

Kronična upala srednjeg uha

Vučemilo, Kristina

Master's thesis / Diplomski rad

2016

Degree Grantor / Ustanova koja je dodijelila akademski / stručni stupanj: **University of Zagreb, School of Medicine / Sveučilište u Zagrebu, Medicinski fakultet**

Permanent link / Trajna poveznica: <https://um.nsk.hr/um:nbn:hr:105:028404>

Rights / Prava: [In copyright](#)

Download date / Datum preuzimanja: **2022-09-26**



Repository / Repozitorij:

[Dr Med - University of Zagreb School of Medicine Digital Repository](#)



**SVEUČILIŠTE U ZAGREBU
MEDICINSKI FAKULTET**

Kristina Vučemilo

Kronična upala srednjeg uha

DIPLOMSKI RAD



Zagreb, 2016.

**SVEUČILIŠTE U ZAGREBU
MEDICINSKI FAKULTET**

Kristina Vučemilo

Kronična upala srednjeg uha

DIPLOMSKI RAD



Zagreb, 2016.

Ovaj diplomski rad izrađen je na Klinici za bolesti uha, nosa i grla i kirurgiju glave i vrata KBC-a Zagreb pod vodstvom prof. dr. sc. Srećka Branice i predan je na ocjenu u akademskoj godini 2015./2016.

SAŽETAK	I
SUMMARY	II
1. UVOD	1
2. ANATOMIJA UHA	2
3. ETIOLOGIJA	3
4. EPIDEMIOLOGIJA	4
5. KLINIČKA SLIKA	6
5.1 Efluvij	6
5.2 Perforacija	6
5.3 Sluznica	7
6. VRSTE KRONIČNE UPALE SREDNJEG UHA	8
6.1 Kronična serozna upala srednjeg uha	8
6.2 Kronična gnojna ostitička upala srednjeg uha	8
6.3 Kronična upala uha s priraslicama	9
6.4 Kronična upala srednjeg uha s kolesteatomom	10
7. DIJAGNOSTIKA	12
7.1 Klinički pregled	12
7.2 Radiološke metode	13
7.3 Ispitivanje sluha	13
7.3.1 Akumetrija.....	13
7.3.2 Tonska audiometrija.....	14
8. TERAPIJA	16
8.1 Konzervativno liječenje	16
8.2 Kirurško liječenje	17
8.2.1 Timpanoplastika.....	17

8.2.2	Mastoidektomija.....	17
8.2.2.1	<i>Radikalna mastoidektomija.....</i>	18
8.2.2.2	<i>Modificirana radikalna mastoidektomija</i>	18
8.2.3	Osikuloplastika.....	18
9.	KOMPLIKACIJE KRONIČNE UPALE UHA.....	19
9.1	Egzokranijalne komplikacije	19
9.1.1	Akutni mastoiditis	19
9.1.2	Labirintitis	19
9.1.3	Petrozitis.....	20
9.1.4	Kljenuć lićnog ųivca	20
9.2	Endokranijalne komplikacije	20
9.2.1	Meningitis.....	20
9.2.2	Subduralni apsces.....	20
9.2.3	Ekstraduralni apsces.....	21
10.	ZAHVALE	22
11.	LITERATURA	23
12.	ųIVOTOPIS.....	26

SAŽETAK

Kronična upala srednjeg uha

Autor: Kristina Vučemilo

Kronična upala srednjeg uha je upala karakterizirana trajnim, kroničnim iscjetkom kroz perforirani bubnjić. Nastaje kod nedovoljno dobro liječene akutne upale, disfunkcije Eustahijeve cijevi, ako postoji patološki proces u području nosa, jako virulentni uzročnici, oslabljena otpornost sluznice srednjeg uha ili oslabljena imunost cijelog organizma. Bolest se pojavljuje u djece i u odraslih, neovisno o spolu (1). Pojedine populacije kao Eskimi i Indijanci, imaju veću vjerojatnost nastanka kronične upale zbog osobitosti u anatomiji uha i Eustahijeve cijevi (2). Među uzročnicima najčešće su dokazani *Streptococcus pneumoniae*, *Haemophilus influenzae* i *Moraxella catarrhalis*. Glavni simptomi su otoreja i provodna naglušnost dok se bolnost rijetko navodi.

Nekoliko je vrsta kronične upale srednjeg uha. Kronična serozna upala srednjeg uha je najčešća vrsta kronične upale pri kojoj upalni proces zahvaća samo sluznicu dok koštane strukture ostaju netaknute. Kronična gnojna ostitička upala srednjeg uha pripada težim vrstama upale uha gdje patološki proces osim sluznice zahvaća i koštane strukture srednjeg uha te ih postupno razara. Kronična upala srednjeg uha s priraslicama je vrsta upale pri kojoj dolazi do djelomičnog ili potpunog fiksiranja lanca slušnih košćica. Posebna vrsta upale je kronična upala srednjeg uha s kolesteatomom koju karakterizira velika sposobnost razaranja kosti. Za postavljanje dijagnoze uglavnom je potrebna dobra anamneza, otoskopija i radiološka obrada (3).

Terapija kronične upale srednjeg uha može biti konzervativna i kirurška. Obično se počne konzervativnim liječenjem koje uključuje antibiotsku terapiju, a ukoliko izostanu zadovoljavajući rezultati, nastavlja se kirurškim pristupom. Glavni ciljevi kirurškog liječenja su: iskorijeniti patološki proces iz srednjeg uha, zatvaranje perforacije i rekonstrukcija lanca slušnih košćica (1). Komplikacije kronične upale srednjeg uha su sve rjeđe zahvaljujući pravodobnoj dijagnostici i antibiotskom liječenju, a ukoliko ipak nastanu mogu biti životno ugrožavajuće (4).

KLJUČNE RIJEČI: kronična upala srednjeg uha, provodna naglušnost, konzervativno liječenje, kirurško liječenje

SUMMARY

Chronic otitis media

Author: Kristina Vučemilo

Chronic otitis media is an inflammation characterized by persistent, chronic drainage through a perforated tympanic membrane. It can occur if there is untreated acute inflammation, dysfunction of the Eustachian tube, a pathological process in the nasal area or just highly virulent pathogens. The disease occurs in children and in adults, regardless of gender (1). Some populations, as Eskimos and Indians, have a higher probability of chronic inflammation due to peculiarities in the anatomy of the ear and Eustachian tube. Among the most common causes are proven *Streptococcus pneumoniae*, *Haemophilus influenzae* and *Moraxella catarrhalis* (2). The main symptoms of chronic otitis media are conductive hearing loss and otorrhea. Symptoms typically do not include pain.

There are several types of chronic otitis media. Chronic serous otitis media is the most common type in which the inflammatory process affects only the mucosa, and the bone structure remains intact. Chronic suppurative otitis media is a serious type where the pathological process not only affects mucosa but also bone structures of the middle ear. Chronic otitis media with adhesions is a type of inflammation in which there is a partial or complete fixation of the ossicular chain (3). A special type of inflammation is chronic otitis media with cholesteatoma characterized by a great ability of bone destruction. The diagnosis is usually made by a good medical history, otoscopy and radiological methods.

The treatment of chronic otitis media can be conservative and surgical. The treatment begins conservatively including antibiotic therapy, and if it is not successful, continues to surgical approach. The main goals of surgery are: to eradicate pathological process of the middle ear, close the perforation and reconstruct the ossicular chain (1). Antibiotics have produced an overall decline in the frequency of complications of chronic otitis media relative to the preantibiotic era. However, severe complications still occur and may be associated with high mortality (4).

KEY WORDS: chronic otitis media, conductive hearing loss, otorrhea, conservative treatment, surgical treatment.

1. UVOD

Kronična upala srednjeg uha je tema koja se na prvi pogled čini velika i zagonetna. Jedan od razloga je svakako nedostatak opće prihvaćene nomenklature bolesti i kirurških zahvata koji se izvode (5).

Svaku upalu srednjeg uha koja traje više od šest tjedana smatra se kroničnom upalom. Najčešće počinje u ranom djetinjstvu i može trajati godinama (3). Kroničnu upalu srednjeg uha definiramo kao stanje u kojem je prisutna perforacija bubnjića u trajanju duljem od 3 mjeseca (5). Ono što najviše smeta bolesnicima jest sekrecija iz uha koja može biti trajna ili povremena. Glavni simptom je naglušost koja je najčešće provodnog (konduktivnog) tipa (3). Bol kao simptom nije tako česta pa upravo zbog toga bolesnici misle kako njihova bolest nije ozbiljna. Međutim, bolest zapravo napreduje, a time se javlja mogućnost teških, nekad i po život opasnih komplikacija (1).

U većine bolesnika prisutna je perforacija bubnjića. Kroz taj otvor na bubnjiću omogućuje se komunikacija bubnjišta sa zvukovodom. Na taj način srednje uho postaje izloženo utjecaju vanjskih čimbenika, osobito infekciji. Tako vanjski čimbenici podržavaju kronični tijek upale (1).

Mogući uzroci perforacije bubnjića uključuju infekcije, traumu ili ijetrogene uzroke kao što je postavljanje ventilacijskih cjevčica u uho (5).

Klinička slika se razlikuje po etiologiji, patologiji, a osobito području srednjeg uha koje je zahvaćeno upalom. Zbog toga je teško sve te značajke obuhvatiti jednom dijagnozom te napraviti jednostavnu i logičnu podjelu kroničnih upala srednjeg uha (1).

2. ANATOMIJA UHA

Uho je organ koji se sastoji od tri dijela: vanjsko, srednje i unutrašnje uho.

Vanjsko uho čini uška (auricula) i vanjski zvučnik (meatus acusticus externus). Zvučnik je obložen epidermisom ispod kojeg se nalaze žlijezde, glandulae ceruminosae. Završetak zvučnika čini koso položen bubnjić (membrana tympani). Bubnjić s vanjske strane oblaže koža, a unutar bubnjišta sluznica. Promatranjem bubnjića izvana opaža se stria mallearis koju izbočuje držak čekića. Ona doseže do ljevkasto uvučenog dijela bubnjića, umbo membranae tympani. Iznad gornjeg kraja strije je ružičasti i mlohavi dio bubnjića, pars flaccida, koji je ograničen sivkastim, sjajnim dijelom, pars tensa (6).

Srednje uho obuhvaća prostor bubnjišta i unutar njega smještene slušne košćice. Na granici bubnjišta i vanjskog uha je opna, membrana tympanica, dok se na granici bubnjišta i unutarnjeg uha nalazi baza stremena te membrana tympanica secundaria. Bubnjište prema straga komunicira sa zrakom ispunjenim mastoidnim celulama, dok prema naprijed i dolje komunicira putem slušne tube s nosnim dijelom ždrijela. U srednjem uhu nalazi se lanac slušnih košćica: čekić (malleus), nakovanj (incus) i stremen (stapes). One zajedno s bubnjićem tvore uređaj za prijenos zvuka. Držak čekića (manubrium mallei) je čvrsto fiksiran u bubnjić i vratom spojen s glavom čekića (caput mallei) (6). Na glavu čekića se prislanja trup nakovnja (corpus incudis). Svojim nastavkom, processus lenticularis, nakovanj je spojen sa stremenom. Baza stremena je smještena u ovalnom prozorčiću (fenestra ovalis) i čini granicu između srednjeg i unutrašnjeg uha (1).

Unutarnje uho sastoji se od membranskog i koštanog dijela. Koštani labirint se sastoji od pužnice (cochlea), predvorja (vestibulum) i polukružnih kanala (canales semicirculares). Pužnica tvori dva i pol zavoja. Gornji kanal pužnice (scala vestibuli) spojen je s vestibulumom, dok je donji kanal (scala tympani) kroz fenestru ovalis u dodiru s bubnjištem. Unutar koštanog labirinta nalazi se prozirna tekućina, perilimfa, u kojoj pluta membranozni labirint. Membranozni labirint je sustav mjehurića i kanala zaštićenih koštanom čahuricom. Nalazi se unutar koštanog labirinta, a u predvorju se nalaze sacculus i utriculus. U polukružnim kanalima su smještene tri polukružne membranske cijevi (ductuli semicirculares). Svi dijelovi su međusobno spojeni, a ispunjava ih endolimfa (1).

3. ETIOLOGIJA

Kronična upala srednjeg uha je podmukao proces koji se kod bolesnika očituje kao dugotrajan problem. Postoji nekoliko teorija o samom uzroku bolesti, iako potpuno točan uzrok i prirodni tijek nisu sasvim poznati (5).

Jedna od teorija je da kronična upala uha nastaje nakon nedovoljno liječene akutne upale uha koja uzrokuje perforaciju bubnjića. Ono što se spočitava ovoj teoriji jest to što iako je akutna upala srednjeg uha jedna od najčešćih u dječjoj dobi, kronična upala nije tako česta kod djece. Isto tako glavna perforacija bubnjića koje nastanu u toj dobi završi potpunim cijeljenjem bubnjića (7,8).

Druga teorija se oslanja na poznatu činjenicu da disfunkcija Eustahijeve cijevi igra veliku ulogu u nastanku kronične upale srednjeg uha (7,8). Uloga Eustahijeve cijevi je drenaža i aerizacija bubnjišta (1). Također se kao jedan od uzroka kronične upale uha navodi i slaba pneumatizacija mastoidnog nastavka. Iako taj proces nije potpuno završen sve do odrasle dobi, glavna se odvija tijekom prvih pet godina života. Infekcije koje se javljaju u ranom djetinjstvu usporavaju sam proces pneumatizacije i na taj način vode prema razvoju kronične upale uha (7,9).

Danas se kao najčešći etiološki uzroci kronične upale navode: neuspješno liječenje akutnih upala, patološki procesi u području nosa, jako virulentni uzročnici, oslabljena otpornost sluznice srednjeg uha i oslabljena imunost cijelog organizma (1).

Jedan od glavnih mehanizama nastanka infekcije je prelazak bakterija iz vanjskog slušnog kanala kroz perforaciju bubnjića do srednjeg uha. Rizik nastanka supurativne kronične upale srednjeg uha povećava se uz sljedeće čimbenike: višestruke epizode akutne upale uha, život u prenatrpanim prostorima, članovi velikih obitelji. Bolesnici koji imaju neku od kraniofacijalnih anomalija su populacija pod posebnim rizikom za razvoj kronične supurativne upale srednjeg uha. Rascjep nepca, Downov sindrom, Cri du chat sindrom, DiGeorgeov sindrom, rascjep usne i nepca te mikrocefalija su neke od dijagnoza koje povećavaju rizik nastanka upale. Vjerojatni mehanizam je promijenjena anatomija i funkcija Eustahijeve cijevi (10,11).

4. EPIDEMIOLOGIJA

Bolest se pojavljuje u djece i u odraslih, neovisno o spolu, najčešće nakon neizlječene akutne upale (1). Zbog različitog izražaja same bolesti te njenog polaganog i podmuklog tijeka, epidemiološke studije su ograničene i uglavnom se oslanjaju na retrospektivna istraživanja. Prema istraživanjima, određene rasne skupine ljudi su više sklone razvoju kronične upale uha. U istraživanju koje je provedeno među kanadskim Inuitima, 1950.g. bolesti uha gotovo nisu postojale. No, nakon Drugog svjetskog rata dolazi do promjene uvjeta života. Povećala se gustoća naseljenosti, sanitarni uvjeti su postali nezadovoljavajući, značajno se povećala izloženost dimu i pogoršale su se prehrambene navike. Sve zajedno, prema istraživanju predstavlja vjerojatne čimbenike rizika (12). Teoriju dodatno potvrđuje istraživanje provedeno među djecom Maora između 1978.g i 1987.g. kada je došlo do poboljšanja socioekonomskih uvjeta i dostupnosti medicinske skrbi (13). Ova istraživanja je potrebno razmatrati uz dozu opreza jer se ipak ne mogu u potpunosti primijeniti za druge populacije. Kronična upala uha se u ovim etničkim grupama pojavljuje nešto ranije, obično do druge godine života i rijetko je udružena s kolestatomom (5).

Vjerojatnost razvoja kronične gnojne upale uha je veća što je veća perforacija bubnjića. Neke studije pokazuju da je godišnja incidencija upale 39 slučajeva na 100 000 osoba u djece i adolescenata u dobi od 15 godina i mlađe. U Velikoj Britaniji je ova upala zabilježena kod 0,9% djece i 0,5% odraslih. U Izraelu je ovim tipom upale pogođeno samo 0,039% djece (2,14).

Određene podskupine stanovništva imaju povećan rizik za razvoj kronične supurativne upale. Indijanci i Eskimi su primjer populacija s povećanim rizikom od infekcije. 8% Indijanaca i 12% Eskima su pogođeni kroničnom upalom. Važnu ulogu u tome imaju anatomija i funkcija Eustahijeve cijevi. U ovim populacijama je Eustahijeva cijev šira i otvorenija u odnosu na druge populacije, a time se povećava rizik nazalnog refluksa bakterija što dovodi do učestalijih razvoja upale (2).

Među uzročnicima najčešće su dokazani *Streptococcus pneumoniae* (35%), *Haemophilus influenzae* (20%) i *Moraxella catarrhalis* (4-13%). Od ostalih bakterija upalu mogu uzrokovati *Streptococcus pyogenes*, *Staphylococcus aureus*, gram-negativne bakterije i anaerobne bakterije. Ukoliko je riječ o kroničnoj upali sa sekretom koji je prisutan više od 3 mjeseca, tada kao uzročnik prevladava *Pseudomonas* (15).

Virusi kao uzročnici upale su kontroverzna tema. Kao jedini uzročnici upale, izolirani su u samo 4-6 % aspirata srednjeg uha koji su dobiveni od djece s akutnom upalom srednjeg uha. Stoga se smatra da virusi mogu pogodovati bakterijskim superinfekcijama na način da narušavaju funkciju Eustahijeve cijevi (16).

5. KLINIČKA SLIKA

Kronična upala srednjeg uha je karakterizirana trajnim, kroničnim iscjetkom kroz perforirani bubnjić. Simptomi kronične upale su otoreja, provodna naglušnost, macerirani zvukovod, a rijetko se javlja bolnost (17). Do pogoršanja bolesti može doći nakon infekcije gornjih dišnih putova ili pri ulasku vode u srednje uho što se često događa prilikom kupanja i plivanja.

5.1 Efluvij

Sluznica srednjeg uha koja je zahvaćena kroničnom upalom proizvodi obilje sekreta. Taj sekret se naziva efluvij i može biti bistar (serozan), sluzav (mukozan), gnojan (purulentan) ili sukrvav (hemoragičan). Ukoliko se u njemu nalaze dijelovi tkiva i ljuskice, može neugodno zaudarati. Dok postoji neometana sekrecija iz srednjeg uha, bolesnik obično ne osjeća jače bolove. Ukoliko se sekret ne može drenirati u zvukovod, a postoji obilna produkcija sekreta, javljaju se jači bolovi i osjećaj napetosti u zahvaćenom, bolesnom uhu. Ako efluvij istječe kroz zvukovod duže vrijeme, može dovesti do maceracije kože zvukovoda pa na taj način nastane upala vanjskog uha. Pri tome nastane suženje zvukovoda, a zbog nemogućnosti drenaže stvaraju se granulacije i polipi (1).

5.2 Perforacija

Kroz Eustahijevu cijev, koja je pokrivena istom sluznicom kao i srednje uho, ne može proći sav sekret u epifarinks. Nakupljena tekućina u srednjem uhu dovodi do povećanja tlaka te na taj način nastaje perforacija bubnjića. U tom slučaju, perforacija je smještena u prednjem kvadrantu ili u središtu bubnjića. Isto tako, do perforacije može doći i zbog djelovanja negativnog tlaka na bubnjić koji nastane zbog disfunkcije Eustahijeve cijevi. Tada je perforacija smještena u Sharpnellovoj membrani i u stražnjem gornjem kvadrantu. U ovim slučajevima, perforacija sada preuzima ulogu Eustahijeve cijevi odnosno drenažu i aeraciju bubnjišta (1).

Perforacije bubnjića imaju važno kliničko značenje jer omogućuju dijagnostiku i razvrstavanje kroničnih upala srednjeg uha. Prema lokalizaciji perforacija se može nalaziti na: 1) pars tensa, 2) pars flaccida (membrana Sharpnelli), 3) pars tensa i pars flaccida ili može postojati 4) totalna perforacija bubnjića. Prema udaljenosti od ruba bubnjića razlikujemo rubnu, centralnu i subtotalnu perforaciju. Rubna perforacija je perforacija na samome rubu bubnjića koja dodiruje koštani zvukovod. Isto tako, svaka perforacija u pars flaccida se smatra

rubnom. Sve ostale su centralne perforacije. Ako je od pars tensa ostao samo mali dio, takva se perforacija naziva subtotalnom. Prema obliku perforacije mogu biti točkaste, okruglaste, ovalne, bubrežaste i nepravilne (1).

5.3 Sluznica

Histološki, za kroničnu upalu srednjeg uha karakteristične stanice su mononuklearne stanice (makrofagi, limfociti i plazma stanice). Ove stanice luče medijatore upale i faktore rasta koji povećavaju kapilarnu propusnost te tako nastaje edem i hiperemija sluznice srednjeg uha (18,19).

U aktivnoj fazi kronične upale sluznica je crvena, edematozna i zadebljana. U kroničnoj upali, sluznica postaje zadebljana, dolazi do metaplazije pločastih stanica u vrčaste i kubične koje luče sekret. Kao posljedica toga, još više se povećava volumen i viskoznost sekreta. Na takvoj sluznici rastu stanice i dospijevaju rastom na vanjsku stranu bubnjića te nastaju granulacije i polipi. Zadebljanje sluznice se najčešće događa u području mezotimpanona (1).

6. VRSTE KRONIČNE UPALE SREDNJEG UHA

6.1 Kronična serozna upala srednjeg uha

Kronična serozna upala srednjeg uha je najčešća vrsta kronične upale srednjeg uha. Upalni proces zahvaća samo sluznicu, dok koštane strukture ostaju netaknute. Slušne košćice obično nisu zahvaćene. Histološki postoji jaka upalna infiltracija sluznice sa vezivnom proliferacijom (3).

Dijagnostika se temelji na dobroj anamnezi, otoskopiji i radiološkoj obradi. Anamnestički se saznaje o postojanju sekreta iz uha koji obično prati infekciju gornjih dišnih putova. Razdoblje bez sekrecije iz uha traje različito dugo. Otoskopski se može vidjeti perforacija različite veličine koja je najčešće centralna. Kroz defekt na bubnjiću se može vidjeti upalno promijenjena sluznica. Na radiološkoj snimci mastoida se obično vidi potpuna redukcija pneumatizacije. Potrebno je učiniti i audiometriju kojom se nalazi provodni gubitak sluha. Veličina gubitka sluha ovisi o lokalizaciji perforacije. Ako je perforacija smještena u stražnjem dijelu bubnjića gubitak sluha je veći nego kad se nalazi u prednjem dijelu. Razlika nastaje zbog toga što stražnja perforacija nema zaštite prozorčića na labirintu. Opće stanje bolesnika obično nije teže poremećeno. Bolesnici se obično ne žale na bol. Jedina smetnja na koju se žale je naglušost i opetovani sekret (3).

Radi ciljane antibiotske terapije potrebno je uzeti bris iz uha. Konzervativna terapija se sastoji od kapljica za uho koje se određuju prema antibiogramu, redovne toalete uha i saniranja rinofarinksa. Svrha konzervativne terapije je smanjiti sekreciju, ali ima samo kratkotrajan učinak. Ponekad se može pokušati sa sistemnim davanjem antibiotika. No, ako ta terapija zakaže, potrebna je timpanoplastika (3).

6.2 Kronična gnojna ostitička upala srednjeg uha

Kronična gnojna ostitička upala srednjeg uha pripada težim vrstama upale uha. Patološki proces zahvaća osim sluznice i koštane strukture srednjeg uha. Ostitički proces postupno zahvaća i razara slušne košćice. Najprije uništava dugi kraj nakovnja, zatim stremen, a na kraju zahvaća čekić i tijelo nakovnja. Proces može zahvatiti samo temporalnu kost, ali se može širiti i prema srednjoj lubanjskoj jami. Ako se ne zaustavi proces, nastaju egzokranijske ili endokranijske komplikacije. Danas, u eri antibiotika su gotovo nestale.

Histološki se u sluznici vidi jaka upalna infiltracija, granulacije, ciste, polipi te ostitičke promjene u temporalnoj kosti i slušnim košćicama. U dijagnostici su jako bitni anamnestički podaci. Karakterističan je smrdljivi, ljepljivi i gusti sekret iz uha. Remisije curenja iz uha su rijetke. Pacijenti navode i osjećaj bola (3).

Na radiološkoj snimci mastoida se vidi potpun zastoj pneumatizacije te svijetla mjesta koja odgovaraju ostitički destruiranoj kosti. Otokopski se vidi perforacija bubnjića, a prije samog izvođenja pretrage često je potrebno napraviti detaljnu toaletu zvukovoda. Audiometrija pokazuje provodni gubitak sluha, a ponekad i perceptorni kao posljedicu oštećenja labirinta (3).

Konzervativna terapija antibioticima (lokalnim ili sistemnim) se uglavnom ne primjenjuje, osim kao priprema za operaciju. Jedina prava terapija je kirurško liječenje i danas se najčešće izvodi timpanoplastika (3).

6.3 Kronična upala uha s priraslicama

Kronična upala srednjeg uha s nastajanjem priraslica ili adhezivni otitis se često razvija nakon gnojne upale srednjeg uha liječene antibioticima. To se događa u slučaju kada antibiotici steriliziraju upalni proces, ali ne zaustave upalne promjene. Kronična upala srednjeg uha s priraslicama završava djelomičnim ili potpunim fiksiranjem lanca slušnih košćica, a mogu obliterirati i zračni prostori srednjeg uha. U slučaju organiziranja seroznog sadržaja i neliječeni serozni otitis može prijeći u adhezivni. Bolest može nastati u bilo kojoj dobi, ali najčešće nastaje u djetinjstvu (3).

Karakteristično za adhezivni otitis je progresivni razvitak naglušosti. Dijeli se na dvije osnovne skupine: jednu koja nastaje nakon dugotrajne supuracije iz uha, i drugu koja je posljedica kroničnih kataralnih promjena. Bubnjić može biti sačuvan sa ožiljkastim promjenama ili može postojati perforacija (3).

Dijagnoza se temelji na anamnezi i otoskopiji. U ovom slučaju rendgenološka obrada ne daje specifične podatke. Radiološka snimka obično pokazuje sklerozaciju mastoida. Audiometrijom se nalazi provodni gubitak sluha. Timpanometrija daje podatke o opsežnosti adhezivnih promjena u srednjem uhu i o prohodnosti Eustahijeve cijevi (3).

Terapija je isključivo kirurška. Međutim, ona dovodi samo do privremenog poboljšanja sluha. Nakon operacije sluh je zadovoljavajući, no zbog recidiviranja adhezivnog otitisa počne se pogoršavati u mjesecima nakon operacije (3).

6.4 Kronična upala srednjeg uha s kolesteatomom

Kolesteatom je jedno od najznačajnijih obilježja kronične upale uha u uznapredovalom stadiju. Kolesteatom je izraslina epitela koja se stvara u srednjem uhu, a sastavljena je od matriksa i kolesteatomske mase. Matriks je građen od pločastog epitela, a kolesteatomska masa od odljuštenih epitelnih stanica i kolesteatomskih kristala koji ne moraju uvijek biti prisutni (3). Ako u područje sluznice srednjeg uha dospije kožni epitel počinje proces čiji je rezultat nastanak kolesteatoma. To je opasno stanje u temporalnoj kosti koje ima obilježje kronične upale i benignog ekspanzivnog tumora. Zapravo kolesteatom nije tumor i njegov točan naziv bi bio epidermoidna cista srednjeg uha. Na prerezu je ova cistična tvorba sedefasta i sadrži zreli pločasti epitel u obliku lamela koje su orožnjele. Kolesteatom karakterizira velika sposobnost razaranja kosti (1).

Glavni simptom pri nastanku kolesteatoma je bezbolna otoreja. Ostali simptomi uključuju: konduktivni gubitak sluha, vrtoglavicu i rijetko simptome kao posljedicu komplikacija od strane središnjeg živčanog sustava (meningitis, epiduralni apsces, tromboza sigmoidnog sinusa) (20).

Razlikujemo primarni (kongenitalni) i sekundarni (stečeni) kolesteatom. Primarni kolesteatom je urođen i nastaje od ostataka embrionalnog epitelnog tkiva u području srednjeg uha. Ima oblik perle i svojim rastom uništava okolnu kost. Dijagnostika je teška jer ne postoji perforacija bubnjića, a u anamnezi nema podataka o ranijoj upali uha (1).

Sekundarni kolesteatom je stečeni. Može nastati na dva načina. Prvi način je invaginacija epitela kože u srednje uho, a drugi je urastanje epitela kože kroz rubnu perforaciju. Početku invaginacije pogoduje smetnja aeracije srednjeg uha. Nastaje negativan tlak pa dolazi do uvlačenja i invaginacije kože Sharpnellove membrane u epitimpanon (atik) (1). Kada zbog anatomskih odnosa u uhu daljnja invaginacija nije više moguća, stanice kože ipak nastavljaju rasti. Stanice jako brzo rastu, a tome osobito pridonosi bolesna podloga sluznice uha. Uz stvaranje novih stanica, postoji i odumiranje starih stanica, ali uz njihovo otežano odstranjivanje. Time dolazi do nakupljanja i gomilanja stanica prema središtu. Na taj način nastaje bjelkasta masa, stvara pritisak i počinje razarati kost. Razaranje kosti ovisi o smjeru

širenja kolesteatoma. Najčešći smjer širenja je prema epitimpanonu gdje prvo uništava dugi nastavak nakovnja (processus longus incudis), a nakon toga suprastrukturu stapesa i glavu čekića (caput mallei). Ako se širi u antrum tada razara lateralni polukružni kanal (canalis semicircularis lateralis). Nadalje, kolesteatom može svojim širenjem zahvatiti koštane zidove prema duri srednje lubanjske jame i sigmoidnom sinus, kanal ličnog živca ili se može širiti u unutrašnje uho. O smjeru širenja kolesteatoma upravo ovise i simptomi koji se pojavljuju (konduktivni gubitak sluha, vrtoglavica, smetnje ravnoteže, meningitis) (1).

7. DIJAGNOSTIKA

Kod otprilike trećine pacijenata s kroničnom upalom srednjeg uha, dijagnoza se postavi slučajno pri rutinskom fizikalnom pregledu. Međutim, kada postoje simptomi to su obično dva glavna znaka: otoreja (sekrecija iz uha) i gubitak sluha (5). Osobe s kroničnom upalom uha obično negiraju bol ili nelagodu. Ukoliko postoji, može biti znak ili upale vanjskog uha ili razvitka komplikacija kronične upale srednjeg uha. Vrsta sekreta iz uha također može pomoći u dijagnostici bolesti. Profuzni, intermitentni, mukozni sekret ide u prilog kroničnoj upali srednjeg uha bez kolesteatoma. Nasuprot tome, pacijenti sa kroničnom upalom srednjeg uha s kolesteatomom imaju oskudan, ali stalan sekret koji je purulentan i često neugodnog mirisa. Neki pacijenti s kroničnom upalom srednjeg uha imaju normalan sluh ili samo blago pogoršanje sluha jer se zvučni valovi uspješno prenose do srednjeg uha preko granulacijskog tkiva ili kolesteatoma. Ali, u slučajevima kada je prisutan gubitak sluha to je najčešće konduktivne prirode. Stupanj gubitka sluha ovisi o veličini i smještaju perforacije bubnjića i stanju srednjeg uha. Općenito, velike perforacije uzrokuju veći ispad sluha od manjih defekta bubnjića (21).

7.1 Klinički pregled

Klinički pregled uvijek započinjemo vanjskim pregledom uške, preaurikularnog i retroaurikularnog područja. Treba tražiti znakove komplikacija, a pritiskom tragusa i povlačenjem uške ispitati moguću bolnost koja može ukazati na upalu vanjskog zvukovoda (1).

Prilikom izvođenja otoskopije povlačimo aurikulu prema gore i straga te na taj način izravnavamo vanjski zvukovod. Ukoliko postoji otoreja, može se primjetiti u zvukovodu. Zvukovod može biti sužen zbog maceracije, ali i blokiran polipom ili detritusom. U takvim slučajevima otoskopija je znatno otežana (1).

Potrebno je očistiti sav cerumen i debris iz vanjskog zvukovoda da bi se cijeli bubnjić učinio vidljivim. U vanjskom zvukovodu se gleda stanje sluznice i znakovi sekundarne upale vanjskog uha. Isto tako, opisuje se prisutnost polipa i granulacijskog tkiva. Zatim promatramo bubnjić (5). Pri svakoj otoskopiji potrebno je detaljno pregledati bubnjić te dijagnosticirati i klasificirati eventualnu perforaciju. S obzirom na veličinu perforacije, kroz nju postaje dostupan pogled na sluznicu srednjeg uha koju se onda opisuje. Ako je prisutna otoreja, sluznica je obično upalno promijenjena i edematozna. No, ukoliko nema sekreta nalaz

sluznice može biti sasvim normalan. Kada je potrebno uzeti uzorak za mikrobiološke pretrage, tekućina se uzima iz srednjeg uha te pretražuju aerobni i anaerobni uzročnici (5). Osim klasične otoskopije ručnim otoskopom, postupak se može izvesti i otomikroskopom (1).

7.2 Radiološke metode

Jako korisna u dijagnostici bolesti srednjeg uha je rendgenska obrada. Nekada se radila rendgenska snimka mastoida po Schülleru ili piramida po Stenwersu. Na taj način se može prikazati zastoj pneumatizacije što se objašnjava upalom koja uzrokuje smanjenje pneumatskih prostora. Kod zadebljanja sluznice na slici se vidi zasjenjenje pneumatskih prostora uz dobru pneumatizaciju. Ako se na slici mogu uočiti znakovi razaranja kosti, to upozorava na kolesteatom ili ostitički proces (1). Razvojem kompjutorizirane tomografije (CT) omogućen je bolji prikaz ovog područja. Prednost ove metode je bolji prikaz i kosti i mekog tkiva. Iako je superiorna kod prikaza mekog tkiva, magnetska rezonancija (MR) u dijagnostici kronične upale srednjeg uha nije toliko specifična. Koštani detalji se ne prikazuju dobro jer se i kost i zrak pojavljuju kao tamno područje. Ovom metodom se jako teško razlikuje kolesteatom od edematozne sluznice, sekreta ili granulacijskog tkiva. Zbog toga je kompjutorizirana tomografija (CT) bolja u evaluaciji kolesteatoma i kronične upale srednjeg uha od magnetske rezonancije (MR) (5,22).

7.3 Ispitivanje sluha

Pri ispitivanju sluha koristimo metode akumetrije i tonske audiometrije.

7.3.1 Akumetrija

Akumetrija je metoda ispitivanja sluha glazbenim ugađalicama. Ovom metodom ne možemo utvrditi točnu jačinu oštećenja sluha nego samo postoji li oštećenje i kojeg je tipa. Pokusom zračne vodljivosti ispituje se je li oštećenje jednostrano ili obostrano. U kroničnoj upali srednjeg uha postoji provodna (konduktivna) naglušost. To ispituje se na više načina (1).

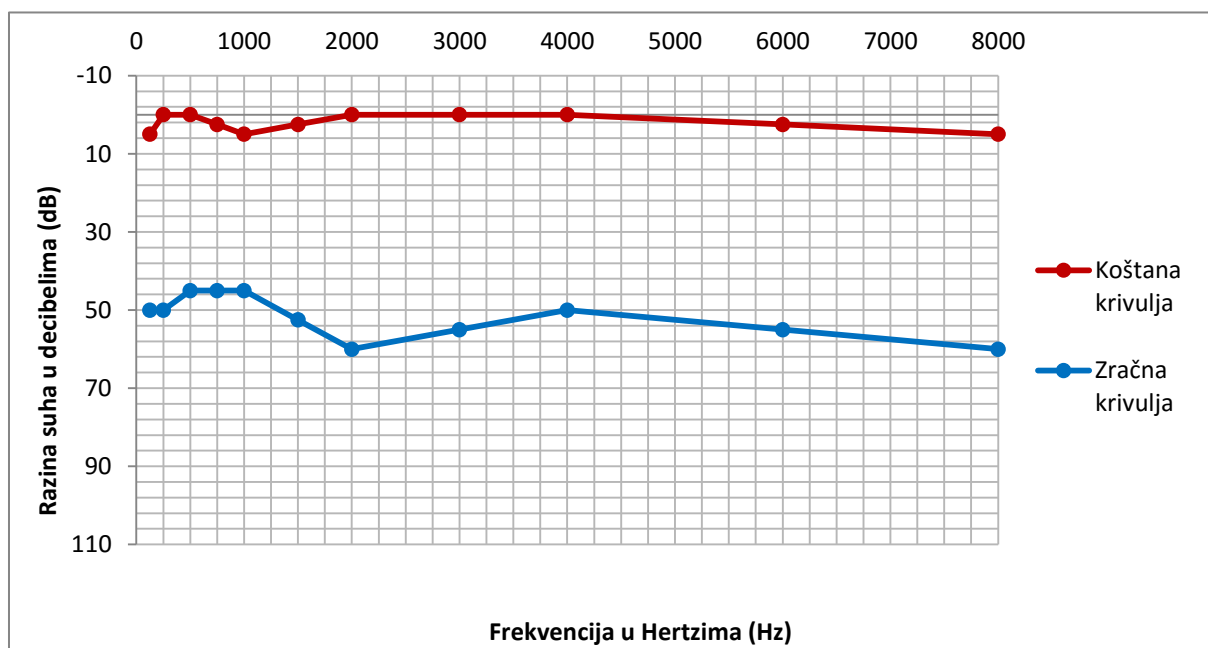
Kod jednostrane naglušosti koristi se pokus po Weberu. Ugađalica se postavlja na tjeme i ako pacijent lateralizira na nagluhu stranu, radi se o provodnoj naglušosti, a ako lateralizira na zdravu, riječ je o zamjedbenoj naglušosti. Do lateralizacije u nagluhu stranu, dolazi zbog isključivanja "buke" iz okoline u bolesnom uhu (1).

Pokus po Rinneu uspoređuje prag zračne i koštane vodljivosti za svako uho. Pokus po Rinneu govori isključivo o tome postoji li ili ne postoji provodna naglušost. Normalno je zračna vodljivost bolja od koštane. Ako je zračna vodljivost manja od koštane, Rinne je negativan i postoji provodna naglušost (1).

7.3.2 Tonska audiometrija

Najčešće korištena metoda u određivanju gubitka sluha je tonska audiometrija. Ovom metodom se uspoređuje prag sluha ispitanika sa standardiziranim «nultim» pragom sluha primjenom čistih tonova, a izražava se u decibelima (dB). Audiometar je uređaj koji se sastoji od generatora tona kojem se može mijenjati frekvencija i jačina, slušalica za ispitivanje zračne vodljivosti, vibratora za ispitivanje koštane vodljivosti te generatora filtriranog i nefiltriranog šuma za zaglušivanje boljeg uha. Ispitivanje se izvodi u zvučno izoliranom prostoru. Audiometrija je subjektivna pretraga jer ispitanik sam odlučuje što će pokazati kao prag čujnosti. Prvo se ispituje zračna, a zatim koštana vodljivost. Ispituju se tri govorne frekvencije (500 Hz, 1000 Hz i 2000 Hz) te dvije oktave ispod i iznad tog (1). Audiogram sačinjavaju dvije krivulje: zračna i koštana. Zračnom krivuljom se ispituje cijeli sluh odnosno funkcija svih dijelova uha, dok koštana krivulja govori samo o funkciji unutarnjeg uha.

Najprije se određuje jačina oštećenja sluha na temelju prosječnog praga sluha. Nakon toga se određuje vrsta naglušosti. Sluh je u fiziološkim granicama (normoacosis) ako je gubitak manji od 26 dB. Gubitak između 26 i 93 dB označava naglušost (hypoacosis), a veći od 93 dB gluhoću (anacosis). Uredan prag sluha je onaj između -20 dB i +10 dB dok je prag sluha u fiziološkim granicama onaj između 10 dB i 26 dB (1).



Slika 1

Na slici 1 je prikazan izgled audiograma kod provodnog (konduktivnog) gubitka sluha. Vertikalna os audiograma predstavlja glasnoću ili intenzitet koji se mjeri u decibelima (dB), a horizontalna os zvučnu frekvenciju koja se mjeri u hertzima (Hz). Crvena linija predstavlja koštanu, a plava zračnu krivulju. Kod provodne (konduktivne) naglušnosti koju nalazimo u kroničnoj upali srednjeg uha, postoji problem u mehaničkom prijenosu zvuka. Stoga tipičan audiogram kod provodne naglušnosti ima normalnu koštanu, a lošu zračnu krivulju (1).

8. TERAPIJA

Terapija kronične upale srednjeg uha može biti konzervativna i kirurška. Uobičajeno se počinje konzervativnim liječenjem, a ako izostanu rezultati, nastavlja se kirurškim pristupom. Prije početka liječenja potrebno je detaljno utvrditi sve čimbenike koji se tiču stanja pacijenta i na temelju toga odlučiti koji pristup će se primijeniti. U većini slučajeva je riječ o kirurškom liječenju koje se izvodi odmah nakon postavljene dijagnoze (1).

8.1 Konzervativno liječenje

Konzervativno liječenje može biti sistemsko i lokalno.

Sistemsko liječenje obuhvaća primjenu antibiotika. Antibiotici se propisuju ciljano na temelju nalaza mikrobiološke pretrage brisa uha. Najčešće izolirana bakterija je *Pseudomonas* pa se primjenjuje ciprofloksacin. Liječenje antibioticima mora trajati najmanje 8 do 10 dana. U suprotnom neće doći do dobrog terapijskog odgovora, a može doći i do razvoja otpornih sojeva (1).

Kod lokalnog pristupa liječenju potrebno je prije svega osigurati nesmetanu drenažu kroz perforaciju, a zatim zaustaviti sekreciju i izliječiti upalu sluznice. To se postiže ispiranjem uha 3%-tnom otopinom borne kiseline. Prilikom ispiranja ne smije se primijeniti velik tlak tekućine jer kod pacijenata postoji perforacija bubnjića. Na taj način ispiranje može izazvati jaku vrtoglavicu. Postoje mnogi protivnici ispiranja uha kod kronične upale jer tvrde da se tlakom tekućine upala može prenijeti i na područja koja nisu bila zahvaćena. Najbolji postupak koji se danas primjenjuje je mikrotoaleta. Postupak podrazumijeva aspiriranje cijelog sekreta iz zvukovoda pod kontrolom operacijskog mikroskopa. Nakon toga se nastavi aspiracija kroz perforaciju iz bubnjišta. Mikrotoaletu je ponekad potrebno svakodnevno ponavljati što nije moguće kod ambulantnih bolesnika. U tom slučaju se primjenju kapi za uho vodikova peroksida. Kapi stvaraju mjehuriće koji guraju sekret pred sobom. Primjenjuju se u koncentraciji od 6% za odrasle i 3% za djecu. Ove postupke je potrebno provesti da bi se omogućio neometan pristup lijekova kroz perforaciju u bubnjište. Lokalno liječenje provodi se antibioticima u obliku kapljica ili praška. Najbolje ih je propisivati nakon mikrobiološke analize uzročnika i rezultata antibiograma. Uobičajena je doza 4 do 5 kapi u uho, tri puta na dan. U kapima se antibiotik često kombinira sa kortikosteroidom. Kortikosteroidni dio ima antiedematozni i antiflogistički učinak na sluznicu. Ako se nakon liječenja antibioticima u

bubnjištu pojave gljivice, tada je potrebno liječenje antimikoticima. Ako se konzervativnim liječenjem postigne razdoblje remisije, to je pogodan trenutak za odluku o kirurškom liječenju. To je jako važno jer ako se perforacija ne zatvori postoji velika vjerojatnost nastanka upale srednjeg uha i egzacerbacije bolesti (1).

8.2 Kirurško liječenje

Kirurško liječenje je metoda izbora za liječenje kronične upale srednjeg uha i odgoda operacije je rijetko opravdana. Indikacije za operaciju su: pojava otogene komplikacije, kolesteatom i ostitički proces, kožni epitel u bubnjištu, prekid lanca slušnih košćica i perzistentna perforacija. Glavni ciljevi kirurškog liječenja su: iskorijeniti patološki proces iz srednjeg uha, zatvaranje perforacije i rekonstrukcija lanca slušnih košćica (1).

Kirurške metode se dijele na zatvorene i otvorene. Za pristup se najčešće rabi retroaurikularni rez. Kod otvorene tehnike se kirurški odstranjuje stražnja stijenka koštanog zvukovoda pa bubnjište i mastoid postaju jedna šupljina. Pri izvođenju zatvorene tehnike stražnja stijenka koštanog zvukovoda ostaje očuvana. Bolja preglednost, a time i lakše odstranjivanje patološkog sadržaja postiže se otvorenom tehnikom. No, bolji rezultati odnosno poboljšanje sluha, se postižu ako je primjenjena zatvorena tehnika (1).

8.2.1 Timpanoplastika

Zatvaranje perforacije bubnjića postiže se postupkom timpanoplastike. Ubraja se u skupinu zatvorenih tehnika. Timpanoplastika je postupak pri kojem se na bubnjić postavlja presadak. Kao presadak se najčešće upotrebljava fascija temporalnog mišića ili perihondrij s tragusa. Presadak se oblikuje i zatim postavlja na pripremljeno područje bubnjića tako da se u odnosu prema fibroznom sloju bubnjića nalazi izvana (prema zvukovodu) ili iznutra (prema bubnjištu). Kroz sljedećih nekoliko tjedana presadak je podloga da koža i sluznica prerastu mjesto na kojem se nalazi perforacija. Ovom metodom se postiže velik uspjeh u zatvaranju perforacija (1).

8.2.2 Mastoidektomija

Mastoidektomiju opisuje već 1649.g. Riolanus. Sama mastoidektomija bez kombinacije s drugim zahvatima, indicirana je kod akutnog mastoiditisa. Danas je to rijetka bolest pa se i

broj mastoidektomija smanjio (3). Razlikuje se radikalna mastoidektomija i modificirana radikalna mastoidektomija.

8.2.2.1 Radikalna mastoidektomija

Radikalna mastoidektomija se ubraja u skupinu otvorenih tehnika. To je operacija kojom se nastoji iskorijeniti patološki proces u srednjem uhu odstranjenjem stražnje stijenke koštanog kanala. Tako mastoid i bubnjište postaju jedna šupljina. Na taj način uklanjaju se ostaci bubnjića, čekić (malleus) i nakovanj (incus). Ostavljaju se samo preostali dijelovi stremena (stapes) (5,23). Ovom operacijom se ne rekonstruira lanac slušnih košćica jer za to ne postoje potrebni uvjeti. Na kraju se koštane plohe pokriju fascijom temporalnog mišića, a kožni dio zvučnog voda proširi dodatnim rezovima. Ovom operacijom ne dolazi do poboljšanja sluha (1).

8.2.2.2 Modificirana radikalna mastoidektomija

Glavna razlika u odnosu na tehniku radikalne mastoidektomije je u pristupu u području bubnjišta. Ovom se operacijom ne odstranjuju ostatak bubnjića, zdrava sluznica i slušne košćice. Može se pokušati rekonstrukcija lanca slušnih košćica i zatvaranje perforacije bubnjića pomoću fascije temporalnog mišića. Primjenjuje se kada je potrebna preglednost otvorene tehnike i postoje uvjeti za reparaciju bubnjića te rekonstrukciju lanca slušnih košćica. Zbog toga se ovom operacijom može poboljšati sluh (1).

8.2.3 Osikuloplastika

Osikuloplastika podrazumijeva rekonstrukciju lanca slušnih košćica. Na mjesto gdje nedostaje košćica ili njezin dio, postavlja se proteza koja ima zadatak premostiti defekt. Proteze mogu biti autologne, heterologne ili aloplastične. Autologni materijali potječu od samog bolesnika (hrskavica, kortikalis, zdravi dio slušne košćice). Heterologni materijali se uzimaju od drugog bolesnika ili sa leševa. Aloplastični materijali su tvornički izrađene proteze od plastike ili nehrđajuće žice. Ovisno o konkretnom slučaju, kirurg odabire materijal i oblikuje protezu. Ako su za vrijeme operacije uvjeti za uspjeh osikuloplastike nepovoljni kirurg može odustati od rekonstrukcije lanca slušnih košćica i planirati drugu operaciju nakon određenog vremena, ukoliko bolesnik to želi (1). Neki kirurzi oklijevaju u izvođenju osikuloplastike kod djece zbog straha od disfunkcije Eustahijeve cijevi i infekcija (24, 25).

9. KOMPLIKACIJE KRONIČNE UPALE UHA

Komplikacije kronične upale uha mogu biti u rasponu od blagog gubitka sluha do životno ugrožavajućih intrakranijalnih infekcija (5). Za sve komplikacije bitna je hitna kirurška intervencija te ciljano prijeoperativno i poslijeoperativno antibiotsko liječenje (1). Komplikacije se dijele na egzokranijalne i endokranijalne.

9.1 Egzokranijalne komplikacije

9.1.1 Akutni mastoiditis

Mastoiditis je upala sluznice i kosti mastoidnog nastavka. Tipični simptomi mastoiditisa su jaka bol, crvenilo mastoidnog područja i odstojeća uška. Prisutna je i povišena tjelesna temperatura praćena leukocitozom i ubrzanom sedimentacijom. Dijagnoza se postavlja na temelju kliničke slike, otoskopije, laboratorijskih nalaza i rendgenske snimke mastoida po Schülleru. Otoskopski se vidi spuštenu gornja stijenka zvukovoda koja je s obiljem krvnih žila povezana s antrumom. Rendgenska snimka po Schülleru pokazuje razorene koštane septe i zamućene pneumatske prostore. Liječenje je isključivo kirurško. Radi se mastoidektomija kojom se odstranjuje patološki promijenjena sluznica i ostitički promijenjena kost (1).

9.1.2 Labirintitis

Labirintitis se javlja kao komplikacija kada bakterije prođu kroz ovalni prozorčić u labirint. Kao posljedica nastaje labirintni sindrom koji je obilježen kohlearnim (zujanje i šum u uhu uz slabljenje sluha) i vestibularnim simptomima (nistagmus na zdravu stranu, povraćanje, vrtoglavica, ataksija). Patoanatomski se dijeli na serozni, gnojni, difuzni i cirkumskriptni (1).

Gnojni labirintitis uzrokuje potpuno uništenje pužnice i vestibularnog osjetila, za razliku od seroznog gdje su oba osjetila samo oštećena. Cirkumskriptni labirintitis nastaje najčešće kod kronične upale s kolesteatomom. Najčešći simptomi su vrtoglavica, mučnina i nistagmus. Difuzni labirintitis ima izrazite simptome: jaki šumovi u uhu, naglo i drastično pogoršanje sluha, vrtoglavice, mučnina i povraćanje. Nadalje, izražena je povišena tjelesna temperatura, groznica i meningealni sindrom. Kirurška metoda je radikalna timpanomastoidektomija (1).

9.1.3 Petrozitis

Pojavljuje se kao komplikacija kronične upale sa širenjem na petroznu kost, ali se može proširiti i na duru pri vršku piramide. U kliničkoj slici prevladavaju iscjedak iz uha, dvoslike i retrobulbarna bol. Taj se trijas simptoma naziva Gradenigov sindrom. Ukoliko se bolest ne pogorša, liječenje je konzervativno. Svakako je potrebno učiniti operaciju kojom se odstranjuje patološki proces iz mastoida te upalno promijenjenih stanica iznad i ispod labirinta i pužnice (1).

9.1.4 Kljenut ličnog živca

Kljenut ličnog živca se javlja kao posljedica razaranja koštane stijenke kolesteatomom ili ostitičkim procesom. U kliničkoj slici bolesnik ne može nabrati čelo, ne može zatvoriti oko i na bolesnoj strani visi usni kut. Simptomi su isti kao u perifernoj kljenuti živca pa je važno znati razliku između periferne i središnje kljenuti u kojoj je očuvana mimika čela (1).

9.2 Endokranijalne komplikacije

9.2.1 Meningitis

Kao komplikacija može nastati pri akutnim upalama uha, ali je češće komplikacija kronične upale. Nastaje širenjem procesa koji razori kost koja priliježe uz duru srednje i stražnje lubanjske jame. Prvi simptomi su povišena tjelesna temperatura i glavobolja. Zatim se javlja cerebralno povraćanje, ukočenost šije, kloničko-tonički grčevi te pozitivan Kernigov i Brudzinskijev znak. Dijagnoza se postavlja na temelju kliničke slike, lumbalne punkcije i laboratorijskih pretraga (1).

Liječenje je uvijek kirurško. Izvodi se radikalna mastoidektomija uz visoke doze antibiotika prema antibiogramu (1).

9.2.2 Subduralni apsces

Nastaje širenjem procesa iz uha preko bolesne kosti i prelaskom između dure i mekih ovojnica. Simptomi su nespecifični. Javljaju se kao kombinacija općih i žarišnih cerebralnih simptoma. Dijagnoza se postavlja na osnovu kliničke slike, neurološkog pregleda, laboratorijskih nalaza i radiološke obrade.

Liječenje obuhvaća kirurško odstranjenje primarnog žarišta, razotkrivanje dure, inciziju apscesa uz drenažu i primjenu antibiotika (1).

9.2.3 Ekstraduralni apsces

Ekstraduralni apsces nastaje u stražnjoj i srednjoj lubanjskoj jami između kosti i dure. Simptomi su uglavnom nespecifični (povišena tjelesna temperatura, glavobolja, mučnina). Obično nastaje za vrijeme egzacerbacije kronične upale pa se može očitovati pojačanim, pulsirajućim, gnojnim sekretom iz uha. Liječenje je uvijek kirurško i uključuje mastoidektomiju ili radikalnu trepanaciju sa širokim razotkrivanjem dure do u zdravo. Prognoza je dobra ako se kirururško liječenje provede na vrijeme (1).

10. ZAHVALE

Zahvaljujem svom mentoru, prof. dr. sc. Srećku Branici na ljubaznosti, strpljenju i savjetima tijekom izrade ovog diplomskog rada.

Posebno hvala mojoj sestri Mirni na strpljenju, savjetima i svakom zajednički provedenom trenutku.

Najveće hvala mojim roditeljima na podršci, razumijevanju, savjetima i ljubavi tijekom cijelog mog školovanja.

11. LITERATURA

1. Bumber Ž, Katić V, Nikšić-Ivančić M, Pegan B, Petric V, Šprem N (2004) Otorinolaringologija. Zagreb. Naklada Ljevak
2. <http://emedicine.medscape.com/article/859501-overview#a7> Pristupljeno 8.svibnja 2016.
3. Krajina Z (1983), Otorinolaringologija i cervikofacijalna kirurgija. Zagreb. Školska knjiga
4. Thorne MC, Chewaproug L, Elden LM. Suppurative complications of acute otitis media: changes in frequency over time. *Arch Otolaryngol Head Neck Surg.* 2009 Jul. 135(7):638-41. [Medline].
5. Telian Steven A, Schmalbach Cecelia E, Chronic otitis media. U: Ballenger`s Otorhinolaryngology Head and Neck Surgery. 16.izd. BC Decker Inc;2003. Str. 261-90
6. Kahle W. (2006) Priručni anatomski atlas, 3. svezak. Zagreb. Medicinska naklada. Str 362-77.
7. Youngs R. Chronic suppurative otitis media— mucosal disease. U: Ludman H, Wright T, ur. Diseases of the ear. New York: Oxford University Press; 1998. Str. 374–85.
8. Austin DF. Chronic otitis media. U: Ballenger JJ, Snow JB, ur. Otorhinolaryngology head and neck surgery. Baltimore: Williams and Wilkins;1996. Str. 1010–36.
9. Andreasson L. Correlation of tubal function and volume of mastoid and middle ear space as related to otitis media. *Ann Otol Rhinol Laryngol* 1976;82: 198–203.
10. <http://emedicine.medscape.com/article/859501-overview#showall> Pristupljeno 10.svibnja 2016.

11. Van der Veen EL, Schilder AG, van Heerbeek N, et al. Predictors of chronic suppurative otitis media in children. *Arch Otolaryngol Head Neck Surg*. 2006 Oct. 132(10):1115-8. [Medline].
12. Baxter JD. Chronic otitis media and hearing loss in the Eskimo population of Canada. *Laryngoscope* 1977;87:1528-42.
13. Giles M, Asher I. Prevalence and natural history of otitis media with perforation in Maori school children. *J Laryngol Otol* 1991;105:257-60.
14. Vikram BK, Khaja N, Udayashankar SG, Venkatesha BK, Manjunath D. Clinico-epidemiological study of complicated and uncomplicated chronic suppurative otitis media. *J Laryngol Otol*. 2008 May. 122(5):442-6.[Medline].
15. Kubba H, Pearson JP, Birchall JP. The aetiology of otitis media with effusion: a review. *Clin Otolaryngol*. 2000 Jun. 25(3):181-94. [Medline].
16. Meyerhoff WL, Kim CS, Paparella MM. Pathology of chronic otitis media. *Ann Otol Rhinol Laryngol*. 1978 Nov-Dec. 87(6 Pt 1):749-60. [Medline].
17. <http://emedicine.medscape.com/article/858990-overview> Pristupljeno 8.svibnja 2016.
18. Wright CG, Meyerhoff, WL. Pathology of otitis media. *Ann Otol Rhinol Laryngol* 1994;103:24-7.
19. Yeger H, Minaker E, Charles D, et al. Abnormalities in cilia in the middle ear in chronic otitis media. *Ann Otol Rhinol Laryngol* 1988;97:186-91.
20. <http://emedicine.medscape.com/article/860080-overview> Pristupljeno 8.svibnja 2016.
21. Mills P. Management of chronic suppurative otitis media. U: Kerr A, Booth JB, ur. Scott-Brown's otolaryngology. Oxford (England): ButterworthHeinemann; 1997. 3/10/1-11

22. Blevins NH, Carter BL. Routine preoperative imaging in chronic ear surgery. *Am J Otol* 1998;19:527–35.

23. Sheehy JL. Mastoidectomy: the intact canal wall procedure. U: Brackmann DE, Shelton C, Arriaga MA, ur. *Otologic surgery*. Philadelphia: WB Saunders; 1994. Str. 211–24.

24. Brackmann DE, Sheehy JL, Luxford WM. TORPs and PORPs in tympanoplasty: a review of 1042 operations. *Otolaryngol Head Neck Surg* 1984;92:32–7.

25. Grote JJ. Reconstruction of the middle ear with hydroxylapatite implants: long-term results. *Ann Otol Rhinol Laryngol Suppl* 1990;144:12–6.

12. ŽIVOTOPIS

Ime i prezime: Kristina Vučemilo

Datum rođenja: 3. listopada 1991.

Mjesto rođenja: Split

OBRAZOVANJE :

2010. – Medicinski fakultet, Sveučilište u Zagrebu

2006. – 2010. Opća gimnazija Dinka Šimunovića, Sinj

1999. – 2006. Osnovna glazbena škola Jakova Gotovca, Sinj

1998. – 2006. Osnovna škola fra Pavla Vučkovića, Sinj

IZVANNASTAVNE AKTIVNOSTI:

2011. – Članica Pjevačkog zbora studenata MEF-a „Lege artis“

2016. Sudionica VII. međunarodnog kongresa Društva nastavnika opće/obiteljske medicine

2014. – 2015. Demonstratorica na Katedri za medicinsku biologiju Medicinskog fakulteta Sveučilišta u Zagrebu

2013. – 2015. Polaznica škole stranih jezika Prospero (njemački jezik)

2014. Sudionica ZIMS-a (Zagreb International Medical Summit)

2013. – 2014. Sudionica CROSS-a (CROatian Student Summit)

2012. Polaznica tečaja Kardiopulmonalna reanimacija uz korištenje automatskog vanjskog defibrilatora u organizaciji STEPP-a (studentska ekipa prve pomoći)

NAGRADE I PRIZNANJA:

2016. 1. nagrada za najbolji poster prikaza rada „Aseptički meningitis nakon primjene amoksicilina“ na međunarodnom kongresu Društva nastavnika opće/obiteljske medicine

2013. Posebna rektorova nagrada (kao članica Pjevačkog zbora studenata MEF-a „Lege artis“)

2005. 3. nagrada na Regionalnom natjecanju učenika i studenata glazbe (violina)

2004. Priznanje na natjecanju mladih glazbenika Daleki akordi (violina)

VJEŠTINE : aktivna upotreba engleskog i njemačkog jezika
violina (osnovna glazbena škola)