

Prirođeni škljocavi palac

Pavljak, Lucija

Master's thesis / Diplomski rad

2018

Degree Grantor / Ustanova koja je dodijelila akademski / stručni stupanj: **University of Zagreb, School of Medicine / Sveučilište u Zagrebu, Medicinski fakultet**

Permanent link / Trajna poveznica: <https://um.nsk.hr/um:nbn:hr:105:899400>

Rights / Prava: [In copyright](#)/[Zaštićeno autorskim pravom.](#)

Download date / Datum preuzimanja: **2024-07-08**



Repository / Repozitorij:

[Dr Med - University of Zagreb School of Medicine Digital Repository](#)



**SVEUČILIŠTE U ZAGREBU
MEDICINSKI FAKULTET**

Lucija Pavljak

Prirođeni škljocavi palac

DIPLOMSKI RAD



Zagreb, 2018.

**SVEUČILIŠTE U ZAGREBU
MEDICINSKI FAKULTET**

Lucija Pavljak

Prirođeni škljocavi palac

DIPLOMSKI RAD

Zagreb, 2018.

Ovaj diplomski rad izrađen je na Zavodu za plastično-rekonstruktivnu kirurgiju i kirurgiju dojke na KBC Rebro Medicinskog fakulteta Sveučilišta u Zagrebu pod vodstvom doc. dr. sc. Krešimira Bulića, dr. med. i predan je na ocjenu u akademskoj godini 2017./2018.

Popis i objašnjenje kratica korištenih u radu:

A1 pulley - prvi anularni fibrozni držač

FPL - lat. musculus flexor pollicis longus

IP - eng. interphalangeal

MCP - eng. metacarpophalangeal

AMC - lat. arthrogryposis multiplex congenita

AP - lat. anteroposteriorno

RU - lat. radioulnarno

SADRŽAJ

1. SAŽETAK	
2. SUMMARY	
3. UVOD	1
3.1. Etiologija i patofiziologija	2
3.2. Prirođena ili stečena deformacija?	4
4. KLINIČKA SLIKA	6
5. DIFERENCIJALNA DIJAGNOZA	11
6. DIJAGNOSTIKA	16
7. PRIRODNI TIJEK	17
8. LIJEČENJE	21
8.1. Konzervativno/ neoperativno liječenje	21
8.2. Kirurško liječenje	24
9. ZAKLJUČAK	26
10. ZAHVALE	27
11. LITERATURA	28
12. ŽIVOTOPIS	31

1. SAŽETAK

Prirođeni škljocavi palac

Lucija Pavljak

Škljocavi palac u djece predstavlja jednu od najčešćih anomalija dječje šake, koja od svih prstiju najviše pogađa palac. Ne javlja se odmah po rođenju nego u ranom djetinjstvu, kao rezultat nepodudarnosti u veličini tetive mišića fleksora policisa longusa i njezine ovojnice što dovodi do poremećenog i otežanog klizanja tetive. Pacijenti se općenito prezentiraju s palcem zaključanim u fleksiji interfalangealnog zgloba, odnosno u fiksnoj fleksijskoj kontrakturi. Prvi opis dao je Notta, čiji naziv nosi čvor palpabilan na volarnoj strani metakarpofalangealnog zgloba u području fleksorne brazde. Do dijagnoze se dolazi prvenstveno na temelju anamneze i fizikalnog pregleda, uz ultrazvuk kao potencijalno rano dijagnostičko sredstvo. Treba biti oprezan kako ga se ne bi zamijenilo s dislokacijom, frakturom ili anomalijom poznatom kao palac u dlanu deformacija. Klinička istraživanja su poboljšala razumijevanje samog prirodnog tijeka škljocavog palca te ukazala na benignost ovog stanja i mogućnost spontanog oporavka, koji premda može potrajati godinama, omogućuje obiteljima voljnim čekanja odgodu invazivnog liječenja, odnosno mogućnost da kirurška intervencija kao takva nije ni potrebna. Za još bolje razumijevanje prirode ovog stanja, potrebna su dodatna istraživanja. Terapijske mogućnosti variraju o samom izboru liječnika. Tako jedni, zbog spomenute spontane rezolucije, preferiraju inicijalno konzervativno liječenje korištenjem udlage ili izvođenjem vježbi pasivne ekstenzije, dok se drugi, zbog gotovo univerzalnog uspješnog ishoda, odlučuju na rani kirurški zahvat, otvorenim pristupom otpuštanja prvog anularnog fibroznog držača koji pouzdano vraća pokretljivost interfalangealnog zgloba palca.

Ključne riječi: škljocavi palac, djeca, prirodni tijek

2. SUMMARY

Congenital trigger thumb

Lucija Pavljak

Trigger thumb in children is one of the most common paediatric hand conditions. The thumb is affected more often comparing to other digits. It is not present at birth but appears in early childhood as a result from size mismatch between the flexor pollicis longus tendon and its sheath, disrupting normal tendon gliding. Patients most commonly present with the interphalangeal joint of the affected thumb locked in a flexed position, a fixed flexion contracture. The first description of trigger thumb is attributed to Notta and the palpable nodule at the volar aspect of the metacarpophalangeal joint flexion crease still bears his name. Medical history and physical examination are used to diagnose this deformity with ultrasound as potential early diagnostic tool. Caution is necessary to avoid misdiagnosing a fracture, dislocation of the thumb or thumb-in-palm deformity. Clinical investigation has improved our understanding of the natural history and its benign nature. Spontaneous resolution can occur but may take several years, which gives an opportunity of avoiding an unnecessary invasive approach to families that are willing to wait. Further research is needed in order to improve our knowledge of trigger thumb natural behaviour. Management techniques vary based on physician preference. In addition to spontaneous resolution, some doctors prefer initial conservative management consisting of splint therapy and passive stretching exercises. On the other hand, near universally excellent outcome of surgical intervention, lead others to recommend proceeding directly to open surgical release of the A1 pulley that reliably restores thumb interphalangeal joint motion.

Key words: trigger thumb, children, natural history

3. UVOD

Škljocavi palac u djece predstavlja fiksni fleksijski deformitet interfalangealnog zgloba (IP) palca. Prvi opis ovog stanja pripisuje se Notti, čiji naziv i danas nosi palpabilna masa tetive fleksora policisa longusa (FPL) u području prvog anularnog fibroznog držača (A1 pulley) (1,2)

Ova anomalija je jedna od najčešćih anomalija dječje šake, (3,4) dok od ukupnog postotka deformiteta gornjeg ekstremiteta zauzima tek 2,2%. Općenito gledajući poprilično je rijetko stanje, koje se javlja u rasponu od 0,3 do 0,5% djece. (1,5) Kikuchi i Ogino su izvjestili o učestalosti 3,3 slučaja škljocavog palca na 1000 živorođene djece u prvih godinu dana, koja nadilazi onu pes equinovarususa i razvojne displazije kuka.(2,6)

Škljocavi palac se javlja u djece starosne dobi od 1 do 4 godine, bez veće razlike među spolovima. (1,3) Među dječjim slučajevima škljocavih prstiju, palčevi su zahvaćeni u 90% slučajeva (1), odnosno čak 10 puta češće nego ostali prsti. (7,8,9) U ¼ pacijenata ova se deformacija javlja obostrano, iako obje strane općenito ne počnu škljocati u isto vrijeme. (1,3) Kod unilateralnog javljanja nema razlike u zahvaćenost lijeve i desne ruke. (1)

Prema studiji provedenoj u jednom medicinskom centru u SAD-u, od ukupnog broja slučajeva zabilježeno je 56% u Latinoamerikanaca, 18% u bijelaca, 7% u Afroamerikanaca i 18% u ostalih, koje su činili Azijati, američki domoroci, miješane rase i nepoznati. Autori su naišli na neočekivano veću učestalost škljocavog palca u Hispanoamerikanaca uz istodobno nižu incidenciju u Afroamerikanaca od one očekivane. (9)

Budući da nekoliko velikih studija novorođenčadi nije uspjelo dokazati prisutnost škljocanja, za ovo se stanje više smatra da je stečeno nego prirođeno. Izvješća o braći i sestrama te blizancima su vrlo česta (3) uz javljanje pozitivne obiteljske anamneze u 19% slučajeva (10) te autosomno dominantnim načinom nasljeđivanja s varijabilnom penetracijom (7,11) što daje naslutiti na moguću gensku predispoziciju.(3)

Kao zasebni poremećaj, škljocavi se palac ne povezuje ni s jednim sindromom za razliku od škljocavih prstiju, koji se povezuju s trisomnijom 18 i mukopolisaharidozom. (8) Ipak, Watanabe i sur. spominju izvješća o sujavljanju škljocavog palca s deformacijama gornjeg ekstremiteta i donjeg u čak 22% slučajeva. Uglavnom se radi o torziji tibije, rascjepu nepca, makrodaktiliji, kongenitalnoj dislokaciji kuka i atrijskom septalnom defektu. Ali kako supostojeće deformacije nisu spomenute u mnogim radovima, njihova učestalost i sadržaj nisu jasni. (5)

3.1. Etiologija i patofiziologija

Neki autori su predložili kako konstantan fleksijski položaj palca tijekom prenatalnog i neonatalnog perioda dovodi do degeneracije kolagena i sinovialne proliferacije, koja stvara čvor FPL-a i zadebljanje tetivne ovojnice. Patel je predložio da normalni flektirani i adukcijski položaj novorođenačkih palčeva u kombinaciji sa snažnim refleksom hvatanja može dovesti do suptilne traume tetive fleksora u razini A1 pulleya. (12) Kikuchi i Ogino također nagađaju da je škljocavi palac povezan s položajem prstiju koji drže palac u dlanu. Taj položaj duboke statičke fleksije i adukcije palca u MCP zglobu čini se da dovodi do kronične iritacije i konstrikcije tetive FPL blizu A1 pulleya. Nadalje, hrskavične sezamoidne kosti dublje od A1 pulleya imaju tendenciju pogoršati stenozu zbog čega pulley lako može pritisnuti tetivu u fleksijski položaj. (6) Tako, neki kao osnovnu patologiju uzimaju nepodudarnost između promjera tetive i ovojnice i upućuju na stenozu ovojnice kao mogući uzrok ovog stanja, a ne na patologiju same tetive. (1)

Johnstone i sur. za patofiziologiju uklještenja tetive FPL predlažu nesrazmjer između promjera tetive i njezinog vezivno-koštanog kanala kojeg formira A1 pulley. Često se razvija čvor ili palpabilno odebljanje unutar tetive FPL koje doprinosi nesrazmjeru veličine. (10) Tom stavu priklonjeno je i najnovije ultrasonografsko kvantitativno mjerenje poprečnog presjeka tetive fleksora, koje je ukazalo na razvojnu nepodudarnost između tetive fleksora i A1 pulleya kao mogući uzrok pedijatrijskog škljocavog palca. Izmjeren je anteroposteriorni (AP) promjer, radioulnarni (RU)

promjer i poprečni presjek tetive FPL u razini najvećeg AP promjera tetive proksimalno od A1 pulleya. Također su izračunati ovi parametri i za unutrašnje dimenzije A1 pulleya te sve zajedno ponovljeni i na drugoj strani.

Pronašli su povećanje tetive FPL kod škljocavog palca u usporedbi sa suprotnom stranom. Također, RU promjer tetive je bio više povećan u odnosu na AP promjer kod škljocavog palca. Međutim, kako je omjer AP/RU tetive bio sličan na obje strane, škljocavoj i zdravoj, čini se da je veličina tetive škljocavog palca proporcionalno povećana. Zabilježeno je 77% povećanje poprečnog presjeka tetive u odnosu na A1 pulley. Kako je tetiva FPL proksimalno od A1 pulleya prevelika da bi stala unutar A1 pulleya, dolazi do fleksijske deformacije.

Kod škljocavog palca, za razliku od tetive, A1 pulley je pokazao povećanje u samo anteroposteriornom promjeru, koje je vjerojatno prouzročeno efektom mase tetive fleksora, dok za RU promjer nije postojala razlika između škljocavog i zdravog palca.(13) Stoga su Kim i sur. pretpostavili da je ekstenzijski deficit IP zgloba škljocavog palca vjerojatno povezan s nepodudarnosti u veličini tetive i A1 pulleya, a kao glavni uzrok tog nepodudaranja uzima se uvećanje tetive fleksora, a ne nerazvijenost A1 pulleya. (13) Još jedna ultrazvučna analiza škljocavog palca u djece je ukazala na pojavu manifestacije kad poprečni presjek tetive fleksora nadmaši onaj ovojnice u razini A1 pulleya. Kao okidajući čimbenik uzima se razvoj proširenja tetive FPL kojem se do određenog stupnja prilagođava A1 pulley, ali ako neslaganje u veličini tih dviju struktura napreduje dovodi do zaključanog palca.(2)

Citokontraktilni proteini i miofibroblasti, poznatih po tome što imaju zajedničke fenotipske karakteristike i fibroblasta i glatkomišićnih stanica, prisutni tijekom kontrakcije mekih tkiva mogu biti uzrok stenoze A1 pulleya.

Istraživanja provedena elektronskom mikroskopijom kao i imunohistokemijske analize A1 pulleya, omogućile su bolji uvid u tematiku i rasvjetljavanje nekih nejasnoća.

U studiji provedenoj od Khoshhala i sur., imunohistokemijskim bojanjem uočen je pozitivan odgovor na alfa-glatkomišićni aktin i na vimentin, marker mezenhimalne diferencijacije koji usto odražava aktivnu proliferaciju fibroznog tkiva. Uz to uočen je negativan odgovor na dezmin, marker opće diferenciranosti glatkih i skeletnih mišića. Elektronskom mikroskopijom su pronađeni fibroblasti u kolagenom matriksu, koji je sadržavao materijal sličan vimentinu te na površini povezan s elastinu sličnim matriksnim filamentima i elastičnim vlaknima. Prisutnost citokontraktilnih proteina i

miofibroblasta predlaže proliferaciju vezivnog tkiva tijekom ili intrauterine ili ekstrauterine faze razvoja te mogu objasniti prisutnost kongenitalne stenoze A1 pulleya. Ako se stanje počne razvijati intrauterino, prezentira se zaključanim palcem, ako počne ekstrauterino, prvo se može ispoljiti kao škljocanje a tek kasnije, sazrijevanjem vezivnog tkiva prelazi u fleksijsku kontrakturu, što bi moglo objasniti zabune oko toga je li ili nije li škljocavi palac prirođena ili stečena anomalija. Autori vjeruju da se radi o razvojnog procesu kod kojeg se prirođeni slučajevi javljaju kao fleksijska kontraktura IP zgloba dok se slučajevi s odgođenom pojavom prezentiraju škljocanjem. U slučajevima sa škljocanjem nalaze se miofibroblastične promjerne dok se kod fiksne fleksijske kontrakture nalaze zreli fibroblasti. (1)

Buchman i sur. su proučili dio A1 pulleya i eliptični rez nodula pod elektronskim mikroskopom i pronašli vretenaste stanice s brojnim zrnatim endoplazmatskim retikulumom tipičnim za fibroblaste i okolni kolagen u čvoru tetive i rezovima pulleya bez znakova upalnog ili degenerativnog procesa. (1,13,14)

Unatoč brojnim studijama, koje su uključivale morfologiju, svjetlosnu i elektronsku mikroskopiju, ultrazvučna mjerenja te kliničke preglede, patogeneza i dalje ostaje nepoznata. (1,3,13) a etiologija predmet rasprave među autorima. (2,3,7,10,11,15,16)

Uz to, je važno da ta mjerenja i analize što je više moguće budu provedena upravo na dječjim prstima, na kojima se i javlja problem, a ne na odraslima u svrhu postizanja što veće vjerodostojnosti podataka (1)

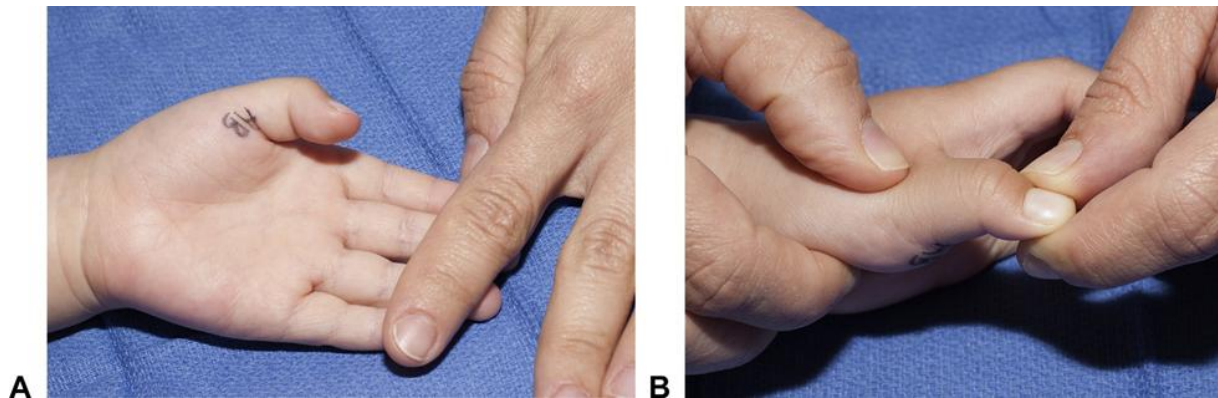
3.2. Prirođena ili stečena deformacija?

Pitanje je li škljocavi palac prirođeno ili stečeno stanje i dalje ostaje neodgovoreno. (6,10,13,16,18) U prilog prirođenom uzroku navedeni su brojni faktori poput navodnog pojavljivanja pri rođenju, u uzastopnim generacijama, prisutnosti kod blizanaca, braće i rođaka u prvom koljenu, čestog obostranog javljanja i povezanosti s trisomnijom 13 (Patau sindrom). (1,6,7) Teoriju stečenog javljanja prvi puta je

spomenuo Specher još 1949. koji je do tog zaključka došao zbog samog prirodnog položaja dječjeg palca unutar dlana zajedno sa snažnim refleksom hvatanja koji mogu dovesti do mikrotrauma i sukladno tome postepeno do fleksijske kontraktura palca. (16,17,20) Tako je i sama trauma postala mogući uzrok zbog kojeg se škljocavi palac često pogrešno dijagnosticira kao fraktura ili dislokacija (16) Potaknuti vlastitim istraživanjima Slakey i Hennrikus su 1996.g. predložili da bi se ovo stanje trebalo nazvati stečena fleksijska kontraktura palca, a ne prirođeni škljocavi palac. (18) Neki autori su izvijestili o javljanju već pri rođenju, a ta dijagnoza se temeljila na intervjuima s obitelji odnosno roditeljima i njihovoj sklonosti u vjerovanje kako je deformacija prisutna od rođenja, dok sami autori nisu osobno izvršili pregled djeteta. (6,11,25) Takvo mišljenje je dovedeno u pitanje kada su mnogi autori prije samog otpusta novorođenčadi iz bolnice napravili pregled kako bi evaluirali prisutnost odnosno odsutnost škljocavog palca pri rođenju. (3) Tako neonatalni pregledi Rodgersa i Watersa, Slakeya i Hennrikusa te Moona i sur. s preko 13,500 pregledane novorođenčadi nisu pronašli ni jedan slučaj škljocavog palca prisutnog već kod rođenja. (6,7,11,13,18,19) Kikuchi i Ogino su pregledali ukupno 1116 novorođenčadi 14 dana nakon rođenja bez ijednog pozitivnog pacijenta. Nakon otpusta roditelji su upoznati s pojmom škljocavog palca te su im podijeljene informativne brošure u svrhu neonatalnog screeninga. Tijekom godine dana trebali su pratiti svoje dijete ne bi li primijetili bilo kakvi fleksijski deformitet palca. Od 601 vraćene brošure, škljocavi palac se pojavio na dva lijeva palca u dva djeteta. Uz njih iz screening grupe, još su tri djeteta razvila škljocanje s 15, 21 i 30 mjeseci starosti. Ovo dovodi do zaključka da škljocavi palac nije prisutan po porodu nego se razvija postnatalno. (6,11) Tako je unatoč Slakeyevom i Hennrikusovom prijedlogu o promijeni naziva u stečeno, samo podrijetlo ovog stanja i dalje ostalo nepoznato. (11)

4. KLINIČKA SLIKA

Najčešća klinička prezentacija ovog stanja je takozvani palac "zaključan" u fleksiji IP zgloba. (Slika 1) (3,13)



Slika 1. Prikaz škljocavog palca **A** Dijete sa škljocavim palcem u fleksijskom položaju IP zgloba. **B** Palac se ne može pasivno ekstenzirati

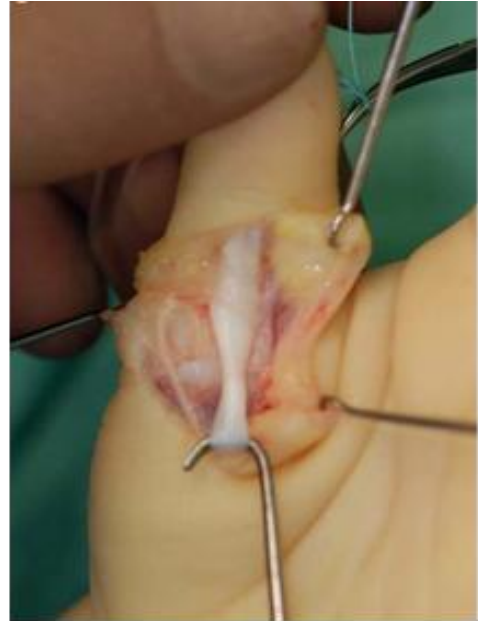Preuzeto iz Bauer AS, Bae DS. Pediatric Trigger Digits. J Hand Surg Am. 2015 Nov;40(11):2304-9.

Škljocavi palac u djece javlja se kao rezultat nepodudarnosti u veličini tetive FPL i A1 pulleya što dovodi do poremećenog i otežanog klizanja tetive. (7) Ovo stanje je uglavnom bezbolno za zaključane palčeve iako pacijenti i roditelji mogu izvijestiti o nelagodi prilikom forsirane ekstenzije. (3)

Pacijenti najčešće dolaze u dobi od 2 godine. Većina istraživanja je pokazala da nema veće razlike među spolovima i da podjednako zahvaća i djevojčice i dječake. (1) Roditelji često spominju prethodno škljocanje na koje se postepeno nadovezuje razvoj fiksne fleksijske kontrakture. Tijekom fizikalnog pregleda, otežana je ekstenzija IP zgloba uz javljanje škljocanja, pucketanja odnosno preskakivanja prilikom pokušaja ekstenzije. U oko 25% slučajeva može zahvatiti obje strane što ipak može biti i metakrono zato je vrlo važno tijekom pregleda pregledati obje šake kako se škljocavi palac ne bi previdio na suprotnoj strani. U slučajevima jednostranog javljanja, nema razlike među stranama te su podjednako zahvaćeni i lijevi i desni palac. (1,7,15)

Budući da je u većine pacijenata, fiksna fleksijska deformacija češće prisutna od samog škljocanja, to je neke autore navelo na favoriziranje izraza *fleksijska kontraktura palca nad škljocavim palcem*. (7)

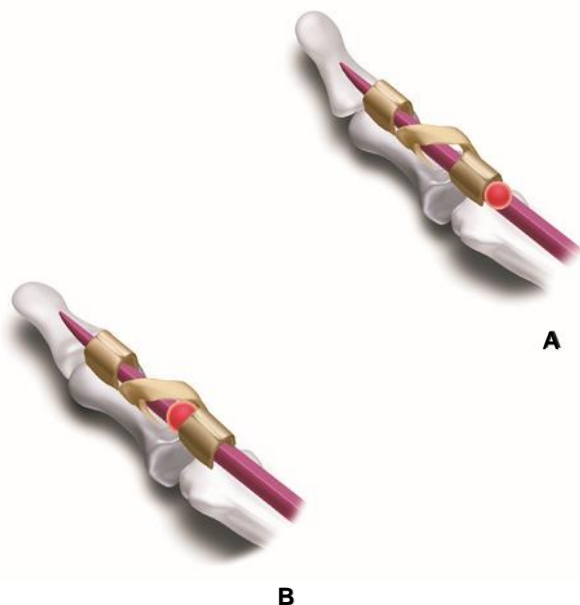
Na volarnoj strani MCP zgloba nalazi se palpabilna masa u području fleksorne brazde, koja predstavlja zadebljanje tetive FPL proksimalno od A1 pulleya. (Slika 3a) (3,10,11,13) Tu palpabilnu masu, čija je patoanatomija još uvijek nepoznata, prvi je opisao Alphonse Henri Notta još 1850. godine zbog čega i danas nosi naziv Nottin čvor (Slika 2). Zanimljiva je međutim činjenica kako se ovo ime prvenstveno povezuje sa škljocavim palcem u djece, dok je sam Notta prvi pronađen čvor opisao na odrasloj populaciji škljocavih prstiju. (3,13) Čvor se često palpira i na suprotnom asimptomatskom palcu. (10)



Slika 2. Nottin čvor u razini A1 pulleya.

Preuzeto iz Hülsemann W, Mann M, Winkler F. Differential diagnoses of trigger thumb. *Handchir Mikrochir Plast Chir.* 2016 Feb;48(1):25-9.

Kako bi kliničarima bilo lakše opisati kliničku sliku i stupnjevati je po ozbiljnosti nalaza, razvijene su klasifikacije, među kojima je najpoznatija Sugimoto klasifikacija



(tablica 1), koja je kliničku prezentaciju škljocavog palca podijelila u 4 stadija prema razvoju bolesti. 1. stadij, još nazvan i stadij tumora, odlikuje najblaža klinička slika uz prisutnost samo Nottina čvora. Karakteristike umjerene bolesti predstavlja stadij 2, aktivnog škljocanja, a preko 3. stadija pasivnog škljocanja bolest prelazi u ozbiljnu formu 4. stadija fiksne fleksijske kontrakture. (10,11)

Slika 3. A Nottin čvor zaglavljen proksimalno od A1 pulleya s palcem zaključanim u fleksiji
B Nottin čvor zaglavljen između A1 i kosog pulleya, s palcem zaključanim u ekstenziji
 Preuzeto iz Johnstone BR, Currie LJ, Ek EW, Wilks DJ, McCombe DB, Coombs CJ. The "trigger" thumb locked in extension - an unusual presentation of a common paediatric condition. *J Hand Surg Asian Pac Vol.* 2016 Jun;21(2):234-8.

Tablica 1. Predložena revizija Sugimotove klasifikacije škljocavih prstiju

Podklasifikacija F (fleksija)	Stadij	Podklasifikacija E (ekstenzija)
Palpabilan Nottin čvor <i>proksimalno</i> od A1 pulleya Bez škljocanja tijekom fleksije ili ekstenzije interfalangealnog zgloba	I	Palpabilan Nottin čvor <i>distalno</i> od A1 pulleya Bez škljocanja tijekom fleksije ili ekstenzije interfalangealnog zgloba
Škljocanje je prisutno prilikom aktivne <i>ekstenzije</i> IP zgloba	II	Škljocanje je prisutno prilikom aktivne <i>fleksije</i> IP zgloba
Onemogućena je aktivna <i>ekstenzija</i> IP zgloba, a škljocanje je prisutno prilikom pasivne <i>ekstenzije</i>	III	Onemogućena je aktivna <i>fleksija</i> IP zgloba, a škljocanje je prisutno prilikom pasivne <i>fleksije</i>
Onemogućena je pasivna <i>ekstenzija</i> IP zgloba uz postojanje fiksne <i>fleksijske</i> deformacije	IV	IP zglob je u potpunosti <i>ekstendiran</i> i ne može se pasivno flektirati

Prema Johnstone BR, Currie LJ, Ek EW, Wilks DJ, McCombe DB, Coombs CJ. The "trigger" thumb locked in extension - an unusual presentation of a common paediatric condition. J Hand Surg Asian Pac Vol. 2016 Jun;21(2):234-8.

Neki autori pak rađe koriste podjelu prema Watanabe (tablica 2), koja se također sastoji od 4 stadija, koji su u ovoj klasifikaciji poredani od 0 za najlakši stadij do 3 za najteži. Osim numeriranja, sam opis kliničke prezentacije ne odstupa značajnije od Sugimotovog opisa uz dodatak moguće poremećene ne samo ekstenzije nego i fleksije.

Tablica 2. Stadiji škljocavog palca u djece

Stadij	Stanje
0	Palpabilna masa na fleksornoj tetivi
1	Palac je zaključan u flektiranom ili ekstendiranom položaju te se može <i>aktivno</i> ekstendirati ili flektirati uz škljocanje

2	Palac je zaključan u flektiranom ili ekstenziranom položaju te se može <i>pasivno</i> ekstenzirati ili flektirati uz škljocanje
3	Palac je zaključan u fleksiji ili ekstenziji i ne može se ekstenzirati ili flektirati ni aktivno ni pasivno

Prema Watanabe H, Hamada Y, Toshima T. Conservative management of infantile trigger thumb: indications and limitations. Tech Hand Up Extrem Surg. 2003 Mar;7(1):37-42.

Jung i sur. su u svojem radu, 0. stadij dodatno podijelili na A i B podgrupu kako bi lakše razlikovali opseg pokreta IP zgloba. (tablica 3)

Tablica 3. Stupnjevanje ozbiljnosti škljocavog palca

Stadij	Stanje
0A	Ekstenzija preko 0° bez izazivanja škljocanja
0B	Ekstenzija do 0° bez izazivanja škljocanja
1	Aktivna ekstenzija uz škljocanje
2	Pasivna ekstenzija uz škljocanje
3	Ni aktivna ni pasivna ekstenzija nije moguća

Prema Jung HJ, Lee JS, Song KS, Yang JJ. Conservative treatment of pediatric trigger thumb: follow-up for over 4 years. J Hand Surg Eur Vol. 2012 Mar;37(3):220-4.

Johnstone i sur. su izvijestili o varijanti škljocavog palca zaključanog u ekstenziji. Predstavili su seriju od 11 pacijenata sa škljocavim palcem zaključanim u ekstenziji od kojih je šestero imalo palpabilan Nottin čvor distalno od A1 pulleya. (Slika 3b) Od prosječno 64 godišnje operirana palca u njihovoj bolnici 1% je bilo u ekstenziji. Od ukupno 11 pacijanata sa škljocavim palcem zaključanim u ekstenziji, 5 je bilo djevojčica, a 6 dječaka prosječne dobi od 6 godina. 5 ih je imalo ekstenziran desni palac, 3 lijevi, kod 3 pacijanta je stanje bilo obostrano, a kod 2 s jednim ekstenziranom a drugim flektiranim palcem. Klinički, IP zglob je u potpunosti bio ekstenziran kod svih pacijenata, s palpabilnim čvorom u njih 6. Aktivni pokreti su bili reducirani na manje od trećine normalnog, a pasivni se nisu izvodili zbog neželjenog izazivanja boli. Autori pretpostavljaju da je tetiva FPL jača od ekstenzornih antagonista zbog čega je većina palaca zaključana u fleksiji te je fleksorna tetiva u

mogućnosti povući čvor ispod A1 pulleya dok ona ekstenzora nije dovoljno jaka da svlada otpor i povuče čvor natrag. Neka djeca javljaju bol prilikom ekstenzije uz osjećaj pucketanja. Zbog ovih saznanja, prilikom obrade pacijenata dobro je obratiti pažnju i na nevoljno flektiranje prsta, koje može ukazati na razvoj ekstenzirane verzije škljocavog palca. Kako se ova verzija ne može gradirati prema Sugimotu zbog javljanja smanjene sposobnosti flektiranja palca a ne ekstenziranja, autori su uz originalnu verziju postavili i podjelu za poremećaj ekstenzije prikazanu u tablici 1, gdje je originalna Sugimoto klasifikacija opisana pod podgrupom *fleksije* dok je za ekstenzijsku verziju škljocavog palca dodana podgrupa *ekstenzija*. (10)

5. DIFERENCIJALNA DIJAGNOZA

Kad se govori o diferencijalnoj dijagnozi škljocavog palca, spominje se palac u dlanu deformacija uslijed cerebralne paralize ili artrogripoze, nadalje može biti zamijenjen s frakturom ili dislokacijom palca unatoč rijetkim anamnestičkim podacima o prethodnoj traumi ili ozljedi, (3,7) a Nottin čvor se često previdi u zamjenu za koštanu tvorbu. (3) U narednim odlomcima opisane su kliničke slike najčešćih diferencijalnodijagnostičkih poremećaja škljocavog palca prema Hülsemann i sur.(22) i njihova terapija kako bi se omogućilo što lakše donošenje konačne dijagnoze i ispravno liječenje.

Palac u dlanu deformacija/ Kongenitalna fleksijska deformacija palca (eng. thumb-in-palm deformity / clasped thumb)

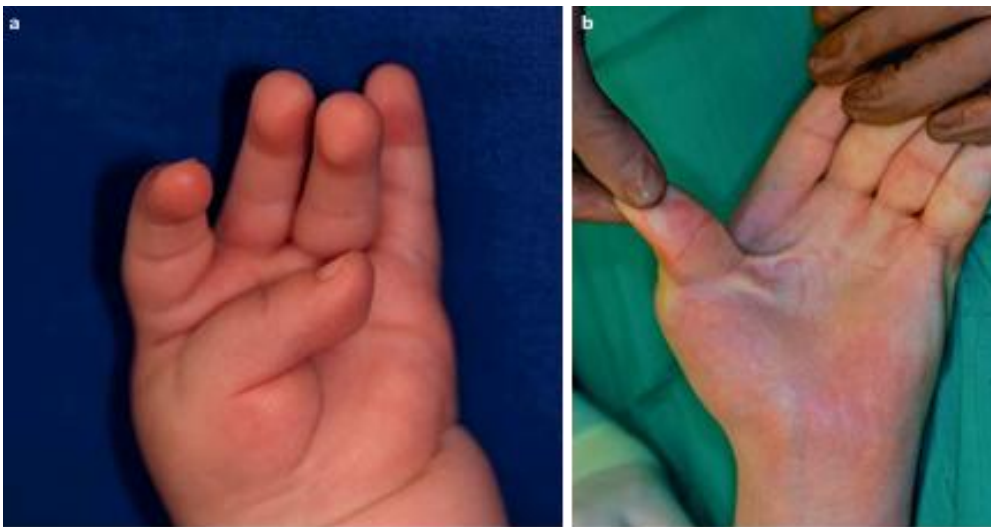
Pod ovim pojmom su opisane sve kongenitalne anomalije palca u kojima se on nalazi unutar abnormalnog raspona fleksije metakarpofalangealnog zgloba uz moguću redukciju prvog interdigitalnog prostora. Postoje tri podskupine ove promjene:

- 1) Minor oblik u kojem se palac može pasivno u potpunosti abducirati i ekstendirati bez prisutnosti kontraktura zgloba i zatezanja mekog tkiva
- 2) Prisutne su abnormalna adukcija i fleksija koje se ne mogu pasivno korigirati
- 3) "Pritisnut"-clasped palac kod pacijenata s artrogripozom (21)

Ova promjena je osobito izražena u Freeman-Sheldon sindromu i u artrogripizi multipleks kongenita (AMC), gdje se u oba slučaja radi o urođenim kontrakturama. AMC karakterizira neprogresivna kontraktura zglobova uz nadomještanje mišićja ruke masnim i vezivnim tkivom. Freeman-Sheldon sindrom obuhvaća distalno naglašenu artrogripozu te ga karakteriziraju kontraktura šake i tipične promjene lica s malim ustima/microstomia, napučenim usnama i visokim filtrumom što odaje dojam zviždanja zbog čega se ovo stanje još naziva i "whistling face syndrome".

U usporedbi sa škljocavim palcem, ovdje se palac nalazi utisnut odnosno pričvršćen o dlan s istaknutom fleksijskom kontrakturom MCP zgloba. (Slika 4a) IP zglob se može naći ispružen ili lagano savijen. Palac se ne može dovesti u potpunu ekstenziju

niti aktivno od strane djeteta niti pasivno od ispitivača. (Slika 4b) Moguća je i naknadna ulnarna devijacija u području MCP zgloba u vidu deformacije "krila vjetrenjače" (Windmühlenflügelfehlstellung), koja ukazuje na artrogripotično oboljenje. Uzrok su skraćjenja palmarnog mekog tkiva zajedno sa kožom i tetivom FPL uz slabost hipoplastičnih ekstenzora. U težim slučajevima nalazi se i naknadna adukcijska kontraktura sa sužavanjem kožnog nabora i smanjenjem interdigitalnog prostora. Kod većine pacijenata mogu se naći atipično izraženo rubno vezivno promijenjeni distalni dijelovi aduktora. Često su patološki zadebljane i fascije interosealnih mišića.



Slika 4. Palac u dlanu deformacija **a** Palac je pritisnut o dlan **b** Palac se ne može pasivno izravnati. Prisutno je zatezanje kože.

Preuzeto iz Hülsemann W, Mann M, Winkler F. Differential diagnoses of trigger thumb. Handchir Mikrochir Plast Chir. 2016 Feb;48(1):25-9.

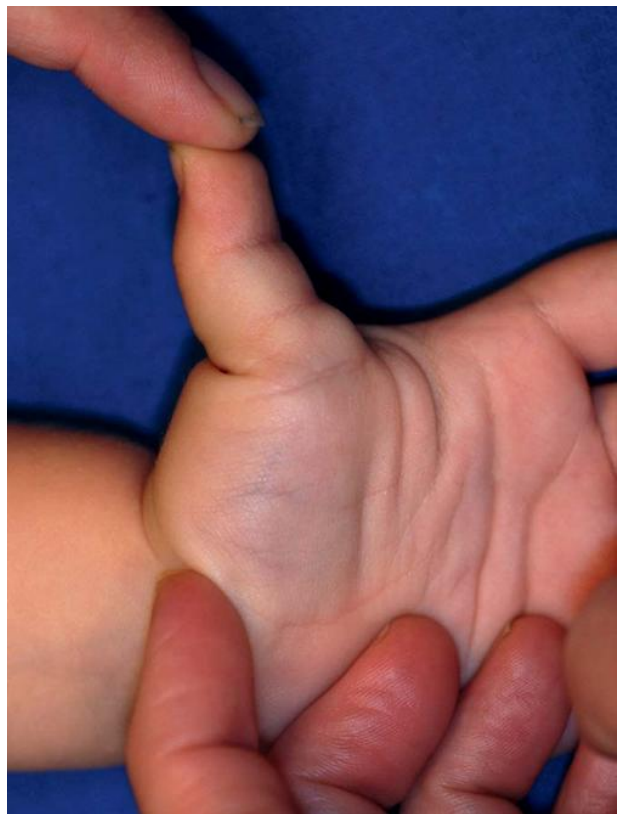Terapija: Kongenitalna fleksijska kontraktura dobro odgovara na konzervativno liječenje koje se sastoji u proširenju skraćenog tkiva manualnim pristupom i u nošenju noćnih udloga. Što ranije se treba započeti s terapijom rastezanja palca sa što većom radialnom i srednjom palmarnom devijacijom te ju kontinuirano provoditi. U slučaju zaostatka funkcionalnog ograničenja koje dopušta samo mali pomak između palca i prstiju uz mogućnost hvata samo malih predmeta, indicirano je kirurško liječenje kojem je cilj pasivno proširenje prvog interdigitalnog i metakarpalnog prostora. Postepenim palmarnim opuštanjem skraćene strukture se razrješavaju i proširuju. Skraćena koža se otvara incizijom kroz fleksijsku brazdu IP zgloba i brazdu tenara. Kod istodobne adukcijske kontrakture, proširenje se prvog interdigitalnog prostora postiže kombinacijom rotirajućeg reznja s dorzuma šake i

otočnog režnje s radijalne strane proksimalne falange kažiprsta. Ovaj pristup dopušta jasnu reviziju interosealne muskulature i m. adductora pollicis, čije postepeno intraoperativno opuštanje dovodi do osjetnog proširenja. Ako se još pronađe i skraćena tetiva FPL, ona se produžuje uz pomoć elongirajuće plastike proksimalno od ručnog zgloba,. Da bi se osigurao položaj i pojednostavilo poslijeoperacijsko praćenje, MCP zglob se privremeno fiksira u neutralnom položaju Kirschnerovom žicom. Preostali se defekt kože popunjava transplantatom pune debljine.

Hiperfleksibilan palac

U engleskoj literaturi poznat i kao "retrofleksibilan palac". Obilježava ga urođena palmarna nestabilnost MCP zgloba palca koja nije u skladu s dobnim elasticitetom dječjih zglobova. Zglob se može aktivno od strane djeteta i pasivno od strane ispitivača dorzalno subluksirati, a IP zglob se preko tenodenznog efekta izvlači u pregib. Sesamoidne kosti su istaknute i opipljive, zbog čega se lako mogu zamijeniti s Nottinim čvorom. (Slika 5)

Terapija: Kod većina djece je moguće uz pomoć mišića kompenzirati hiperekstenziju te unatoč nestabilnosti izgraditi stabilno osnovno držanje. Stoga, u takvim slučajevima nije ni potrebna dodatna terapija. Tijekom rasta, moguće je spontano očvršnuće zglobne kapsule. Za hiperfleksijske palce kod kojih je poremećena funkcija, postoje dvije mogućnosti: palmarna ploča se stabilizira uz zaštitu ploče rasta, gdje se koristeći palmarni



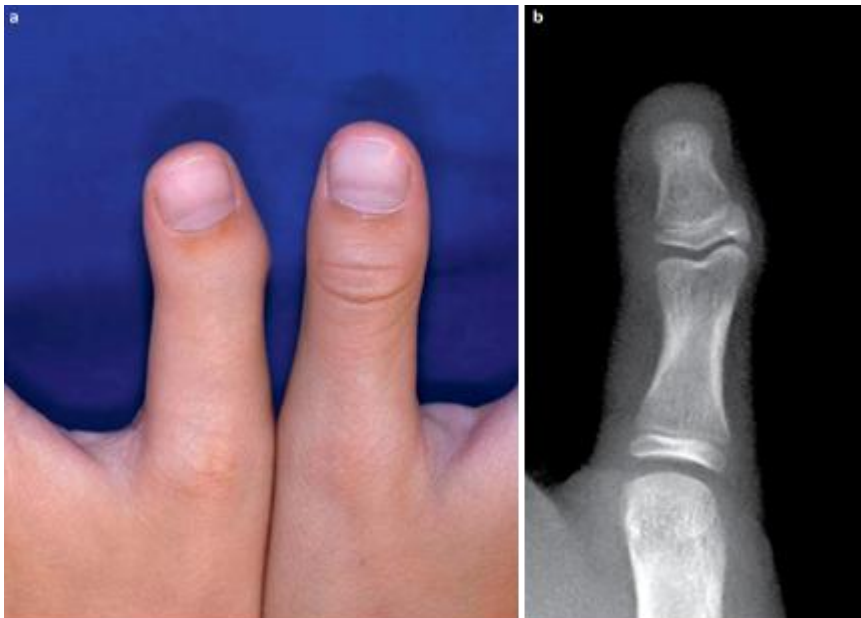Slika 5. Dorzalna subluksacija MCP zgloba palca prilikom pasivne hiperekstenzije. Sesamoidne kosti su vidljivo izbočene

Preuzeto iz Hülsemann W, Mann M, Winkler F. Differential diagnoses of trigger thumb. Handchir Mikrochir Plast Chir. 2016 Feb;48(1):25-9.

pristup proksimalizira palmarna ploča zajedno s produljenjem tetive mišića extensora pollicisa. Kao alternativa koristi se Benatareva tehnika proksimalizacije palmarne ploče i distalni pomak polazišta m. abductor pollicis kroz lateralni pristup.

Kongenitalna ukočenost interfalangealnog zgloba palca

Patognomonično za ovo stanje je odsutnost kožnih brazda u području interfalangealnog zgloba podjednako na strani fleksora kao i na strani ekstenzora. (Slika 6a) U pravilu se IP zglob nalazi u nultom položaju s laganom ularnom devijacijom od 10 do 20°. Aktivna pokretljivost zgloba je u potpunosti ili skoro posve onemogućena te iznosi prosječno 10°, dok je pasivna pokretljivost smanjena na 15°. Međutim, pokretljivost metakarpofalangealnog zgloba je u prosjeku 72° povećana. U dobi između desete i dvanaeste godine, uzroci ularne devijacije postaju vidljivi rendgenološki, gdje se glavica proksimalne falange izbočuje u obliku egzostoze što naposljetku rezultira zakrivljenim položajem IP zgloba i ploče rasta. U nekim slučajevima je i baza distalne falange radialno zakrivljena. (Slika 6b) Etiologija je nejasna. Radiološke promjene daju naslutiti na poseban oblik trifalangealnog palca. U slučajevima s izraženim izravnjanjem tenara u obzir dolazi i hipoplazija palca.

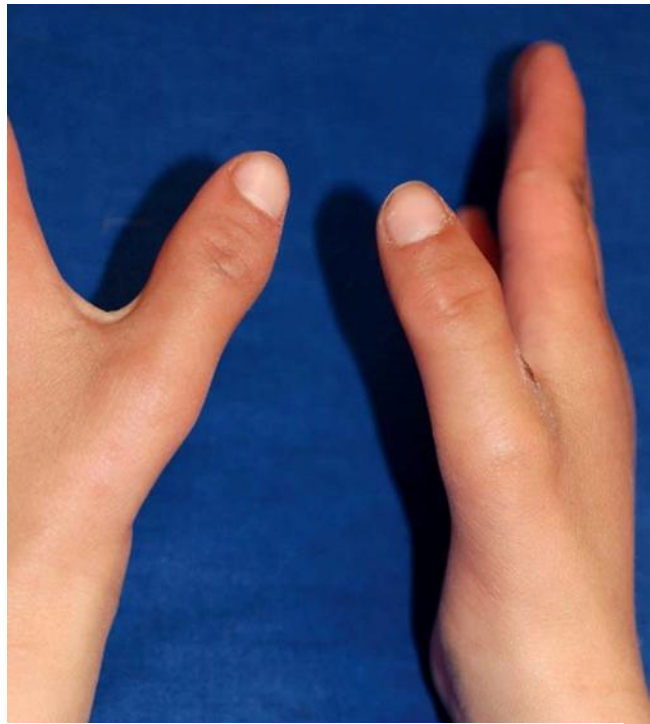

Slika 6. a Kožne brazde oko IP zgloba lijevog palca nedostaju, a distalna falanga je u ularnoj devijaciji **b** Rendgenološka slika u dobi od 12 godina prikazuje radijalno izbočenje glave proksimalne falange kao i dodatno radialno izbočenje baze distalne falange
Preuzeto s Hülsemann W, Mann M, Winkler F. Differential diagnoses of trigger thumb. Handchir Mikrochir Plast Chir. 2016 Feb;48(1):25-9.

Terapija: u pravilu nije potrebna, a sastoji se od fiksacije IP zgloba u funkcionalnom položaju bez ograničenja hvatanja palcem. Ispravljanje palca se može postići i korekcijskom osteotomijom, koja je ujedno terapija izbora kod artroza IP zgloba kod smanjene pokretljivosti.

Hipoplazija palca

Izraz je radijalnog longitudinalnog redukcijskog defekta, koji se često javlja obostrano, a može postojati kao zasebna promjena ili u sklopu nekog sindroma (22) poput Fanconija, VACTERL, Holt-Oram, Goldenhar/Oculo-Auriculo-Vertebralnog (OAV) sindroma. Za razlikovanje varijanti hipoplazije koristi se Blauthova klasifikacija koja razlikuje 5 tipova hipoplazije prema težini s obzirom na izgled palca, prvi interdigitalni prostor, intrinzične mišiće i potporni kostur. Za razlikovanje od škljocavog prsta važan je drugi stupanj odnosno tip kojeg karakterizira manji i tanji palac, smanjenog interdigitalnog prostor, hipopolastičnih mišića tenara i stanjenih kostiju. (Slika 7) (21) I ekstrinzična muskulatura je jasno promijenjena uz ograničen opseg pokreta u IP zglobu s ularnarnom nestabilnošću MCP zgloba. Diferencijalnodijagnostički prema škljocavom palcu važno je provjeriti muskularnu konturu tenara i lateralnu nestabilnost MCP zgloba.



Slika 7. 2. stupanj hipoplazije palca: muskulatura tenara je izravnata uz suženje prvog interdigitalnog prostora.

Preuzeto s Hülsemann W, Mann M, Winkler F. Differential diagnoses of trigger thumb. Handchir Mikrochir Plast Chir. 2016 Feb;48(1):25-9.

Terapija: sastoji se od proširenja prvog interdigitalnog prostora lokalnim preklopnim režnjevima, poboljšanja opozicije, opozicijskom plastikom pregradnje tetive ovršinskog fleksora prstenjaka i od lateroplastike MCP zgloba primjenom iste.

6. DIJAGNOSTIKA

Dijagnostika se prvenstveno sastoji od anamneze i fizikalnog pregleda, a kao vrlo korisno dijagnostičko sredstvo koristi se ultrazvuk. (3,7)

Ultrazvučna dijagnostika ukazuje na nesrazmjer u veličini poprečnog presjeka tetive i pulleya. (3,13) U pacijenata sa zaključanim palcem, glavno uvećanje tetive samo dodiruje A1 pulley uz nemogućnost prolaska kroz ovojnicu. Kod škljocanja, čvor može proći ispod A1 pulleya uz isprekidano klizanje. Za razliku od njih, kod zdravog palca se ne nailazi na znakove nodularnog proširenja tetive uz stalan prikaz glatkog klizanja tetive kroz A1 pulley.

U djece s trenutno unilateralnom prezentacijom škljocavog palca, relativna veličina zahvaćenog palca uspoređena s onom nezahvaćenog, takozvani omjer škljocanja (eng. trigger ratio) se može izračunati sonografski. Pri vrijednostima omjera manjim od 1,5 postoji povećana mogućnost razvoja škljocavog palca zbog čega je potrebno o tome obavijestiti i educirati roditelje te započeti s neoperativnom terapijom bilateralno.

I nakon rezolucije stanja, ultrazvuk služi za prikaz promjena odnosno rezultata dobivenih ili liječenjem ili spontanom nastupom. Postizanje rezolucije se prikazuje poboljšanjem klizanja tetive na razini A1 pulleya. Kod spontanog oporavka, unatoč daljnjoj prisutnosti čvora, A1 pulley se prilagodio tetivi kako bi bilo omogućeno glatko klizanje. Nakon kirurške korekcije s namjernim oslobađanjem A1 pulleya, postoperativne snimke pokazuju glatko klizanje tetive preko metakarpalnog zgloba uz prisutnost nodula što ukazuje da je područje konstrikcije odgovorno za škljocanje, razriješeno.

Ultrazvukom se uz to isključuje i trauma kao mogući uzrok ili doprinos razvoju ovog stanja. Postraumatske promjene karakterizirane su nepravilnim, hipoehogenim tkivom dok se kod škljocavog palca nalazi iako zadebljana u potpunosti homogena vlaknasta ehostruktura tetive jednaka onoj u normalne tetive. (2)

7. PRIRODNI TIJEK

Za sada ne postoji jedinstveno mišljenje oko prirodnog tijeka škljocavog palca u djece. Većina objavljenih studija o prirodnom tijeku su uglavnom manje retrospektivne serije slučajeva u kojima postoji dosta velika razlika između dobi javljanja i terapije s uspješnošću javljanja spontane rezolucije od 0 do 76% (3,7) Zbog spontane rezolucije, kirurške intervencije ponekad nisu ni potrebne. (11,15) Moon i sur. su izvijestili o spontanoj rezoluciji u 12 od ukupno 35 palaca tijekom prve 2 godine života, uz to su uvidjeli da je veći stupanj spontane rezolucije s ranijom dobi javljanja škljocavog palca. (19) Prema istraživanju Michifuri i sur. kako navodi Ogino, izvijestili su o spontanoj rezoluciji kod više od polovice ispitanika tijekom perioda od oko 5 godina i zamijetili da do rezolucije teže dolazi kod rigidnijeg oblika od oko 43% nego li kod aktivno ili pasivno pokretnog sa 78%. Do spontane rezolucije je došlo između 1 i 11 godina te su savjetovali da period praćenja treba biti najmanje 5 godina.(11) Ogino navodi i da su Sugimoto i sur. opazili spontanu rezoluciju u oko trećine pacijenata tijekom opservacije u rasponu od 7 mjeseci do 12 godina. (11) U još jednom izvješću koje je pratilo 10 škljocavih palaca do spontanog oporavka došlo je kod njih 7 između 12 i 20 godine života. Ovi rezultati sugeriraju na spontan oporavak škljocavog palca sa sazrijevanjem kostiju. (11) Mulpruek i Prichasuk su zabilježili ukupnu stopu spontanog oporavka od 24%, a Dunsmuir i Sherlock ukupno 49% te zabilježili opadanje stope sa porastom dobi. (23,24) Dinham i Meggit su predložili terapijske smjernice :

- 1) škljocavi palac prisutan od rođenja je potrebno pažljivo promatrati tijekom 12 mjeseci, uz 30% mogućnost spontanog oporavka,
- 2) škljocavi palac koji je prvi puta primijećen između 6 i 30 mjeseci starosti treba promatrati tijekom 6 mjeseci, uz mogućnost spontanog oporavka od 12%, što je također dalo naslutiti da je spontani oporavak vjerojatniji u pacijenata kod kojih još nije nastupilo stalno škljocanje odnosno trajna fleksijska kontraktura (6,16)
- 3) operacijsko liječenje je svakako potrebno izvesti prije 4 godine života kako bi se izbjegle sekundarne komplikacije.(25) poput radijalne devijacije IP zgloba i fleksijskog defekta glavice proksimalne falange.(5)

Kasnije studije, među kojima su i one od Tan i sur., Dunsmuir i Sherlocka, Koh i sur., su ipak pokazale da sama dob u kojoj se izvodi operativni zahvat ne utječe na ishod bolesti. (4,17,24)

Beak i sur. su proveli dvije studije od kojih su u prvoj zabilježili spontani oporavak u više od polovice pacijenata, točnije 63%, prosječne dobi od 23 mjeseca s prosječnim trajanjem praćenja od 48 mjeseci. U 22 od ukupno 71 palaca u kojih iako nije došlo do spontane rezolucije uočeno je poboljšanje. Rezolucija je definirana kao fleksija IP zgloba od 0°. Početna prosječna fleksijska onesposobljenost IP zgloba iznosila je 26.2° koja se smanjila u čak 67 palčeva tijekom šestomjesečnih praćenja. Prosječna dob djeteta u kojoj je došlo do rezolucije iznosila je 60 mjeseci. Do rezolucije nije došlo u 26 palčeva, od kojih je u njih 85% slučajeva došlo do poboljšanja u vidu smanjena fleksije na oko 15.6°. Nije postojala značajna razlika u obrascu rezolucije između bilateralne i unilateralne zahvaćenosti. Najveći pad u fleksijskom deformitetu zabilježen je u prve dvije godine. (16) U drugoj studiji uključeno je dodatno 25 djece i 27 palčeva te je period praćenja proširen na minimalno 5 godina kako bi se vidjelo postoji li još koji slučaj spontane rezolucije koji se nije ispoljio tijekom četverogodišnjeg praćenja, da li je ostala kakva rezidualna anomalija ili se razvila sekundarna, odnosno kako bi se potvrdio sam prirodni tijek. Praćeno je ukupno 67 pacijenata s prosječnim trajanjem od 87 mjeseci. Od 87 škljocavih palaca njih 66 se spontano oporavilo odnosno čak 76%, a prosječno vrijeme pojave rezolucije iznosilo je 49 mjeseci. U svih palaca sa spontanom rezolucijom nije zabilježeno nikakvo rezidualno ograničenje poput ustrajne fleksijske kontrakture ili radijalne deformacije IP zgloba. Uz to nije zabilježen ni jedan slučaj kompenzatorne hiperekstenzije MCP zgloba koji bi utjecao na svakodnevne aktivnosti. Također nije došlo ni do naknadnog povratka škljocanja. Iako do potpune rezolucije nije došlo u 21 palca, u svima je zabilježeno poboljšanje. Sam spol nije imao nikakvog utjecaja na oporavak. U tablici su prikazana još neka istraživanja s time da i dalje postotak kao i dob javljanja ostaju nejasni. Beak i Lee svojim najnovijim saznanjima podupiru stajalište o potencijalu za spontano povlačenje škljocavog palca nakon dovoljnog opservacijskog perioda od oko 4 godine bez razvoja sekundarnih ograničenja. Sve informacije iz istraživanja provedenih na proučavanju prirodnog tijeka su od osobite važnosti kao i pomoći kako roditeljima tako i kirurzima prilikom donošenja odluke o liječenju škljocavog palca, stoga se upravo visoka stopa rezolucije kao i mogućnost dugotrajne neoperativne

njege treba razjasniti s roditeljima tako da i oni mogu sudjelovati u donošenju odluke neoperativnog liječenja nasuprot operativnom. (16,26)

Tablica 4. Pregled literature ishoda opservacije škljocavog palca

<i>Autori</i>	<i>Broj slučajeva</i>	<i>Broj (%) rezolucije</i>	<i>Prosječno trajanje rezolucije</i>
<i>Dinham i Meggit (1974)</i>	107	13 (12.1)	<6 mj
<i>Michifuri i sur. (1978)</i>	108	49 (45.3)	62 mj (12-143 mj)
<i>Mulpruek i sur. (1998)</i>	42	10	<3 mj
<i>Dunsmuir i Sherlock (2000)</i>	53	26 (49.1)	7 mj (1-23 mj)
<i>Moon i sur. (2001)</i>	35	12 (34.3)	5 mj (1-24 mj)
<i>Lee i sur. (2006)</i>	31	7 (22.6)	20 mj
<i>Baek i sur. (2008)</i>	71	45 (63.4)	48 mj (24-114 mj)

Prema Baek GH, Lee HJ. The natural history of pediatric trigger thumb: a study with a minimum of five years follow-up. Clin Orthop Surg. 2011 Jun;3(2):157-9.

Provedeno je i istraživanje čija je svrha bila izvijestiti o prirodnom tijeku škljocavog palca u fiksnoj fleksijskoj kontrakturi, učinkovitosti terapije udlagom te o ishodu kasnijeg pristupanja kirurškom zahvatu. Studija se koncentrirala na najozbiljniji stupanj škljocavog palca, Watanabe stadij 3 sa zaključanim IP zglobom u fleksiji te su unatoč ozbiljnosti samog stanja rezultati pokazali benignu prirodu bolesti. Od ukupno 64 pacijenta, 26 je nosilo udlagu s oprugom, a 38 je bilo samo promatrano. Kod pacijenata koji su samo promatrani do potpune rezolucije došlo je u 60% slučajeva tijekom prosječno 5 godina, odnosno do poboljšanja na stadij 1 prema Watanabe je uslijedilo kod 14 pacijenata nakon prosječno 70 mjeseci. U pacijenata kod kojih se provodila terapija udlagom u čak 92% slučajeva zabilježena je potpuna rezolucija za prosječno 22 mjeseca što je dovelo do zaključka da je kod upotrebe

udlage vrijeme postizanja rezolucije bilo kraće te se ona postigla u puno većem broju. Potpunom rezolucijom se smatrala puna aktivna fleksija odnosno ekstenzija zahvaćenog palca bez preskakanja. Ukupni udio potpune rezolucije u ovoj studiji bio je manji od one Beak i Lee, koja je iznosila 76%, vjerojatno zbog značajnije ozbiljnosti simptoma pacijenata ove studije. 4 pacijenta, 2 iz opservacijske i 2 iz grupe liječene udlagom, je liječeno kirurški pod lokalnom anestezijom zbog zaostalog preskakanja u dobi od 8 godina i više. Postignut je kompletan oporavak bez zaostale kontrakture ili pojave sekundarnog deformiteta. Autori su zaključili da dob pristupa kirurškoj intervenciji za Watanabe stadij 1, ne utječe na ukupni ishod. Dodatna pogodnost kasnijeg kirurškog zahvata je i činjenica da starija i zrelija djeca mogu sudjelovati u donošenju odluke, a sam zahvat se obavlja pod lokalnom anestezijom, izbjegavajući tako komplikacije i rizik koji nosi opća anestezija. I ova studija je ukazala na benignost ovog stanja i samo limitiranost čak i kod škljocavog palca zaključanog u fleksiji s potpunom rezolucijom u više od polovice pacijenata bez ikakvog tretmana te gotovo stopostotnim potpunim oporavkom kod korištenja udloge, koja je ujedno omogućila i skraćivanje vremena rezolucije s više od 5 godina na oko 2 godine. Kasniji pristup kirurškom zahvatu kod stadija zaostalog preskakivanja je bio i siguran i učinkovit poput rane kirurgije bez očiglednih loših posljedica po pacijenta tako da se obiteljima može predstaviti kao kombinirana opcija zajedno s konzervativnim liječenjem odnosno praćenjem. (4)

8. LIJEČENJE

Klinička istraživanja su poboljšala razumijevanje samog prirodnog tijeka škljocavog palca te mogućnost spontanog oporavka, koji može potrajati godinama. Terapijske mogućnosti variraju o samom izboru liječnika, i dok jedni preferiraju inicijalno konzervativno liječenje zbog spomenute rezolucije, drugi se odlučuju na rani kirurški zahvat otpuštanja A1 pulleya koji pouzdano vraća pokretljivost IP zgloba palca. (7)

8.1. Konzervativno/ neoperativno liječenje

Konzervativno liječenje škljocavog palca uključuje nošenje udlage, odnosno vježbe pasivne ekstenzije koje su se pokazale uspješne u poboljšanju simptoma i povećanju opsega pokreta IP zgloba. (7,15)

O korištenju udlage izvijestilo je nekoliko autora. Nemoto i sur. su opisali seriju od 40 škljocavih palaca u 30 djece liječenih nošenjem udlage tijekom noći i dnevnog odmora u periodu od prosječno 10 mjeseci. Do potpunog oporavka je došlo u 60% slučajeva s 3 pacijenta podvrgnuta operativnom zahvatu. (7,11,27) Istraživanje koje navodi Ogino je ukazalo na rezoluciju simptoma u 22 od 26 slučajeva nakon korištenja udlage 6 mjeseci. (11) Još jedna studija pokazala je potpuni oporavak 18 palčeva kroz oko 5 godina nošenja udlage. Od ukupno njih 36, osim već navedenih s potpunim oporavkom, poboljšanje je zabilježeno u njih 15, dok u 3 nije došlo do promjene te su i dalje bili liječeni udlagom. (11) Lee i sur. su usporedili rezultate nošenja udlage kod 24 djeteta i same opservacije u njih 26. Do potpune rezolucije je došlo kod 12 palčeva s udlagom, do poboljšanja u njih 10, dok u 9 nije zabilježen oporavak. U opservacijskoj grupi je rezultat bio lošiji sa 23% poboljšanjem. (7,11,28) Koh i sur. su izvijestili o 92% potpunom oporavku isključivo kod palaca zaključanih u fleksiji kod kojih je provođena terapija udlagom tijekom prosječno 22 mjeseca, dok je kod samog praćenja došlo do potpunog oporavka u 60% slučajeva nakon približno

59 mjeseci. (4,7,11) U istraživanju Tan i sur. od ukupno 115 djece konzervativno je liječeno njih 56 i to udlagom njih 31 te je ovaj oblik terapije uz to postigao i bolji rezultat od 77% uspješnosti dok je u pacijenata liječenih vježbanjem uspješnost iznosila 52% s prosječnim vremenom trajanja terapije od 6 mjeseci. Sama konzervativna terapija postigla je uspješnost od 66%. Uz to su zapazili da sam ishod terapije pada s povećanjem starosne dobi te je iznosio 89% za dojenčad do godine dana starosti, s padom sve do 50% za starosnu dob od 3 godine i više. (17)

Daljnja istraživanja bi trebala više pažnje usmjeriti na različite vrste udloga koje se koriste, na precizno definiranje njihovog nošenja kroz dan odnosno noću kao i vremenski interval primjene te o trajanju primjene sve do postizanja rezolucije. Uz to, uspješnost terapije udlagom bi se trebala procijeniti neovisno i za još fleksibilne kao i za palčeve s razvijenom fleksijskom kontrakturom kao i za mlađu djecu, onu ispod godine dana kako bi je se moglo razmotriti kao još jednu opciju. (29)

O vježbama istezanja govori nekoliko autora. Watanabe i sur. su izvijestili o rezultatima vježbi koje su provodile majke na 48 djece u dobi od oko 26 mjeseci. Od ukupno 58 zahvaćenih palčeva do poboljšanja je došlo u njih 50 (86%), ali je samo u 24 palca zabilježen potpun oporavak. Prosječno trajanje terapije trajalo je oko 3 godine. U 5% njihovih pacijenata javile su se i sekundarne komplikacije poput radijalne fleksijske deformacije distalne falange palca koja se javila u dobi od oko 3 godine kod ozbiljnijih slučajeva, stadij 3. U slučaju bilo kakve naznake njenog javljanja autori upućuju na operativni zahvat. Međutim, ni jedan od njihovih pacijenata s komplikacijom nije vidio estetski problem i zahtijevao operaciju. (5,7)

Retrospektivna studija s minimalnim petogodišnjim praćenjem i vježbama kao terapijom uključivala je 11 djece s ukupno 13 palaca od kojih je u njih 10 nastupilo poboljšanje, a do potpune rezolucije je došlo u 54% slučajeva. Sama terapija je trajala prosječno 20 mjeseci, s boljim ishodom u djece ispod 2 godine starosti. (8)

Još jedna studija koja je koristila kao terapiju vježbe navodi 30 pacijenata s 35 zahvaćenih palaca i prosječnom dobi pacijenata od 28 mjeseci u vrijeme postavljanja dijagnoze. U 28 palčeva, odnosno 80% došlo je do potpunog oporavka, koji je definiran ekstenzijom preko/do 0° u IP zglobu s prosječnim vremenom potrebnim za rezoluciju od oko 24 mjeseca. U 14% je postignuta potpuna ekstenzija uz prisutnost škljocanja, 2 palca su se uz škljocanje pasivno ekstendirala. Poboljšanje nije postignuto u samo jednom slučaju u kojem je pacijentica podvrgnuta kirurškoj obradi.

Bilateralni slučajevi kao i oni ozbiljnijeg stadija sa zaključanim IP zglobovom u fleksiji imali su značajno lošije rezultate od ostalih pacijenata. (3,30)

Kako se bilježili veći uspjeh liječenja nakon konzervativne terapije nego što se prije mislilo, preporuča se konzervativniji pristup u rješavanju ovog stanja. (17)

Kod primjene konzervativnog liječenja, treba naglasiti da unatoč jednostavnosti kirurškog zahvata, to je ipak invazivna metoda koja zahtijeva primjenu opće anestezije i bolničko liječenje (8) uz moguće postoperativne komplikacije poput ponovnog javljanja, napinjanja tetive u luku, ozljede živaca i bolnog cijeljenja. (5,18)

Zbog svega navedenog treba se biti oprezan kod kirurškog liječenja kako se ne bi naštetilo pacijentima u obavljanju svakodnevnih aktivnosti. (5) Watanabe i sur.

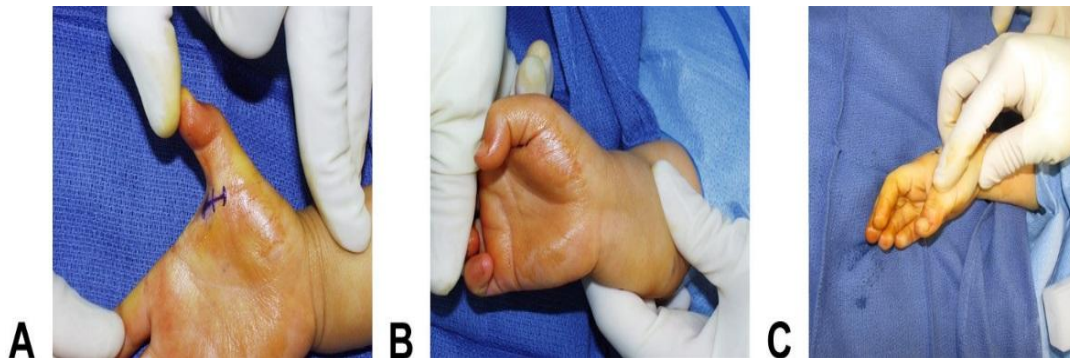
preferiraju konzervativno liječenje škljocavog palca bez obzira na dob, temeljeno na malom broju prigovora zbog poteškoća u svakodnevnim aktivnostima, utjecaja opće anestezije i tereta za obitelj koji donosi operacija, čak i ako je terapiji potrebno puno vremena.(5) Podaci iz istraživanja o konzervativnom liječenju su ojačali ideju da postoji jasna mogućnost rezolucije škljocavog palca bez potrebe kirurškog liječenja. Te informacije se trebaju podijeliti s roditeljima kao pomoć kod donošenja odluke o vrsti terapije za njihovo dijete. Još jedan važan faktor kod odabira pristupa liječenja je taj da ako palac nastavi škljocati i nakon dobi od 4 i više godina, to ne bi trebalo dovesti do funkcionalnih poteškoća ili kompromitirati sam rezultat, a sam kirurški zahvat je moguće odgoditi za stariju dob. (8) Stoga je dobro s neoperativnim liječenjem ustrajati kroz nekoliko godina prije planiranja operativnog zahvata. (30)

8.2. Kirurško liječenje

Kirurško liječenje škljocavog palca je metoda prihvaćena u cijelom svijetu. (5) Na temelju objavljenih učestalih spontanih oporavka i uspješnosti terapije udlagom, postavlja se pitanje o timingu kirurškog liječenja. Potreba kao i samo vrijeme zahvata i dalje su predmet rasprava. I dok neki savjetuju što ranije kirurško liječenje kako bi se izbjegle sekundarne deformacije, Ogino predlaže kiruršku intervenciju u slučajevima bez poboljšanja do 5 godine života nakon opservacije ili nošenja udlage. Operacija treba biti uzeta u obzir i kod bolnog škljocanja kao i kod ozbiljnih hiperekstenzijskih deformacija MCP zgloba te naravno kada roditelji više ne žele samo opservacijski pristup. (11)

Operacija se izvodi u općoj anesteziji s poprečnom incizijom kože za što bolji estetski efekt, a istovremeno zadovoljavajućim pregledom polja. Incizija se postavlja unutar fleksorne brazde MCP zgloba. Kako većina pacijenata ima dvije brazde umjesto samo jedne, anatomske studije na odraslima pokazale su da proksimalni rub A1 pulleya leži samo malo proksimalnije od proksimalne kožne brazde MCP zgloba te da je udaljenost između kožne fleksorne brazde IP zgloba i proksimalnog ruba A1 pulleya neznatno dulja od udaljenosti između vrška palca i IP fleksorne brazde. Je li ta povezanost jednaka i kod djece je nepoznato, ali bi mogla biti od pomoći prilikom izvođenja reza. (3,7) U većine slučajeva za prestanak škljocanja dovoljno je otpuštanje samo A1 pulleya. Ponekad, međutim, se nailazi i na dodatni anularni pulley distalno od A1 pulleya koji je odvojen od A2 pulleya, a može zahtijevati dodatno otpuštanje za prekid škljocaja. (3,11) Mogućnost povratka škljocanja je zanemariva kod intraoperativne potvrde otpuštanja. Wilkerson i Strauch (Slika 8) za dokazivanje potpunog oslobađanja koriste 2 intraoperativna testa. U prvom, aktivna fleksija FPL je potaknuta maksimalnom ekstenzijom ručnog zgloba uz pritiskanje FPL mišića u distalnoj trećini volarne strane podlaktice. Drugim testom za dokazivanje pune ekstenzije IP zgloba, maksimalno se flektiraju zapešće i MCP zglob palca. (31) Dunsmuir i Sherlock su izvijestili o povratku stanja od 4% kod 200 palčeva liječenih kirurški. Kao mogući razlog navode neadekvatno otpuštanje zbog malih prstiju te veću učestalost u manje djece. (7,24) Druga moguća komplikacija je ozljeda radijalnog digitalnog živca tijekom disekcije zbog čega je potrebno pažljivo pozicioniranje incizije kako bi se ova ozljeda svela na minimum. Zbog prirodne

rotacije palca izvan dlana, kirurzi mogu doći u iskušenje postaviti inciziju previše radialno i tako bespotrebno ugroziti radialni digitalni živac. Korisno je upamtiti da kod abdukcije palca, tetiva FPL prolazi od središta jagodice palca prema kuki hamatusa. Centar se obilježava kao središte dječjeg otiska prsta.(3)



Slika 8. **A** Prikazano je dijete sa škljocavim palcem s preoperativnom kontrakturom IP zgloba **B** Adekvatno otpuštanje je potvrđeno pritiskom na trbuh mišića FPL s ručnim zglobovima u ekstenziji što bi trebalo dovesti do potpune fleksije u IP zglobu **C** Dodatno se ekstenzija IP zgloba može postići s ručnim i MCP zglobom u fleksiji

Preuzeto iz Wilkerson JA, Strauch RJ. A simple technique for confirmation of complete release in surgical treatment of pediatric trigger thumb. J Hand Surg Am. 2014 Nov;39(11):2348-9.

Farr i sur. su dali sustavni pregled ishoda škljocavog palca iz 17 retrospektivnih i 1 prospektivne studije. Puni obujam pokreta IP zgloba postignut je u 95% pacijenata liječenih kirurški, u 67% onih koji su koristili udlagu i u 55% tretiranih pasivnim vježbama istezanja. Djeca liječena kirurški su bila najstarija s prosječnom dobi od 35 mjeseci od onih liječenih udlagom ili vježbama s prosjekom od 26 mjeseci. Što se tiče perioda praćenja, on je bio najdulji kod pasivnih vježbi s oko 76 mjeseci, zatim je slijedio kirurški zahvat od oko 59 mjeseci, a najkraći period zabilježen je u terapiji udlagom od oko 23 mjeseca. S time su doveli do zaključka kako operacija donosi najpouzdaniji ishod.(3,29)

9. ZAKLJUČAK

Škljocavi palac u djece je rijetko stanje oko čijeg se naziva još uvijek ne može složiti većina autora. I dok je za jedne ono stečena anomalija, poput onog u odraslih, sve više njih se odlučuje za razvojni poremećaj koji prema većini dosadašnjih istraživanja predstavlja najlogičniji opis. Sve se više uviđa benignost ovog stanja i mogućnost samostalnog povlačenja, koje ipak zahtjeva vrijeme i adekvatnu konzervativnu terapiju. Kirurško liječenje i dalje ostaje opcija liječenja, ali sve manje kao prva metoda, a sve više kao zadnja kad priroda i konzervativna terapija posustanu, rezervirana samo za najteže slučajeve. Ovo stanje ostavlja puno prostora za još brojna istraživanja i otkrivanja stvari korisnih kako samim liječnicima tako i obiteljima pacijenata za koje je važno da su dobro upoznati s tematikom problema kako bi nova saznanja bila što vjerodostojnija, a što je moguće postići samo dobrom suradljivošću i povjerenjem svojih pacijenata.

10. ZAHVALE

Zahvaljujem se svom mentoru doc. dr. sc. Krešimiru Buliću na stručnoj pomoći, savjetima i trudu prilikom izrade ovog diplomskog rada.

Zahvaljujem se i svojoj obitelji na neizmjernom strpljenju i podršci tijekom studiranja.

11. LITERATURA

1. Khoshhal KI, Jarvis JG, Uhthoff HK. Congenital trigger thumb in children: electron microscopy and immunohistochemical analysis of the first annular pulley. *J Pediatr Orthop B*. 2012 Jul;21(4):295-9.
2. Verma M, Craig CL, DiPietro MA, Crawford J, VanderHave KL, Farley FA, Caird MS. Serial ultrasound evaluation of pediatric trigger thumb. *J Pediatr Orthop*. 2013 Apr-May;33(3):309-13.
3. Bauer AS, Bae DS. Pediatric Trigger Digits. *J Hand Surg Am*. 2015 Nov;40(11):2304-9.
4. Koh S, Horii E, Hattori T, Hiroishi M, Otsuka J. Pediatric trigger thumb with locked interphalangeal joint: can observation or splinting be a treatment option? *J Pediatr Orthop*. 2012 Oct-Nov;32(7):724-6.
5. Watanabe H, Hamada Y, Toshima T. Conservative management of infantile trigger thumb: indications and limitations. *Tech Hand Up Extrem Surg*. 2003 Mar;7(1):37-42.
6. Kikuchi N, Ogino T. Incidence and development of trigger thumb in children. *J Hand Surg Am*. 2006 Apr;31(4):541-3.
7. Shah AS, Bae DS. Management of pediatric trigger thumb and trigger finger. *J Am Acad Orthop Surg*. 2012 Apr;20(4):206-13.
8. Forlin E, Kaetsu EY, de Vasconcelos JE. Success of conservative treatment of trigger thumb in children after minimum follow-up of five years. *Rev Bras Ortop*. 2015 Dec 8;47(4):483-7.
9. Ashford JS, Bidic SM. Evaluation of pediatric trigger thumb in the Hispanic population at a southwest urban medical center. *Plast Reconstr Surg*. 2009 Oct;124(4):1221-4.
10. Johnstone BR, Currie LJ, Ek EW, Wilks DJ, McCombe DB, Coombs CJ. The "trigger" thumb locked in extension - an unusual presentation of a common paediatric condition. *J Hand Surg Asian Pac Vol*. 2016 Jun;21(2):234-8.
11. Ogino T. Trigger thumb in children: current recommendations for treatment. *J Hand Surg Am*. 2008 Jul-Aug;33(6):982-4
12. Patel AP. Trigger thumb in infancy. *Postgrad Med J*. 1966 Aug;42(490):512-3.

13. Kim J, Gong HS, Seok HS, Choi YH, Oh S, Baek GH. Quantitative measurements of the cross-sectional configuration of the flexor pollicis longus tendon using ultrasonography in patients with pediatric trigger thumb. *J Hand Surg Am*. 2018 Mar;43(3):284.e1-284.e7.
14. Buchman MT, Gibson WT, McCallum D, Cuda DD, Ramos AG. Transmission electron microscopic pathoanatomy of congenital trigger thumb. *J Pediatr Orthop* 1999; 19:411–412.
15. Giugale JM, Fowler JR. Trigger Finger: Adult and Pediatric Treatment Strategies. *Orthop Clin North Am*. 2015 Oct;46(4):561-9.
16. Baek GH, Kim JH, Chung MS, Kang SB, Lee YH, Gong HS. The natural history of pediatric trigger thumb. *J Bone Joint Surg Am*. 2008 May;90(5):980-5.
17. Tan AH, Lam KS, Lee EH. The treatment outcome of trigger thumb in children. *J Pediatr Orthop B*. 2002 Jul;11(3):256-9.
18. Slakey JB, Hennrikus WL. Acquired thumb flexion contracture in children: congenital trigger thumb. *J Bone Joint Surg Br*. 1996 May;78(3):481-3.
19. Moon WN, Suh SW, Kim IC. Trigger digits in children. *J Hand Surg Br*. 2001 Feb;26(1):11-2.
20. Specher EE. Trigger thumb in infants. *J Bone Joint Surg Am* 1949;31:672-4.
21. Dautel G. Management strategy for congenital thumb differences in paediatric patients. *Orthop Traumatol Surg Res*. 2017 Feb;103(1S):S125-S133.
22. Hülsemann W, Mann M, Winkler F. Differential diagnoses of trigger thumb. *Handchir Mikrochir Plast Chir*. 2016 Feb;48(1):25-9.
23. Mulpruek E, Prichasuk S. Spontaneous recovery of trigger thumbs in children. *J Hand Surg Br* 1998;23:255-7
24. Dunsmuir RA, Sherlock DA. The outcome of treatment of trigger thumb in children. *J Bone Joint Surg Br* 2000;82:736-8.
25. Dinham JM, Meggitt BF. Trigger thumbs in children. A review of the natural history and indications for treatment in 105 patients. *J Bone Joint Surg* 1974;56B:153-55.
26. Baek GH, Lee HJ. The natural history of pediatric trigger thumb: a study with a minimum of five years follow-up. *Clin Orthop Surg*. 2011 Jun;3(2):157-9.
27. Nemoto T, Terada N, Amako M, Kawaguchi M. Splint therapy for trigger thumb and finger in children. *J Hand Surg* 1996;21B:416-18.

28. Lee ZL, Chang CH, Yang WY, Hung SS, Shih CH. Extension splint for trigger thumb in children. *J Pediatr Orthop*. 2006 Nov-Dec;26(6):785-7.
29. Farr S, Grill F, Ganger R, Girsch W. Open surgery versus nonoperative treatments for paediatric trigger thumb: a systematic review. *J Hand Surg Eur Vol*. 2014 Sep;39(7):719-26.
30. Jung HJ, Lee JS, Song KS, Yang JJ. Conservative treatment of pediatric trigger thumb: follow-up for over 4 years. *J Hand Surg Eur Vol*. 2012 Mar;37(3):220-4.
31. Wilkerson JA, Strauch RJ. A simple technique for confirmation of complete release in surgical treatment of pediatric trigger thumb. *J Hand Surg Am*. 2014 Nov;39(11):2348-9.

12. ŽIVOTOPIS

Rođena sam 07.11.1991. godine u Koprivnici.

Osnovnu i srednju školu završila sam u Križevcima.

2011. godine upisala sam Medicinski fakultet Sveučilišta u Zagrebu.

Demonstrator sam na katedri za kirurgiju.

Aktivno se koristim engleskim i njemačkim jezikom.