

Eozinofilni kolitis

Bonacin, Dora

Master's thesis / Diplomski rad

2019

Degree Grantor / Ustanova koja je dodijelila akademski / stručni stupanj: **University of Zagreb, School of Medicine / Sveučilište u Zagrebu, Medicinski fakultet**

Permanent link / Trajna poveznica: <https://um.nsk.hr/um:nbn:hr:105:892898>

Rights / Prava: [In copyright](#)/[Zaštićeno autorskim pravom.](#)

Download date / Datum preuzimanja: **2024-07-23**



Repository / Repozitorij:

[Dr Med - University of Zagreb School of Medicine Digital Repository](#)



**SVEUČILIŠTE U ZAGREBU
MEDICINSKI FAKULTET**

Dora Bonacin

Eozinofilni kolitis

DIPLOMSKI RAD



Zagreb, 2019.

Ovaj diplomski rad izrađen je u Zavodu za gastroenterologiju i hepatologiju Klinike za unutarnje bolesti Kliničkog bolničkog centra „Sestre Milosrdnice“ pod vodstvom prof.dr.sc. Nevena Ljubičića i predan je na ocjenu u akademskoj godini 2018/2019.

Popis kratica:

CD4- stanični diferencijacijski antigen 4 (*engl. Cluster of Differentiation 4*)

CT- kompjuterizirana tomografija

EGIB- eozinofilne gastrointestinalne bolesti

EK- eozinofilni kolitis

GERB- gastroezofagealna refluksna bolest

GM-CSF- faktor stimulacije granulocita i makrofaga (*engl. granulocyte-macrophage colony-stimulating factor*)

GVHD- reakcija presatka protiv primatelja (*engl. graft versus host disease*)

HPF- vidno polje velikog povećanja (*engl. high power field*)

IgE- imunoglobulin E

IL-3- interleukin 3

IL-5- interleukin 5

kg- kilogram

mg- miligram

μL- mikrolitar

Th2- T pomoćnički limfociti 2

Sadržaj

1. Sažetak.....	I
2. Summary.....	II
3. Uvod.....	1
4. Epidemiologija.....	3
5. Etiologija i patogeneza.....	5
6. Klinička slika.....	6
7. Dijagnoza.....	8
8. Diferencijalna dijagnoza.....	13
9. Terapija i prognoza.....	15
10. Zahvale.....	18
11. Literatura.....	19
12. Životopis.....	25

1. Sažetak

Eozinofilni kolitis

Dora Bonacin

Zbog nedefiniranih kriterija dijagnostike i velikog broja sekundarnih uzroka eozinofilije kolona ova je bolest često kasno prepoznata. Pacijenti se prezentiraju s nespecifičnim simptomima kao što su abdominalna bol, proljev i gubitak na težini, a klinička slika ponajviše ovisi o dubini infiltracije stijenke eozinofilima. Eozinofilni kolitis ima bimodalnu dobnu distribuciju s najčešćom pojavnosti u novorođenčadi i mladoj odrasloj populaciji. Točan uzrok ove bolesti nije poznat. Dok je u novorođenčadi to najčešće IgE posredovan odgovor na kravlje mlijeko i proteine soje, u odraslih je najčešće rezultat CD4 Th2 odgovora. Endoskopskim pregledom zamijećene promjene stijenke kolona nespecifične su, uslijed čega je potrebna biopsija za potvrdu dijagnoze i isključenje drugih mogućih bolesti. Upalne bolesti crijeva, lijekovi, paraziti, autoimune bolesti vezivnog tkiva, idiopatski hipereozinofilni sindrom mogu stvoriti sličnu kliničku i histološku sliku bolesti, zbog čega je eozinofilni kolitis primarno dijagnoza isključenja. U djece je bolest nakon uvedene dijete samolimitirajuća dok je u odraslih potrebno dugotrajno liječenje s obzirom na to da je bolest kronična tijekom s razdobljima remisije i relapsa. Najučinkovitijom se pokazala kortikosteroidna terapija, a u slučaju teških refraktornih stanja i razvoja steroidne ovisnosti uvodi se imunosupresivna terapija.

Ključne riječi: eozinofilni kolitis, biopsija, kortikosteroidna terapija

2. Summary

Eosinophilic colitis

Dora Bonacin

Due to undefined diagnostic criteria and large number of secondary causes of eosinophilia, this disease is often late-detected. Patients are presented with unspecific symptoms such as abdominal pain, diarrhea, weight loss, and its clinical image mostly depends on the depth of eosinophilic infiltration of the intestinal wall. Eosinophilic colitis has bimodal age distribution with highest prevalence in newborns and young adult population. The exact cause of this disease remains unknown. While in infants the cause is most commonly IgE mediated response to cow's milk and soy protein, in adults it's most commonly the result of CD4 Th2 response. Endoscopically observed colon wall changes are unspecific, so biopsy is needed for conformation of the diagnosis and exclusion of other possible diseases. Inflammatory bowel diseases, medicines, parasites, autoimmune connective tissue diseases, idiopathic hypereosinophilic syndrome may create similar clinical presentation and histological findings, which is why eosinophilic colitis is primarily diagnosis of exclusion. In children, after dietary measures are introduced, the disease is self-limiting, whereas in adults long-term treatment is needed because it's a chronic relapsing disease with periods of remission. Corticosteroid therapy has proven to be the most effective, whereas in the cases of severe refractory conditions and development of steroid addiction immunosuppressive therapy is introduced.

Keywords: eosinophilic colitis, biopsy, corticosteroid therapy

3. Uvod

Eozinofilni kolitis (EK) rijetka je primarna eozinofilna gastrointestinalna bolest koja se može različito klinički prezentirati ovisno o proširenosti upale kroz stijenku crijeva (1). Prisutna je upala bogata eozinofilima bez drugih poznatih uzroka eozinofiliji (2). Od svih primarnih eozinofilnih gastrointestinalnih bolesti eozinofilni kolitis je najrjeđa, s jako širokom diferencijalnom dijagnozom zbog učestalih sekundarnih uzroka eozinofilije debelog crijeva. Simptomi su nespecifični, od boli, mučnine, povraćanja do proljeva, gastrointestinalnog krvarenja, opstrukcije, malapsorpcije, gubitka tjelesne težine i ascitesa (3). Najčešće zahvaća novorođenčad i mladu odraslu populaciju, s jednakom pojavnosti u oba spola (2). Definiranih kriterija za dijagnozu ovog patološkog stanja nema, pa eozinofilni kolitis ostaje dijagnoza isključenja (3).

Ovaj pregledni rad sažeto će prikazati dosadašnja saznanja o epidemiologiji, etiologiji, patogenezi, kliničkoj slici, dijagnostici i terapiji eozinofilnog kolitisa.

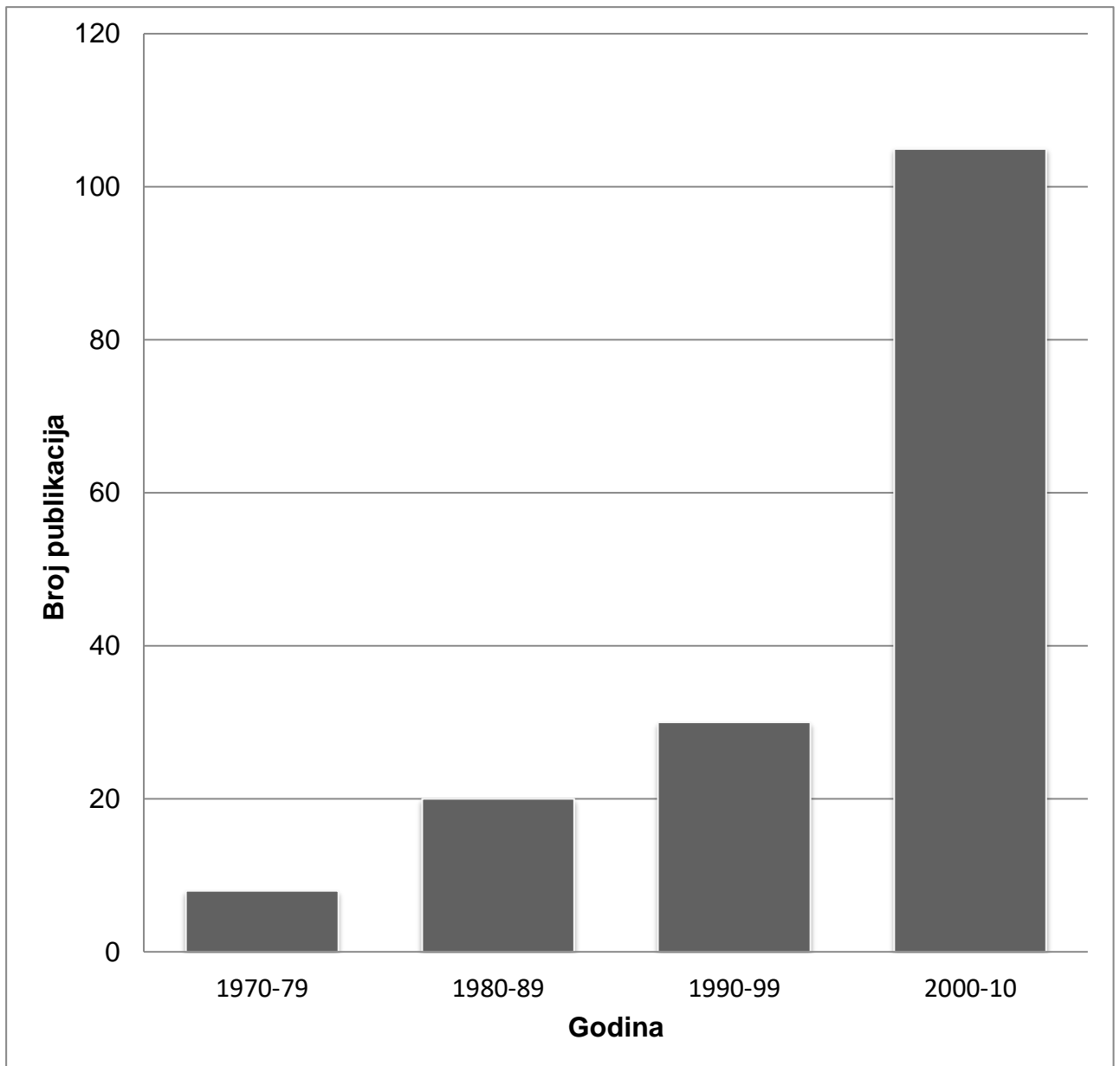
Tablica 1. Uzroci eozinofilije gastrointestinalnog trakta. Prema: Rothenberg (2004) i Alfadda, Storr et Shaffer (2011) (4, 5)

UZROCI EOZINOFILIJE GASTROINTESTINALNOG TRAKTA

PRIMARNI	SEKUNDARNI
Primarni eozinofilni ezofagitis	Idiopatski hipereozinofilni sindrom
Primarni eozinofilni gastroenteritis	Infekcije (helminti)
Primarni eozinofilni kolitis	Lijekovi: klozapin, karbamazepin, rifampicin, takrolimus, enalapril, nesteroidni protuupalni lijekovi
Preosjetljivost na hranu	Celijakija
	Gastroezofagealna refluksna bolest (GERB)
	Upalne bolesti crijeva
	Autoimune bolesti vezivnog tkiva
	Vaskulitis (Churg-Straussov sindrom)
	Reakcija presatka protiv primatelja (GVHD)
	Limfoproliferativne bolesti

4. Epidemiologija

Prvi put opisan 1936. godine i do sada prikazan u manje od sto prikaza slučaja, eozinofilni kolitis predstavlja najrjeđi oblik primarne eozinofilne gastrointestinalne bolesti (6). Točna incidencija i prevalencija ove bolesti nisu poznate zbog nedostatka točnih histoloških kriterija dijagnostike i učestale pojave sekundatne eozinofilije uslijed bolesti kao što su upalne bolesti crijeva i GERB (1, 5). Od svih primarnih eozinofilnih gastrointestinalnih bolesti eozinofilni ezoafagitis je najčešća s najviše zabilježenih podataka o prevalenciji i incidenciji. Tako je prema studijama u SAD-u i Europi zabilježen porast incidencije te bolesti. Iako je prisutan mali broj podataka o ostalim primarnim eozinofilnim gastrointestinalnim bolestima, prema studiji provedenoj u SAD-u zabilježena je prevalencija eozinofilnog kolitisa od 2.1/100 000 (6, 7). Bolest se pojavljuje u dvjema dobnim skupinama, kao infantilni oblik sa srednjom dobi postavljanja dijagnoze od 60 dana i u ranoj odrasloj dobi (najčešće kasne 30-e i 40-e godine) iako su zabilježeni slučajevi i u starijih pacijenata (2, 8, 9).



Slika 1. Broj publikacija o eozinofilnom kolitisu u razdoblju od 1970. do 2010. godine.

Prema: Alfadda, Storr et Shaffer (2011) (5)

5. Etiologija i patogeneza

Iako su prava etiologija i patogeneza eozinofilnog kolitisa još uvijek nepoznate, poznato je da su rezultat interakcije između genetskih i okolišnih čimbenika. U 16 % slučajeva primarnih eozinofilnih gastrointestinalnih bolesti prisutan je sličan poremećaj kod jednog od članova obitelji (7). 80 % pacijenata ima pozitivnu anamnezu na alergije ili atopiju. Točna alergija na hranu otkrila se u 62 % slučajeva, a 50 % slučajeva odgovara na dijetnu terapiju (12). U novorođenčadi je to najčešće alergija na kravlje mlijeko i proteine soje posredovana IgE protutijelima, ali i na neke druge alergene u hrani kao što su jaja, kikiriki, morski i orašasti plodovi te kivi (11, 12).

Određene studije ukazuju na to da kod odraslih eozinofilni kolitis nije bolest posredovana IgE protutijelima dok druge pronalaze ulogu IgE u njegovoj patogenezi zbog nakupljanja i degranulacije mastocita u stijenci kolona (3). Budući da u odraslih anafilaksija povezana s hranom nije česta pojava, smatra se da eozinofilni kolitis većinom nije posredovan IgE protutijelima, nego da je rezultat CD4 Th2 odgovora (5, 13). Interleukin-5 i eotaksin mogu imati ulogu u njegovoj patogenezi, kao eozinofilni kemoatraktanti (3). Interleukin-5 potiče terminalnu diferencijaciju i proliferaciju eozinofilnih prekursora i održava vitalnost zrelih eozinofila. Sami eozinofili sadržavaju citotoksine koji se oslobađaju u upalnim i alergijskim stanjima te uzrokuju kroničnu upalu i fibrozu. Također, mogu aktivirati druge imunogene stanice, bazofile i mastocite akutnom produkcijom citokina, leukotriena i lipidnih medijatora upale (1).

6. Klinička slika

Periferna eozinofilija, segmentalna eozinofilna infiltracija i funkcionalni deficit tri su obilježja svih eozinofilnih gastrointestinalnih bolesti (EGIB) iako kod 23 % pacijenata s primarnim EGIB periferna eozinofilija nije bila prisutna (14). Simptomi primarnih eozinofilnih gastrointestinalnih bolesti, pa tako i eozinofilnog kolitisa nespecifični su zbog čega je često kasno postavljanje dijagnoze (3, 11). Najčešće su to abdominalna bol, različiti stupnjevi proljeva, gubitak na težini i anoreksija (2). U djece su to najčešće proljev i rektalno krvarenje tijekom prvih nekoliko mjeseci života (15).

Klinička prezentacija primarnih EGIB ponajviše ovisi o dubini infiltracije stijenke crijeva eozinofilima. S tim saznanjem Klein i suradnici 1970. podijelili su sve primarne eozinofilne gastrointestinalne bolesti u tri oblika: mukoza-predominantni, muskularis propria-predominantni (transmuralni) i seroza-predominantni oblik (16). Ta podjela daje najbolju sponu između patoloških nalaza i kliničke slike svih primarnih EGIB (1). Mukoza-predominantni oblik, najčešći oblik kod eozinofilnog kolitisa, prezentira se malapsorpcijom, enteropatijom gubitka proteina i proljevom. Intestinalna opstrukcija i zadebljanje stijenke kolona najčešće su posljedica transmuralne infiltracije stijenke kolona (5, 17). Kao posljedica intestinalne opstrukcije dolazi do volvulusa, perforacije i intususcepcije crijeva (1, 18, 19). Infiltracija seroze eozinofilima rezultira pojavom eozinofilnog ascitesa u kojem 88 % stanica čine eozinofili (20).

Tablica 2. Moguća klinička prezentacija eozinofilnog kolitisa. Prema: Alfadda, Storr et Shaffer (2011) (7)

KLINIČKA PREZENTACIJA EOZINOFILNOG KOLITISA

Mukoza-predominantni oblik	Muskularis propria-predominantni oblik	Seroza-predominantni oblik
proljevi	zadebljanje stijenke kolona	eozinofilni ascites
malapsorpcija	intestinalna opstrukcija (volvulus, intususcepcija)	
enteropatija gubitka proteina	perforacija kolona	
	abdominalna bol	
	gubitak na težini	

7. Dijagnoza

Dijagnoza primarnih eozinofilnih gastrointestinalnih bolesti postavlja se ovisno o endoskopskim i histološkim nalazima, prisutnim gastrointestinalnim simptomima, perifernoj eozinofiliji (>500 eozinofila/ μL) i eozinofilnom ascitesu (13, 21). Ona se postavlja u slučaju odsutnosti svih drugih mogućih uzroka eozinofilije, pa se zato smatra dijagnozom isključenja (3).

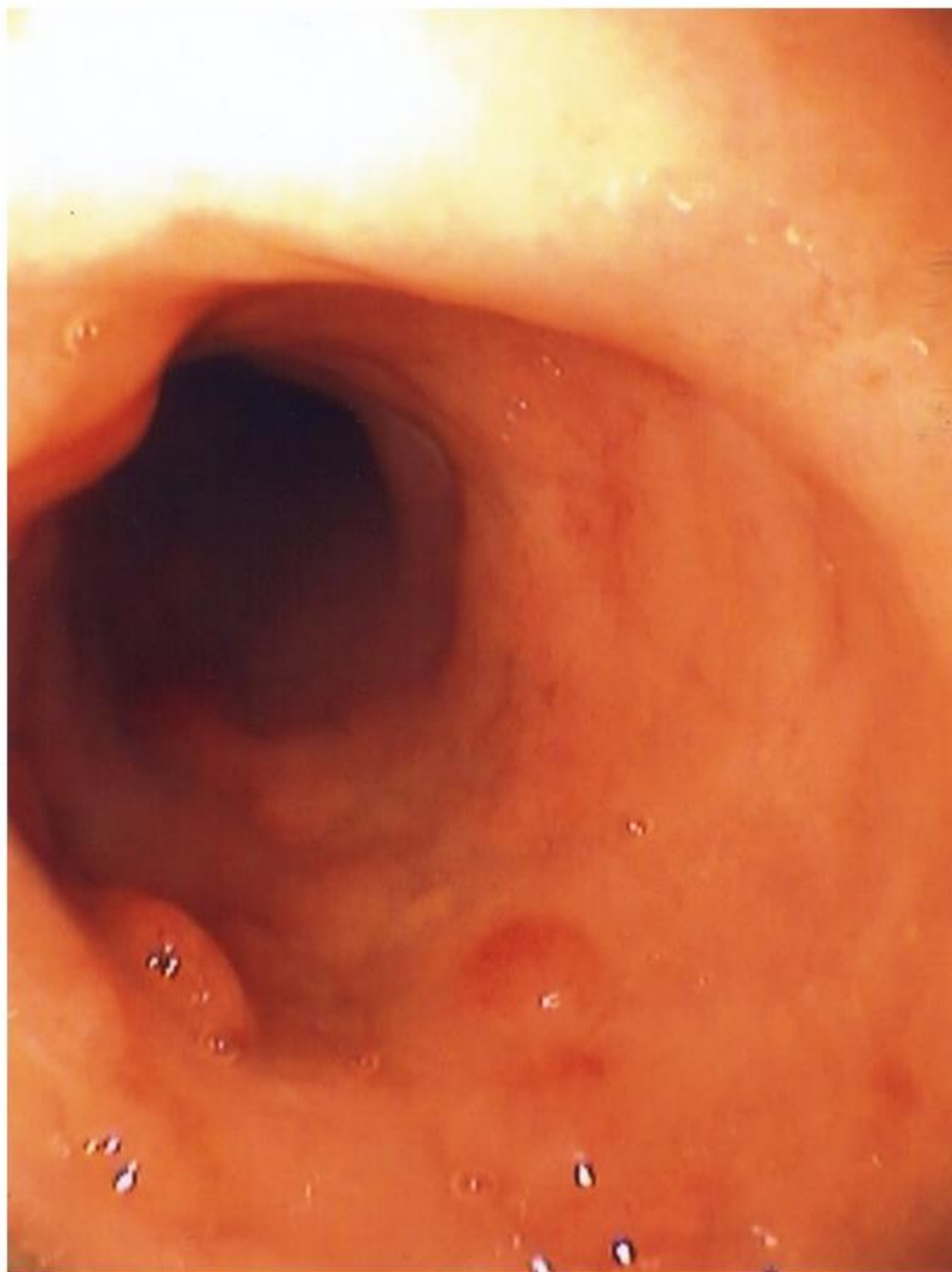
Komplementarni testovi, kao kožni prick-test koji se može napraviti u svrhu otkrivanja alergije na hranu i krvni nalazi koji mogu pokazivati znakove anemije i hipoalbuminemije, povišenu sedimentaciju eritrocita i porast C-reaktivnog proteina, zbog svoje nespecifičnosti mogu samo biti pomoć u dijagnostici isključenja. Periferna eozinofilija koristan je pokazatelj samo u kombinaciji s drugim dijagnostičkim podacima s obzirom na to da se često nalazi i u pacijenata koji nemaju primarnu dijagnozu eozinofilnog kolitisa (8, 19).

Karakterističnih endoskopski vidljivih makroskopskih promjena stijenke kolona u slučaju eozinofilnog kolitisa nema, za razliku od eozinofilnog ezofagitisa gdje su vidljive promjene u obliku linearnih brazdi i eksudata (6). Endoskopskim pregledom kolona mogu se vidjeti nespecifične mrljaste eritematozne promjene, površinske ulceracije i edematozna sluznica s gubitkom normalnog vaskularnog crteža. Većina tih promjena najčešće se vidi u mukoza-predominantnom obliku eozinofilnog kolitisa (5, 22, 23).

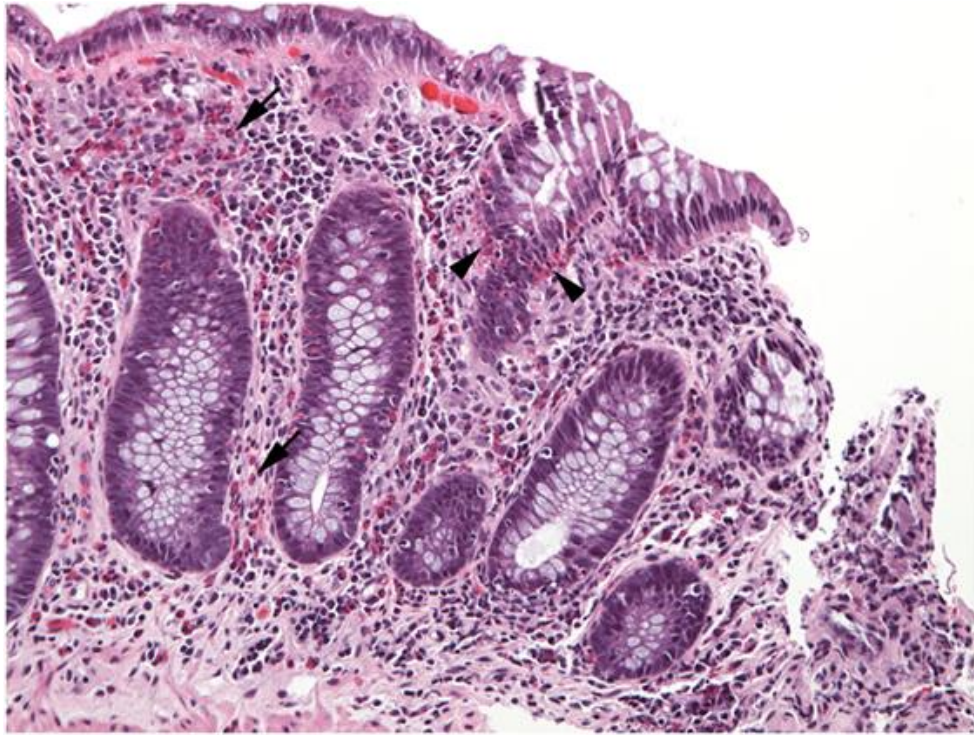Biopsiju kolona potrebno je napraviti u svrhu potvrde dijagnoze i isključenja drugih mogućih uzroka eozinofilnog kolitisa. Budući da ne zahvaća sve slojeve stijenke kolona, nije korisna za procjenu dubine infiltracije eozinofila (10). Potrebno ju je napraviti na više lokalizacija. Dok arhitektura sluznice većinom ostaje očuvana, za

dijagnozu je bitan nalaz edema u muskularis mukozi i submukozi, zahvaćenost muskularis mukoze i submukoze, nalaz eozinofila u epitelu kripti i degranulacija eozinofila (1, 24). Degranulacija eozinofila, kao indikator njihove aktivacije, korelira s njihovom gustoćom, ali ne i s prisutnim simptomima (25, 26). Apscesi kripti i limfonodularna hiperplazija također mogu biti prisutni (7). Biopsija mukoze kolona standard je za procjenu gustoće eozinofila (6). U zdravoj sluznici debelog crijeva eozinofili čine 3 % upalnih stanica, a njihov broj može se značajno povećati i bez popratnih simptoma i prisutne bolesti (24). U ovoj procjeni koristi se semikvantitativnim pristupom kojim se iz triju ili više vidnih polja velikog povećanja (HPF- high power field) mjeri njihov broj pa zatim odredi srednja vrijednost. Ovaj pristup nije idealan zbog još nedefiniranih kriterija za probir eozinofila prema kojima se u nekim studijama broje samo oni s prisutnom jezgrom, a u drugim svi eozinofili u vidnom polju velikog povećanja. Nadalje, gustoća eozinofila ovisi o odabiru polja, pa će oni bliži limfnim folikulima imati veći broj eozinofila, i o veličini polja koje se promatra, što ovisi o korištenoj opremi. Osim kriterija za probir eozinofila, gornja granica normalne gustoće eozinofila stijenke kolona također nije definirana (6). Dok neki smatraju gustoću veću od 60 eozinofila/HPF abnormalnom, drugi prihvaćaju onu od 30 eozinofila/HPF kao gornju granicu normale (27, 28). Nadalje, normalne vrijednosti eozinofila variraju sa segmentom crijeva koji se promatra, pa dok se u cekumu normalnim smatraju vrijednosti od >30 eozinofila/HPF, u rektumu su to vrijednosti <10 eozinofila/HPF (29).

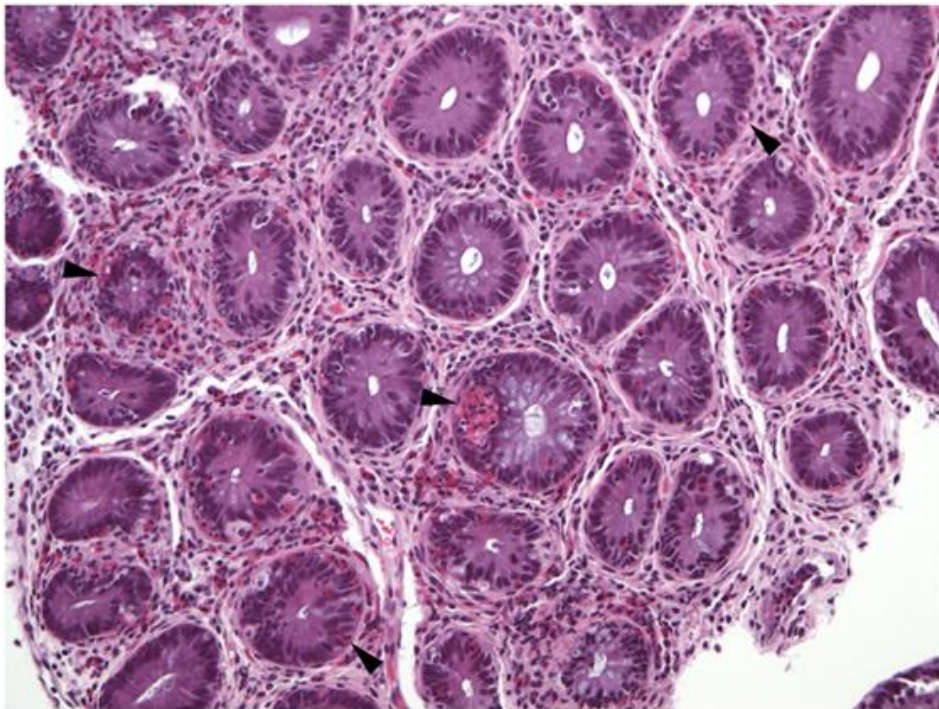
Na radiološkim CT nalazima nalaze se promjene poput cirkumferentnog zadebljanja stijenke kolona, zadebljanja dugog segmenta od uzlaznog do silaznog kolona i ascites (30).



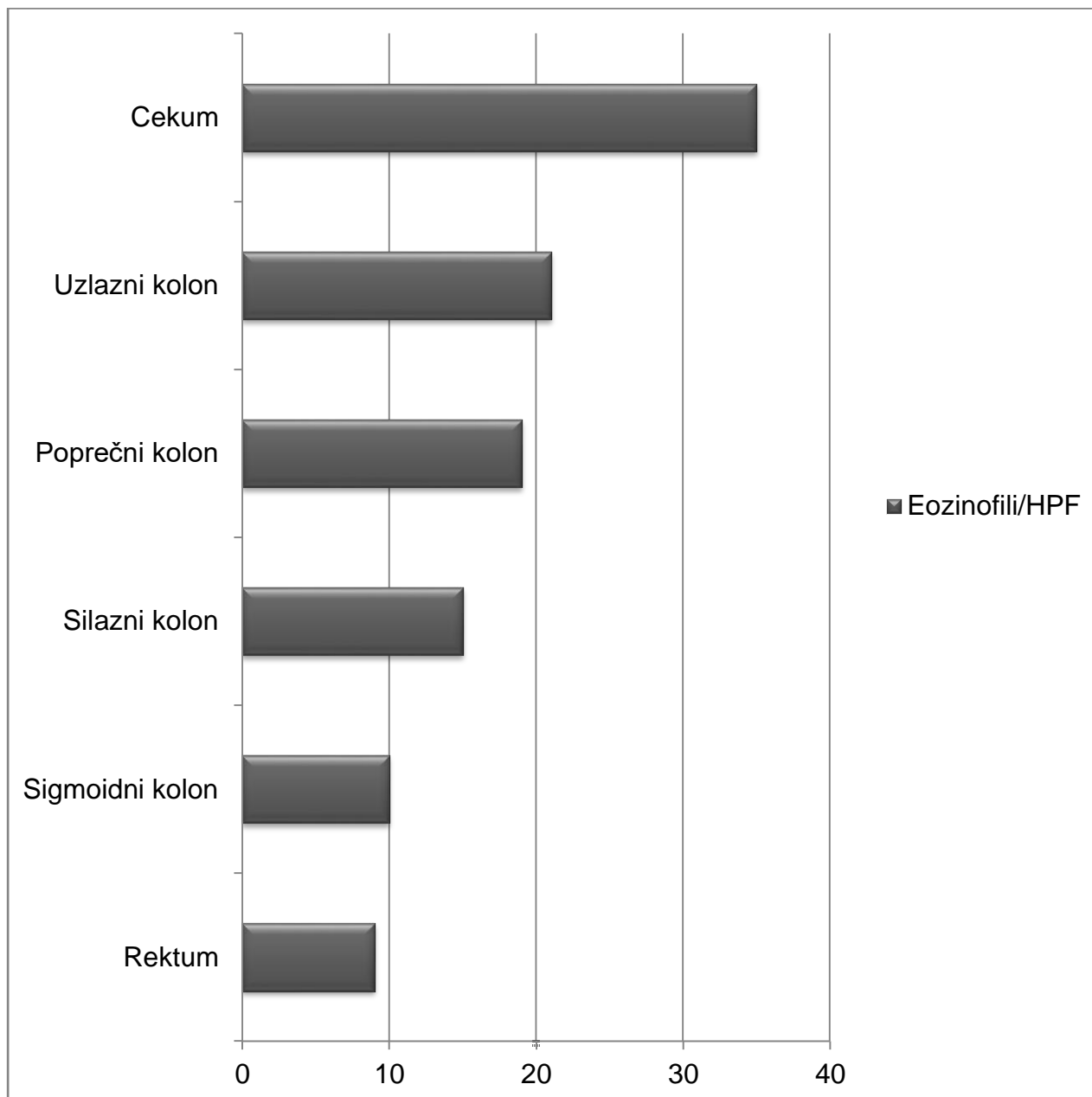
Slika 2. Kolonoskopski vidljive blage upalne promjene, mrljasti eritem, edem sluznice, gubitak normalnog vaskularnog crteža u pacijenta s eozinofilnim kolitisom. Prema: <https://www.hindawi.com/journals/grp/2011/857508/> (31)



Slika 3. Eozinofilni infiltrat u lamini propriji (strelice) i epitelu kripti kolona (trokuti).
Prema: <https://www.frontiersin.org/articles/10.3389/fmed.2017.00261/full> (32)



Slika 4. U svim kriptama kolona povišen broj intraepitelnih eozinofila (trokuti).
Prema: <https://www.frontiersin.org/articles/10.3389/fmed.2017.00261/full> (32)



Slika 5. Normalne razine eozinofila u različitim segmentima crijeva. Preuređeno prema: Gonsalves (2007) (29)

8. Diferencijalna dijagnoza

Prije postavljanja dijagnoze primarnog eozinofilnog kolitisa ostali mogući uzroci eozinofilije trebaju biti isključeni jer je eozinofilni kolitis primarno dijagnoza isključenja (6). Infiltracija kolona eozinofilima zabilježena je u slučaju infekcije parazitima *Enterobius vermicularis*, *Strongyloides stercoralis*, *Trichuris trichiura*, gdje je u slučaju sumnje na infekciju potrebno provesti opetovanu analizu stolice i serologiju. Nađena je i povezanost polimiozitisa, dermatomiozitisa i skleroderme s pojavom eozinofilnog kolitisa. Njegova pojava zabilježena je i u slučaju alogene transplantacije koštane srži i Tolosa-Huntova sindroma (3, 31, 32). Eozinofili kolitis opisan je i kao odgovor na pojedine lijekove kao što su klozapin, karbamazepin, rifampicin, takrolimus, sulfasalazin, naproksen i nesteroidne protuupalne lijekove. Kod utvrđivanja ove povezanosti posebnu pozornost treba obratiti na vremensku povezanost primjene lijeka i pojave simptoma (3, 4, 33).

Upalne bolesti crijeva mogu imati visoke razine eozinofila, pa se u njihovoj inaktivnoj ili ranoj fazi može postaviti pogrešna dijagnoza eozinofilnog kolitisa (36). U slučaju eozinofilnog kolitisa arhitektura kripte kolona očuvana je dok je u upalnim bolestima crijeva narušena (37). Pacijentima kojima je dijagnosticirana upalna bolest crijeva nije moguće sa sigurnošću postaviti dijagnozu eozinofilnog kolitisa. To se ponajviše odnosi na Crohnovu bolest kod koje su razine eozinofila više nego one zabilježene u ulceroznom kolitisu (36, 37). Kolon također može biti zahvaćen u sklopu idiopatskog hipereozinofilnog sindroma u kojem je prisutna trajna i izražena periferna eozinofilija (40).

Tablica 3. Diferencijalna dijagnoza eozinofilnog kolitisa. Prema: Okpara et Aswad (2009) (3)

Kolitis uzrokovan lijekovima	klozapin, karbamazepin, rifampicin, takrolimus, sulfasalazin, naproksen, nesteroidni protuupalni lijekovi
Kolitis uzrokovan parazitima	Enterobius vermicularis, Strongyloides stercoralis, Trichuris trichiura
Autoimune bolesti vezivnog tkiva	skleroderma, dermatomiozitis, polimiozitis
Upalne bolesti crijeva	Crohnova bolest, ulcerozni kolitis
Alogena transplatacija koštane srži	
Tolosa-Huntov sindrom	
Idiopatski hipereozinofilni sindrom	

9. Terapija i prognoza

Odabir terapije eozinofilnog kolitisa u odsutnosti randomizirane kontrolirane studije temelji se na raznim prikazima slučaja (3, 39). Budući da infiltracija kolona eozinofilima ne ukazuje na pravu težinu bolesti, sama terapija treba primarno biti usmjerena na redukciju simptoma (6). Kao najbolja u kontroli simptoma i prva linija terapije, uvodi se kortikosteroidna terapija (3). Pokazala se učinkovitom čak u do 90 % slučajeva (12). Učinci kortikosteroida posredovani su inhibicijom eozinofilnih faktora rasta interleukina-3 (IL-3), interleukina-5 (IL-5) te faktora stimulacije granulocita i makrofaga (GM-CSF). Većinom se, slično kao u upalnim bolestima crijeva, koristi oralnim dozama prednizona od 1-2 mg/kg dnevno tijekom 8 tjedana, koje se zatim smanjuju tijekom sljedećih 6-8 tjedana. U slučaju čestih relapsa koristi se dugotrajno niskim dozama kortikosteroida (7). Zapažen je i pozitivan učinak budesonida koji u dozama od 6mg/kg dnevno uzrokuje remisiju bolesti do 2 godine (42). U slučaju zamjene eozinofilnog kolitisa za kolitis uzrokovan parazitima ili lijekovima sama kortikosteroidna terapija može dovesti do pogoršanja pacijentova stanja, zbog čega je bitno unaprijed sa sigurnošću isključiti ostale uzroke eozinofilije kolona. Iako 90 % slučajeva odgovori na terapiju unutar 2 tjedna, čest je relaps bolesti, uslijed čega je zbog kontinuirane primjene moguć razvoj ovisnosti o steroidima (3). U teškim refraktornim oblicima bolesti i u slučaju ovisnosti o steroidima može se uvesti imunosupresivna terapija, azatioprin i 6-merkaptopurin koji inhibicijom citokina i kemokina smanjuju eozinofilnu infiltraciju i tako dovode do poboljšanja simptoma (12, 41).

U cilju smanjenja uporabe steroida kao alternativni oblici terapije primarnih eozinofilnih gastrointestinalnih bolesti uvode se antihistaminici (ketotifen), inhibitori leukotriena (montelukast), stabilizatori mastocita (kromolin) i biološka terapija

monoklonskim protutijelima (mepolizumab i omalizumab). Iako se ovi oblici alternativne terapije uvode u češćim oblicima primarnih eozinofilnih gastrointestinalnih bolesti, eozinofilnom ezofagitisu i gastroenteritisu, njihov učinak u eozinofilnom kolitisu ostaje neistražen (3, 5). U slučaju pojave komplikacija indiciran je kirurški pristup (12).

Dok u odraslih ova kronična bolest s razdobljima aktivnosti i prividne remisije zahtijeva liječenje, u novorođenčadi je samolimitirajuća (7). Unutar 72 sata od eliminacije antigena dolazi do povlačenja simptoma, a broj eozinofila dosegne normalu u roku od 12 mjeseci. Eliminirana hrana može se ponovo uvesti u prehranu u roku od 1 do 3 godine bez opetovane pojave bolesti. U slučaju da se u atopijskom obliku bolest ne povuče nakon eliminacije antigena, uvode se steroidna ili imunosupresivna terapija (1, 42, 43). U praćenju oporavka pri kojem normalizacija broja eozinofila može potvrditi povlačenje bolesti, zbog varijabilnog broja eozinofila u kolonu radije se preporučuje praćenje simptoma negoli same histološke slike. Nadalje, nije pronađena poveznica između poboljšanja simptoma i promjene broja eozinofila kolona u praćenju starije simptomatske djece s primarnom dijagnozom eozinofilije kolona (4, 25).

Tablica 4. Novorođenački i adultni oblik eozinofilnog kolitisa. Prema: Villanueva et Alimi (2015) (1)

	Novorođenački oblik	Adultni oblik
Klinička slika	krvavi proljevi	proljevi bez primjesa krvi, abdominalna bol
Dijagnoza	endoskopija, patohistološki nalaz	endoskopija, patohistološki nalaz
Liječenje	ukloniti uzročni antigen	kortikosteroidi (prednizon, budesonid) Alternativa: imunosupresivi (azatioprin, 6-merkaptopurin)
Prognoza	samolimitirajuća	kronična (razdoblja remisije i relapsa)

10. Zahvale

Zahvaljujem svom mentoru prof. dr. sc. Nevenu Ljubičiću na predlaganju teme, odvojenom vremenu te pomoći pri izradi ovog diplomskog rada.

Zahvaljujem prijateljima i kolegama na svim lijepim trenutcima tijekom studija.

Posebnu zahvalnost želim izraziti svojoj obitelji na strpljenu, razumijevanju i bezuvjetnoj podršci.

11. Literatura

1. Villanueva MS, Alimi Y. Microscopic colitis (lymphocytic and collagenous), eosinophilic colitis, and celiac disease. *Clin Colon Rectal Surg.* 2015;28(2):118–26.
2. Collins M H, Capocelli K YG. Eosinophilic Gastrointestinal Disorders. *Front Med.* 2018;4:261.
3. Okpara N, Aswad B, Baffy G. Eosinophilic Colitis. *World J Gastroenterol.* 2009;15(24):2975–9.
4. Rothenberg M. Eosinophilic Gastrointestinal Disorders. *J allergy Clin Immunol.* 2004;113:11–28.
5. Alfadda A, Storr M, Shaffer E. Eosinophilic colitis : an update on pathophysiology and treatment. *Br Med Bull.* 2011;100:59–72.
6. Bates AWH. Diagnosing Eosinophilic Colitis: Histopathological Pattern or Nosological Entity? *Scientifica (Cairo).* 2012;2012:1–9.
7. Alfadda A, Storr M, Shaffer E. Eosinophilic colitis: Epidemiology, clinical features, and current management. *Therap Adv Gastroenterol.* 2011;4(5):301–9.
8. Ishihara S, Kinoshita Y, Schoepfer A. Eosinophilic Esophagitis, Eosinophilic Gastroenteritis, and Eosinophilic Colitis: Common Mechanisms and Differences between East and West. *Inflamm Intest Dis.* 2016;1(2):63–9.
9. Mansoor E, Saleh MA, Cooper GS. Prevalence of Eosinophilic Gastroenteritis

- and Colitis in a Population-Based Study, From 2012 to 2017. *Clin Gastroenterol Hepatol.* 2017;15(11):1733–41.
10. Diaz C, Taxonera C, Estrada Munoz L, Olivares D, Fernandez Acenero MJ. Eosinophilic colitis : experience in a large tertiary hospital. *Rom J Morphol Embriol.* 2017;58(3):783–9.
 11. Mamachen A, Al-hanayneh M, Bilal M, Merwat S, Hashmi A. Eosinophilic Colitis - “not as rare.” *Dig Liver Dis.* 2017;49(7):826–8.
 12. Díaz C, Taxonera C, Olivares D, Fernández Acenero J. Eosinophilic colitis : Case series and literature review. *Pathol - Res Pract.* 2018;214(1):100–4.
 13. Dionisio de Suosa I, Bonito N, Pais A, Gervásio H. Eosinophilic colitis. *BMJ Case Rep.* 2016.
 14. Talley NJ, Shorter RG, Phillips SF, Zinsmeister AR. Eosinophilic gastroenteritis: a clinicopathological study of patients with disease of the mucosa, muscle layer, and subserosal tissues. *Gut.* 2007;31(1):54–8.
 15. Hurrell JM, Genta RM, Melton SD. Histopathologic Diagnosis of Eosinophilic Conditions in the Gastrointestinal Tract. *Adv Anat Pathol.* 2011;18(5):335–48.
 16. Klein N, Hargrove RL, Sleisenger M JG. Eosinophilic gastroenteritis. *Med.* 1970;4(5):299–319.
 17. Patil DT, Odze RD. Biopsy diagnosis of colitis : an algorithmic approach. *Virchows Arch.* 2018;472(1):67–80.
 18. Shin WG, Park CH, Lee YS, Kim KO, Yoo KS, Kim JH, et al. Eosinophilic enteritis presenting as intussusception in adult. *Korean J Intern Med.*

2007;22(1):13–7.

19. Velchuru VR, Khan MAB, Hellquist HB, Studley JGN. Eosinophilic Colitis. *J Gastrointest Surg.* 2007;11:1373–5.
20. Kravis LP, South M, Rosenlund M. Pediatric Patient. *Clin Pediatr (Phila).* 1982;21:713–7.
21. Yan BM, Shaffer EA. Primary eosinophilic disorders of the gastrointestinal tract. *Gut.* 2009;58:721–32.
22. Salazar LIF, Pintado HB, Jiménez BV, Hernández JMG. Differential diagnosis and management of histologic eosinophilic colitis. *J Crohn's Colitis.* 2013;7(1):e20–1.
23. Lu Y, Chen J, Wang L, Wu G. Eosinophilic Colitis of a Nearly Full Colon. *Am J Gastroenterol.* 2015;110(5):642.
24. Shifflet A, Forouhar F, Wu GY. Eosinophilic Digestive Diseases : Eosinophilic Esophagitis , Gastroenteritis , and Colitis. *J Formos Med Assoc.* 2009;108(11):834–43.
25. Behjati Ā, Zilbauer M, Heuschkel R, Phillips A, Salvestrini C, Torrente F, et al. Defining Eosinophilic Colitis in Children : Insights From a Retrospective Case Series. *J Pediatr Gastroenterol Nutr.* 2009;49:208–15.
26. Yang M, Geng L, Chen P, Wang F, Xu Z, Liang C, et al. Effectiveness of Dietary Allergen Exclusion Therapy on Eosinophilic Colitis in Chinese Infants and Young Children ≤ 3 Years of Age. *Nutrients.* 2015;7:1817–27.
27. Hwang, J B, Moon, H P, Yu, N K, Sang, P K, Suh, S I, Kam S. Advanced

- criteria for clinicopathological diagnosis of food protein-induced proctocolitis. *J Korean Med Sci.* 2007;22(2):213–7.
28. Lee, C K, Kim HJ. Primary eosinophilic colitis as an unusual cause of chronic diarrhea. *Endoscopy.* 2010;42:279–80.
 29. Gonsalves N. Food allergies and eosinophilic gastrointestinal illness. *Gastroenterol Clin North Am.* 2007;36:75–91.
 30. Brandon J, Schroeder S, Furuta G, Capocelli K, Masterson J, Fenton L. CT imaging features of eosinophilic colitis in children. *Pediatr Radiol.* 2013;43(6):697–702.
 31. MacDonald WB, Gaertner JE, Kwaan MR, Shepela C, Madoff R, Jessurun J, et al. Eosinophilic Colitis: University of Minnesota Experience and Literature Review [Internet]. Dostupno na: <https://www.hindawi.com/journals/grp/2011/857508/>
 32. Collins MH, Capocelli K, Yang GY. Eosinophilic Gastrointestinal Disorders Pathology [Internet]. Dostupno na: <https://www.frontiersin.org/articles/10.3389/fmed.2017.00261/full>
 33. Ashida T, Shimada T, Kawanishi K, Miyatake J, Kanamaru A. Case Report Eosinophilic Colitis in a Patient with Acute Myeloid Leukemia after Allogeneic Bone Marrow Transplantation. *Int J Hematol.* 2003;78:76–8.
 34. Kosugi S, Date K, Minagawa M, Ishikawa H, Hatakeyama K. Eosinophilic colitis accompanied by Tolosa – Hunt syndrome : report of a case. *J Gastroenterol.* 2003;38:613–4.

35. Uppal V, Kreiger P, Kutsch E. Eosinophilic Gastroenteritis and Colitis : a Comprehensive Review. *Clin Rev Allergy Immunol*. 2016;50(2):175–88.
36. Uzunismail K, Hatemi I, Douso G AO. Dense eosinophilic infiltration of the mucosa preceding ulcerative colitis and mimicking eosinophilic colitis : report of two cases. *Turkish J Gastroenterol*. 2006;17(1):53–7.
37. Katsanos KH, Zinovieva E, Lambri E, Tsianos E V. Eosinophilic-Crohn overlap colitis and review of the literature. *J Crohn's Colitis*. 2011;5(3):256–61.
38. Choy M, Walker-Smith J, Williams C, MacDonald T. Activated eosinophils in chronic inflammatory bowel disease. *Lancet*. 1990;336(8707):126–7.
39. Samiullah, Bhurgri H, Sohail U. Eosinophilic Disorders of the Gastrointestinal Tract. *Prim Care Clin Off Pract*. 2016;43(3):495–504.
40. Roufosse FE, Goldman M, Cogan E. Hypereosinophilic syndromes. *Orphanet J Rare Dis*. 2007;2:37.
41. Mehta P, Furuta GT. Eosinophils in Gastrointestinal disorders-eosinophilic gastrointestinal diseases, celiac disease, inflammatory bowel diseases and parasitic infections. *Immunol Allergy Clin North Am*. 2015;35(3):413–37.
42. Tan, A C, Kruiemel JW, Naber TH. Eosinophilic gastroenteritis treated with non-enteric-coated budesonide tablets. *Eur J Gastroenterol Hepatol*. 2001;13:425–7.
43. Alfadda A, Shaffer EA, Urbanski SJ, Storr MA. Eosinophilic colitis is a sporadic self-limited disease of middle-aged people : a population-based study. *Color Dis*. 2014;16(2):123–9.

44. Hill SM, Milla PJ. Colitis caused by food allergy in infants. Arch Dis Child. 1990;65:132–3.
45. Jenkins, H R, Pincott, J R, Soothill JF. Food allergy : the major cause of infantile colitis. Arch Dis Child. 1984;59(4):326–9.

12. Životopis

Rođena sam 19. ožujka 1995. u Splitu. Treću gimnaziju u Splitu, prirodoslovno-matematičkoga smjera, završila sam 2013. godine i upisala studij medicine na Medicinskom fakultetu Sveučilišta u Zagrebu. Od 2014. do 2019. godine članica sam zbora Medicinskog fakulteta „Lege artis“ te sam 2017. godine dobila Posebnu dekanovu nagradu. Bila sam aktivna sudionica studentskog kongresa Croatian Student Summit (CROSS) na kojem sam s kolegicom izlagala prikaz slučaja „Permagna orbitofrontoetmoidna mukocela kao kasna posljedica orbitalnog celulitisa“. Sudjelovala sam i na studentskom kongresu Zagreb International Medical Summit (ZIMS) s dva prikaza slučaja. Sa doc. dr. sc. Martinom Rojnić Kuzman kao koautorica surađivala sam na radu „Učinci dugoročnog multimodalnog psihosocijalnog tretmana na metaboličke promjene izazvane antipsihoticima u bolesnika s prvom epizodom psihoze“ objavljenom u časopisu *Frontiers in Psychiatry* 2018. godine. Bila sam urednica edukativnog letka časopisa *Medicinar* godinu dana. U okviru Katedre za fiziku i biofiziku Medicinskog fakulteta u Zagrebu dvije godine bila sam demonstratorica. Služim se engleskim i talijanskim jezikom u govoru i u pismu.