

Radiološka dijagnostika akutnog moždanog udara

Smoljo, Martina

Master's thesis / Diplomski rad

2020

Degree Grantor / Ustanova koja je dodijelila akademski / stručni stupanj: **University of Zagreb, School of Medicine / Sveučilište u Zagrebu, Medicinski fakultet**

Permanent link / Trajna poveznica: <https://um.nsk.hr/um:nbn:hr:105:177249>

Rights / Prava: [In copyright](#)/[Zaštićeno autorskim pravom.](#)

Download date / Datum preuzimanja: **2025-01-26**



Repository / Repozitorij:

[Dr Med - University of Zagreb School of Medicine Digital Repository](#)



**SVEUČILIŠTE U ZAGREBU
MEDICINSKI FAKULTET**

Martina Smoljo

**Radiološka dijagnostika
akutnog moždanog udara**

DIPLOMSKI RAD



Zagreb, 2020.

Ovaj diplomski rad izrađen je u Kliničkom zavodu za dijagnostičku i intervencijsku neuroradiologiju Kliničkog bolničkog centra Zagreb pod vodstvom doc. dr. sc. Davida Ozretića i predan je na ocjenu u akademskoj godini 2019./2020.

Mentor rada: doc. dr. sc. David Ozretić

Popis kratica:

CT – kompjutorizirana tomografija

MR – magnetska rezonancija

PWI – perfuzijsko MR snimanje (*engl. perfusion weighted imaging*)

DWI – difuzijsko MR snimanje (*engl. diffusion weighted imaging*)

CTP – perfuzijsko CT snimanje

SAH – subarahnoidalna hemoragija

GRE – *engl. gradient echo*

TIA – tranzitorna ishemijska ataka

FLAIR – *engl. fluid-attenuated inversion recovery*

DSC – *engl. dynamic susceptibility contrast*

HU – Hounsfieldova jedinica (*engl. Hounsfield Unit*)

TOF MRA – *engl. time-of-flight* MR angiografija

Sadržaj

1. Uvod	1
2. Patogeneza akutnog moždanog udara	2
2.1 Ishemijski moždani udar	2
2.2 Intracerebralno krvarenje	3
2.3 Subarahnoidalno krvarenje	4
3. Klinička prezentacija	5
4. Dijagnostička obrada bolesnika	8
5. Neuroradiološka obrada	9
5.1 Ishemijski moždani udar	11
5.1.1 Nativni CT pregled	11
5.1.2 CT angiografija	13
5.1.3 CT perfuzija	14
5.1.4 MR pregled	16
5.1.5 T2 i FLAIR (Fluid Attenuated Inversion Recovery)	16
5.1.6 DWI (Diffusion-Weighted Imaging) i Apparent Diffusion Coefficient (ADC)	17
5.1.7 PWI (Perfusion – Weighted Imaging)	18
5.2 Hemoragijski moždani udar	21
5.2.1 Nativni CT i CT angiografija	21
5.2.2 MR snimanje	22
5.2.3 Digitalna subtrakcijska angiografija (DSA).....	24
5.3 Subarahnoidalno krvarenje	25
6. Zaključak.....	26
7. Zahvale	27
8. Literatura.....	28
9. Životopis	35

Sažetak

Naslov: Radiološka dijagnostika akutnog moždanog udara

Autor: Martina Smoljo

Moždani udar je sindrom koji najčešće nastaje kao posljedica poremećaja cirkulacije u sklopu cerebrovaskularnih bolesti. To je hitno stanje koje zahtijeva brzu liječničku intervenciju. Treći je po redu uzrok smrti odraslih u svijetu, te vodeći uzrok onesposobljenosti. Simptome moždanog udara mogu oponašati i neka druga stanja kao što tumori, apscesi, upalna stanja, migrene ili epileptički napadi. No i kada se utvrdi postojanje moždanog udara potrebno je razlučiti radi li se o ishemiji ili hemoragiji jer je liječenje znatno drugačije. Ishemija koja čini većinu moždanih udara može se kauzalno liječiti u prvih 4,5 do 6 sati, ovisno o nalazu radiološke obrade. Definiranje ishemične penumbre od ključne je važnosti u selekciji pacijenata pogodnih za trombolitičku terapiju. Glavnu ulogu u tome imaju napredne CT i MR tehnologije poput PWI ili DWI, kao i CTP. CT je dijagnostički standard kod detekcije netraumatske intracerebralne hemoragije, a MR subakutnih i kroničnih krvarenja. Ovaj rad donosi pregled dijagnostičkih metoda koje sudjeluju u dijagnostičkom algoritmu ishemijskog i hemoragijskog moždanog udara te subarahnoidalnog krvarenja.

Ključne riječi: akutni moždani udar, napredne CT i MR tehnologije, ishemija, ICH, SAH

Summary

Title: Radiological diagnostics of acute stroke

Author: Martina Smoljo

Stroke is a syndrome that most often occurs as a result of circulatory disorders as part of cerebrovascular diseases. It is an emergency that requires prompt medical intervention. It is the third leading cause of adult death in the world, and the leading cause of disability. The symptoms of a stroke can be mimicked by other conditions such as tumors, abscesses, inflammatory conditions, migraines or epileptic seizures. However, even when the presence of a stroke is determined, it is necessary to distinguish whether it is ischemia or hemorrhage because the treatment is significantly different. Ischemia, which accounts for most strokes, can be treated causally in the first 4.5 to 6 hours, depending on the findings of radiological processing. Defining an ischemic penumbra is crucial in the selection of patients suitable for thrombolytic therapy. Advanced CT and MR technologies such as PWI or DWI, as well as CTP, play a major role in this. CT is the diagnostic standard in the detection of nontraumatic intracerebral hemorrhage, and MR of subacute and chronic bleeding. This paper provides an overview of diagnostic methods involved in the diagnostic algorithm of ischemic and hemorrhagic stroke and subarachnoid hemorrhage.

Key words: acute stroke, advanced CT and MR technologies, ischemia, ICH, SAH

1. Uvod

Infarkt središnjeg živčanog sustava je odumiranje stanica mozga, retine ili kralježničke moždine u određenom vaskularnom opskrbnom području koje, bez obzira na trajanje, dokazujemo neuroradiološki, patohistološki ili drugom objektivnom metodom, ili kliničkom slikom trajanja najmanje 24 sata. Ovisno o mehanizmu nastanka moždani udar (MU) dijeli se na ishemijski, hemoragijski i subarahnoidalno krvarenje, a prema trajanju na tranzitornu ishemijsku ataku, MU u razvoju i dovršeni MU. Procjenjuje se kako je incidencija MU u Republici Hrvatskoj 152,4, a prevalencija 793,2 na 100 000 stanovnika. Iako je u razvijenim zemljama zbog mjera primarne prevencije, zamijećen trend smanjenja učestalosti moždanog udara, zbog starenja europske populacije očekuje se porast broja MU-a za 34%. Sve do 70-ih godina prošlog stoljeća terapija MU –a je bila isključivo empirijska. Razvoj radiološke dijagnostike omogućio je bolje razumijevanje i diferenciranje uzroka nastanka, pa je samim time doveo do unaprjeđenja primarne i sekundarne prevencije (1).

U zadnja dva desetljeća dijagnostika moždanog udara se razvila od nativnog CT-a za akutna stanja do perfuzije i angiografije za hiperakutne promjene. Taj napredak u dijagnostici udovoljio je zahtjevima terapije vaskularne rekanalizacije intravenskom trombolizom koja je u uporabi od 90-ih godina prošlog stoljeća pa do mehaničke trombektomije koja se koristi u zadnjih nekoliko godina. Načini snimanja koji se koriste u centrima sekundarne i tercijarne zdravstvene zaštite su CT, MRI i ultrazvuk. To su metode koje se međusobno nadopunjuju a u nastavku će detaljnije biti obrađena njihova uloga CT i MR tehnika u prikazu moždanog parenhima, cerebralne i cervikalne vaskulature, te perfuzije u akutnom moždanom udaru (2).

2. Patogeneza akutnog moždanog udara

2.1 Ishemijski moždani udar

Ishemijski moždani udar je većinom uzrokovan tromboembolijom nastalom kao posljedicom ateroskleroze u velikim krvnim žilama (karotidnoj arteriji i aortalnom luku). Oko 20 % embolusa dolazi iz srca , a 20% od tromboze *in situ* koja nastaje zbog bolesti malih perforirajućih arterija , što dovodi do takozvanih lakunarnih infarkta. Oko 5% MU uzrokovano je rijetkim dijagnozama poput vaskulitisa, endokarditisa ili venske tromboze.

Moždani udar se može razvijati kroz nekoliko sati iako se simptomi ispoljavaju nedugo nakon vaskularne okluzije. Kod okluzije cerebralne arterije , infarkt može biti spriječen zbog otvaranja anastomotskih arterija koje obnavljaju perfuziju na ugroženom području. Osim toga, odvijaju se i kompenzatorne homeostatske promjene koje nastoje očuvati oksigenaciju tkiva . Kada protok krvi padne ispod granične vrijednosti potrebne za održavanje električne aktivnosti, razvija se neurološki deficit. U tom stadiju neuroni su još funkcionalni , i ako se protok krvi ponovno vrati u normalu, pacijent je proživio tranzitornu ishemijsku ataku (TIA). Međutim ako protok nastavi slabiti i dalje, dogodit će se stanična smrt. Hipoksija će dovesti do neadekvatne dostave ATP-a što će onemogućiti rad membranskih pumpi, dopuštajući utok natrija i vode (citotoksični edem) i oslobađanje neurotransmitera glutamata u ekstracelularnu tekućinu. Glutamat otvara membranske kanale dopuštajući utok kalcija i još više natrija u neurone. Kalcij aktivira intracelularne enzime koji dovršavaju destrukciju neurona. Mikroglia i astrociti dalje otpuštaju inflamatorne medijatore uzrokujući smrt svih tipova stanica u tom području. Proces je pogoršan proizvodnjom mliječne kiseline.

Radiološki se cerebralni infarkt vidi kao lezija koja sadrži mješavinu mrtvog tkiva (srž infarkta) i tkiva koje je ishemično i otečeno, ali reparabilno (penumbra). Infarcirano tkivo otiče nekoliko dana, što se očituje radiološki, ali i klinički, tako da je nekad potrebna i dekompresivna kraniektomija. Nakon nekoliko tjedana edem se smanjuje i infarcirano područje se ispunjava likvorom (3).

2.2 Intracerebralno krvarenje

Intracerebralno krvarenje (ICH) uzrokuje oko 10% moždanih udara, s većom incidencijom u manje razvijenim zemljama. Obično nastaje zbog ruptуре krvne žile unutar moždanog parenhima a ponekad i kod pacijenata sa SAH-om ako aneurizma rupturira u moždano tkivo. Prema mehanizmu nastanka ICH može biti primarni (80%) i sekundarni (20%). Primarni u većini slučajeva nastaje uslijed degenerativnih promjena na krvnim žilama u sklopu kronične hipertenzije, ponekad i na podlozi anatomskih promjena kao što su Charcot-Bouchardtove mikroaneurizme. Postoji mogućnost pojave ICH kod akutno nastalog porasta tlaka npr. kod eklampsije ili akutnog zatajenja bubrega, gdje autoregulatorni mehanizmi ne mogu reagirati dovoljno brzo. Rizik za razvoj amiloidne angiopatije kao drugog najčešćeg razloga primarnog krvarenja također se povećava s dobi. Nakupljanje amiloida uzrokuje morfološke promjene na krvnim žilama zbog čega one postaju krhke i sklone pucanju. Prepoznavanje te pojave bitno je jer ti bolesnici imaju velike šanse za recidiv ICH, kao i za krvarenje pri uzimanju antikoagulantne ili trombolitičke terapije (1).

Sekundarno krvarenje nastaje zbog vaskularnih malformacija, uzimanja antitrombotika, koagulacijskih poremećaja, infekcija, tumora, ili korištenja simpatomimetičkih droga. Ako je krvarenje veliko, teško je razlikovati primarno i sekundarno krvarenje koje se razvilo unutar infarciranog tkiva. Nagli ulazak krvi u tkivo mozga ometa funkciju neurona razdvajajući vlakna bijele tvari. Krvarenje se može širiti idućih nekoliko minuta ili sati, a može i uzrokovati periferni edem koje zajedno s hematomom dovodi do daljnje progresije neurološkog deficita. Ako je dovoljno veliko, može uzrokovati pomak intrakranijalnog sadržaja dovodeći do uklještenja moždanog debla i nagle smrti. Ako pacijent preživi, hematom se postupno resorbira ostavljajući za sobom trag hemosiderina (2).

2.3 Subarahnoidalno krvarenje

Subarahnoidalno krvarenje je stanje kod kojeg dolazi do izlivanja krvi u subarahnoidalni prostor, koji je normalno ispunjen cerebrospinalnom tekućinom. Smatra se da uzrokuje 5% moždanih udara i oko 5% smrti od moždanog udara. Najčešći uzroci su trauma glave i intrakranijska aneurizma (4). Ruptura aneurizme uzrokuje oko 80% netraumatskih subarahnoidalnih krvarenja. One se obično razvijaju na mjestu grananja krvnih žila unutar ili blizu Willisova kruga. Najčešće lokacije su bifurkacija srednje cerebralne arterije i prednja komunikantna arterija. Ostale tipične lokacije su polazište stražnje komunikantne i oftalmičke arterije. Vrh bazilarne arterije je najčešća lokacija aneurizme na posteriornoj cirkulaciji, dok se arteriovenske malformacije pojavljuju u svim područjima bez posebne predilekcije (5).

3. Klinička prezentacija

I moždani udar i tranzitorna ishemijska ataka prezentiraju se brzim nastupom i fokalnim deficitom moždane funkcije. Simptomi traju nekoliko minuta, pogađaju prepoznatljivo područje mozga te se javlja gubitak funkcije. Uobičajeni nalaz je slabost udova i teškoće govora (6). Najčešći simptomi i znakovi ishemijskog moždanog udara navedeni su u Tablici 1.

Tablica 1. Najčešći simptomi i znakovi moždanog udara

Tablica preuzeta iz Kenneth S i sur. i modificirana (7)

SIMPTOMI	PREVALENCIJA (%)
• Nagla pojava	96
• Subjektivna slabost ruke	63
• Subjektivna slabost noge	54
• Smetnje govora	53
• Subjektivna slabost jedne strane lica	23
• Parestezija ruke	20
• Parestezija noge	17
• Glavobolja	14
• Neortostatska vrtoglavica	13
ZNAKOVI	
• Pareza ruke	69
• Pareza noge	61
• Disfazija ili disartrijska	57
• Hemiparetičan ili ataktičan hod	53
• Pareza lica	45
• Abnormalni pokreti očne jabučice	27

Osobe s intracerebralnim krvarenjem mogu osjećati postupno pogoršanje simptoma proporcionalno s rastom hematoma. Pacijent može iskusiti glavobolju, mučninu, te imati žarišne ili generalizirane neurološke simptome. Nalazi poput kome, glavobolje, povraćanja, epileptičkih napada, ukočenosti vrata i povišenog dijastoličkog tlaka povećavaju vjerojatnost za dijagnozu ICH-a (8).

Subarahnoidalno krvarenje se pak prezentira s vrlo jakom glavoboljom za koju pacijenti obično tvrde da je nikad do tada nisu iskusili (9). Još neki od simptoma su: povraćanje, bol u vratu ili leđima, vrtoglavica, nestabilan hod, promjene vida, nesvjesticice, meningizam i poremećaj svijesti (9-11). Takvi pacijenti neće pokazati žarišne ispade zato što se krvarenje pojavljuje izvan mozga, osim kada ruptura aneurizme ne dovede do intraparenhimskog krvarenja (12).

Klinička prezentacija moždanog udara ovisi i o arteriji koja je zahvaćena kao i o veličini lezije. Glavobolje se pojavljuju u četvrtine bolesnika s ishemijskim MU i u oko polovine bolesnika s ICH-om, te gotovo u svih bolesnika sa SAH-om.

Kako bi se što bolje usmjerila dijagnostička obrada, dala prognoza ishoda te rezultati liječenja mogli uspoređivati s drugima koristi se sindromska podjela MU. Ona uključuje podjelu na lakunarne sindrome te sindrome prednje (karotidne) i stražnje (vertebrobazilarne) cirkulacije) (1). Sindromi i kliničke karakteristike prikazane su u Tablici 2. (1).

Tablica 2. Sindromska klasifikacija moždanog udara

Tablica preuzeta iz Brinar V i sur. (1)

NAZIV SINDROMA	KLINIČKE KARAKTERISTIKE
Lakunarni sindromi	<ul style="list-style-type: none"> • Čisto motorički MU • Čisto senzorički MU • Ataktična hemipareza • Senzomotorički MU
Sindromi prednje cirkulacije	<ul style="list-style-type: none"> • Hemiplegija ili hemipareza kontralateralna cerebralnoj leziji • Hemianopsija kontralateralna cerebralnoj leziji • Poremećaj viših moždanih funkcija
Sindromi stražnje cirkulacije	<ul style="list-style-type: none"> • Ipsilateralna ozljeda III.do XII. moždanog živca i kontralateralni motorički i/ili senzorički ispad • Bilateralni motorički i/ili senzorički ispad • Poremećaj konjugiranih pokreta bulbusa • Ispadi cerebralnih funkcija bez znakova oštećenja ipsilateralnih dugih puteva • Izolirana hemianopsija ili kortikalna sljepoća • Poremećaj svijesti (koma)
Infarkt u irigaciji srednje cerebralne arterije	<ul style="list-style-type: none"> • Izraženija pareza ruke nego noge
Infarkt u irigaciji prednje cerebralne arterije	<ul style="list-style-type: none"> • Izraženija pareza noge nego ruke

Danas najkorištenija skala za utvrđivanje veličine deficita uzrokovanog moždanim udarom je NIHSS bodovna ljestvica. Ona nudi strukturirani neurološki pregled koji ima dijagnostičku i prognostičku vrijednost. Ljestvicom se ispituje razina svijesti, odgovaranje na ciljana pitanja, refleksni ili voljni pokreti očiju, poremećaji vidnog polja, prisutnost faciopareze, motorika ruke, motorika noge, ataksija, senzibilitet, govor, dizartrija, naredbe, te ocjenjuje gubitak pažnje ili svijesti (14). Iako svjetske smjernice navode njenu uporabu nije se pokazalo da ona ima utjecaja na poboljšanje ishoda (15).

Rano prepoznavanje simptoma igra ključnu ulogu u ishodu moždanog udara, a to se događa dok bolesnik još nije stigao u bolnicu. Stoga se kroz različite edukacije i razvoj praktičnih alata nastoji podići svijest o važnosti njihova prepoznavanja kako bi ishodi za pacijente bili što bolji. Diljem svijeta rade se brojne kampanje kojima se nastoji educirati ljude o 4 najprepoznatljivija simptoma koje su obuhvaćene akronimom F.A.S.T. u kojem F znači padanje lica (*face drooping*), A slabost ruke (*arm weakness*), S problemi s govorom (*speech difficulty*), i T zvati hitnu što prije (*time to call emergency*) (16).

4. Dijagnostička obrada bolesnika

Kod pacijenta kod kojeg se sumnja na akutni moždani udar potrebno je uzeti anamnezu i klinički status. Nepovoljna obiteljska anamneza, dosadašnje bolesti poput hipertenzije, fibrilacije atrijske, TIA-e, koronarne bolesti ili dijabetesa, te navike poput pušenja, pijenja alkohola i korištenja droga, i terapija kontraceptivima, povećavaju rizik za nastanak MU (1). Za otkrivanje etiologije MU prvenstveno služe anamnestički podatci, zatim neuroradiološke pretrage, neurosonološke pretrage (ekstrakranijski (CDFI) i transkranijalni ultrazvuk (TCDI), laboratorijska obrada seruma i likvora, te kardiološke pretrage (24-satni EKG, TEE I TTE). Rutinske pretrage su kompletna krvna slika, sedimentacija eritrocita, glukoza u krvi, ureja, elektroliti u serumu, koagulogram, lipidogram, srčani enzimi i analiza urina (1).

Nakon što se klinički postavila dijagnoza akutnog MU treba odrediti je li riječ o hemoragiji ili ishemiji. Oko 80% MU-a uzrokovano je ishemijom, 10% ICH-om, a 5% SAH-om, a 5% rijetkim uzrocima poput intrakranijske venske tromboze (1).

5. Neuroradiološka obrada

Za definitivno određivanje tipa MU koriste se neuroradiološke metode CT ili MR, a rjeđe lumbalna punkcija. Svrha tih pregleda je: 1) dijagnosticirati radi li se o hemoragijskom ili ishemijskom moždanom udaru, 2) odrediti veličinu i lokaciju lezije, 3) utvrditi uzrok moždanog udara, 4) da li je pacijent kandidat za tPA (tu može pomoći CT ili MR), 4) da li postoji okluzija velike krvne žile, 6) da li je pacijent kandidat za intraarterijsku trombektomiju (uz pomoć CTA ili MRA ili DSA), 7) da li postoji ishemična penumbra (CT ili MR perfuzija) (17). Prednosti i nedostatci svake od tehnika prikazane u Tablici 3.

Tablica 3. Prednosti i nedostaci različitih neinvazivnih radioloških modaliteta u evaluaciji akutnog moždanog udara. *Tablica je preuzeta iz Lin MP i sur. i modificirana (17).*

Neuroradiološki modaliteti	Prednosti	Nedostaci
Parenhim		
Nativni CT	Brza izvedba, široka dostupnost, osjetljivost na hemoragiju	Ograničena osjetljivost za veličinu i lokaciju ranog infarkta
Difuzijsko ponderirano MR snimanje (DWI)	Osjetljivost na ranu ishemiju, brza izvedba, dobra vidljivost lezije	Slaba dostupnost, pacijentove kontraindikacije, (npr. metali ili klaustrofobija), dugotrajna izvedba
Krvožilje		
CT angiografija	Kvantificira težinu vaskularne bolesti (npr. stupanj stenozе, dužinu tromba, karakter plaka), brza izvedba	Potencijalno renotoksičan, alergija na kontrast, izloženost zračenju; ne pruža informacije o smjeru niti brzini protoka
MR angiografija	Nema kontrasta	Preuveličava stenozu, osjetljiv na gibanje i druge tehničke artefakte, dugo vrijeme izvedbe, pacijentove kontraindikacije
Ultrazvuk (karotida i transkranijjski dopler)	Podatci o protoku, prenosiv, nizak trošak	Ovisan o korisniku, vremenski zahtijevan, tehnička ograničenja
Perfuzija tkiva		
CT perfuzija	Brza izvedba	Potencijalno renotoksičan, alergija na kontrast, izloženost zračenju, daje samo kvalitativne podatke
MR perfuzija	Dobra prostorna rezolucija	Kvalitativna tehnika, pacijentove kontraindikacije, zahtijeva uporabu gadolinija
Pozitronska emisijska tomografija (PET)	Zlatni standard za mjerenje cerebralnog protoka, pruža kvantitativne podatke fizioloških parametara (ekstrakcijska frakcija kisika i metabolizam)	Zahtijeva puno radioaktivnih elemenata s kratkim vremenom poluraspada, zbog toga je nepraktična u hitnim situacijama; niska rezolucija, ograničena dostupnost

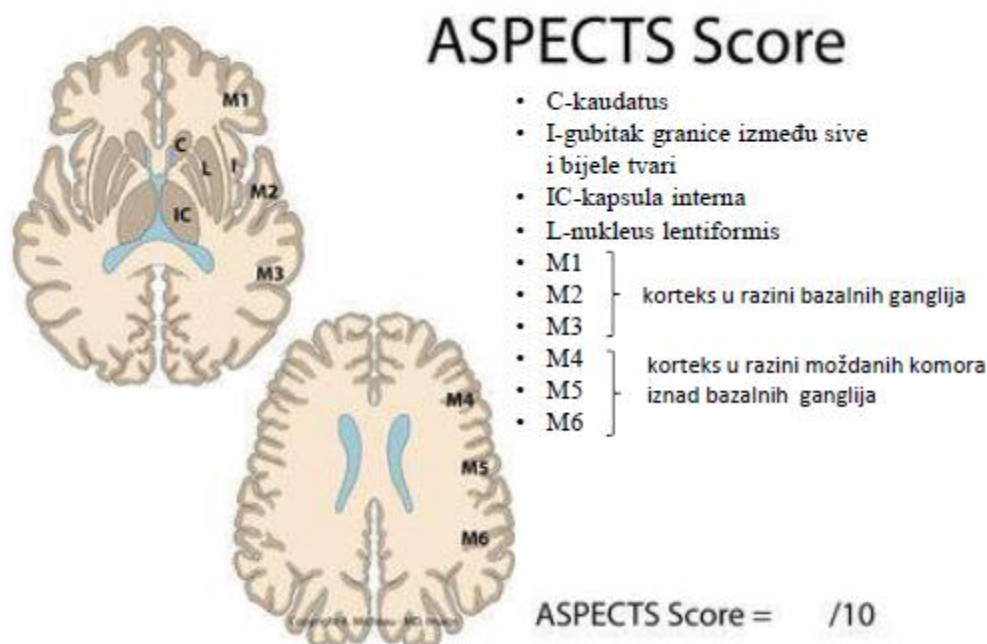
5.1 Ishemijski moždani udar

5.1.1 Nativni CT pregled

Glavna svrha radiološkog snimanja u pacijenata kod kojih se sumnja na ishemijski moždani udar je isključiti postojanje lezija središnjeg živčanog sustava i hemoragije. Zbog svoje dostupnosti, kratkog vremena izvođenja, neinvazivnosti i manje ovisnosti o suradnji bolesnika, nativni CT najupotrebljavaniji je alat u dijagnostici akutnog moždanog udara (18-20).

Rane ishemijske promjene na tkivu CT-om ponekad se mogu vidjeti u prva tri sata od nastupa moždanog udara, iako će to u prvom redu ovisiti o veličini lezije, dok se ona u području moždanog debla mogu uopće ne prikazati. Citotoksični edem nastao u ishemičnom području prikazuje se kao smanjenje denziteta tkiva (hipodenzitet). Naime kada se sadržaj vode u tkivu poveća za 1% denzitet padne za 2,6 HU (21).

Ishemijske promjene u prednjoj cirkulaciji mogu se topografski kvantificirati ASPECTS (Alberta stroke program early CT score) ljestvicom. Njom ocjenjujemo zahvaćenost regija interesa i procjenjujemo mogućnost liječenja mehaničkom trombektomijom, te predviđamo vjerojatnost funkcionalnog oporavka. Ukupni i inicijalni broj bodova je 10. Za svaku zahvaćenu regiju oduzmemo po 1 bod od ukupnog broja. Broj bodova manji od 7 ukazuje već na lošiji funkcionalni oporavak u sljedeća 3 mjeseca. Regije koje promatramo su nukleus kaudatus, putamen, kapsula interna, inzularni korteks, korteks u razini bazalnih ganglija (regije M1, M2 i M3) i korteks u razini moždanih komora iznad bazalnih ganglija (regije M4, M5 i M6) (Slika 1.). Postoji istovrsna ljestvica i za stražnju cirkulaciju (22).



Slika 1. ASPECTS i područja koja obuhvaća. Slika je preuzeta s:
[https://www.imaios.com/en/imcases/training/273624/aspects-scoring-on-ct-scan i-modificirana](https://www.imaios.com/en/imcases/training/273624/aspects-scoring-on-ct-scan-i-modificirana) (23).

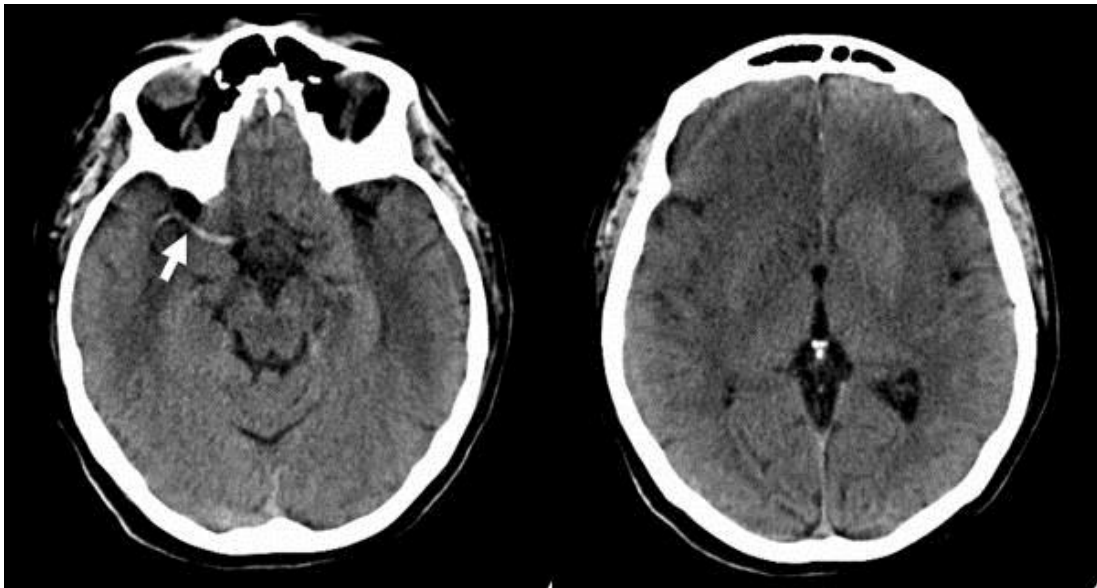
Rani znakovi moždane ishemije uključuju:

1) **brisanje granice između sive i bijele tvari:** inzularni korteks je posebno osjetljiv na okluziju srednje cerebralne arterije koja je uzrok $\frac{3}{4}$ ishemijskih moždanih udara (18).

2) **brisanje granica lentiformne jezgre:** zbog toga što se lentiformna jezgra opskrbljuje krvlju iz perforantnih arterija srednje cerebralne arterije bazalni gangliji su posebno osjetljivi na ranu ishemiju (19).

3) **hiperdenzni znak arterije:** prisutnost tromba u srednjoj cerebralnoj arteriji vidi se kao linearna hiperatenuacija na nativnom CT-u. Suprotno ostalima ovaj znak ne predstavlja ishemično nego trombozirano područje . On je visoko specifičan, ali je njegova osjetljivost slaba (24) jer može biti prisutan i pri visokim razinama hematokrita ili kalcifikacijama u sklopu ateroskleroze.

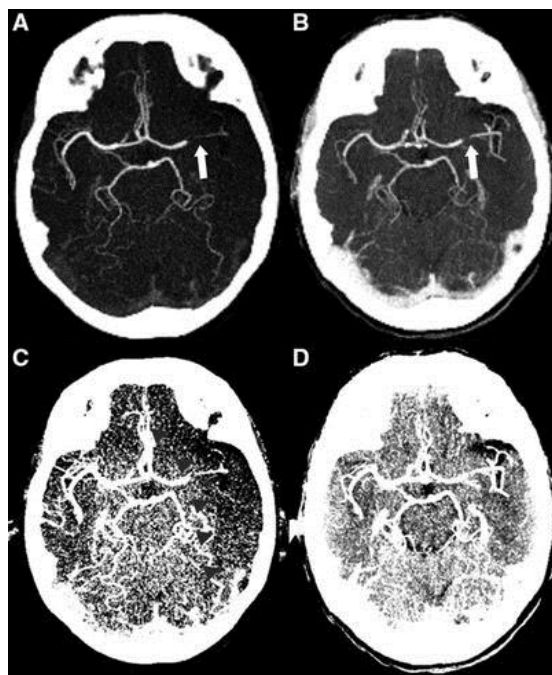
Iako ovi znakovi imaju osjetljivost 40 do 60 % u prva tri sata i mogu pomoći u detekciji ishemije, oni su suptilni, teški za detekciju te imaju ograničenu osjetljivost u akutnoj fazi moždanog udara. Nasuprot ovim ranim nalazima hipodenzna područja visoko su specifična za ireverzibilne promjene. Sva tri znaka prikazana su na Slici 2.



Slika 2. Nativni CT u 62-godišnje pacijentice učinjen 4 sata nakon pojave simptoma prikazuje promjene na desnoj strani : hiperdenzni znak arterije (strjelica), brisanje granica lentiformne jezgre te brisanje granica između sive i bijele tvari u desnom orbitofrontalnom režnju. *Slika je preuzeta od Leiva –Salinas C i sur. i modificirana (25).*

5.1.2 CT angiografija

CT angiografija omogućuje detaljnu evaluaciju intra- i ekstrakranijske vaskulature što znači da se snima područje od luka aorte do tjemena (26,27). Njezina prednost je u tome što omogućuje ne samo detektirati trombe u velikim krvnim žilama, te pregledati karotidne i vertebralne arterije, nego i pomaže odrediti terapiju. Ona naime može utvrditi uzrok udara kao što su ateroskleroza ili disekcija, ali i utvrditi kontraindikacije za endovaskularni pristup poput stenozе ili tortuoznosti. Višefazno snimanje može detektirati postojanje kolateralne cirkulacije - bolji kolateralni status povezan je s boljim funkcionalnim ishodom i većim dobitima kada je u pitanju liječenje endovaskularnim pristupom (28). Lokacija i veličina okluzije (slika 3.) imaju prognostičku vrijednost u odlučivanju o primjeni trombolitika ili mehaničke trombektomije (29). Pretraga se izvodi tako što se intravenskim putem primjenjuje jodno kontrastno sredstvo brzinom od 4-5 mL/s. Kontraindikacije za tu pretragu su alergija na kontrastno sredstvo, trudnoća, pogotovo u prvom tromjesečju, te ju je potrebno izbjegavati u bolesnika s oštećenom bubrežnom funkcijom radi rizika od dodatnog oštećenja bubrega i kontrastnim sredstvom inducirane nefropatije (30).

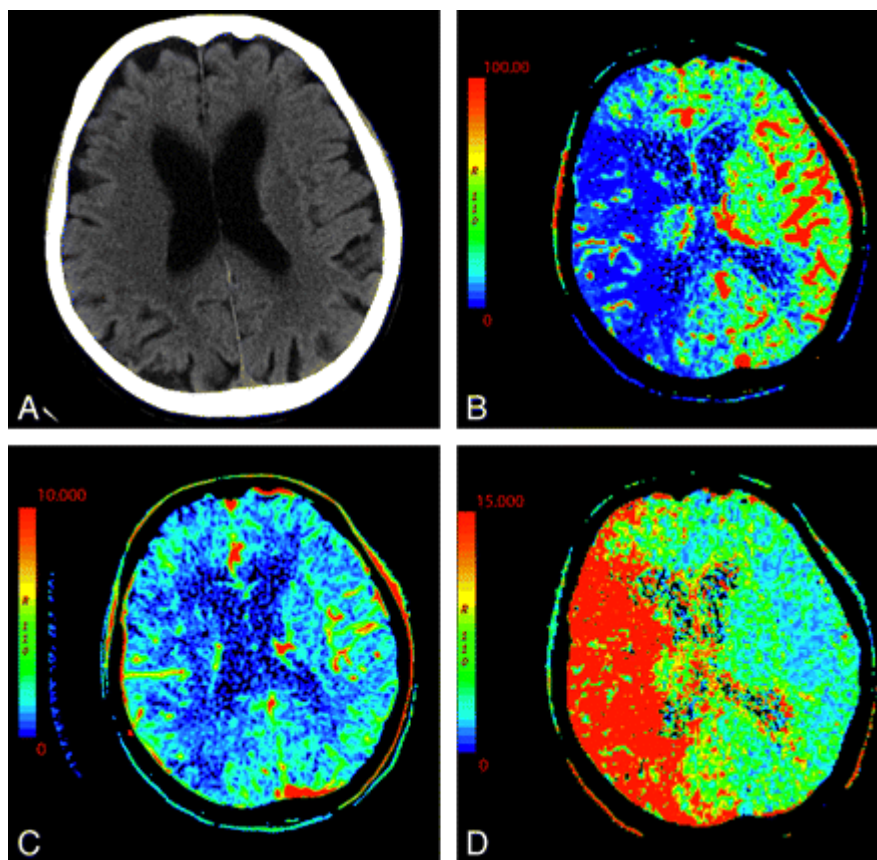


Slika 3. Rana arterijska (A i C) i kasna faza, 80 sekundi nakon injekcije kontrasta (B i D). Kompjuterizirana angiografija prikazuje razliku u vizualizaciji i duljini tromba u različitim fazama (A i B, bijele strjelice). Dodatno slike snimljene u svrhu procjene ishemije (C i D) pokazuju da rano arterijsko snimanje precjenjuje stupanj hipodenziteta (crne glave strjelica) u odnosu na odgođeno snimanje. Slika je preuzeta od Mortimer MA i sur. i modificirana (31).

5.1.3 CT perfuzija

CT perfuzija je dijagnostička tehnika kojom se razlikuje zona penumbre od zone infarkta mjerenjem perfuzije tkiva (32, 33) pomoću jednog kontrasta. Signal na CT-u je veći što je koncentracija kontrasta veća. Parametri koji se mjere CTP-om su cerebrovaskularni volumen (CBV)- tj. volumen krvi koji proteče kroz jedinicu tkiva mozga, prosječno vrijeme protoka (MTT) potrebno da krv proteče od ulaska u arteriju do izlaska iz vene i cerebrovaskularni protok (CBF). Smanjen CBF u zoni penumbre potiče autoregulatorne mehanizme da održe CBV u granicama normale ili čak povišenim zajedno s povišenim MTT. Ovi kompenzatorni mehanizmi zakazuju kod zone infarkta uzrokujući pad CBV-a. Zato je CBV znak infarkta i korelira s restrikcijom difuzije samo kod hiperakutnog moždanog udara. U zoni penumbre nalaz je produženo MTT, dok je CBF blago snižen a CBV normalan ili povišen zbog autoregulatornih mehanizama. Nalaz može biti i povišen MTT s dosta sniženim CBF i malo sniženim CBV-om. (32)(34). Pogođeno područje obično se sastoji od izrazito

hipoperfundiranog tkiva ($CBF \leq 10 \text{ ml}/100\text{g}/\text{min.}$), tj. zone infarkta, koje je okruženo s kritično hipoperfundiranim tkivom (CBF 10 do 20 $\text{ml}/100\text{g}/\text{min}$), tj. ishemične penumbre. Ona je pak okružena tkivom koje nije pod rizikom tj. benignom oligemijom ($CBF > 20 \text{ ml}/100\text{g}/\text{min}$)
Neslaganje između CBV (granična vrijednost od $2 \text{ ml}/100\text{g}$ za infarktno područje) i MTT (granična vrijednost 145% za tkivo pod rizikom od infarkta) predstavlja ishemičnu penumburu (35, 36).



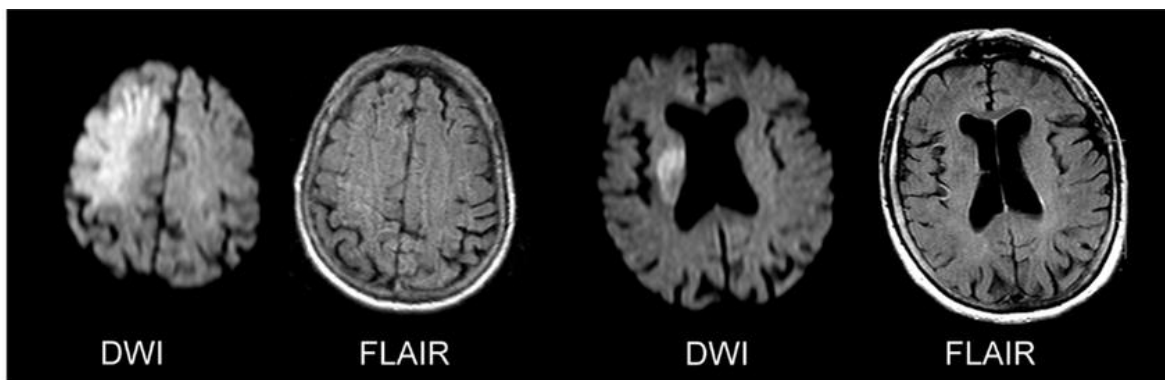
Slika 4. B-D , CTP mape, CBF (B), CBV (C) i MTT (D) prikazuje veliko područje podudarnog deficita na CBV i MTT mapama, što je indikator infarkta u području srednje cerebralne arterije, bez postojanja značajne penumbre. *Slika preuzeta od Lui W i sur. i modificirana (37).*

5.1.4 MR pregled

Snimanje magnetskom rezonancijom je vremenski zahtjevnije i skuplje, ali ima veću osjetljivost i specifičnost od CT-a. Mogu se izvesti u pola sata i pomažu dati informacije o mjestu arterijske okluzije, proširenosti zone penumbre, te otkriti stanja koji mogu imitirati moždani udar (31). Multimodalni oblici MR-a, osobito DWI, imaju bolju rezoluciju od CT-a te zbog toga veću osjetljivost u detekciji akutnog ishemijskog moždanog udara, a mogu detektirati i pola svih slučajeva TIA-e (7). DWI je s GRE sekvencama jednako osjetljiv u vizualizaciji intracerebralnog krvarenja. Tipični MR protokoli se sastoje od T2/FLAIR, T2*-difuzijskih (DWI) i perfuzijskih (PWI) slika.

5.1.5 T2 i FLAIR (Fluid Attenuated Inversion Recovery)

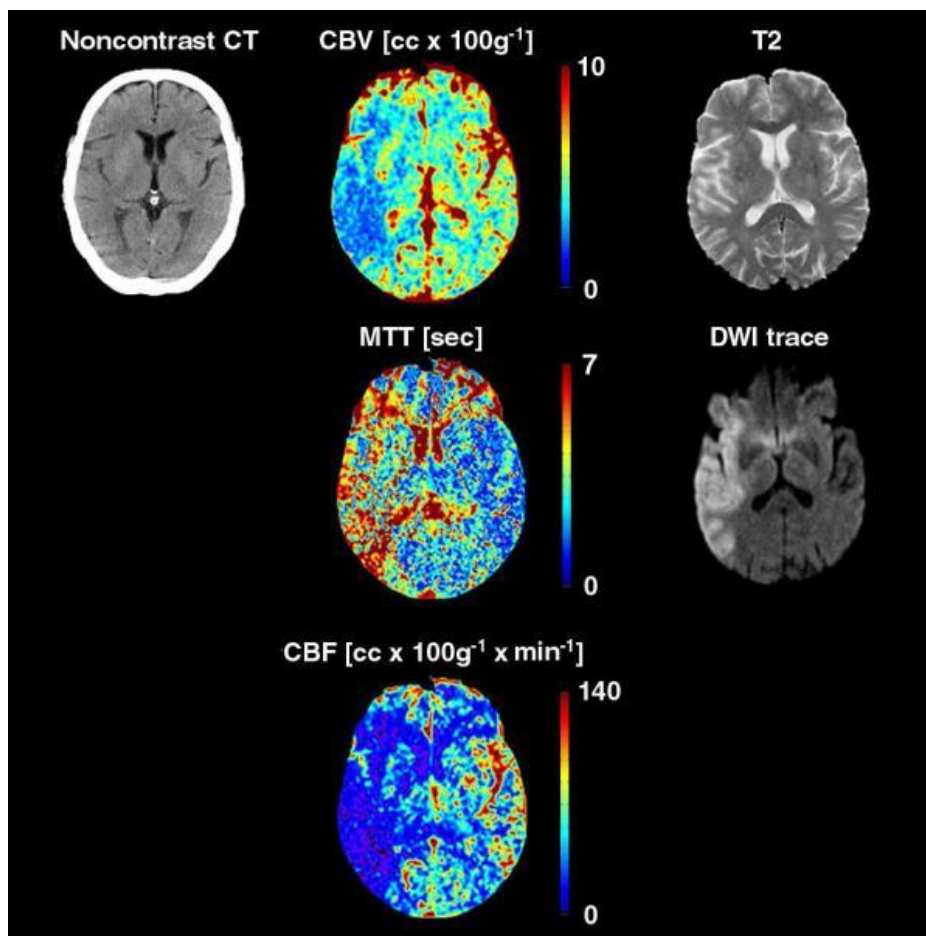
Na T2 i FLAIR snimkama infarcirano područje se prikazuje kao hiperintenzivna lezija koja se vidi u prvih 3 do 8 sati od nastanka moždanog udara. Kako bi se ispitala korisnost uporabe FLAIR tehnike kao zamjenske u identificiranju starosti ishemične lezije rađene su studije koje su uspoređivale FLAIR sam i u kombinaciji s DWI tehnikom (38-40). Pokazalo se da u prva tri sata od pojave simptoma DWI može biti pozitivan, a FLAIR negativan. Međutim u periodu od 3 do 6 sati nakon ishemije osjetljivost FLAIR- a povećava se za 100 posto (39) (Slika 5). FLAIR je također jako osjetljiv na subarahnoidalno krvarenje (42), kao i na trombozu venskih sinusa (27,28). Osim toga, T2 i FLAIR se koriste u detekciji starih cerebralnih infarkta i prateće bolesti malih arterija.



Slika 5. DWI-FLAIR nepodudaranje. Gornji red prikazuje dva primjera jasno vidljive ishemične lezije na DWI snimkama, dok nema zabilježenog hiperintenziteta na FLAIR snimkama. Slika je prezeta od Leander D i sur. i modificirana (41).

5.1.6 DWI (Diffusion-Weighted Imaging) i Apparent Diffusion Coefficient (ADC)

Difuzijska magnetska rezonancija je najosjetljivija tehnika kada je u pitanju mjerenje hiperakutne ishemije te omogućuje precizniji prikaz ranih patofizioloških promjena (43, 44). Vrlo se često koristi i za razliku od CT-a, u stanju je detektirati male infarkte. Ona daje sliku na temelju gibanja molekula vode. Kao što je spomenuto u patofiziologiji moždanog udara, citotoksični edem dovodi do smanjenja tekućine u izvanstaničnom prostoru i ograničenja slobodnog gibanja molekula vode. Tehnika koja je najviše u uporabi je eho-planarno snimanje. Ova tehnika skraćuje vrijeme snimanja te eliminira artefakte nastale gibanjem pacijenata. Na DWI snimkama pacijenata s hiperakutnim moždanim udarom, ishemično tkivo prikazuje se svjetlije u usporedbi s normalnim. Kvantitativno se ishemija na DWI snimkama izražava kao „prividni difuzijski koeficijent“ (ADC - apparent diffusion coefficient) (45). On u prva 4 dana pada, a iduća 3 tjedna se počinje normalizirati. To se događa zbog citotoksičnog i vazogenog edema. Istovremeno signal je hiperintenzivan prvih 5 dana, kroz naredni period blago slabi dok na kraju varira (46, 47).

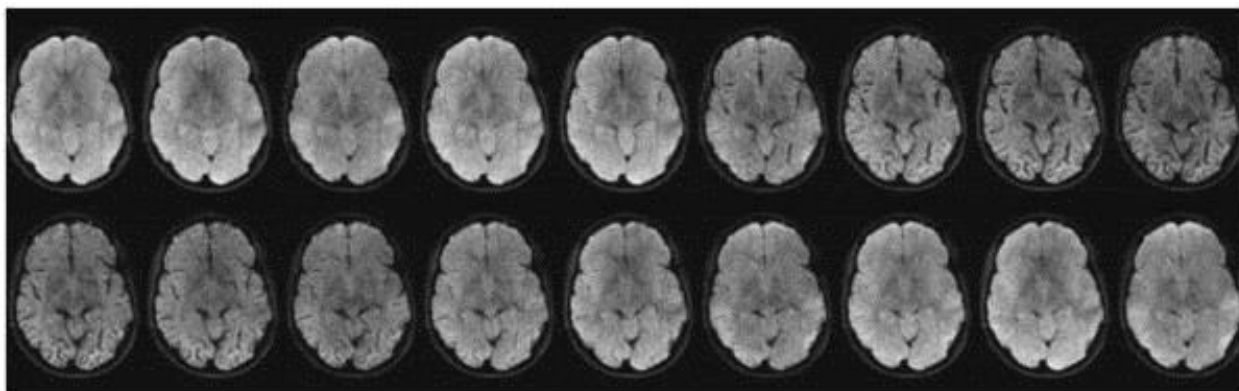


Slika 6. CT i MR snimanje u 70-godišnjeg pacijenta učinjeno 2-3 sata od nastupa simptoma moždanog udara. CTP i DWI snimke jasno pokazuju akutni moždani udar koji zahvaća površinski dio vaskularnog područja desne srednje cerebralne arterije. Lezija je puno suptilnija na T2-mjerenim snimkama, osobito na nativnom CT-u.

Slika je preuzeta od Leiva –Salinas C i modificirana (25).

5.1.7 PWI (Perfusion – Weighted Imaging)

Perfusion Weighted Imaging je tehnika koja je postala popularna alternativa perfuziji u nuklearnoj medicini, a cilj joj je evaluirati moždanu hemodinamiku i protok krvi (48,49). Perfuzija se izražava kao protok (ml/min) na određenu moždanu masu (obično 100 g) . Ova tehnika se koristi kako bi se normalno tkivo razlučilo od benigne oligemije i infarciranog područja (50). Trenutno se najviše koristi *dynamic susceptibility contrast* (DSC) MR perfuzija koji detektira brze promjene MR signala. Temelji se na praćenju gadolinija, kontrastnog sredstva paramagnetičnih svojstava, kroz moždano tkivo. Nakon intravenske injekcije, kontrastno sredstvo će stvoriti lokalne gradijente osjetljivosti koji smanjuju vrijeme relaksacije $T2^*$ i tako rezultiraju prolaznim gubitkom intenziteta signala na slikama dok kontrastni materijal prolazi kroz vaskulaturu i kapilare (slika 7). Upotrebom EPI sekvence slike cijelog mozga mogu se stvoriti otprilike svakih 1,5 do 2,0 sekunde. Za svaki voxel promjene signala tijekom vremena mogu se pretvoriti u krivulje vremena koncentracije, iz kojih se mogu dobiti važni kvantitativni parametri koji opisuju stanje cerebrovaskularnog sustava, kao što su CBV, CBF i srednje vrijeme prolaska (MTT) (52).



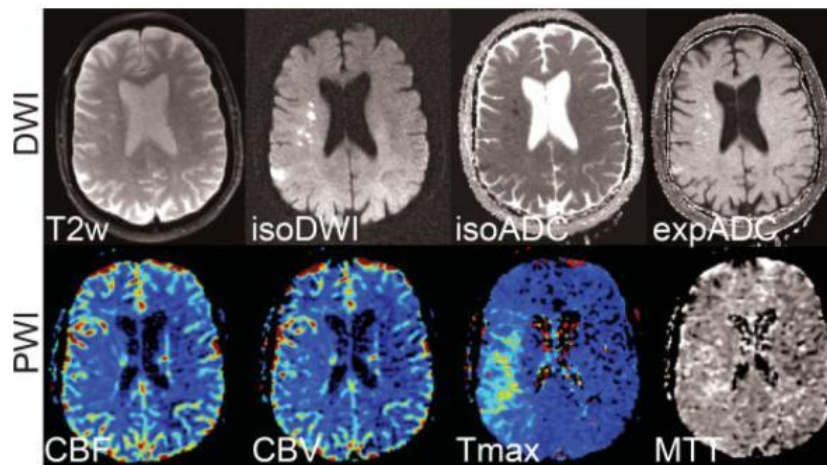
Slika 7. DSC snimanje, vremenski tijek $T2^*$ mjenjenih slika tijekom prolaska bolusa kontrasta. Intenzitet signala značajno se smanjuje kada kontrast dosegne maksimalnu koncentraciju.

Preuzeto od Calamante F i sur. i modificirana (51).

Kod moždanog udara nalazi se nekoliko obrazaca. U slučaju smanjenog CBF-a, CBV se u početku povećava radi održavanja ekstrakcije kisika, ali vazodilatacija se u nekom trenutku iscrpljuje i ne može pratiti daljnji pad CBF-a. Smanjeni CBF i CBV obično ukazuju na infarktno tkivo. U situacijama u kojima su CBV i CBF povišeni, govori se o „luksuznoj

perfuziji“ - događaju koji se često primjećuje kada prethodno ishemijsko tkivo postane reperfuzirano. U tom je kontekstu važno razumjeti da čak i ako se dogodi rekanalizacija, bilo mehaničkom trombektomijom ili primjenom intravenskog / intraarterijskog aktivatora plazminogena tkiva (tPA), tkivo se možda neće reperfundirati.

MR perfuzija je pružila važnu, komplementarnu tehniku u kliničkoj praksi. Konkretno, kombinacija DWI i PWI značajno je poboljšala dijagnozu i kliničko upravljanje bolesnicima s akutnim moždanim udarom. Najčešći MR profil u bolesnika s akutnim moždanim udarom je PWI lezija veća od DWI lezije (Slika 8). Otprilike 70% pacijenata snimljenih u prvih 6 sati nakon početka moždanog udara pokazat će nesklad između PWI / DWI (52–56). Neusklađenost između lezije identificirane na PWI i DWI može predstavljati područje s kritičnom hipoperfuzijom, ali to još nije infarcirano tkivo, nego ishemijska penumbra. Smatra se da oni pacijenti kojima se vizualizira velika zona penumbre i koji nemaju vrlo veliku leziju na DWI, imaju više koristi od reperfuzijske terapije i pokazuju bolji klinički ishod od onih s vrlo malo penumbre ili s velikim infarktnim područjem. S druge strane, oni pacijenti koji imaju malu neusklađenost DWI/PWI ili veliku DWI leziju pokazuju mnogo veću vjerojatnost za hemoragičnu transformaciju i povećani morbiditet i smrtnost.



Slika 8. Pacijent sa ishemijskim moždanim udarom i jasnim DWI-PWI nepodudaranjem.
Slika je preuzeta od Sorensen AG i sur. i modficirana (53).

5.2 Hemoragijski moždani udar

Rana potvrda intracerebralnog hematoma (ICH) kod pacijenata koji se prezentiraju sa simptomima moždanog udara je veoma bitna budući da je to kontraindikacija za trombolitičku terapiju (57).

5.2.1 Nativni CT i CT angiografija

Nativni CT je zbog svoje dostupnosti i visoke senzitivnosti detektiranja intracerebralnog krvarenja najčešće korišteni alat u ambulancama hitne medicine (58). Osim toga omogućuje kvantifikaciju veličine hematoma i praćenje progresije njegova rasta (59). Akutni hematom se vizualizira kao hiperdenzna lezija najčešće smještena unutar bazalnih ganglija, ponsa i malog mozga (tzv. tipični hematom). Ako je ICH smješten u korteksu treba posumnjati na uzrok koji nije hipertenzivne etiologije (tzv. atipični hematom). Isto vrijedi i za pacijente mlađe od 50 godina.

Veličina krvarenja danas se mjeri ABC/2 metodom i Quantomo metodom, s tim da se zadnja smatra pouzdanijom jer detektira manje promjene u veličini hematoma, pa je zbog toga u mogućnosti izmjeriti nepravilnije oblike, dok ABC/2 pretpostavlja da je oblik hematoma elipsoidan (60). CT osim toga može procijeniti prosječnu starost hematoma mjereći gustoću tkiva što se izražava u Hounsfieldovim jedinicama (HU) (61). Kada se tek pojavi, hematom se prikazuje kao jednoličan, hiperdenzni signal na CT-u. Nakon 48 sati, veliki hematomi počinju se prikazivati kao slojevi tekućine što znači da se nisu još konsolidirali. Sloj krvi naime razlikuje se od hipodenznog seruma iznad i hiperdenzne zgrušane krvi ispod. Takvo raslojavanje tipično je za velika parenhimska krvarenja i ona povezana s trombolitičkom terapijom. U prvih 72 sata zbog edema oko hemoragičnog tkiva na CT-u se prikazuje hipodenzna lezija. Densitet lezije se smanjuje za 1.5 HU svaki dan narednih 3 do 20-ak dana. Periferija lezije s vremenom poprima neujednačen izgled prstenastog oblika. Redukcija edema traje kroz iduća dva mjeseca (62).

Specifičnost u dijagnostici ICH uzrokovanog amiloidnom angiopatijom je taj što će se na CT-u prikazati više hiperdenznih žarišta u akutnoj fazi.

CT angiografija ima mogućnost prepoznati rizik od povećanja intracerebralnog krvarenja pomoću „znaka točke“ koji predstavlja ekstravazaciju kontrastnog sredstva iz krvne žile (63). Taj znak ima pozitivnu prediktivnu vrijednost od 73% i negativnu prediktivnu vrijednost od 84%, osjetljivost od 63% i specifičnost od 90% (64). Uvećanje hemoragije javlja se u 30% pacijenata unutar prva 3 sata, međutim “znak točke“ ima pozitivnu prediktivnu vrijednost i nakon isteka tog perioda. Pacijenti u kojih se pojavi imaju lošiju prognozu, težu klinički sliku i rizik od prodora krvarenja u ventrikularni sustav (62-65).

CTA učinjena 96 sati od pojave simptoma ima mogućnost dijagnosticiranja podležećih vaskularnih anomalija kao uzroka ICH s osjetljivošću od 95 % i specifičnošću do 100 % (66).

5.2.2 MR snimanje

Multimodalni MR protokoli uključuju T1, T2, T2*- *gradient echo* (GRE) , *susceptibility-weighted imaging* (SWI), *fluid-attenuated inversion recovery* (FLAIR), *diffusion-weighted imaging* (DWI), *perfusion-weighted imaging* (PWI), TOF MR-angiografija (MRA), a ponekad i contrast-enhanced (CE) MRA ili postkontrastne T1-mjerene snimke.

Intenzitet signala intrakranijskog krvarenja ovisi o starosti krvarenja. Supstrat odgovoran za ranu detekciju hemoragije na MR-u je deoksihemoglobin, produkt razgradnje krvi s paramagnetičkim svojstvima. Na GRE snimkama u području hemoragije vidi se hiperintenzivna lezija, omeđena hipointenzivnim rubom. Postoje čvrsti dokazi o pouzdanosti MR-a u otkrivanju hiperakutnog krvarenja već i nakon 20-ak minuta (67-70). U detekciji hemoragijskog moždanog udara GRE ima jednaku osjetljivost kao nativni CT.

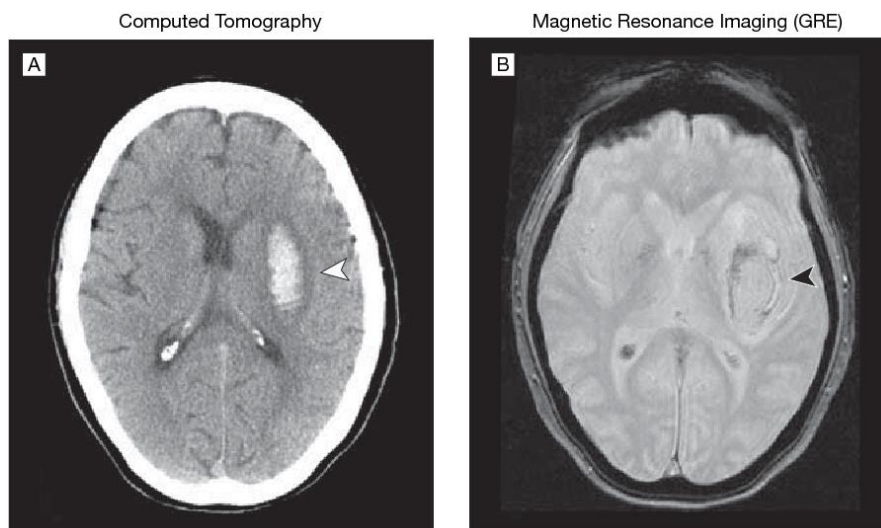
Ipak u slučajevima malog krvarenja GRE neće moći razlikovati akutno krvarenje od kroničnog krvarenja i u tim slučajevima bolji je nativni CT (71,72).

MR osim toga pomaže razlučiti između hemoragijske transformacije moždanog udara i primarnog ICH. Većina tih transformacija je manja od područja ishemijskog moždanog udara, tako da MR može pružiti informacije i o područjima gdje nema krvarenja i onima gdje je ono prisutno unutar većeg ishemijskog područja. Primarno krvarenje je ovalnijeg oblika s velikim područjem edema (73).

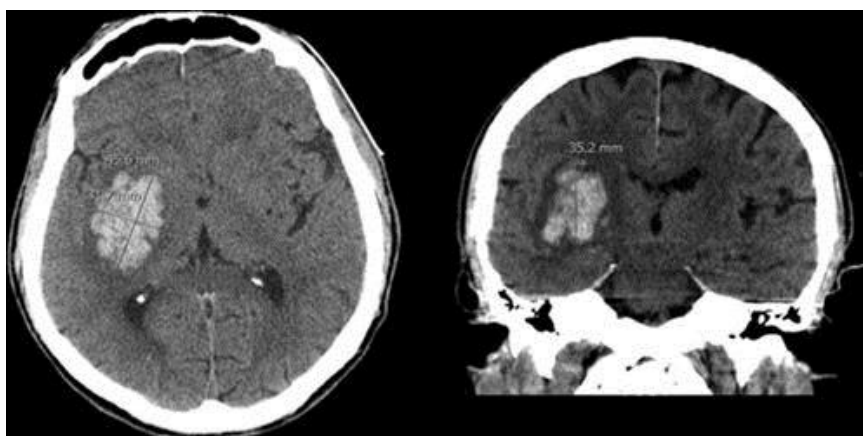
MR ima visoku dijagnostičku vrijednost u detektiranju podležćih uzroka sekundarnog krvarenja uključujući vaskularne malformacije, tumore, tromboze cerebralnih vena, a osobito je koristan u dijagnostici lobarnog krvarenja u mladih koji nemaju hipertenziju u anamnezi (74). MR je izrazito korisna metoda kod dijagnoze venskih tromboza u akutnoj, subakutnoj i kroničnoj fazi (75). Kontrastna MR venografija može pokazati trombozirani segment venskog sinusa i pomoći razlikovati ga od anatomskih varijanti poput hipoplastičnog sinusa (76).

Osim prethodno navedenog, MR je tehnika koja omogućuje detektiranje kavernoma, kapilarne vaskularne malformacije koja može lako rupturirati.(77). Na T2 snimkama oni podsjećaju na kokicu (*eng.popcorn*) sa hiperintenzivnom centralnom komponentom i hipointenzivnim rubom od hemosiderina.

MR omogućuje dijagnozu prijašnjih tihih mikrokrvarenja koja se ne mogu vidjeti na CT-u. Na GRE ona se prikazuju kao mala točkasta područja ispada signala koja odgovaraju hemosiderinu. Mnogo drugih stanja kao što su kalcifikacije bazalnih ganglija, difuzna aksonalna ozljeda, metastatski melanom i kavernoze malformacije mogu imitirati mikrokrvarenja (35). Mikrokrvarenja obično ukazuju na patologiju malih krvnih žila i predznak su intracerebralnog krvarenja kod oba oblika moždanog udara (78).



Slika 9. Intracerebralno krvarenje snimljeno CT-om i MR-om (79).
Preuzeto do Kidwell CS i sur. i modificirano (79).



Slika 10. Intracerebralno krvarenje evidentirano CT-om (ABC/2 formula).
Preuzeto od Macellari F i sur. i modificirano (80).

5.2.3 Digitalna subtrakcijska angiografija (DSA)

Ovo je invazivna metoda koja se provodi u pacijenata kod kojih postoji patologija arterija kao što je suženje, začepljenje ili aneurizma. Trebala bi biti strogo indicirana s obzirom na mogućnost komplikacija prilikom punkcije ili kateterizacije krvne žile. Obično se nastavlja na neku od neinvazivnih procedura. Najčešće se upotrebljava u situacijama kada postoji atipična lokacija krvarenja, subarahnoidalno krvarenje, hematom neobičnog oblika, prisutnost abnormalnih struktura u mozgu ili npr. neproporcionalno velik edem vidljiv na CT-u (81).

Međutim može biti potrebna i u pacijenata kod kojih ne postoji očit razlog krvarenja. Osobito je bitna u dijagnostici kod mladih pacijenata s lobarnim krvarenjem a bez postojeće hipertenzije (82,83). U mlađih pacijenta dijagnostika se provodi obično unutar 2 dana od nastanka simptoma iako odgođena angiografija može pokazati neočekivane strukturalne lezije u pacijenta kod kojih radiološki nije postavljena sumnja na sekundarni uzrok ICH (84). Zbog toga je preporučljivo pretragu ponoviti u svih pacijenata u kojih nije dokazan uzrok krvarenja (85).

Nedostatci DSA su invazivnost, nedostupnost i visoka cijena. Osim toga povezana je s rizikom od trajnih neuroloških posljedica (86), vremenski i radno je zahtjevna, a zahtijeva i pacijentovu suradnju te neprestani nadzor. Zračenje koje uzrokuje je 5 puta jače od CTA a utječe i na pacijenta i na liječnika (87). Zbog svega navedenog uvijek kada je moguće

potrebno ju je zamijeniti s CTA ili MRA. Ipak ostaje alat u tretiranju aneurizmi i arterijsko-venskih malformacija (88).

5.3 Subarahnoidalno krvarenje

Za razliku od ishemijskog i hemoragijskog moždanog udara, subarahnoidalno krvarenje zahtijeva nešto drugačiji dijagnostički algoritam. Iako MRI može detektirati subarahnoidalno krvarenje, CT se još uvijek smatra metodom izbora. Njegova osjetljivost je 95 do 100% ali kada se snimanje učini u prvih u prva 72 sata. Osim o vremenu nastanka, osjetljivost ovisi i o količini krvi. Sumnja se postavlja kada se na nativnom CT-u uoči hiperdenzitet u subarahnoidalnom prostoru. Fischerova ljestvica služi grupiranju pacijenta u 4 kategorije s obzirom na količinu krvarenja (4). Za razliku od ishemijskog udara, osjetljivost kroz naredne sate i dane drastično opada jer dolazi do ispiranja krvi iz subarahnoidalnog prostora. U ambulantama hitne medicine prvo se upotrebljava nativni CT, kojeg slijedi lumbalna punkcija ukoliko je nalaz CT negativan a klinička slika upućuje na SAH. Nakon toga bolesnika svakako valja uputiti na jednu od angiografskih pretraga, najčešće CTA ili DSA ako je CTA negativna, dok se MRA rjeđe primjenjuje. Negativan nalaz upućuje na neaneurizmatički SAH, ali isto tako može biti negativan zbog tromboziranja aneurizme jer kontrastno sredstvo ne može ući u nju (1). DWI može pokazati rane ishemijske promjene koje nastaju u prva tri dana u više od polovine bolesnika, a osim toga u stanju je detektirati i dodatnu odgođenu ishemiju koja nastaje zbog vazospazma unutar 4 do 21 dan nakon hemoragije.

DSA je zlatni standard za dijagnozu i karakterizaciju vaskularnih anomalija. Njegove su prednosti u tome što ima visoku prostornu rezoluciju (može vizualizirati morfologiju i malih krvnih žila) i temporalnu rezoluciju (detektira arteriovenske malformacije ili duralne arteriovenske fistule).

6. Zaključak

Uloga radiološke obrade pacijenata sa simptomima moždanog udara ima zadatak isključiti nevaskeularne uzroke koji ga mogu imitirati, kao i intracerebralno krvarenje, odrediti opseg ishemije i razgraničiti ireverzibilno oštećeno tkivo od onog koje se potencijalno može spasiti.

CT i MRI pružaju slične informacije o infarciranom području i penumbri. Međutim MR nije dostupan u svim bolnicama, a i zahtijeva iskusno i stručno osoblje te se često do pretrage gubi puno vremena koje je dragocjeno kada je u pitanju liječenje moždanog udara. Glavna prednost MR-a je direktna vizualizacija cijelog opsega infarkta koje se vidi na DWI snimkama kao i cijelog mozga što omogućuje detektiranje malih ali klinički značajnih hipoperfundiranih područja. MRA je korisna kod detekcije manje čestih uzroka ishemije kao što su karotidna i vertebralna disekcija. MRI uključujući FLAIR i GRE sekvence korisne su u detekciji krvarenja. Osim toga nema zračenja, a ne očekuju se niti alergijske reakcije kao ni nefrotoksičnost. Ipak kontrola vitalnih parametara kao i pristup pacijentu ograničeni su tijekom postupka snimanja.

CT uređaji su s druge strane puno dostupniji, stoga je nativni CT prvi izbor u evaluaciji pacijenta sa simptomima moždanog udara, a svakako je metoda izbora kod intrakranijskog krvarenja. Nativni CT je međutim nepouzdan u detektiranju ranih ishemijskih lezija, no izrazito je specifičan za infarkt kada je hipodenzitet jasno vidljiv, ali se takve promjene javljaju kasnije. CT angiografija može biti učinjena kako bi se uvidjelo ima li pacijent možda stenoziranu ili okludiranu krvnu žilu, ili vaskularnu malformaciju, iako je inferiornija u detekciji aneurizmi u odnosu na tradicionalnu katetersku angiografiju.

7. Zahvale

Želim zahvaliti mentoru doc.dr.sc. Davidu Ozreću na pomoći i razumijevanju prilikom izrade diplomskog rada.

Najviše želim zahvaliti svojoj obitelji, roditeljima, djeci i suprugu koji su izdržali svih ovih 6 godina mojih izbivanja i nervoze uoči ispita, najviše mami bez koje nikako ne bih mogla završiti ovako zahtjevan fakultet.

Hvala svim kolegama koji su me prihvatili unatoč razlici u godinama, uz njih sam se osjećala puno manje osamljenom daleko od obitelji.

8. Literatura

1. Brinar V. i sur., Neurologija za medicinare: Cerebrovaskularne bolesti. Drugo, obnovljeno i dopunjeno izdanje, Zagreb: Medicinska naklada, 2019.
2. Christensen A. F., Christensen H. Editorial: Imaging in Acute Stroke-New Options and State of the Art. *Front Neurol* (Internet). 2018 Jan 11, [pristupljeno 06.5.2020]; doi: 10.3389/fneur.2017.00736. Dostupno na: <https://europepmc.org/article/pmc/pmc5768618#free-full-text>
3. Stroke medicine - Davidson's Principles and Practice of Medicine - ClinicalKey Student [Internet]. 22. izdanje [citirano 17.5. 2020.] Dostupno na: <https://www.clinicalkey.com/student/content/book/3-s2.0-B9780702070280000263#3-s2.0-B9780702070280000263-f026-012-9780702070280>
4. Gerhson A., Feld S R. Imaging in Subarachnoid Hemorrhage: Overview, Radiography, Computed Tomography (Internet) 2016. Mar 9 [pristupljeno 15.05.2020]. Dostupno na: <https://emedicine.medscape.com/article/344342-overview>
5. Gasparotti R, Liserre R. Intracranial aneurysms. *Eur Radiol*. 2005 Mar;15:441-7. doi: 10.1007/s00330-004-2614-8
6. Shelagh B. Coutts Diagnosis and Management of Transient Ischemic Attack Shelagh B. Coutts, MD, MSc, FRCPC. 2017 Feb 3; 23(1): 82–92. doi: 10.1212/CON.0000000000000424
7. Kenneth S. , Cheng E.Acute Stroke Diagnosis M, *Am Fam Physician*. *Am Fam Physician*. 2009 Jul 1; 80(1): 33–40..
- 8.Anderson CS, Huang Y.,Guang Wang J., Arima H., Neal B., Peng B. i sur. Intensive blood pressure reduction in acute cerebral haemorrhage trial (INTERACT): a randomised pilot trial. *The Lancet Neurology*. 2008;7(5):391–399. doi: 10.1016/S1474-4422(08)70069-3
9. Morgenstern LB, Luna-Gonzales H, Huber JC Jr, Wong SS, Uthman MO, Gurian JH i sur. Worst headache and subarachnoid hemorrhage: prospective, modern computed tomography and spinal fluid analysis. *Ann Emerg Med*. 1998;32(3 pt 1):297–304.
10. Kowalski RG, Claassen J, Kreiter KT, Kowalski RG, Evelyn Y Du, Ostapkovich N i sur Initial misdiagnosis and outcome after subarachnoid hemorrhage. *JAMA*. 2004;291(7):866–869, doi: 10.1097/01.ccm.0000114830.48833.8a
11. Togha M, Sahraian MA, Khorram M, Khashayar P. Warning signs and symptoms of subarachnoid hemorrhage. *South Med J*. 2009;102(1):21–24.
12. Yew SK., Cheng E. Acute Stroke Diagnosis *Am Fam Physician*, 2009 Jul 1; 80(1): 33–4
13. Raghunathan S., Richard B., Khanna P. Causes and clinical characteristics of headache in ischaemic stroke, *Prog Neurol Psychiatry*, 2008 Jun; 12(5):21-23

14. Searls DE, Pazdera L, Korbel E, Vysata O, Caplan LR. Symptoms and signs of posterior circulation ischemia in the new England Medical Center posterior circulation registry. *Arch Neurol* (2012) 69(3):346–51. doi:10.1001/archneurol.2011.2083

15. B. Marsh E., Erin Lawrence E., F. Gottesman R, Rafael H. Llinas R. The NIH Stroke Scale Has Limited Utility in Accurate Daily Monitoring of Neurologic Status *Neurohospitalist*. 2016 Jul; 6(3): 97–101., . doi: 10.1177/1941874415619964

16. Zhelev Z, Walker G, Henschke N, Fridhandler J, Yip S, Prehospital stroke scales as screening tools for early identification of stroke and transient ischemic attack, 2019 *Apr* 9;4(4):CD011427. doi: 10.1002/14651858.CD011427.pub2.

17. Lin PM, Liebeskind SD, Imaging of Ischemic Stroke 2016 Oct 13; 22(5): 1399–1423.doi: 10.1212/CON.0000000000000376

18. Truwit CL, Barkovich AJ, Gean-Marton A, et al. Loss of the insular ribbon: another early CT sign of acute middle cerebral artery infarction. *Radiology*. 1990;176(3):801–6.

19. Tomura N, Uemura K, Inugami A, et al. Early CT finding in cerebral infarction: obscuration of the lentiform nucleus. *Radiology*. 1988;168(2):463–7.

20. Tomsick TA, Brott TG, Chambers AA, et al. Hyperdense middle cerebral artery sign on CT: efficacy in detecting middle cerebral artery thrombosis. *AJNR Am J Neuroradiol*. 1990;11(3):473–7

21. Gao J, Parsons MW, Kawano H, Levi CR, Evans TJ, Lin L i sur. Visibility of CT Early Ischemic Change Is Significantly Associated with Time from Stroke Onset to Baseline Scan beyond the First 3 Hours of Stroke Onset, *J Stroke*. 2017 Sep; 19(3): 340–346. doi: 10.5853/jos.2016.01424

22. Gao J, Parsons WM, Kawano H, Levi RC, Evans TJ, Lin L. A Visibility of CT Early Ischemic Change Is Significantly Associated with Time from Stroke Onset to Baseline Scan beyond the First 3 Hours of Stroke Onset

23. Micheau A. , IMAIOS, ASPECT Score in acute stroke [pristupljeno 30.5.2020.] Dostupno na: <https://www.imaios.com/en/e-Cases/Channels/Radiology/Radiological-classifications-commonly-used-in-medical-imaging/ASPECTS-Score-in-acute-stroke>

24. Leys D, Pruvo JP, Godefroy O, et al. Prevalence and significance of hyperdense middle cerebral artery in acute stroke. *Stroke*. 1992;23(3):317–24.

25. Leiva-Salinas C., MD, Wintermark M, Imaging of Ischemic Stroke *Neuroimaging Clin N Am*. [slika s interneta] 2010 Nov [pristupljeno 2.6.2020.]. 20(4): 455–468. doi: 10.1016/j.nic.2010.07.002

26. Prokop M. Multislice CT angiography. *Eur J Radiol*. 2000;36(2):86–96.

27. Lev MH, Farkas J, Rodriguez VR, et al. CT angiography in the rapid triage of patients with hyperacute stroke to intraarterial thrombolysis: accuracy in the detection of large vessel thrombus. *J Comput Assist Tomogr.* 2001;25(4):520–8.
28. GH Jansen I., JHL Mulder M, B Goldhoorn RJ, MM Boers, CGM van Es A. SF Yo L i sur. Impact of single phase CT angiography collateral status on functional outcome over time: results from the MR CLEAN Registry *J Neurointerv Surg.* 2019 Sep; 11(9):866-873. doi: 10.1136/neurintsurg-2018-014619. Epub 2019 Feb 18.
29. Tan JC, Dillon WP, Liu S, Adler F, Smith WS, Wintermark M i sur. Systematic comparison of perfusion-CT and CT-angiography in acute stroke patients. *Ann Neurol.* 2007;61(6):533–43
30. Hebrang A, Klarić-Čustović R. *Radiologija, treće izdanje*, Zagreb: Medicinska naklada 2007.
31. Mortimer MA, Simpson E, Bradley M.D., Renowden S.A. *Computed Tomography Angiography in Hyperacute Ischemic Stroke: Prognostic Implications and Role in Decision-Making Stroke.* [slika s interneta]. 2013 Mar 14. [pristupljeno 2.6.2020.], Dostupno na: <http://www.ajnr.org/content/35/5/884>
32. Wintermark M, Maeder P, Thiran JP. Quantitative assessment of regional cerebral blood flows by perfusion CT studies at low injection rates: a critical review of the underlying theoretical models. *Eur Radiol.* 2001;11(7):1220–30.
33. Heiss WD, Sobesky J, Hesselmann V. Identifying thresholds for penumbra and irreversible tissue damage. *Stroke* 2004;35(11 Suppl 1):2671–4.
34. Nabavi DG., Cenic A, Craen RA, Gelb W A, Bennett JD, Kozak R, Lee TY. CT assessment of cerebral perfusion: Experimental validation and initial clinical experience 1999 Oct;213(1):141-9. doi: 10.1148/radiology.213.1.r99oc03141.
35. Wintermark M, Maeder P, Thiran JP, et al. Quantitative assessment of regional cerebral blood flows by perfusion CT studies at low injection rates: a critical review of the underlying theoretical models. *Eur Radiol.* 2001;11(7):1220–30
36. Eastwood JD, Lev MH, Provenzale JM. Perfusion CT with iodinated contrast material. *AJR Am J Roentgenol.* 2003;180(1):3–1
37. Lui W, Tang ER, Allmendinger AM, Spektor V. Evaluation of CT Perfusion in the Setting of Cerebral Ischemia: Patterns and Pitfalls. *AJNR* [slika s interneta] 2010 Oct. [pristupljeno 5.6.2020.] Dostupno na: <http://www.ajnr.org/content/31/9/1552>
38. Mohr JP, Biller J, Hilal SK. Magnetic resonance versus computed tomographic imaging in acute stroke. *Stroke.* 1995;26(5):807–12.
39. Thomalla G, Rossbach P, Rosenkranz M, et al. Negative fluid-attenuated inversion recovery imaging identifies acute ischemic stroke at 3 hours or less. *Ann Neurol.* 2009;65(6):724–32

40. Gonzalez RG, Schaefer P. In: Conventional MRI and MR Angiography of Stroke. Gonzalez RG, Hirsch JA, Koroshetz WJ, et al., editors. Springer; Berlin: 2006. pp. 115–37
41. Leander D, Thomalla G. Wake-up stroke: clinical characteristics, imaging findings, and treatment option-an update, *Front Neurol* [slika s interneta] 2014 Mar 26 [pristupljeno 5.6.2020.]. Dostupno na: <https://www.ncbi.nlm.nih.gov/pmc/articles/PMC3972483/>
42. Fiebach JB, Schellinger PD, Geletneky K, Wilde P, Meyer M, Schrema P. i sur. MRI in acute subarachnoid haemorrhage; findings with a standardised stroke protocol. *Neuroradiology*. 2004;46(1):44–8
43. Fiebach JB, Schellinger PD, Jansen O, Meyer M.. CT and diffusion-weighted MR imaging in randomized order: diffusion-weighted imaging results in higher accuracy and lower interrater variability in the diagnosis of hyperacute ischemic stroke. *Stroke*. 2002;33(9):2206–10.
44. Saur D, Kucinski T, Grzyska U. Sensitivity and interrater agreement of CT and diffusion-weighted MR imaging in hyperacute stroke. *AJNR Am J Neuroradiol*. 2003;24(5):878–885.
45. Srinivasan A, Goyal M, Al Azri F, Lum C. State-of-the-Art Imaging of Acute Stroke Oct 1 2006; *RadioGraphics*, 26 (1)
46. Schaefer PW, Grant PE, Gonzalez RG. Diffusionweighted MR imaging of the brain. *Radiology* 2000;217:331–345
47. Schwamm LH, Koroshetz WJ, Sorensen AG. Time course of lesion development in patients with acute stroke: serial diffusion- and hemodynamic-weighted magnetic resonance imaging. *Stroke* 1998;29:2268 –2276.
48. Baird AE, Warach S. Magnetic resonance imaging of acute stroke. *J Cereb Blood Flow Metab*. 1998;18:583–609.
49. Calamante F, Thomas DL, Pell GS, Wiersma J, Turner R. Measuring cerebral blood flow using magnetic resonance imaging techniques. *J Cereb Blood Flow Metab*. 1999;19:701–735.
50. Barber PA, Davis SM, Darby DG. Absent middle cerebral artery flow predicts the presence and evolution of the ischemic penumbra. *Neurology*. 1999;52:1125–1132.
51. Calamante F, Gadian DG, Connelly A. Delay and dispersion effects in dynamic susceptibility contrast MRI: simulations using singular value decomposition. *Magn Reson Med*. [slika s interneta] 2000 Sep. [pristupljeno 6.6.2020.] Dostupno na: <https://pubmed.ncbi.nlm.nih.gov/10975900/>
52. J. Holdsworth S, Bammer R, Magnetic Resonance Imaging Techniques: fMRI, DWI, and PWI, *Semin Neurol*. 2008 Sep; 28(4): 395–406. doi: 10.1055/s-0028-1083697
53. Sorensen AG, Buonanno FS, Gonzalez RG, Schwamm LH, Lev MH, Huang-Hellinger FR i sur. Hyperacute stroke: evaluation with combined multisection diffusion-weighted and hemodynamically weighted echo-planar MR imaging. *Radiology*. 1996;199:391–401.

54. Beaulieu C, de Crespigny A, Tong DC, Longitudinal magnetic resonance imaging study of perfusion and diffusion in stroke: evolution of lesion volume and correlation with clinical outcome *Ann Neurol*. 1999;46:568–578.
55. Barber PA, Darby DG, Desmond PM, Yang Q, Gerraty RP, Donnan GA i sur. Prediction of stroke outcome with echoplanar perfusion- and diffusion-weighted MRI. *Neurology*. 1998;51:418–426.
56. Schlaug G, Benfield A, Baird AE, Siewert B, Lovblad KO i sur. The ischemic penumbra: operationally defined by diffusion and perfusion MRI. *Neurology*. 1999;53:1528–1537.
57. Morgenstern LB, Hemphill JC III, Anderson C, Becker K, Broderick JP, Connolly ES Jr, et al; American Heart Association Stroke Council and Council on Cardiovascular Nursing. Guidelines for the management of spontaneous intracerebral hemorrhage: a guideline for healthcare professionals from the American Heart Association/American Stroke Association. *Stroke*. 2010;41:2108–2129.
58. Zimmerman RD, Maldjian JA, Brun NC, Horvath B, Skolnick BE. Radiologic estimation of hematoma volume in intracerebral hemorrhage trial by CT scan. *AJNR Am J Neuroradiol*. 2006;27:666–670
59. Huttner HB, Steiner T, Hartmann M, Köhrmann M, Juettler E, Mueller S i sur.. Comparison of ABC/2 estimation technique to computer-assisted planimetric analysis in warfarin-related intracerebral parenchymal hem-orrhage. *Stroke*. 2006;37:404–408
60. Pedraza S, Puig J, Blasco G, Daunis-I-Estadella J, Boada I, Bardera A, i sur. Reliability of the ABC/2 method in determining acute infarct volume. *J Neuroimaging*. 2012;22:155–159
61. *The Mathematics of Medical Imaging: A Beginner's Guide*. New York: Springer; 2010
62. Herold S, von Kummer R, Jaeger C. Follow-up of spontaneous intracerebral haemorrhage by computed tomography. *J Neurol*. 1982;228:267–276
63. Murai Y, Ikeda Y, Teramoto A, Goldstein JN, Greenberg SM, Smith EE, et al. Contrast extravasation on CT angiography predicts hematoma expansion in intracerebral hemorrhage. *Neurology*. 2007;69:617, author reply 617.
64. Demchuk AM, Dowlatshahi D, Rodriguez-Luna D, Molina CA, Blas YS, Dzialowski I i sur. PREDICT/Sunnybrook ICH CTA Study Group. Prediction of haematoma growth and outcome in patients with intracerebral haemorrhage using the CT-angiography spot sign (PREDICT): a prospective observational study. *Lancet Neurol*. 2012;11:307–314.
65. Becker KJ, Baxter AB, Bybee HM, Tirschwell DL, Abouelsaad T, Cohen WA. Extravasation of radiographic contrast is an independent predictor of death in primary intracerebral hemorrhage. *Stroke*. 1999;30:2025–2032.
66. Li N, Wang Y, Wang W, Ma L, Xue J, Weissenborn K i sur. Contrast extravasation on computed tomography angiography predicts clinical outcome in primary intracerebral hemorrhage: a prospective study of 139 cases. *Stroke*. 2011;42:3441–3446.

67. Wada R, Aviv RI, Fox AJ, Sahlas DJ, Gladstone DJ, Tomlinson G i sur. CT angiography “spot sign” predicts hematoma expansion in acute intra- cerebral hemorrhage. *Stroke*. 2007 Apr;38:1257–1262
68. Kimura K, Iguchi Y, Shibasaki K, Inoue T, Uemura J, Tarasawa Y. Large ischemic lesions on diffusion-weighted imaging done before intravenous tissue plasminogen activator thrombolysis predicts a poor outcome in patients with acute stroke. *Stroke*. 2008 Aug ;39(8):2388–91. DOI: [10.1161/STROKEAHA.107.510917](https://doi.org/10.1161/STROKEAHA.107.510917)
69. Latchaw RE, Yonas H, Hunter GJ, Yuh WTC, Ueda T, Sorensen G i sur. Guidelines and recommendations for perfusion imaging in cerebral ischemia: A scientific statement for healthcare professionals by the writing group on perfusion imaging, from the Council on Cardiovascular Radiology of the American Heart Association. *Stroke*. 2003 Apr ;34(4):1084–104. doi: 10.1161/01.STR.0000064840.99271.9E.
70. Truwit CL, Barkovich AJ, Gean-Marton A, Hibri N, Norman D. Loss of the insular ribbon: another early CT sign of acute middle cerebral artery infarction. *Radiology*. 1990 Sep;176(3):801–6. doi: 10.1148/radiology.176.3.2389039.
71. Tomsick TA, Brott TG, Chambers AA, Fex AJ, Gaskill MF, Lukin RR. Hyperdense middle cerebral artery sign on CT: efficacy in detecting middle cerebral artery thrombosis. *AJNR Am J Neuroradiol*. 1990;11(3):473–7.
72. Leys D, Pruvo JP, Godefroy O, Rondepierre P, Leclerc P. Prevalence and significance of hyperdense middle cerebral artery in acute stroke. *Stroke*. 1992;23(3):317–24
73. Patel SC, Levine SR, Tilley BC, Grotta JC, Lu M, Franke M i sur. Lack of clinical significance of early ischemic changes on computed tomography in acute stroke. *JAMA*. 2001;286(22):2830–8.
74. Roberts HC, Dillon WP, Furlan AJ, Wechsler LR, Rowley HA, Fischbein NJ i sur. Computed tomographic findings in patients undergoing intra-arterial thrombolysis for acute ischemic stroke due to middle cerebral artery occlusion: results from the PROACT II trial. *Stroke*. 2002;33(6):1557–65.
75. Kummer R, Bourquain H, Bastianello S. Early prediction of irreversible brain damage after ischemic stroke at CT. *Radiology*. 2001;219(1):95–100.
76. Hacke W, Kaste M, Fieschi C. Intravenous thrombolysis with recombinant tissue plasminogen activator for acute hemispheric stroke. The European Cooperative Acute Stroke Study (ECASS) *JAMA*. 1995;274(13):1017–25
77. Eastwood JD, Lev MH, Provenzale JM. Perfusion CT with iodinated contrast material. *AJR Am J Roentgenol*. 2003;180(1):3–12
78. Prestigiacomo CJ. Surgical endovascular neuroradiology in the 21st century: what lies ahead? *Neurosurgery*. 2006;59(5 Suppl 3):S48, 55. discussion S3–13

79. Kidwell CS, Chalela JA, Saver JL, Starkman S, Hill MD, Demchuk AM. Comparison of MRI and CT for detection of acute intracerebral hemorrhage. *JAMA* [slika s interneta] 2004 Oct 20 [pristupljeno 6.6.2020.]. Dostupno na: <https://jamanetwork.com/journals/jama/fullarticle/199622>
80. Macellari F, Paciaroni M, Agnelli G, Caso V, Neuroimaging in Intracerebral Hemorrhage stroke. *Stroke* [slika s interneta] 2014 Jan 14 [pristupljeno 7.6.2020.]. Dostupno na: <https://www.ahajournals.org/doi/10.1161/STROKEAHA.113.003701>
81. Morgenstern LB, Hemphill JC III, Anderson C, Becker K, Broderick JP, Connolly ES Jr, et al. American Heart Association Stroke Council and Council on Cardiovascular Nursing. Guidelines for the management of spontaneous intracerebral hemorrhage: a guideline for healthcare professionals from the American Heart Association/American Stroke Association. *Stroke*. 2010;41:2108–2129
82. Zhu XL, Chan MS, Poon WS. Spontaneous intracranial hemorrhage: which patients need diagnostic cerebral angiography? A prospective study of 206 cases and review of the literature. *Stroke*. 1997;28:1406–1409.
83. Hino A, Fujimoto M, Yamaki T, Iwamoto Y, Katsumori T. Value of repeat angiography in patients with spontaneous subcortical hemorrhage. *Stroke*. 1998;29:2517–2521.
84. Halpin SF, Britton JA, Byrne JV, Clifton A, Hart G, Moore A. Prospective evaluation of cerebral angiography and computed tomography in cerebral haematoma. *J Neurol Neurosurg Psychiatry*. 1994;57:1180–1186
85. Hino A, Fujimoto M, Yamaki T, Iwamoto Y, Katsumori T. Value of repeat angiography in patients with spontaneous subcortical hemorrhage. *Stroke*. 1998;29:2517–2521
86. Willinsky RA, Taylor SM, TerBrugge K, Farb RI, Tomlinson G, Montanera W. Neurologic complications of cerebral angiography: prospective analysis of 2,899 procedures and review of the literature. *Radiology*. 2003;227:522–528.
87. Manninen AL, Isokangas JM, Karttunen A, Siniluoto T, Nieminen MT. A comparison of radiation exposure between diagnostic CTA and DSA examinations of cerebral and cervicocerebral vessels. *AJNR Am J Neuroradiol*. 2012;33:2038–2042.
88. Khosravani H, Mayer SA, Demchuk A, Jahromi BS, Gladstone DJ, Flaherty M. Emergency noninvasive angiography for acute intracerebral hemorrhage. *AJNR Am J Neuroradiol*. 2013;34:1481–1487.
89. Moran CJ. Aneurysmal Subarachnoid Hemorrhage: DSA versus CT Angiography—Is the Answer Available. *Radiology* [Internet] 2011 Jan 1 [pristupljeno 7.6.2020.];258 (1). Dostupno na: https://pubs.rsna.org/doi/10.1148/radiol.101911?url_ver=Z39.88-2003&rfr_id=ori:rid:crossref.org&rfr_dat=cr_pub%20%20pubmed

9. Životopis

Rođena sam 4. lipnja 1986. godine u Slavonskom Brodu. Tu završavam osnovnu školu i Opću gimnaziju nakon koje 2005. godine upisujem Ekonomski fakultet u Osijeku. 2010. godine sam diplomirala i nakon toga kratko radila u tvrtki Prosoft u Slavonskom Brodu koja se bavi informatičkim inženjeringom. 2014. godine upisujem se na Medicinski fakultet u Osijeku na kojem završavam prvu godinu i nakon toga se odlučujem prebaciti na Medicinski fakultet u Zagrebu.