

# Tehnika podizanja dna nosne šupljine

---

**Matoš, Ivan**

**Professional thesis / Završni specijalistički**

**2022**

*Degree Grantor / Ustanova koja je dodijelila akademski / stručni stupanj:* **University of Zagreb, School of Dental Medicine / Sveučilište u Zagrebu, Stomatološki fakultet**

*Permanent link / Trajna poveznica:* <https://um.nsk.hr/um:nbn:hr:127:897164>

*Rights / Prava:* [Attribution-NonCommercial 4.0 International/Imenovanje-Nekomercijalno 4.0 međunarodna](#)

*Download date / Datum preuzimanja:* **2025-01-23**



*Repository / Repozitorij:*

[University of Zagreb School of Dental Medicine Repository](#)





Sveučilište u Zagrebu

Stomatološki fakultet

Ivan Matoš

# **TEHNIKA PODIZANJA DNA NOSNE ŠUPLJINE**

POS LIJEDIPLOMSKI SPECIJALISTIČKI RAD

Zagreb, 2022

Rad je ostvaren na: Zavodu za oralnu kirurgiju Stomatološkog fakulteta Sveučilišta u Zagrebu.

Naziv poslijediplomskog specijalističkog studija: Dentalna medicina

Mentor rada: izv.prof.dr.sc. Mato Sušić, Zavod za oralnu kirurgiju, Stomatološki fakultet Sveučilišta u Zagrebu; KBC Zagreb

Lektor hrvatskog jezika: Ana-Maria Matošević, prof.

Lektor engleskog jezika: Marija Matoš, prof.

Sastav Povjerenstva za ocjenu poslijediplomskog specijalističkog rada:

1. \_\_\_\_\_
2. \_\_\_\_\_
3. \_\_\_\_\_

Sastav Povjerenstva za obranu poslijediplomskog specijalističkog rada:

1. \_\_\_\_\_
2. \_\_\_\_\_
3. \_\_\_\_\_
4. \_\_\_\_\_
5. \_\_\_\_\_

Datum obrane rada: \_\_\_\_\_

Rad sadrži: 47 stranica

1 tablicu

27 slika

1 CD

Rad je vlastito autorsko djelo, koje je u potpunosti samostalno napisano uz naznaku izvora drugih autora i dokumenata korištenih u radu. Osim ako nije drukčije navedeno, sve ilustracije (tablice, slike i dr.) u radu izvorni su doprinos autora poslijediplomskog specijalističkog rada.

Autor je odgovoran za pribavljanje dopuštenja za korištenje ilustracija koje nisu njegov izvorni doprinos, kao i za sve eventualne posljedice koje mogu nastati zbog nedopuštenog preuzimanja ilustracija odnosno propusta u navođenju njihova podrijetla.

Izuzetnu zahvalnost dugujem mentoru izv.prof.dr.sc. Mati Sušiću čija su pomoć i savjeti bili od velike važnosti za pisanje ovog rada i tijekom specijalizacije.

Zahvaljujem se i dr.sc. Marku Vuletiću, dr. med. dent., na vremenu i savjetima pri pisanju rada te na slikama koje su ostvarene na Zavodu za oralnu kirurgiju.

Zahvaljujem i gospođi E. na povjerenju.

Također, zahvaljujem se svojoj obitelji na ljubavi i podršci tijekom čitavog školovanja.

## **Sažetak**

### **TEHNIKA PODIZANJA DNA NOSNE ŠUPLJINE**

U današnje nam doba dentalni implantati umnogome pomažu u rehabilitaciji djelomično ili potpuno bezube čeljusti i u tome pokazuju velik uspjeh i pouzdanost. Međutim, visina i debljina kosti te blizina anatomskih struktura, kao što su maksilarni sinus i nosna šupljina u gornjoj čeljusti, ograničavaju mogućnosti postave implantata. Nosna šupljina ograničava visinu kosti u prednjem dijelu gornje čeljusti. Nedostatna visina kosti za postavu implantata rješava se metodom podizanja dna nosne šupljine, koristeći se pritom različitim materijalima za augmentaciju, o čemu će biti govora u ovom radu.

Iako je tehnika podizanja dna maksilarnog sinusa svakodnevno zastupljena u kliničkom radu, zbog nedostatka dokaza i istraživanja tehnika podizanja dna nosne šupljine još nije široko zastupljena i prihvaćena metoda u rekonstrukciji alveolarnog grebena.

Prijašnja istraživanja rehabilitacije gornje čeljusti pomoću implantata tehnikom podizanja dna nosne šupljine većinom se svode na retrospektivna kohortna istraživanja ili kliničke slučajeve, gdje se vršila evaluacija stanja nakon augmentacije autogenim transplantatom i postave implantata. No u jednom se novijem kontroliranom randomiziranom kliničkom istraživanju statistički analizirala uspješnost postave dentalnih implantata prilikom podizanja dna nosne šupljine. Unatoč malenu broju ispitanika u nekim istraživanjima, svi rezultati jednoznačno pokazuju uspješnost takvog postupka. Analiza prikupljenih znanstveno dokazanih informacija u ovom radu dovodi do zaključka kako je rekonstruktivna tehnika podizanja dna nosne šupljine s osteokonduktivnim materijalima za augmentaciju uspješna i sigurna metoda u rehabilitaciji gornje čeljusti pomoću dentalnih implantata te da je prema kriterijima uspješnosti usporediva s postavom implantata u augmentirani maksilarni sinus.

**Ključne riječi:** koštana augmentacija, podizanje dna nosnog poda, stopa preživljavanja implantata

## **Summary**

### **NASAL FLOOR ELEVATION**

Nowadays, dental implants help us significantly in the rehabilitation of partially or completely edentulous mandible and show great success and reliability in doing so. However, the height and thickness of the bone as well as the proximity of anatomical structures, such as the maxillary sinus and nasal cavity in the upper jaw, limit the possibilities of implant placement. The height of the bone in the front part of the upper jaw is limited by the nasal cavity. Therefore, the method of choice as a solution to the lack of bone height for implant placement is to raise the bottom of the nasal cavity, using different augmentation materials, as will be discussed in this paper.

The technique of lifting the bottom of the maxillary sinus is used daily in clinical work. Nevertheless, due to insufficient evidence and research, the technique of lifting the bottom of the nasal cavity is not yet widely used and accepted method in alveolar ridge reconstruction. Previous studies of the nasal lift technique for implant rehabilitation of the upper jaw are mostly reduced to retrospective cohort studies or clinical cases where autogenous graft augmentation and implant placement were evaluated, while a recent controlled randomized clinical trial statistically analyzed the success of dental implant placement in raising the floor of the nasal cavity.

Despite the small number of participants in some studies, all results clearly show that such a procedure leads to success. The analysis of scientific evidence in this paper shows that the reconstructive technique of raising the bottom of the nasal cavity with osteoconductive augmentation materials is a successful and safe method in upper jaw rehabilitation with dental implants and that it is comparable to the placement of implants in the augmented maxillary sinus.

**Key words:** bone augmentation, nasal floor elevation, implant survival rate

# SADRŽAJ

1. UVOD .....	1
1.1. Anatomija i fiziologija nosne šupljine, cavitas nasi .....	3
1.2. Krvnožilna opskrba i inervacija nosne šupljine.....	5
1.3. Klasifikacija resorpcije alveolarnog grebena .....	5
1.4. Planiranje zahvata, dijagnostika .....	6
1.5. Klasifikacija materijala za augmentaciju alveolarnog grebena .....	7
1.5.1. Autogeni transplantati .....	7
1.5.2. Alogeni transplantati .....	8
1.5.3. Ksenogeni transplantati .....	9
1.5.4. Aloplastični materijali .....	9
1.6. Donorska mjesta za uzimanje autogenog koštanog bloka .....	10
1.6.1. Intraoralna donorska mjesta .....	10
1.6.2. Ekstraoralna donorska mjesta.....	12
2. KIRURŠKE TEHNIKE REKONSTRUKCIJE/AUGMENTACIJE ČELJUSTI .....	14
2.1. Augmentacija koštanim blokovima.....	15
2.2. Ridge – split tehnika.....	16
2.3. Vođena koštana regeneracija.....	17
2.4. Sinus lift .....	19
2.5. Le Fort I osteotomija .....	20
2.6. Distrakcija alveolarnog grebena .....	21
2.7. Tehnika podizanja dna nosne šupljine.....	21
2.7.1. Podizanje dna sluznice nosa s ugradnjom implantata .....	22
2.7.2. Usporedba sinus lifta i podizanja dna sluznice nosa .....	32
3. RASPRAVA.....	35
4. ZAKLJUČAK .....	39
5. LITERATURA .....	41
6. ŽIVOTOPIS .....	46

## Popis skraćenica

HA – hidroksiapatit

b-TCP – engl. *β-tricalcium phosphate* (hrv. beta-trikalcij-fosfat)

BMP – engl. *bone morphogenic protein* (hrv. koštani morfogogenetski protein)

CBCT – engl. *cone beam computer tomography*

CAD/CAM – engl. *computer aided design/computer aided manufacture*

GBR – engl. *guided bone regeneration* (hrv. vođena koštana regeneracija)

PRF – engl. *platelet rich fibrin* (hrv. trombocitima obogaćen fibrin)

PRGF – engl. *platelet rich in growth factors*

e – PTFE– politetrafluoroetilenska membrana

FDBA – engl. *freeze-dried bone allograft* (hrv. suho smrznuti mineralizirani koštani transplantat)

DFDBA – engl. *demineralised freeze-dried bone allograft* (suho smrznuti dekalificirani koštani transplantat)



## **1. UVOD**

U današnje nam doba dentalni implantati umnogome pomažu u nadoknadi djelomično ili potpuno bezube čeljusti, i u tome su pokazali velik uspjeh i pouzdanost. Međutim, visina i debljina kosti te blizina anatomskih struktura, kao što su maksilarni sinus i nosna šupljina u gornjoj čeljusti, ograničavaju mogućnosti postave implantata (1, 2). Neke su metode izbora za rekonstrukciju alveolarnog grebena u dentalnoj implantologiji vertikalna i horizontalna blok augmentacija, vođena koštana regeneracija, sinus lift, distrakcija alveolarnog grebena i Le Fort I osteotomija. Pritom se upotrebljavaju različiti koštani transplantati i tehnike (2, 3).

U slučaju nedovoljne visine kosti u prednjem dijelu gornje čeljusti za postavljanje dentalnih implantata upotrebljava se rekonstruktivna metoda podizanja dna nosne šupljine, o kojoj će se govoriti u ovom radu (2).

Iako je tehnika podizanja dna maksilarnog sinusa svakodnevno zastupljena u kliničkom radu, zbog nedostatka dokaza i istraživanja, tehnika podizanja dna nosne šupljine još nije široko zastupljena i prihvaćena metoda u rekonstrukciji alveolarnog grebena gornje čeljusti. Princip ove metode jednak je kao i kod tehnike otvorenog sinus lifta, osim što je sluznica nosa deblja i žilavija od Schneiderove membrane (2).

Prijašnja istraživanja rehabilitacije gornje čeljusti pomoću implantata tehnikom podizanja dna nosne šupljine većinom se svode na retrospektivna kohortna istraživanja ili kliničke slučajeve u kojima se vršila evaluacija stanja nakon augmentacije autogenim transplantatom i postave implantata, dok se u jednom novijem kontroliranom randomiziranom kliničkom istraživanju statistički analizirala uspješnost postave dentalnih implantata prilikom podizanja dna nosne šupljine. Iako je broj ispitanika u nekim istraživanjima malen, svi rezultati jednoznačno pokazuju uspješnost takvog postupka (2).

Sveobuhvatni pregled istraživanja odgovorit će na pitanje postoje li, i u kojoj mjeri, značajne razlike između rehabilitacije gornje čeljusti pomoću implantata između tehnike podizanja dna nosne šupljine i tehnike podizanja dna maksilarnog sinusa, te kolika je uspješnost postave i održivosti implantata postavljenih nakon augmentacije alveolarnog grebena osteokonduktivnim materijalima tehnikom podizanja dna nosne šupljine.

Svrha je ovog preglednog rada prikazati uspješnost rehabilitacije frontalne regije gornje čeljusti pomoću implantata rekonstruktivnom tehnikom podizanja dna nosne šupljine, rabeći pritom osteokonduktivne materijale za augmentaciju alveolarnog grebena.

U radu su opisana klinička istraživanja čijom su analizom jasno prikazani rezultati učestalosti komplikacija, stope preživljavanja i uspješnosti implantata prema jasno definiranim kriterijima.

Osim toga, prikazan je slučaj pacijentice kojoj je napravljena augmentacija alveolarnog grebena podizanjem dna nosne šupljine na Zavodu za oralnu kirurgiju Stomatološkog fakulteta Sveučilišta u Zagrebu.

### **1.1. Anatomija i fiziologija nosne šupljine, *cavitas nasi***

Kosti lubanje svojim pločastim dijelovima izgrađuju zidove šupljina u kojima su smješteni i dobro zaštićeni organi. U najvećoj takvoj šupljini smješten je mozak, pa se taj dio lubanje naziva cerebralni dio ili *neurocranium*. U ostalim šupljinama što ih zatvaraju kosti glave smješteni su visceralni organi glave (organ vida, nosne šupljine, usna šupljina), pa se taj dio lubanje naziva visceralni dio ili *viscerocranium*.

Nosna šupljina je parna šupljina visceralnog dijela lubanje i leži centralno, između orbita i maksilarnih sinusa. Desnu od lijeve dijeli koštana pregrada. Nosna šupljina oblika je četverostrane prizme. Visina joj je oko 4 cm, a duljina sagitalnog promjera najveća i iznosi oko 6 cm, stoga su površinom najveće medijalna i lateralna stijenka. U donjem je dijelu šira nego u gornjem. Ima dva otvora: prednji koji je zajednički desnoj i lijevoj šupljini i naziva se *apertura piriformis* te stražnji parni otvor, hoana, kojim se svaka nosna šupljina posebno otvara prema ždrijelu (4).

U ovom odlomku opisano je pet stijenki nosne šupljine. Medijalna stijenka zajednička je za desnu i lijevu nosnu šupljinu i čini ju *septum nasi*, koji se sastoji od *laminae perpendicularis* sitaste kosti i vomera. Gornju stijenku čini nosna kost, *pars nasalis* čeonke kosti i *lamina cribrosa* sitaste kosti. Donju stijenku čine kosti koje grade koštano nepce, *processus palatinus* obje maksile i *lamina horizontalis* obje nepčane kosti. Stražnja stijenka je reducirana na gornji dio nosne šupljine i čini je trup klinaste kosti, a straga se otvara putem hoana. Gornji dio lateralne stijenke dijeli nosnu šupljinu od orbite i čine je *processus frontalis* maksile, suzna kost i etmoidalni labirint, a donji dio lateralne stijenke nosne šupljine čine *facies nasalis* maksile, *lamina perpendicularis* nepčane kosti, *processus pterygoideus* klinaste kosti i *concha nasalis inferior*. Ispod svake školjke nalazi se istoimeni hodnik: *meatus nasi superior*, *medius*

i *inferior*. Gornji nosni hodnik je najmanji, srednji najprostraniji, a donji najduži. Između školjki i septuma nalazi se zajednički nosni hodnik, *meatus nasi communis*. On se prostire neprekinuto od krova do donje stijenke šupljine. Široki hodnik između stražnjih krajeva školjki i hoane je *meatus nasopharyngeus* (4).

Komunikacije nosne šupljine s okolnim prostorima su sljedeće. *Apertura piriformis* je prednja zajednička komunikacija desne i lijeve nosne šupljine s vanjskim prostorom. Hoane su parni otvori kojima se svaki nosni hodnik otvara u ždrijelo. *Hiatus semilunaris* je otvor koji se nalazi na lateralnoj stijenci nosne šupljine u području srednjeg nosnog hodnika kojim maksilarni sinus, frontalni sinus i prednje etmoidalne ćelije komuniciraju s nosnom šupljinom, odnosno srednjim nosnim hodnikom. U donji nosni hodnik otvara se *canalis nasolacrimalis*, a *canalis incisivus* nalazi se u donjoj stijenci i vodi u usnu šupljinu. Otvori lamine kribroze sitaste kosti nalaze su u krovu nosne šupljine i njima je nosna šupljina povezana s prednjom lubanjskom jamom. *Foramen sphenopalatinum* nalazi se na lateralnoj stijenci nosne šupljine i predstavlja komunikaciju nosne šupljine i pterigopalatinalne jame (4).

*Cavum nasi* u užem smislu ima stijenke obložene sluznicom, koja je drukčije građena u gornjem ili njušnom, a drukčije u donjem ili dišnom dijelu šupljine. S obzirom na to razlikujemo olfaktornu i respiratornu regiju sluznice nosa.

Olfaktorna regija zauzima gornju školjku, gornji hodnik, mali dio srednje školjke i dio polja na septumu. Taj dio sluznice je žućkaste boje i predstavlja osjetilo njuha, *organum olfactus*. Epitel je građen od dviju vrsta stanica. Među cilindričnim potpornim stanicama nalaze se primarne osjetne stanice vretenastog oblika.

Respiratorna regija zauzima donji, veći dio nosne šupljine kroz koji prolazi zrak pri disanju. Sluznica je debela, ima ružičastu boju i čvrsto se drži podloge. Pokrivena je trorednim cilindričnim epitelom s trepetljikama u kojem se nalaze vrčaste stanice. U lamini proprijii nalaze se *gll. nasales* koje izlučuju mješovit sekret.

Svi sinusi osim maksilarnog pokazuju blizak topografski odnos prema lubanjskoj šupljini. Koštane su stijenke koje ih odvajaju od moždanih ovojnica tanke i oboljenje moždanih opni može se javiti kao komplikacija procesa u sinusima. Sluznica u sinusima građena je slično kao u nosnoj šupljini, ali je tanja. Trepetljike tjeraju sekret prema otvoru šupljine. Obično se maksilarni sinus punktira tako da se putem donjeg nosnog hodnika probode njegova medijalna stijenka (4).

## 1.2. Krvnožilna opskrba i inervacija nosne šupljine

Arterijska opskrba sluznice nosne šupljine uglavnom dolazi od *a. sphenopalatine* i *a. ethmoidalis ant.*, skupa sa svojim ograncima. Vanjski nos irigiraju ogranci *a. facialis* i *a. infraorbitalis*. Vene prate istoimene arterije. Mišiće nosa inervira *n. facialis*. Kožu na lateralnoj površini vanjskog nosa inervira *n. infraorbitalis*. Sluznicu olfaktorne regije inerviraju senzorički živci nosa, *nn. olfactorii*. Obični osjetni živci nosa su grane *n. trigeminusa* (4).

## 1.3. Klasifikacija resorpcije alveolarnog grebena

Rehabilitacija atrofične gornje čeljusti predstavlja velik izazov zbog fizioloških procesa koji se događaju nakon gubitka zuba. Resorpcija maksilarnog alveolarnog nastavka nakon gubitka zuba je ireverzibilna i najveća u prvoj godini, prosječno 0,1 mm godišnje. Može biti vertikalna i horizontalna (3).

Također, neki sistemski faktori kao što su životna dob i spol, metabolički faktori, upale, hormonski disbalans, vrijeme trajanja bezubosti, oralne parafunkcije i druge sistemske bolesti (kao što je osteoporoza) te upotreba raznih lijekova mogu ubrzati resorpciju.

Totalne proteze imaju direktan utjecaj na resorpciju alveolarnog grebena. Indirektno uzrokuju atrofiju žvačnih mišića i malnutriciju u prehrani. Suprotno od toga, zubi i implantati prenose sile unutar kosti te imaju pozitivan utjecaj na čeljusti nakon gubitka zuba sprječavajući veliku resorpciju kosti (3, 5).

U literaturi se spominju mnoge klasifikacije resorpcije alveolarnog grebena. U ovom će radu biti opisana Cawoodova i Howellova klasifikacija rezidualnih alveolarnih grebena koja razlikuje četiri područja: prednju i stražnju maksilu te prednju i stražnju mandibulu (slike 1 – 4) te unutar njih šest klasa resorpcije alveolarnog grebena (tablica 1) (6).

Tablica 1: šest klasa resorpcije alveolarnog grebena (6)

Klasa I	ozubljeni alveolarni greben
Klasa II	zacičljena alveola neposredno nakon ekstrakcije zuba
Klasa III	zaobljen alveolarni greben adekvatne širine i visine
Klasa IV	alveolarni greben oštrog ruba adekvatne visine, ali neadekvatne širine
Klasa V	ravni alveolarni greben neadekvatne širine i visine
Klasa VI	spušten alveolarni greben s izrazitim gubitkom bazalne kosti

#### 1.4. Planiranje zahvata, dijagnostika

Planiranje terapijskog zahvata vrlo je važno: dobro uzeta anamneza, klinički pregled, otisci i radiološka analiza umnogome pomažu u izradi plana terapije s kirurškog i protetskog aspekta. Početkom ovoga stoljeća *Cone Beam Computer Tomography* (CBCT) postaje neophodnom metodom radiološke dijagnostike i zamjenjuje u dentalnoj medicini donedavni „zlatni standard“, odnosno ortopantomogram. Najveća je prednost CBCT-a prikaz operativnog polja u svim trima dimenzijama (aksijalnoj, frontalnoj i sagitalnoj). Nema nedostataka poput uvećanja, distorzije i preklapanja anatomskih struktura, koji su karakteristični za ortopantomografske snimke. Računalni program u koji se unosi snimka omogućuje prikaz svih anatomskih struktura, visinu i širinu kosti, kao i gustoću, odnosno kvalitetu kosti. To je velika pomoć u kompleksnim slučajevima, gdje anatomija ograničava postavu implantata, a količina preostale kosti zahtijeva augmentaciju s nekog od donorskih mjesta. CBCT zajedno s CAD-CAM glodalicom omogućuje izradu kirurških šablona koje nam pomažu u planiranju točne pozicije implantata u zubnom luku. Niska doza zračenja, velika preciznost u dijagnosticiranju i planiranju zahvata te predviđanje operativnih komplikacija dodatne su prednosti koje CBCT tehnologiju danas svrstavaju u neophodnu metodu dijagnostike u oralnokirurškom planiranju i dentalnoj medicini općenito (7, 8, 9).

## 1.5. Klasifikacija materijala za augmentaciju alveolarnog grebena

Prilikom planiranja zahvata također valja odlučiti koje materijale ili transplantate upotrebljavati zbog resorbiranog alveolarnog grebena i hoće li se implantat ugrađivati imedijatno ili odgođenom implantacijom (10, 11). Prema djelovanju na koštano tkivo, materijale dijelimo na osteokonduktivne, osteoinduktivne i osteogenetske materijale. Osnovna zadaća transplantata jest poticanje osteogeneze, odnosno stvaranje nove kosti (12).

Osteogeneza ovisi o prisutnosti osteoblasta u samom koštanom transplantatu. Formacija nove kosti dolazi iz već postojećeg autogenog koštanog transplantata koji sadrži osteoprogenitorne stanice sposobne za diferencijaciju u osteoblaste. Takav koštani transplantat ima osteogeni potencijal i u ranim fazama cijeljenja faktori rasta u matriksu transplantata uzrokuju daljnju pregradnju kosti.

Osteokonduktivni materijali imaju sposobnost poticanja stvaranja kosti tako što pasivno zauzimaju mjesto kojem nedostaje kost, a ne koče niti induciraju rast i ne izazivaju reakciju organizma. Mogu se podijeliti na resorptivne i neresorptivne, porozne ili guste, u kristalnom ili amorfnom obliku.

Osteoinduktivni materijali stimuliraju diferencijaciju okolnih mezenhimalnih stanica defekta u osteoblaste i na taj način formiraju novostvorenu kost (12).

Prema vrsti materijala transplantate možemo podijeliti na: autogene transplantate, alogene ili alotransplantate, heterotransplantate ili ksenotransplantate i aloplastične materijale (13).

### 1.5.1. Autogeni transplantati

Autogeni ili autologni transplantati se prenose s jednog mjesta na drugo u iste osobe i mogu biti ekstraoralni (*tibia, crista iliaca, calvaria*) i intraoralni (*corpus* ili *ramus* mandibule, simfiza). Njihovom transplantacijom dolazi do cijeljenja osteogenezom i osteokondukcijom (13, 14). Prednost ovih transplantata je biokompatibilnost zbog vlastite kosti, a nedostatak dodatna trauma za pacijenta i dva operativna polja (15).

Postoje različiti oblici nevaskeulariziranih koštanih transplantata: koštani blokovi, komadići kostiju nastali usitnjavanjem blokova na manje čestice 1 do 2 mm s mlinom za kost, koštane strugotine koje su manje od 1 mm i prikupljaju se strugačima za kost i koštani prah koji se prikuplja tijekom brušenja i obrade kosti.

Cijeljenje koštanog transplantata primarno je određeno stupnjem revaskularizacije donorskog mjesta te se postepeno zamjenjuje novom kosti. Što je koštani transplantat manje kompaktni, brža je revaskularizacija i cijeljenje i obrnuto (13).

Koštani blokovi predstavljaju zahtjevan operacijski zahvat u rekonstrukciji alveolarnog grebena i izazov su za svakog kliničara. Najčešći su autogeni koštani blokovi, a s obzirom na donorsko mjesto razlikujemo intraoralne i ekstraoralne koštane blokove. Intraoralni blokovi se koriste za manje rekonstrukcije (13).

Autogeni koštani blokovi mogu biti monokortikalni, bikortikalni i kortikalnospongiozni, a mogu se sakupljati ručnim, rotirajućim ili oscilirajućim instrumentima. Kortikalni blokovi su manje vaskularizirani od kortikalnospongioznih blokova, ali zato pokazuju manji stupanj resorpcije. Njihova primjena je indicirana u vertikalnoj i horizontalnoj augmentaciji alveolarnog grebena prije postavljanja implantata. Blokovi se imobiliziraju fiksacijskim vijcima na mjesto implantacije ili istovremenom postavom dentalnih implantata ukoliko je to moguće (13). Dugoročna resorpcija bloka je glavni izazov u augmentaciji autogenim koštanim blokovima (16).

### **1.5.2. Alogeni transplantati**

Alogeni transplantati podrazumijevaju genetski materijal nejednakih pripadnika iste vrste, a kao takvi upotrebljavaju se suho smrznuti mineralizirani koštani transplantat (*freeze-dried bone allograft* – FDDBA) i suho smrznuti dekalificirani koštani transplantat (*demineralised freeze-dried bone allograft* - DFDBA). Nedostatak je postojanje određenog rizika s obzirom na antigenost i moguća imunološka reakcija organizma. Resorpcija je slična kao i kod autogenog transplantata. Njihovom upotrebom postoji mogućnost od prijenosa bolesti, stoga takvi transplantati prije prijenosa prolaze stroge kontrole i obrade u bankama kosti gdje se različitim kemijskim i radijacijskim postupcima te zamrzavanjem smanjuje njihova antigenost i infektivnost. Postupkom demineralizacije transplantata gubi se mehanička otpornost, a oslobađa se koštani morfogenetski protein (*bone morphogenic protein* - BMP), koji je



odgovoran za osteoinduktivan potencijal tog biomaterijala, međutim još nije postignut konsenzus oko tog potencijala u kliničkoj praksi (13, 17, 18, 19, 20).

### 1.5.3. Ksenogeni transplantati

Ksenogeni transplantati ili heterotransplantati su od davatelja neke druge vrste, a mogu se koristiti sami ili u kombinaciji s autogenim transplantatima pacijentove kosti i krvi. Ksenogeni transplantati se kemijski i mehanički prerađuju kako bi se nakon odstranjenja organske komponente dobio mikroporozni koštani matriks. Na taj način postižu biokompatibilnost i isključuje se mogućnost od prijenosa bolesti i imunološke reakcije organizma. Hidrotermalnom preradom koralja i algi, kalcijev karbonat prisutan u koraljima pretvara se u hidroksiapatit (HA) koji ima osteokonduktivna svojstva. Od ksenogenih transplantata životinjskog podrijetla danas se najčešće upotrebljava deproteinizirana goveđa kost. Na tržištu se nalazi u obliku granula manjih ili većih promjera i blokova, a najpoznatiji su *Cerabone* (Botiss) i *BioOss* (Geistlich). Prednost im je dobra mehanička otpornost i spora resorpcija. Koriste se u tehnikama vođene koštane regeneracije kao samostalan transplantat ili u kombinaciji s autogenim blokovima prilikom vertikalne i horizontalne blok augmentacije (13, 17, 21, 22, 23, 24).

### 1.5.4. Aloplastični materijali

Aloplastični materijali su sintetski, anorganski, biokompatibilni nadomjesci kosti koji zamjenjuju koštane transplantate i djeluju osteokonduktivno. Osim što su sintetski i na taj način nema prijenosa bolesti, druga prednost im je što se mogu modificirati karakteristike materijala za svaki klinički slučaj. Nedostaci su lošija mehanička svojstva i tendencija potpune resorpcije, stoga je preporuka koristiti ih u defektima gdje nisu pod direktnim utjecajem mehaničkih sila. U kirurgiji se upotrebljavaju: hidroksiapatit (HA), beta-trikalcij-fosfat ( *$\beta$ -tricalcium phosphate*,  $\beta$ -TCP), polimeri i bioaktivna stakla. Danas su najzastupljeniji hidroksiapatit (HA) i beta-trikalcij-fosfat ( $\beta$ -TCP). Postoji i kombinacija tih biomaterijala kao što su *Maxresorb* (Botiss) i *BoneCeramic* (Straumann). HA je osteokonduktivan i neresorptivan, a  $\beta$ -TCP također posjeduje osteokonduktivna svojstva, ali je podložniji resorpciji (13, 17, 19, 22, 23).

## **1.6. Donorska mjesta za uzimanje autogenog koštanog bloka**

Upotrebom autogenog koštanog bloka neophodno je otvoriti sekundarno operacijsko polje koje se naziva donorsko mjesto. Kriteriji za odabir mjesta su pristupačnost, vrijeme potrebno za sakupljanje, rizici, komplikacije te tip i volumen potrebne kosti (6, 12).

### **1.6.1. Intraoralna donorska mjesta**

Intraoralna mjesta uključuju maksilu, mandibulu i zigomatičnu kost. Tuber maksile izbjegava se zbog kvalitete kosti i nepristupačnosti, a autologni blok najčešće se uzima sa simfize ili ramusa mandibule (6, 12).

#### **Ramus mandibule**

Ramus mandibule idealan je kada je potrebno augmentirati malen defekt u horizontalnoj ili vertikalnoj dimenziji. Veličina transplantata ovisi o morfologiji mandibule pacijenta i blizini donjeg alveolarnog živca. Prosječna veličina iznosi 1 do 2 cm širine i 1 cm visine. CBCT preoperativna analiza pospješuje terapiju i prikazuje točnu poziciju živca. Neke od prednosti ove tehnike su: blizina sekundarnog operativnog polja, nizak rizik od postoperativnih komplikacija i poznata anatomija prostora. Nedostaci su relativno maleno područje donorskog mjesta i potencijalna mogućnost ozljede živca koju prate parestezije donje usne (16).

#### *Operativni pristup*

Kirurški pristup za uzimanje bloka s ramusa mandibule vrlo je sličan pristupu za alveotomiju donjeg umnjaka, a pristupiti distalnoj mandibularnoj regiji se može vestibularnim ili sulkularnim rezom. Širina transplantata ne bi trebala biti dulja od polovice širine samog alveolarnog grebena ramusa mandibule. Za razliku od sulkularnog reza, vestibularni rez započinje nešto niže, ispod granice pomične i nepomične sluznice i proteže se distalno ravnom linijom po uzlaznom kraku mandibule. Osteotomija mandibule započinje s dva vertikalna reza kroz kortikalnu kost s Lindeman svrdlima ili piezotomom. Zatim se sa superiorne strane naprave perforacije za lakšu osteotomiju horizontalnog reza. Spajanjem vertikalnih rezova dobije se blok kosti u obliku pravokutnika koji se odlomi pomoću dljeteta ili elevatora. Rana se zatim primarno zatvori, a defekt se može i ne mora augmentirati s nekim od koštanih biomaterijala (16).

## **Simfiza mandibule**

Simfiza mandibule je kortikospongiozna kost, a blokovi transplantata u prosjeku se sastoje od 65% kortikalnog i 35% spongioznog dijela. Time se osigurava brža revaskularizacija i manja resorpcija prilikom cijeljenja. Dimenzije samog bloka u prosjeku iznose 21 mm dužine, 10 mm visine i 7 mm debljine. Iako se s ramusa mandibule može dobiti veći blok, simfiza nam pruža voluminozniji blok zbog spongiozne komponente. Ovaj operativni zahvat nije pogodan u pacijenata koji nemaju dovoljnu visinu kosti u fronti mandibule. Potrebno je sačuvati barem 5 mm kosti do donjeg ruba mandibule, ne ugrožavajući apekse donjih sjekutića. Također postoji opasnost od gubitka senzibiliteta donjih sjekutića zbog incizivnog živca koji ih inervira i prolazi kroz simfizu mandibule. Uzimanje bloka sa simfize mandibule ima brojne prednosti kao što su dostupnost količine kortikalne i spongiozne kosti, minimalna resorpcija i izbjegavanje potrebe za hospitalizacijom pacijenta. Blok kosti sa simfize može pružiti dovoljno kosti za augmentaciju grebena od 1 do 6 zubi, međutim, ne pruža dovoljnu dimenziju za rekonstrukciju čitavog alveolarnog grebena (16).

### *Operativni pristup*

Postoji više načina za operativni pristup simfizi mandibule, ovisno o stanju parodonta pacijenta. Intrasulkularni rez omogućuje bolju preglednost samog polja jer se odiže puni režanj bez reza kroz vestibulum. Indiciran je kod pacijenata s plitkim vestibulumom i zdravim parodontom. Obostrani rasteretni vertikalni rez radi se u regiji očnjaka i spušta u vestibulum usne šupljine. Nedostatak je ovog pristupa moguća kasnija recesija gingive. Rezom po pričvrstnoj sluznici zaobilaze se papile, čime se izbjegava mogućnost kasnije recesije. Indiciran je kod pacijenata koji imaju barem 3 mm pričvrstne sluznice. Rana se kasnije lakše sašije, ali postoji mogućnost stvaranja ožiljka. Vestibularni rez je horizontalna incizija ispod granice pomične i nepomične sluznice u vestibulumu. Indiciran je u slučajevima dubokog vestibuluma i kompromitacije parodonta. Nedostaci su moguće obilnije krvarenje i ptoza brade zbog reza kroz mentalni mišić. Režanj se kasnije sašije u slojevima.

Postupci uzimanja transplantata sa simfize mandibule u kliničkoj praksi sve se češće obavljaju. Nakon odizanja reznja pune debljine, započinje se s osteotomijom 5 mm ispod apeksa donjih sjekutića, a preparacija ne bi smjela distalno biti bliža od 5 mm do mantalnog foramena. Donja horizontalna preparacija trebala bi biti 3 – 5 mm od donjeg ruba mandibule. Osteotomija se može napraviti okruglim svrdlom ili piezotomom. Prilikom preparacije trebala

bi se izbjegavati središnja linija brade. Ako je potreban veći koštani blok, radi se osteotomija dva manja bloka obostrano, čuvajući na taj način barem 3 mm koštanog mostića koji osigurava potporu za profil brade. Rasklimani blok na kraju se odlomi dljetom i čekićem. Dok se ne pripremi primarno operacijsko polje, koštani blok drži se u fiziološkoj otopini. Incidencija komplikacija znatno je veća u ovom pristupu nego u pristupu ramusu mandibule, stoga pri operativnom zahvatu treba biti oprezan (16).

### **1.6.2. Ekstraoralna donorska mjesta**

Ekstraoralna donorska mjesta upotrebljavaju se u rekonstrukciji velikih koštanih defekata alveolarnog grebena uzrokovanih traumama kostiju glave ili u orofacijalnim karcinomima, pri čemu su vaskularizirani koštani transplantati zlatni standard u liječenju. Količina raspoloživosti kosti donorskog mjesta znatno je veća od količine koja se može dobiti intraoralnim putem. Najčešće su to kalvarija, krista ilijaka, rebra, tibija i fibula. Koštani transplantat uzet s kriste ilijake ili kalvarije korišten u rekonstrukciji alveolarnog grebena daje dobre rezultate s minimalnim komplikacijama. Zbog opsežnog operativnog zahvata koji uključuje opću anesteziju i hospitalizaciju bolesnika, ovakvi zahvati ne spadaju u svakodnevnu kliničku praksu (25).

#### **Transplantat s kalvarije**

Kost s kalvarije membranoznog je podrijetla, sačinjena je od kortikalne kosti te je zbog svoje gustoće otporna na resorpciju. Zbog toga je pogodna u slučajevima kojima je cilj ostvariti strukturalnu otpornost transplantata. Najčešće se uzima s parijetalnog režnja, a sastoji se od unutarnjeg i vanjskog kortikalisa i spongioze između njih. Prednosti ovog transplantata su niska stopa morbiditeta, visoka stabilnost za oseintegraciju, spora resorpcija, brz oporavak, blizina operativnih polja i slično embrionalno podrijetlo. Potencijalne komplikacije su moguće frakture lubanje i transplantata, intracerebralno krvarenje i stvaranje ožiljka na vidljivom mjestu (16, 25 - 30).

### **Transplantat s kriste ilijake**

Zbog svog enhondralnog podrijetla, ilijačna kost uglavnom daje spongioznu komponentu te se upotrebljava u situacijama koje zahtijevaju veću količinu kortikospongiozne kosti. Prednost je rana revaskularizacija, a nedostaci su visok stupanj resorpcije, smanjena strukturna otpornost, visoka stopa morbiditeta i dugotrajna postoperativna bol (16, 25 - 30).

## **2. KIRURŠKE TEHNIKE REKONSTRUKCIJE/AUGMENTACIJE ČELJUSTI**

Postavljanje dentalnih implantata u gornjoj čeljusti ograničeno je okolnim anatomskim strukturama, nosnom šupljinom i maksilarnim sinusom, a često je udruženo i s defektima u kosti koji mogu biti posljedica prijašnje traume, ekstrakcije zubi i atrofije kosti, pneumatizacije sinusa, periodontalnih te drugih patoloških lezija (ciste i tumori).

Ovisno o potrebnom volumenu i defektu kosti, razlikujemo metode prezervacije alveolarnog grebena (eng. *ridge preservation*), kojima se pokušava zadržati postojeći volumen alveolarnog grebena i metode augmentacije (eng. *ridge augmentation*), kojima se alveolarni greben rekonstruira s ciljem povećanja volumena. Augmentacija alveolarnog grebena podrazumijeva uporabu koštanih i mekotkivnih transplantata s ciljem povećanja volumena bezubog i atrofičnog grebena. U augmentaciji koštanim transplantatima, autogeni koštani blokovi i dalje predstavljaju zlatni standard u tehnikama rekonstrukcije čeljusti (16).

## 2.1. Augmentacija koštanim blokovima

Horizontalna augmentacija autolognim koštanim blokom (lateralna ili *onlay* augmentacija) indicirana je kada postoji očuvana visina alveolarnog grebena, ali je širina nedostatna (< 3mm) i predstavlja zahtjevan operativni zahvat. Za procjenu točne širine grebena, preporuka je napraviti CBCT snimak. Ovisno o veličini bloka, povećanje dimenzije koštanog volumena alveolarnog grebena može se povećati za 4 do 5 mm. Blok je poželjno postaviti u suvišku kako bi se kompenzirala resorpcija i remodelacija prilikom postavljanja na predviđeno mjesto. Za manje rekonstrukcije preporučuju se intraoralna donatorska mjesta kao što su simfiza ili ramus mandibule, zbog bolje revaskularizacije i smanjene stope resorpcije transplantata. Najčešća komplikacija koja se javlja kod augmentacije je dehiscijencija mekog tkiva, a stopa preživljavanja implantata u kosti horizontalnom blok augmentacijom iznosi i do 99%. Koštani blokovi nakon 3 mjeseca pokazuju visok stupanj integracije s okolnim tkivom i tada se preporuča postavljanje implantata. Ako je augmentacija grebena blokom udružena s ksenogenim transplantatom i membranom, tada se čeka 4 do 6 mjeseci. Nakon 6 mjeseci nastupa opsežna resorpcija transplantata (13, 16, 31, 32).

Vertikalna augmentacija autolognim koštanim blokom (*onlay* blok augmentacija) je također zahtjevan operativan zahvat kojim se nadoknađuje izgubljena visina alveolarnog grebena veća od 4 mm. Koštanom blok augmentacijom moguće je dobiti do 5 mm visine, a stopa preživljavanja implantata u tako augmentiranom grebenu iznosi i do 96% (12).

Blokovi se imobiliziraju fiksacijskim vijcima na mjesto implantacije ili istovremenom postavom dentalnih implantata. Preporučuje se mjesto za buduće vijke napraviti prije uklanjanja bloka s donorskog mjesta radi prevencije loma. Potrebno je uspostaviti što bolji kontakt između koštanog bloka i mjesta pričvršćivanja. Istovremeno postavljanje implantata je moguće u nekim slučajevima, ali nije preporučeno zbog ograničene revaskularizacije koštanog blok transplantata. Poželjno je blok prekriti sa strugotinama autologne kosti ili ksenogenim transplantatom i resorptivnom membranom kako bi se prevenirala velika resorpcija bloka (13). Dugoročna resorpcija bloka je glavni izazov u augmentaciji autogenim koštanim blokovima. Koštani blokovi s ilijačne kosti pokazali su stopu resorpcije od 20 - 92% u periodu praćenja od 10 godina, dok su blokovi uzeti s ramusa mandibule pokazali stopu resorpcije od 17.4 % 4 do 6 mjeseci nakon transplantacije (16).

U jednom preglednom članku (33) opisuje se djelomičan gubitak transplantata u 3,3%, a potpuni gubitak u 1,4% slučajeva zbog dehiscijencije mekih tkiva i to pretežno u opsežnim rekonstruktivnim blok augmentacijama s ilijačnom kosti. Prosječna stopa preživljavanja implantata postavljenih u kombinaciji s blok tehnikom iznosila je 79.5 % (16, 33).

## **2.2. Ridge – split tehnika**

Tehnika širenja grebena (*engl. ridge - split*) je tehnika koja se temelji na longitudinalnom razdvajanju uskog, krestalnog dijela grebena na dva jednaka dijela, radi dobivanja prostora u horizontalnoj dimenziji. Prve sagitalne osteotomije mandibule opisane su 60ih godina prošlog stoljeća od dr. Bell-a i suradnika (34, 35). Indikacija za ovu tehniku je širina grebena od 3 do 5 mm i visina od barem 10 mm. Sagitalnom osteotomijom grebena reponira se bukalna stijenka vestibularno stvarajući na taj način prostor za interpozicijski graft. Prije samog zahvata preporuka je napraviti CBCT snimak kako bi se dobio uvid u anatomiju grebena i gustoću kosti, što nam je bitno jer je poželjno što više spongiozne kosti. Mandibula je kompaktnija i tvrđa kost od maksile, stoga je sklonija frakturi prilikom širenja. Postoje dva načina za repoziciju osteoperiostalnog režnja vestibularno, jedan od njih podrazumijeva postupak gdje apikalni dio režnja ostaje pričvršćen za bazu grebena i naziva se greenstick fraktura ili „*book flap*“, zbog svog izgleda poput otvorene knjige čiji hrbat predstavlja apikalni dio.



Drugi način sagitalne osteotomije zahtijeva potpuno odvajanje fragmenta od baze što omogućuje jače širenje u horizontalnoj dimenziji. Zbog svog izgleda naziva se još i „*island flap*“. Tako odlomljeni fragment je potrebno pričvrstiti nazad vijcima i pričekati 4 mjeseca prije ponovnog pristupa grebenu. U oba slučaja u dobiveni prostor se postavlja transplantat, a cijeljenje se postiže putem periosta. Od instrumenata za širenje grebena koriste se oštra dljeta ili osteotomi za kondenzaciju kosti, a kortikotomije je moguće napraviti s piezotomom ili tankom pilicom. Dubina preparacije ovisi o dubini budućeg implantata. U mandibuli se kortikotomijama napravi prozor kao kod lateralnog pristupa u tehnici sinus lifta, a nakon 4 tjedna, koliko je potrebno za revaskularizaciju, pristupa se širenju grebena i postavljanju interpozicijskog grafta. Spongiozna kost u maksili omogućuje istovremenu osteotomiju, širenje grebena, postavljanje transplantata, a ponekad i implantata. Također, nema potrebe za apikalnom kortikotomijom, već se naprave dvije vertikalne i krestalna kortikotomija. U većini slučajeva primarno zatvaranje rane nije obavezno. Sekundarnim cijeljenjem se postiže dubina vestibuluma i očuvanje šire zone pričvrstne sluznice uz obaveznu primjenu membrana za vođenu tkivnu regeneraciju. Postavu implantata preporuča se odgoditi za 4 do 6 mjeseci nakon cijeljenja transplantata radi preciznije postave, a stopa preživljavanja implantata ovom tehnikom iznosi oko 97%. Komplikacije uključuju neuspješnu oseointegraciju implantata, prvenstveno zbog nezadovoljavajuće primarne stabilnosti, puknuće bukalnog fragmenta u mandibuli i ozljedu mentalnog živca. Ostale komplikacije nisu toliko česte (16).

### **2.3. Vođena koštana regeneracija**

Vođena koštana regeneracija (*Guided Bone Regeneration - GBR*) postupak je kojim se potiče rast kosti tako što se stimuliraju osteoprogenitorne stanice defekta koje se zatim diferenciraju u osteoblaste i formiraju novostvorenu kost. Istovremeno se sprječava ulazak nepoželjnih epitelnih stanica. Uključuje upotrebu raznih barijera poput membrana, koje sprječavaju stvaranje fibroznog tkiva dok se defekt ne ispuni s kosti. Osnovni postulati koji se moraju poštivati pri vođenoj koštanoj regeneraciji su primarno cijeljenje, angiogeneza, zadržavanje prostora i stabilizacija transplantata. Vođena koštana regeneracija upotrebljava se u implantologiji i prilikom augmentacije koštanog defekta blokovima (16).

Prije aplikacije biomaterijala u defekt nužno je ekskoleirati granulacijsko tkivo i inducirati krvarenje, a ako ono izostane može se svrdlom napraviti nekoliko otvora na kortikalnoj površini (dekortikacija) kako bi se omogućilo lakše urastanje krvnih žila. Materijal se kondenzira u defekt i prekriva membranom koja mora biti dovoljno rigidna kako bi zadržala prostor i prevenirala ulazak neželjenih stanica iz vezivnog tkiva, istovremeno omogućujući ulazak osteocita i revaskularizaciju. Koštani transplantat se može upotrebljavati u kombinaciji s trombocitima obogaćenim fibrinom (*platelet rich fibrin* - PRF) kao i PRF membranom za prekrivanje transplantata. Ukriženim madrac šavom postiže se stabilizacija transplantata i membrane (16). Vrijeme zacjeljenja prije postavljanja dentalnih implantata ovisi o vrsti biomaterijala za augmentaciju. Tako je za aloplastične i ksenogene materijale potrebno proći 4 do 6 mjeseci, a ako se koristi autogeni transplantat moguća je i ranija postava implantata (12). Kao barijera mogu poslužiti različite membrane. Od neresorptivnih to su dosad najviše ispitane ekspanzirajuće politetrafluoretilenske membrane (*expanded polytetrafluoroethylene* - e-PTFE, Gore-Tex), dok su resorptivne membrane izvrsne u slučajevima kada nije potrebna velika mehanička otpornost i stabilizacija transplantata. U slučajevima kada su prisutni veliki defekti u vertikalnoj dimenziji (> 5 mm), preporučuje se upotrebljavati neresorptivne titanske mrežice kako bi se zadržao potreban prostor za augmentaciju, a za transplantate se preporučuje upotrebljavati kombinaciju autogene kosti u obliku strugotina i ksenografta u omjeru 50 : 50. Rana ekspozicija neresorptivnih membrana može uzrokovati infekciju transplantata i posljedično tome manju regeneraciju kosti. Ukoliko do toga dođe, preporuča se ukloniti membranu unutar 4 tjedna od ekspozicije (16).

Prilikom odlučivanja koja metoda augmentacije je najbolja za pojedinog pacijenta potrebno je uzeti u obzir sistemsko i oralno zdravlje pacijenta, veličinu i morfologiju defekta alveolarnog grebena te konačno protetsko rješenje. Pacijenti koji ne zahtijevaju opsežnije rekonstrukcije čeljusti i nisu spremni na invazivnije zahvate, idealni su kandidati za vođenu koštanu regeneraciju, jer takav pristup zahtijeva kraće trajanje zahvata s manjom stopom morbiditeta (16).

## **2.4. Sinus lift**

Rehabilitacija pomoću implantata u distalnom dijelu gornje čeljusti može predstavljati problem zbog pneumatizacije maksilarnog sinusa u prostor alveolarnog nastavka te na taj način onemogućiti postavljanje implantata. Sinus lift je tehnika kojom se koštani transplantati augmentiraju u sinusnu šupljinu, ali s vanjske strane Schneiderove membrane, i na taj način povećavaju volumen alveolarnog grebena. Da bi se stvorio koštani defekt u koji će se augmentirati transplantati potrebno je podići dno maksilarnog sinusa, odnosno premjestiti ga prema kranijalno. Pri tome postoji nekoliko tehnika podizanja dna maksilarnog sinusa ovisno o veličini preostalog alveolarnog grebena (14).

### **Pristup kroz ležište implantata (transkrestalna metoda)**

Ako je visina kosti 8 do 10 mm, primjenjuje se jedna od najstarijih tehnika kroz ležište za implantat. Za razliku od drugih metoda, ovom se tehnikom ne pristupa izvana. Prva faza rada uključuje trepanaciju kroz alveolarnu kost, a svrdlom se zaustavlja na 1 do 2 mm ispod koštanog dna sinusa. Zatim se u ležište postavlja mjerač dubine i osteotom te se blagim udarcima čekićem odlomi dio koštanog ležišta pa se, zajedno sa sluznicom sinusa za koju je pričvršćen, potisne kranijalno (14).

### **Bočni pristup kroz trepanacijski otvor**

Bočni pristup operativni je zahvat koji se primjenjuje kada je visina alveolarne kosti između 6 i 8 mm. Iznad planiranog mjesta za implantate kost se trepanira dijamantnim svrdlom kojim se izbjegava perforacija sluznice. Sluznica se zatim odvaja od dna sinusa tupom kiretom. Prilikom preparacije ležišta za implantat potrebno je zaštititi sluznicu od perforacije. Nakon ugradnje implantata preostali se prostor ispunjava nekim od koštanih biomaterijala (14).

### **Bočni pristup s odizanjem koštanog pokrova**

Ako visina alveolarnog grebena iznosi samo nekoliko milimetara, indicirana je augmentacija dna maksilarnog sinusa. Primjenjuje se osteoplastični pristup koji podrazumijeva zadržavanje koštanog poklopca u obliku pravokutnika pričvršćenog za sluznicu sinusa (14).

### *Osteoplastični pristup*

Na visini od 4 do 5 mm od vrha alveolarnog grebena dijamantrnim svrdlom napravi se horizontalna osteotomija dužine dovoljne za planirani broj implantata. Zatim se s krajeva horizontalne osteotomije naprave vertikalne osteotomske linije dužine 10 mm u kranijalnom smjeru, čiji se krajevi spajaju pomoću nekoliko perforacija stvarajući na taj način točkastu liniju, paralelnu s horizontalnom osteotomijom. Taj se novostvoreni koštani pokrov potisne medijalno i kranijalno prema sinusu uz istodobno odvajanje sluznice od dna sinusa i vertikalnih osteotomskih linija. U horizontalnom položaju, pričvršćen uz sluznicu sinusa, pokrov tvori novo dno sinusa stvarajući prostor za popunjavanje nekim od koštanih biomaterijala (14).

### **Augmentacija s odgođenom implantacijom**

Ako je visina kosti alveolarnog grebena do 5 mm, nakon osteoplastičnog pristupa novostvoreni prostor popunjava se nekim od koštanih biomaterijala, a implantati se ugrađuju nakon 6 do 9 mjeseci (14).

### **Augmentacija s imedijatnom implantacijom**

Tehnika koja je indicirana u slučajevima kada nam je visina kosti alveolarnog grebena 5 do 8 mm (14).

## **2.5. Le Fort I osteotomija**

Ovaj rekonstruktivni zahvat indiciran je u slučaju izrazite atrofije bezube čeljusti klase VI prema Cawood i Howell-u, gdje visina kosti ne prelazi više od 4 mm od dna nosne šupljine i maksilarnog sinusa, i gdje se blok augmentacijom ne mogu postići povoljni međučeljusni odnosi za postavu implantata. Kod takvih pacijenata postoji izraziti nesklad u intermaksilarnim odnosima koji rezultira kliničkom slikom pseudoprognatizma (8, 36).

Nedostatak ovog zahvata je to što zahtijeva hospitalizaciju i uzimanje autologne kosti s ekstraoralnog donatorskog mjesta, a to je najčešće ilijačna kost. Keller i suradnici 1987. godine prvi opisuju podizanje dna nosne sluznice augmentacijom pomoću transplantata s ilijačne kosti te imedijatnu i odgođenu postavu implantata (37).

Neke od opisanih komplikacija su fraktura nepčanog svoda, postoperativni sinusitis, dehiscijencija mekih tkiva i izloženost transplantata. Stopa preživljavanja implantata postavljenih prilikom Le Fort I osteotomije iznosi prosječno 87,9 % (3).

## **2.6. Distrakcija alveolarnog grebena**

Kod većih defekata uzrokovanih traumom, kongenitalnim defektima ili resekcijama kosti zbog raznih patoloških stanja, potrebni su složeniji zahvati.

Distrakcijska osteogeneza podrazumijeva osteotomiju alveolarnog grebena kojom će se dva nastala segmenta čeljusti postupno razdvajati napravom koja će biti pričvršćena za svaki segment zasebno, dok će se u dobiveni prostor uslijed djelovanja sila stvarati nova kost. Širenje kosti uslijed djelovanja napetosti pratit će i okolna meka tkiva. Implantati se postavljaju nakon tri do četiri mjeseca, većinom onda kada se skida i naprava. Indikacije za ovu tehniku su defekti veći od 6 mm, nedostatak mekog tkiva za primarno zatvaranje rane bez tenzije nakon koštane augmentacije i slučajevi pacijenata koji ne žele sekundarno donorsko mjesto za transplantaciju autogene kosti (16).

## **2.7. Tehnika podizanja dna nosne šupljine**

Tehnika podizanja dna nosne šupljine može se definirati kao rekonstruktivni zahvat kojim se podiže sluznica dna nosne šupljine i stvara potreban prostor za augmentaciju alveolarnog grebena, što je uvjet za postavu dentalnih implantata (2). Implantoprotetska rehabilitacija mora zadovoljiti estetsku, biološku i funkcionalnu komponentu budućeg protetskog rada. Pacijenti koji ne mogu nositi mobilne protetske nadomjeske, kao i oni pacijenti koji žele nositi isključivo fiksni protetski rad, a nemaju dovoljnu visinu kosti u prednjem dijelu gornje čeljusti za postavu implantata, moraju prethodno biti podvrgnuti ovome postupku (1).

Ovaj zahvat ne preporučuje se pacijentima s rekurentnim epistaksama, prijašnjom rekonstrukcijom nosnog septuma, pacijentima koji boluju od kroničnog rinitisa i alergija. Neke od mogućih komplikacija su krvarenje, bol, oteklina, hematoma, infekcija, malpozicija implantata te rinitis i sinusitis kao posljedica protruzije implantata u nosnu i sinusnu šupljinu (1).

Podizanje dna nosne šupljine opisuje se 1997. godine kao tehnika za augmentaciju gornje čeljusti radi postave implantata u slučajevima gdje je preostala visina alveolarnog grebena manja od 10 mm. Preporučuje se uporaba autogenih koštanih blokova za augmentaciju grebena i podizanje nosne sluznice za 3 do 5 mm i postavljanje implantata nakon integracije transplantata (38). Nazivi koji se za ovu tehniku pojavljuju u engleskoj literaturi su „podizanje nosnog poda“ ili „augmentacija nosnog poda“ (*nasal floor elevation, nasal floor augmentation*) (1, 2).

### **2.7.1. Podizanje dna sluznice nosa s ugradnjom implantata**

U raznim istraživanjima autori su pokušali prikazati uspješnim postupak podizanja sluznice dna nosne šupljine zajedno s augmentacijom i postavom implantata (1, 3, 38, 39, 40).

Tako su u istraživanju iz 2012. godine (Mazor i sur.) evaluirana 32 pacijenta (18 muškaraca i 14 žena) u razdoblju od 2006. i 2009. godine (1). Analizom CBCT snimke, svim je pacijentima utvrđen nedostatak visine kosti u prednjem dijelu maksile, što je onemogućavalo postavu dentalnih implantata. Kirurški protokol uključivao je inciziju i odizanje mukoperiostalnog reznja s alveolarnog grebena, s potpunim prikazom *spine nasalis* i *pyriformis*. Nadalje, lateralnim pristupom odigla se sluznica dna nosne šupljine kako bi se u dobiveni prostor augmentirala goveđa kost (*Cerabone*, Botiss, Njemačka). Pazilo se da visina augmentirane kosti ne bude iznad 6 mm, osim ako se ne ukloni *concha nasalis inferior* te su prilikom augmentacije postavljeni implantati (*Adin Dental Implants*, Alon Tavor, Izrael). Membrana nije upotrebljavana osim ako nije došlo do perforacije nosne sluznice. Implantati su postavljeni istovremeno s podizanjem nosne sluznice i augmentacijom grebena.

Zabilježeni su podaci o preoperativnoj visini kosti (7,3 – 11,2 mm), dimenzijama implantata (10 – 16 mm), visini augmentirane kosti nakon podizanja dna nosne sluznice (1,1 – 5,7 mm) i demografski podaci pacijenata (od 35 do 76 godina). Srednje vrijeme praćenja iznosilo je 27,8 ± 12,4 mjeseci i tijekom tog perioda nije zabilježen gubitak implantata, što znači da je stopa preživljavanja implantata stopostotna (1).

U kliničkom istraživanju koje su proveli El-Ghareeb i sur. (2012. godina) opisuje se uspješnost postave implantata u područje augmentirano osteokonduktivnim materijalima prilikom podizanja nosne sluznice (3). Podizanjem dna nosnog poda stvara se prostor koji se augmentira kako bi se postigla potrebna visina koštanog fundamenta u prednjem dijelu čeljusti radi postave implantata. Od ukupno šest pacijenata, troje pacijenata imalo je vertikalni nedostatak kosti, dok je ostalih troje pacijenata imalo i vertikalni i horizontalni gubitak kosti. Svi pacijenti imali su veliku resorpciju čeljusti, klase V i VI prema Cawood i Howell klasifikaciji, a nepovoljni međučeljusni odnosi nisu zahtijevali radikalne rekonstruktivne postupke s obzirom na to da se planirala protetska opskrba prečkama i protezama. Uvidom u preoperativni CBCT snimak utvrđen je raspon visine kosti od 5,6 do 9 mm, sa srednjom vrijednosti od 7,7 mm i širinom kosti od 2,3 do 5,9 mm, sa srednjom vrijednosti od 4,1 mm. Intraoralnim pristupom odigao se mukoperiostalni režanj s prikazom anatomskih struktura *spina nasalis* i *pyriformis*. Na pet se pacijenata za vertikalnu augmentaciju upotrebljavao ksenogeni transplantat dobiven preradom koralja (*Pro Osteon 200R*, Biomet Biologics, Varšava, IN), dok je na jednom pacijentu upotrijebljen smrznuti mineralizirani koštani transplantat (*freeze-dried bone allograft* – FDDBA) (*Puros allograft*, Zimmer, Carlsbad, CA). Za horizontalnu augmentaciju upotrebljavali su se koštani blokovi s ramusa mandibule i simfize mandibule.

Postavljeno je ukupno 24 implantata: 20 Nobel Biocare (4 mm promjera i dužine 10 – 13 mm) i 4 implantata Straumann Bone Level implantata (promjera od 3,3 do 4,1 mm i dužine 10 mm). Kod pacijenata koji su zahtijevali samo vertikalnu augmentaciju kosti implantati su postavljeni istodobno s podizanjem dna nosne šupljine, dok je kod pacijenata koji su zahtijevali i vertikalnu i horizontalnu augmentaciju postavljanje implantata odgođeno za šest mjeseci. Nakon perioda cijeljenja pacijenti su opskrbljeni prečkom i protezama.

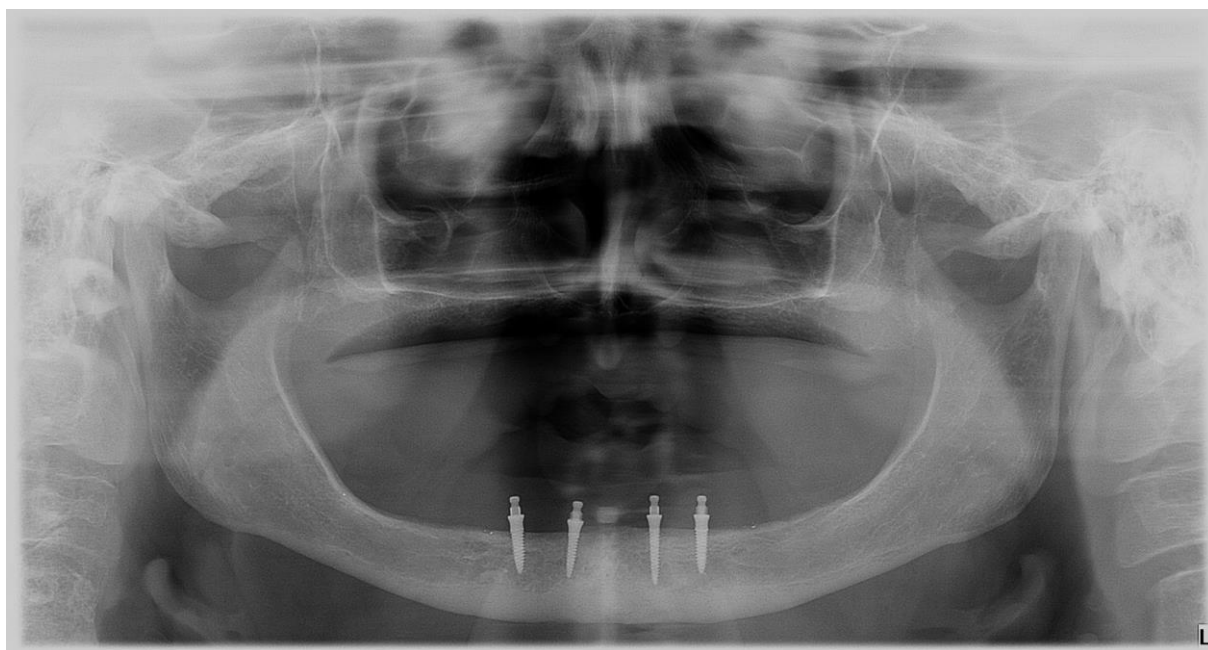
Zadovoljstvo pacijenata funkcijom ispitivano je upitnikom u kojem su ponuđeni odgovori bili izraženi vizualnom analognom ljestvicom. Postoperativno su napravljene periapikalne snimke, a duljina implantata poduprta s kosti podijeljena je na trećine i ocijenjena: 1 za apikalnu trećinu implantata, 2 za srednju trećinu implantata i 3 za koronarnu trećinu implantata koja je prekrivena s kosti. Transplantat se smatrao stabilnim ako je apikalni dio implantata ostao prekriven s kosti. Ako bi se inspekcijom pronašao plak, promjena boje gingive ili eksudat, bilježila bi se i upala mekih tkiva. Implantati su smatrani uspješnima ako su zadovoljavali sljedeće kriterije: odsustvo mobilnosti, ocjena 3 za mezijalnu i distalnu stranu prekrivenosti implantata s kosti te odsustvo znakova upale na mekim tkivima.

Iz demografskih podataka vidljivo je da su svi pacijenti bili žene između 48 i 84 godine. Četvero pacijenata nije imalo značajnu medicinsku anamnezu koja bi kompromitirala rad, dok ju je preostalih dvoje pacijenata imalo. Jedna je pacijentica bolovala od reumatoidnog artritisa, Sjögrenovog sindroma i uzimala je sistemske steroidne terapije, dok je druga pacijentica bolovala od osteoporoze i uzimala je bisfosfonate per os jednom tjedno tijekom 2 godine.

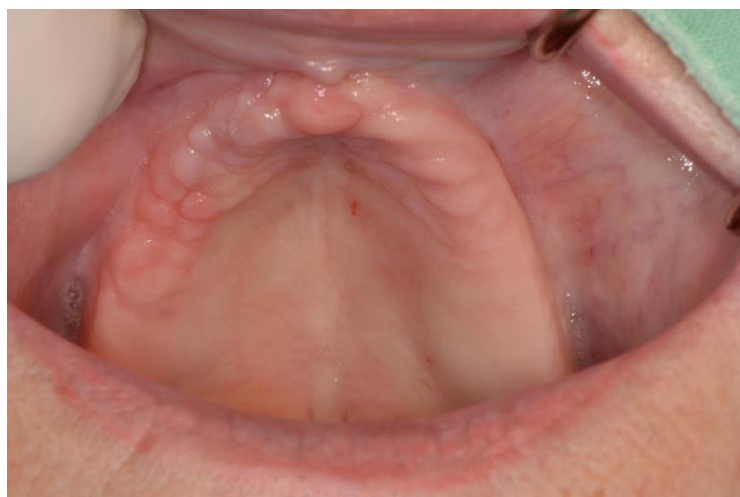Kod polovice pacijenata napravljena je tehnika podizanja dna nosne šupljine istovremeno s postavom implantata, dok je kod ostalih bio potreban period cijeljenja od 6 i pol mjeseci prije postavljanja implantata. Stopa preživljavanja implantata iznosila je 100 %, što znači da nije bilo odbacivanja. Stopa uspješnosti iznosila je 75 % prema navedenim kriterijima. Ocjenom 3 označeno je 87,5 % implantata, što znači da su bili prekriveni s kosti u koronarnoj trećini, a ostali su označeni s ocjenom 2, što je utjecalo na konačni postotak uspješnosti implantata. Zadovoljstvo tretmanom je ocjenom 7 ili više prema vizualnoj analognoj ljestvici označilo 93% pacijenata (3).

U ovom odlomku bit će opisan slučaj pacijentice u dobi od 72 godine koja se javlja na Zavod za oralnu kirurgiju Stomatološkog fakulteta Sveučilišta u Zagrebu koja je dugi niz godina bila protetski opskrbljena totalnim protezama kako bi joj se umjesto proteza omogućilo bolje rješenje. Kliničkim pregledom ustanovila se izrazita atrofija gornje čeljusti u razini nepčane kosti i sa suviškom mekog tkiva duž preostalog grebena. Analiza CBCT-a pokazala je opsežnu pneumatizaciju baze nosa i maksilarnih sinusa, bez rezidualne kosti prikladne za implantaciju. Učinjena je tehnika podizanja dna nosa u lokalnoj provodnoj anesteziji obostrano, kao oblik augmentacije za povećanje visine u području premaksile. Krestalnim rezom pristupilo se bazi nosa kroz *aperturu piriformis* i kroz lateralni prozor distalno. Podigla se sluznica nosa te se augmentiralo područje s ksenogenim materijalom u kombinaciji s PRGF frakcijama F1 i F2, bez imedijatne implantacije. Postoperativni period prošao je uredno i bez komplikacija. Nakon perioda cijeljenja ugrađena su četiri dentalna implantata *Zimmer Biomet*, promjera 4,1 mm i dužine 10 mm u regijama 13, 14, 23, 24 proizvođača Zimmer Biomet (SAD), a mukoperiostalni režanj sašiven je resorptivnim koncem veličine 4-0 pojedinačnim i madrac šavovima. Nakon uspješne oseintegracije pacijentica je opskrbljena prečkom i pokrovnom protezom.

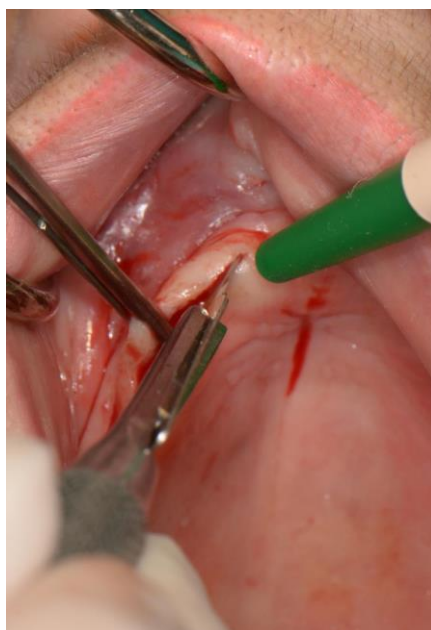




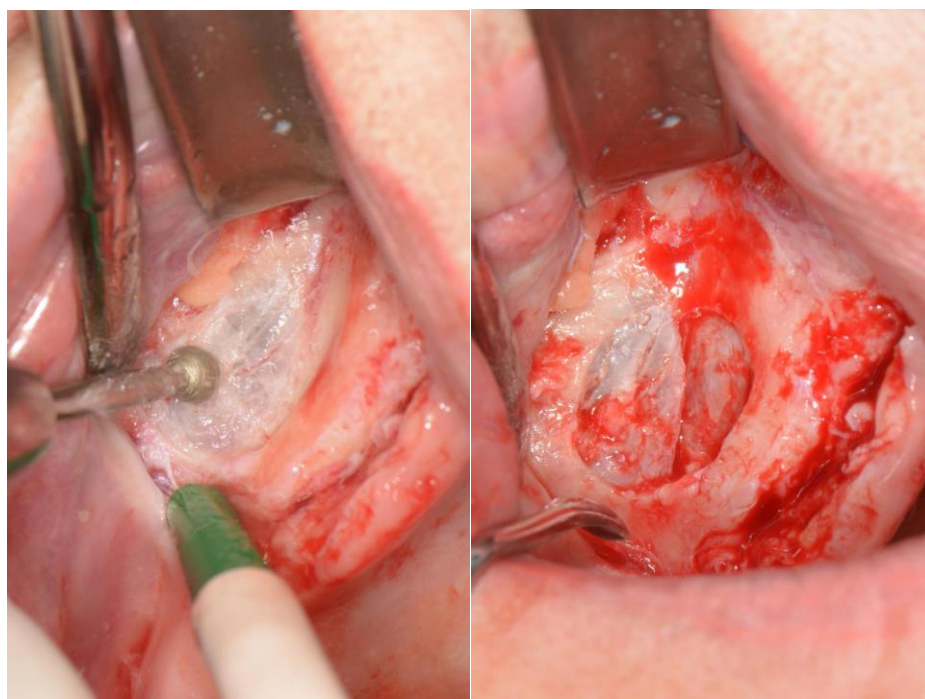
Slika 1. Panoramski prikaz bezube čeljusti s velikom atrofijom maksile prije kirurške intervencije.



Slika 2. Klinička situacija prije početka implanto-protetske rehabilitacije.

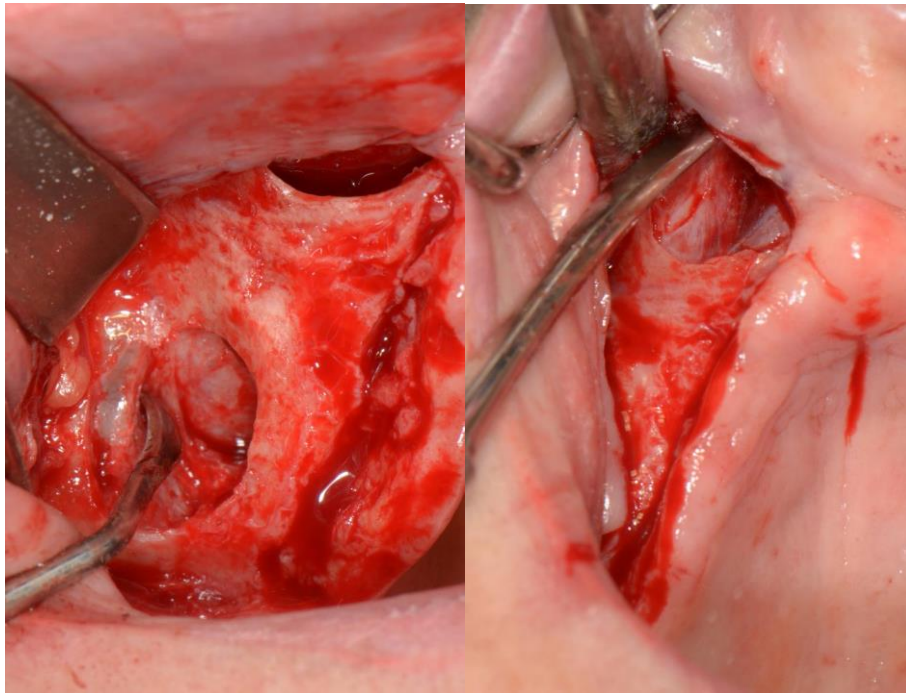


Slika 3. Incizija na grebenu alveolarnog grebena do periosta.  
Preuzeto s dopuštenjem autora: izv.prof.dr.sc. Mato Sušić

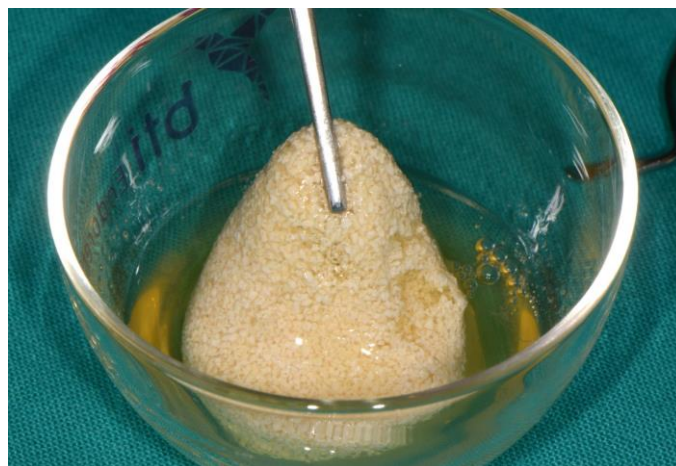

Slike 4-5. Dijamantnim svrdlom lateralnim pristupom preparira se kost kako bi se prikazala mukozna sluznica dna nosne šupljine.

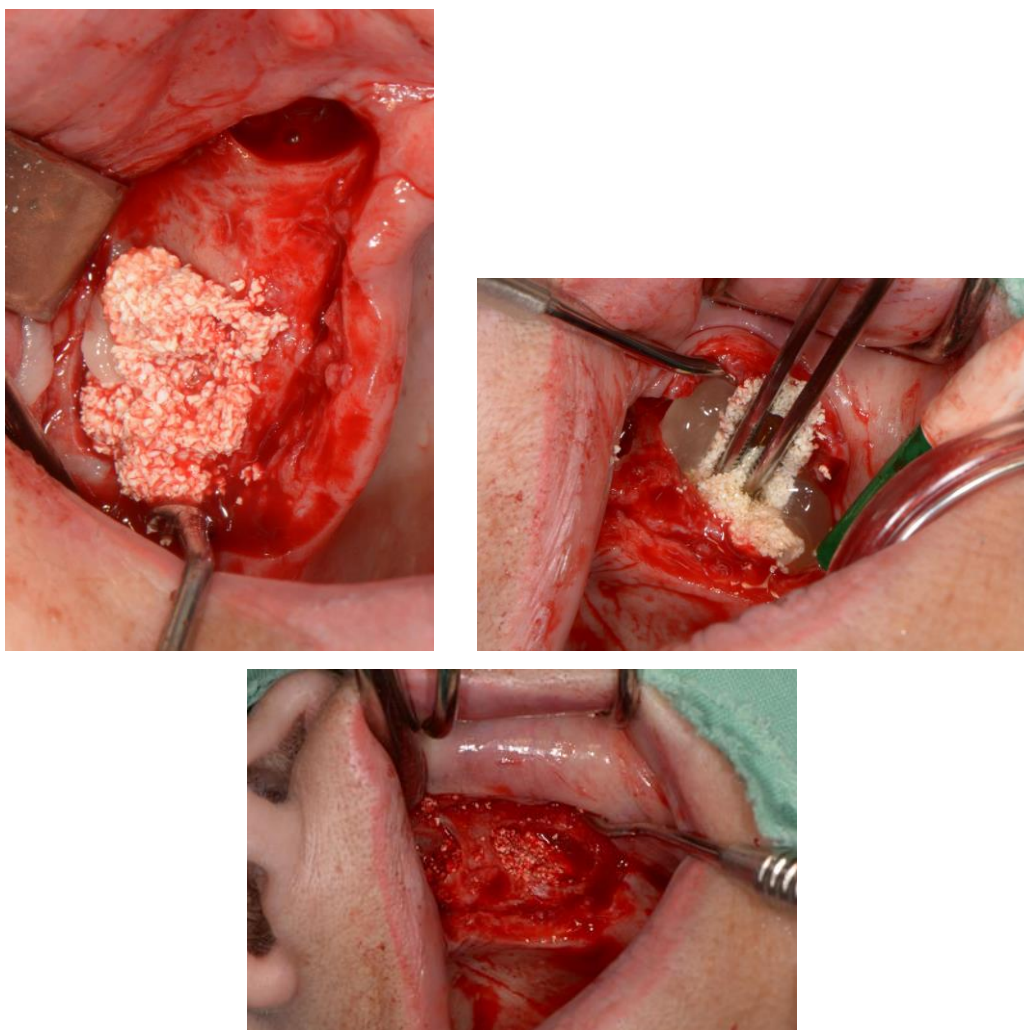
Preuzeto s dopuštenjem autora: izv.prof.dr.sc. Mato Sušić



Slika 6. Podizanje mukozne sluznice anguliranim podizačem.  
Preuzeto s dopuštenjem autora: izv.prof.dr.sc. Mato Sušić

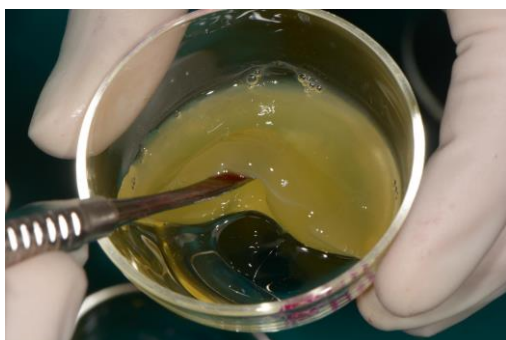

Slika 7. Frakcija F2 PRGF-a pomiješana s granulama govede kosti.




Slike 8– 10. U prostor dobiven podizanjem sluznice dna nosne šupljine augmentira se deproteinizirani goveđi koštani materijal pomiješan s PRGF-om.

Preuzeto s dopuštenjem autora: izv.prof.dr.sc. Mato Sušić



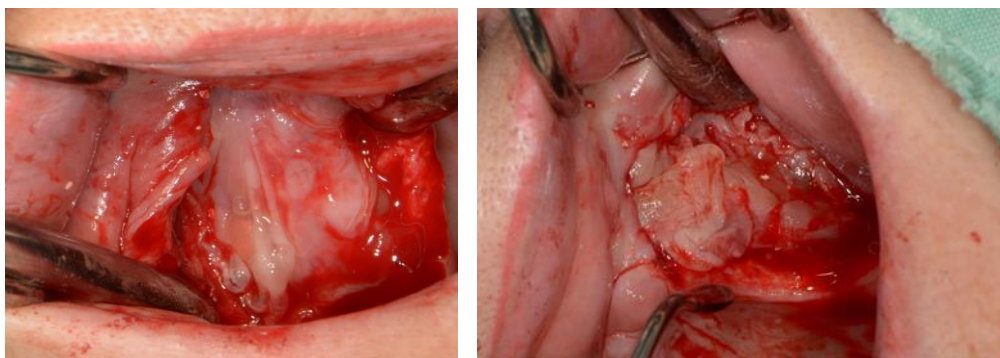
Slika 11. Frakcija F1 PRGF-a



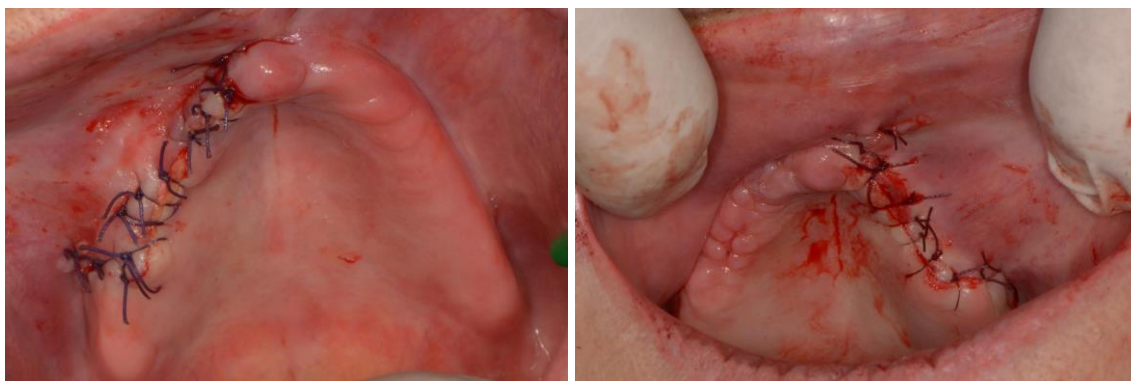Slika 12. Fibrinska membrana



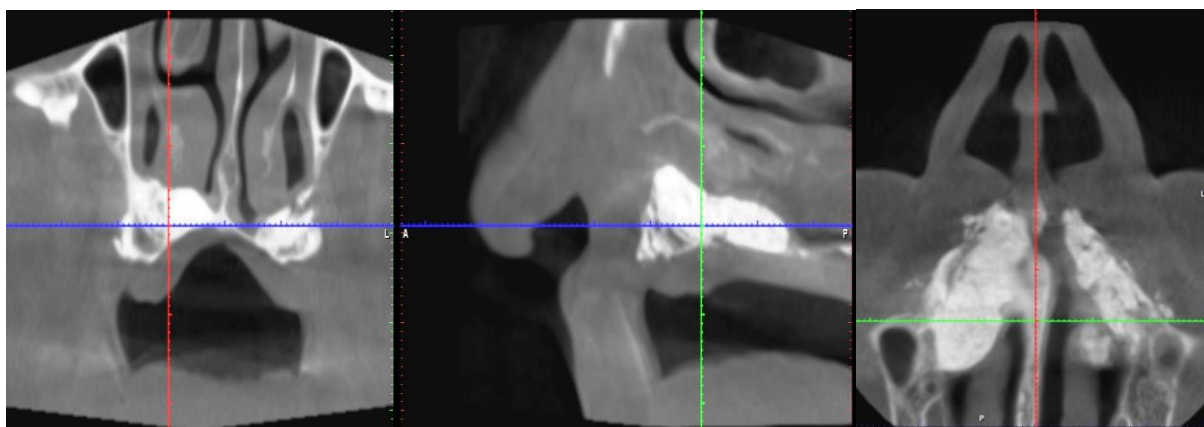
Slika 13. BTI centrifuga System IV



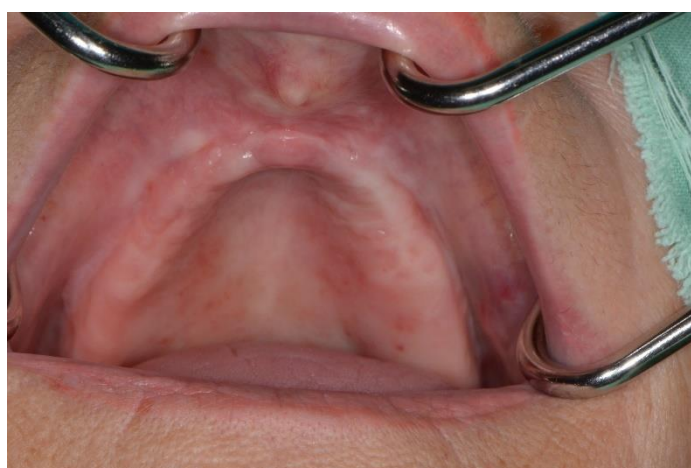Slike 14 – 15. Prekrivanje augmentirane kosti membranom frakcije F1 PRGF-a.  
Preuzeto s dopuštenjem autora: izv.prof.dr.sc. Mato Sušić



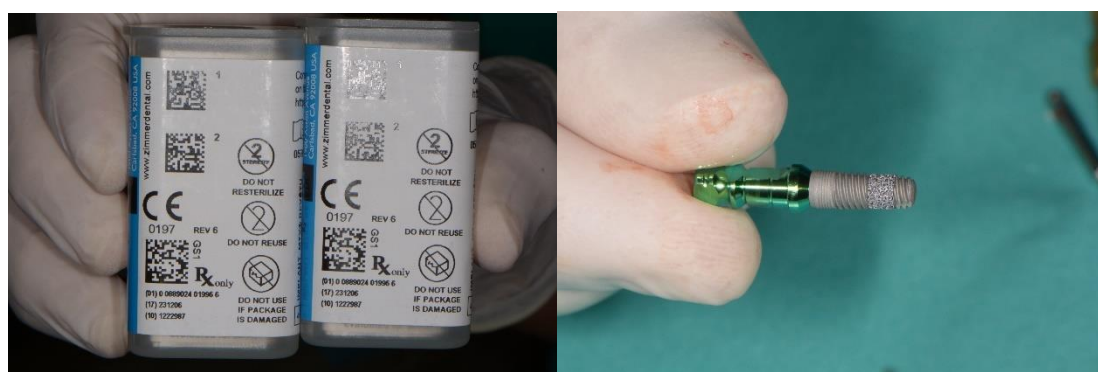Slike 16-17. Rana se sašije resorptivnim koncima (Novosyn 4-0).  
Preuzeto s dopuštenjem autora: izv.prof.dr.sc. Mato Sušić



Slika 18. CBCT postoperativno.

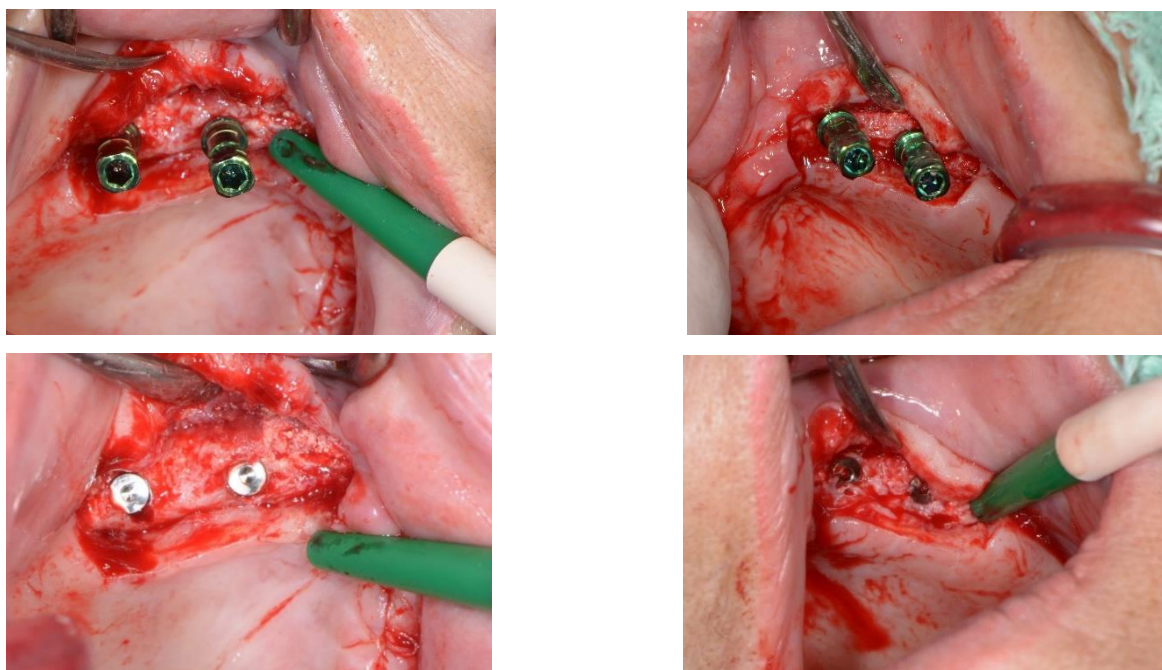


Slika 19. Klinički stanje nakon perioda cijeljenja.



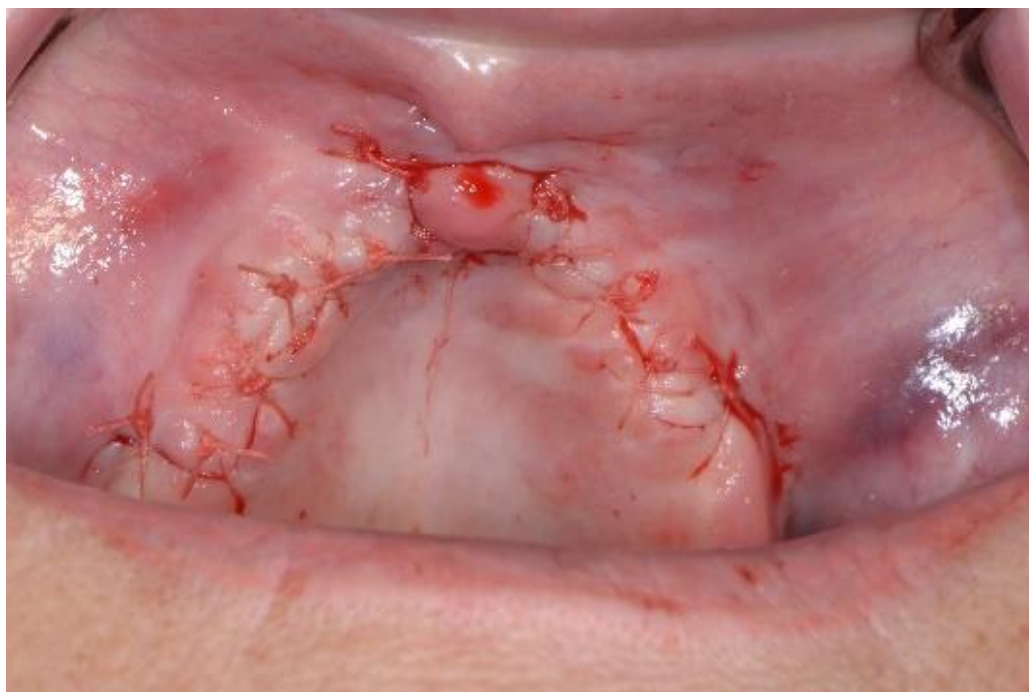Slike 20 – 21. Dentalni implantati *Zimmer Biomet Trabecular Metal*

Preuzeto s dopuštenjem autora: izv.prof.dr.sc. Mato Sušić



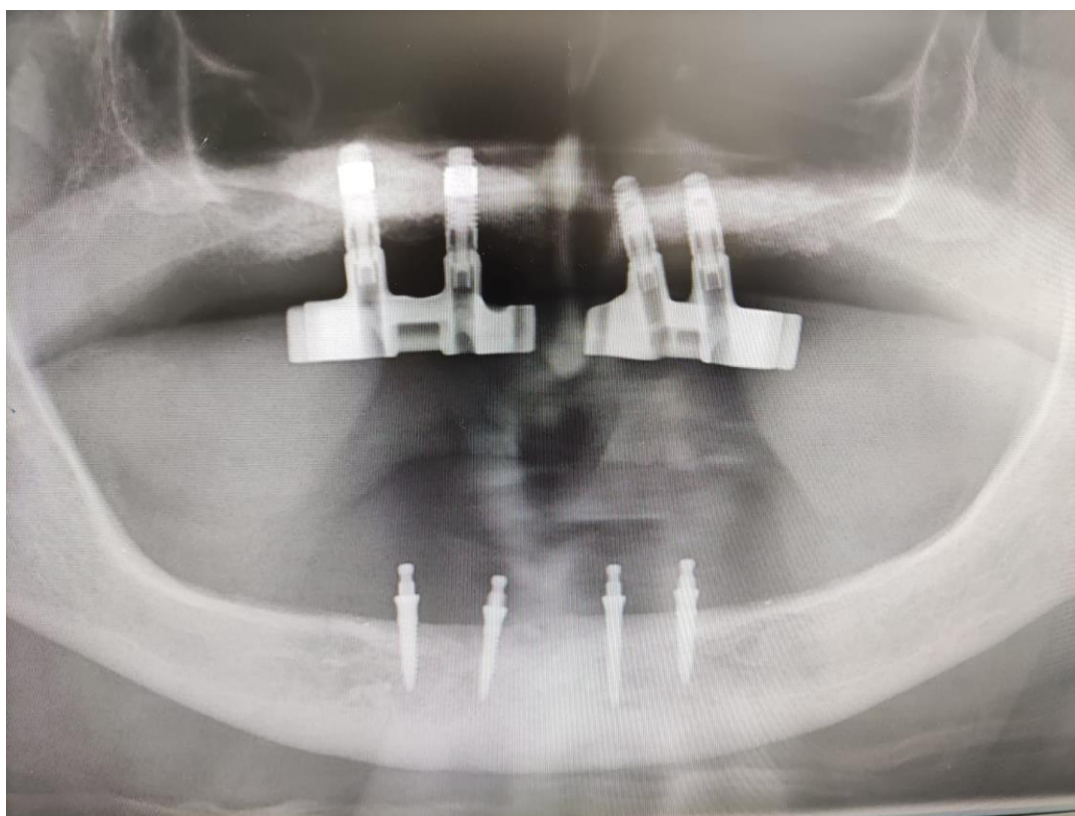
Slike 22– 25. Postava dentalnih implantata

Preuzeto s dopuštenjem autora: izv.prof.dr.sc. Mato Sušić



Slika 26. Poslijeoperacijsko područje odmah nakon postave implantata i šivanja.

Preuzeto s dopuštenjem autora: izv.prof.dr.sc. Mato Sušić



Slika 27. Kontrolni ortopantomogram nakon ugradnje implantata i postavljanja prečki.

### 2.7.2. Usporedba sinus lifta i podizanja dna sluznice nosa

Tehnika odizanja sluznice dna maksilarnog sinusa i augmentacije nastale šupljine između mukozne sluznice i dna maksilarnog sinusa naziva se *sinus lift* i pokazala se jako uspješnom. Izvodi se gotovo rutinski iako funkcija maksilarnog sinusa nije još u potpunosti razjašnjena. Maksilarni sinus lift omogućuje postavu implantata u stražnji dio maksile, a sam postupak može se napraviti u jednoj ili dvije faze s različitim materijalom za augmentaciju. Implantati postavljeni u stražnju regiju maksile tehnikom sinus lifta pokazuju veliku uspješnost (2). To potkrepljuje pregledni članak koji meta analizom prikazuje kako je stopa uspješnosti implantata unutar 3 godine od njihove postave prilikom tehnike sinus lifta iznosila čak 90,1 % (41).



Iako je tehnika podizanja dna nosne šupljine jako slična sinus liftu, nije općeprihvaćena i rijetko se upotrebljava zbog nedostatka dokaza i istraživanja o toj temi. Kada bi se prema kriterijima uspješnosti pokazalo da je tehnika podizanja dna nosne šupljine s postavljanjem implantata jednako uspješna kao i tehnika podizanja dna maksilarnog sinusa, tada bi se znatno češće upotrebljavala u implantoprotetskoj rehabilitaciji djelomične ili potpune bezubosti u gornjoj čeljusti. Jedna je od prednosti koja tomu govori u prilog količina rezidualne kosti nosne šupljine, koja je vrlo često dovoljno velika za primarnu stabilnost implantata, dok je u stražnjem dijelu maksile ona često nedostatna zbog tankog dna maksilarnog sinusa, odnosno preostalog alveolarnog grebena i ne može se očekivati velika stabilnost postavljenog implantata. Nadalje, sluznica nosne šupljine žilavija je i tanja, stoga ju je teže perforirati prilikom kirurškog zahvata, a prilično se lako oporavi (2). Perforacije Schneiderove membrane prilikom sinus lifta događaju se u 11 do 56 % slučajeva, što može dovesti do upale (sinusitis) i ostalih komplikacija (42). Rješavanje velikih perforacija membrane uključuje uporabu kolagenih membrana i fibrinskih adheziva, a u nekim se slučajevima mora i odustati od zahvata (43).

U jednom novijem istraživanju koje se bavi usporedbom implantata postavljenih u prednji dio maksile prilikom augmentacije tehnikom podizanja sluznice dna nosne šupljine i implantata postavljenih u regiji maksilarnog sinusa augmentiranog tehnikom sinus lifta, željelo se pokazati kako nema statistički značajne razlike u uspješnosti i preživljavanju implantata postavljenih tim dvjema tehnikama u navedenim regijama (2). Kirurški postupak podizanja sluznice dna nosne šupljine uključivao je standardne postupke opisane u prijašnjim studijama. Augmentacija maksilarnog sinusa napravljena je prema standardnom kirurškom protokolu. Materijal za augmentaciju koji se upotrebljavao bila je goveđa kost (Bio-Oss). Tip implantata koji su se upotrebljavali bili su NanoTite (*Biomet 3i*, Palm Beach FL, USA) i sve je kirurške postupke izveo isti kirurg. Pacijentima je postoperativno propisana terapija lijekovima Amoksicilin 750 mg, Ibuprofen 600 mg i Klorheksidin 0,20 % tijekom 7, 4 i 10 dana te su im dane postoperativne upute za njegu usne šupljine i mirovanje. Savjetovano im je da ne nose stare protetske nadomjeske tijekom 3 tjedna od operacije. Nakon prolaska vremena potrebnog za cijeljenje, implantati su se operetili različitim protetskim nadomjescima (fiksne proteze, mostovi, hibridni mostovi). Isti operater postavio je ukupno 78 implantata kod 14 pacijenata: 37 u regiji nosne šupljine i 41 u regiji maksilarnog sinusa.

Medicinska anamneza pojedinih pacijenata uključivala je osteoporozu, tumor, poremećaje štitne žlijezde, aritmije i prekomjerno pušenje. Međutim, bolesti nisu bile u aktivnoj fazi te nije bilo kontraindikacija za postavu dentalnih implantata (2).

Implantati su tijekom praćenja ispitivani i smatrali su se uspješnima ako su nakon godinu dana od postavljanja u potpunosti zadovoljavali Albrektssonove kriterije uspješnosti (dubina džepa < 4 mm, gubitak kosti < 2 mm, mobilnost < 0) (44). Podaci su prikupljeni i statistički analizirani.

Rezultati su pokazali stopu uspješnosti implantata od 89,2 % u grupi s elevacijom sluznice dna nosne šupljine i 95,0 % u pacijenata na kojima se upotrebljavala tehnika sinus lifta, međutim bez statistički značajne razlike ( $p > .05$ ). Unutar dviju grupa tijekom praćenja nisu zabilježene perforacija nosne ili sinusne membrane, kao ni ostale komplikacije. Tijekom perioda praćenja svi su se implantati pokazali uspješnima osim 6 implantata koji se nisu oseointegrirali u pacijenta koji je intenzivni pušač (4 implantata postavljena u regiji nosne šupljine i 2 implantata postavljena u regiji maksilarnog sinusa). Statistički značajnije razlike pokazale su se u količini preostale i augmentirane kosti te u širini implantata koji su postavljani, što je i razumljivo s obzirom na anatomiju prostora (2).

### **3. RASPRAVA**

Postavljanje implantata u prednjoj regiji gornje čeljusti velik je izazov za operatera, kako zbog estetskih, tako i zbog funkcionalnih razloga. Pravilno planiranje zahvata uz analizu CBCT-a nužno je za postavu implantata.

Uvidom u prikazane rezultate utvrđuje se da tehnika podizanja dna nosne šupljine može poslužiti kao održiva i predvidljiva metoda rekonstrukcije alveolarnog grebena u slučaju nedostatka visine kosti za postavu dentalnih implantata. Iako je podizanje dna maksilarnog sinusa prihvaćena metoda za rješavanje distalne bezubosti s resorbiranim alveolarnim grebenom i pneumatizacijom sinusa, te se izvodi godinama s visokim postotkom uspješnosti, podizanje dna nosne šupljine za rješavanje bezubosti u prednjem dijelu gornje čeljusti još nije široko zastupljena metoda u svakodnevnom kliničkom radu (2).

Istraživanje prikazano u ovom radu pokazuje kako nema statistički značajne razlike u uspješnosti tijekom praćenja između postavljenih implantata nakon augmentacije tehnikom podizanja dna nosne šupljine i implantata postavljenih nakon augmentacije tehnikom podizanja dna maksilarnog sinusa (2). Ova klinička studija prvo je kontrolirano randomizirano, *split-mouth* istraživanje, s dovoljnim brojem ispitanika i periodom praćenja, koje omogućuje statističku analizu i ispitivanje stope uspješnosti postave implantata prilikom augmentacije tehnikom podizanja dna nosne šupljine (2). Vanjski čimbenici koji bi mogli utjecati na uspješnost postave implantata svedeni su na minimum. Razlike su postojale u promjeru implantata, što je očekivano s obzirom na to da se straga postavljaju implantati sa širim promjerom nego oni sprijeda te u preostaloj visini kosti u prednjem i stražnjem dijelu maksile. Visina kosti u prednjoj regiji maksile prije augmentacije prosječno je iznosila 7 mm, dok je u stražnjoj regiji iznosila između 1 i 6 mm u prosjeku, što je bilo očekivano s obzirom na to da je resorpcija alveolarnog grebena veća straga nego u prednjem dijelu čeljusti. Također, augmentacija alveolarnog grebena ograničena je sprijeda donjim nosnim hodnikom, što je utjecalo na različite mogućnosti augmentacije kosti u prednjoj i stražnjoj regiji čeljusti (sprijeda je postignuto povećanje visine od 4 mm u prosjeku, dok je straga bilo moguće vertikalno augmentirati do 11 mm, no to nije predstavljalo značajnu razliku s obzirom na to da preostala visina kosti sprijeda nije zahtijevala veću augmentaciju od 4 mm).

Implantati su postavljeni u nosnu šupljinu i maksilarni sinus istovremeno, a ako je bilo potrebno odgoditi implantaciju u jednoj od dviju regija, odgodila bi se postava implantata i u drugoj regiji. Sve operacije izvodio je isti operater s istim materijalima.

Rezultati su pokazali veliku stopu uspješnosti, a gubitak svih implantata zabilježen je samo kod pacijenta koji je prekomjerno pušio cigarete. Budući da je navedeni gubitak zabilježen samo kod njega, smatra se da je pušenje jedan od glavnih čimbenika koji utječu na stopu uspješnosti implantata (2). To dokazuje i jedno prijašnje istraživanje (Keller i sur.) (7) u kojem se nikotin navodi kao jedan od glavnih čimbenika rizika u odbacivanju implantata nakon podizanja dna nosne šupljine. Tijekom zahvata nisu zabilježene perforacije nazalne membrane ni druge komplikacije. Neke od prednosti ove tehnike kojom se postiže visoka stopa uspješnosti i preživljavanja implantata može se objasniti bikortikalnom stabilizacijom koja se postiže postavljanjem implantata u kortikalnu kost alveolarnog grebena i nosnog dna. Zbog dovoljne količine rezidualne kosti, moguće je imedijatno postaviti implantate koji imaju dobru primarnu stabilnost (2).

Danas su bolje vrste transplantata sve traženije i poboljšavaju se karakteristike postojećih kako bi se što kvalitetnije zamijenio „zlatni standard“, odnosno autogeni koštani transplantat, s obzirom na ograničena intraoralna donorska mjesta te visok morbiditet i trošak postupka augmentacije s ekstraoralnih donorskih mjesta (16).

U ovom radu navedena su istraživanja u kojima je opisana upotreba osteokonduktivnih ksenogenih transplantata životinjskog podrijetla poput goveđe kosti (Cerabone, Bio-Oss) i ksenogenih transplantata dobivenih preradom koralja i algi koji se sastoje od kalcijevog karbonata i hidroksiapatita (ProOsteon 200R). Uporaba osteokonduktivnih transplantata dovela je do predvidljivih i zadovoljavajućih rezultata u augmentaciji alveolarnog grebena u području frontalnog dijela maksile za vertikalne augmentacije do 5 mm te na taj način isključuje potrebu za invazivnijim metodama poput Le Fort I osteotomije, distrakcijske osteogeneze i autolognih blok augmentacija (3).

Podaci u ovom radu prikupljeni iz navedenih istraživanja mogu poslužiti za daljnja istraživanja i usporedbu tehnike podizanja dna nosne šupljine s alternativnim tehnikama rekonstrukcije alveolarnog grebena, kao što su vertikalna i horizontalna augmentacija grebena koštanim blokovima, sinus lift, vođena koštana regeneracija, distrakcija alveolarnog grebena i Le Fort I osteotomija. Prednost bi se trebala dati onim postupcima koji su jednostavniji i sigurniji, manje invazivni, uključuju manji rizik od komplikacija i postižu cilj u najkraćem roku. Svaka tehnika trebala bi osigurati optimalan ishod implantoprotetske terapije.

Dodatna istraživanja trebala bi uključivati incidenciju perforacije nosne sluznice tijekom postupka i ostale komplikacije te uspješnost izvođenja ove tehnike ksenogenim transplantatima kod pacijenata s manjom količinom preostalog koštanog fundamenta. Zasebno istraživanje s dovoljnim brojem ispitanika trebalo bi potvrditi tezu o štetnosti nikotina (2).

#### **4. ZAKLJUČAK**

Analiza prikupljenih znanstveno dokazanih informacija u ovom radu dovodi do zaključka kako je rekonstruktivna tehnika podizanja dna nosne šupljine s osteokonduktivnim materijalima za augmentaciju alveolarnog grebena, prema kriterijima uspješnosti i preživljavanja implantata, uspješna i sigurna oralno-kirurška metoda u rehabilitaciji bezube gornje čeljusti te usporediva s tehnikom sinus lifta.

Međutim, potreban je još veći broj kontroliranih randomiziranih istraživanja, s većim brojem ispitanika i duljim periodom praćenja, kako bi ova tehnika bila prihvaćena metoda izbora u implantoprotetskoj rehabilitaciji bezube gornje čeljusti.

Razvojem implantologije nameće se sve veća potreba za boljim razumijevanjem rekonstruktivnih tehnika u svrhu implantoprotetske rehabilitacije pacijenata, a daljnja istraživanja i saznanja pomoći će nam u njihovom odabiru.





1. Mazor Z, Lorean A, Mijiritsky E, Levin L. Nasal floor elevation combined with dental implant placement. *Clin Implant Dent Relat Res* 2012;14:768–71.
2. Garcia-Denche JT, Abbushi A, Hernández G, Fernández-Tresguerres I, Lopez-Cabarcos E, Tamimi F. Nasal Floor Elevation for Implant Treatment in the Atrophic Premaxilla: A Within-Patient Comparative Study. *Clin Implant Dent Relat Res*. 2015 Oct;17 Suppl 2:520-30.
3. El-Ghareeb M, Pi-Anfruns J, Khosousi M, Aghaloo T, Moy P. Nasal floor augmentation for the reconstruction of the atrophic maxilla: a case series. *J Oral Maxillofac Surg* 2012; 70:235–241.
4. Križan Z. Pregled građe glave, vrata i leđa: II dio. 3rd ed. Zagreb: Školska knjiga; 1999. p. 108-101.
5. Jensen OT: The sinus bone graft. 2 nd ed. Illinois: Quintessence Pub.; 1999.
6. Sethi A., Kaus T., *Praktična implantologija*, Zagreb: Quintessence Publishing Co, Inc, 2009.
7. Almog DM. Sprečavanje neuspjeha u oralnoj implantologiji. *Dental tribune Croatian & BiH Edition* [ Internet ]. 2013; 1:18-9. Available from: [https://issuu.com/dentaltribunecro/docs/dt\\_13\\_sve\\_3](https://issuu.com/dentaltribunecro/docs/dt_13_sve_3)
8. Cawood JI, Howell RA. A classification of the edentulous jaws. *Int J Oral Maxillofac Surg*. 1988;17:232-6.
9. Att W, Bernhart J, Strub JR. Fixed rehabilitation of the edentulous maxilla: possibilities and clinical outcome. *J Oral Maxillofac Surg*. 2009 Nov;67(11 Suppl):60-73.
10. Sclar AG. Soft tissue and esthetic considerations in implant therapy. Quintessence Pub. Co; 2003.
11. Misch CE. Maxillary sinus augmentation for endosteal implants. Organized alternative treatment plants. *Int. J. Oral Implant*. 1987; 4:49-58.
12. ITI Treatment Guide Series, Volume 7: Ridge Augmentation Procedures in Implant Dentistry: A Staged Approach. Berlin: Quintessence Publishing; 2014.
13. Buser D., 20 Years of Guided Regeneration in Implant Dentistry, Second Edition, Hanover: Quintessence Publishing Co, Inc, 2009.
14. Gabrić D, Katanec D. Implantacija u izraženo pneumatiziranoj gornjoj čeljusti – sinus lifting tehnike. *Sonda*. 2004; 6:86-9.

15. Katalinić I, Duski R, Katanec D, Gabrić Pandurić D. Podizanje dna maksilarnog sinusa; Balloon – lift – control i piezokirurgija. *Sonda*. 2011; 32-5.
16. Tolstunov L, Hamrick JFE, Broumand V, Shilo D, Rachmiel A. Bone Augmentation Techniques for Horizontal and Vertical Alveolar Ridge Deficiency in Oral Implantology. *Oral Maxillofac Surg Clin North Am*. 2019 May;31(2):163-191.
17. Linde J, Karring T, Lang NP. *Klinička parodontologija i dentalna implantologija*. 4 th end. Zagreb: Nakladni zavod Globus; 2004.
18. Garg AK. *Bone Biology, Harvesting, Grafting for Dental Implants: Rationale and Clinical Applications*. Chicago: Quintessence Publishing; 2004.
19. Jensen SS, Brogini N, Hjørting-Hansen E, Schenk R, Buser D. Bone healing and graft resorption of autograft, anorganic bovine bone and beta-tricalcium phosphate. A histologic and histomorphometric study in the mandibles of minipigs. *Clin Oral Implants Res*. 2006;17:237-43.
20. Franco M et al. Wide Diameter Implants Inserted in Jaws Grafted with Homologue Bone. *Acta Stomatol Croat*. 2008;42(3):273-282.
21. von Arx T, Buser D. Horizontal ridge augmentation using autogenous block grafts and the guided bone regeneration technique with collagen membranes: a clinical study with 42 patients. *Clin Oral Implants Res*. 2006;17:359-66.
22. Mardas N, Chadha V, Donos N. Alveolar ridge preservation with guided bone regeneration and a synthetic bone substitute or a bovine-derived xenograft: a randomized, controlled clinical trial. *Clin Oral Implants Res*. 2010;21:688-98.
23. Martinez A, Oscar Balboa O, Gasamans I, Otero-Cepeda XL, Guitian F. Deproteinized bovine bone vs. beta-tricalcium phosphate as bone graft substitutes: histomorphometric longitudinal study in the rabbit cranial vault [Internet]. *Clin Oral Implants Res*. 2014. Dostupno na: <http://onlinelibrary.wiley.com/doi/10.1111/clr.12349/pdf>.
24. Chiapasco M, Zaniboni M.N. Clinical outcomes of GBR procedures to correct periimplant dehiscences and fenestrations: a systematic review. *Clin Oral Implants Res*. 2009 Sep;20 Suppl 4:113-23.
25. Pensler J, McCarthy JG. The calvarial donor site: an anatomic study in cadavers. *Plast Reconstr Surg*. 1985 May;75(5):648-51.

26. Carinci F, Farina A, Zanetti U, Vinci R, Negrini S, Calura G, Laino G, Piattelli A. Alveolar ridge augmentation: a comparative longitudinal study between calvaria and iliac crest bone grafts. *J Oral Implantol.* 2005;31(1):39-45.
27. Mertens C, Decker C, Seeberger R, Hoffmann J, Sander A, Freier K. Early bone resorption after vertical bone augmentation--a comparison of calvarial and iliac grafts. *Clin Oral Implants Res.* 2013 Jul;24(7):820-5.
28. Felice P, Marchetti C, Iezzi G, Piattelli A, Worthington H, Pellegrino G, Esposito M. Vertical ridge augmentation of the atrophic posterior mandible with interpositional bloc grafts: bone from the iliac crest vs. bovine anorganic bone. Clinical and histological results up to one year after loading from a randomized-controlled clinical trial. *Clin Oral Implants Res.* 2009 Dec;20(12):1386-93.
29. Jensen SS, Terheyden H. Bone augmentation procedures in localized defects in the alveolar ridge: clinical results with different bone grafts and bone-substitute materials. *Int J Oral Maxillofac Implants.* 2009;24 Suppl:218-36.
30. Orsini G, Bianchi AE, Vinci R, Piattelli A. Histologic evaluation of autogenous calvarial bone in maxillary onlay bone grafts: a report of 2 cases. *Int J Oral Maxillofac Implants.* 2003 Jul-Aug;18(4):594-8.
31. ITI Treatment Guide Series, Volume 7: Ridge Augmentation Procedures in Implant Dentistry: A Staged Approach. Berlin: Quintessence Publishing; 2014.
32. Kuchler U, von Arx T. Horizontal ridge augmentation in conjunction with or prior to implant placement in the anterior maxilla: a systematic review. *Int J Oral Maxillofac Implants.* 2014; 29 Suppl:14-24.
33. Chiapasco M, Casentini P, Zaniboni M. Bone augmentation procedures in implant dentistry. *Int J Oral Maxillofac Implants.* 2009;24 Suppl:237-59.
34. Bell WH. Revascularization and bone healing after anterior maxillary osteotomy: a study using adult rhesus monkeys. *J Oral Surg* 1969;27(4):249-55.
35. Bell WH, Levy BM. Revascularization and bone healing after anterior mandibular osteotomy. *J Oral Surg* 1970;28(3):196-203.
36. Kahnberg KE, Nilsson P, Rasmusson L. Le Fort I osteotomy with interpositional bone grafts and implants for rehabilitation of the severely resorbed maxilla: a 2-stage procedure. *Int J Oral Maxillofac Implants.* 1999;14:571-8.

37. Keller EE, Van Roekel NB, Desjardins RP, et al. Prosthetic-surgical reconstruction of the severely resorbed maxilla with iliac bone grafting and tissue-integrated prostheses. *Int J Oral Maxillofac Implants*. 1987; 2:155.
38. Garg AK. Nasal sinus lift: an innovative technique for implant insertions. *Dent Implantol Update* 1997; 8:49–53.
39. Keller EE, Tolman DE, Eckert SE. Maxillary antral-nasal inlay autogenous bone graft reconstruction of compromised maxilla: a 12-year retrospective study. *Int J Oral Maxillofac Implants* 1999; 14:707–21.
40. Lundgren S, Nyström E, Nilson H, Gunne J, Lindhagen O. Bone grafting to the maxillary sinuses, nasal floor and anterior maxilla in the atrophic edentulous maxilla. A two-stage technique. *Int J Oral Maxillofac Surg*. 1997 Dec;26(6):428-34.
41. Pjetursson BE, Tan WC, Zwahlen M, Lang NP. A systematic review of the success of sinus floor elevation and survival of implants inserted in combination with sinus floor elevation. *J Clin Periodontol* 2008; 35:216–240.
42. Ardekian L, Oved-Peleg E, Mactei EE, Peled M. The clinical significance of sinus membrane perforation during augmentation of the maxillary sinus. *J Oral Maxillofac Surg* 2006; 64:277–282.
43. Vlassis JM, Fugazzotto PA. A classification system for sinus membrane perforations during augmentation procedures with options for repair. *J Periodontol* 1999; 70:692–699.
44. Albrektsson T, Zarb G, Worthington P, Eriksson AR. The long-term efficacy of currently used dental implants: a review and proposed criteria of success. *Int J Oral Maxillofac Implants* 1986; 1:11–25.

## **6. ŽIVOTOPIS**

Ivan Matoš rođen je 4.10.1991. godine u Slovenj Gradecu, u Sloveniji. Nakon završene osnovne škole Augusta Harambašića u Zagrebu, upisuje II. opću gimnaziju u Zagrebu 2006. godine, koju završava 2010. godine. Iste godine upisuje Medicinski fakultet Sveučilišta u Rijeci, Studij dentalne medicine koji završava u srpnju 2016. godine. Godinu dana kasnije upisuje poslijediplomski specijalistički studij Dentalna medicina. U lipnju 2019. godine započinje specijalističko usavršavanje iz oralne kirurgije u KBC-u Zagreb.