

Autotransplantacija zubi

Perić, Ante

Master's thesis / Diplomski rad

2023

Degree Grantor / Ustanova koja je dodijelila akademski / stručni stupanj: **University of Zagreb, School of Dental Medicine / Sveučilište u Zagrebu, Stomatološki fakultet**

Permanent link / Trajna poveznica: <https://um.nsk.hr/um:nbn:hr:127:598637>

Rights / Prava: [In copyright](#)/[Zaštićeno autorskim pravom.](#)

Download date / Datum preuzimanja: **2024-07-23**



Repository / Repozitorij:

[University of Zagreb School of Dental Medicine
Repository](#)





Sveučilište u Zagrebu

Stomatološki fakultet

Ante Perić

AUTOTRANSPLANTACIJA ZUBI

Diplomski rad

Zagreb, 2023.

Rad je ostvaren na Zavodu za oralnu kirurgiju Klinike za kirurgiju lica čeljusti i usta u Kliničkoj bolnici Dubrava u Zagrebu.

Mentor rada: doc. dr. sc. Josip Biočić, dr. med. dent.

Lektor hrvatskog jezika: Blaženka Kušan Krznar, dipl. profesor hrvatskog jezika i književnosti

Lektor engleskog jezika: Maja Bulović, dipl. profesor engleskog jezika i književnosti

Sastav Povjerenstva za obranu diplomskog rada:

(za svakog člana Povjerenstva naknadno se rukom na za to predviđeno mjesto upisuju ime i prezime, akademsko zvanje i ustanova)

1. _____
2. _____
3. _____

Datum obrane rada: _____

(upisuje se naknadno rukom)

Rad sadrži: 33 stranica (upisati broj)

0 tablica (upisati broj)

6 slika (upisati broj)

1 CD

Rad je vlastito autorsko djelo, koje je u potpunosti samostalno napisano uz naznaku izvora drugih autora i dokumenata korištenih u radu. Osim ako nije drukčije navedeno, sve ilustracije (tablice, slike i dr.) u radu su izvorni doprinos autora diplomskog rada. Autor je odgovoran za pribavljanje dopuštenja za korištenje ilustracija koje nisu njegov izvorni doprinos, kao i za sve eventualne posljedice koje mogu nastati zbog nedopuštenog preuzimanja ilustracija odnosno propusta u navođenju njihovog podrijetla.

Zahvaljujem svom mentoru doc. dr. sc. Josipu Biočiću na svim savjetima i pomoći tijekom školovanja te pristupačnosti i doprinosu u pisanju ovog diplomskog rada.

Zahvaljujem cijeloj svojoj obitelji i rodbini na potpori i ljubavi tijekom studiranja, posebno roditeljima na podršci, ljubavi, svim pruženim savjetima i prenesenom znanju tijekom cijelog obrazovanja.

Zahvaljujem svojoj djevojci Luciji na podršci, ljubavi i svim lijepim zajedničkim trenucima tijekom studiranja.

Zahvaljujem svim svojim prijateljima i kolegama na potpori i svim nezaboravnim trenucima tijekom studiranja.

AUTOTRANSPLANTACIJA ZUBI

Sažetak

Autotransplantacija zuba je postupak u kojem se pacijentovi vlastiti zubi prenose s donorskog mjesta u vlastitu postekstrakcijsku alveolu ili kirurški pripremljeno mjesto, u kosti iste donorske ili suprotne čeljusti. Cilj ove kirurške metode jest nadoknaditi izgubljeni zub vlastitim zubom donorom, koji će obnoviti estetsku, mastikatornu i fonetsku funkciju izgubljenog prethodnika u zubnom nizu. Postupak se najčešće provodi kod zubi s lošom prognozom, traumom ili karijesom izgubljenih zubi. Kirurški postupak obuhvaća vađenje zuba na receptorskom mjestu te obradu priležće alveole, ovisno o dimenzijama zuba donora. Transplantacijom zuba omogućava se očuvanje normalne visine i širine alveole te povrat funkcije izgubljenog zuba. Osim autotransplantacijom i fiksnoprotetskim nadomjescima, izgubljeni se zubi nadoknađuju dentalnim implantatima koji se zbog svoje dugovječnosti, jednostavnosti ugradnje i dokazano dobrih postoperativnih rezultata, nameću kao terapija izbora. Razvojem novih radioloških metoda, prvenstveno CBCT snimki, omogućio se vizualni trodimenzionalni prikaz pacijentove kosti i izračunavanje veličine i širine zuba donora, receptorske kosti te prikaz odnosa prema susjednim anatomskim strukturama čime se olakšava planiranje postupka autotransplantacije. Progresijom kompjuterske tehnologije razvijen je CAD/CAM sustav kojim se izrađuje replika zuba donora u punoj veličini, a služi kao individualizirani vodič za preparaciju i oblikovanje alveole receptorskog mjesta, čime se smanjuje ekstraoralna manipulacija korijenom donora i potencijalno ijtrogeno oštećenje stanica parodontnog ligamenta, što se navodi kao glavni uzrok neuspjeha i odbacivanja transplantata. Autotransplantacija se u suvremeno doba ponovno nameće kao sjajni izbor u terapiji nadoknade izgubljenog zuba, posebno u mlađoj populaciji kod koje je kontraindicirana ugradnja dentalnih implantata.

Ključne riječi: autotransplantacija zuba; parodontni ligament; replika zuba

AUTOTRANSPLANTATION OF TEETH

Summary

Tooth autotransplantation is a surgical method in which a patient's own tooth is transplanted into a surgically prepared alveolus or into a post-extractional alveolus in the same or the opposite jaw of the donor tooth. The main goal of this surgical procedure is to recover the aesthetic, masticatory and fonetic function of the previously lost tooth. The procedure is usually done when a certain tooth has a bad long-term prognosis, has endured significant trauma or is severely affected by caries. The surgical procedure includes extraction of the tooth in the recipient site and surgical processing of the surrounding alveolus corresponding to the dimensions of the donor tooth. Tooth transplantation restores the function of the lost tooth and allows its supporting bone to maintain its dimensions and size. Besides autotransplantation and fixed prosthetics, in today's era, a lost tooth can be compensated with dental implants, which have a good long-term prognosis/results and are simply inserted into the bone. Evolvement of the new radiological methods, primarily the development of CBCT images, allows the surgeon to see the patient's bone three-dimensionally, which enables him to measure the dimensions of the donor tooth and the distance from the surrounding anatomical structures, as well as to makes the preoperative planning easier and more precise altogether. Progression of computer technologies and science resulted in CAD/CAM systems, in which the operator can make full-sized replicas of the donor tooth that will be used as an individualised template guide for bone processing which will shorten extra-alveolar time and potential iatrogenic damages to periodontal cells on the roots of the donor tooth. With the use of replicas, chances of patients' rejecting the transplanted tooth are reduced and the overall success rate of the therapy is increases. In today's era, autotransplantation is used again as a great option for missing teeth, especially in younger population, where dental implants are contraindicated.

Key words: tooth autotransplantation; periodontal ligament; tooth replica

SADRŽAJ

Contents

1. UVOD.....	1
2. POVIJEST TRANSPLANTACIJE ZUBA	3
3. AUTOTRANSPLANTACIJA	5
3.1. Indikacije i prednosti autotransplantacije.....	7
3.2. Kontraindikacije i nedostaci autotransplantacije.....	7
3.3. Izbor zuba donora	8
3.4. Kirurški postupak autotransplantacije.....	10
3.5. Cijeljenje parodontnog tkiva	14
3.6. Procjena uspješnosti i prognoza autotransplantacije	15
3.7. Neželjeni ishodi autotransplantacije	17
3.8. Autotransplantacija- pristup uz suvremenu tehnologiju.....	20
4. RASPRAVA.....	22
5. ZAKLJUČAK	26
6. LITERATURA	28
7. ŽIVOTOPIS.....	32

Popis skraćenica

PDL- parodontni ligament

CBCT- cone-beam computerized tomography

CAD- computer-assisted design

CAM- computer-assisted manufacturing

U suvremeno se doba nedostatak zuba najčešće nadoknađuje dentalnim implantatima ili fiksnoprotetskim nadomjescima, a postupci ugradnje istih ili izrade mostova, većini su stomatologa svakodnevna praksa. Radovi omogućavaju povratak pacijentove funkcije i estetike uz osiguranu dugotrajnost samih nadomjestaka. Međutim, dentalni implantati i fiksnoprotetski radovi su kontraindicirani kod mlađih pacijenata tj. pacijenata kojima nije završen rast i razvoj čeljusti jer mogu dovesti do ortodontskih anomalija, infraokluzije i lošeg estetskog rezultata. Autotransplantacija, kao kirurški postupak kojim se zub transplantira s jedne lokacije na mjesto ekstrahiranog zuba kod iste osobe, nudi se kao alternativno rješenje prvenstveno za djecu, ali i adolescente koji su doživjeli dentalnu traumu ili su izgubili zub kao posljedicu karijesa. Cilj ovog diplomskog rada je predstaviti uobičajen, ali i novi, suvremeniji pristup kirurškom postupku autotransplantacije. (1)

2. POVIJEST TRANSPLANTACIJE ZUBI

Transplantacija zuba se u povijesnim dokumentima spominje još u srednjem vijeku. Prve su transplantacije bile alogene, pri čemu se zub preminulog ljudskog donora prenosio zdravom primatelju u svrhu nadoknade i zamjene izgubljenog zuba (2) ili ksenogene kod kojih su se zubi ili kost uzimali od jedinki životinjske vrste. (3) Tadašnji razvoj medicine nije došao do razine spoznaje potrebne imunološke kompatibilnosti donora i pacijenta te je bilo vrlo malo saznanja o prijenosu infektivnih bolesti i njihovim posljedicama nakon transplantacije. (2) Prvu uspješnu dokumentiranu alogenu transplantaciju izvršio je francuski kirurg Ambroise Paré kojeg smatramo „ocem moderne kirurgije“. Upravo Ambroise Paré 1561. g. dokumentira prijenos sluškinjinog zuba plemkinji kojoj je prethodno ekstrahiran zub te navodi uspješan povratak funkcije nakon dva tjedna, dok dvije stotine godina kasnije, Pierre Fauchard potvrđuje i piše o uspješnosti reimplantacije ili transplantacije zuba među pojedincima. Krajem 18. stoljeća, engleski kirurg John Hunter (1728.-1793.) opisuje vaskularnu i parodontološku regeneraciju tkiva nakon transplantacije ljudskih i životinjskih zubi pijetlovima te počinje istraživati prijenos sifilisa među pacijentima. Godine 1827. Emile Blaise Gardette analizira rezultate 170 transplantacija te utvrđuje kako autotransplantacija ne može biti uspješna ako nije odabran pravi pacijent i prava indikacija za postupak. Apfel 1950. godine iznosi svoj prijedlog kirurške transplantacijske tehnike kojom nastoji očuvati perikoronarnu ovojniciu i zubno meso zametka, a sama je transplantacija strogo određena pacijentovom dobi, kvalitetnom intraoralnom rendgenskom snimkom i veličinom zametka zuba donora. Samo šest godina kasnije, Fong, Apfel i Miller prikazuju 50%-tnu znanstvenu uspješnost postupka transplantacije te se na istom simpoziju određuju kriteriji uspjeha postupka: odsustvo nelagode pacijenta, regeneracija mekih i tvrdih tkiva te funkcionalna retencija zuba barem dvije godine nakon postupka. Nedugo nakon toga, Metro provodi simultanu bilateralnu transplantaciju zuba, pri čemu mijenja tehniku postupka, koristeći jednostavne šavove za dentalnu papilu, postavlja zub u okluziju, izbjegava postavljanje splinta zbog nakupljanja hrane, uvodi tekuću dijetu i zabranu žvakanja tri dana na mjestu transplantacije. (3) Istraživanje autotransplantacije na majmunima počinje 70-ih godina prošlog stoljeća, prilikom čega se ispitalo oštećenje Hertwigove ovojnice i folikula, ekstraoralno vrijeme zuba, preživljavanje stanica parodontnog ligamenta i metode splintiranja zuba. (2) Danas je uspješnost autotransplantacije između 78-96 % u periodu od tri do osamnaest godina nakon operacije. (4)

3. AUTOTRANSPLANTACIJA

Autogena transplantacija zuba ili autotransplantacija zuba je postupak kojim se zubi ili zubni zamci s ili bez vitaliteta pulpe, prenose u postekstrakcijsku alveolu ili kirurški pripremljeno mjesto u kosti. Cilj ove kirurške metode jest nadoknaditi izgubljeni zub vlastitim zubom donorom koji nema svoju funkciju te koji će premještajem na novo mjesto pridonijeti estetskom, mastikatornom i fonetskom značaju zubnog niza. (3)

Postupak se najčešće provodi kod zubi s lošom prognozom, traumom ili karijesom izgubljenih zubi, impaktiranih i ektopičnih zubi, hipodoncije ili oligodoncije i tumora usne šupljine, no novija istraživanja ističu autotransplantaciju kao znakovit čimbenik u očuvanja prostora zubnog niza, terapiji ortodontskih anomalija, regionalnim odontodisplazijama, terapiji rascjepa usne i nepca, rekonstrukcijama čeljusti i zatvaranju oroantralne komunikacije. (5)

Osim autotransplantacije i fiksoprotetskih nadomjestaka, nadoknada izgubljenog zuba izvodi se oseointegrirajućim dentalnim implantatima koje odlikuje jednostavna ugradnja, dugovječnost i predvidljivost rezultata terapije. Unatoč tome, njihova je primjena kontraindicirana kod pacijenta s nezavršenim rastom i razvojem kostiju čeljusti jer se njihovom postavom limitira daljnji dentoalveolarni rast pacijenta, ankilozira implantat i ne prati erupciju susjednih zubi, što u konačnici dovodi do lošijeg estetskog rezultata, infraokluzije i povećanih aproksimalnih interdentalnih prostora. (1,6)

U praksi, 2/3 djece doživi dentalnu traumu do šesnaeste godine, pri čemu, nažalost, 7-8% slučajeva izravno završi gubitkom trajnog zuba, (5) te se upravo autotransplantacijom nadopunjava traumatizirani bezubi prostor i omogućava očuvanje visine i širine alveolarnog grebena (2) uz stvaranje nove alveolarne kosti indukcijom parodontnog ligamenta. (7) Pozitivna je stvar u dječjoj i ranoj adolescentnoj dobi što razvoj korijena nije u potpunosti završen i omogućava se parodontnom ligamentu (PDL-u) obnova propriocepcije, povratak mastikatorne funkcije i očuvanje prirodne gingive. (6) Uspješnost takvog postupka procjenjuje se u više od 80% slučajeva, uz pojavu nekroze pulpe u 7-27% slučajeva. Nasuprot tome, odrasli pacijenti imaju završen razvoj korijena i smanjenu širinu apeksnog otvora čime je otežana revaskularizacija pulpe. Kod njihove autotransplantacije uspješnost postupka pada na 63% i preporuka je napraviti endodontsko liječenje korijena, najčešće nakon dva tjedna do dva mjeseca postoperativno. (2) Prije operacije važno je isplanirati čitav tijek terapije. Prikupljaju se anamnestički podaci i kliničkim se pregledom procjenjuje stanje zuba donora, stanje okolne

gingive, mjesta i širine alveole zuba receptora. Radiološkom se obradom pacijenta na retroalveolarnim, ortopantomogramskim ili *cone-beam computerized tomography* (CBCT) snimkama analizira širina, veličina i morfologija zuba donora, stadij razvoja samog korijena, pozicioniranje i odnos mjesta transplantacije s okolnim anatomskim strukturama. (3) Uz objektivne parametre plana terapije te nužnu subjektivnu odgovornost pacijenata tijekom procesa cijeljenja, regulacije prehrane i prisutnosti kontrolama nakon zahvata, potrebno je ostvariti razumijevanje i motiviranost istih za provođenje operacijskog postupka.

3.1. Indikacije i prednosti autotransplantacije

Najčešće su indikacije za autotransplantaciju prethodno izgubljeni zub ili zubi zahvaćeni dubokim karijesom. Kod takvih se zubi restauracija ili endodontski zahvat vrlo teško mogu adekvatno provesti kako bi se zubu omogućio dugoročniji opstanak u zubnom nizu, većinom su u pitanju destruirani prvi molari koji zbog ranog vremena nicanja i neadekvatne oralne higijene pogoduju progresiji karijesa. Zubi, osim karijesu, mogu podleći raznim mehaničkim traumama, najčešće na maksilarnim sjekutićima u dječjoj dobi. Transplantacijom zuba donora omogućava se nastavak koštanog rasta i razvoja djece uz očuvanje alveolarnog i gingivnog prostora, estetike i funkcije kod pacijenata, a postupak se također može provesti prilikom ortodontske terapije kongenitalnog nedostatka zuba gdje se bezubi prostor popunjava strateški ekstrahiranim ili impaktiranim zubom. (4,6) U odnosu na fiksno protetske nadomjestke, prednosti su autotransplantacije izbjegavanje brušenja zdrave cakline susjednih zubi i očuvanje dimenzije alveolarne kosti, (5) pri čemu je stopa preživljenja transplantiranog zuba veća (90%) u odnosu na izrađene mostove ili proteze (80-85%) u vremenskom periodu od deset godina nakon zahvata. (2) Uz prethodno navedene, ističe se i prednost financijskog aspekta zahvata kojeg, za razliku od ostalih mogućih izbora terapije, u ovom slučaju nema.

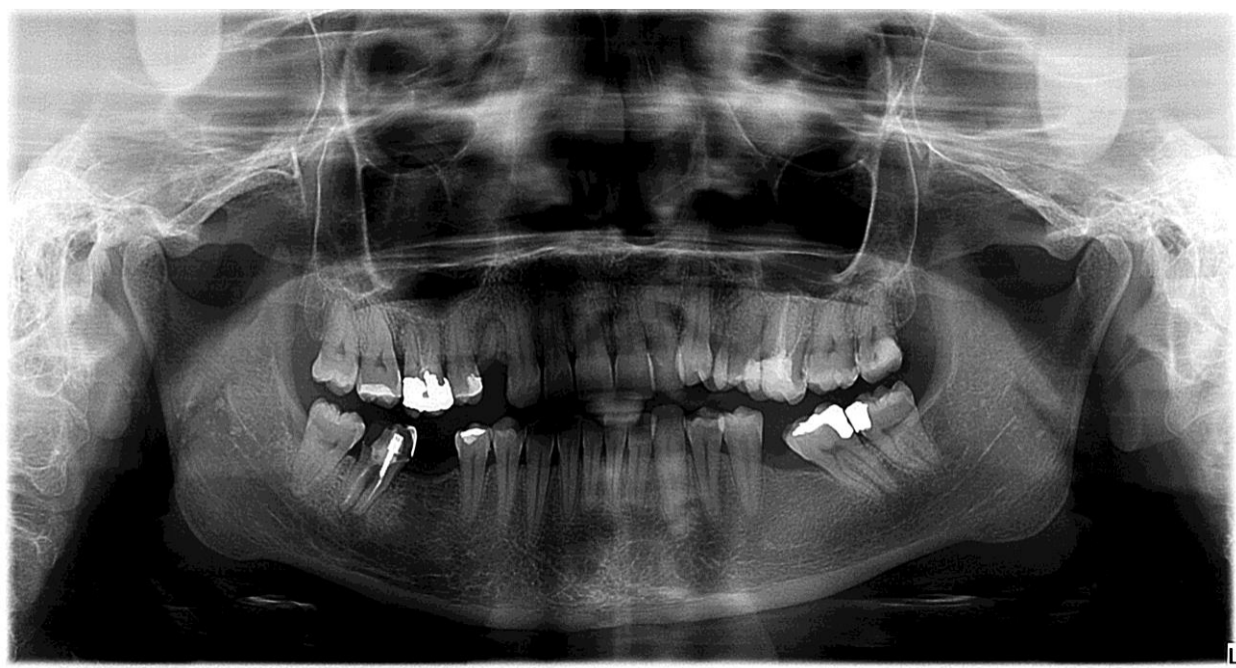
3.2. Kontraindikacije i nedostaci autotransplantacije

Ključan kriterij uspješnog rezultata terapije jest optimalna količina kosti na mjestu implantacije. Osobe koje imaju prisutan nedostatak širine i visine kosti alveole nisu indicirane za operacijski zahvat. Izuzev toga, receptorsko mjesto mora biti nezahvaćeno akutnom ili kroničnom upalom

(6), donor ne smije imati gubitak pričvrstka više od $\frac{1}{3}$ korijena, zavijen apikalni dio niti smije pokazivati znakove resorpcije istog. Na mjestu autotransplantacije moguć je gubitak alveolarne kosti u slučaju razvitka upalne resorpcije korijena. Ako se ne može osigurati optimalna ekstrakcija zuba donora te su moguće komplikacije oštećenja samog zuba ili okolnih anatomskih struktura, autotransplantacija nije indicirana. (4) Rijetki su nedostaci postupka među kojima se potencijalni gubitak zuba donora kao dodatni gubitak zuba u zubnom nizu, u slučaju neuspjeha ističe najvažnijim.

3.3. Izbor zuba donora

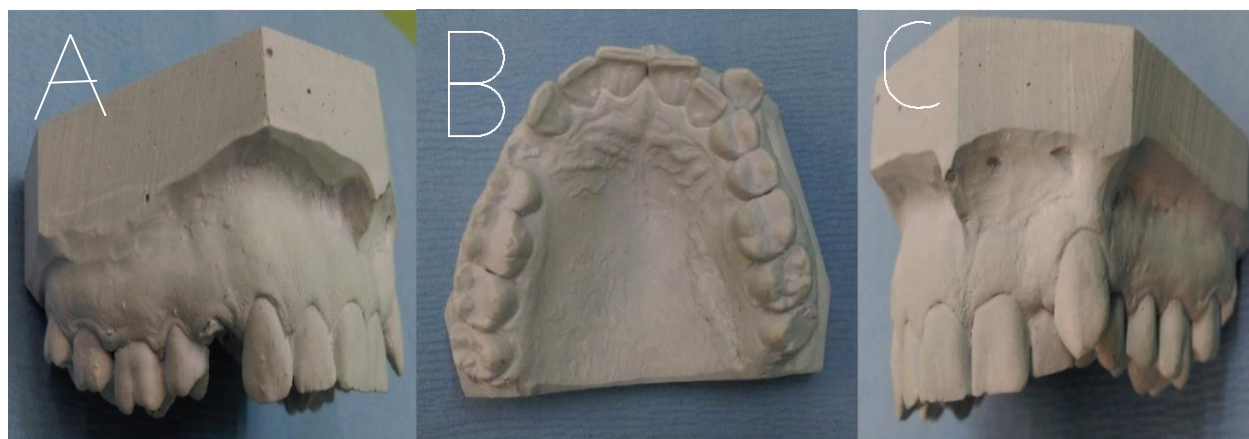Prilikom izbora zuba donora važno je ustanoviti stadij razvoja korijena, veličinu krune te morfologiju samog zuba (Slika 1). Najbolje rezultate pokazuju zubi kojima su korijeni dosegli $\frac{1}{2}$ do $\frac{3}{4}$ ukupne duljine, s dokazanom uspješnošću više od 80%. (2)



Slika 1. Inicijalni ortopantomogram za procjenu mjesta i zuba donora. *Ljubaznošću doc. dr. sc. Josipa Biočića.*

Najčešće se transplantiraju zubi koji nemaju svoju okluzijsku funkciju poput trećih molara, ektopičnih zubi (Slika 2) ili impaktiranih očnjaka i pretkutnjaka te prekobrojnih zubi. Zubi

kojima nije dovršen razvoj korijena imaju bolju prognozu obzirom na veću mogućnost revaskularizacije pulpe i daljnji razvoj korijena, dok će formirani zreli zubi zbog manjeg apikalnog otvora imati veći rizik resorpcije korijena i nekroze pulpe. (8) Prednosti su zubi s nezavršenim razvojem korijena poznavanje točne duljine korijena, očuvanje debljine korijena i mogućnost preoperativne resekcije kako bi se adaptirali točnom obliku alveole. (9) U lateralnom području, treći se molari najčešće premještaju na mjesto 1. ili 2. molara te na mjesta kongenitalnog nedostatka zuba, dok se u frontalnoj regiji mandibularni prvi premolari zbog svoje anatomije korijena ističu kao zamjena za nedostajuće centralne ili lateralne incizive. (10) Osim određivanja samog zuba donora, potrebna je i analiza receptorskog mjesta koje svojim dimenzijama mora omogućavati vertikalnu i horizontalnu koštanu potporu transplantata uz adekvatnu količinu keratinizirane pričvrzne gingive i parodontnog ligamenta koje će omogućiti stabilnost zuba. U slučajevima nedovoljne količine kosti, može se kirurški napraviti atraumatski sinus lift gornje čeljusti, čime se dobiva dodatna vertikalna dimenzija kosti. (3)



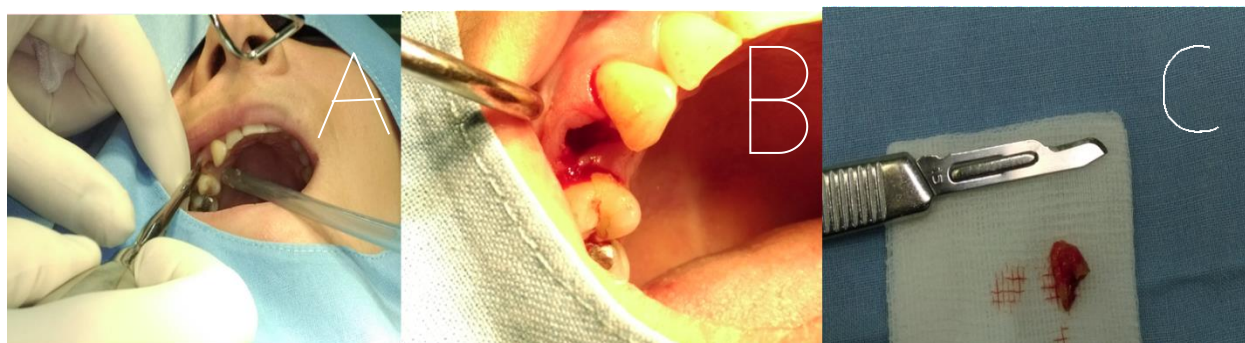Slika 2. Sadreni studijski modeli za analizu zuba donora i receptorskog mjesta. *Ljubaznošću doc.dr.sc. Josipa Biočića.*

- a) Receptorsko mjesto u području zuba 14
- b) Okluzalni pogled na model za analizu prostora
- c) Ektopični zub donor 23

3.4. Kirurški postupak autotransplantacije

Pacijentima se, najčešće sat do dva prije operacije, propisuje antibiotska profilaksa koja povećava uspješnost i smanjuje resorpciju korijena nakon zahvata te ju oni nastavljaju piti tijekom pet do sedam dana. (11) Postupak počinje primjenom lokalne anestezije koja može biti infiltracijska ili provodna, a u rijetkim je slučajevima moguća i opća anestezija. (8)

Prvo se vrši ekstrakcija zuba na receptorskom mjestu, uz pokušaj očuvanja paradontnih stanica alveole i ograničenu koheleaciju područja. Ako se radi o odgođenoj autotransplantaciji potrebno je odizanjem punog režnja prikazati alveolarni greben 3-5mm, ukloniti intraradikularni septum te po potrebi proširiti i produljiti alveolu sukladno dimenzijama donora. Ako je receptorsko mjesto bezubo, potrebno je kirurškim svrdlima ili svrdlima za implantate, uz obilno ispiranje fiziološkom otopinom, oblikovati alveolu koja će odgovarati meziodistalnoj i bukolingvalnoj dimenziji zuba donora. (4)



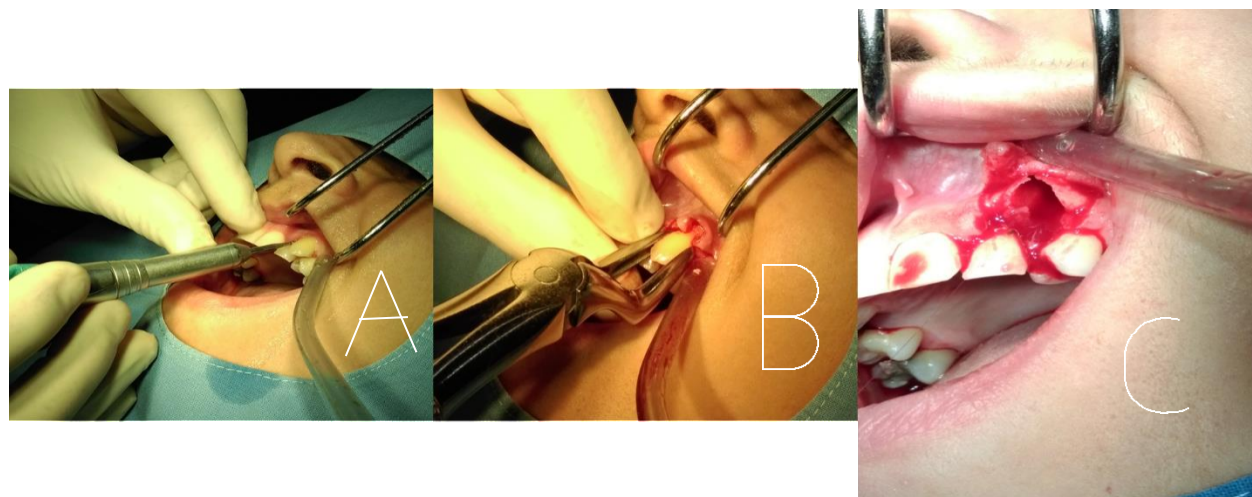
Slika 2. Ekstrakcija zaostalog korijena na receptorskom mjestu zuba 14. *Ljubaznošću doc.dr.sc.*

Josipa Biočića

- a) Početak ekstrakcije zaostalog korijena polugom po Beinu
- b) Izgled receptorskog mjesta nakon ekstrakcije
- c) Zaostali korijen 14

Za ekstrakciju zuba donora potreban je atraumatski pristup (Slika 3). Vađenje se obavlja kontroliranim luksacijama koje omogućavaju postupno popuštanje PDL-a uz mogućnost istovremenog opstanka zuba u alveoli do transplantacije. Kod vađenja impaktiranih zubi potrebno je osteotomijom osloboditi krunu kako bi se omogućio dovoljan prostor za ekstrakciju

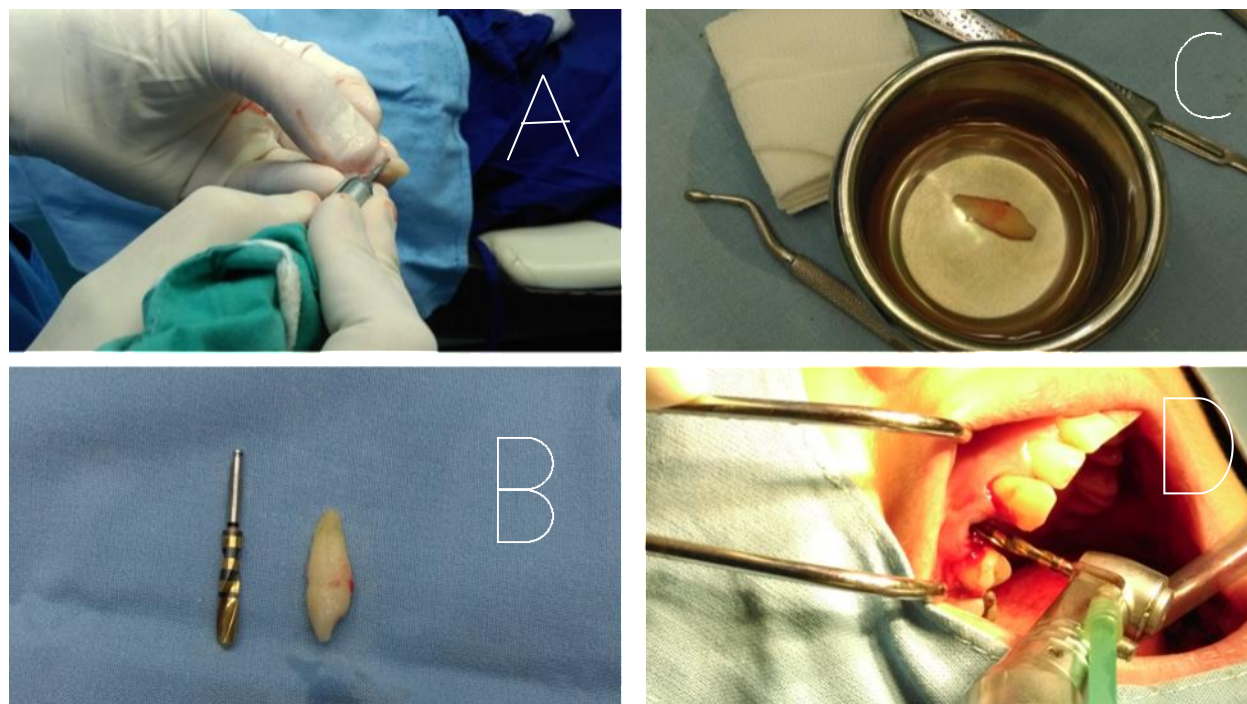
elevatorima. Zub donor, osim u vlastitoj alveoli, može biti pohranjen u sterilnoj fiziološkoj otopini.



Slika 3. Ekstrakcija zuba donora 23. *Ljubaznošću doc.dr.sc. Josipa Biočića*

- a) Obrada alveolarne kosti u cervikalnom području zuba 23
- b) Ekstrakcija zuba 23 kliještima
- c) Izgled alveole zuba 23 nakon ekstrakcije

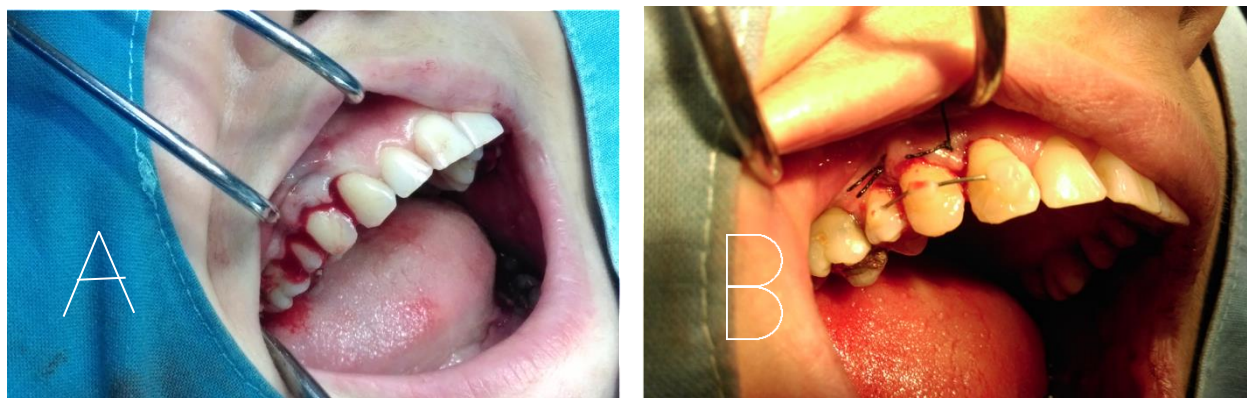
Zatim slijedi transplantacija zuba donora na receptorsko mjesto. Zub se unosi u pripremljenu alveolu bez primjene sile ili pritiska na parodont, omogućavajući preživljenje Hertwigove epitelne ovojnice odgovorne za daljnji rast i razvoj korijena. (3) Ukoliko koštane izbočine onemogućavaju adekvatnu dubinu ili širinu dosjeda zuba na receptorsko mjesto, zub je moguće pohraniti u originalnu alveolu ili fiziološku otopinu, a koštanu morfologiju prilagoditi svrdlom. (4) Osim adaptacije dosjeda i oblika alveole moguće je enameloplastikom minimalno korigirati oblik krune donorskog ili susjednog zuba u svrhu pasivnog dosjeda autotransplantiranog zuba (Slika 4) te je potrebno osigurati stabilizaciju donora na novom položaju (Slika 5). Metoda stabilizacije ovisit će o primarnoj stabilnosti transplantata. Kao oblik fiksacije koristi se križni madrac šav koji se postavlja preko okluzijske plohe zuba, ako je zub donor popunio pripremljenu alveolu i došao u optimalne kontakte sa susjednim zubima te tako ostvario primarnu stabilnost, dok se kod smanjene primarne stabilnosti tijekom dva tjedna koriste semirigidni žičano-kompozitni splintovi debljine 0,3-0,4mm. Splintom će se omogućiti blaga fiziološka pomičnost zuba, spriječiti nastanak ankiloze korijena i potaknuti obnovu PDL-a. (11)



Slika 4. Postekstrakcijska obrada zuba donora i receptorskog mjesta. *Ljubaznošću doc.dr.sc. Josipa Biočića*

- a) Obrada zuba donora 23 čeličnim svrdlom
- b) Usporedba dužine zuba donora 23 i kirurškog svrdla za obradu alveole
- c) Pohrana zuba donora 23 u fiziološku otopinu
- d) Obrada alveole receptorskog mjesta kirurškim svrdlom

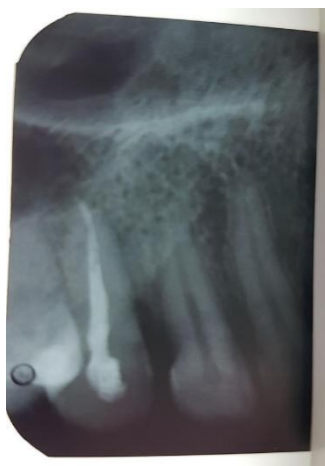Osim fiksacijom, uspješnost cijeljenja osigurava se postavljanjem zuba u infraokluzijski položaj, izbjegavajući time potencijalno nepoželjne aksijalne i paraaksijalne sile. Ako se radi o transplantaciji zubnog zametka, endodontska terapija nije odmah potrebna te se radiološki prati daljnji rast i razvoj korijena, dok se kod transplantacije formiranih zrelih zubi endodontska terapija provodi dva tjedna postoperativno sprečavajući potencijalnu nekrozu i infekciju. (12)



Slika 5. Izgled zuba i stabilizacija nakon transplantacije. *Ljubaznošću doc.dr.sc. Josipa Biočića.*

- a) Transplantirani zub donor 23 na receptorskom mjestu
- b) Križni madrac šav i splint za stabilizaciju zuba donora 23

Nakon operacije, pacijentu se preporuča konzumacija hladnije i mekše hrane, izbjegavanje teške fizičke aktivnosti nekoliko dana te vanjska primjena hladnih obloga, lokalno. Nadalje, nastavlja se antibiotska terapija tijekom sedam do deset dana, pacijentima se propisuju analgetici i preporuča antiseptik, najčešće klorheksidinski gel ili tekućina za ispiranje usta. Transplantirani bi se zub trebao radiografski i klinički pratiti nakon jednog tjedna, jednog mjeseca, tri mjeseca, šest mjeseci te nakon toga, jednom u godini dana (Slika 6). Redovitim se kontrolama prati pomak zuba u alveoli, rast i razvoj korijena, pacijentova oralna higijena i interokluzijska pozicija zuba kako bi se spriječio potencijalni neuspjeh zahvata. (3)



Slika 6. Kontrolna retroalveolarna snimka. *Ljubaznošću doc.dr.sc. Josipa Biočića.*

Također, kod zubi s nezavršenim razvojem korijena, dijagnostičkim metodama poput testa vitaliteta pulpe ili perkusije, omogućava se praćenje uspješnosti revaskularizacije pulpe, ili eventualan razvoj ankiloze korijena. U slučaju razvoja nekroze pulpe indiciran je endodontski zahvat, a ako korijen nije dosegao svoju punu duljinu moguće je provesti postupke apeksogeneze ili apeksifikacije kojima se medikamentozno ulošcima na bazi Ca(OH)_2 pokušava osigurati završetak razvoja korijena. (13)

Transplantirani su zubi, najviše u frontalnoj regiji, podvrgnuti protetskoj terapiji nakon cijeljenja. S obzirom na to da se u području sjekutića najčešće transplantiraju premolari koji istima morfologijom ne odgovaraju, potrebna je prilagodba i promjena estetike zuba. Promjene oblika, veličine, aproksimalnih ploha i boje transplantiranih zubi vrše se restauracijom kompozitom ili keramičkim ljuskicama, koje su indicirane samo kod vitalnih formiranih zubi. (7)

3.5. Cijeljenje parodontnog tkiva

Parodont označava potporno tkivo zuba koje obuhvaća meka tkiva poput gingive i PDL-a i tvrda tkiva poput alveolarne kosti i cementa korijena zuba. Glavna je funkcija parodontnog tkiva povezivanje korijena zuba za podležecu alveolu te time osiguravanje ravnoteže između primarne stabilnosti te funkcionalno-fiziološke pomičnosti zuba. (14) Cilj autotransplantacije jest postići obnovu parodontnih tkiva na receptorskom mjestu te dugoročno preživljenje donora, a najbolji se rezultati postižu imedijatnom transplantaciju nakon ekstrakcije zuba.

Ideal cijeljenja PDL-a označava stvaranje novog „*attachmenta*“ zuba tj. obnovu vezivnotkivnog pričvrstka korijena donora nakon mehaničkog ili patološkog gubitka vlastitog PDL-a. U slučajevima transplantacije obavljene u kratkom vremenskom razdoblju, moguće je postići „*reattachment*“ tj. ponovno povezivanje preživjelih parodontnih stanica ekstrahiranog korijena s preostalim vitalnim koštanim tkivom receptorskog mjesta. Stanice su PDL-a pluripotentne, imaju mogućnost transformacije u fibroblaste, cementoblaste i osteoblaste. (15) Mehanizam cijeljenja počinje stvaranjem krvnog ugruška na mjestu transplantacije, kojeg će nakon dva tjedna proliferacijom diferenciranih fibroblasta i kolagenskih vlakana nadomjestiti granulacijsko tkivo. Tijekom narednih dva do šest mjeseci, podložće se granulacijsko tkivo zamjenjuje zreloom novostvorenom kosti i PDL-om, a uspješnost i brzina obnove bit će veća što je ekstraoralno vrijeme, manipulacija tijekom operacije i udaljenost korijena donora od koštanog tkiva alveole manja. Transplantacijom se tako sprječava dimenzionalno kolabiranje alveolarnog grebena. (4)

Cijeljenje pulpe zuba ovisi o stadiju razvoja korijena. Kod mladih trajnih zubi razvoj korijena je nezavršen, zubi imaju široko područje apikalnog otvora na kojem se nalazi preostala Hertwigova epitelna ovojnica, pored koje kapilare koronarno proliferiraju te potiču revaskularizaciju pulpe. Žile pulpe će tako rasti 0,5-1,0 mm dnevno (16), a uspješnost revaskularizacije takvih zubi dokazana je u 92% slučajeva. (17) Nakon obnove pulpe, zubi nastavljaju razvoj korijena. Hertwigova epitelna ovojnica odgovorna je za diferencijaciju stanica zubne pulpe u odontoblaste i cementoblaste koji stvaraju dentin i cementa za konačan razvoj korijena, čime dolazi do stvaranja kalcifikacija unutar pulpnog prostora. (18) Iako je pulpa i dalje vitalna, radiološki nalaz pokazivat će obliteriranu pulpnu komoricu koja može ukazivati na nekrozu zuba. Iz tog se razloga testovima vitaliteta ispituje stanje pulpnog tkiva te se u slučaju razvoja nekroze pravovremeno ustvrdi indikacija za endodontsko liječenje. (16)

3.6. Procjena uspješnosti i prognoza autotransplantacije

Uspješan postupak autotransplantacije obuhvaća cjelokupno cijeljenje alveolarno-odontogenog kompleksa praćeno održavanjem funkcije transplantiranog zuba u zubnom nizu. U slučajevima transplantacije razvojno nezavršenih zubi, uspjeh definira revaskularizacija pulpe uz popraćeno cijeljenje PDL-a bez progresivne resorpcije korijena. Donorski korijeni završe i dosegnu svoju punu duljinu obično dvije do tri godine nakon nicanja te je prisutna odsutnost paradontnih džepova. Nasuprot tome, potpuno formirani zubi zbog suženog apikalnog otvora imaju smanjenu mogućnost revaskularizacije te se kod njih prati cijeljenje PDL-a, kosti, gingive i uspješnost endodontske terapije. (4)

Radiološki kriterij uspješnosti:

- Normalna širina PDL-a oko transplantiranog zuba
- Oduststvo progresivne resorpcije korijena
- Odsustvo apikalnih patoloških promjena
- Prisutnost radioopaknog zadebljanja alveole, tj. „lamine dure“
- Cijeljenje alveolarne kosti

Klinički kriterij uspješnosti:

- Fiziološka pomičnost i funkcija zuba
- Normalan zvuk perkusije

- Cijeljenje pulpe
- Cijeljenje gingive uz odsutstvo gubitka vezivnoepitelnog pričvrstka
- Odsustvo upale
- Odsustvo pacijentove nelagode (10)

Osim radiološkog i kliničkog aspekta potreban je i histološki dokaz uspješnosti zahvata, premda se isti može potvrditi isključivo nakon ekstrakcije zuba. Glavna je histološka odrednica uspjeha smjer vlakana PDL-a. Nakon transplantacije, prilježća bi vlakna trebala biti okomito okrenuta na korijen i alveolarnu kost cijelom njihovom dužinom. U slučajevima paralelnosti vlakana PDL-a prema kosti i korijenu, zahvat se smatra neuspješnim unatoč prethodno mogućoj radiološkoj i kliničkoj potvrdi uspjeha. (4) Uspješnost i prognoza autotransplantacije ovise o nizu pre/intra/postoperativnih faktora, počevši od adekvatnog planiranja terapije. Planiranje terapije obuhvaća multidisciplinarni pristup u koji se uključuju specijalisti ortodontije i specijalisti dječje stomatologije kako bi se osigurala optimalna posttransplantacijska terapija i povećala uspješnost postupka. U današnje vrijeme, rasprostranjenost i učestalost uporabe CBCT snimki omogućava analizu visine, širine i debljine alveolarne kosti na mjestu transplantacije, tj. u trodimenzionalnom prikazu čeljusti. Dobivanjem dimenzija i vizualnog prikaza prostora koji zahvatom treba nadomjestiti, dobiva se informacija kojom se odabire prikladan zub proučavajući dimenzije, oblike i stupanj razvoja korijena potencijalnih donora. Zahvat izvršava oralni kirurg, čija djelotvornost ovisi o prethodnom iskustvu i primjenjenoj kirurškoj tehnici kojom se nastoji prevenirati traumatsko oštećenje PDL-a. (16) Atraumatskom se ekstrakcijom omogućava dulje preživljavanje parodontnih stanica eksponiranog korijena čime parodont bolje cijeli, a vremenski produženo trajanje pohrane zuba u mlijeku ili vlastitoj alveoli tijekom transplantacije smanjuje dugotrajnu prognozu transplantata. (2) Zubi čiji su korijeni dosegli $\frac{1}{2}$ do $\frac{3}{4}$ razvoja te nezavijeni, konični korijeni, imaju bolji postotak uspješnosti cijeljenja (19) u odnosu na višekorijenske zavijene ili zube s hiper cementozom. Nadalje, loša adaptacija donora u alveolu, rigidna fiksacija zuba, pušenje, dijabetes ili neadekvatna oralna higijena pogoduju potencijalnom razvoju neželjenih komplikacija ili u najgorem slučaju odbacivanju transplantata. (4) U današnje se doba uspješnost autotransplantacije procjenjuje u više od 90% slučajeva. (5)

3.7. Neželjeni ishodi autotransplantacije

Potencijalno neželjeni ishodi autotransplantacije su nekroza pulpe, resorpcija korijena, ankiloza i gubitak transplantata.

Nekroza pulpe označava raspad pulpnog vezivnog, mikrovaskularnog, limfatičkog i živčanog tkiva. S obzirom na to da je prostor pulpne komorice ograničen, prisutan je neadekvatan protok upalnog infiltrata i povećanje tlaka unutar komorice čime se mehaničkim pritiskom postupno uništava tkivo. (20) Nekroza pulpe može biti vidljiva već unutar dva tjedna od operacije, a donorima kojima je promjer apikalnog foramena manji od 1mm, smanjena je šansa za revaskularizaciju. Nadalje, produženo ekstraalveolarno vrijeme tijekom transplantacije pridonosi umiranju vitalnih parodontnih stanica te negativno utječe na mogućnost obnove PDL-a i posljedično obnove mikrocirkulacije pulpe. (8) U slučaju pojave nekroze pulpe, potrebno je napraviti endodontski zahvat i spriječiti potencijalnu inflamatornu resorpciju korijena. Osim toga, kod mladih trajnih zubi s nezavršenim rastom moguće je provesti postupak apeksifikacije kojim se medikamentima Ca(OH)_2 potiče završetak i razvoj konačne duljine korijena. (13)

Resorpcija korijena označava fiziološki ili patološki proces u kojem se gubi tvrdo zubno tkivo. Ona nastaje oštećenjem PDL-a i cementa kao vanjskih te odontoblasta i predentina kao unutarnjih obrambenih barijera zuba, uz prisutnost bakterija u pulpi, nekroze pulpe, periradikularnih cista ili impaktiranih zubi kao stimulacijskih faktora resorpcije. (21) Tijekom transplantacije, resorpcija korijena povezana je s oštećenjem ili nedostatkom vitalnog tkiva PDL-a te se ovisno o razini oštećenja istog, može podijeliti na površinsku ili nadomjesnu. (19) Nadalje, resorpcija se može pojaviti i nakon razvitka nekroze pulpe, a radi se o kliničkom entitetu inflamatorne tj. upalne resorpcije.

Površinska vanjska resorpcija korijena označava resorpciju primarno cementa uz mogućnost zahvaćanja malog dijela dentina. Posljedica je lokalne ozljede PDL-a ili cementa kojom se površina korijena pokušava obnoviti stvaranjem i odlaganjem novog cementa ili parodontnih vlakana koja ulaze u prethodno resorbirano područje. (4) Simptomi klinički nisu prisutni, a radiološki ili nema vidljivih resorptivnih promjena korijena ili su prisutne male površinske lakune, dok je parodontni prostor normalan. Ako traumatizirano područje nije zahvaćeno bakterijama, nije potrebna daljnja terapija s obzirom na samoograničavanje nastavka resorpcije korijena.

Upalna se resorpcija korijena pojavljuje kod zubi s prisutnom infekcijom pulpe koja se širi u periradikularno područje preko apikalnog foramena kao i lateralnim dentinskim kanalićima ili kod površinskog oštećenja korijena tijekom traume poput avulzije ili luksacije. Nakon traume najčešća je lateralna resorpcija, dok se kod nekroze apikalno širi upala te posljedično i resorpcija.

(21) Bakterije i njihovi endotoksini migriraju tubulusima na površinu korijena, induciraju upalni odgovor domaćina koji dovodi osteoklaste iz cirkulacije na mjesto oštećenja. Oni uzrokuju postupnu resorpciju dentina i zamjenu istog novostvorenim granulacijskim tkivom koje se radiološki prikazuje kao radiolucentno područje. (4) Klinički simptomi variraju ovisno o trajanju upale. Zubi mogu povremeno biti osjetljivi na žvakanje, perkusiju uz prisutnu blagu bol kod kronične infekcije ili imati prisutnu gnojnu fistulu, oteklinu i izraženu jaku bol kod akutnih infekcija. Terapija upalne resorpcije obuhvaća endodontski zahvat i uklanjanje svih patoloških uzročnika. Kod zubi s nezavršenim razvojem korijena postavlja se kortikosteroidno-antibiotska pasta npr. Ledermix koja tijekom tri mjeseca uklanja medijatore upale, inhibira daljnju resorpciju i uništava bakterije te se nakon toga postavlja medikament Ca(OH)_2 za oporavak tvrdog zubnog tkiva i završetak razvoja korijena. (21) Nakon terapije korijenskih kanala dolazi do zamjene granulacijskog tkiva stvaranjem novog PDL-a i cementa te novog pričvrstka.

Nadomjesna resorpcija nastupa nakon oštećenja velike površine PDL-a prilikom avulzije ili transplantacije zuba pri čemu dolazi do resorpcije korijena i stvaranja nove kosti. Rezultat resorpcije je ankiloza tj. anatomska fuzija cementa i/ili dentina zuba sa alveolarnom kosti. Kod traume PDL-a ili lokalne upale dolazi do poremećaja regulatornog mehanizma fibroblasta koji u homeostatskim uvjetima ograničavaju osteogenezu preko citokina i faktora rasta. Tijekom autotransplantacije prekinuta je cirkulacija zuba, stanice PDL-a u ekstraoralnom okruženju propadaju. Fibroblasti prestaju suprimirati osteogenetsku aktivnost, (22) osteoklasti remodeliraju površinu korijena i alveole, dok osteoblasti simultano vrše apoziciju nove kosti (4) te se počinje stvarati „koštani mostić“ između alveolarne kosti i cementa. Histološki su vidljiva područja resorbiranog cementa nadoknađena kalcificiranim tkivom, sve u kontinuitetu s okolnom alveolarnom kosti. Klinički je prisutan visoki metalni ton pri perkusiji, infraokluzijski položaj zuba u odnosu na okluzalnu ravninu i nedostatak fiziološke pomičnosti zuba. Ton koji nastaje prilikom perkusije posljedica je nedostatka PDL-a koji ne amortizira mehanički pritisak te se zvuk prenosi izravno na kost. Zdravi zubi su normalno fiziološki pomični u vestibulo-oralnom smjeru, dok ankilozirani zubi pokazuju nepomičnost prilikom palpatornog ili

periodontometričkog testa. Infraokluzalni položaj zuba dovodi do supraerupcije antagonista, pomaka i „*tippinga*“ susjednih zubi i potencijalnog gubitka vertikalne dimenzije kosti. (22) Ankiroza se na radiološkim snimkama može vidjeti četiri do dvanaest mjeseci nakon autotransplantacije, a najčešće je vidljiv gubitak granica PDL-a, no ograničenost adekvatnog radiografskog prikaza lingvalnih, labijalnih i interradikularnih prostora često onemogućava radiografsku potvrdu resorpcija. Dijagnoza se zato uobičajeno postavlja na temelju kliničkih simptoma uz mogućnost potvrde radiološkim nalazom. (4)

3.8. Autotransplantacija- pristup uz suvremenu tehnologiju

Tradicionalno planiranje postupka autotransplantacije obuhvaća detaljnu analizu ortopantomograma i detaljan klinički pregled pacijenta. S obzirom na to da je ortopantomogram dvodimenzionalna snimka s prisutnom 25%-tnom distorzijom filma, (23) prave dimenzija zuba donora ne mogu se izmjeriti prije same ekstrakcije, a isti nakon ekstrakcije služi kao model po kojem se alveola receptorskog mjesta prilagođava njegovim dimenzijama i obliku. Zub donor se više puta unosi u prepariranu alveolu gdje se isprobava njegov dosjed, a time mu je i produženo ekstraoralno vrijeme i povećana mogućnost za oštećenje stanica PDL-a. (24)

U moderno doba, razvojem CBCT snimki, uz popratni „*computer-assisted design*“ (CAD) sustav koji najčešće služi za izradu fiksnoprotetskih nadomjestaka te *computer-assisted manufacturing* (CAM) sustav koji kreirane nadomjestke prizvodi printanjem ili glodanjem, omogućen je novi pristup autotransplantaciji. (25) Preoperativne CBCT snimke omogućavaju kirurgu trodimenzionalni pristup i vizualni prikaz pacijentove kosti, zuba donora, mekog tkiva i neposrednih anatomskih struktura poput maksilarnog sinusa ili nervusa alveolarisa inferior. (26) Na osnovi dobivenih dimenzija i položaja donora moguće je putem CAD sustava dizajnirati njegovu repliku koja se CAM sustavom, u ovom slučaju 3D-printanjem, preoperativno proizvede u svojoj punoj veličini. Replika će poslužiti kao individualizirani kirurški vodič za preparaciju i oblikovanje alveole nedostajećeg zuba. Također, printanjem 3D-modela omogućeno je višestruko isprobavanje dosjeda, lokalizacije i angulacije zuba bez utjecaja na poziciju transplantata. (27) Ovakav pristup smanjuje provedeno ekstraalveolarno vrijeme donora čime se smanjuje potencijal ijtrogenog oštećenja stanica parodonta korijena tijekom manipulacije i isprobavanja u alveoli. (28) Donorima se omogućava pasivno priližeganje u alveolu nakon prethodne obrade kosti te se smanjuje rizik nastanka nekroze pulpe i resorpcije korijena. (29) Prednost moderne autotransplantacije također obuhvaća bolju predvidljivost pozicije transplantata čime je smanjena potreba za postoperativnom ortodontskom terapijom, dok se kao nedostatak ističe potreba izlaganja pacijenta zračenju prilikom snimanja CBCT-a. (25) Novije studije uobičajene metode autotransplantacije pokazuju uspješnost u 78% slučajeva, dok modernim pristupom, uz planiranje pomoću trodimenzionalnih CBCT snimki, izradu prototipa donora u svojoj punoj veličini te jednostavnijim i bržim kirurškim postupkom uspješnost raste na 86%.

Desetogodišnje studije procjenile su održavanje postotka preživljenja donora suvremenim metodama na više od 80%, dok se konvecionalnom autotransplantacijom uspjeh smanjuje ispod 60%. (29)

Autogena transplantacija nudi se kao terapijska mogućnost najčešće za pacijente s kongenitalnim ili traumatskim nedostatkom zuba te kod zubi destruiranih karijesom. Postupak je u kliničkoj upotrebi od 80-ih godina prošlog stoljeća kada je započela njegova primjena u skandinavskim zemljama, s potvrđenom uspješnošću u 59-76% slučajeva. (1) U današnje se vrijeme autotransplantacija najčešće koristi u mlađoj populaciji s nezavršenim rastom i razvojem zuba i čeljusti. Postupku prethodi adekvatno planiranje terapije pri čemu se kombinacijom kliničkog pregleda i radioloških snimki procjenjuje gustoća i dimenzije kosti alveole receptora, dimenzije i morfologija zuba donora, stadij razvoja korijena donora te udaljenost anatomskih struktura poput maksilarnog sinusa ili nervusa alveolarisa inferior. Napredak tehnologije u radiologiji omogućio je razvoj CBCT snimki kojima se dobiva trodimenzionalni prikaz ozračenog područja. Današnja dostupnost i sofisticiranost CT uređaja povećava uspješnost postupka autotransplantacije te bi planiranje zahvata trebalo početi izradom CBCT snimke. Analiza trodimenzionalnog prikaza omogućava veću preciznost u izračunavanju dimenzija alveole i donora u odnosu na dvodimenzionalne ortopantomograme, prikaz točne gustoće kosti i suradnju s CAD/CAM sustavom kojim se dobiva stvarna kopija predviđenog transplantata. (2) Osim optimalnog preoperativnog planiranja terapije, uspjeh određuje prethodno iskustvo, znanje i vještina kirurga. Kompleksnost operacije i prethodnog koncipiranja plana zahvata razlog su zbog kojeg danas većina kirurga ne iskorištava terapijski potencijal autotransplantacije. Uspješna autotransplantacija definira se upravo cijeljenjem PDL-a, kosti i gingive uz revaskularizaciju pulpe i nastavak razvoja korijena donora. Atraumatskom preparacijom alveolarne kosti i ekstrakcijama zuba uz direktan prijenos na mjesto primatelja smanjena je mogućnost oštećenja vitalnih stanica korijena potrebnih za cijeljenje parodonta te izostaju komplikacije poput nekroze pulpe, ankiloze i resorpcije korijena. (1) Kirurgu se 3D printanjem replike zuba omogućava prilagodba alveole morfologiji zuba te višestruko isprobavanje dosjeda, čime je donoru skraćeno ekstraoralno vrijeme, a uspješnost operacije je samim time veća. Nakon cijeljenja parodonta transplantati se klinički i radiološki prate jednom godišnje te se rezultati studija pokazuju uspješnost preživljenja od 78 do 96 % slučajeva tijekom perioda od tri do osamnaest godina nakon operacije. (4)

Osim autotransplantacijom, nedostatak zubi pacijenti mogu nadomjestiti fiksnoprotetskim ili mobilnim nadomjestkom, ortodontskom terapijom zatvaranja prostora ili dentalnim implantatima. Razvitkom trodimenzionalnih CBCT snimki i progresivnim poboljšavanjem

dentalnih materijala, implantološka se terapija posljednjih godina nameće kao prvi izbor u terapiji gubitka zuba. Dakako, implantati su kontraindicirani kod pacijenata mlađe dobi kod kojih mogu limitirati daljnji dentoalveolarni rast pacijenta. Oseointegrirani implantat nema PDL kao prirodni zub, vezan je direktno s kosti, odnosno ankilozira te ne prati erupciju susjednih zubi tj. ostaje u infraokluzalnom položaju. (2) Nadalje, ne ostvaruje se oseindukcija nove kosti kao kod autotransplantacije, implantati su nepomični i ne mogu se pomicati ortodontskom terapijom. Prilikom planiranja terapije potrebno je iznijeti financijski čimbenik zahvata. Osim cijene odabranog implantološkog materijala i same njegove ugradnje, potrebna je i fiksno protetska opskrba nadogradnjom i krunicom što podiže ukupnu cijenu postupka. U području gingivalnog ruba krunice potencijalno se može eksponirati rub implantata utječući tako na estetiku i dugoročno, negativan rezultat zahvata. (10) Ipak, implantološka terapija ima svojih prednosti u odnosu na autotransplantaciju. Klinički su indicirani kod osoba sa završenim rastom i razvojem čeljusti i kod osoba koje nemaju adekvatan zub donor za transplantaciju. Nadalje, koriste se kod nemogućnosti atraumatske ekstrakcije donora ili kod dimenzijama nedovoljnog prostora za prijenos transplantata. Kirurški postupak ugradnje jednostavniji je i brži, uz dokazan visok postotak uspješnosti i predvidljivosti ishoda terapije. Optimalna implantacija i postoperativno održavanje zadovoljavajuće razine oralne higijene vode do dugoročno vrlo dobrog rezultata. (3) Uspješnost preživljenja dentalnih implantata nakon pet godina je u više od 94% slučajeva. (5)

Pacijentima s nezavršenim rastom i razvojem korijena se autotransplantacija nudi kao optimalno rješenje u slučajevima prisutnog nedostatka zuba. Transplantacijom se popunjava bezubi prostor u zubnom nizu, uz prijenos vitalnih stanica parodonta korijena koji omogućava obnovu vaskularizacije pulpe, cijeljenje kosti i PDL-a. Zub donor prethodno u zubnom nizu nema svoju funkciju te premještanjem preuzima okluzalnu i fiziološku ulogu svog izgubljenog prethodnika. (3) Nadalje, pacijentima se vraća izgubljeni estetski moment prilikom kojega se transplantat, ovisno o novoj poziciji u zubnom luku, adekvatno morfološki prilagođava. U odnosu na fiksno protetsku nadoknadu krunicama kod implantata, autotransplantacija ne zahtjeva dodatne troškove i pokazuje bolji estetski rezultat u području vezivnoepitelnog pričvrstka stvaranjem normalne interdentalne papile i prirodnog izgleda cervikalnog dijela gingive. Transplantirani zubi mogu sudjelovati u ortodontskoj terapiji gdje nije ograničeno njihovo pomicanje i prilagodba. Za razliku od implantata, transplantati imaju oseinduktivni potencijal

zbog očuvanja stanica PDL-a čime je prisutna obnova kosti na mjestima na kojima se prethodnim gubitkom zuba smanjila vestibulo-oralna i koronarno-apikalna dimenzija. (10) Razvojem novih tehnologija, planiranje i kirurški postupci implantacije i transplantacije se jednostavnije i optimalnije mogu napraviti te samim time osigurati dobru dugoročnu prognozu nadomještenog bezubog prostora. U petogodišnjoj se studiji uspješnost obje metode procjenjuje na više od 90%. (5)

Autotransplantacija zuba je u suvremeno, današnje doba, zanemarena terapijska mogućnost nadoknade gubitka zuba. Zbog kompleksnosti operacijskog postupka i plana terapije, većina se terapeuta odlučuje na postavljanje dentalnih implantata koji su indicirani u odraslih pacijenata, nasuprot njihovoj nemogućnosti implantacije kod nezavršenog orofacijalnog rasta mladih pacijenata. Transplantacija omogućava nadoknadu prethodno izgubljene estetske, okluzalne i fiziološke funkcije zuba. Nove radiološke metode omogućavaju jednostavnije planiranje i optimizaciju kirurškog postupka korištenjem prototipova zuba, smanjujući potencijalna oštećenja manipulacijom donora. Postupak ne zahtijeva izdašne financijske troškove, kao što je slučaj u implantološkoj terapiji, zubi prethodno bez funkcije zauzimaju novu ulogu u zubnom nizu, održavajući fiziološku dentoalveolarnu ravnotežu. U prošlosti su istraživanja pokazivala vrlo visoku uspješnost i dugoročnu dobru prognozu postupka. Posljednja istraživanja novijih metoda planiranja i kirurškog zahvata pokazuju rast potencijala autotransplantacije kao metode ravnopravne dentalnoj implantologiji, osobito u mlađoj populaciji.

1. Kamadjaja DB. Autogenous tooth transplantation: an alternative to replace extracted tooth. *Dent J (Majalah Kedokteran Gigi)*. 2015;48(3):139-43.
2. Ong D, Itskovich Y, Dance G. Autotransplantation: a viable treatment option for adolescent patients with significantly compromised teeth. *Aust Dent J*. 2016;61(4):396–407.
3. Santiago E, Rocha G, C. Carvalho JFC. Tooth Autotransplantation. In: Viridi M, editor. *Oral Health Care - Pediatric, Research, Epidemiology and Clinical Practices* [Internet]. InTech; 2012; Available from: <http://www.intechopen.com/books/oral-health-care-pediatric-research-epidemiology-and-clinical-practices/tooth-autotransplantation>
4. Tsukiboshi M, Andreasen JO, Tsukiboshi M. *Autotransplantation of teeth*. Chicago: Quintessence Publ; 2001. 192 p.
5. Kakde K, K R. Tooth Autotransplantation as an Alternative Biological Treatment: A Literature Review. *Cureus* [Internet]. 2022;14(10):e30491. Available from: <https://www.cureus.com/articles/118071-tooth-autotransplantation-as-an-alternative-biological-treatment-a-literature-review>
6. Ambrósio MFS, Cançado RP, Oliveira BCGD, Masioli MA, Cunha DL. Dental autotransplantation as a alternative treatment for the loss of permanent anterior teeth in children. *Dental Press J Orthod*. 2022;27(4):e22spe4.
7. Andreasen J, Andreasen F, Andersson L, editors. *Textbook and Color Atlas of Traumatic Injuries to the Teeth*. 4th edition. Oxford, UK ; Ames, Iowa: Wiley-Blackwell; 2007. 912 p.
8. Herrera-Gimbernat D, Recio-Lora C, Torres-Lagares D, Romero-Ruiz MM, Gutiérrez-Pérez JL. Current state of dental autotransplantation. *Med Oral Patol Oral Cir Bucal*. 2011;16(7):e948-52.
9. Maddalone M, Bianco E, Spolnik KJ, Mirabelli L, Gagliani M, Fabbro MD. Immediate Autotransplantation of Molars with Closed Apex. *J Contemp Dent Pract*. 2022;23(4):453-59.
10. Park JH, Tai K, Hayashi D. Tooth Autotransplantation as a Treatment Option: A Review. *J Clin Pediatr Dent*. 2010;35(2):129–35.
11. Plotino G, Abella Sans F, Duggal MS, Grande NM, Krastl G, Nagendrababu V, et al. Clinical procedures and outcome of surgical extrusion, intentional replantation and tooth autotransplantation – a narrative review. *Int Endod J*. 2020;53(12):1636–52.
12. Zakershaharak M, Moshari A, Vatanpour M, Khalilak Z, Jalali Ara A. Autogenous Transplantation for Replacing a Hopeless Tooth. *Iran Endod J*. 2017;12(1):124–7.
13. Đurđević V. Liječenje bolesti pulpe kod djece [Internet] [info:eu-repo/semantics/masterThesis]. University of Zagreb. School of Dental Medicine. Department of Paediatric and Preventive Dentistry; 2016 [cited 2023 May 23]. Available from: <https://urn.nsk.hr/urn:nbn:hr:127:924926>

14. Bandov I. Povezanost parodontološkog statusa s rizikom za opstruktivnu apneju tijekom spavanja i prekomjernom dnevnom pospanošću [Internet]. University of Split. School of Medicine. Neuroscience; 2020 [cited 2023 May 23]. Available from: <https://urn.nsk.hr/urn:nbn:hr:171:915329>
15. Mendes RA, Rocha G. Mandibular third molar autotransplantation—literature review with clinical cases. *J Can Dent Assoc* [Internet]. 2004;70(11):761–6.
16. Amos MJ, Day P, Littlewood SJ. Autotransplantation of Teeth: An Overview. *Dent Update*. 2009;36(2):102–13.
17. Marques-Ferreira M, Rabaca-Botelho Mf, Carvalho L, Oliveiros B, Palmeirao-Carrilho Ev. Autogenous tooth transplantation: Evaluation of pulp tissue regeneration. *Med Oral*. 2011;16(7):e984–9.
18. Narančić M. Regenerativna endodoncija u dječjoj stomatologiji [Diplomski rad]. Zagreb: Sveučilište u Zagrebu, Stomatološki fakultet; 2015 Dostupno na: <https://urn.nsk.hr/urn:nbn:hr:127:791965>.
19. Kallu R, Vinckier F, Politis C, Mwalili S, Willems G. Tooth transplantations: a descriptive retrospective study. *Int J Oral and Maxillofac Surg*. 2005;34(7):745–55.
20. Marcos JFL. Etiología, clasificación y patogenia de la patología pulpar y periapical. *Med Oral Patol Oral Cir Bucal* 2004;9 Suppl:S52-62. Spanish.
21. Abbott PV, Lin S. Tooth resorption—Part 2: A clinical classification. *Dental Traumatology*. 2022;38(4):267–85.
22. Musić L, Pejakić M, Dukić W. Lokalni poremećaji u nicanju zubi 1. dio. Ankiroza zubi. *Sonda*; 2013;14 (26):49-51
23. Zuniga J. Quantification by Quadrants of the Distortion Present in Conventional Panoramic Radiograph. *Int J of Morphol*. 2017;35:265–72.
24. Han S, Wang H, Chen J, Zhao J, Zhong H. Application effect of computer-aided design combined with three-dimensional printing technology in autologous tooth transplantation: a retrospective cohort study. *BMC Oral Health*. 2022;22(1):5.
25. Verweij JP, Van Westerveld KJH, Anssari Moin D, Mensink G, Van Merkesteyn JPR. Autotransplantation With a 3-Dimensionally Printed Replica of the Donor Tooth Minimizes Extra-Alveolar Time and Intraoperative Fitting Attempts: A Multicenter Prospective Study of 100 Transplanted Teeth. *J Oral and Maxillofac Surg*. 2020;78(1):35–43.
26. Kim K, Choi H, Pang N. Clinical application of 3D technology for tooth autotransplantation: A case report. *Aust Endod J*. 2019;45(1):122–8.

27. Verweij JP, Jongkees FA, Anssari Moin D, Wismeijer D, Van Merkesteyn JPR. Autotransplantation of teeth using computer-aided rapid prototyping of a three-dimensional replica of the donor tooth: a systematic literature review. *Int J of Oral and Maxillofac Surg.* 2017;46(11):1466–74.
28. Anssari Moin D, Derksen W, Verweij JP, Van Merkesteyn R, Wismeijer D. A Novel Approach for Computer-Assisted Template-Guided Autotransplantation of Teeth With Custom 3D Designed/Printed Surgical Tooling. An Ex Vivo Proof of Concept. *J Oral and Maxillofac Surg.* 2016;74(5):895–902.
29. EzEldeen M, Wyatt J, Al-Rimawi A, Coucke W, Shaheen E, Lambrichts I, et al. Use of CBCT Guidance for Tooth Autotransplantation in Children. *J Dent Res.* 2019;98(4):406–13.

Ante Perić rođen je 7. siječnja 1999. godine u Zagrebu u Republici Hrvatskoj. Završio je Osnovnu školu Bukovac, nakon čega je 2013. godine upisao II. gimnaziju u Zagrebu. Studij dentalne medicine na Stomatološkom fakultetu Sveučilišta u Zagrebu upisuje 2017. godine. Tijekom studija nastupa za futsal sekciju Stomatološkog fakulteta Sveučilišta u Zagrebu.