

# Akromegalija s aspekta dentalne medicine

---

Ivanišević, Ana; Jokić, Davor

Source / Izvornik: **Akromegalija i gigantizam, 2014, 173 - 182**

**Book chapter / Poglavlje u knjizi**

Publication status / Verzija rada: **Published version / Objavljena verzija rada (izdavačev PDF)**

Permanent link / Trajna poveznica: <https://um.nsk.hr/um:nbn:hr:127:996353>

Rights / Prava: [Attribution-NonCommercial-NoDerivatives 4.0 International/Imenovanje-Nekomercijalno-Bez prerada 4.0 međunarodna](#)

Download date / Datum preuzimanja: **2024-07-26**



Repository / Repozitorij:

[University of Zagreb School of Dental Medicine Repository](#)



## **AKROMEGALIJA S ASPEKTA DENTALNE MEDICINE**

Dr.sc. Ana Ivanišević, dr.med.dent, specijalist endodoncije i restaurativne stomatologije,

Klinika za stomatologiju, KBC Zagreb

Dr.sc. Davor Jokić, dr.med.dent, specijalist ortodoncije, KB Dubrava

Korespondencija: [amalcicivan@gmail.com](mailto:amalcicivan@gmail.com)

[djokic@kdb.hr](mailto:djokic@kdb.hr)

### **Sažetak**

Kraniofacijalne promjene karakteristične su za akromegaliju te mogu zahvaćati ekstraoralna i intraoralna meka i tvrda tkiva. Karakterističan je kraniofacijalni nalaz protrudirane glabele, povećane anteriorne visine lica i mandibularni prognatizam, dok se intraoralno najčešće nađe malokluzija, makroglosija i hipertrofija palatinalnih tkiva. Budući oralni simptomi akromegalije mogu prethoditi ozbiljnim sistemskim problemima, bitna je komunikacija između endokrinologa i stomatologa kako bi se dijagnoza postavila što ranije. Također, stomatolozi bi, prvenstveno specijalisti ortodoncije u suradnji s maksilofacijalnim kirurzima, trebali biti uključeni u ispravljanje funkcionalnih i estetskih deformiteta uzrokovanih povećanim izlučivanjem hormona rasta.

### **Abstract**

Craniofacial changes are characteristic of acromegaly and may involve extraoral and intraoral soft and hard tissues. The most characteristic craniofacial findings are protruded glabella, increased anterior face height and mandibular prognathism, while malocclusion, macroglossia and hypertrophy of palatal tissues are most frequently encountered intraorally. As the presenting symptoms of acromegaly in the oral cavity may precede the appearance of serious systemic problems, the communication between endocrinologist and dentist is very important in order to diagnose acromegaly as soon as possible. Also, dental professionals, primarily orthodontics specialists in collaboration with maxillofacial surgeons, should be involved in correcting functional and esthetic deformities caused by growth hormone hypersecretion.

Svrha je ovog članka navesti i opisati kraniofacijalne i dentalne manifestacije uslijed akromegalije te istaknuti značaj što ranijeg prepoznavanja simptoma akromegalije od strane doktora dentalne medicine, kako bi se što ranije uputilo pacijenta na endokrinološku obradu i liječenje primarne bolesti. Također, svrha je navesti specifičnosti pristupa pacijentu oboljelom od akromegalije u ordinaciji dentalne medicine i ulogu doktora dentalne medicine u terapiji estetsko-funkcionalnih poremećaja orofacijalne regije u takvih pacijenata.

### *Akromegalija i kraniofacijalne manifestacije*

Akromegalija je karakterizirana stečenim progresivnim promjenama u kraniofacijalnoj regiji, ekstremitetima, te brojnih organima s posljedičnim sistemskim manifestacijama. Sve se promjene događaju postupno i sporo što može značajno odgoditi dijagnozu. Brojni su klinički simptomi u kraniofacijalnoj regiji koji dovode do poremećaja skeletnih odnosa usljed povećanja korpusa i uzlaznog kraka donje čeljusti što licu daje karakterističan izgled (Slika 1). Mandibularni kut (m-go-ar), jedan od parametara za procjenu rotacije mandibule, obično je uvećan i iznosi više od 130° (Slika 2). U biometrijskom polju prominira donja usna i brada, mentolabijalna brazda je izražena, a usnice su često inkompetentne. Međučeljusni odnos je u klasi III po Angleu, a preklop u predjelu frontalnih zubi je obrnut, što označavamo kao pozitivna incizalna stepenica. Nerijetko susrećemo kompenzatorne promjene, koje se očituju u debljini mekih tkiva srednje i donje i trećine lica. Incizivi u gornjoj čeljusti su inklinirani labijalno a u donjoj lingvalno. Primjećujemo da anatomske promjene u predjelu čeljusnog zgloba prate ovakav međučeljusni odnos. Zglobna jamica (fossa glenoidalis) na temporalnoj kosti je plitka i široka, dok je kondil mandibule (capitulum mandibulae) širok i zdepast (**Slika 1, Slika 2, Slika 3**).

Od ostalih simptoma koje uočavamo u ovoj regiji su: povećanje velikih žlijezda slinovnica, zadebljanje kože lica, dijasteme među zubima, povećani paranazalni sinusi, anteriorni otvoreni zagriz (1,2).

Upravo promjene međučeljusnih odnosa tj. okluzije mogu pacijenta oboljelog od akromegalije dovesti doktoru dentalne medicine, te je on nerijetko prvi pružatelj zdravstvene usluge s kojim se oboljeli susreće i koji temeljem simptoma može posumnjati na povećanu sekreciju hormona rasta, a da još nema značajno izraženih promjena u kraniofacijalnom skeletu ili mekim tkivima, poput prognatizma i/ili makroglosije (3,4).

Specifične morfološke i histopatološke promjene kraniofacijalnih struktura kod akromegalije događaju se pod utjecajem GH and IGF-I (5,6). S aspekta reverzibilnosti možemo ih podijeliti u promjene koštanih struktura i promjene mekih tkiva.

Klasična kefalometrijska mjerenja pokazuju karakteristične promjene kraniofacijalnog skeleta u pacijenata oboljelih od akromegalije, koje se očituju kroz protrudiranu glabelu i povećane paranazalne sinuse, povećanu anteriornu i posteriornu visinu lica, povećanu dužinu ramusa mandibule, povećan gonijalni kut, te statistički značajno odstupanje u ANB kutu u odnosu na kontrolnu populaciju (6) (Slika 2). ANB kut pokazuje međusobni odnos gornje i donje čeljusti te je u slučaju mandibularnog prognatizma negativan (N- nasion, spoj nazalne i frontalne kosti, najposteriornija točka krivulje mosta nosa; A- najanteriornija točka maksilarne apikalne baze tj. najdublji dio krivulje između maksilarne spinae nasalis anterior i grebena maksilarnog alveolarnog nastavka; B- točka na anteriornoj koštanoj zakrivljenosti mandibule na najdubljem dijelu između brade i alveolarnog nastavka).

Morfološke studije pokazuju kako je u muškaraca oboljelih od akromegalije češće napredovanje mandibule prema dolje i mandibularni prognatizam, dok je u žena češća ekstenzija ramusa s pomakom mandibule prema dolje, bimaksilarna alveolarna protruzija i tété-â -tété zagriz (incizalni brid na incizalni brid), odnosno srednja vrijednost ANB kuta u ženskih pacijenata nije negativna. Kefalometrijski izračuni pokazali su da je u žena izraženija tendencija posteriorne rotacije mandibule. Nadalje, gonijalni kut u oba spola je povećan u odnosu na kontrolnu populaciju, što sugerira tendenciju posteriorne rotacije mandibule. Također, ramus mandibule zahvaćeniji je od corpora u oba spola. Promjene pak u poziciji maksile u odnosu na kontrolu nisu značajne (5,6). Nije u potpunosti jasno je li maksilarna

protruzija karakteristična za pacijente oboljele od akromegalije, no sigurno je povećanje mandibule prominentnije. Pojedine molekularne studije objašnjavaju specifično veći rast mandibularne alveolarne kosti u odnosu na maksilarnu alveolarnu kost različitom koncentracijom IGF-a i IGF vežućih proteina (IGFBP-1 do -6), koji moduliraju lokalni učinak IGF-a u različitim kostima, a u mandibuli nađena je posebno visoka koncentracija IGFBP-5 koji stimulira IGF (7). IGF-I stimulira hondrocite, odnosno događa se enhondralna osifikacija u hrskavici mandibularnog kondila. Također, IGF-I povećava broj osteoblasta, mase trabekularne kosti i brzine stvaranja kosti (8).

Određivanje veličine i smjera rasta mandibule i maksile bitno je u planu terapije pacijenata s akromegalijom, jer kraniofacijalna morfologija, kako skeletalnih tako i muskularnih struktura, utječe na žvačni sustav i žvačnu silu (9,10). Žvačna sila je veličina koja se rabi u evaluaciji žvačne funkcije prije ortognatsko-kirurške terapije, a anteriorna i posteriorna visina lica značajno su povezane s maksimalnom žvačnom silom (11). Jaka je žvačna sila kod manje anteriorne i veće posteriorne visine lica i manjeg gonialnog kuta (10). 10. Kiliaridis S, Johansson A, Haraldson T, Omar R, Carlsson GE. Craniofacial morphology, occlusal traits, and bite force in persons with advanced occlusal tooth wear. *Am J Orthod Dentofacial Orthop* 1995;107:286-92. navode kako nije nađena značajna razlika u žvačnoj sili između pacijenata oboljelih od akromegalije i kontrolne skupine, premda je povećanje pojedinih struktura kraniofacijalnog skeleta bilo izraženo i značajno, a to je stoga što je geometrijski raspored povećanih skeletnih struktura u kraniofacijalnoj regiji takav da nije značajno utjecao na žvačnu silu (6,11). Također, ukupna veličina i snaga žvačnih mišića u akromegaličnim pacijenata nije značajno veća u odnosu na kontrolnu skupinu (12).

Od promjena na mekim tkivima, obično je najprominentnija makroglosija. Iikubo M i suradnici (8) istraživali su dinamiku morfoloških i histopatoloških promjena orofacijalnih struktura na akromegalijskom eksperimentalnom modelu štakora, razvijenom egzogenom primjenom IGF-I. Povećanje jezika na modelu moglo se uočiti nakon četiri tjedna i bilo je specifično za jezik u odnosu na druga meka tkiva (m. masseter, velike žlijezde slinovnice). Histopatološki nalaz pokazao je značajno povećanje širine i debljine mišićnih vlakana te debljine epitela u odnosu

na kontrolnu skupinu, no u subepitelijalnom vezivu nije zabilježena značajna razlika. Taj je nalaz u skladu s obdukcijom kod ljudi oboljelih od akromegalije: zadebljala mišićna vlakna i akantozna (13), a što se pak može objasniti specifičnom distribucijom IGH receptora na miofibrilima te stimulacijom miofibrilarnog gena IGF-om (8). Povećani jezik utječe na veličinu i oblik čeljusti što potvrđuju klasične antropometrijske studije (14), te kliničke studije gdje se navodi kako mandibularni luk izraženije raste u lateralnom smjeru nego u anteroposteriornom, što pak dovodi do lateralnog križnog zagriža u pacijenata s akromegalijom (2,5)(Slika 4).

Nakon normalizacije razine cirkulirajućeg GH i IGF-I, veličina jezika te histopatološke promjene u jeziku također se normaliziraju, dok skeletalne dentofacijalne deformacije ostaju (8). Stoga je liječenje međučeljusnog nesklada u ovih pacijenata najbolje pristupiti po prestanku ekscesivnog rasta nakon uklanjanja primarnog tumora i posljedičnog smanjenja jezika. Liječenje skeletnih ortodontskih anomalija nije jednostavno i najčešće se odvija u suradnji ortodonta, oralnog i čeljusnog kirurga, a po potrebi u liječnički tim se uključuje logoped i otorinolaringolog. Ortodontsko liječenje najčešće prethodi kirurškom zbog rješavanja dento-alveolarnih nepravilnosti, a u konačnici mora osigurati, kroz vrijeme retencije, rezultat kirurškog zahvata. Bez obzira na pokušaje pojedinih liječnika da samostalno liječe pacijente bilo kirurški ili ortodontski, najučinkovitija je kombinacija ortodontsko kirurškog liječenja. Zajedničko liječenje osigurava ne samo stabilne i skladne međučeljusne odnose nego i odgovarajući, skladan izgled pacijenta (15,16).

Promjene na ostalim strukturama u regijama od primarnog interesa za doktore dentalne medicine uključuju zadebljanje kože i usnica uslijed povećane sinteze glikozaminoglikana i kolagena u vezivnom tkivu, zatim hipertrofija nepčanih tkiva koja može dovesti do apneje tijekom spavanja, a na dentalnim radiogramima mogu se uočiti povećane pulpne komore (taurodontizam) i povećano odlaganje cementa na zubnim korjenovima (Slika 5). Ponekad se javlja i progresivna paradontoza vjerojatno zbog malpozicije zuba i bujanja mekih tkiva (17).

### *Pacijent koji boluje od akromegalije kao stomatološki pacijent*

Provođenje dento-oralne higijene kod ovih pacijenata može biti otežano zbog sindroma karpalnog kanala i makroglosije. U tim slučajevima preporuča se električna četkica za pranje zubi.

Stomatološki zahvati mogu biti otežani uslijed sekundarnog poremećaja vida, kardiomiopatije, srčane aritmije, hipertenzije i dijabetesa melitusa.

Sekundarne smetnje poput srčanih aritmija mogu biti razlogom odabira lokalnog anestetika bez adrenalina prilikom obavljanja dentalnih zahvata (18).

Kod pacijenata s hipertenzijom, stres i strah povezani s dentalnim zahvatom mogu dovesti do opasnih razina tlaka s opasnošću srčanog infarkta ili cerebrovaskularnog incidenta.

Kontrola straha može se postići davanjem benzodiazepinske premedikacije (triazolam, oxazepam, diazepam). Također, aplikacija izvjesne količine vazokonstriktora s lokalnim anestetikom može rezultirati dodatnim povišenjem tlaka. Osim toga, vazokonstriktor je sadržan u retrakcijskim končićima i preparatima za postizanje lokalne hemostaze, te bi ih trebalo izbjegavati kod pacijenata gdje hipertenzija nije dobro kontrolirana (19).

Vazokonstriktori u lokalnim anesticima su epinefrin, norepinefrin i levonordefrin. U 1,8 ml karpuli koja sadrži 2% lidokaina i 1:100 000 epinefrina sadržano je 0,018 mg epinefrina.

Klinički je dokazano kako aplikacija jedne do dvije karpule 2% lidokaina s 1:100 000 epinefrinom predstavlja mali rizik kod pacijenata s hipertenzijom i/ili ostalim kardiovaskularnim bolestima, no količina veća od 0.018-0.036 mg ne preporuča se. Također, norepinefrin i levonordefrin ne preporučaju se kao vazokonstriktori u lokalnim anesticima jer su potentni stimulatori predominantno alfa 1, a epinefrin i alfa i beta (predominantno beta 2) adrenergičnih receptora (18).

Neki antihipertenzivi mogu izazvati oralne manifestacije i/ili biti u interakciji s vazokonstriktorom iz lokalnog anestetika (npr. vazokonstriktor može dovesti do klinički

značajnog porasta tlaka uz neselektivni beta blokator, jer izostaje vazodilatacija uslijed stimulacije beta 2 receptora) (19). S druge pak strane, zbog ortostatske hipotenzije koju mogu uzrokovati antihipertenzivi, treba izbjegavati nagle promjene položaja stomatološkog stolca (17,19). U anamnezi je stoga bitno uz dobivanje informacija o krvnom tlaku, dobiti i informacije o terapiji hipertenzije te eventualnim ostalim komplikacijama primarne bolesti.

Kod pacijenata sa slabo kontroliranim dijabetesom treba uzeti u obzir objektivnu opasnost od razvoja akutne orodentalne infekcije kod provođenja određenih postupaka (endodontski zahvat na nekrotičnoj pulpi, oralno kirurški ili paradodontološki kirurški zahvati) te u tom slučaju treba konzultirati liječnika o potrebi za antibiotskom profilaksoim. Također, tijekom zahvata treba imati pri ruci izvor glukoze u slučaju razvoja simptoma hipoglikemije tijekom stomatološkog zahvata (19).

Već spomenuta opstrukcija gornjih dišnih puteva te apneja mogu rezultirati umorom pacijenta te se preporuča takve pacijente naručiti u kasnijim terminima kada su odmorniji, a stomatološki stolac pozicionirati uspravnije, a kod ortognatskih kirurških zahvata nakon ortodontske pripreme, treba voditi računa o eventualnim deformitetima koji mogu kompromitirati respiraciju za vrijeme opće anestezije (17).

### *Suradnja endokrinologa i doktora dentalne medicine*

Oralna šupljina važna je anatomska regija s ulogom u mnogim fiziološkim procesima poput probave, respiracije i govora. Nerijetko oralni simptomi prethode drugim simptomima bolesti te je stoga vrlo važna komunikacija između endokrinologa i doktora dentalne medicine u dijagnozi bolesti. Također, multidisciplinarni pristup terapiji, uključujući sanaciju estetsko funkcionalnih teškoća bitan je u terapiji pacijenata. Zaključno, nakon inicijalne dijagnoze i terapije od strane endokrinologa, pacijente oboljele od akromegalije trebalo bi uputiti doktorima dentalne medicine s ciljem postizanja optimalnog orodentalnog zdravlja, funkcije i estetike.

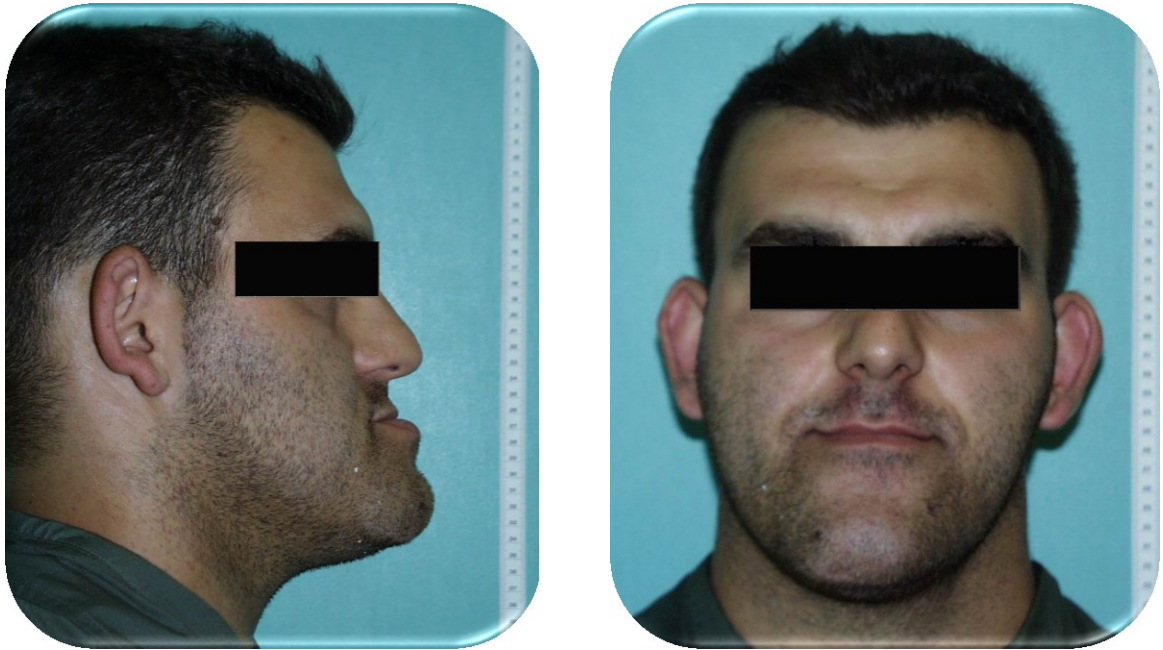

## REFERENCE

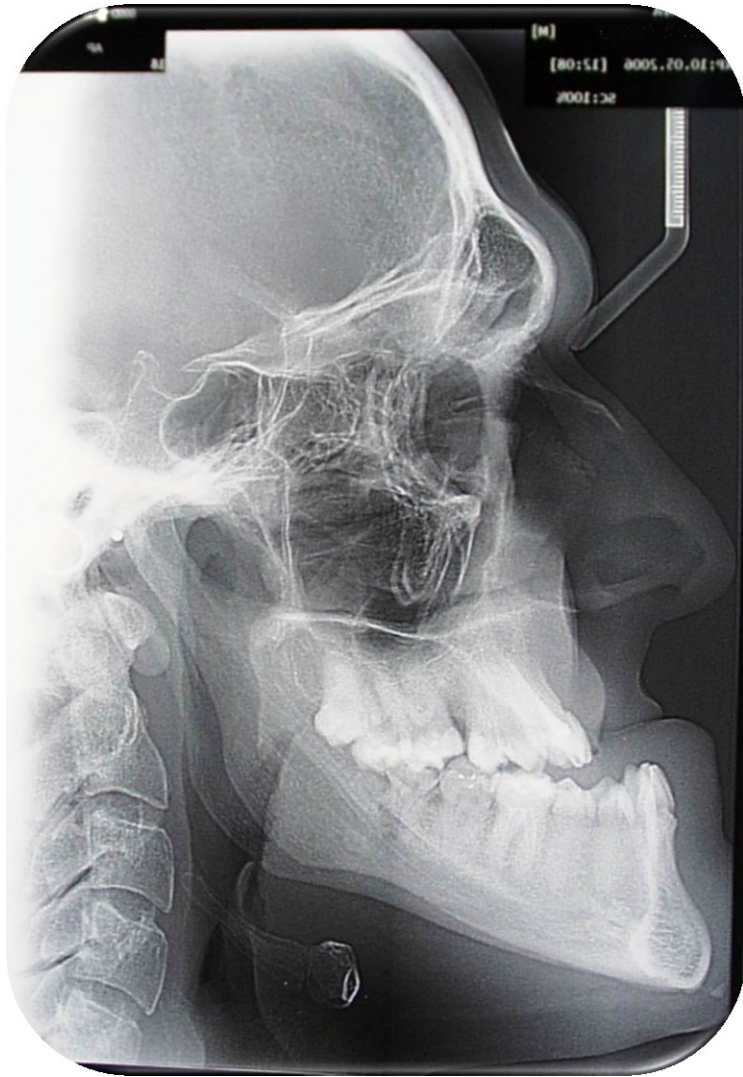1. Atreja G, Atreja SH, Jain N, Sukhija U. Oral manifestations in growth hormone disorders. *Indian J Endocr Metab* 2012;16:381-3.
2. Ezzat S, Forster MJ, Berchtold P, Redelmeier DA, Boerlin V, Harris AG. Acromegaly. Clinical and biochemical features in 500 patients. *Medicine (Baltimore)* 1994;73:233-40.
3. Cohen RB, Wilcox CW. A case of acromegaly identified after patient complaint of apertognathia. *Oral Surg Oral Med Oral Pathol* 1993;75:583-6.
4. Sugata T, Myoken Y, Tanaka S. Acromegaly identified in a patient with a complaint of malocclusion. *Oral Surg Oral Med Oral Pathol Oral Radiol Endod* 1998;85:44-6.
5. Takakura M, Kuroda T. Morphologic analysis of dentofacial structure in patients with acromegaly. *Int J Adult Orthodon Orthognath Surg* 1998;13:277-88.
6. Karakıs D, Aktas-Yılmaz B, Dogan A, Yetkin I, Bek B. The bite force and craniofacial morphology in patients with acromegaly: A pilot study. *Med Oral Patol Oral Cir Bucal* 2014; 19:e1-7.
7. Malpe R, Baylink DJ, Linkhart TA, Wergedal JE, Mohan S. Insulin-like growth factor (IGF)-I, -II, IGF binding proteins (IGFBP)-3, -4, and -5 levels in the conditioned media of normal human bone cells are skeletal site-dependent. *J Bone Mineral Res* 1997;12:423-30.
8. Iikubo M, Kojima I, Sakamoto M, Kobayashi A, Ikeda H, Sasano T. Morphological and Histopathological Changes in Orofacial Structures of Experimentally Developed Acromegaly-Like Rats: An Overview. Hindawi Publishing Corporation. *Int J Endocrin* 2012;2012: 254367, doi:10.1155/2012/254367.

9. Raadsheer MC, Van Eijden TMGJ, Van Ginkel FC, PrahI-Andersen B. Contribution of jaw muscle size and craniofacial morphology to human bite force magnitude. *J Dent Res* 1999;78:31-42.
10. Kiliaridis S, Johansson A, Haraldson T, Omar R, Carlsson GE. Craniofacial morphology, occlusal traits, and bite force in persons with advanced occlusal tooth wear. *Am J Orthod Dentofacial Orthop* 1995;107:286-92.
11. Throckmorton GS, Ellis E, Buschang PH. Morphologic and biomechanical correlates with maximum bite forces in orthognathic surgery patients. *J Oral Maxillofac Surg* 2000;58:515-24.
12. Freda PU, Shen W, Reyes-Vidal CM, Geer EB, Arias-Mendoza F, Gallagher D, et al. Skeletal muscle mass in acromegaly assessed by magnetic resonance imaging and dual-photon x-ray absorptiometry. *J Clin Endocrinol Metab* 2009;94:2880-6.
13. Wittmann AL. Macroglossia in acromegaly and hypothyroidism. *Virchows Archiv* 1977;373:353–60.
14. Chalk WO. Partial dislocation of the lower jaw from an enlarged tongue. *Transaction of the Pathological Society* 1856;8:305–8.
15. You KH, Lee KJ, Lee SH, Baik HS. Three-dimensional computed tomography analysis of mandibular morphology in patients with facial asymmetry and mandibular prognathism. *Am J Orthod Dentofacial Orthop*. 2010;138:540.
16. Erverdi N, Keles A, Nanda R. The use of skeletal anchorage in open bite treatment: a cephalometric evaluation. *Angle Orthod*. 2004;74:381–90.
17. Scully C, Dios PD, Kumar N. *Special Care in Dentistry. Handbook of Oral Healthcare.* Churchill Livingstone, 2006.
18. Malamed SF. *Handbook of local anesthesia, ed 4, St Louis, Mosby, 1997.*

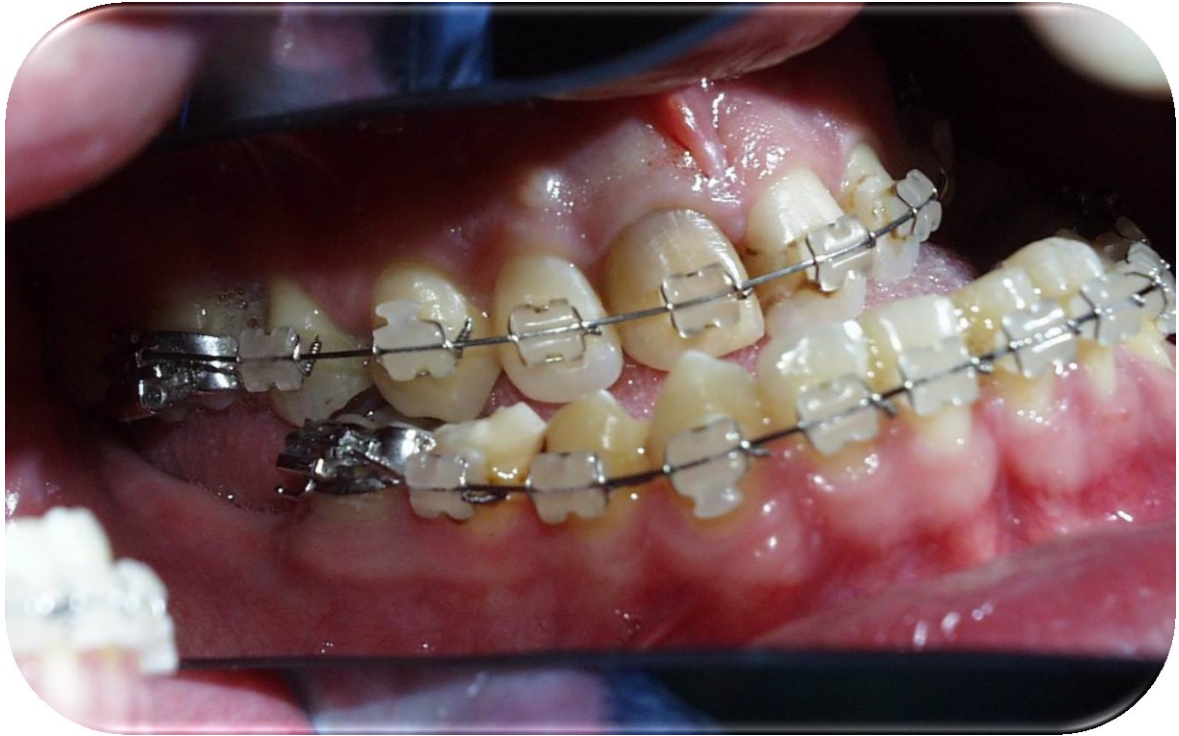
19. Little JW, Falace DA, Miller CS, Rhodus NL. Dental management of the medically compromised patient, ed 6, St Louis, Mosby, 2002.



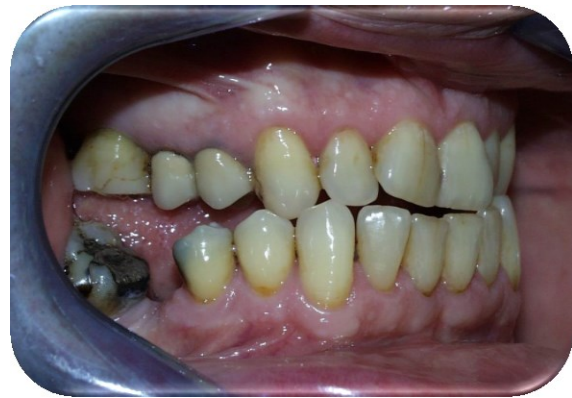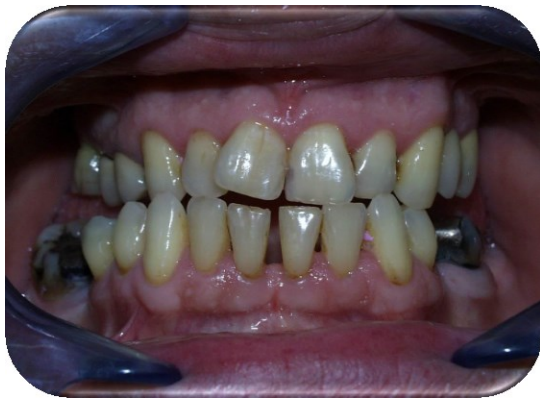Slika 1. Karakterističan izgled pacijenta s progenim kompleksom.



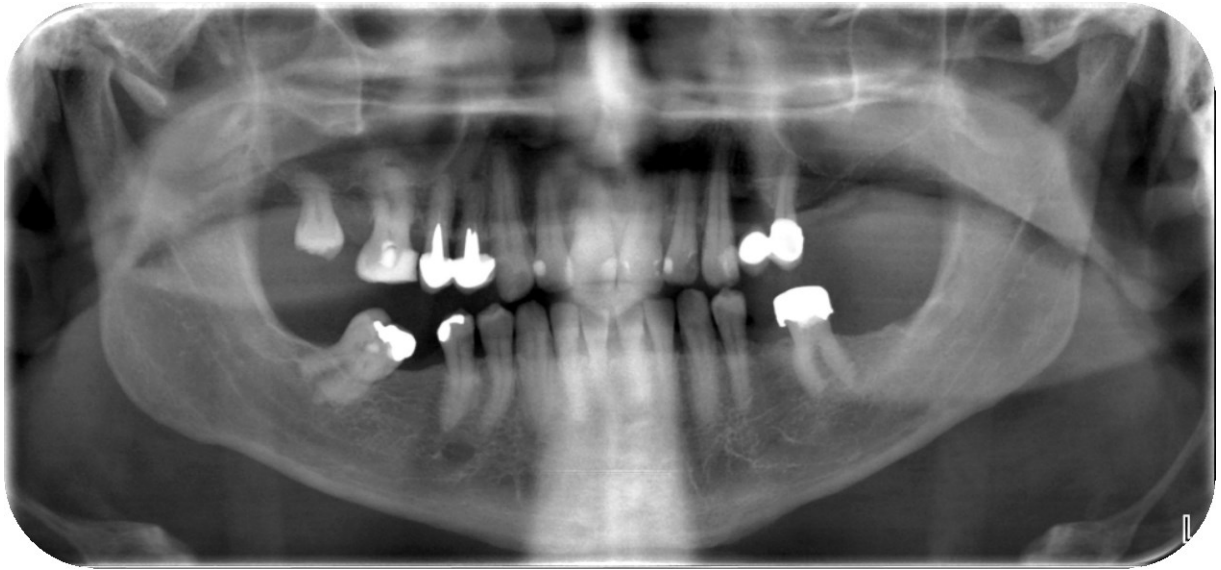
Slika 2. Lateralni kefalogram. Profil klase III po Angleu s mandibularnim prognatizmom, povećan mandibularni kut, povećan frontalni sinus.



Slika 3. Međučeljusni odnos je u klasi III po Angleu,



Slika 4. Bukalno nagnuti donji kutnjaci uslijed makroglosije. Tete â tete zagriz.



Slika 5. Hiper cementoza na korjenovima donjih kutnjaka.