

Predendodonska rekonstrukcija strukturno značajno oštećenih zuba

Turk, Katja

Master's thesis / Diplomski rad

2024

Degree Grantor / Ustanova koja je dodijelila akademski / stručni stupanj: **University of Zagreb, School of Dental Medicine / Sveučilište u Zagrebu, Stomatološki fakultet**

Permanent link / Trajna poveznica: <https://um.nsk.hr/um:nbn:hr:127:522844>

Rights / Prava: [Attribution-NonCommercial-NoDerivs 3.0 Unported / Imenovanje-Nekomercijalno-Bez prerađivanja 3.0](#)

Download date / Datum preuzimanja: **2024-06-30**



Repository / Repozitorij:

[University of Zagreb School of Dental Medicine Repository](#)





Stomatološki fakultet
Sveučilište u Zagrebu

Katja Turk

**PREDENDODONTSKA
REKONSTRUKCIJA STRUKTURNO
ZNAČAJNO OŠTEĆENIH ZUBA**

DIPLOMSKI RAD

Zagreb, 2024.

Rad je izrađen na Zavodu za endodonciju i restorativnu stomatologiju.

Mentorica rada: prof. dr. sc. Silvana Jukić-Krmek, Stomatološki fakultet Sveučilišta u Zagrebu.

Lektorica hrvatskoga jezika: Kristina Dilica, prof. hrvatskoga jezika i književnosti, dipl. foentičarka.

Lektorica engleskoga jezika: David Štefanič, univ. dipl. anglist.

Rad sadrži: 45 stranica

2 tablice

18 slika

Rad je vlastito autorsko djelo koje je u potpunosti samostalno napisano uz naznaku izvora drugih autora i dokumenata korištenih u radu. Osim ako nije drukčije navedeno, sve ilustracije (tablice, slike i dr.) u radu izvorni su doprinos autora diplomskog rada. Autor je odgovoran za pribavljanje dopuštenja za korištenje ilustracija koje nisu njegov izvorni doprinos, kao i za sve eventualne posljedice koje mogu nastati zbog nedopuštenog preuzimanja ilustracija odnosno propusta u navođenju njihovog podrijetla.

Zahvala

Zahvalila bih se svojoj mentorici, prof. dr. sc. Silvani Jukić-Krmek za vođenje i pomoć pri pisanju diplomskoga rada.

Zahvalila bih se za lektoriranje hrvatskoga jezika Kristini Dilici i Davidu Štefaniču za lektoriranje engleskoga jezika.

Za vrijeme studiranja bila sam okružena divnim curama u grupi, koje su mi pomogle i naučile me puno stvari. Hvala vam, cure, za najbolju atmosferu na vježbama i bezbrojnim kavama.

Cijela moja priča sa studiranjem u Zagrebu ne bi bila moguća bez moje obitelji i mog zaručnika Roka. Hvala svima na podršci i pomoć za vrijeme studiranja.

PREDENDODONTSKA REKONSTRUKCIJA STRUKTURNO ZNAČAJNO OŠTEĆENIH ZUBA

Sažetak

Endodoncija je grana stomatologije koja se bavi morfologijom, fiziologijom i patologijom pulpe i periradikularnog tkiva. Endodontsko liječenje podrazumijeva niz koraka koje je potrebno provesti prema pravilima struke kako bi ishod liječenja bio uspješan: dijagnostika, anestezija, izolacija, izrada trepanacijskog otvora, instrumentacija korijenskih kanala i punjenje. Preduvjet endodontskog liječenja je izolacija, tj. postizanje suhog radnog polja primjenom gumene plahtice ili koferdama. Ako želimo postići suho radno polje, bitan korak je rekonstrukcija zuba. Predendodontska rekonstrukcija je važan korak jer veći dio udio zubi, kod kojih je indicirano endodontsko liječenje, ima znatan gubitak tvrdih zubnih tkiva. Postupak uključuje procjenu restorativnog statusa zuba (strukturno, parodontno, endodontsko) te uzeti u obzir lokalne i opće čimbenike. Nakon uklanjanja prethodnih restauracija, karijesa i nepodržanog mekog tkiva moramo procijeniti obnovljivost zuba. Konzervativne tehnike su cervikalno premještanje ruba, krafna tehnika, projekcija kanala i tehnika otvorenog sendviča. Kirurške tehnike su produljenje kliničke krune, kirurška ekstruzija i ortodontska ekstruzija.

Ključne riječi: endodontsko liječenje; predendodontska rekonstrukcija

PREENDODONTIC RECONSTRUCTION OF STRUCTURALLY DAMAGED TEETH

Summary

Endodontics is a field of dentistry which deals with the morphology, physiology and pathology of the pulp and periradicular tissue. Endodontic treatment involves a series of steps which must be carried out according to the rules of the profession in order for the outcome of the treatment to be successful: diagnosis, anesthesia, isolation, trepanation opening, instrumentation of the root canals and filling. An important part of endodontic treatment is isolation, i.e. achieving a dry field by applying a rubber dam. If we want to achieve a dry field, an important step is tooth reconstruction. Pre-endodontic reconstruction is also vital since most teeth for which endodontic treatment is indicated have a significant loss of hard dental tissues. The procedure includes both an assessment of the restorative status of the tooth (structural, periodontal, endodontic) as also considering local and general factors. After removal of previous restorations, tooth decay and unsupported soft tissue, we must assess the possibility of tooth restoration. Conservative techniques are cervical margin relocation, donut technique, canal projection and open sandwich technique. Surgical techniques are surgical crown lengthening, surgical extrusion and orthodontic extrusion.

Key words: endodontics; pre-endodontic reconstruction

SADRŽAJ

1.	UVOD	1
1.1.	Dijagnostika	2
1.2.	Anestezija	3
1.3.	Izolacija	3
1.4.	Izrada trepanacijskog otvora	4
1.5.	Instrumenacija korijenskih kanala.....	6
1.6.	Punjenje korijenskih kanala	6
2.	PREDENDODONTSKA OPSKRBA ZUBA.....	8
2.1.	Procjena zuba prije endodontskog liječenja	9
2.1.1.	Strukturna procjena	9
2.1.2.	Parodontna procjena	10
2.1.3.	Endodontska procjena	10
2.1.4.	Plan terapije.....	13
2.2.	Konzervativne tehnike.....	15
2.2.1.	Premještanje cervikalnog ruba	15
2.2.2.	Krafna tehnika	15
2.2.3.	Tehnika projekcije kanala.....	16
2.2.4.	Tehnika otvorenog sendviča	16
2.3.	Kirurške tehnike	18
2.3.1.	Produljenje kliničke krune	18
2.3.2.	Kirurška ekstruzija	18
2.3.3.	Ortodontska ekstruzija zuba	20
2.3.4.	Kombinacija ortodontske i kirurške ekstruzije.....	21
3.	PRIKAZI SLUČAJEVA	22
3.1.	Prikaz slučaja cervikalnog premještanja ruba	23
3.2.	Prikaz slučaja tehnike projekcije kanala	26
	29

3.3. Prikaz slučaja kirurške ekstruzije	29
4. RASPRAVA.....	34
5. ZAKLJUČAK	38
6. LITERATURA	40
7. ŽIVOTOPIS	43

Popis kratica

APR - apikalno pomaknuti režanj (eng. *Apically positioned flap* – APF)

ASV- atraumatsko sigurno vađenje (eng. *Atraumatic safe extraction* – ASE)

MTA – agregat mineralnog trioksida (eng. *Mineral trioxide aggregate* – MTA)

NDP - neposredno dentinsko pečaćenje (eng. *Immediate dentine sealing* - IDS)

PCR - premještanje cervikalnog ruba (eng. *Cervical margin relocation* – CMR)

PEIGS - gumene konične cjevčice (eng. *Projector Endodontic Instrument Guidance System* – PEIGS)

PTFE - politetrafluoretilen (eng. *Polytetrafluoroethylene* – PTFE)

SIC – stakleno-ionomerni cement (eng. *Glass ionomer cement* – GIC)

SPI - stomatološki praktični indeks (eng. *Dental practicality index* – DPI)

STP - suprakrestalni tkivni pričvrstak (eng. *Supracrestal tissue attachment* - STA)

1. UVOD

Endodoncija je grana stomatologije koja se bavi morfologijom, fiziologijom i patologijom pulpe i periradikularnog tkiva. Ta grana dentalne medicine uključuje poznavanje bioloških osnova funkcioniranja tkiva pulpe i periapeksa, etiologiju, dijagnostiku, liječenje i prevenciju bolesti i ozljede pulpe te pridruženih periradikularnih tkiva (1).

Opseg djelovanja endodoncije (2):

- dijagnostika i diferencijalna dijagnostika orofacijalne boli pulpnog ili periradikalarnog izvora
- vitalna terapije pulpe poput pulpotomije, apeksogeneze i apeksifikacija
- nekirurška terapija korijenskog kanala
- kirurško uklanjanje periapikalne patologije pulpnog izvora
- izbjeljivanje obojenih zuba
- ponovno liječenje
- replantacija avulziranog zuba
- hemisekcija, bikuspidacija ili resekcija korijena
- endodontski implantati.

Endodontsko liječenje podrazumijeva niz koraka koje je potrebno provesti prema pravilima struke, kako bi ishod liječenja bio uspješan.

1.1. Dijagnostika

Dijagnostika se definira kao korištenje znanstvenih spoznaja za prepoznavanje bolesnih procesa i razlikovanje od drugih bolesti (1). Sastoji se od 4 koraka:

1. skupljanje svih podataka (problem zbog kojeg dolazi, opća i stomatološka anamneza, dijagnostički testovi i ispitivanje)
2. analiza i interpretacija podataka
3. diferencijalna dijagnostika
4. konačna dijagnoza.

Potrebno je detaljno i sustavno provesti klinički pregled. Sastoji se od ekstraoralnog i intraoralnog pregleda. Ekstraoralni pregled pokazuje proširenost upalnog procesa u usnoj šupljini i izvan nje. Pri tome se promatra opći izgled, boja kože, asimetrija, oteklina, crvenilo, fistula itd. Kod intraoralnog pregleda promatra se zubno i meko tkivo pri čemu se koristi ogledalo i sonda (2).

Intraoraalni pregled uključuje i kliničke testove (2):

- inspekcija
- palpacija
- perkusija
- pomičnost zuba
- sondiranje parodonta
- test vitaliteta pulpe
- zagrizni test
- test anestezije

1.2. Anestezija

Bez odgovarajuće dubine anestezije, provođenje endodontskog zahvata danas bi bilo nemoguće. Anestezija se definira se kao gubitak osjeta u ograničenom području uzrokovane depresijom tijela ekscitacije u živcu završetaka ili inhibicije procesa provođenja u perifernih živaca. Kod endodontskog postupka za gornju čeljust se koristi infiltracijska anestezija, u donjoj čeljusti infiltracijska (incizivi i pretkutnjaci) i provodna anestezija (kutnjaci). Dodatne tehnike anestezije u endodonciji su intrapulpa, intraligamentarna i intraoselana anestezija.

1.3. Izolacija

Preduvjet endodontskog liječenja je izolacija, tj. postizanje suhog radnog polja primjenom gumene plahtice ili koferdama. Koferdam se, također, primjenjuje u složenijim restaurativnim zahvatima, adhezivnom cementiranju inlaya i onlaya te izbjeljivanju zubi (2).

Primjena gumene plahtice omogućuje (2):

- zaštitu pacijenata od aspiracije
- rad u suhim i čistim uvjetima
- odmicanje (retrakcija) i zaštita mekih tkiva (obraz, usnice, gingiva i jezik)
- bolju vidljivost i preglednost radnog polja
- olakšanu instrumentaciju, ispiranje i punjenje korijenskog kanala
- zaštitu terapeuta i pratećeg osoblja od infekcija koje se prenose slinom pacijenta
- jednostavan i opušten rad
- opuštenije ponašanje pacijenata
- osiguravanje pravnog aspekta rada.

Pribor za postavljanje koferdama (2):

1. gumena plahtica
2. pečat ili shema za izradu rupica
3. kliješta za izradu rupica na gumenoj plahtici
4. kliješta za unošenje kvačica
5. kvačice
6. okvir
7. uubni konac
8. interdentalne gumice.

1.4. Izrada trepanacijskog otvora

Trepanacijski otvor nam prikazuje endodontski prostor i omogućuje provođenje endodontskog liječenja. Kako bi se pulpno tkivo potpuno uklonilo iz endodontskog prostora, moramo pravilno pristupiti njegovemu koronarnom dijelu (2).

Ciljevi trepanacije zuba su slijedeći (2).

1. Ostvariti pravocrtni pristup.
2. Pronaći ulaze u sve korijenske kanale.
3. Očuvati zdravu zubnu strukturu.

Oblik trepanacijskog otvora različit je za svaki zub i svakom zubu je potrebno pristupiti individualno na temelju detaljne kliničke i radiografske analize (2).

Trepanacija zuba radi se u četiri faze (2).

- I. Preparacija okluzalne površine: radi se okruglim ili kruškolikim dijamantnim ili karbidnim svrdlom montiranim na turbine. Važan korak je odrediti točku ulaska, kut svrdla i dubina prodora. Točka ulaska je srednja trećina lingvalne plohe prednjih zubi i centračna fisura pretkutnjaka i kutnjaka. Svrdlo se usmjerava prema najvećemu kanalu (kutnjaci) i uzdužnoj osi zuba (sjekutič, očnjak i pretkutnjak).
- II. Pronalaženje pulpne komore: ako smo pravilno odredili angulaciju i dubinu prodora svrdla, trebali bi dosegnuti pulpnu komoru ili pulpne rogove. Imamo osjećaj propadnja svrdla u komoru.
- III. Uklanjanje krova pulpne komore: uklanjamo sa okrugli čeličnim svrdlom pokretima iznutra prema van. Osiguravamo uklanjanje cijelog krova i oblik

komore nam definira oblik trepanacijskog otvora. Dno pulpne komore je tamnije.

- IV. od postraničnih stijenki in a spojištu dna i stijenke nalaze se ulazi u korijenske kanale.
- V. Osiguravanje pravocrtnog pristupa.

Oblik trepanacijskog otvora pojedinih skupina zubi (2).

1. Gornji sjekutići: trokutast oblik s bazom prema inicizalno. Preparacija započinje iznad cinguluma sa okruglim dijamantnim ili karbidnim svrdlom (zbog estetske zone ne možemo napraviti ulaz u korijenski kanal na incizalnom bridu). Prvo se postavlja okomito dok se ne probije caklina. Zatim svrdlo usmjerimo apikalno (uzdužna os zuba).
2. Gornji očnjaci: ovalan oblik, uskog meziodistalnog, a šireg incizalno-cervikalnog promjera. Princip izrade je jednak kao za gornje sjekutiće.
3. Gornji pretkutnjaci: ovalan oblik smješten u središnjem dijelu okluzalne plohe. Započinjemo u središnjoj fisuri sa svrdlom paralelno s uzdužnom osi zuba. Ako postoje dva kanala, smješteni su bukalno i palatinalno; u slučaju jednog kanala, on je smješten centralno.
4. Gornji kutnjaci: romboidni ili trokutast oblik (ovisi ako su četiri ili tri kanala). Smješten je u mezijalnom dijelu okluzalne površine. Izrada započinje između meziobukalne i palatinalne kvržice, sa svrdlom usmjerenim prema palatinalnom kanalu. Za razliku od palatinalnog i distobukalnog kanala, koji se lako pronalaze, meziobukalni kanali su teži. Primarni meziobukalni kanal je ispod kvržice, a sekundarni se nalazi mezijalnije od kvržice (zato je romboidan oblik).
5. Donji sjekutići: trokutast oblik (izdužen prema cingulumu zbog mogućnosti postojanja dva kanala).
6. Donji očnjaci: ovalan oblik (uzak i izdužen).
7. Donji pretkutnjaci: ovalan oblik. Preparacija započinje u sredini središnje fissure i svrdlo je paralelno s uzdužnom osi zuba (lagani nagib prema bukalno jer je bukalna kvržica veća od lingvalne).
8. Donji kutnjaci: trokutast ili četvrtast oblik (ovisi o broju korijenskih kanala). Smješten je u mezijalnom dijelu okluzalne plohe i nagnut je prema mezijalno.

Preparacije započinje u fisuri između meziobukalne i meziolingvalne kvržice te se svrdlo usmjerava prema distalno.

Dvije su osnovne pogreške u preparaciji: premaleni ili preveliki trepanacijski otvor. Kad imamo premali otvor, nećemo otkriti sve korijenske kanale ili u potpunosti očistiti. Problem je i kod instrumentacije jer će se endodontski instrumenti savijeti prije ulaska i može doći do perforacije na korijenu, transportiranja apeksa ili do loma instrumenta. Kod prevelikog otvora oslabimo zub i podložniji je frakturama. Greška je ako nismo prepoznali trenutak, kad smo ušli u pulpnu komori i brusimo dno pulpne komore. Tad možemo napraviti perforaciju u parodontno tkivo (2).

1.5. Instrumentacija korijenskih kanala

Instrumentacijom korijenskih kanala uklanjamo bolesno i nekrotično pulpno tkivo. Istovremeno šitimo i oblikujemo korijenske kanale za lakše ispiranje i punjenje. Sa instrumentacijom želimo smanjiti broj mikroorganizama i stvoriti povoljne uvjete za cijeljenje periapikalnog tkiva i spriječiti pojavu periapikalnih patoloških procesa (2).

Ciljevi instrumentacije su (2):

- ne oštetiti zdravo tvrdo zubno tkivo
- ukloniti ostatke pulpnog tkiva i mikroorganizama iz korijenskog kanala
- proširiti korijenski kanal kako bi se omogućilo dobro ispiranje i punjenje
- zadržati apikalni otvor na prirodnom položaju
- napraviti apikalni stop kojim sprječavamo prolazak debrisa, otopina za ispiranje i materijala za punjenje preko apikalnog otvora.

1.6. Punjenje korijenskih kanala

Prije samog punjenja, važan korak je ispiranje korijenskih kanala tijekom i nakon instrumentacije. Ovim korakom uklanjamo mikroorganizme, ostatke mekih tkiva i dentina, sprječavamo nakupljanje tkiva u apikalnom dijelu korijenskog kanala. Ovisno o sastacvu tekućine za ispiranje, možemo ukloniti organsko i anorgansko tkivo te dosegnemo antimikrobni učinak. Svrha punjenja je zabrtviti korijenski kanal spriječiti reinfekciju. Za punjenje možemo koristiti različite materijale i tehnike. Materijali za punjenje dijelimo: meka punila koja ostanu meka (paste), meka punila koje se stvrdne u korijenskom kanalu (cementi), polutvrda punila, tvrda punila i materijali za retrogradno punjenje. Najčešće korijenske kanale punimo kombinacijom mekog punila koje se stvrdne u korijenskom kanalu i polutvrdog punila. Cement popuni proctor između dentina i polutvrdog punila (2).

Tehnika koja se najčešće koristi za punjenje je hladna lateralna kondenzacijska tehnika koja omogućuje dobro kontrolu dužine punjenja (2).

2. PREDENDODONTSKA OPSKRBA ZUBA

Zubi koji zahtijevaju endodontsko liječenje često su strukturno ugroženi zbog stanja kao što su karijes, trauma ili korijenske resorpcije. Smanjena površina zubnog tkiva znatno komplicira endodontske zahvate. Zato je predendodontska rekonstrukcija važan korak u samom endodontskom liječenju, a svrha joj je (2):

- pojednostavljenje postavljanje gumene plahtice
- stvaranje prostor za produženo djelovanje sredstava za ispiranje kanala
- omogućavanje zaštite od mikropropuštanja, curenja lijekova ili uraštanja gingive u kavitet
- sprječavanje frakture strukturno lošijih zuba te tako omogućuje ponovljivost referentne točke
- poboljšavanje estetiku tijekom zahvata i pacijentovo prihvaćanje
- olakšavanje postendodontsku restauraciju.

2.1. Procjena zuba prije endodontskog liječenja

Predendodontska rekonstrukcija je važan korak prije endodontskog zahvata jer je veliki udio zubi kod kojih je indicirano endodontsko liječenje, pokazuju znatan gubitak tvrdih zubnih tkiva (3).

Postupak uključuje procjenu restorativnog statusa zuba (strukturno, parodontno, endodontsko) te uzeti u obzir lokalne i opće čimbenike (zub koji se koristi kao nosač za fiksno-protetske nadomjestke ili mobilne proteze, parafunkcije, povijest bolesti, pacijentova očekivanja, itd.) (4).

2.1.1. Strukturna procjena

Kliničari bi trebali biti svjesni da klasični klinički i radiografski pregledi imaju ograničeno osjetljivost u otkrivanju karijesa, pukotina i marginalnih nedostataka. Prvo treba izvršiti procjenu obnovljivosti tek nakon potpunog uklanjanja prethodnih restauracija, karijesa i nepodržanog zubnog tkiva (4).

2.1.2. Parodontna procjena

Važan čimbenik je subgingivni rub restauracije unutar suprakrestalnog tkivnog pričvrstka (STP, eng. *Supracrestal tissue attachment* - STA), prije poznat kao biološka širina, koji se sastoji od spojnog epitela i suprakrestalnog vezivnog tkiva. Prosječni STP (apiko-koralni smjer) je 2,15 – 2,3 mm ali tu su važni faktori: vrsta zuba, mjesto, parodontno zdravlje i postoperativno vrijeme. Međutim, treba neovisno o srednjim vrijednostima, individualno mjeriti suprakrestalni tkivni pričvrstak (najlakše se to napravi sondiranjem) (4).

Osim STP, postoje i drugi čimbenici koje treba uzeti u obzir (4):

- parodontitis
- mukogingivalne dimenzije (širina, debljina, recesije)
- omjer krune i korijena
- furkacije
- pomičnost
- morfologija korijena.

2.1.3. Endodonstka procjena

Tu je važna procjena mogućnosti endodontskog liječenja kod zuba. Važni parametri su periapikalna patologija, stanje korijena (frakture, resorpcija, perforacija), kompleksnost unutarnje anatomije zuba (zakrivljenost korijenova, obliterirani kanali, apikalna delta, račvanje kanala, itd) i blizina susjednih anatomskih struktura (4).

Prije donošenja odluke o provođenju endodontskog postupka potrebno je procijeniti mogućnost konačne rekonstrukcije zuba. Svakodnevni napredak u materijalima, tehnikama i široka mogućnost liječenja omogućuje dugotrajne restaurativne zahvate i na zubima gdje nedostaje veliko udio zubnog tkiva. Stomatološki praktični indeks (SPI, eng. *Dental practicality index* – DPI) pomaže terapeutu u planiranju i liječenju jednostavnih i kompliciranih slučajeva. U ovom indeksu su uzeti u obzir: strukturna trajnost, parodontološko stanje i endodontsko liječenje. Uz to je važna opća i stomatološka anamneza pacijenta te pacijentove želje. Na planiranje utječu iskustva operatera (5).

Opisuje praktičnost restaurativnih zahvata. Svaka kategorija se procjenjuje i sistematizira prema trenutačnom stanju i zahtjevnosti zahvata. '0' znači da nije potrebno liječenje, '1'

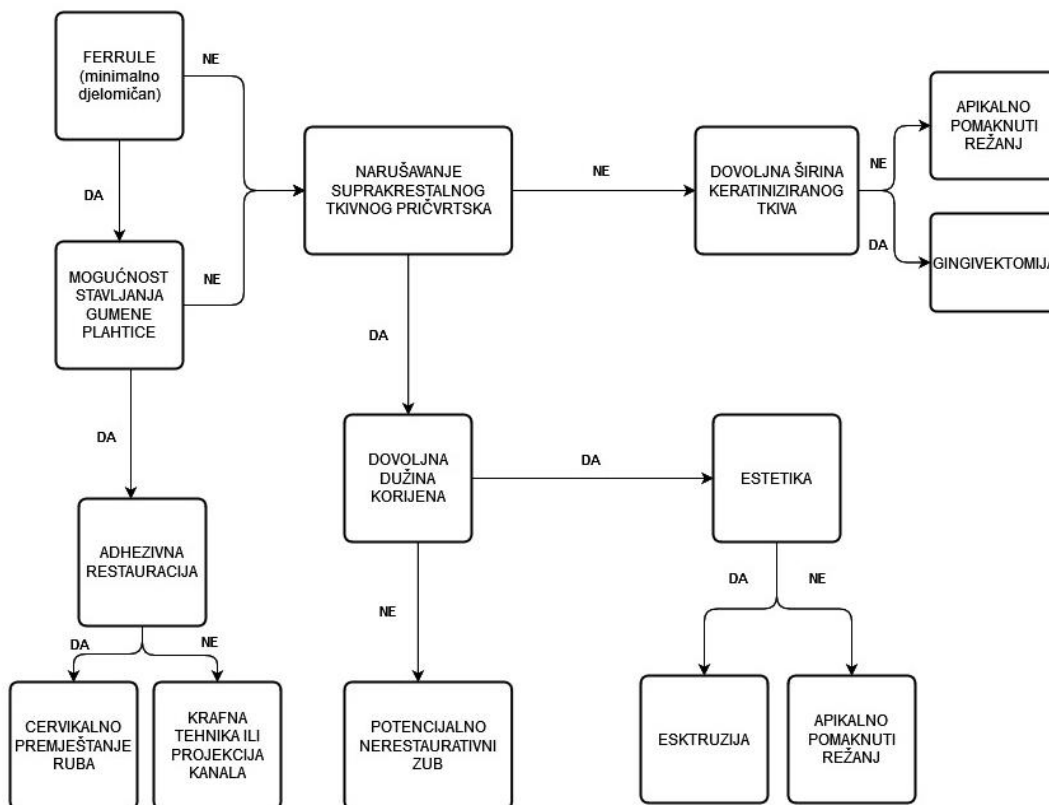
jednostavno liječenje, '2' komplicirano liječenje i '6' nemogućnost terapije. Sveukupni DPI dobijemo kad zbrojimo od svake kategorije (strukturna trajnost, parodontološko stanje, endodontsko liječenje i faktore) i ako je veći od 6, terapije neće biti uspješna (5). U Tablici 1 prikazan je Stomatološki praktični indeks (5).

Tablica 1: Stomatološki praktični indeks (5)

KATEGORIJA	STRUKTURNA TRAJNOST	PARODONTOLOŠKO STANJE	ENDODONTSKO LIJEČENJE	FAKTORI (LOKALNI I OPĆI)
0 (bez liječenja)	Nerestaurirano ili postojeća dobro prilagođena restauracija	Džep < 3.5mm Prethodno uspješno liječena parodontna Bolest	Vitalna pulpa Prethodno uspješno endodontsko liječenje	LOKALNI: izolirani dentalni problemi OPĆI: radioterapija
1 (jednostavno liječenje)	Jednostavna (in)direktna restauracija	Džep 3.5 – 5.5 mm Indicirana je nekirurška terapija (subgingivno struganje i poliranje)	Jednostavno endodontsko liječenje (radiološki dobro vidljiv korijenski kanal(i), jednostavna revizija)	LOKALNI: Zub može biti kao nosač u mostu OPĆI: radioterapija i imunokompromitirani pacijenti
2 (komplicirano liječenje)	Minimalni ostatak zubnog tkiva (subgingivni rub, direktna ili indirektna restauracija, itd.)	Džep > 5.5 mm Ugrožena je stabilnost zuba (prekratki korijen, produljenje kliničke krune itd.)	Komplicirano endodontsko liječenje (sklerozirani kanali, zavijeni kanali) Komplicirana revizija (perforacija, lom instrumenta u kanalu)	LOKALNI: protetika zahvaća više zuba (i susjedne zube) OPĆI: Loša oralna higijena, visoki karijes rizik, aktivna parodontna bolest, parafunkcijski poremećaji
6 (nemogućnost liječenja)	Nema ferrule	Nemogućnost primjene parodontološke terapije	Nemogućnost endodontskog liječenja	LOKALNI: zub može ugroziti plan terapije OPĆI: život opasna medicinska stanja

2.1.4. Plan terapije

Nakon što se procijenjeno stanje zuba i odlučeno provesti endodontsko liječenje zuba potrebno je odabrati postupak kojim će se privremeno nadoknaditi tvrda zubna tkiva. Metode koje su se često donedavno koristile prikazane su u Tablici 2 (4), a dijagram odabiranja postupka je prikazan na Slici 1 (4).



Slika 1. Odabiranje postupka (4)

Tablica 2. Tradicionalne metode predendodontske pripreme zuba (4)

TEHNIKA	PREDNOSTI	NEDOSTATCI
Amalgamska jezgra	<ul style="list-style-type: none"> - izdržljiv kod lošijih zuba - u slučajevima slabe adhezije 	<ul style="list-style-type: none"> - korištenje amalgama se opušta - potrebna je mehanska retencija - zbog stvrdnjavanja amalgama ne možemo u istoj posjeti napraviti endodontskog liječenja - čestice amalgama mogu blokirati ulaz u korijenski kanal - estetika
Bakar/ortodontske bravice (privremeni cement)	<ul style="list-style-type: none"> - povećanje otpornosti na lom 	<ul style="list-style-type: none"> - parodontne komplikacije zbog loške rubne prilagodbe i loše oralne higijene - nepotpun oblik i okluzija - mogućnost pomicanja - privremeni cement može blokirati ulaz u korijenske kanale - estetika i udobnost pacijenta
Privremena krunica	<ul style="list-style-type: none"> - estetika i okluzija 	<ul style="list-style-type: none"> - dovoljno ostatka zubnog tkiva potrebno za zadržavanje kruna - opasnost od pomicanja - ugrožena vidljivost - potencijalno oštećenje prohodnosti česticama cementa

2.2. Konzervativne tehnike

2.2.1. Premještanje cervikalnog ruba

Premještanje cervikalnog ruba (PCR, eng. *Cervical margin relocation* - CMR) je prvi put opisao Dietschi. Tehnika je indicirana kod adhezivne restauracije u slučaju dostatne debljine cakline (4).

Ova tehnika je alternativa kirurškim tehnikama. Kirurško produljivanje kliničke krune dovede do uništenja biološke širine i do prikazivanja račvišta ili udubine korijena. To je minimalno-invazivna, direktna tehnika kod koje se materijal nanosi ispod ruba gingive i tako da subgingivni dio postane supragingivni što olakšava postavljanje matrice i gumene plahtice (6).

U postupku premještanje cervikalnog ruba treba u potpunosti ukloniti karijes i nekvalitetne restauracije. Prvo moramo staviti matricu, koja mora biti precizno prilagođena obliku zuba. Matrica se može stabilizirati trakom od politetrafluoretena (PTFE) ili tehnikom dvostruke matrice (4).

2.2.2. Krafna tehnika

Krafna tehnika je indicirana kod slučajeva kad je nemoguće izraditi kvalitetnu adhezivnu restauraciju i kad ne postoji dovoljno stijenki te postoji manjak zubnog tkiva cervikalno što onemogućava adekvatno postavljanje matrice. Kod ove tehnike prvo treba u sulkus postaviti retrakcijski konac te onda kružno nanositi tekući kompozit. Ovim postupkom se nadomjestite stijenke, a da bi se zaštitio trepanacijski otvor može se koristiti PTFE, gutaperka, tekući oblik gumene plahtice ili sterilna vatica (4).

Prednost je jednostavnost samog postupka no nedostatak je lošija cervikalna adaptacija samog materijala. Pored kompozita koji se najčešće koristi, primjenjuju se još ojačana vlakna zbog boljeg prenošenja sila na cijeli zub (4).

Kod tog postupka je prvi i najvažniji korak, u potpunosti očistiti kariozno tkivo i odstraniti nekvalitetne restauracije (koje mogu tijekom ili nakon endodontskog liječenja puknuti). Ako se tijekom uklanjanja karijesa otvori pulpna komorica, postavlja se kuglica vate na izloženo područje. Sljedeći korak je postavljanje retrakcijskog konca subgingivno (omogućava hemostatski učinak i bolju vizualizaciju subgingivne ruba). Nanosi se samojetkajući adheziv koji se polimerizira. Zatim slijedi nanošenje tekućeg kompozitnog materijala po uputama

proizvođača i na kraju njegova polimerizacija. Nakon toga se ispun oblikuje svrdlom za poliranje te se, nakon probe kvačice, postavlja gumena plahtica (4).

2.2.3. Tehnika projekcije kanala

Tehnika je alternativa krafnoj tehnici i ovim pristupom napravimo projekciju kanala iz dna pulpne komore na površinu izrađene jegre (4).

Ovaj pristup ima više prednosti (4):

- bolja vizualizacija
- pravocrtni pristup kanalu
- individualizacija kanala (zbog neposredne blizine otvora dva i više kanala)
- korekcija (u slučaju pogrešnog trepanacijskog otvora)
- ojačanje dna pulpne komore i korekcija moguće perforacije pulpne komorice)
- poboljšanje kondenzacije.

Za projekciju kanala od njihovog ulaza do površine novog ispuna mogu se koristiti (7, 8, 9):

- posebne gumene konične cjevčice (*Projector Endodontic Instrument Guidance System* – PEIGS) koje se postavljaju na ulazu u kanal
- endodontski instrumenti (strugači i proširivači)
- gutaperke.

2.2.4. Tehnika otvorenog sendviča

Staklenoionomerni cement (SIC, eng. *Glass ionomer cement* - GIC) hidrofilni su bioaktivni restaurativni materijali koji se stvrdnjavaju acido-baznom reakcijom između praška i tekućine. Sadržava čestice silikatnog stakla i vodenu otopinu poliakrilne kiseline. Osnovna karakteristika SIC je lužnatost (u reakciji sa kiselinom nastaju soli). Prašak je u kiselini topljivo kalcij fluoroaluminosilikatno staklo. Tekućina je vodena otopina organskih kiselina, homopolimer i/ili kopolimer karboksilnih kiselina: akrilne, maleinske i itakonske kiseline). Pozitivna svojstva SIC-a su (10):

- kemijska adhezija na tvrde zubne strukture
- kontinuirano karijesprotektivno djelovanje otpuštanjem fluorida
- biokompatibilnost i niska toksičnost
- dobra termička izolacija

- jednostavan postupak.

SIC ostvaruje kemijsku adheziju bez posredujućih sredstava. U kliničkom radu površina zuba se priprema postupkom kondicioniranja. Kondicioner je tvornički pripremljena otopina i glavni sastojak je otopina poliakrilne kiseline s dodatkom pigmenta. Može se nanijeti sterilnom vaticom, kistićem ili pipetom te se ostavlja da djeluje 10-20 sekundi nakon čega se ispiri. Otopine su pigmentirane (ovisi od tvrtke) zbog lakše kontrole ispiranja. Otapamo i uklanjamo zaostali sloj, otvaramo ušća dentinskih kanalića te djelomično demineraliziramo površinu zuba do dubine oko 1 mikrometar (10).

Sendvič tehnika je dizajn restauracije kojom se staklenoionomerni cement nalazi između zubnog tkiva i kompozitnog materijala. Staklenoionomerni cement nadomjesti dentin, a kompozitni materijal caklinu. Na taj način se maksimalno iskorištava prednost pojedinog materijala. SIC se kemijski veže za dentin, jetkanje cakline i korištenje adhezivnih sustava osigurava retenciju kompozitnog materijala (10).

Kod predendodontske rekonstrukcije isti je princip korištenja staklenoionomernog cementa, gdje je on podloga kompozitnom materijalu. Staklenoionomerni cement se može koristiti kod subgingivnih rubova, gdje je otežana kontrola suhog radnog polja koji je preduvjet za izradu kompozitni material (4).

2.3. Kirurške tehnike

2.3.1. Produljenje kliničke krune

Kirurške tehnike koje se koriste u namjeri da se prikaže što više tvrdog zubnog tkiva, tj. korijena su apikalno pomaknuti režanj i gingivektomija. Kod ovih tehnika je cilj osloboditi što više zubnog tkiva kod strukturno kompromitiranih zuba (4).

Apikalno pomaknuti režanj (APR, eng. *Apically positioned flap* - APF) je indiciran kod slučaja kad ne postoji dovoljna širine keratiniziranog tkiva (manje od 3 mm) i/ili je potrebna koštana resekcija zbog suprakrestalnog tkivnog pričvrstka u apiko-kronalnoj dimenziji. Postoperativni oporovak traje od 3 do 6 mjeseci i ovisi o više čimbenika: tip fenotipa gingive, količine uklonjene kosti i pozicije reznja. Produženo cijeljenje može odgoditi protetsku rehabilitaciju i ugroziti endodontsko liječenje (4).

Gingivektomija može rezultirati s manjim postoperativnim komplikacija nego kod apikalno pomaknutog reznja. Indicirana je kod slučaja gdje postoji dovoljna širina keratiniziranog tkiva (više od 3 mm) i nećemo ugroziti suprakrestalni tkivni pričvrstak. Za gingivektomiju mogu se koristiti (4):

- skalpel
- elektrokauter
- laser

2.3.2. Kirurška ekstruzija

Kiruršku ekstruziju je prvi put opisao Tegsjö 1978. godine. Drugi naziv za ovu tehniku je intraalveolarna transplantacija. Ova tehnika je više indicirana kod mlađih pacijenta, u slučaju frakture zuba u anteriornem području (11).

Kod ove tehnike zub se premješta koronarno unutar alveole. Rotacijom zuba može se subgingivna frakturna linija namjestiti u bolju poziciju te tako eliminirati eksponiranje tkiva, proširiti biološku širinu i izbjeći crne trokute (4).

Prednosti ove tehnike su (4):

- jeftinija je od ortodontske ekstruzije
- može se provesti u jednoj posjeti

- vremenski je puna kraća od ortodontske ekstruzije.

Za razliku od ortodontske ekstruzije, ova tehnika se ne često koristi na molarima ali daje dobre rezultate što se tiče parodontnog cijeljenja, gubitak marginalne kosti i resorpcije korijena. Zbog cijene, jednoposjetnog zahvata i uštede vremena pacijenti su puno skloniji prihvatiti ovaj način terapije nego kod ortodontske ekstruzije. Pregledom literature nisu pronađeni primjeri ankiloze (4).

Indikacije za kiruršku ekstruziju su:

- fraktura krune zuba
- subgingivni karijes
- cervikalna resorpcija korijena
- velike radikularne perforacije koronarne trećine korijena gdje druga terapija nije moguća
- protetske preparacija koja narušava biološku širinu.

Relativne kontraindikacije su:

- visoki rizik frakture tijekom luksacije (kod ravnih ili zavijenih korijenova) ili vertikalna fraktura koja je preduboko
- omjer krune i korijena je jednak ili manji od 1:1 (karijes ili duboka fraktura).

Apsolutne kontraindikacije su:

- ankiloza korijena
- rizik od otkrivanja razčvišta
- sistemske bolesti koje su kontraindikacija za provođenje zahvata
- terapija bisfosfonatima.

Komplikacije su:

- površinska resorpcija (30%)
- povećana pomičnost zuba
- gubitak marginalne kosti (2).

Postupak kirurške ekstruzije (12):

1. Lokalna anestezija (izbjegavati intraligamentalnu zbog prevencije oštećenja parodonta).
(11)

2. Instrasulkusna incizija na bukalnoj i oralnoj strani od mezijalne prema distalnoj plohi.
3. Dva vertikalna rasteretna rezova do mukogingivnog spojišta (lakša vidljivost i pristup).
4. Odigne se režanj pune debljine na bukalnoj i oralnoj plohi.
5. Za lakšu prilagobu kliješta, treba napraviti 3 do 4 mm cirkumferentni žlijeb između korijena zuba i alveolne kosti pomoću dijamantnog svrdla uz hlađenje vodom.
6. Nakon nježne luksacije kliještima, zub se podigne i pozicionira koronarnije 4 do 5 mm iznad marginalnog ruba alveolne kosti (zbog biološke širine i ferrule efekta).
7. Zub se stabilizara splintom (kombinacija žice i kompozitnog materijala).
8. Režanj se zašije sa zubom na novoj poziciji.

U literaturi preporučuje se korištenje kalcijevog hidroksida tijekom ekstruzije zbog prevencije resorpcije, bržeg cijeljenja i antibakterijskog djelovanja (4).

2.3.3. Ortodonska ekstruzija zuba

Ortodonska ekstruzija (ortodonska prisilna erupcija ili ortodonska prisilna ekstruzija) je ortodonsko pomicanje zuba u koronarnom smjeru zbog modificiranja položaja željenog zuba i/ili inducirane promjene u okolnoj kosti i mekim tkivima. Ova tehnika je široko primjenjiva i minimalno invazivna opcija liječanja koja omogućava kliničarima slobodu i predvidljivost u vođenju rutinskih, složenih i multidisciplinarnih slučajeva (13).

Indikacije za ortodontsku ekstruziju se mogu rasporediti u pet kategorija (13):

1. infraokluzalni ili impaktirani zubi
2. subgingivni rubovi kaviteta koji nastaju zbog prijeloma zuba, restaurativnih zahvata ili karijesa te uništavaju suprakrestalni tkivni pričvrstak
3. liječenje parodontopatije (vertikalni ili kutni defekti)
4. modifikacija mekih tkiva zbog ispravljanja gingivnog zenita, nedostaci papile aproksimalno između 2 zuba ili zuba i implantata
5. priprema za implantoprotetski zahvat.

U estetskoj zoni daje se prednost ortodontskoj ekstruziji. Prednosti ortodontske ekstruzije su (4):

- konzervativnija metoda
- nema resekcije kosti
- osiguravanje korijenskog oblika zuba i zdravlje parodonta.

Ekstruzija silom manjeg inteziteta omogućavamo micanje zuba, mekih tkiva i kosti. Kod nekih slučajeva je to poželjno: manjak keratiniziranih tkiva i manjak koštanog tkiva ali je ponekad potrebna dodatna kirurška korekcija zbog estetskih problema. Ekstruzija silom većeg inteziteta rezultira se manjim koronarnim preoblikovanjem mekih tkiva i kosti. Potreban je duži retencijski period te je povezan s ankilozom i korijenskom resorpcijom. Kontraindicirana je kod kratkih korijenova, ankiloze, hiper cementoze, eksponirane furkacije, premale udaljenosti korijena i postojanje crnih trokuta. Nedostatci ove tehnike su duži vremenski period liječenja, nepovoljna estetika, visoka cijena, teško postizanje pravilne pozicije sidrišta, teško održavanje oralne higijene kod pacijenta i recidiv (4).

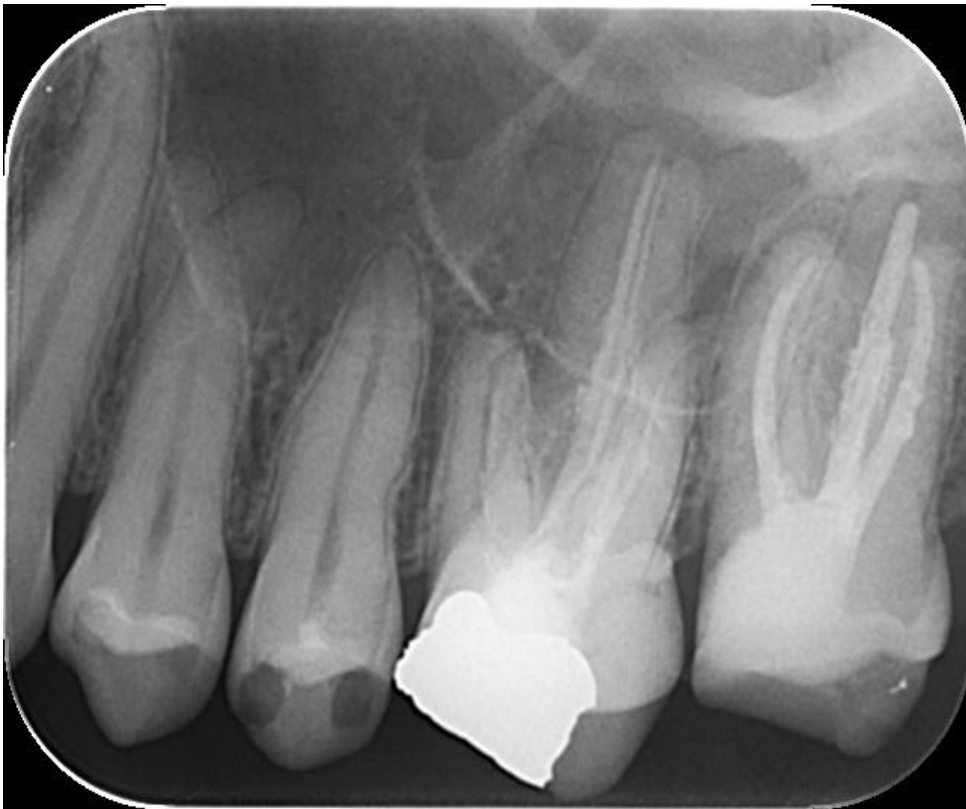2.3.4. Kombinacija ortodontske i kirurške ekstruzije

Novi protokol "autraumatsko sigurno vađenje" (ASV, eng. *Atraumatic safe extraction – ASE*) bio je uveden 2010. godine. Prije operativnog zahvata napravi se preoperativna ortodontska ekstruzija u trajajnju od 2 do 3 tjedna kako bi se povećala pokretljivost i volumen parodontnog ligamenta koji se namjerno reimplantira. Olakšava vađenje, čime se smanjuje rizik od komplikacija poput resorpcije korijena i ankiloze. Preoperativna ortodontska ekstruzija se koristi ako se namjerna replantacija planira na zubima sa složenom anatomijom korijena, ako je stanje povezano s većim rizikom od prijeloma tijekom vađenja, ili ako je zub koji se replantira nekoliko puta neuspješno endodontski liječen i ima oslabljen korijen ili u slučaju zuba s malom količinom krune (14).

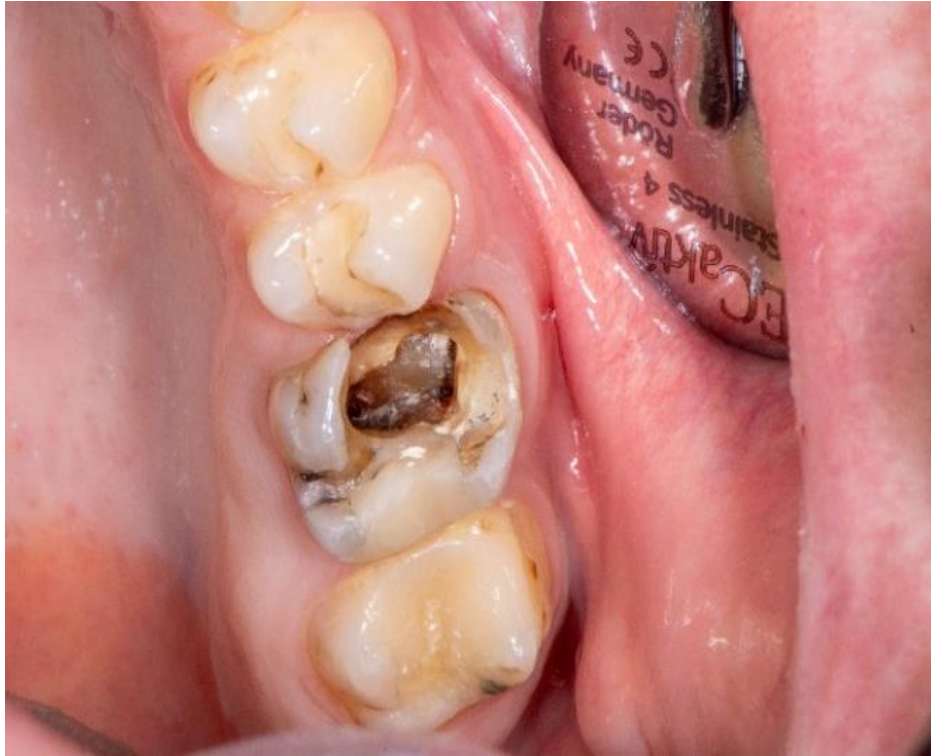3. PRIKAZI SLUČAJEVA

3.1. Prikaz slučaja cervikalnog premještanja ruba

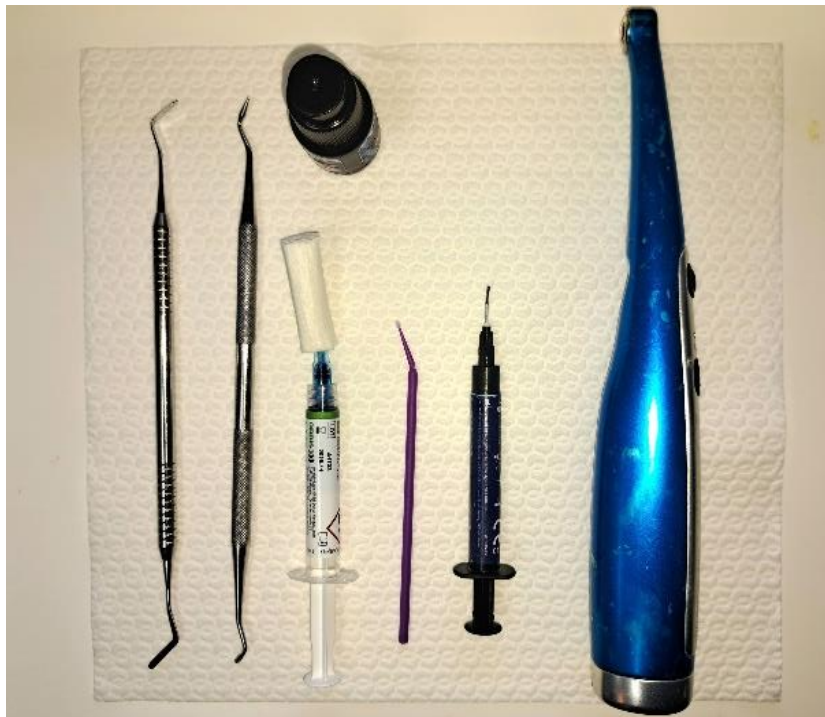Pacijent star 38 godina upućen je na Zavod za endodonciju i restaurativnu dentalnu medicinu Stomatološkog fakulteta zbog endodontskog liječenja zuba 26. Nakon kliičkog pregleda i uklanjanja karijesa zaključeno da je potrebno provesti predendodonsku rekonstrukciju zuba kako bi se omogućilo postavljanje gumene plahtice i osiguralo aseptično liječenje i izbjegle komplikacije zbog njegove neuporabe. Na Slici 2 se može uočiti neodgovarajuće endodontsko liječenje zuba 26 i Slika 3 pokazuje početno stanje zuba. Prije endodontskog liječenja, pristupljeno je cervikalnom premještanju ruba kompozitnim materijalom (Slika 4).



Slika 2. Periapikalna rendgenska snimka zuba 26 (preuzeto s dozvolom prof. dr. sc. Jukić-Krmek)

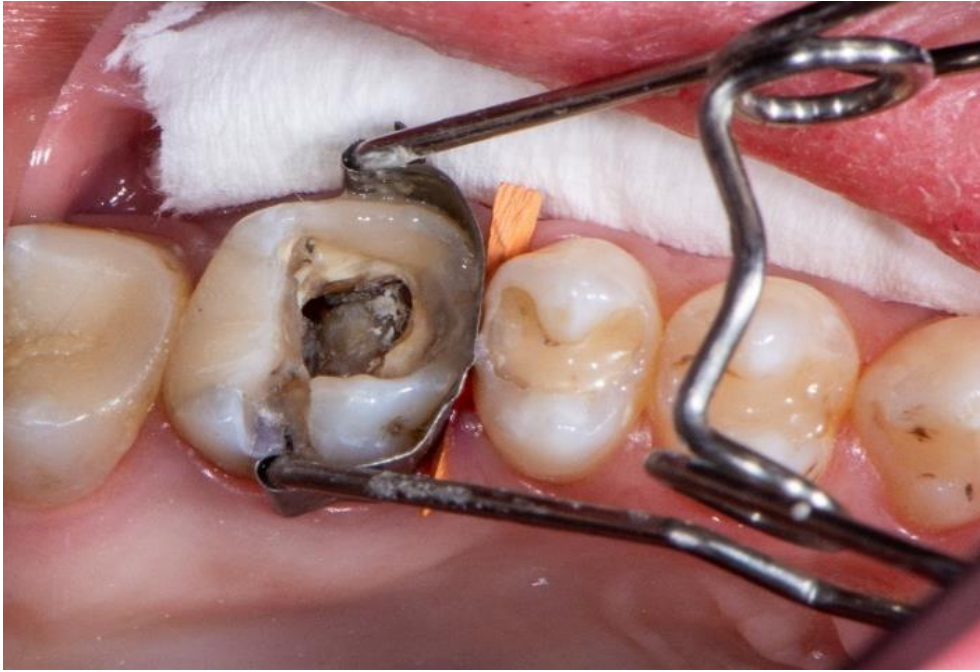

Slika 3. Zub 26 upućen na endodontsko liječenje nakon uklanjanja privremenog ispuna (preuzeto s dozvolom prof. dr. sc. Jukić-Krmek)



Slika 4. Materijali, instrumenti i polimerizacijska lampa korišteni prilikom izrade marginalnog ruba kaviteta (preuzeto s dozvolom prof. dr. sc. Jukić-Krmek)

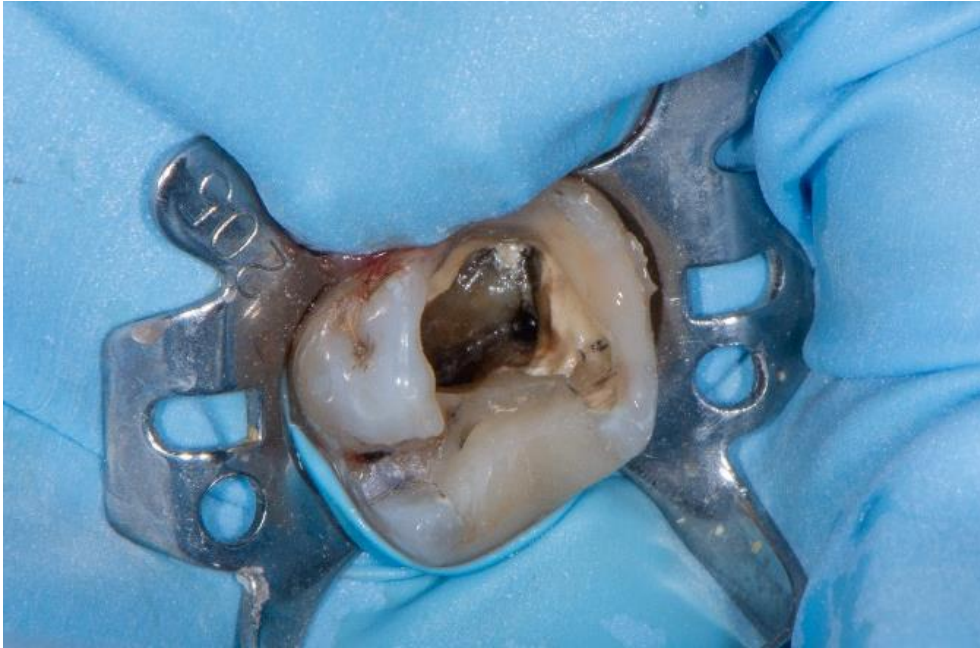Nakon potpunog uklanjanja karijesa čeličnim svrdlom postavljena je matrice s njenim nosačem (*Saddle contoured metal matrices*). Za bolju fiksaciju i prilagodbu matrice aproksimalno je postavljen kolčić (Slika 5).



Slika 5. Postavljen kompozitni ispun na rubovima kaviteta (preuzeto s dozvolom prof. dr. sc. Jukić-Krmek)

Rubovi kaviteta su najetkani ortofosfornom kiselinom po uputama proizvođača. Kistićem je nanešen adheziv i prema uputama proizvođača utrljavan je 20 sekundi nakon čega je lagano ispuhan i polimeriziran. Sljedeći korak je bila građa stijenke po slojevima sa tekućim kompozitom. Svaki sloj zasebno je polimeriziran. Tijekom cijelog postupka je bilo važno održavanje suhog radnog polja i pažljivo postavljanje tekućeg kompozitnog materijala.

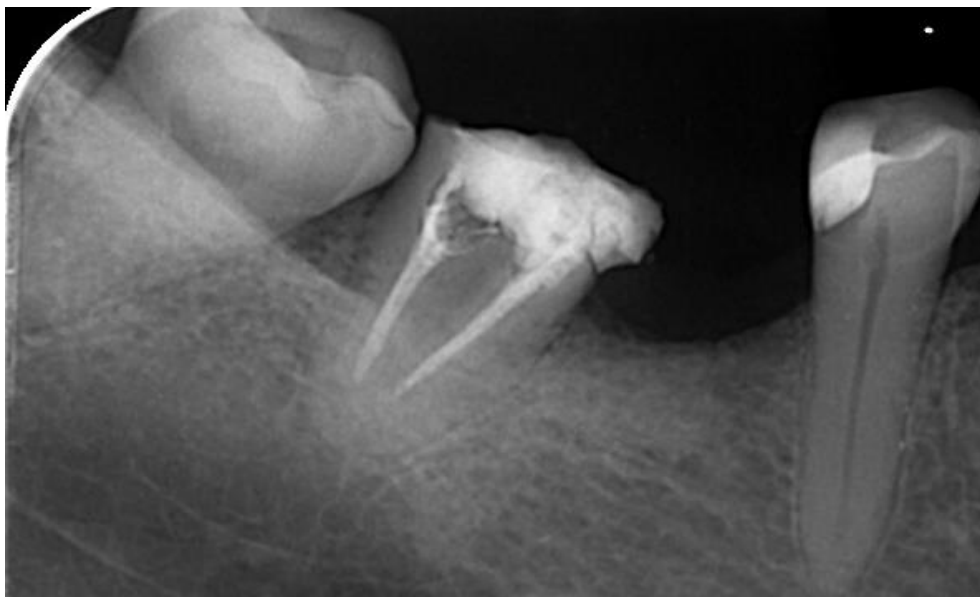
Nakon podizanja ruba kaviteta postavljena je gumena plahtica (Slika 6).



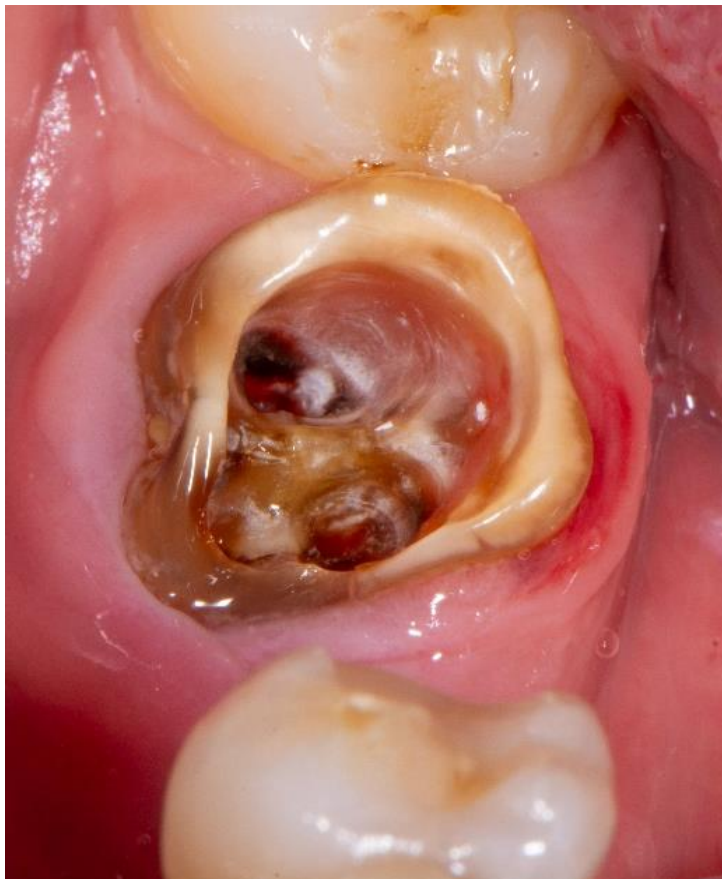Slika 6. Nakon rekonstrukcije marginalnog grebena postavljena je gumena plahtica nakon čega je započeto endodontsko liječenje (preuzeto s dozvolom prof. dr. sc. Jukić-Krmek)

3.2. Prikaz slučaja tehnike projekcije kanala

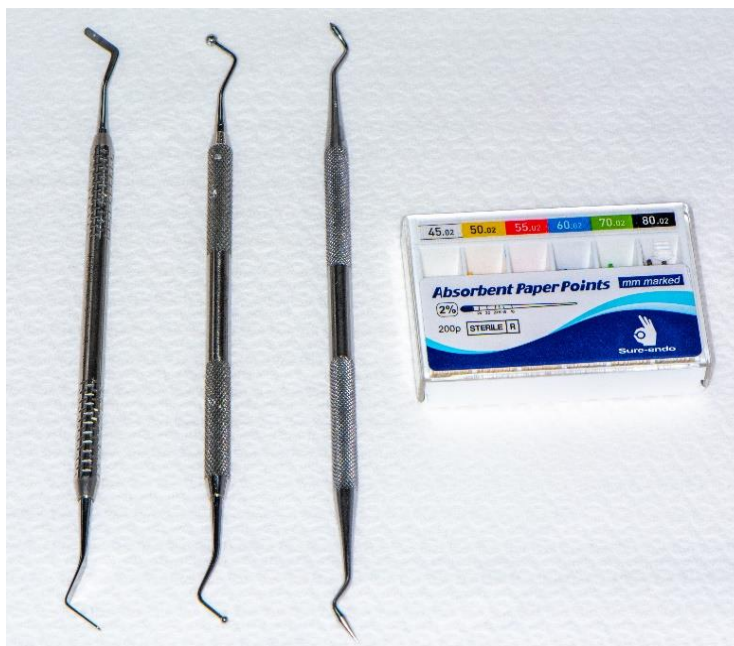Pacijentica je upućena na Zavod za endodonciju i restaurativnu dentalnu medicinu Stomatološkog fakulteta zbog endodontskog liječenja zuba 47 (Slika 7 i 8).



Slika 7. Zub 47 upućen na reviziju endodontskog liječenja (preuzeto s dozvolom prof. dr. sc. Jukić-Krmek)

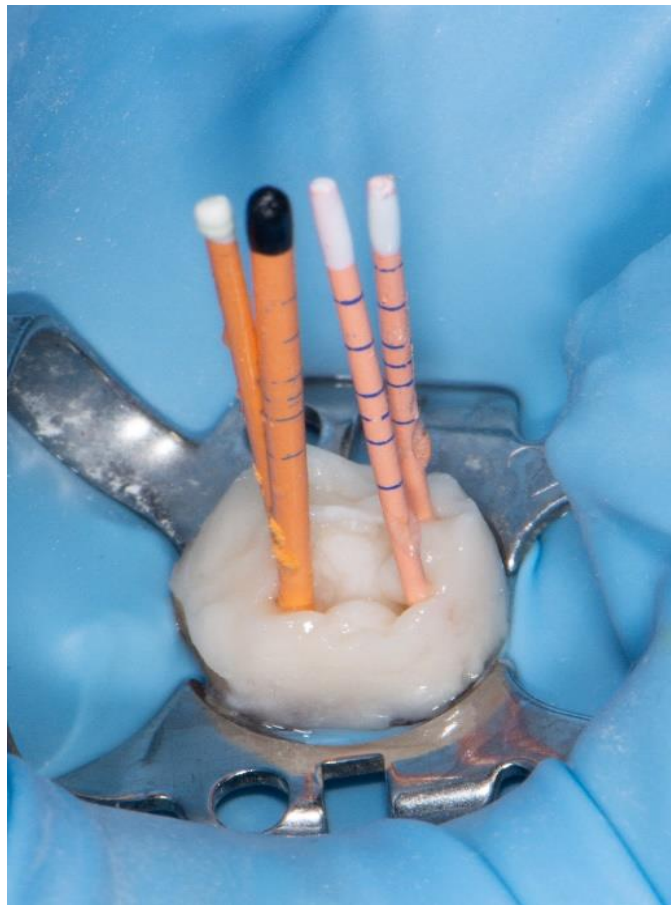


Slika 8. Zub 47 upućen na endodontsko liječenje nakon uklanjanja privremenog ispuna (preuzeto s dozvolom prof. dr. sc. Jukić-Krmek)

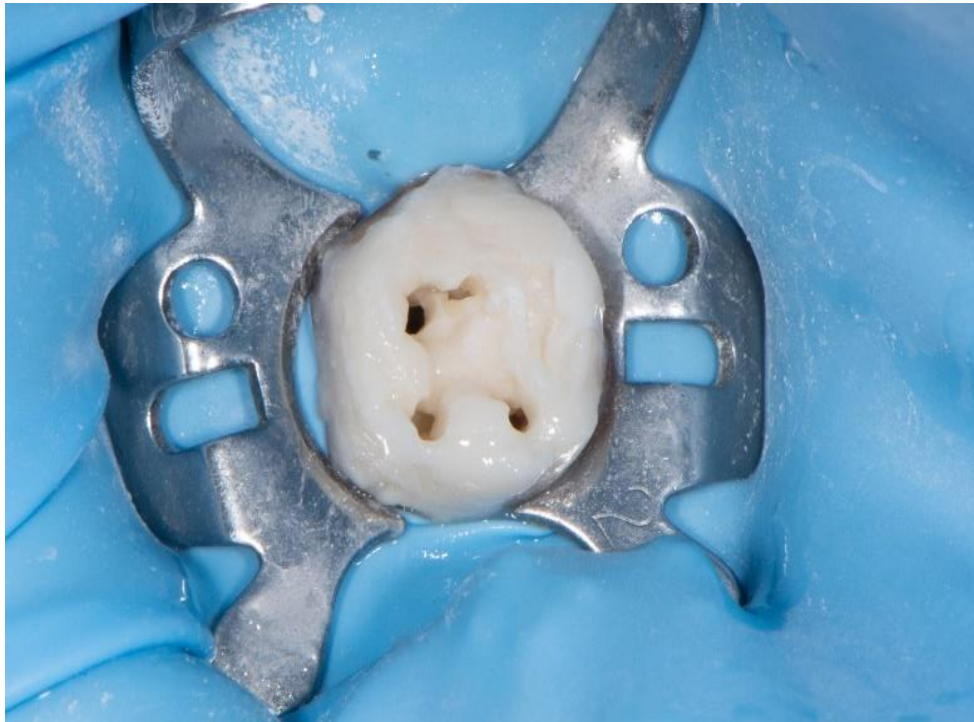

Slika 9. Materijal i instrumenti korišteni prilikom izrade tehnike projekcija kanala (preuzeto s dozvolom prof. dr. sc. Jukić-Krmek)

Prije početka stavljena je gumena plahtica i metalna kvačica zbog lakšeg održavanja suhog radnog polja. U korijenske kanale su umetnuti gutaperka štapići kako bi se izbjegla mogućnost zatvaranja korijenskih kanala i omogućila projekcija tih kanala na površinu ispuna (Slika 10). Staklenoionomerni cement je zamiješan po uputama proizvođača i postavljen je po cijeloj površini zuba. Nakon stvrdnjavanja uklonjene su gutaperke, uklonjen je višak ispuna i gutaperke iz kanala (Slika 11).



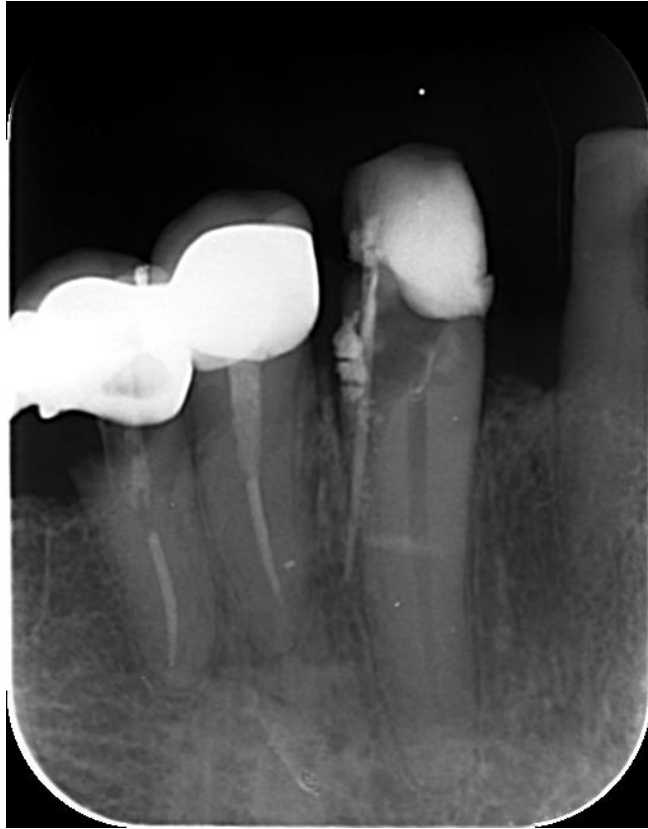Slika 10. Zub 47 sa gutaperkama u korijenskim kanalima i nanošenim staklenoionomernim cementom (preuzeto s dozvolom prof. dr. sc. Jukić-Krmek)



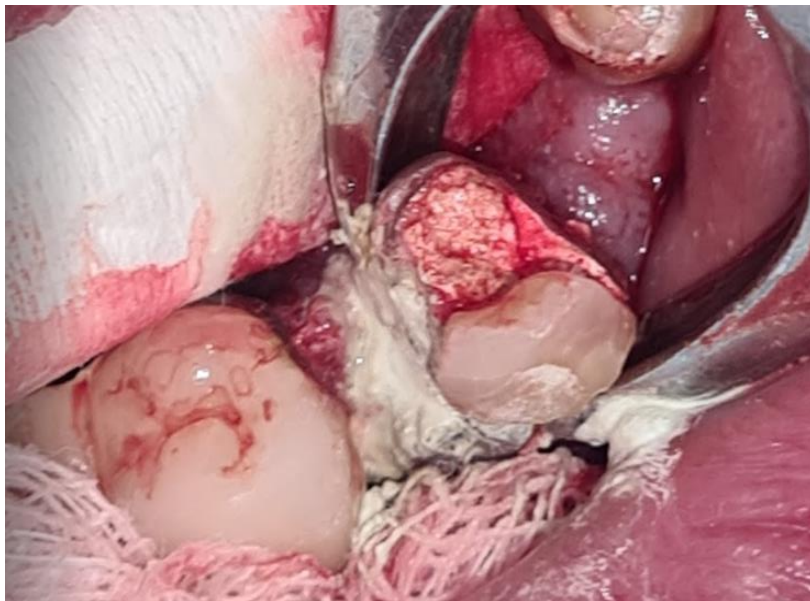Slika 11. Nakon uklanjanja gutaperka postavljena je gumena plahtica nakon čega je započeto endodonsko liječenje (preuzeto s dozvolom prof. dr. sc. Jukić-Krmek)

3.3. Prikaz slučaja kirurške ekstruzije

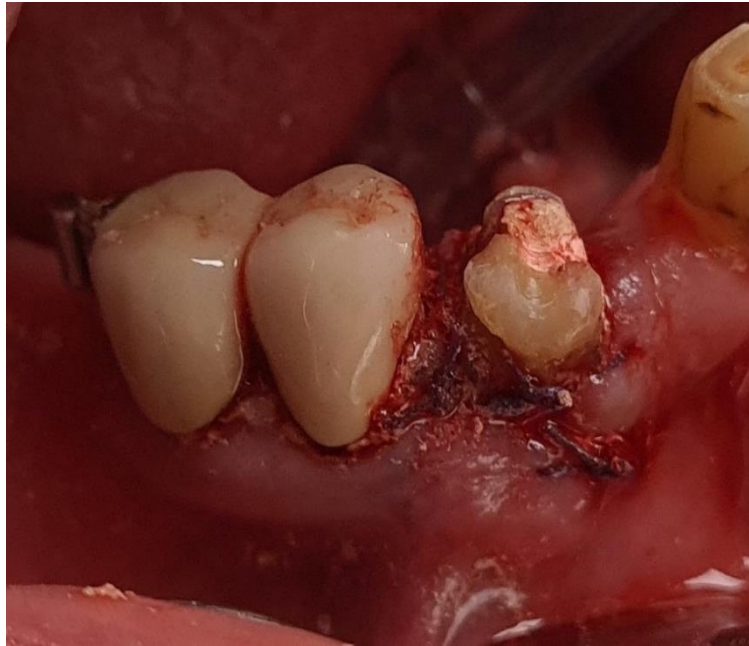
Pacijent je upućen na Zavod za endodonciju i restaurativnu dentalnu medicinu Stomatološkog fakulteta zbog liječenja na zubu 43. Prilikom trepanacije dogodila se proceduralna pogreška, fousse route mezijalno (Slika 12). Zub je trebalo uključiti u fiksno-protetski rad pa se pristupilo kirurškoj ekstruziji (Slika 13). Nakon anestezije napravljena je instrasulkusna incizija sa bukalne i oralne strani (od mezijalno premo distalno) i resteretna incizija do mukogingivnog spojišta. Odigne se reženj pune debljine te aplikacija kliješta. Nakon lagane luksacije zub se pozicionira koronarno 3-4 mm iznad ruba alveolne kosti. Zub je zašiven u novoj poziciji (Slika 14), a tjedan dana nakon kirurške ekstruzije dovršeno je endodonsko liječenje uz postavljanje agregat mineralnog trioksida - MTA (Slika 15 i 16). Kontrola za dva mjeseca nakon brušenja za fiksno-protetski rad pokazuje uredan intraoralni nalaz, a rtg kontrola pokazuje uredno periapikalno cijeljenje (Slike 17 i 18).



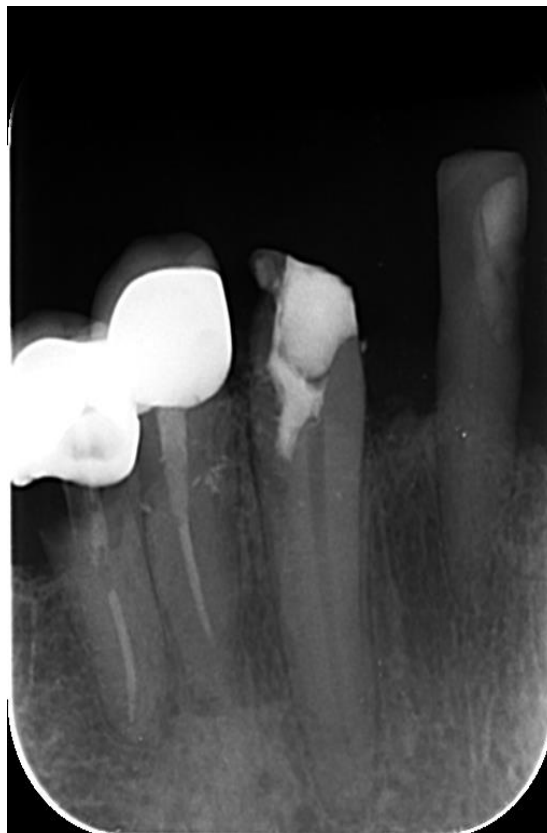
Slika 12. Rtg snimka s kontrastnom gutaperka pokazuje perforaciju u parodontni ligament (preuzeto s dozvolom prof. dr. sc. Jukić-Krmek)



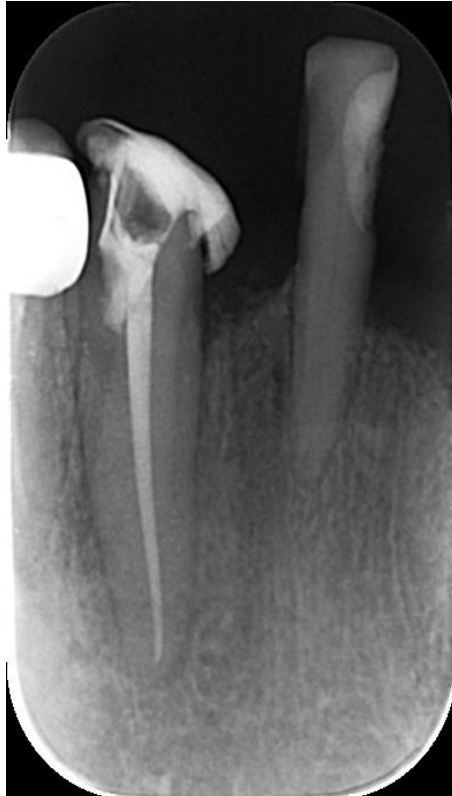Slika 13. Kirurški postupak ekstruzije zuba 43 (preuzeto s dozvolom prof. dr. sc. Jukić-Krmek)



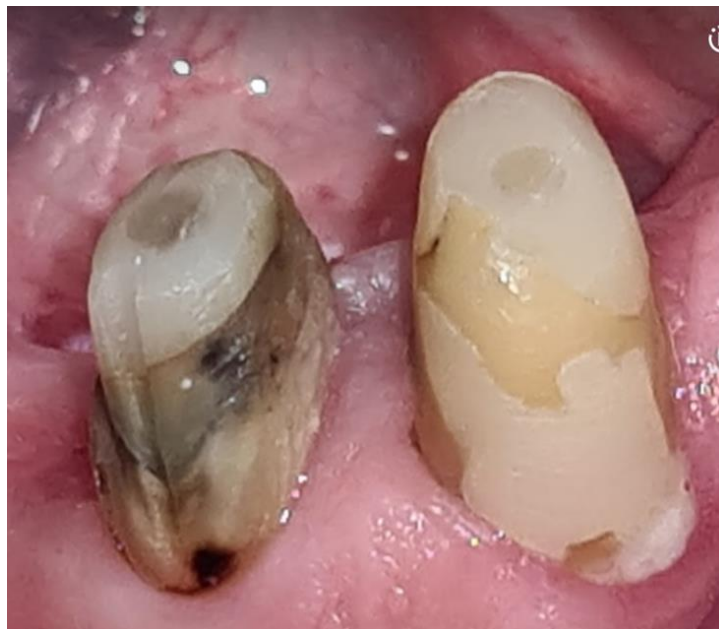Slika 14. Neposredno nakon operativnog zahvata i šivanja
(preuzeto s dozvolom prof. dr. sc. Jukić-Krmek)



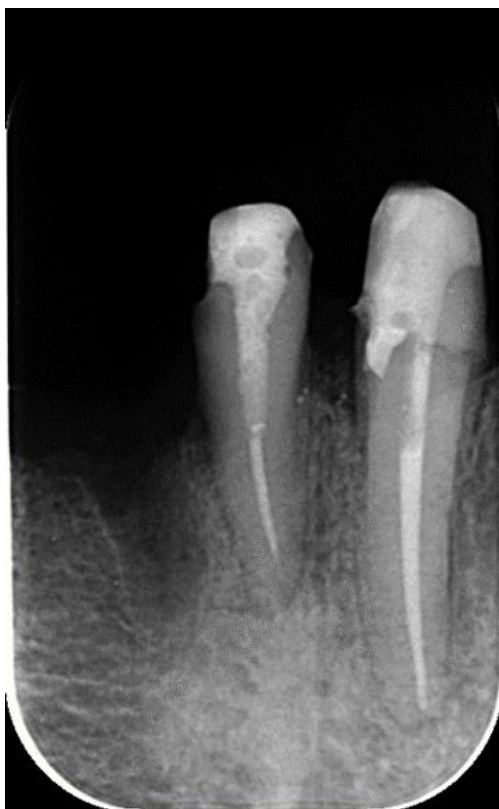Slika 15. Rtg kontrola nakon
postavljanja MTA-a (preuzeto s
dozvolom prof. dr. sc. Jukić-Krmek)



Slika 16. Rtg kontrola nakon punjenja kanala (preuzeto s dozvolom prof. dr. sc. Jukić-Krmek)



Slika 17. Intraoralni nalaz nakon dva mjeseca (preuzeto s dozvolom prof. dr. sc. Jukić-Krmek)



Slika 18. Rtg kontrola nakon dva mjeseca (preuzeto s dozvolom prof. dr. sc. Jukić-Krmek)

Predendodonska obskrba je važan korak u pripremi zuba za endodonsko liječenje koja osigurava kvalitetnu izolaciju, a time ujedno i uspjeh samog liječenja. Ona se primjenjuje kod zubi kod kojih postoji značajna strukturna manjkovost, a osim nadoknade tkiva restaurativnim dentalnim materijalima obuhvaća i kliničko produljenje zubne krune. Metode predendonske opskrbe mogu biti konzervativne i kirurške tehnike. U konzervativne tehnike spadaju cervikalno premještanje ruba, krafna i sendvič tehnika.

Najveći problem cervikalnog premještanja ruba je odgovarajuće brtvljenje matrice i s njenim nosačem (Saddle contoured metal matrices), pogotovo kod subgingivnog ruba. CPR je opisan sa tvrdim ili tekućim kompozitnim materijalom, a *in vitro* isptivanja su pokazale dobro cervikalno brtvljenje. Cervikalna adaptacija je najbolja kod postavljanja kompozitnog materijala u slojevima zbog smanjenja viskoznosti i smanjenja debljine tekućeg kompozitnog materijala (1-1.5 mm) i zbog povećanog skupljanja te manjeg udjela punila (4).

Prednost krafne tehnike je jednostavnost nanošenja i održavanja pristupa korijenskim kanalima zbog prevencije komplikacija u položaju i prohodnosti. Problem je u vezi s cervikalnom prilagodbom i privjesima, pogotovo kod apliciranja bez matrice. Kliničari smatraju da korištenje materijala sa staklenim vlaknima koji osiguravaju bolji prijenos sila osiguravaju bolju stabilnost rekonstrukcije (4).

Kod korištenja smolom modificiranog staklenoionomernog cementa (SM SIC, eng. *Resin-modified glass-ionomer cement* – RM GIC) je upitno mikropropuštanje na spoju sa dentinom i kompozitnim materijalom. Taj materijal nije kompatibilan sa cementima na bazi kalcijeveg silikata (kod perforacije ili vitalne pulpotomije) zbog slabije veze nego sa kompozitom. Primjer materijala na bazi kalcijeveg silikata je Biodentine (Septodont). Lošija mehaničkih svojstava i veza sa dentinom koja je slabija od veza sa kompozitnim materijalom (za usporedbu sa SIC je potrebno sedam dana sazrijevanja) upućuju na potrebu za daljnim usavršavanjem tog materijala. Tehnika otvorenog sendviča ne pokazuje više prednosti od one tehnike u kojoj se koriste kompozitni materijali u predendodonskoj opskrbi zuba (4).

Kod korištenja restaurativnih tehnika je bitan utjecaj na parodontna tkiva. Ako se ne ometa STP, dobro adaptirana subgingivna kompozitna restauracija ne utječe na parodontno zdravlje i klinički pričvrstak kod pacijenata sa zdravim parodontom te dobrom oralnom higijenom. Studije su pokazale, da ako se narušava STP, korištenje CPR tehnike uzrokuje pogoršanje stanja (nakon 12 mjeseci je povećano krvarenje kod sondiranja). Kod korištenja tehnike apikalno pomicanja režnja kod defekata s dubokim subgingivnim rubom smanjuje se zagađanje krvlju i

slinom uz uvjet da se dobro adaptira matrica. Rezultati istraživanja su pokazali da nakon pola godine nema razlike u odnosu na supragingivne restauracije nakon produljenja kliničke krune (4).

Nethravathy i sur. (15) su napravili studiju u kojoj su 15 pacijenata raspodjelili u 3 grupe. Kod pacijenta u grupi A je bila provedena gingivektomija, kod onih u grupi B je provedena tehnika apikalno pomaknutog režanja, a kod pacijenata u grupi C kirurška ekstruzija. Prijeoperativno i postoperativno su usporedili ove čimbenike:

- Dužina kliničke krune
- Širina pričvrstne gingive
- Gingivni zenit
- Visina interdentalne papile

Tri mjeseca nakon provedenog postupka rezultati su pokazali da kirurška ekstruzija ima više prednosti nego gingivektomija i apikalno pomaknuti režanj u smislu očuvanja interdentalne papile, položaja gingivnog ruba i očuvanja alveolarne kosti (15).

Kirurška ekstruzija zuba je jednostavna, pouzdana i vremenski kratka opcija. Angerame i sur. (16) smatraju da je jedini nedostatak ove tehnike je odizanje dva reznja (bukalno i oralno) zbog olakšanog rada tijekom postupka. Priprema utora minimalno oštećuje kost jer se alveolarna kost remodelira nakon 3 do 4 tjedna, lamina dura možemo vidjeti na rentgenskim snimkama nakon nekoliko mjeseci. Komplikacije kao što su resorpcija i ankiloza su u manjem postotku za razliku od avulzije ili autotransplantacije jer je zub cijelo vrijeme unutar alveole i s minimalnim oštećenjem parodontnih stanica.

Becciani i sur. (13) su usporedili najčešće tehnike (osteotomija, osteoplastika, apikalno pomaknuti režanj) i ortodontsku ekstruziju sa kirurškom. Ako radimo u estetskoj zoni, potrebno je duže vrijeme za stabilizaciju i cijeljenje. Bolja tehnika je ortodonska ekstruzija ali je problem jer dolazi do ekstruzije parodonta i zato bi se morale raditi fiberotomije (kirurško moramo pozicionirati parodont). Prednost ortodonske ekstruzije je smanjen učinak na estetiku i ne utječe na omjer krune i korijena. Nedostatci su duži vremenski period za ekstruziju, neugodan način za pacijenta (izgled i funkcija), visoka cijena i izlaganje korijena koji se mora zaštititi restorativnim zahvatima. Cijeli postupak ortodonske ekstruzije traje 5 do 6 tjedana i 8 do 10 tjedana za stabilizaciju (prevencije re-intruzije zuba).

Becciani i sur. (13) navode korištenje fiberotomije prije luksacije, da se izbjegne traumatizacije potpornih tkiva tijekom korištenja elevatora i kliješta. Kod luksacije je bitan položaj kliješta, a najbolji položaj je na caklinsko-cementnom spojištu. Navode da mora biti minimalno 4.5 mm zuba od marginalnog ruba alveolne kosti (3 mm je od ruba krunice do vrha kosti, 1.5 mm još za ferrule efekt). Sljedeći korak je stabilizacija. Postiže se na više načina: interdentalni šavovi ili splint (ne duže od 3 tjedana zbog moguće ankiloze). Najbolji način je korištenje kompozitnog splinta u periodu od 2 tjedna. Za sprječavanje infekcije zahvat treba pažljivo provoditi, omogućiti formiranje koaguluma, a pacijenta uputiti na korištenje klorheksidina kao intraoralnog aniseptika.

Kirurška i ortodonska ekstruzija mogu se uspješno koristiti u liječenju strukturno defektnih zuba. Preporučljivo je provesti kiruršku ekstruziju ako postoji potreba za rješavanjem endodontskih problema koji se ne mogu liječiti konvencionalnim ortogradnim endodontskim tehnikama ili kao alternativa vađenju zuba koji se ne mogu alternativno nadoknaditi. Poželjno je odabrati ortodontsku ekstruziju ako se traži vrlo predvidljiv tretman, ako je ortodontski aparat već prisutan, ako je potrebno očuvati vitalnost zuba ili liječiti zube koji nisu kompatibilni s atraumatskom ekstrakcijom. Ono što može dovesti do povoljnog ishoda u kompliciranim slučajevima je kombinirana tehnika koja ujedinjuje prednosti obje tehnike. Izvođenjem preliminarne ortodontske mobilizacije, zahvata kojim se povećava volumen parodontnog ligamenta, moguće je vađenje učiniti znatno manje traumatičnim tijekom izvođenja kirurške ekstruzije. Ovakav pristup drastično smanjuje rizik od frakture zuba, što je najčešći uzrok neuspjeha kod kirurške ekstruzije. U usporedbi s ortodontskom ekstruzijom, vrijeme i suradljivost pacijenta znatno su smanjeni: u prosjeku su samo 2 do 3 tjedna ortodontske mobilizacije dovoljna da se nastavi s kirurškom ekstruzijom. Stoga nema potrebe za izvođenjem fiberotomije, koja može uzrokovati značajnu nelagodu, osobito ako se izvodi jednom tjedno. Potrebne su daljnje studije o ortodontskoj ekstruziji prije kirurške ekstruzije (18).

Predendodonska opskrba zubi je bitan dio endodontskog liječenja. Važno je prepoznati indikacije za tehnike koje se uklapaju u naš plan terapije. Pri odabiru tehnika važno je iskustvo operatera i pacijentove sklonost određenom planu terapije. Bitno je slijediti sve korake u pojedinoj tehnici. Za svaku tehniku treba poznavati prednosti i nedostatke te objasniti pacijentu moguće ishode liječenja.

1. Garg N, Garg A. Textbook of endodontics. 4th edition. India: Jaypee Brothers Medical Pub; 2019.
2. Jukić-Krmek S, Baraba A, Klarić E, Marović D, Matijević J. Pretklinička endodoncija. Zagreb: Medicinska Naklada; 2017.
3. Schlichting R. Pre-endodontic build up - an essential component of endodontic therapy [Internet]. DMG Connect. 2017 [cited 2024 Jun 01]. Available from: https://dmg-connect.com/wp-content/uploads/2019/05/UR_LuxaCore_Schlichting_2017-05_en-us_Lay.pdf.
4. Gavriil D, Kakka A, Myers P, O'Connor CJ. Pre-endodontic restoration of structurally compromised teeth: current concepts. Br Dent J. 2021;231(6):343–9.
5. Dawood A, Patel S. The Dental Practicality Index – assessing the restorability of teeth. Br Dent J. 2017; 222(10):755 – 8.
6. Khabadze ZS, Bagdasarova IV, Shilyaeva E, Kotelnikova A, Nazarova D, Bakayev YA *et al.* Deep margin elevation: a systematic review. Endodontics today. 2021;19(3):175-83.
7. Bhomavat AS, Manjunatha RK, Rao RN, Kidiyoor KH. Endodontic management of badly broken down teeth using the canal projection system: two case reports. Int Endod J. 2009; 42(1):76-83.
8. D'Costa VF, Bangera MK, Shetty VS, Prabhu VD. A 5-year Follow-up of Projector System-Based Endodontic Treatment: Case Series. Contemp Clin Dent. 2021;12(4):444-6.
9. Tanikonda R. Canal projection using gutta-percha points: A novel technique for pre-endodontic buildup of grossly destructed tooth. J Conserv Dent. 2016;19(2):194-7.
10. Tarle Z. ed. Restaurativna dentalna medicina. 1. izdanje. Hrvatska: Medicinska naklada, 1 izdanje; 2019.
11. Becciani R, Fraganello D, Fradeani M. Surgical extrusion: a simplified esthetic method of treating non-restorable teeth. Rationale and case report. Int J Esthet Dent. 2018;13(2):240 – 73.
12. Angerame D, Biasi De M, Kalaj B, Maglione M. Surgical extrusion: A dental technique. J Prosthet Dent. 2021;125(1): 23-28.
13. González-Martín O, Solano-Hernandez B, González-Martín A, Avila-Ortiz G. Orthodontic Extrusion: Guidelines for Contemporary Clinical Practice. Int J Periodontics and Restorative Dent. 2020;40(5):667-76.

14. Cordaro M, Staderini E, Torsello F, Grande NM, Turchi M, Cordaro M. Orthodontic Extrusion vs. Surgical Extrusion to Rehabilitate Severely Damaged Teeth: A Literature Review. *Int J Environ Res Public Health*. 2021;18(18):9530.
15. Mangat P, Tomer AK, Bhardwaj G, Singh A, Muni S, Sneha. Pre-endodontic rehabilitation of badly mutilated teeth with canal projection technique. *Int J Appl Dent Sci*. 2016;2(4):65–7.
16. Choi Y, Bae J, Kim Y, Kim H, Kim S, Cho B. Clinical outcome of intentional replantation with preoperative orthodontic extrusion: A retrospective study. *Int Endod J*. 2014; 47(12):1168–76.

Katja Turk rođena je 11. 7. 1994. u Novom Mestu, u Sloveniji. Osnovnu školu Komadantna Staneta Dragatuš završila je 2009. godine u Dragatušu. Godine 2013. maturirala je u gimnaziji srednje škole Črnomelj te upisala Zdravstveni fakultet, smjer Laboratorijski zubni protetik Sveučilišta u Ljubljani. Godine 2018. diplomirala je na Zdravstvenom fakultetu u Ljubljani i upisala Stomatološki fakultet Sveučilišta u Zagrebu.