

TUMORI JETRE U DOMAĆIH ŽIVOTINJA

Šćuric, Morana

Master's thesis / Diplomski rad

2024

Degree Grantor / Ustanova koja je dodijelila akademski / stručni stupanj: **University of Zagreb, Faculty of Veterinary Medicine / Sveučilište u Zagrebu, Veterinarski fakultet**

Permanent link / Trajna poveznica: <https://um.nsk.hr/um:nbn:hr:178:383131>

Rights / Prava: [In copyright](#)/[Zaštićeno autorskim pravom.](#)

Download date / Datum preuzimanja: **2024-07-15**



Repository / Repozitorij:

[Repository of Faculty of Veterinary Medicine -
Repository of PHD, master's thesis](#)



SVEUČILIŠTE U ZAGREBU
VETERINARSKI FAKULTET
SVEUČILIŠNI INTEGRIRANI PRIJEDIPLOMSKI I DIPLOMSKI STUDIJ
VETERINARSKA MEDICINA

MORANA ŠĆURIC

TUMORI JETRE U DOMAĆIH ŽIVOTINJA

Zagreb, 2024.

Ime i prezime studenta: Morana Šćuric

Naziv odjela, zavoda ili klinike: Zavod za veterinarsku patologiju

Predstojnik: izv. prof. dr. sc. Ivan-Conrado Šoštarić-Zuckermann, DECVP

Mentori: doc. dr. sc. Lidija Medven Zagradišnik

prof. dr. sc. Marko Hohšteter

Članovi povjerenstva za obranu diplomskog rada:

1. prof.dr.sc. Andrea Gudan Kurilj, DECVP
2. prof.dr.sc. Marko Hohšteter
3. doc.dr.sc. Lidija Medven Zagradišnik
4. prof.dr.sc. Branka Artuković (zamjena)

Rad sadržava 35 stranica, 9 slika, 6 tablica, 20 literaturnih navoda

ZAHVALE

Veliko hvala mojim mentorima doc.dr.sc. Lidiji Medven Zagradišnik i prof.dr.sc. Marku Hohšteteru na uloženom vremenu i svim savjetima tijekom pisanja ovoga rada. Također, hvala svim zaposlenicima zavoda za veterinarsku patologiju. Hvala što ste prepoznali moj interes za ovo područje, hvala na svim druženjima, kongresima i Noćima muzeja. Neizmjereno mi je drago što sam upoznala najbolji zavod na fakultetu!

Željela bih se zahvaliti svim profesorima, docentima, asistentima i volonterima konjskog tima. Hvala vam na svom znanju i iskazanom povjerenju tijekom ove tri godine mog volontiranja!

Next I want to thank my international colleagues who I now call my friends. Thank you for all the crazy shifts, secret Santas, workshops and trips to infectious diseases clinic. Being a part of the Equine team without you would not be the same!

Hvala mojem ocu Gordanu, sestri Ariani, šogoru Marijanu, mojim drugim sestrama Sandri i Silviji na neizmjerenoj podršci tijekom mog studija. Hvala što ste me trpjeli tijekom rokova, na svoj hrani donesenoj u dežurstva, na svakoj vožnji na kliniku, na pitanjima kako mi je bilo na faksu. Hvala što me niste forsirali da završim u roku i što ste podupirali moje dvije „duge“ apsolventske godine. Stvarno ne bih mogla zamisliti zadnje tri godine bez vas!

Posebno hvala mojoj majci Ireni zbog čijeg nagovaranja ne bih upisala ovaj fakultet. Hvala ti za svaku našu kavu koja bi uvijek završila s nekom raspravom o medicini ili veterini. Hvala ti za djetinjstvo kakvo bi svako dijete poželjelo, za milion i jednog kućnog ljubimca kojeg smo imali i hvala ti što si me uvijek tjerala da ostvarim svoj potencijal. Nadam se da si ponosna i znaj ovo je samo početak!

Veliko hvala Karli bez čije pomoći dobar dio ovog rada ne bi bio moguć. Hvala ti na svojoj pomoći, a pogotovo na tome što si mi pokazala da Excel tablice nisu tako strašne.

Hvala mojim psima Sethu i Rei što su trpjeli moje kliničke preglede tijekom propedeutike.

I na kraju želim se zahvaliti svojoj drugoj obitelji – svojim prijateljima, starim i novim, koji su bili uz mene i moju obitelj u najboljim i najgorim trenucima. Ne postoje riječi koje bi mogle opisati moju zahvalnost i sve što mi značite. Veselim se svim našim budućim životnim avanturama!

POPIS KRATICA

HCC – Hepatocelularni karcinom (engl. *Hepatocellular carcinoma*)

CK-19 ili K-19 – Citokeratin 19

HepPar-1 – Protutijelo specifičnog antigena hepatocita (engl. *Hepatocyte Specific Antigen Antibody*)

PAS – Periodična kiselina-Schiff (engl. *Periodic acid – Schiff stain*)

TGF- β – Transformirajući faktor rasta β (engl. *Transforming growth factor β*)

TGF β -r – Receptor za transformirajući faktor rasta β (engl. *Transforming growth factor β receptor*)

AFP – Alfa-fetoprotein (engl. *Alpha-fetoprotein*)

POPIS SLIKA I TABLICA

Slika 1. Udio primarnih tumora jetre, metastatskih tumora i netumoroznih promjena jetre od ukupnog broja uzoraka jetre pregledanih histološkom ili citološkom metodom

Slika 2. Broj primarnih i metastatskih tumora u odnosu na ukupan broj pretraženih uzoraka

Slika 3. Udio primarnih i metastatskih tumora jetre od ukupnog broja uzoraka

Slika 4. Rezentacija pojedine vrste životinja

Slika 5. Prikaz distribucije dobi pacijenata kojima je dijagnosticiran primaran tumor jetre

Slika 6. Zastupljenost pojedinog spola u ukupnom broju pretraženih uzoraka

Slika 7. Zastupljenost dobroćudnih te zloćudnih primarnih tumora jetre

Slika 8. Učestalost pojedinih primarnih tumora jetre

Slika 9. Prikaz udjela pojedinih metastatskih tumora jetre

Tablica 1. Podjela hepatocelularnog karcinoma prema histomorfološkom tipu

Tablica 2. Distribucija pasmine i spola unutar hepatocelularnog adenoma

Tablica 3. Podjela kolangiocelularnog karcinoma jetre prema histomorfološkom tipu

Tablica 4. Primarni sarkomi jetre

Tablica 5. Primarni hemangiosarkomi jetre

Tablica 6. Podjela metastatskih tumora jetre

SADRŽAJ

| | |
|--|----|
| 1. UVOD | 1 |
| 2. PREGLED DOSADAŠNJIH REZULTATA ISTRAŽIVANJA | 3 |
| 2.1 Građa i funkcija jetre | 3 |
| 2.2 Epitelne neoplazme jetre | 6 |
| 2.2.1 Hepatocelularni adenom | 6 |
| 2.2.2 Hepatocelularni karcinom | 7 |
| 2.2.3 Hepatoblastom | 9 |
| 2.3 Neoplazme bilijarnog epitela | 10 |
| 2.3.1 Kolangiocelularni adenom | 10 |
| 2.3.2 Kolangiocelularni karcinom | 10 |
| 2.3.3 Adenomi i karcinomi žučnog mjehura | 12 |
| 2.4 Karcinoidi jetre | 13 |
| 2.5 Mezenhimalni tumori jetre | 14 |
| 2.5.1 Hemangiosarkom | 14 |
| 2.5.2 Sarkomi i ostali mezenhimalni tumori jetre | 15 |
| 2.6 Metastatske lezije | 15 |
| 3. MATERIJALI I METODE | 16 |
| 4. REZULTATI | 17 |
| 5. RASPRAVA | 27 |
| 6. ZAKLJUČCI | 30 |
| 7. LITERATURA | 31 |
| 8. SAŽETAK | 33 |
| 9. SUMMARY | 34 |
| 10. ŽIVOTOPIS | 35 |

1.UVOD

Jetra je najveća žlijezda u tijelu. Ona ima egzokrinu i metaboličku funkciju (KÖNIG i LIEBICH, 2009.). Hepatociti proizvode žuč, čija je uloga u probavi veoma značajna. Osim toga, jetra prima hranjive tvari resorbirane iz crijeva i kontrolira njihovo oslobađanje u krv. Jetra ima i mnoge druge funkcije koje nisu direktno vezane uz obradu hranjivih tvari. Pretvara i inaktivira mnoge supstance, kao što su hormoni, toksini i lijekovi. U jetri se mnoge u mastima topljive tvari prevode u vodi lakše topljive metabolite. Proizvodi najveći dio bjelančevina, proizvodi mnoge čimbenike koagulacije krvi, proizvodi kolesterol, koji se prenosi u krv ili žuč te izlučuje žučne boje (SJAASTAD i sur., 2017.). Anatomske uređenje venskog sustava gastrointestinalnog trakta osigurava da svi produkti probave koji su dospjeli u krv nakon resorpcije prolaze kroz jetru prije nego što uđu u cirkulaciju (KÖNIG i LIEBICH,2009.). S obzirom na brojnost funkcija koje jetra obavlja, njenim obolijevanjem nastaju brojni poremećaji u organizmu (SJAASTAD i sur., 2017.).

Neoplazija je proces „novog rasta“ u kojem normalne stanice podliježu ireverzibilnim genetskim promjenama, koje ih čine otpornim na uobičajene mehanizme kontrole rasta koji se nalaze unutar same „promijenjene“ stanice ili u „normalnim“ stanicama koje ih okružuju. Kontinuiranom proliferacijom stanice se šire preko svojih normalnih anatomskih granica, stvarajući makroskopski ili mikroskopski vidljivu neoplazmu. Benigni tumori ne invadiraju susjedna tkiva niti se šire na nove anatomske lokacije unutar tijela, zbog čega su često izlječivi i rijetko kada odgovorni za smrt same životinje. Maligni tumori, ako ih se ne liječi, invadiraju lokalno tkivo, šire se metastazama te su u konačnici odgovorni za smrt životinje jer interferiraju s kritičnim životnim funkcijama. Tumori direktno kompromitiraju funkciju organa u kojima nastaju time što tumorske stanice zamjenjuju normalno tkivo te ometaju normalne anatomske odnose i funkcije zahvaćenih organa (ZACHARY, 2017.).

Tumori jetre u domaćih životinja relativno se rijetko javljaju, a primarni tumori jetre još rjeđe. Primarne neoplazme hepatobilijarnog sustava mogu nastati iz epitelnih elemenata, uključujući hepatocite i bilijarni epitel žučovoda te žučnog mjehura i mezenhimalnih elemenata, kao što su vezivno tkivo i krvne žile te neuroendokrinih stanica (ZACHARY, 2017.) Za razliku od ljudi, hepatobilijarni tumori domaćih životinja nisu posljedica već postojećih oštećenja jetre (GRABAREVIĆ i sur. 2009.). U neoplazme jetre koje se javljaju u domaćih životinja spadaju: hepatocelularni adenom i karcinom, kolangiocelularni adenom i karcinom, karcinoidi, primarni mezenhimski tumori jetre: fibrosarkom, lejomiosarkom, osteosarkom (iz

vezivnog tkiva jetre) te hemangiom i hemangiosarkom (porijekla endotela). U jetru često metastaziraju brojni maligni tumori, tako da su zapravo većina jetrenih tumora metastaze iz drugih organa (ZACHARY, 2017.).

Tumori su od velike važnosti u veterinarskoj medicini, kako kliničarima tako i znanstvenicima (ZACHARY, 2017.). Karcinomi su glavni uzrok smrti kućnih ljubimaca, a razvoju neoplazmi podložnije su starije životinje, koje sa sve dužim životnim vijekom obolijevaju sve češće (WITHROW i VAIL, 2020.). U farmskih životinja, neoplazme uzrokovane zaraznim ili okolišnim čimbenicima mogu uvelike utjecati na stado i zdravlje stada te rezultirati velikim ekonomskim gubitcima zbog odbacivanja trupova ili organa. Nadalje, životinjski modeli neoplazija pružaju važan uvid u moguće uzroke i terapije karcinoma u ljudi (ZACHARY, 2017.).

Svrha ovoga rada jest utvrditi incidenciju primarnih tumora jetre u domaćih životinja koristeći se podacima i uzorcima Zavoda za veterinarsku patologiju Veterinarskog fakulteta Sveučilišta u Zagrebu. Odabrani uzorci analizirani su histološkom ili citološkom metodom.

2.PREGLED DOSADAŠNJIH REZULTATA ISTRAŽIVANJA

2.1 Građa i funkcija jetre

Jetra se smjestila u trbušnoj šupljini tik iza ošita. U monogastričnih životinja nalazi se u sredini kranijalnog abdomena dok je u preživača zbog prisutnosti predželudaca pomaknuta u desnu stranu abdomena. Slobodna površina jetre gotovo je u cijelosti pokrivena potrbušnicom i ona čini seroznu ovojniciu jetre. Seroza je stopljena s ispodležecom fibroznom čahuricom jetre (*lat. capsula fibrosa hepatis seu Glissoni*), koja oblaže čitavu jetru, šalje vezivnotkivne nastavke u parenhim jetre i vodi krvne žile u organ (KÖNIG i LIEBICH,2009.). Uklopljena je u ventralni mezogastrij koji čine srpoliki ligament (*lat. ligamentum falciforme hepatis*), jetrenodvanaesnični ligament (*lat. ligamentum hepatoduodenale*) i jetrenoželućani ligament (*lat. ligamentum hepatogastricum*). *Lig.falciforme hepatis* na svom kaudalnom rubu nosi obliki ligament (*lat.ligamentum teres hepatis*), koji predstavlja obliterated umbilikalnu venu. *Lig.hepatoduodenale* i *lig.hepatogastricum* čine omentum minus te nose žučovod do duodenuma i portalnu venu s jetrenom arterijom sve do jetre. Jetru fiksiraju krvne žile koje ulaze u nju te tri peritonealna ligamenta: lijevi trokutasti ligament (*lat. ligamentum triangulare sinistrum*), desni trokutasti ligament (*lat. ligamentum triangulare dextrum*) i krunski jetreni ligament (*lat. ligamentum coronarium hepatis*). U mnogih vrsta jetra se može podijeliti na četiri glavna režnja koje usjeci odjeljuju na ventralnom rubu: lijevi režanj (*lat. lobus hepatis sinister*), desni režanj (*lat. lobus hepatis dexter*), repasti režanj (*lat. lobus caudatus*) i kvadratni režanj (*lat. lobus quadratus*). Obrazac podijele u režnjeve razlikuje se među vrstama (KÖNIG i LIEBICH, 2009.). S druge strane žučni mjehur, koji se smjestio na visceralnoj površini jetre, nije prisutan u svih domaćih životinja te nedostaje u konja. Krvlju ju opskrbljuju jetrena arterija i portalna vena. Nutritivni krvotok čini jetrena arterija dok se funkcionalni krvotok sastoji od portalne vene, koja sa svoje tri grane dovodi vensku krv iz želuca, gušterače, crijeva i slezene. Simpatični i parasimpatični živac inerviraju jetru, a njihova se živčana vlakna granaju od hilusa sve do portalnog tračka gdje se smještaju uz sinusoide.

Osnovnu funkcionalnu jedinicu jetre čini jetreni režnjić. Jetreni režnjić je struktura heksagonalnog oblika s centralnom venom u sredini te portalnim tračcima u kutovima tog istog heksagona. Unutar portalnog tračka nalazi se žučovod, ogranak portalne vene, jetrene arterije, živčana vlakna i limfne žile, koje drži na mjestu kolagena stroma. Vanjsku granicu portalnog tračka čini limitirajuća ploča (engl. the limiting plate) koja je zapravo isprekidana granica hepatocita. Režnjić se dijeli na: periportalni, midzonalni i centrolobularni dio (ZACHARY, 2017.). Ako pak jetru promatramo s endokrinološkog aspekta, funkcionalna jedinica parenhima

postaje acinus. Jetreni acinus dijamantnog je oblika, a čine ga aferentne grane jetrene arterije i portalne vene smještene u centru te centralna vena reznjića na periferiji. Acinus dijelimo na tri zone. Prva zona nalazi se tik do aferentnih grana portalne vene i jetrene arterije. Druga je zona smještena periferno od prve, a treća se zona nalazi uz centralnu venu jetrenog reznjića. Hepatociti su epitelne stanice parenhima jetre te predstavljaju većinu stanica jetre. U citoplazmi hepatocita se nalazi glikogen uz nekoliko mitohondrija, lizosoma i mnogo hrapavog i glatkog endoplazmatskog retikuluma. Površina hepatocita okrenuta prema lumenu sinusoida na sebi ima mnogo mikrovila, a bazolateralna strana modificirane stanične membrane dva susjedna hepatocita koje skupa čine lumen kanalića u koji će se izlučiti žuč. Unutar jetre hepatociti su posloženi jedan do drugoga te se radijalno šire od centralne vene prema periferiji čineći razgranate ploče. Te ploče hepatocita razdvajaju sinusoidne. Jetrene sinusoidne razlikuju se od kapilara time što su obložene fenestriranim endotelnim stanicama koje nemaju tipičnu bazalnu membranu (ZACHARY, 2017.). Tamo se miješa krv iz aferentnih grana jetrene arterije i portalne vene te teče prema centralnoj veni. Građa sinusoida omogućuje resorpciju tvari iz plazme u hepatocite te hepatocelularnu sekreciju (ZACHARY, 2017.). Retikulin jetre podržava sinusoidne endotelne stanice, a čini ga bazalna membrana, koja sadrži kolagen tip III, kolagen tip IV, i kolagen tip XVIII, te druge komponente ekstracelularnog matriksa. Unutar lumena sinusoida nalaze se jetreni makrofagi koji se zovu Kupfferove stanice. Kupfferove stanice dio su monocitno-makrofagnog sustava, a njihova uloga je zbrinjavanje infektivnih čestica, eritrocita, endotoksina i ostalih tvari iz sinusoidalne krvi (ZACHARY, 2017.). Imaju sposobnost kretanja kroz sinusoidne i migracije na mjesta ozljede tkiva i u regionalne limfne čvorove. Primarna funkcija Kupfferovih stanica jest fagocitoza i uklanjanje imunih kompleksa. Kupfferove stanice nastaju migracijom monocita iz krvotoka u tkivo jetre te in situ replikacijom. Disseovim prostorom nazivamo prazan prostor između endotelnih stanica i hepatocita. Zbog svoje specifične građe u taj prostor ne mogu ući krvne stanice već samo krvna plazma. Tamo krvna plazma dolazi u kontakt s luminalnom površinom hepatocita koja sadrži brojne mikrovile, koji sudjeluju u resorpciji tvari iz plazme i sekreciji sintetiziranih produkata. Jetrenim zvjezdastim stanicama nazivamo Ito stanice koje se nalaze unutar Disseovih prostora te između hepatocita na rubu samih Disseovih prostora. Pohranjuju vitamin A u citoplazmatskim vakuolama, sudjeluju u imunološkom odgovoru jetre, rastu i regeneraciji jetre tako što izlučuju faktore rasta, a tijekom ozljede jetre mijenjaju svoju morfologiju kao i funkciju. Naime, kada se aktiviraju zvjezdaste stanice gube vitamin A te dobivaju miofibroblastu sličan fenotip što im omogućuje sintezu kolagena i ostalih komponenti ekstracelularnog matriksa koji dovode do fibroze jetre. Jetrene progenitorske stanice su

multipotentne stanice koje posjeduju mogućnost samoregeneracije i diferencijacije u zrele hepatocite i kolangiocyte, a nalaze se u Heringovim kanalima (van SPRUNDEL i sur., 2013.). Prilikom teških ozljeda jetre ili nutritivnih deficita kada se zreli hepatociti ili kolangiociti ne mogu replicirati, progenitorske stanice proliferiraju. Svojom proliferacijom tvore otoke ili tubule malih bazofilnih stanica na margini limitirajuće ploče. Takav oblik proliferacije naziva se „dukturalnom reakcijom“ i obilježje je teškog oštećenja jetre. Žučovod čine kanalići koji se nalaze unutar centrolobularnih područja jetrenog reznjica. Kanaliće čine stanične membrane susjednih hepatocita. Ti se kanalići udružuju u Heringove kanale koje oblažu hepatociti i žučni epitel. Heringovi se kanali spajaju i čine žučne kapilare koje oblaže niski kuboidalni epitel. Zatim te žučne kapilare tvore interlobularne žučne kanale koje gradi kuboidalni epitel. Nakon toga žuč odlazi u lobarne kanale koji se spajaju i tvore zajednički jetreni kanal. Jetreni kanal i cistični kanal žučnog mjehura zajedno formiraju zajednički žučni kanal putem kojeg žuč odlazi u dvanaesnik. Žučni mjehur građen je od adventicije, mišićnice i sluznice koju oblaže jednostavni cilindrični epitel. Pošto žučni mjehur nema *lamina muscularis mucosae*, lamina propria razdvaja epitel i mišićni zid. Žučni mjehur skladišti i koncentrira žuč kod većine životinjskih vrsta, a ne nalazimo ga u konja, slona i štakora.

Produkcija i ekskrecija žuči samo je jedna od mnogih važnih funkcija koju obavlja jetra. Putem žuči se izlučuju otpadni produkti, olakšava probava pomoću žučnih kiselina te se puferira kiseli pH ingesta koji dolazi iz želudca u tanko crijevo. Kako bi se osigurala dovoljna količina žučnih kiselina, one se resorbiraju iz tankog crijeva i krvotoka kako bi se ponovno izlučile u žuči zahvaljujući procesu koji se naziva enterohepatička cirkulacija žuči. Onemogućavanje ovog procesa dovodi do malapsorpcije masti i manjka vitamina topivih u masti (ZACHARY, 2017.). Bilirubin se također metabolizira u jetri. Nakon što se hemoglobin rastavi na hem i globin, hem se oksidira do biliverdina, a biliverdin se reducira do bilirubina koji nije topljiv u vodi u ovom nekonjugiranom obliku. Takav se veže za albumin koji ga transportira do jetre. U jetri se konjugira, postaje topiv u vodi te manje toksičan. Dolaskom u gastrointestinalni trakt bakterije ga pretvaraju u urobilinogen, koji se djelomično vraća u jetru. Manji dio urobilinogena oksidira i nastaje sterkobilin, koji je odgovoran za boju fecesa. Metabolizam ugljikohidrata i lipida isto tako se odvija u jetri. Nakon jela uklanja ugljikohidrate iz plazme te ih skladišti u obliku glikogena ili masnih kiselina. U trenutku potrebe za energijom u jetri se odvijaju glikoliza ili glukoneogeneza. Također, procesi oksidativne fosforilacije te beta-oksidacija masnih kiselina u mitohondrijima hepatocita proizvode energiju za same hepatocite. Produkcija i razgradnja lipida plazme odvija se u jetri. Prilikom povećanih zahtjeva

za energijom hepatociti posjeduju mogućnost sinteze, ali i oksidacije masnih kiselina. Uz to hepatociti su odgovorni za sintezu, izlučivanje i razgradnju kolesterola. Mnoge strane tvari ili ksenobiotici putuju do jetre kako bi ih se pretvorilo u tvari koje su topive u vodi kako bi se eliminirale iz organizma. Za to su zaduženi citokrom 450 enzimi na glatkom endoplazmatskom retikulumu hepatocita. Nakon što enzimi odrade svoj posao mogu se izlučiti putem žuči ili urina. Jetra je isto tako mjesto sinteze većine proteina plazme i metabolizma amonijaka. Proteini koje proizvodi su: albumini, lipoproteini, transportni proteini, neki faktori zgrušavanja, proteini fibrinolize, neki proteini akutne faze te dijelovi sustava komplemenata. Jako toksični amonijak dobiven razgradnjom amino kiselina prelazi u ureu, spoj koji je puno manje opasniji, zahvaljujući urea ciklusu. Na kraju ciklusa urea prelazi u krvotok te se izlučuje putem urina.

Zbog svojih uloga i posebne građe jetra je također dio sistemskog i lokalnog imuniteta. Sadrži Kupfferove stanice unutar sinusoida te su samim time prva linija obrane protiv stranog materijala absorbiranog iz crijeva prije nego li uđe u sistemsku cirkulaciju. Većinu stranog materijala nošenog krvlju odstranjuju Kupfferove stanice u svih domaćih životinja, osim kod svinja, koza, ovaca i goveda, kod kojih to obavljaju intravaskularni makrofagi u plućnim alveolarnim kapilarama (ZACHARY, 2017.).

2.2 Epitelne neoplazme jetre

2.2.1 Hepatocelularni adenom

Hepatocelularni adenomi predstavljaju benigne neoplazme jetre s uniformnim obrascem rasta i nikada ne metastaziraju. Sferičnog su oblika, pritišću susjedni parenhim, ali nisu invazivni (MEUTEN, 2017.).

Obično se javljaju kao solitarne mase. Makroskopski ih je moguće uočiti kao izbočenje na kapsularnoj ili reznoj površini jetre. Jako su dobro ograničeni, ali nisu u potpunosti inkapsulirani te im boja varira od žuto-smeđe do boje jetrenog parenhima. Svjetlija boja rezultat je nakupljanja lipida ili glikogena zbog čega posjeduje meko-elastičnu konzistenciju te prhkiju koherenciju od zdrave jetre. Za adenome jetre karakterističan je gubitak lobularne arhitekture unutar samog tumora. Nema vidljivih centralnih vena te se ne može naći više od jedne portalne trijade. Hepatocelularni adenom grade dobro diferencirani hepatociti koji formiraju uniformne trabekule koje su obično debljine dve do tri stanice. Prisutne su sinusoidne koje mogu biti proširene te činiti cistične prostore napunjene krvlju ili serumom. Na mjestu komunikacije adenoma i zdrave jetre nakuplja se vezivno tkivo. Susjedni zdravi hepatociti na marginama samog adenoma su atrofirani te su komprimirani. U neoplastičnim hepatocitima ne nalazimo lipofuscin niti hemosiderin, ali mogu se pronaći lipidi ili glikogen te kombinacija

oba. Hepatociti iz hepatocelularnih adenoma mogu imati blagu anizocitozu, bazofilnu citoplazmu, višak glikogena ili lipida, hiperkromatsku jezgru, anizokariozu. Mitotičke figure su rijetke ili ih nema (MEUTEN, 2017.). Prilikom patohistološkog pregleda treba ga razlikovati od hepatocelularnog karcinoma. Kriteriji za razlikovanje ova dva tumora uključuju prisutnost metastaza, invazivnost te prisutnost nekroze i krvarenja koji su karakteristični za hepatocelularni karcinom.

Hepatocelularni adenomi nađeni su i opisani u pasa, mačaka, goveda, ovaca i svinja. Pasminska ili spolna predispozicija nije utvrđena za ovu vrstu novotvorenine. U pasa se ova benigna hepatocelularna neoplazma rjeđe javlja nego maligna, što potvrđuju brojne studije tumora u pasa. Prema novoj predloženoj klasifikaciji primarnih tumora jetre u pasa i imunohistokemijskom bojanju za citokeratin 19 (*CK-19* ili *K-19*) spadaju u grupu hepatocelularnih tumora s 0 do 5% stanica pozitivnih na CK-19, a u mačaka u grupu dobro diferenciranih hepatocelularnih adenoma. Smatra se da kemijski kancerogeni imaju ulogu u nastanku ove neoplazme, ali sama etiologija nije poznata.

2.2.2 Hepatocelularni karcinom

Hepatocelularni karcinom (*HCC* od engl. *Hepatocellular carcinoma*) maligna je neoplazma jetre koja se javlja u gotovo svih domaćih životinja, no češći su kod pasa i mačaka. Leela-arporn i sur. (2019.) primjetili su pasminsku predispoziciju za razvoj HCC-a u biglova i velških korgija te hiperadrenokorticism kao potencijalni rizični faktor za razvoj HCC-a. Prema novoj predloženoj klasifikaciji u pasa nalaze se u grupi hepatocelularnih tumora s više od 5% stanica pozitivnih na CK-19.

Makroskopski se dijeli na tri oblika: masivni, koji je najčešći u pasa, nodularni i difuzni, koji je najrjeđi od sva tri. Masivne karcinome čini singularna masa unutar jednog ili više jetrenih režnjeva (MEUTEN, 2017.). Unutar te mase mogu se pronaći manji noduli različitog izgleda. Zahvaćen može biti bilo koji režanj jetre, ali u pasa je najčešće zahvaćen lijevi lateralni režanj. Nodularni oblik predstavlja više nodula raznih veličina unutar nekoliko režnjeva. Difuzni karcinomi su karakterizirani malim jedva vidljivim masama, koje su prisutne u jetrenom parenhimu, zahvaćajući više režnjeva (MEUTEN, 2017.). Ekspanzivan rast dovodi do kompresije lokalnog tkiva ili nekroze i krvarenja. Hepatocelularni karcinomi imaju neravnu površinu i nepravilan oblik zbog čega izbijaju s površine i tako mijenjaju izgled jetre. Obično su jednake boje kao jetra te meke konzistencije. Granica karcinoma sa zdravim tkivom slabo je uočljiva, ali ih se može razlikovati. Manje mase slične normalnom parenhimu jetre, dok veće

imaju mješovit izgled. Zdravi parenhim izmiješan je sa svjetlo-sivim i tamno-crvenim područjima. Svjetlo-siva područja predstavljaju nekrozu bez krvarenja, a tamno-crvene diskoloracije nekrozu i krvarenje.

Stupanj diferencijacije individualnih hepatocita i raspored stanica određuju histološki izgled HCC-a (MEUTEN, 2017.). Četiri glavna histomorfološka tipa su prepoznata: trabekularni, pseudoglandularni, solidni te skirozni. U trabekularnih oblika neoplastične stanice grade trabekule različitih širina, što je jedan od kriterija za razlikovanje hepatocelularnog karcinoma od adenoma. U središtu širokih trabekula mogu se naći područja nekroze, a trabekule odvajaju sinusoidne koje se ponekad mogu napuniti krvlju ili serumom. Strome ima minimalno ili nije uopće prisutna unutar tvorbe. Pseudoglandularni oblik čine jednostavni acinusi građeni od neoplastičnih hepatocita, a neki mogu sadržavati proteinski materijal, ali nikada sluz. Solidni hepatocelularni karcinom sastoji se od solidnih ploča pleomorfni neoplastičnih hepatocita, između kojih se ne nalaze sinusoidne. Skirozni oblik karakterizira velika količina gustog vezivnog tkiva, koje se nalazi unutar veće mase neoplastičnih stanica, unutar kojeg se nalaze mjesta formacije tubula. Neoplastične su stanice okruglog ili vretenastog oblika s povećanom jezgrom različitih veličina te ih može biti prisutno i nekoliko. S obzirom na stupanje diferencijacije hepatocita razlikujemo dobro i slabo diferencirane hepatocelularne karcinome. Hepatociti dobro diferenciranog HCC-a podsjećaju na zdrave hepatocite s okruglom, centralno smještenom jezgrom i jezgrom te s jako do umjereno eozinofilnom citoplazmom. Ako citoplazma sadrži glikogen ili lipide, može biti svjetlija ili vakuolizirana. Tako su neki karcinomi u cijelosti građeni od vakuoliziranih stanica stoga ih se naziva karcinomima svijetlih (jasnih) stanica (engl. *Clear cell carcinoma*). Hepatociti slabo diferenciranih HCC-a izuzetno su pleomorfni. Jezgra i jezgrića variraju u veličinama, citoplazma je eozinofilna do blago bazofilna, a omjer jezgre naprema citoplazmi znatno je povećan u korist jezgre. Uz to mitotičke su figure česte u slabo diferenciranim, a rijetke u dobro diferenciranim karcinomima. Često su vidljiva područja ekstramedularne hematopoeze skupa s makrofazima te Kupfferovim stanicama koje u sebi sadrže željezo. Sinusoidne ne čine fenestrirane endotelne stanice već postaju strukture slične kapilarama. Prilikom imunohistokemijskog bojanja preporuča se koristiti bojanje za protutijelo specifičnog antigena hepatocita (engl. *Hepatocyte Specific Antigen Antibody* ili *HepPar-1*) te CK-19. većina hepatocita HCC-a bit će pozitivna na HepPar-1 bojanje. Razlikovanje HCC-a od ostalih primarnih tumora jetre moguće je uz pomoć histoloških karakteristika te imunohistokemijskih bojanja. Kolangiocelularni karcinomi imaju mnoštvo strome, mucin unutar neoplastičnih

acinusa pozitivan na bojanje periodičnom kiselinom-Schiff (*engl. Periodic acid-Schiff stain ili PAS*) te su također, citokeratin 7 i 19 pozitivni. Primarni jetreni karcinoidi razlikuju se histološki od HCC-a te sadrže sekretorna zrnca u svojim stanicama koja se bojaju impregniranim srebrom. Metastaze su češće kod slabo diferenciranih i pleomorfnih neoplazmi, a javljaju se dosta kasno u tijeku bolesti i to u regionalnim limfni čvorovima, plućima i slezeni. Malu vjerojatnost metastaziranja imaju HepPar-1 pozitivni uzorci. S druge strane, HepPar-1 negativni i CK-19 pozitivni uzorci, koji imaju povišenu mitotsku aktivnost, vjerojatnije će metastazirati.

Incidencija HCC-a u pasa iznosi manje od 0,5% od ukupnog broja obdukcija i manje od 1% svih neoplazmi (MEUTEN, 2017.). Prema većini radova HCC u pasa puno je češći od kolangiocelularnog karcinoma dok je u mačaka obrnuto. Uzrok nastanka HCC-a nije poznat, no smatra se da prirodni kancerogeni kao i gubitak receptora za transformirajući faktor rasta β (*TGF β -r* od *engl. Transforming growth factor β - receptor*) mogu imati važnu ulogu u karcinogenezi ove neoplazme (GRABAREVIĆ i sur., 2009.). Transformirajući faktor rasta β (*TGF- β* od *engl. Transforming growth factor β*) i njegovi receptori važni su tumor-supresorski geni i antimitogeni faktori jetre i gastrointestinalnog trakta te kao takvi inhibiraju rast većine epitelnih stanica zbog čega se ne nalaze u neoplastičnim hepatocitima, ali su prisutni u zdravim hepatocitima.

2.2.3 Hepatoblastom

Smatraju se benignim neoplazmama, ali opisane su i maligne varijante s intrahepatičkim i ekstrahepatičkim metastazama. Podrijetla su jetrenih progenitorskih stanica, tj. prekursora hepatocita i kolangiocita (BEELER-MARFISI i sur., 2010.).

Većina je opisana kod fetusa, konja abortiranih u kasnom stupnju graviditeta, neonatalne ždrijebadi ili mladih odraslih konja. Također su opisani i kod ostalih vrsta domaćih životinja kao što su: mačke, psi i ovce. Javljaju se u obliku solidnih reznjevitih masa, žućkaste ili crvene boje s područjima krvarenja i nekroze. Vidljiva je oštra granica demarkacije od okolnog tkiva, pritišću okolno tkivo, kapsula nije prisutna te mogu biti invazivni. Histološki ima mnoge karakteristike hepatoblastoma u ljudi stoga ga se može i klasificirati koristeći kriterije iz humane medicine (BEELER-MARFISI i sur., 2010.). Postoje dva tipa hepatoblastoma: epitelni i miješani epitelni i mezenhimalni tip. Epitelni tip ima četiri podtipa: fetalni, embrionalni, makrotrabekularni te tip malih nediferenciranih stanica. Miješani epitelni i mezenhimalni tip dijelimo na one s teratoidnim i one bez teratoidnih karakteristika. Fetalni

podtip tvore velike poligonalne stanice slične normalnim hepatocitima s granuliranom ili vakuoliziranom eozinofilnom do amfofilnom citoplazmom. Velike stanice tvore nepravilne ploče u kojima se mogu naći kanalići žučovoda. Embrionalni podtip čine vrpce ili rozete poligonalnih ili vretenastih stanica koje su u usporedbi s fetalnim podtipom mnogo manje. Miješani oblik sadrži različite količine strome i vaskularnih komponenti, a mogu uključivati i osteoid. Hepatoblastomi su slabo do izrazito jako pozitivni na alfa-fetoprotein (*AFP* od engl. *Alpha fetoprotein*) te HepPar-1 negativni zbog toga što se javljaju u nedovoljno razvijenom tkivu.

Hepatoblastomi su vrlo rijetke neoplazme u ljudi i životinja zbog čega su podatci o incidenciji i kliničkoj slici vrlo oskudni.

2.3 Neoplazme bilijarnog epitela

2.3.1 Kolangiocelularni adenom

Kolangiocelularni adenom rijetka je benigna neoplazma bilijarnog epitela. Sferičnog su oblika, izdižu se iznad površine jetre te ekspanzivno rastu. Zbog svog ekspanzivnog rasta mogu vršiti pritisak na okolni parenhim, ali nikada ne metastaziraju.

Javljaju se kao solitarne mase bijele do blijedo-sive boje s oštrim granicama te mogu sadržavati ciste malog promjera. Građen je od cističnih struktura koje imaju jedan sloj jako dobro diferenciranog bilijarnog epitela te umjerenu količinu strome. Kuboidne ili spljoštene stanice bilijarnog epitela imaju centralno smještene okrugle jezgre te umjerenu količinu blijedo eozinofilne citoplazme. Nema mitotičkih figura, a hepatociti su potisnuti na marginama tvorbe.

Pojedini kancerogeni kao što su nitrozamini uzrokovati ovu neoplazmu u pasa i svinja (MEUTEN, 2017.). Pravu je incidenciju nemoguće odrediti jer su većina cističnih lezija jetre razvojne anomalije žučovoda (MEUTEN, 2017.) koje su se prije dijagnosticirale kao benigne bilijarne neoplazme. Pravi kolangiocelularni adenomi do sada su opisani u pasa, mačaka, ovaca i svinja.

2.3.2 Kolangiocelularni karcinom

Kolangiocelularni karcinom čini manje od 1% svih malignih neoplazmi pasa i mačaka, a incidencija u pasa se procjenjuje da iznosi oko 0,3% svih neoplazmi. U mačaka su kolangiocelularni karcinomi najčešća primarna neoplazma jetre (MEUTEN, 2017.). Podatci o incidenciji i dobi velikih životinja vrlo su oskudni i proizlaze iz izvješća sa linije klanja stoga ih se treba interpretirati s oprezom (MEUTEN, 2017.). Prepoznat je i opisan u pasa, mačaka, ovaca, goveda, konja i koza.

Može biti masivnog ili multinodularnog oblika. Masivni karcinomi su često reznjeviti i mogu zauzeti te time zamijeniti cijeli jetreni režanj. Kod multinodularnog oblika tumori su prisutni u svim jetrenim reznjevima i variraju u svojoj veličini, a također su najčešći oblik u pasa i mačaka. Oba oblika su često umbilikalnog izgleda, a na reznoj površini boja tumora varira od bijele do sivo-bijele ili žućkasto-smeđe boje. Granica karcinoma i zdravog parenhima je nepravilna, ali jasno vidljiva. Mogu se vidjeti i područja nekroze kao crvene diskoloracije u centru nodularnih tumora. Tvorbe su jako čvrste konzistencije zbog toga što sadrže jako velike količine vezivnog tkiva što je jedna od karakteristika ovog karcinoma. Područja koja sadrže ciste pune žuto-smeđe viskozne tekućine mogu biti raspoređena kroz čitavu neoplazmu. Takav oblik s cističnim područjima nazivamo kolangiocelularnim cistadenokarcinomom.

Histološke karakteristike variraju ovisno o stupnju diferencijacije same neoplazme. Dobro diferencirane karcinome čine stanice koje zadržavaju karakteristike bilijarnog epitela. Neoplastične su stanice kuboidnog ili cilindričnog oblika s umjerenom količinom prozirne do blijedo eozinofilne granulirane citoplazme. Jezgre tih stanica su ovalne ili okrugle te vezikularne ili hipokromatske. Dobro diferencirani kolangiocelularni karcinomi organizirani su u tubule ili acinuse s tek ponekom papilarnom projekcijom. S druge strane, stanice slabo diferenciranog kolangiocelularnog karcinoma više su pleomorfne. Nalaz anaplastičnih stanica karakterističan je kod slabo diferenciranih kolangiocelularnih karcinoma. Unutar solidne mase neoplastičnih stanica mogu se vidjeti acinusi neoplastičnih stanica. Loše diferencirani kolangiocelularni karcinomi sastoje se od otočića, džepova ili tračaka s mjestima skvamozne diferencijacije. U samom lumenu neoplastičnih tubula ili acinusa prisutan je mucin. Kolangiocelularni cistadenokarcinom sadrži ciste različitog volumena, koje su obložene s jednim do nekoliko slojeva neoplastičnog žučnog epitela, a u lumen cisti protežu se papilarne projekcije. Također se u njima nalaze velike količine mucina. Margine obično obilježava nekoliko mjesta lokalne invazije tumorskih stanica u okolni jetreni parenhim. Specifičan nalaz na granici zdravog i zahvaćenog parenhima jest fibroza. Fibroza nastaje od strane aktiviranih fibroblasta koji potiču taloženje velikih količina kolagena. Bojanje hematoksilin-eozinom (H&E) ili kladin-7 proteina, koji se nalazi samo u žučnom epitelu, pomaže u dijagnostici samog tumora i razlikovanju od HCC-a. Kolangiocelularni karcinom jako je invazivan te je kod svih životinjskih vrsta, kada metastazira, diseminiran po cijelom organizmu. Ne postoje sheme gradacije za kolangiocelularne karcinome u životinja, svi se smatraju malignima te su metastaze uvijek prisutne ili se očekuje da su prisutne (MEUTEN, 2017.). Limfni čvorovi, pluća i peritoneum predstavljaju najčešća mjesta prisutnosti metastaza. Vrlo je važno

razlikovati primarni kolangiocelularni karcinom od metastatskog adenokarcinoma jetre. Preporuka je učiniti detaljan post-mortem pregled kako bi se eliminirala mogućnost primarne neoplazme na nekome drugome mjestu.

Uzrok nastanka kolangiocelularnog karcinoma u domaćih životinja nije poznat, ali se u pasa može razviti kao posljedica izlaganja nitrozaminima. Smatra se da kronična upala, bez obzira na etiologiju, može dovesti do povećane replikacije bilijarnog epitela što bi moglo doprinjeti razvoju samog tumora.

2.3.3 Adenomi i karcinomi žučnog mjehura

Bilijarni epitel žučnog mjehura i intrahepatičkog žučovoda podložan je nastanku neoplazmi posljedično izlaganju nekim kancerogenim kemikalijama. Usprkos tome, adenomi i karcinomi žučnog mjehura rijetko se javljaju u domaćih životinja, ali su nešto češći u goveda prema izvješćima iz klaonice (MEUTEN, 2017.).

Većina adenoma i neki karcinomi žučnog mjehura mogu se proširiti u sam lumen žučnog mjehura, ali njegova serozna površina ostaje nepromijenjena te se tok žuči ne obstruira. Adenomi su često papilarnog ili pendulirajućeg oblika, vezani za sami žučni mjehur, žuto-crvene pa sve do sive boje te tvrde konzistencije s neravnom površinom koja sadrži brojne nabore ili cistične prostore. U goveda mogu promijeniti oblik i veličinu mjehura ako dosegnu veličinu od 5 do 7 centimetara u promjeru. Karcinomi žučnog mjehura mijenjaju strukturu žučnog mjehura i puno ih se lakše uočava na seroznoj površini mjehura (MEUTEN, 2017.). Tvrde su konzistencije s puno nabora, agresivno rastu i invadiraju zid žučnog mjehura od kuda se mogu proširiti do parenhima jetre i konačno po ostatku organizma.

Adenomi i karcinomi žučnog mjehura histološki sličje kolangiocelularnim karcinomima i adenomima. Stanice koje čine acinuse adenoma su visoko cilindrične te apikalno sadrže velike količine mucina. Jezgre se nalaze bazalno, a mitotičke figure su rijetke. Nekada se javljaju papilarne projekcije koje strše u lumen žučnog mjehura. Oskudna stroma tumora sastoji se većinom od slabog i edematoznog vezivnog tkiva. Upala nije karakteristična za ovaj tumor, ali mala količina limfocitnog infiltrata može biti prisutna. Acinarne i tubularne strukture grade adenokarcinome žučnog mjehura, a razdvaja ih tanka fibrozna stroma. Velike količine fibroznog tkiva tipičnog za skirozni odgovor mogu biti prisutne, a posljedica su bilijarne neoplazme unutar jetre. Sluz se akumulira unutar žljezdanih dijelova tumora. Stanice koje oblažu neoplazmu su kuboidne ili cilindrične s umjerenom količinom eozinofilne citoplazme.

Jezgre su položene bazalno, unutar citoplazme i izvan stanica mogu biti prisutne velike količine mucina. Unutar mase nalaze se razbacana područja nekroze, a broj mitoza je nizak.

Iako se radi o dosta agresivnom tipu tumora, adenomi ne metastaziraju dok su metastaze karcinoma žučnog mjehura česte. Obično zahvaćaju limfne čvorove, pluća, jetru i serozne površine unutar abdomena.

2.4 Karcinoidi jetre

Karcinoidi su neoplazme neuroendokrinih stanica unutar jetre, žučovoda ili žučnog mjehura. Rijetko se javljaju u domaćih životinja, ali su opisane u pasa, mačaka i goveda. Smatra se da su porijekla difuzno raspoređenih populacija neuroendokrinih stanica te jetrenih progenitorskih stanica, koje u ljudi posjeduju nekoliko neuroendokrinih markera.

Najčešće mjesto i oblik jest intrahepatički osim kod mačaka gdje se javljaju intrahepatički i ekstrahepatički karcinoidi. U pasa se javljaju kao veliki multipli noduli diseminirani po jetri ili kao mali noduli difuzno distribuirani po nekoliko režnjeva jetre. U mačaka kod intrahepatičkih karcinoida zahvaćeno je više režnjeva dok se kod ekstrahepatičkih tumori nalaze u različitim segmentima žučovoda i/ ili žučnog mjehura. Takve tvorbe ostaju ekstrahepatičke, ne metastaziraju u jetru, veličine su jedan do tri centimetra. Općenito se za karcinoide može reći da su to umjereno tvrde sive do smeđe tvorbe s mjestima kalcifikacije, nekroze i krvarenja unutar cijele tvorbe.

Histološki karcinoidi su građeni od uniformnih okruglih do kuboidalnih stanica s hiperkromatskom okruglom ili ovalnom jezgrom koja sadrži jednu ili više jezgrića. Citoplazma stanica je oskudna do umjerena, granulirana i eozinofilna. U slučaju oskudne citoplazme stanice formiraju rozete s jezgrama koje su potisnute bazalno i tako tvore centralni prostor bez jezgri. Osim rozeta, karcinoidi se mogu sastojati od gnijezda, solidnih tračaka ili vrpca, koje razdvaja tanka fibrovaskularna stroma. Područja krvarenja i nekroze kao i mitotičke figure su vrlo česte. Vjerojatnost da se radi o karcinoidu, a ne karcinomu veća je što je više rozeta, tračaka i solidnih područja bez sekretornih acinusa, tubula ili dezmozoplazije. Detaljan post-mortem pregled potreban je kako bi se isključila prisutnost primarnog karcinoida na drugoj lokaciji te postojanje tumora nadbubrežnih žlijezdi prilikom dijagnosticiranja primarnog karcinoida. Specijalna bojenja izuzetno su korisna za razlikovanje karcinoida od ostalih neoplazmi jetre. PAS bojanjem detektiramo mucin koji je čest u kolangiocelularnih karcinoma. Imunohistokemijska bojanja koriste se za samu dijagnostiku karcinoida. Sumnjiva tvorba trebala bi se obojati impregniranim srebrom kako bi se detektirale tipične argirofilne granule

citoplazme (MEUTEN, 2017.). Uz to tipično sadrže neuroendokrine markere kao što su kromograninA, kromogranin A-100 ili neuron-specifičnu enolazu, ali ne i citokeratine koji su prisutni u većini kolangiocelularnih karcinoma. Na temelju prisutnosti citokeratina nova predložena klasifikacija karcinoida kod mačaka prepoznaje 2 podgrupe karcinoida; K19 pozitivna grupa s karakteristikama jetrenih progenitorskih stanica te druga K19 negativna grupa pravih neuroendokrinih karcinoida.

To su agresivne neoplazme s vrlo invazivnim načinom rasta koje često metastaziraju rano u tijeku bolesti (MEUTEN, 2017.). Metastaze su obično prisutne u regionalnim limfnim čvorovima, peritoneumu te plućima.

2.5 Mezenhimalni tumori jetre

2.5.1 Hemangiosarkom

Primarni hemangiosarkom jetre javlja se u pasa, mačaka, ovaca, goveda i svinja, a izgleda jednako kao i hemangiosarkom koji se javlja na drugim mjestima u organizmu. Psi izloženi radionukleotidima mogu razviti primarne hemangiosarkome u plućima, kostima i jetri (LINDER, 2017.).

Obično se javljaju kao velike samostalne mase unutar jetre ili kao višestruke mase difuzno raspoređene kroz cijelu jetru. Mogu varirati u veličini od 1 milimetra do 10 centimetara. Tamno-crvene mase bolje su opskrbljene krvlju te su prisutna područja nekroze što određuje boju samog tumora. Također, sadrže cistične strukture, a sa rezne se površine spontano cijedi krv ili krvlju obojena tekućina. Specifičnost hemangiosarkoma predstavljaju makroskopski vidljive ravne ili izdignute crvene do crne ciste ili noduli.

Grade ih neoplastične endotelne stanice koje oblažu velike cistične vaskularne prostore, formiraju brojne prostore slične kapilarama ili solidne mase. Unutar pojedine neoplazme moguće je naći sva tri oblika. Pleomorfizam stanica je jako čest, stanice mogu sličiti normalnim endotelnim stanicama, ali su hipekromatske i velike te strše u vaskularni lumen. Omjer jezgre naprema citoplazmi veći je nego u normalnim endotelnim stanicama, a same mitotičke figure su česte. Osjetljivi vaskularni prostori često su skloni krvarenju, nekrozi i formaciji tromba. Teško je odrediti radi li se o primarnom hemangiosarkomu ili metastatskoj leziji. Pretpostavljalo se da je najveća masa i najstarija stoga se ona smatrala primarnom lezijom, no ta pretpostavka nije uvijek točna. Uvjeti rasta tumora razlikuju se od građe i položaja organa do mjesta gdje se on nalazi, što se sve treba uzeti u obzir.

Primarni hemangiosarkomi invazivno rastu te često metastaziraju u pluća, bubrege, mozak i abdominalne limfne čvorove. Hemangiosarkom je tumor koji najčešće metastazira u jetru kod pasa (MEUTEN, 2017.). Manje od 5% primarnih neoplazmi jetre u pasa su hemangiosarkomi (MEUTEN, 2017.). Hemangiosarkomi su česti tumori pasa, a rijetko su opisani kod mačaka, krava, ovaca i konja (KANIŽAJ, 2020.).

2.5.2 Sarkomi i ostali mezenhimalni tumori jetre

Primarne neoplazme jetre mogu nastati od bilo koje celularne strukture jetre, uključujući neoplazme jetrenog vezivnog tkiva kao što su fibrosarkom, leijomiosarkom i osteosarkom. Rijetki slučajevi plazmocitoma (tumora plazma stanica) opisani su u pasa (MEUTEN, 2017.).

Leijomiosarkom i fibrosarkom jetre opisani su u pasa, mačaka i goveda. Osteosarkom je rijedak primarni sarkom jetre koji je opisan u pasa i mačaka. Do sada nije utvrđena pasminska ni spolna predispozicija za razvoj primarnih sarkoma jetre. Svi primarni sarkomi jetre nalikuju na tkivo porijekla stanica koje ga grade. Obično su čvrste konzistencije i bijele boje. Invadiraju susjedno tkivo i često metastaziraju te mogu zahvatiti strukture gastrointestinalnog trakta.

Detaljan *post-mortem* pregled potreban je za određivanje radi li se o primarnoj leziji unutar jetre. Nalaz više novotvorevina sugerira da se radi o metastatskim lezijama jer one nisu karakteristične za primarne sarkome jetre (MEUTEN, 2017.).

2.6 Metastatske lezije

U većine domaćih životinja jetra je organ u koje se metastatske lezije javljaju češće od primarni neoplastičnih lezija (MEUTEN, 2017.).

Javljaju se tri puta češće nego primarni tumori jetre u pasa, a prisutne su u gotovo 30% svih malignih neoplazmi. Tumori koji najčešće metastaziraju u jetru su: limfom kao hematopoetska, hemangiosarkom kao mezenhimska i karcinom kao najčešća epitelna neoplazma.

Histološki metastaze epitelnih tumora i sarkoma izgledaju kao primarni tumor od kojega su nastale (MEUTEN, 2017.).

3. MATERIJALI I METODE

Za potrebe izrade ovog diplomskog rada korištena je računalna baza podataka ISSA, „VamsTec“ Zavoda za veterinarsku patologiju Veterinarskog fakulteta Sveučilišta u Zagrebu.

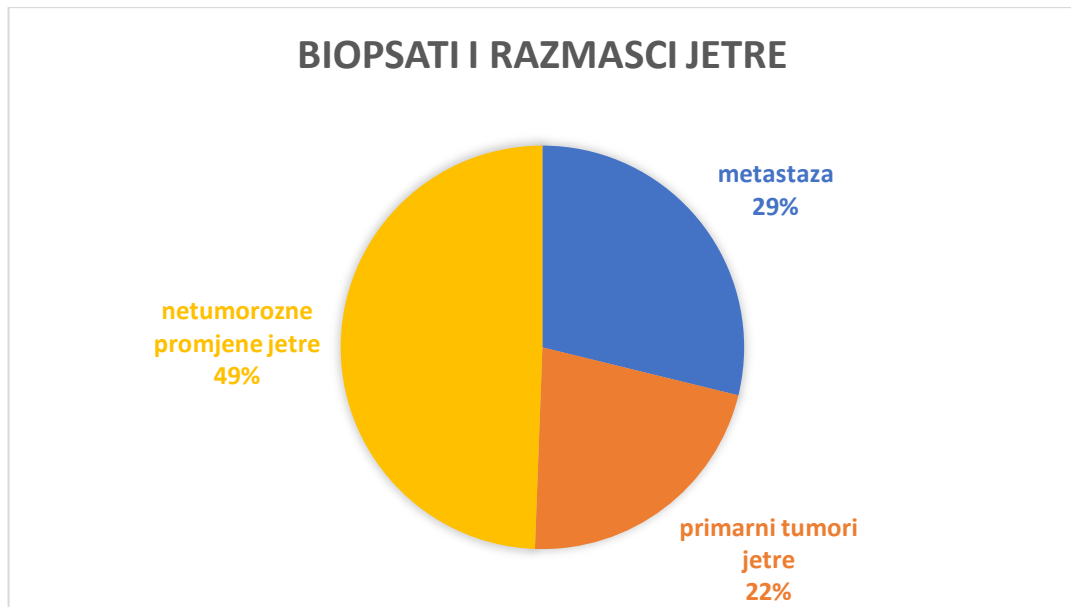
Uz pomoć ove računalne baze pretražena je arhiva zavoda za razdoblje od 1. siječnja 2009. godine sve do 1. siječnja 2024. godine. Fokus rada bile su domaće životinje. Pregledom arhive izdvojeni su primarni tumori jetre te metastaze tumora u jetru dijagnosticirani histopatološkom, imunohistokemijskom ili citološkom pretragom. Kriteriji odabira uzoraka obuhvaćali su: dijagnozu primarnog tumora jetre ili metastatskog tumora u jetru, vrstu pretrage (histopatološka, imunohistokemijska i citološka), vrstu životinje, pasminu i spol životinje. Uzorci bez poznate vrste, pasmine ili spola označeni su u toj kategoriji s „nepoznato“.

Primarni tumori jetre grupirani su prema histološkoj građi, porijeklu stanica i biološkom ponašanju. Grupe primarnih tumora jetre čine: hepatocelularni karcinom, hepatocelularni adenom, kolangiocelularni karcinom, primarni hemangiosarkom te primarni sarkom. Određivanje tipa HCC-a moguće je pomoću histomorfološki karakteristika tumora, no zbog slučajeva u kojima to nije bilo moguće formirana je kategorija hepatocelularnog karcinoma nepoznatog porijekla. Metastatski tumori razvrstani su prema primarnom malignom tumoru.

Svi korišteni podatci analizirani su i obrađeni u *Microsoft Excel* programu.

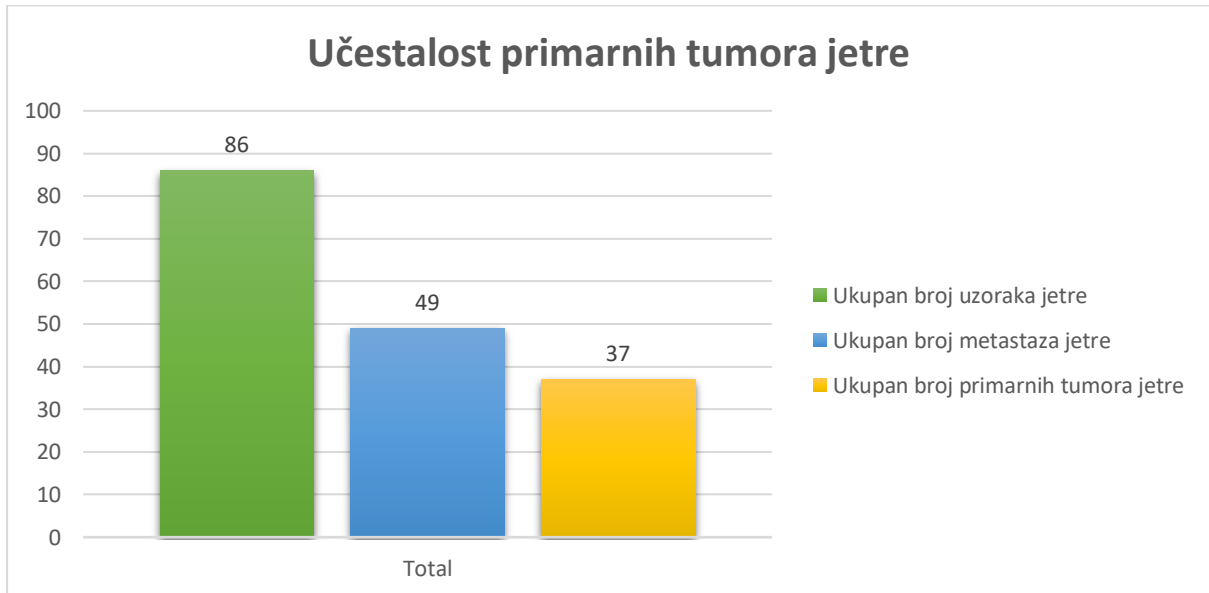
4. REZULTATI

Ukupan broj biopsata i razmazaka jetre iznosio je 170, a od toga 86 uzoraka sadržavalo je tumorozne promjene. Ostalih 84 uzoraka činile su netumorozne promjene (Slika 1).

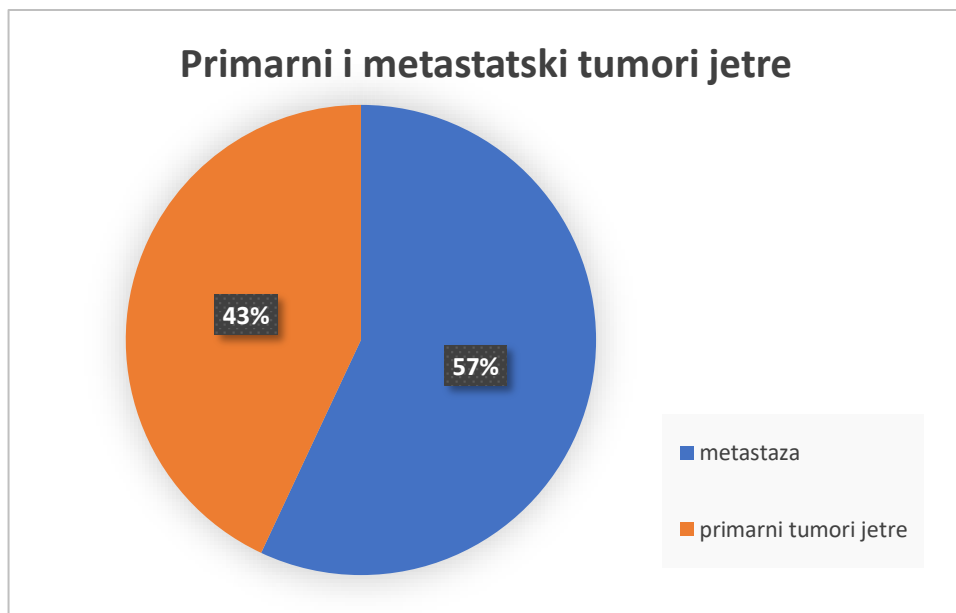


Slika 1. Udio primarnih tumora jetre, metastatskih tumora i netumoroznih promjena jetre od ukupnog broja uzoraka jetre pregledanih histološkom ili citološkom metodom

Pregledano je 86 uzoraka jetre od čega su 43% činili primarni tumori jetre, a ostalih 57% metastatski tumori (Slika 2; Slika 3).

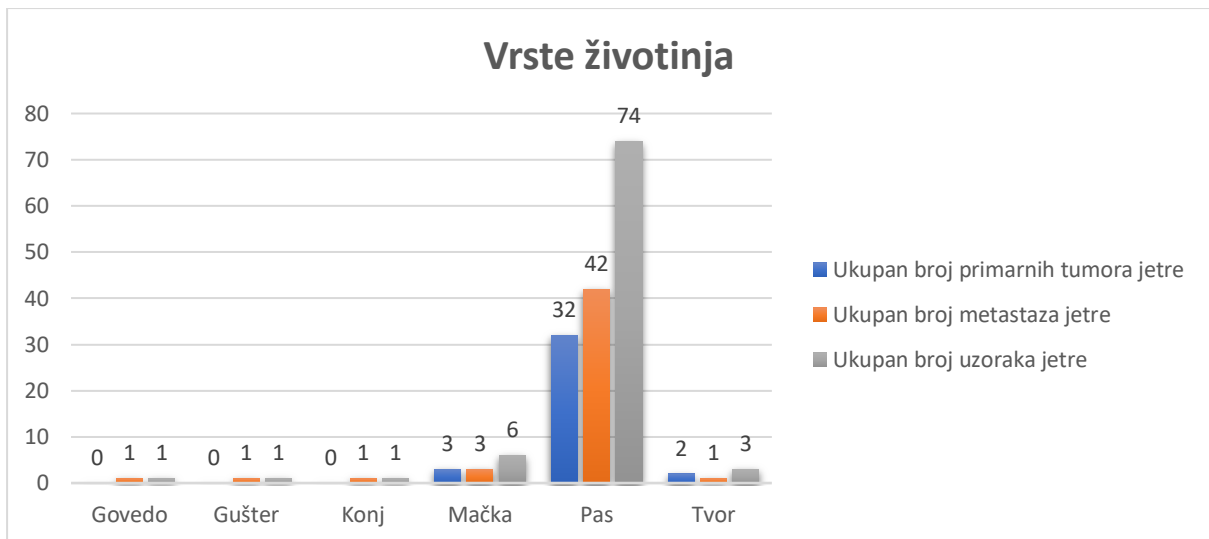


Slika 2. Broj primarnih i metastatskih tumora u odnosu na ukupan broj pretraženih uzoraka



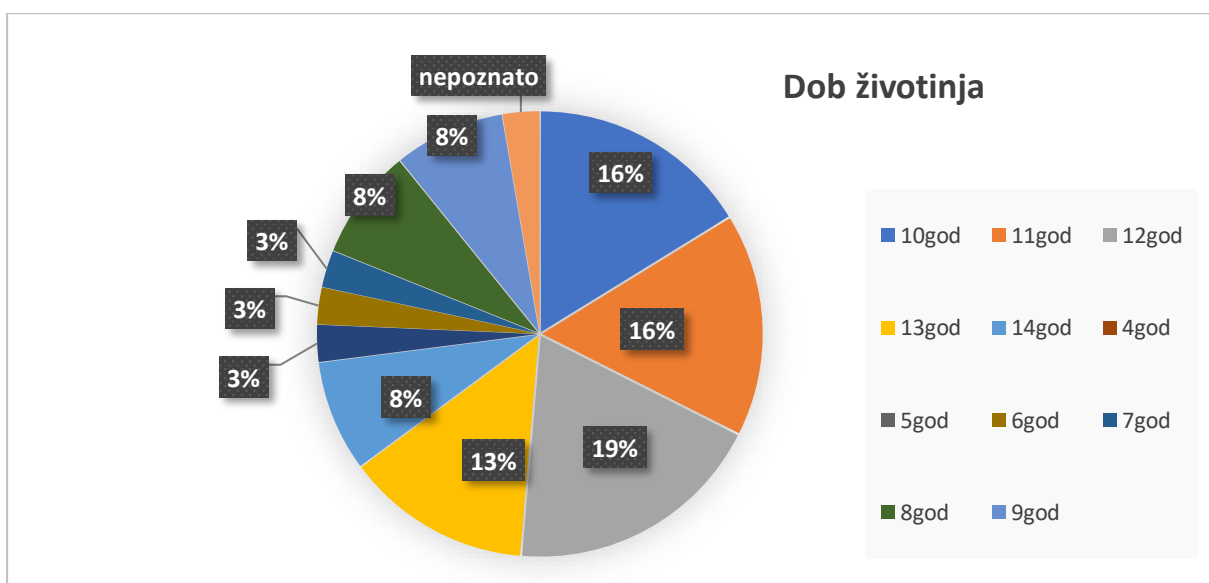
Slika 3. Udio primarnih i metastatskih tumora jetre od ukupnog broja uzoraka

U obzir su uzete samo domaće životinje od kojih su najzastupljeniji bili kućni ljubimci, točnije psi i mačke. Kod pasa je pronađen najveći broj primarnih tumora jetre (86,5%) i metastatskih tumora (85,7%) (Slika 3).



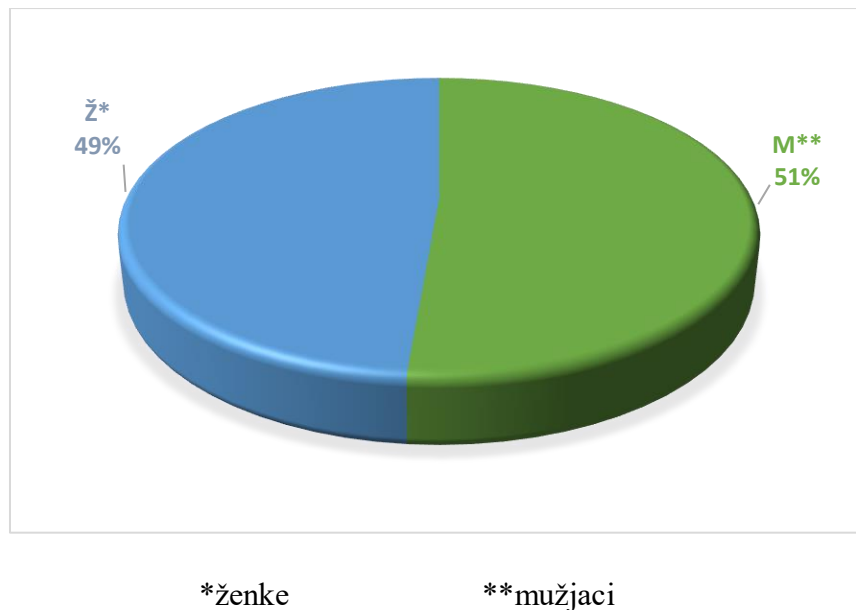
Slika 4. Reprezentacija pojedine vrste životinja

Od ukupnog broja životinja samo kod jedne nije zabilježena dob. Većina primarnih tumora dijagnosticirana je u životinja starijih od 10 godina, a čak 19% njih u životinja starih 12 godina (Slika 4). Dob oboljelih životinja kretala se između 5 i 14 godina.



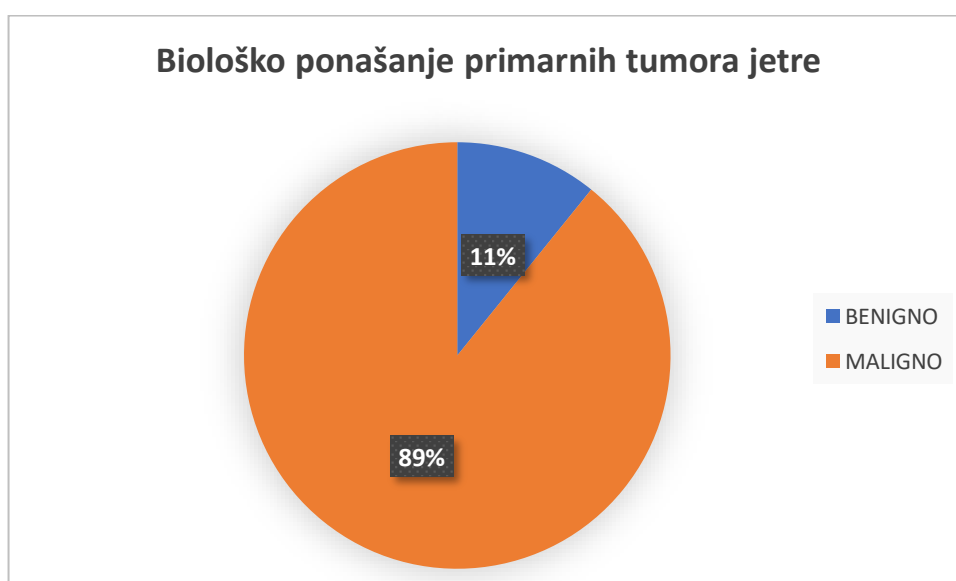
Slika 5. Prikaz distribucije dobi pacijenata kojima je dijagnosticiran primaran tumor jetre

Spol je zabilježen kod svih životinja s primarnim tumorima, no nedostaje u dva slučaja životinja s metastatskim tumorima. Od ukupnog broja pregledanih uzoraka primarnih tumora jetre 49% čine ženke, a 51% mužjaci (Slika 5).



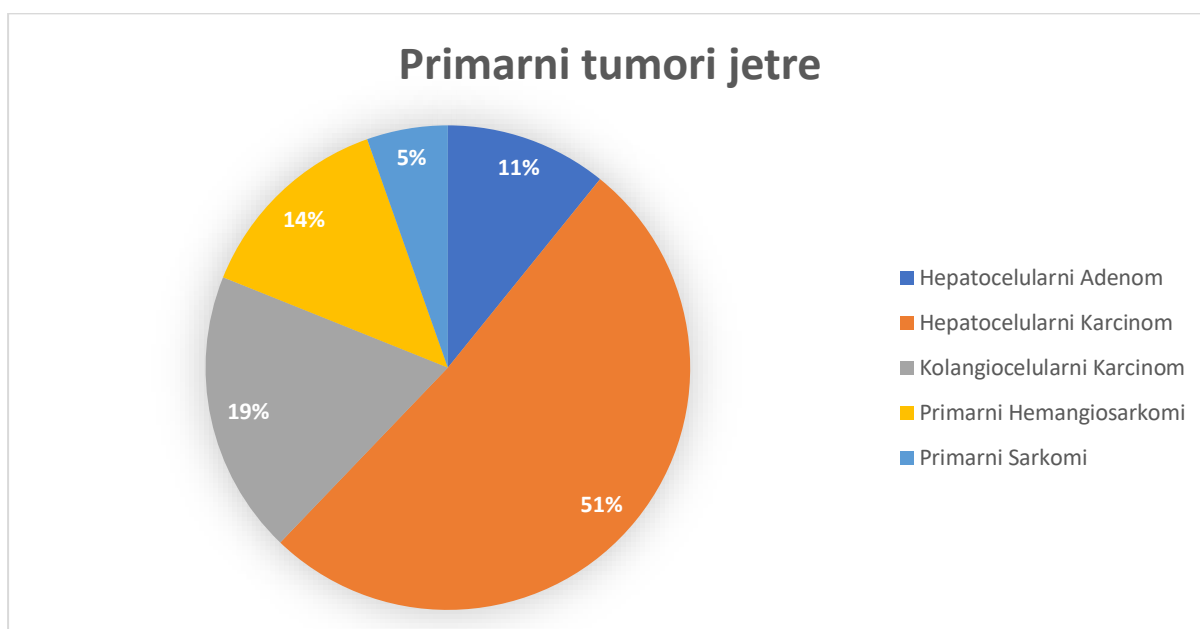
Slika 6. Zastupljenost pojedinog spola u ukupnom broju pretraženih uzoraka

Od ukupno 37 dijagnosticiranih primarnih tumora jetre njih 33 (89%) bilo je maligno dok je samo njih 4 (11%) bilo benigno (Slika 6).



Slika 7. Zastupljenost dobroćudnih te zloćudnih primarnih tumora jetre

Primarni tumori jetre koji su dijagnosticirani uključuju: hepatocelularne karcinome, hepatocelularne adenome, kolangiocelularne karcinome, primarne hemangiosarkome te primarne sarkome. Hepatocelularni karcinom najčešći je primarni tumor, koji čini 51% svih primarnih tumora jetre pregledanih u ovome istraživanju. Drugi po učestalosti jest kolangiocelularni karcinom (19%), zatim primarni hemangiosarkomi (14%), hepatocelularni adenomi (11%) i na kraju primarni sarkomi (5%) (Slika 7).



Slika 8. Učestalost pojedinih primarnih tumora jetre

Hepatocelularni karcinom dijagnosticiran je kod 18 pasa te 1 mačke europske pasmine. Od histomorfoloških tipova prisutni su trabekularni, skirozni, solidni te mješoviti tip. U dva slučaja nije bilo moguće odrediti o kojem se tipu radi. Zastupljene su različite pasmine pasa od kojih je najviše pasa križane pasmine (3/19). Mužjaci čine 52,6%, a ženke 47,4% (Tablica 1).

Tablica 1. Podjela hepatocelularnog karcinoma prema histomorfološkom tipu

| Hepatocelularni karcinomi | | | | |
|---|-----------------|-------------------------|------|-------------|
| Histomorfološki tip HCC-a* | Vrsta životinje | Pasmina | Spol | Ukupan broj |
| Hepatocelularni Karcinom Nepoznatog Tipa | Pas | Jorkširski Terijer | M | 2 |
| | Pas | Križanac | Ž | |
| Hepatocelularni Karcinom Trabekularni Tip | Pas | Bišon | Ž | 12 |
| | Pas | Nepoznato | M | |
| | Pas | Križanac | Ž | |
| | Pas | Njemački Ptičar | M | |
| | Pas | Križanac | Ž | |
| | Pas | Parson J.R. Terijer | Ž | |
| | Pas | Malteški Psić | M | |
| | Pas | Samojed | Ž | |
| | Pas | Beagle | M | |
| | Pas | Shi-Tzu | M | |
| | Pas | Srednji Pudl | Ž | |
| Mješoviti Hepatocelularni Karcinom Jetre | Pas | Engleski Koker Španijel | Ž | 2 |
| | Pas | Nepoznato | M | |
| Skirozni Hepatocelularni Karcinom | Pas | Mops | M | 2 |
| | Pas | Patuljasti Gubičar | M | |
| Solidni Hepatocelularni Karcinom Jetre | Mačka | Europska Pasmina | Ž | 1 |
| | | | | 19 |

* engl. *Hepatocellular carcinoma*

Svi hepatocelularni adenomi dijagnosticirani su u pasa, a mušjaci i ženke jednako su zastupljeni (Tablica 2).

Tablica 2. Distribucija pasmine i spola unutar hepatocelularnog adenoma

| Hepatocelularni adenomi | | | | |
|-------------------------|-----------------|-------------------------|------|-------------|
| | Vrsta životinje | Pasma | Spol | Ukupan broj |
| Hepatocelularni Adenom | Pas | Križanac | M | 1 |
| | | Šarpei | M | 1 |
| | | Zapadno Škotski Terijer | Ž | 1 |
| | | Zlatni Retriver | Ž | 1 |
| | | | | 4 |

Kolangiocelularni karcinomi jetre pronađe su kod pasa (4/7), mačaka (1/7) i tvorova (2/7). Poseban oblik kolangiocelularnog karcinoma – cistadenokarcinom- utvrđen je u 2 afrička tvora te u 1 britanske mačke. Ženke čine većinu obrađenih tumora i to čak 57,1%, a mušjaci 42,9% (Tablica 3).

Tablica 3. Podjela kolangiocelularnog karcinoma jetre prema histomorfološkom tipu

| Kolangiocelularni karcinomi jetre | | | | |
|-----------------------------------|-----------------|-----------------|------|-------------|
| Histomorfološki tip | Vrsta životinje | Pasma | Spol | Ukupan broj |
| Cistadenokarcinom | Tvor | Afrički Tvor | M | 3 |
| | Tvor | Afrički Tvor | Ž | |
| | Mačka | Britanska | M | |
| Kolangiocelularni Karcinom | Pas | Maltezer | Ž | 4 |
| | Pas | Škotski Ovčar | Ž | |
| | Pas | Križanac | M | |
| | Pas | Zlatni Retriver | Ž | |
| | | | | 7 |

Dva uzorka čine primarni sarkomi. Svi sarkomi su dijagnosticirani u muških pasa. Dijagnosticirani sarkomi odgovaraju hemafocitičnom histiocitnom sarkomu te slabo diferenciranom sarkomu mekih tkiva, stupnja malignosti III (Tablica 4).

Tablica 4. Primarni sarkomi jetre

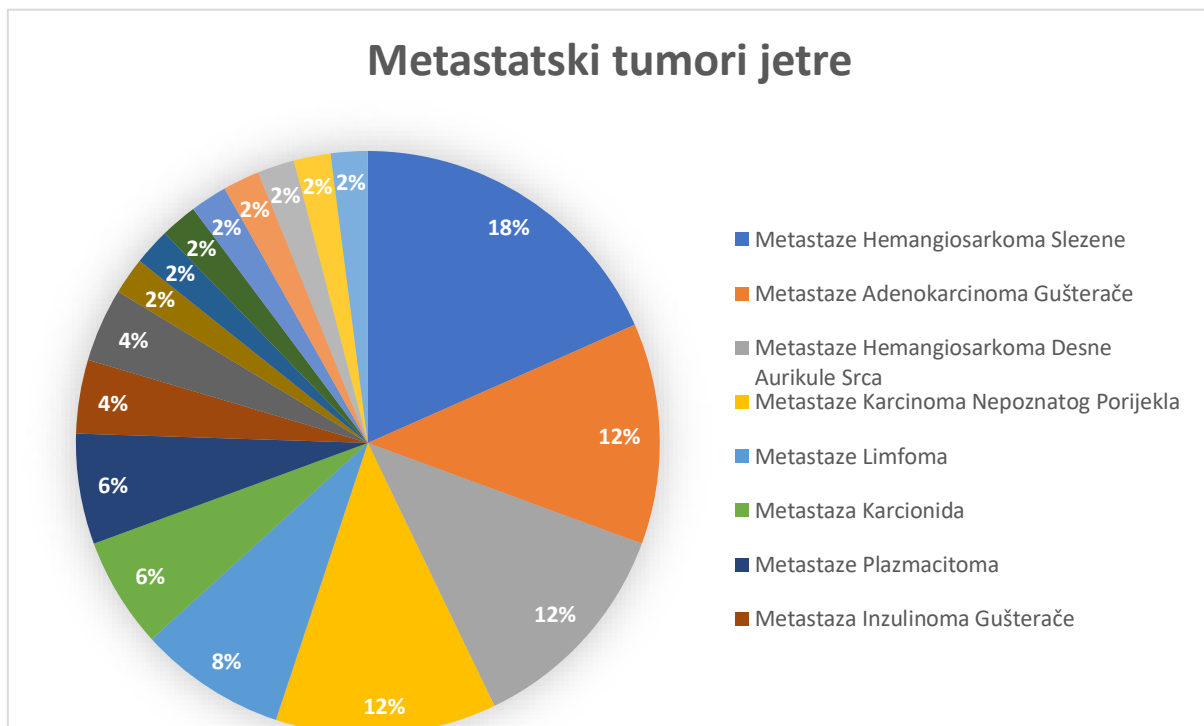
| Primarni sarkomi jetre | | | | |
|---|-----------------|----------------|------|-------------|
| | Vrsta životinje | Pasma | Spol | Ukupan broj |
| Hemofagocitični Histiocitni Sarkom | Pas | Mađarska Vižla | M | 1 |
| Slabo Diferencirani Sarkom Mekih Tkiva (Stupanj Malignosti III) | Pas | Križanac | M | 1 |
| | | | | 2 |

Primarni hemangiosarkomi jetre utvrđeni su kod 1 mačke domaće pasmine te 4 pasa raznih pasmina. Udio oboljelih ženki iznosi 60%, a mužjaka 40% (Tablica 5).

Tablica 5. Primarni hemangiosarkomi jetre

| Primarni hemangiosarkomi jetre | | | | |
|--------------------------------|-----------------|----------------------|------|-------------|
| | Vrsta životinje | Pasma | Spol | Ukupan broj |
| Primarni Hemangiosarkom Jetre | Mačka | Domaća | M | 5 |
| | Pas | Engleski Buldog | M | |
| | | Francuski Buldog | Ž | |
| | | Križanac | Ž | |
| | | Ravno Dlaki Retriver | Ž | |
| | | | | 5 |

Metastatski tumori čine 57% svih pregledanih uzoraka. Najčešći tumori koji su metastazirali u jetru jesu: hemangiosarkom slezene (18%), adenokarcinom gušterače (12%), hemangiosarkom desne aurikule srca (12%) te karcinomi nepoznatog porijekla (12%). Ostali tumori čije su metastaze pronađene uključuju: limfome (8%), karcinoide (6%), plazmacitome (6%), inzulinome gušterače (4%), mastocitome (4%), anaplastični sarkom mekih tkiva (2%), maligni tumor ovojnica perifernih živaca (2%), adenokarcinome pluća (2%), tumore mliječne žlijezde (2%), hemangiosarkome krvnih žila kralježnice (2%) (Slika 9). Najviše uzoraka dolazi od pasa koji čine 85% životinja, dok mačke koje su druge po redu samo 6%. Od svih pasmina pasa najzastupljeniji su psi križane pasmine (31,3%), a zatim njemački ovčari (10,4%) i zlatni retriveri (8,3%) (Tablica 6).



Slika 9. Prikaz udjela pojedinih metastatskih tumora jetre

Tablica 6. Podjela metastatskih tumora jetre

| Metastaze tumora u jetri | | | | |
|---|--------|-------------------------|-----------|-------------|
| | Vrsta | Pasmina | Spol | Ukupan broj |
| Adenokarcinom Pluća S Metastazama U Jetru | Govedo | Nepoznato | Nepoznato | 1 |
| Metastaza Adenokarcinoma Apokrinih Žlijezda Analnih Vrećica | Pas | Engleski Koker Španijel | Ž | 1 |
| Metastaza Anaplastičnog Sarkoma Mekih Tkiva (Soft Tissue Sarcoma) | Pas | Njemačka Doga | Ž | 1 |
| Metastaza Inzulinoma Gušterače | Pas | Aljaški Malamut | M | 2 |
| | | Križanac | M | |
| Metastaza Karcionida | Gušter | Bradata Agama | M | 3 |
| | Pas | Njemački Ptičar | Ž | |
| | | Zlatni Retriver | M | |
| Metastaza Malignog Fibroznog Histiocitoma | Pas | Rotvajler | M | 1 |
| Metastaza Malignog Pnst (Peripheral Nerve Sheath Tumour) Slezene | Pas | Am Stafordski Terijer | M | 1 |
| Metastaza Mastocitoma | Pas | Križanac | Nepoznato | 2 |
| | | | M | |
| Metastaza Tumora Mliječne Žlijezde | Mačka | Domaća | Ž | 1 |
| Metastaze Adenokarcinoma Gušterače | Pas | Križanac | M | 6 |
| | | | Ž | |
| | | Parso J.R. Terijer | M | |
| | | Sibirski Haski | M | |
| Metastaze Hemangiosarkoma Desne Aurikule Srca | Pas | Križanac | M | 6 |
| | | | Ž | |
| | | Labrador Retriver | M | |
| | | Njemački Ovčar | M | |
| | | Zlatni Retriver | M | |
| Metastaze Hemangiosarkoma Desne Aurikule Srca i Slezene | Pas | Križanac | M | 1 |
| Metastaze Hemangiosarkoma Krvnih Žila Kralježnice | Pas | Križanac | M | 1 |
| Metastaze Hemangiosarkoma Slezene | Pas | Gordon Seter | Ž | 9 |
| | | Križanac | M | |
| | | | Ž | |
| | | Labrador Retriver | M | |
| | | Njemački Bokser | M | |
| | | Njemački Ovčar | M | |
| Metastaze Karcinoma Nepoznatog Porijekla | Konj | Paint | M | 6 |
| | Mačka | Maine Coon | M | |
| | Pas | Am Staforski Terijer | M | |
| | | Boseron | M | |
| | | Švicarski Bijeli Ovčar | M | |
| | | Zapadno Škotski Terijer | M | |
| Metastaze Limfoma | Mačka | Domaća | M | 4 |
| | Pas | Shi-Tzu | Ž | |
| | | Zlatni Retriver | M | |
| | Tvor | Afrički Tvor | M | |
| Metastaze Plazmacitoma | Pas | Križanac | Ž | 3 |
| | | Labrador Retriver | Ž | |
| | | Zlatni Retriver | Ž | |
| | | | | 49 |

5. RASPRAVA

Ovim istraživanjem htjeli smo odrediti incidenciju primarnih tumora jetre koji se relativno rijetko javljaju u domaćih životinja. Korištena je računalna baza podataka zavoda za veterinarsku patologiju Veterinarskog fakulteta Sveučilišta u Zagrebu. Dobivene smo rezultate usporedili s dosadašnjim saznanjima iz literature i provedenih istraživanja. Većina radova s ovom tematikom obuhvaća samo pse i mačke zbog čega smo odlučili obuhvatiti sve domaće životinje u ovome radu. Najzastupljenije životinje bile su psi i mačke što je bilo i očekivano s obzirom na njihov sve duži životni vijek, suživot s ljudima, lakoću izvođenja dijagnostičkih postupaka uz relativno prihvatljivu cijenu istih. Biopsati jetre pasa činili su 86% svih pregledanih uzoraka, a mačaka 7%. U pasa su češći maligni tumori jetre u odnosu na benigne (BOROŠAK, 2021.) što smo u ovome istraživanju i potvrdili. Značajan broj primarnih tumora jetre je bilo maligno, njih čak 33 (89,2%), a samo njih 4 benigno (10,8%). Životinje dijagnosticirane s nekom vrstom primarnog tumora jetre obično su starije od 10 godina. Najviše primarnih tumora bilo je dijagnosticirano kod životinja starih 12 godina, a raspon godina iznosio je od 10 do 14 godina. Slične rezultate potvrdili su HIROSE i sur. (2014.), PATNAIK i sur. (1980.;1981.) te LEELA-ARPORN i sur. (2019.). Prema istraživanjima HIROSE i sur. (2014.), LEELA-ARPORN i sur. (2019.) te BEELER-MARFISI i sur. (2010.) nije pronađena spolna predispozicija za razvoj primarnih tumora jetre što se može i vidjeti u našim rezultatima gdje je podjednaka zastupljenost jednog i drugog spola. Smatra se da ne postoji pasminska predispozicija za razvoj primarnih tumora jetre, ali novija istraživanja pokazuju suprotno. Velški korgiji i biglovi dvije su pasmine koje pokazuju moguću pasminsku predispoziciju za razvoj hepatocelularnog karcinoma (LEELA-ARPORN i sur., 2019.). S druge strane HIROSE i sur. (2014.) u svom istraživanju navode pasminu shih tzu kao jednu od predisponiranih za razvoj hepatocelularnog karcinoma. Rezultati istog istraživanja (HIROSE i sur., 2014.) ukazuju na pasminsku predispoziciju za razvoj hepatocelularnog adenoma kod shiba inu-a i zlatnih retrievera. U ovome radu nije pronađena pasminska predispozicija niti za jedan primarni tumor jetre. Što se tiče gore navedenih pasmina, hepatocelularni karcinom pronađen je kod 1 bigla te 1 shih tzua, a hepatocelularni adenom kod 1 zlatnog retrievera. Dobiveni rezultati razlikuju se zbog malog broja uzoraka primarnih tumora jetre (37) u odnosu na ostala istraživanja koja su imala puno veći broj uzoraka (HIROSE i sur. (2014.) imali su 534 uzorka). Također, treba se uzeti u obzir popularnost pojedine pasmine u Hrvatskoj u odnosu na Japan. Incidencija primarnih epitelnih tumora jetre iznosila je 22% (37 slučajeva, uključujući hepatocelularni karcinom (51%), kolangiocelularni karcinom (19%), hepatocelularni adenom (11%)), mezenhimalnih primarnih tumora jetre 4% (7 slučajeva, uključujući primarne

hemangiosarkome (14%) i primarne sarkome (5%), točnije hemaofagocitični histiocitni sarkom te slabo diferencirani sarkom mekih tkiva) i metastatskih tumora jetre 29% (49 slučajeva). Incidencija samog hepatocelularnog karcinoma podudara se s rezultatima objavljenim u istraživanju PATNAIK i sur. (1980.; 1981.) gdje je incidencija hepatocelularnog karcinoma izosila 52% od svih primarnih tumora jetre, a kod REIST i sur. (2022.) 63,5%. Novija istraživanja HIROSE i sur. (2014.) za najčešću primarnu neoplazmu jetre u pasa navodi hepatocelularni adenom (32,7%) dok je hepatocelularni karcinom na drugome mjestu (30,1%), a incidencija hepatocelularnog karcinoma iznosi 35,1%. Zastupljenost oba hepatocelularna tumora je podjednaka što nam ukazuje da ne postoji dominacija malignog tumora nad benignim. Brojne studije u pasa pokazale su da se hepatocelularni adenomi javljaju rjeđe nego hepatocelularni karcinom, a do istog smo zaključka došli i u ovome istraživanju. Kolangiocelularni karcinom najčešća je primarna maligna neoplazma jetre u mačaka, a u pasa se javljaju češće od kolangiocelularnih adenoma. Većina kolangiocelularnih karcinoma u ovome istraživanju dijagnosticirana je kod pasa, a samo u jedne mačke što se ne slaže s navodima iz literature. Razlog tomu može biti premali broj uzoraka jetre, korištenje drugih dijagnostičkih laboratorija te moguća veća populacija pasa kao kućnih ljubimaca u Republici Hrvatskoj. Kolangiocelularni adenomi, hepatoblastomi, karcinoidi, te adenomi i karcinomi žučnog mjehura izrazito su rijetki primarni tumori jetre, koji se javljaju većinom u određenih vrsta životinja (farmske životinja i konji) koje su slabo zastupljene u ovome istraživanju. Nije zabilježen niti jedan slučaj gore navedenih tumora u računalnoj bazi podataka Zavoda za veterinarsku patologiju Veterinarskog fakulteta Sveučilišta u Zagrebu. Hemangiosarkom je agresivna neoplazma pasa i mačaka koja se rijetko javlja u ostalih vrsta životinja. Prema MEUTEN (2017.) manje od 5% primarnih tumora jetre u pasa su hemangiosarkomi. Primarni hemangiosarkomi činili su 14% od svih dijagnosticiranih primarnih tumora jetre. Primarni sarkomi jetre izuzetno su rijetki što potvrđuje incidencija od samo 5%. Ne postoji pasminska i spolna predispozicija za razvoj sarkoma jetre. Zbog premalog uzorka ne možemo sa sigurnošću tvrditi da postoji spolna predispozicija kod muških pasa za razvoj primarnih sarkoma jetre. Metastatski tumori jetre češći su od primarnih tumora jetre kod većine domaćih životinja. Činili su 57% pregledanih uzoraka jetre. WITHROW i VAIL (2020.) te MEUTEN (2017.) navode limfom, hemangiosarkom slezene te karcinom gušterače kao tumore koji najčešće metastaziraju u jetru. Što se ovog istraživanja tiče, najčešći tumori koji su metastazirali u jetru bili su hemangiosarkomi slezene i desne aurikule srca, adenokarcinom gušterače te limfom. Kao nedostatske ovog istraživanja naveli bismo: manji broj uzoraka jetre u odnosu na ostala istraživanja, nepotpune podatke o uzorcima te nedostatak anamneze. Zbog

nedostatka anamneze kod određenih uzoraka nismo bili u mogućnosti utvrditi je li hiperadrenokorticism jedan od rizičnih faktora za razvoj hepatocelularnog karcinoma. Također, jedan od limitirajućih faktora bili su nepravilno dostavljeni uzorci kod kojih se nije moglo utvrditi o kakvoj se leziji radi te su zbog toga isključeni iz ovog istraživanja.

Kako bi se otkrila stvarna incidencija primarnih tumora jetre domaćih životinja u Republici Hrvatskoj, potvrdili ili opovrgnuli rezultati ovog istraživanja te potvrdile ili srušile postavljene hipoteze ostalih relevantnih istraživanja, koje ovaj rad nije uspio, potrebno je provesti istraživanje s većim brojem uzoraka i detaljnom anamnezom svih pacijenata. Nastavak istraživanja mogao bi dati klinički važne rezultate, koji bi mogli olakšati dijagnozu i liječenje primarnih tumora jetre.

6. ZAKLJUČCI

1. Maligne neoplazme jetre javljaju se češće od benignih u pasa.
2. Životna dob jedan je od rizičnih faktora za razvoj primarnih tumora jetre, pogotovo u životinja starijih od 10 godina.
3. Zastupljenost životinja oba spola bila je podjednaka što upućuje da ne postoji spolna predispozicija za razvoj primarnih tumora jetre.
4. Nije utvrđena pasminska predispozicija za razvoj primarnih tumora jetre
5. Hepatocelularni karcinom najčešći je primarni tumor jetre u pasa.
6. Kolangiocelularni karcinomi javljaju se češće od kolangiocelularnih adenoma u pasa te su drugi najčešći primarni tumor jetre pasa.
7. Incidencija metastatskih tumora jetre puno je veća od one primarnih tumora jetre.
8. Tumori koji najčešće metastaziraju u jetru su: hemangiosarkomi slezene i desne aurikule srca, adenokarcinomi gušterače te limfomi.
9. Metastaze hemangiosarkoma puno su češći nalaz od primarnog hemangiosarkoma jetre.

7. LITERATURA

1. BALKMAN, C. (2009): Hepatobiliary Neoplasia in Dogs and Cats. *Vet. Clin. Small. Anim.* 39, 617.-625.
2. BEELER-MARFISI, J., L. ARROYO, J.L. CASWELL, J. DELAY, D. BIENZLE (2010): Equine primary liver tumors: a case series and review of the literature. *J. Vet. Diagn. Invest.* 22, 174. – 183.
3. BOROŠAK, V. (2021): Dijagnostika bolesti jetre u pasa. Diplomski rad, Sveučilište u Zagrebu, Veterinarski fakultet, Zagreb, Hrvatska.
4. BURTON, A. G. (2018): Hepatobiliary, In: *Clinical Atlas of Small Animal Cytology*, First edition, John Wiley & Sons Inc., Hoboken, str. 189. – 206.
5. GRABAREVIĆ, Ž., M. ĆORIĆ, S. SEIWERTH, P. DŽAJA, B. ARTUKOVIĆ, A. GUDAN KURILJ, A. BECK, M. HOHŠTETER, I.-C. ŠOŠTARIĆ-ZUCKERMANN, L. BRČIĆ, I. HRSTIĆ (2009): Comparative Analysis of Hepatocellular Carcinoma in Men and Dogs. *Coll. Antropol.* 33, 811.-814.
6. HIROSE, N., K. UCHIDA, H. KANEMOTO, K. OHNO, J. K. CHAMBERS, H. NAKAYAMA (2014): A Retrospective Histopathological Survey on Canine and Feline Liver Diseases at the University of Tokyo between 2006 and 2012. *J. Vet. Med. Sci.* 76, 1015.-1020.
7. KANIŽAJ, L. (2020): Pregled hemangiosarkoma kod pasa. Diplomski rad, Sveučilište u Zagrebu, Veterinarski fakultet, Zagreb, Hrvatska.
8. KÖNIG, H. E., H.-G. LIEBICH (2009): Anatomija domaćih sisavaca, prvo hrvatsko izdanje, Republika Hrvatska, Naklada Slap, poglavlje 7 probavni sustav, žlijezde povezane s probavnim kanalom, str 367.
9. LEELA-ARPORN, R., H. OHTA, N. NAGATA, K. SASAOKA, M. TAMURA, A. DERMLIM, K. NISA, K. MORISHITA, N. SASAKI, K. NAKAMURA, S. TAKAGI, K. HOSOYA, M. TAKIGUCHI (2019): Epidemiology of massive hepatocellular carcinoma in dogs: A 4-year retrospective study. *The Vet. J.* 248, 74.-78.
10. LINDER, K. E. (2017): Tumors of the Spleen. In: *Tumors in Domestic Animals*. (Meuten D. J., Ed.). Wiley Blackwell. pp. 309-314.
11. MEUTEN, D. J. (2017): *Tumours in Domestic Animals*; Fifth edition, Ames, Iowa: John Wiley & Sons Inc., poglavlje 14, str 602-631

12. MICHISHITA, M., S. EZAKI, K. OGIHARA, Y. NAYA, D. AZAKAMI, T. NAKAGAWA, N. SASAKI, T. ARAI, T. SHIDA, K. TAKAHASHI (2014): Identification of tumor-initiating cells in a canine hepatocellular carcinoma cell line, *Res. J. Vet. Sci.* 96, 315-322
13. PATNAIK, A. K., A. I. HURVITZ, P. H. LIEBERMAN, (1980): Canine Hepatic Neoplasms: A Clinicopathologic Study. *Vet. Pathol.* 17, 553.-564.
14. PATNAIK, A. K., A. I. HURVITZ, P. H. LIEBERMAN, G. F. JOHNSON (1981): Canine Hepatocellular carcinoma. *Vet. Pathol.* 18, 427.-438.
15. REIST, A. M., J.K. REAGAN, S. K. FUJITA, A. M. WALNY (2022): Histopathologic findings and survival outcomes of dogs undergoing liver lobectomy as treatment for spontaneous hemoabdomen secondary to a ruptured liver mass: retrospective analysis of 200 cases (2012.-2020.). *J. Am. Vet. Med. Assoc.*, 261(2), 237–245
16. SJASTAAD, Ø. V., O. SAND, K. HOVE (2017): Fiziologija domaćih životinja, prvo hrvatsko izdanje, Republika Hrvatska, Naklada Slap, poglavlje 15 probavni sustav, str 593.
17. VAN SPRUNDEL, R., T. S.G.A.M., VAN DEN INGH, F. GUSCETTI, O. KERSHAW, H. KANEMOTO, H. M. VAN GILS, J. ROTHUIZEN, T. ROSKAMS, B. SPEE (2013): Classification of primary hepatic tumours in the dog. *The Vet. J.* 197, 596.-606.
18. VAN SPRUNDEL, R., T. S.G.A.M., VAN DEN INGH, F. GUSCETTI, O. KERSHAW, M. E. VAN WOLFEREN, J. ROTHUIZEN, B. SPEE (2014): Classification of primary hepatic tumours in the cat. *The Vet. J.* 202, 255.-266.
19. WITHROW, S. J., D. M. VAIL (2020): Withrow and MacEwen's Small Animal Clinical Oncology, Fourth edition, St.Louis Missouri: Elsevier, poglavlje 4, str 68.; poglavlje 21, str 483.-491.
20. ZACHARY , J. F., DVM, PhD, DACVP (2017): Pathologic Basis of Veterinary Disease; Sixth edition, St.Louis Missouri: Elsevier, poglavlje 6, str 286.-321.; poglavlje 8, str 453-455

8. SAŽETAK

Tumori jetre u domaćih životinja

Morana Šćuric

Tumori jetre rijetko se javljaju u domaćih životinja. Većinu tumoroznih promjena jetre čine metastatski tumori, no primarni tumori jetre koji se mogu javiti uključuju: hepatocelularni karcinom, hepatocelularni adenom, hepatoblastom, kolangiocelularni karcinom, kolangiocelularni adenom, adenome i karcinome žučnog mjehura, karcinoide te primarne mezenhimske tumore jetre (fibrosarkom, leijomiosarkom, osteosarkom, hemangiom te hemangiosarkom). Kako bi se utvrdila incidencija primarnih tumora jetre, u ovome istraživanju pregledano je 170 uzoraka jetre. Incidencija primarnih tumora jetre iznosila je 22% (37/170), metastatskih tumora 29% (49/170), a netumoroznih promjena 49% (84/170). Najčešće dijagnosticirani primarni tumor jetre bio je hepatocelularni karcinom (51%), zatim kolangiocelularni karcinom (19%), primarni hemangiosarkom (14%), hepatocelularni adenom (11%) te primarni sarkomi (5%). Maligni primarni tumori jetre puno su češći od benignih u pasa što potvrđuje činjenica da je hepatocelularni karcinom, a nakon njega kolangiocelularni karcinom, bio najčešći primarni tumor jetre u pasa. S druge strane, incidencija metastatskih tumora puno je veća od one primarnih. Hemangiosarkomi slezene i desne aurikule srca, adenokarcinomi gušterače i limfomi tumori su koji najčešće metastaziraju u jetru. Nije utvrđena pasminska niti spolna predispozicija za razvoj primarnih tumora jetre, a hiperadrenokorticism nije potvrđen kao jedan od rizičnih faktora. Potvrđena je predispozicija za razvoj primarnih tumora jetre u životinja starijih od 10 godina.

Ključne riječi: incidencija, neoplazija, tumori jetre, metastaze

9.SUMMARY

Liver tumors in domestic animals

Morana Šćuric

Liver tumors are rarely found in domestic animals. Majority of liver tumors are actually metastatic tumors, but primary liver tumors that can be found include: hepatocellular carcinoma, hepatocellular adenoma, hepatoblastoma, cholangiocellular carcinoma, cholangiocellular adenoma, adenomas and carcinomas of the gallbladder, carcinoids and primary mesenchymal tumors (fibrosarcoma, leiomyosarcoma, osteosarcoma, hemangioma and hemangiosarcoma). 170 samples of liver biopsies were examined to determine the incidence rate of primary liver tumors in domestic animals. Incidence rate of primary liver tumors was 22% (37/170), metastatic tumors 29% (49/170) and non-tumorous growths 49% (84/170). The most commonly diagnosed tumor was hepatocellular carcinoma (51%), followed by cholangiocellular carcinoma (19%), primary hemangiosarcoma (14%), hepatocellular adenoma (11%) and primary sarcomas (5%). Malignant tumors are more common than benign in dogs which was confirmed with hepatocellular carcinoma being the most common tumor found in dogs followed by cholangiocellular carcinoma. However, the incidence rate for metastatic tumors was much greater than the one of primary tumors. Tumors that metastasized the most in the liver were: hemangiosarcoma of the spleen and the heart, pancreatic adenocarcinoma and lymphoma. There is no breed or sex predisposition for developing primary liver tumors and hyperadrenocorticism has not been identified as a risk factor. However, it has been confirmed that there is an increased risk of developing liver tumors in animals over the age of 10.

Key words: incidence rate, neoplasia, liver tumors, metastasis

10. ŽIVOTOPIS

Rođena sam 8.5.1997. godine u Zagrebu. Pohađala sam OŠ Jordanovac te kasnije Klasičnu gimnaziju Zagreb. Veterinarski fakultet upisala sam 2016.godine. Tijekom šest godina studija bila sam članica IVSA-e, a od 2019. do 2021. obnašala sam dužnost predsjednice te sam bila dio organizacijskog odbora 68. IVSA kongresa održanog u Zagrebu 2019.godine za čiju smo organizaciju dobili rektorovu nagradu za društveno koristan rad u akademskoj i široj zajednici. U razdoblju od 2020. do 2022. godine bila sam demonstrator na kolegijima Opća veterinarska patologija i Specijalna veterinarska patologija. Autor sam postera s kojim sam sudjelovala na 28. internacionalnom simpoziju komparativne patologije Ljudevit Jurak pod nazivom *Glioblastoma multiforme in a three-year-old hunting dog*. Također sam sudjelovala na 10. međunarodnom kongresu Veterinarska znanost i struka gdje sam prezentirala 2 rada: *Halotherapy as a potential treatment of horses with asthma i Incarceration of a small intestine through a rent in a gastrosplenic ligament in a 14-year-old gelding*, za koji sam osvojila nagradu za najbolju prezentaciju. Završila sam smjer „Farmske životinje i konji“, a od svibnja 2021. do svibnja 2024. bila sam dio konjske volonterske sekcije u sklopu klinike za kirurgiju, ortopediju i oftalmologiju. Preko CEEPUS programa, provela sam mjesec dana u Slovačkoj na klinici za konje u sklopu Veterinarskog fakulteta u Košicama.