

Strana tijela u želucu pasa liječenih na Veterinarskom fakultetu od 2012. do 2015. godine

Brgles, Valentina

Master's thesis / Diplomski rad

2017

Degree Grantor / Ustanova koja je dodijelila akademski / stručni stupanj: **University of Zagreb, Faculty of Veterinary Medicine / Sveučilište u Zagrebu, Veterinarski fakultet**

Permanent link / Trajna poveznica: <https://um.nsk.hr/um:nbn:hr:178:408893>

Rights / Prava: [In copyright](#) / [Zaštićeno autorskim pravom.](#)

Download date / Datum preuzimanja: **2024-06-26**



Repository / Repozitorij:

[Repository of Faculty of Veterinary Medicine -
Repository of PHD, master's thesis](#)



SVEUČILIŠTE U ZAGREBU

VETERINARSKI FAKULTET

VALENTINA BRGLES

**STRANA TIJELA U ŽELUCU PASA LIJEČENIH NA VETERINARSKOM
FAKULTETU OD 2012. DO 2015. GODINE**

Diplomski rad

Zagreb, 2017.

Sveučilište u Zagrebu

Veterinarski fakultet

Klinika za kirurgiju, ortopediju i oftalmologiju

Predstojnik klinike: prof. dr. sc. Boris Pirkić

Zavod za rendgenologiju, ultrazvučnu dijagnostiku i fizikalnu terapiju

Predstojnik klinike: prof. dr. sc. Damir Stanin

Mentor: prof. dr. sc. Darko Capak

Komentor: dr. sc. Hrvoje Capak

Članovi povjerenstva:

1. Izv. prof. dr. sc. Tomislav Babić
2. Dr. sc. Hrvoje Capak
3. Prof. dr. sc. Darko Capak
4. Prof. dr. sc. Dražen Vnuk, zamjena

Zahvala

Zahvaljujem svom mentoru prof. dr. sc. Darku Capak i Klinici za kirurgiju, ortopediju i oftalmologiju na pomoći i podršci prilikom odabira teme i izrade rada.

Posebno se zahvaljujem svom komentoru dr. sc. Hrvoju Capak te Zavodu za rendgenologiju, ultrazvučnu dijagnostiku i fizikalnu terapiju na velikoj pomoći prilikom pisanja ovog rada te što su mi omogućili pristup potrebnim materijalima istraživanja.

Također, zahvaljujem se cjelokupnom znanstveno-nastavnom i tehničkom osoblju Veterinarskog fakulteta Sveučilišta u Zagrebu na pruženom znanju kroz sve ove godine studija.

Na kraju, najveća zahvala mojoj obitelji koja mi je omogućila da slijedim svoj san i bila mi podrška kroz sve ove godine. Ne smijem zaboraviti spomenuti Antonia te drage prijatelje i kolege koji su mi uljepšali studentske godine i uvijek bili tu uz mene.

POPIS PRILOGA

Tablice:

Tablica 1. Distribucija pasa s nalazom stranog tijela u želucu prema spolu

Tablica 2. Prikaz pasmina pasa sa dijagnozom stranog tijela u želucu

Tablica 3. Broj i postotni udio pasa s pojedinom vrstom stranog tijela u želucu

Tablica 4. Podjela pasa s više vrsta stranih tijela u želucu istovremeno

Tablica 5. Ishod liječenja pasa sa stranim tijelom u želucu

Tablica 6. Učestalost i distribucija stranih tijela u želucu pasa obzirom na način liječenja

Slike:

Slika 1. Strana tijela pronađena u želucu pasa, pacijenata Klinike za kirurgiju, oftalmologiju i ortopediju Veterinarskog fakulteta Sveučilišta u Zagrebu

Slika 2. Rengenološki nalaz stranog tijela, čvrste plastike, u želucu psa

Slika 3. Grafički prikaz odnosa broja liječenih pasa i pasa sa slučajnim nalazom ovisno o vrsti stranog tijela

Slika 4. Rengenološki nalaz stranog tijela, metal – šivaća igla, u želucu psa, malteški psić

Slika 5. Rengenološki prikaz stranog tijela, kamen, u piloričnom dijelu želuca psa, francuski buldog

Slika 6. Rengenološki nalaz stranih tijela, sažvakanih kostiju, u želucu psa, srednji pudl

Slika 7. Grafički prikaz distribucije stranih tijela u želucu pasa obzirom na način liječenja

SADRŽAJ:

1. UVOD.....	1
2. PREGLED REZULTATA DOSADAŠNJIH ISTRAŽIVANJA	3
2.1. Anatomska građa želuca psa.....	3
2.2. Klinička slika	4
2.3. Metode dijagnostike stranog tijela.....	5
2.4. Metode liječenja.....	7
2.4.1. Endoskopija želuca.....	7
2.4.2. Gastrotomija.....	8
2.5. Prognoza i ishod liječenja.....	10
3. HIPOTEZA.....	11
4. MATERIJALI I METODE RADA.....	12
5. REZULTATI.....	15
6. RASPRAVA.....	23
7. ZAKLJUČCI.....	26
8. POPIS LITERATURE.....	27
9. SAŽETAK.....	30
10. SUMMARY.....	31
11. ŽIVOTOPIS.....	32

1. UVOD

U svakodnevnoj veterinarskoj praksi malih životinja jedna od najčešćih prvih sumnji kod pojave probavnih smetnji su strana tijela u želučanocrijevnom sustavu. Ovisno o lokaciji, stupnju i trajanju opstrukcije stranim tijelom mogu biti prisutni vrlo različiti klinički znakovi (ARONSON i sur., 2000; PAPAZOGLU i sur., 2003).

Prvi znak uglavnom je povraćanje, a ponekad se javlja proljev. Ovisno o stupnju i mjestu gdje se nalazi strano tijelo, pas se može ponašati relativno normalno i imati očuvan apetit ili bude poremećeno opće stanje s gubitkom apetita. Tjelesna temperatura obično je u fiziološkim granicama. Kod takvih kliničkih simptoma za postavljanje dijagnoze neophodna je radiografska i ultrazvučna pretraga, uz klinički pregled i laboratorijske pretrage (CAPAK i sur., 2016)

Vlasnici uz povraćanje ili proljev često primjete da pas pojačano uzima travu. Psi povremeno pasu travu i to se smatra normalnom potrebom, iako se još uvijek ne zna potpuno točno uzrok takvom ponašanju. Pretpostavka je kako pas instinktivno osjeća da mu nedostaje vlakana u obroku te ih na taj način nadoknađuje. Vukovi kao pseći preci također imaju potrebu za vlaknima te pojedu biljni sadržaj želuca svoje lovine. Kada psi pasu travu u većoj količini, to je najčešće znak osjećaja mučnine te pretjeranim uzimanjem trave pokušavaju sebi olakšati povraćanje.

Pas bilo koje životne dobi može progutati strano tijelo. Najčešće se ipak radi o mlađim psima zbog njihove veće razigranosti i znatiželje. Posebno jaku potrebu za žvakanjem, a pri tom i gutanjem raznih predmeta ima štenad u dobi od 4 mj, kada dolazi do mijenjanja mliječnog zubala u trajno. Odrasli psi koji su skloni uništavanju i trganju svojih igračkaka na komadiće i stariji psi koji pate od kroničnog gastritisa osim trave počnu jesti neobične stvari koje pas ikada ne bi pojeo (alotriofagija), također su česti pacijenti s dijagnozom stranog tijela u želučanocrijevnom traktu.

Pas može progutati nevjerojatne stvari. U praksi je dobro kada životinje progutaju probavljiva i manja strana tijela pa ne dolazi do većih poremećaja u probavi. Često takva strana tijela neopaženo prođu kroz probavni trakt. Do problema dolazi kada pas proguta veće komade neprobavljivog materijala koji se zadrži u nekom dijelu probavnog trakta i uzrokuje djelomičnu ili potpunu opstrukciju. Najčešća strana tijela koja se nađu kod pasa su plastika, kosti, oštri metalni predmeti, drvo, igračke, kamen i razni drugi materijali koje pas može progutati (GIANELLA i sur., 2009). Psi mogu progutati i linearna strana tijela koja najčešće dovode do komplikacija. To su u većini slučajeva tkanine, primjerice ručnik, krpa, čarape, klupko konca,

itd. U nekim slučajevima, progutano strano tijelo se mijenja nakon ingestije, kao u slučaju nekih drva spojenih ljepilom te često uzrokuju opstrukciju u želučanocrijevnom traktu.

Strana tijela u želucu su češća u pasa nego u mačaka, a razlog je u prirodi pasa i u većini slučajeva njihovoj želji za gutanjem svega što im se nađe na putu. Strana tijela u želucu predstavljaju od 16% do 50 % od svih stranih tijela u probavnom sustavu pasa, ovisno o istraživanju. U veterinarskoj medicini najčešća indikacija za gastrotomiju je uklanjanje stranog tijela iz želuca. (BOAG i sur., 2005; GIANELLA i sur., 2009; HAYES, 2009).

2. PREGLED REZULTATA DOSADAŠNJIH ISTRAŽIVANJA

2.1. Anatomska građa želuca psa

Za bolje razumijevanje problematike stranih tijela u želucu pasa, potrebno je poznavati anatomiju želuca. Želudac psa je oblika slova „C“ s konveksnom površinom okrenutom kaudoventralno i lijevo. Želudac se dijeli na kardiju (*pars cardiaca*), fundus (*pars fundica*), želučani trup (*corpus ventriculi*) i pilorus (*pars pylorica*). Kardija se nalazi u lijevo od medijalne ravnine u trbušnoj šupljini. Tamo se abdominalni dio jednjaka spaja sa želucem. Kardija je ljevkaasta sa mišićnim sfinkterom koji je u usporedbi s želucem drugih životinja prilično širok, što je razlog zašto pas lako povraća. Fundusni dio je slijepi vrečasti lijevi dio želuca koji se lagano izdiže iznad trupa želuca i kardije. Trup želuca je velik središnji dio želuca, pruža se od fundusnog do piloričnog dijela. Pilorus se dijeli na prošireni dio ili predvorje pilorusa (*antrum pyloricum*) i pilorični kanal (*canalis pyloricus*) prema dvanaesniku.

Veliki zavoj želuca (*curvatura ventriculi major*) je konveksni ventralni rub želuca. Na njega se hvata velika trbušna maramica (*omentum majus*). Mali zavoj želuca (*curvatura ventriculi minor*) je konkavni dorzalni rub želuca koji je povezan s jetrom pomoću male trbušne maramice (*omentum minus*). Mali zavoj nije jednoliko konkavan, ima tzv. kutni usjek (*incisura angularis*), koji je u klinici iznimno važan prilikom endoskopije jer može raditi poteškoće tijekom pretrage.

Opskrba želuca krvlju je putem tri glavne grane celijačne arterije (*a. celiaca*), a to su lijeva želučana arterija (*a. gastrica sinistra*), jetrena arterija (*a. hepatica*) i slezenska arterija (*a. lienalis*). *Arteria gastrica sinistra* i *dextra* idu duž malog zavoja želuca, a *a. gastroepiploica sinistra* i *dextra* duž velikog zavoja, što treba uzeti u obzir kod gastrotomije. *Arteria gastrica sinistra* je izravna grana cilijačne arterije i najveća arterija koja vaskularizira želudac. *Arteria hepatica* opskrbljuje jetru i grana se u *a. gastrica dextra* i *a. gastroepiploica dextra*. *Arteria lienalis* opskrbljuje s krvlju slezenu i nastavlja se kao *a. gastroepiploica sinistra* gdje anastomozira s *a. gastroepiploica dextra*. Zbog anastomoza, obje arterije gastrike i arterije gastroepiploike oblikuju perigastrični arterijski prsten iz kojeg se vaskularizira cijeli želudac osim lijevog dijela fundusa. Lijevi dio fundusa opskrbljuje *a. lienalis*. Želudac dobiva arterijsku opskrbu s oba zavoja na visceralnu i parijetalnu površinu. U središnjem dijelu obje površine ostaje područje s malo krvnih žila u kojem se može vršiti rez kod gastrotomije. Vene imaju sličan raspored kao arterije, ali vode krv u portalnu venu (*v. portae*) i ulaze u jetru.

Limfne žile su bogato zastupljene u submukozi, jer odvođe limfu u više želučanih limfnih čvorova. Želudac inerviraju parasimpatička vlakna iz *truncusa nn. vagi* i simpatička vlakna koja dolaze do želuca duž arterija. *Nervus vagus* stimulira želučanu sekreciju (KÖNIG i sur., 2005).

2.2. Klinička slika

Kod slučajeva nalaza stranih tijela u gastrointestinalnom sustavu, susrećemo se s problemom dijagnostike, anestezije, kirurške obrade i zaraštavanja rana, a posebice sa problemima postojanosti crijevne stijenke, pretjeranim razvojem bakterija, ileusom i hipoproteinemijom (ALLEN i sur., 1992; ELLISON, 1993b; RALPHS i sur., 2003).

Najčešći klinički znak ingestije i prisutnosti stranog tijela u želucu psa je povraćanje (CAPAK i sur., 2016), a u nekim slučajevima dolazi i do regurgitacije hrane odmah po uzimanju zbog iritacije jednjaka tijekom čestog povraćanja. Može se pojaviti proširenje abdomena često kod opstrukcije piloričnog dijela želuca, kao i bolnost abdomena ako je došlo do opstrukcije, perforacije ili ulceracije želuca.

Sekudarno, zbog povraćanja dolazi do poremećaja elektrolita i acidobazne-ravnoteže, tako je hipokloremija prisutna u više od 50% slučajeva gastrointestinalnih stranih tijela, bez obzira na anatomsku lokalizaciju stranog tijela (BOAG i sur., 2005).

Gastrointestinalne opstrukcije uzrokuju poremećaje ravnoteže tekućina, acido-baznog statusa i koncentracije elektrolita, zbog hipersekrecije te poremećaja apsorpcije, koji se očituju povraćanjem i nefiziološkim uzimanjem vode i hrane (BOAG i sur., 2005). Strana tijela mogu uzrokovati djelomičnu ili potpunu opstrukciju želučanocrijevnog sustava. Općenito govoreći, kod potpune opstrukcije dolazi do težih kliničkih znakova i bržeg pogoršanja općeg stanja (CAPAK i sur., 2016). Djelomična opstrukcija može uzrokovati kliničku sliku kroničnog tijeka, povezanu sa učestalim problemima u probavi zbog maldigestije i malapsorpcije (PAPAZOGLU i sur., 2003).

Većina nelinearnih stranih tijela u probavnom traktu izaziva probleme u optoku krvi tog dijela probavnog sustava te dolazi do edema i progresivne nekroze. Ovi faktori pridonose nastanku ileusa i porastu broja patogenih bakterija što rezultira kolapsom mukozne membrane i endotoksemijom (ELLISON, 1993a).

Primarni uzroci kroničnog povraćanja vezani uz promjene na želucu su difuzna upalna infiltracija, neoplazije, strana tijela, polipi, ulkusi, hipertrofija pilorusa i odgođeno pražnjenje

želuca. Ponekad ih je teško dijagnosticirati te se često mora koristiti kombinacija radiografije, ultrazvuka i endoskopije.

Zadebljala stijenka želuca je prvo što se primjeti radiografijom i najčešće se povezuje sa kroničnim povraćanjem. Tekućina uz stijenku želuca zbog superpozicije može odati dojam da je stijenka zadebljala. Ultrasonografski, zadebljanje želučane stijenke može biti fokalno, difuzno, koncentrično ili asimetrično. Kod fokalnog zadebljanja prisutne su promjene u slojevima stijenke, a mogu nastati uslijed neoplazija, granuloma i ulkusa. Generalizirano zadebljanje se uglavnom javlja kod upalnih promjena, ali se također može javiti kod difuzne neoplastične infiltracije. Stijenka želuca pasa je zadebljala ako je njena debljina veća od 5 mm.

Kronična opstrukcija pilorusa nastaje uslijed sužavanja njegova lumena ili mehaničkim zatvaranjem otvora. Za postavljanje dijagnoze može pomoći pregled ultrazvukom ili aplikacija barijeva kontrasta (CHOI i sur., 2002; GASCHEN, 2005).

Odgodeno pražnjenje želuca dijagnosticira se radiografskim metodama uz pomoć rendgenski vidljivih markera te barijevog ili jodnog kontrasta (WYSE i sur., 2003). Odabir metode ovisi o iskustvu dijagnostičara i o mogućnostima njene izvedbe (CHOI i sur., 2002; GASCHEN, 2005).

2.3. Metode dijagnostike stranog tijela

Kod pasa koji povraćaju, radiografija je važna za brzo otkrivanje opstrukcije crijeva ili prisutnost stranog tijela. Ovisno o nalazu mogu biti indicirane daljnje pretrage, primjerice sonografija i endoskopija. Ultrasonografija ima važnu ulogu u protokolu pacijenata sa gastrointestinalnim poremećajima (PENNINCK i sur., 1997). Visoka frekvencija ultrazvuka (7,5 MHz i više) primjerena je za pretragu crijevne stijenke. Za pregled gastrointestinalnog trakta mogu se koristiti konveksne i linearne sonde. Kod većih pasmina pasa, često je za pregled želuca potrebna konveksna sonda slabije frekvencije (5MHz). Ultrasonografija bi se uvijek trebala provoditi prije endoskopije ili pretrage pomoću barijeva kontrasta, jer je u protivnom onemogućen pregled crijevne stijenke ultrazvukom (CHOI i sur., 2002; GASCHEN, 2005).

Strano tijelo u želucu, ako je rengenski vidljivo, lako se dijagnosticira rengenskom pretragom abdomena bez aplikacije kontrastnog sredstva. Abnormalna sjena određenog oblika, zbog svoje netransparentnosti (pr. mineral, metal), vidljiva je u području želuca u svim projekcijama snimanja (VD i lateralna). Slabo transparentna strana tijela se mogu stopiti sa

drugim želučanim sadržajem, ali mogu postati lakše vidljiva kada ih okruže želučani plinovi, poput prirodnog, negativnog kontrastnog sredstva. Kako bi izbjegli pogreške u dijagnozi koje se mogu dogoditi kod rengenografije, potrebno je napraviti više projekcija (dorzo-ventralna, ventro-dorzalna, desna lateralna i lijeva lateralna) prilikom sumnje u strano tijelo.

Za identifikaciju rengeniski nevidljivog stranog tijela, potrebno je koristiti kontrastna sredstva. Kod pretrage kontrastom (jednostavna kontrastna gastrografija ili po mogućnosti dvostruka kontrastna gastrografija), strano tijelo bude okruženo njime te postaje vidljiva njegova veličina i oblik. Kontrast se ne veže za želučanu stijenku te je pokretan unutar lumena želuca. Pomičnost kontrasta nije uvijek prisutna, u slučajevima kada se strano tijelo fiksiralo u piloričnom dijelu želuca, može spriječiti prolazak kontrasta distalnije u probavni trakt te se on zadržava u želucu. Kontrastno sredstvo se može vezati za strano tijelo u tom slučaju dio kontrastnog sredstva jasno vidimo kako je napustio želudac i nastavio dalje probavnim traktom, a dio koji se vezao za strano tijelo jasno ocrta njegov oblik i veličinu u lumenu želuca.

Kod prisutnosti stranog tijela u želucu potrebno je pažljivo procijeniti veličinu želuca. Dilatacija želuca ukazuje kako se strano tijelo nalazi u želucu već neko vrijeme. Lokalizirana dilatacija u području gdje se nalazi strano tijelo ukazuje da se radi o nedavnoj ingestiji stranog tijela, a nastala je zbog gubitka mogućnosti probave i kolapsa tog dijela želuca (SEILER i MAJ, 2012).

U jednom istraživanju, 95% stranih tijela u želucu, vizualizirano je klasičnim nativnim snimanjem abdomena (GIANELLA i sur., 2009). Prisutnost slobodnog plina u abdomenu pacijenta sa gastrointestinalnim stranim tijelom ukazuje na perforaciju i isključuje potrebu za dodatnom vizualizacijom prije operacije. Pretraga pozitivnim ili negativnim kontrastnim sredstvom može pridonijeti u diferencijaciji stranog tijela od unutarnjih organa (BOWLUS i sur., 2005). Kod korištenja pozitivnog kontrasta u gastrografiji, važno je izbjegavati barij sulfat kod svake sumnje na perforaciju želuca. Jodirani kontrast je topiv u vodi i osigurava lošiju kontrastnost na slici, no lakše se ukloni iz abdominalne šupljine u slučaju perforacije, pa je obavezno dijagnostičko sredstvo pri svakoj sumnji na perforaciju želuca.

Strano tijelo u želucu može biti prepoznato i ultrazvučno po njegovu obliku i akustičnim sjenama. Uspoređujući s plinom, većina stranih tijela daje uniformnu, jaku i čvrstu sjenu sa vrlo malo artefakata. Objekti kutnih ili okruglih oblika također bacaju sumnju na strani materijal, međutim ponekad hrana može oblikom sličiti na strano tijelo te je bitno točno saznati kada je pas zadnji put pojeo obrok. Ako strano tijelo nije fiksirano, ono se može pomicati unutar želuca

ovisno o poziciji pacijenta. Kada je strani materijal u predvorju pilorusa i kanalu pilorusa, treba pregledati dvanaesnik zbog moguće prisutnosti linearnog stranog tijela što dovodi do dupliciranja stijenke crijeva (SEILER i MAĀ, 2012).

Ultrasonografija je posebice u novije vrijeme preporučena i široko prihvaćena za dijagnostiku gastrointestinalnih stranih tijela. Mnoge veterinarske prakse, ovisno o dostupnosti opreme, kao neinvazivnu metodu je sve više preferiraju ispred tehnika radiografije (TYRRELL i sur., 2006; CAPAK i sur., 2016). Kada se otkrije slobodna tekućina u trbušnoj šupljini, potrebno ju je uzorkovati pod nadzorom ultrazvuka s ciljem procijene mogućnosti sepse.

2.4. Metode liječenja

Kako bi uklonili dijagnosticirano strano tijelo iz želuca u smislu liječenja najčešće se radi endoskopija ili gastrotomija. Postoji mogućnost konzervativnog liječenja provociranjem povraćanja kratko vrijeme nakon ingestije stranog tijela. Pritom treba obratiti posebnu pažnju na izbor emetika i mogućnost izazivanja komplikacija trovanjem emetskim sredstvom. Prije izazivanja povraćanja treba biti siguran u prisustvo stranog tijela u želucu, u protivnom je ovakvo liječenje kontraindicirano. U praksi se obično koriste otopine modre galice, kuhinjske soli ili slabe koncentracije vodikovog peroksida. Jasno je da spomenuta sredstva lako izazivaju iritaciju sluznice probavnog sustava do pojave svježije krvi u povraćanom sadržaju. Stoga se ne preporuča koristiti neiskusnim veterinarskim praktičarima.

2.4.1. Endoskopija želuca

Endoskopija se preporuča kada se rengenološki i ultrazvučno ne mogu dijagnosticirati promjene kod životinja sa kroničnim povraćanjem, proljevom ili gubitkom na težini. Omogućuje brzu pretragu određenog dijela probavnog trakta i omogućuje biopsiju mukozne sluznice, bez potrebe da se radi torakotomija ili laparotomija. Također, pomaže kod otkrivanja morfoloških promjena (pr. mase, ulkusi, opstrukcije) ali je neosjetljiva za otkrivanje pojedinih abdominalnih funkcija (pr. hipotonija jednjaka).

Indikacija za gastroskopiju je povraćanje, krvarenje u gastrointestinalnom sustavu, gastroduodenalni refluks i drugi crijevni poremećaji. Služi i za otkrivanje ulkusa, erozija, tumora i upalnih promjena na želucu. Također je manje stresna i brža metoda pretrage, u odnosu na dijagnostičku laparotomiju. Mnoga strana tijela u želucu se lako uklone endoskopski.

Želudac mora biti prazan, maksimalno koliko je to moguće. Tijekom izvedbe gastroskopije, želudac treba biti adekvatno napunjen zrakom kako bi se moglo procijeniti stanje mukoze. Treba omogućiti usisavanje, kako bi se mogli ukloniti sekreti i zrak. Mukozu je potrebno pregledati određenim redosljedom, kako bi se izbjegla mogućnost da neka lezija promakne. To je posebno često u području pilorusa. Poželjno je uvijek napraviti i biopsiju sluznice želuca kako bi se pravovremeno otkrile bolesti koje nisu vidljive jednostavnom inspekcijom mukoze (WILLARD, 2014).

Endoskopsko uklanjanje stranog tijela iz želuca sve se češće koristi i sve je veća uspješnost prilikom takvog zahvata. GIENELLA i sur., (2009), spominju da je kod otprilike trećine (10/36) pasa sa stranim tijelom u želucu, kod kojih je rađeno endoskopsko uklanjanje, ipak naposljetku bilo potrebno uklanjanje gastrotomijom. Važno je napomenuti da se ovo istraživanje odnosi na ona strana tijela koja su se pokušala ukloniti endoskopskim putem, međutim samo uklanjanje nije bilo moguće zbog veličine, oblika stranih tijela ili drugih čimbenika.

2.4.2. Gastrotomija

Najčešća indikacija za operativno otvaranje želuca (gastrotomija) je uklanjanje stranog tijela iz želuca, koja se koristi i kod patoloških promjena na želucu, primjerice ulkusa. Kod nekih životinja se gastrotomijom uklanja i strano tijelo koje se nalazi u distalnom dijelu jednjaka.

Prije operacije potrebno je provjeriti hidracijski status životinje te je po potrebi rehidrirati, korigirati acido-baznu neuravnoteženost i poremećaj elektrolita. Psima kod kojih je došlo do trovanja cinkom potrebno je dati transfuziju krvi, zbog nastale hemolitičke anemije. Do trovanja cinkom dolazi kada pas proguta metalni predmet od cinka ili novčiće, kovanice kao što su to primjerice kovanice dolara i eura (centa) koji se sastoje od veće količine cinka.

U slučajevima sumnjivim na perforaciju ili s potvrđenom perforacijom, obavezno se preoperativno apliciraju antibiotici širokog spektra. Profilaktički bi trebalo i/v dati antibiotike 2 do 6 sati poslije operacije. Pas treba biti dobro pripremljen za operaciju, na operacijskom polju koje se proteže medijalno od sredine prsnog koša do prepucija kod mužjaka ili do pubične kosti kod ženke. U tom području dlaka treba biti potpuno obrijana i koža dezinficirana.

Kao i kod svake operacije gastrointestinalnog trakta, abdomen treba u cijelosti inspeksijski pregledati prije samog otvaranja želuca.

Incizija abdomena obično počinje kod ksifoidne hrskavice i nastavlja se kaudalno do pupka. U slučaju da incizija počinje kranijalnije od ksifoidne hrskavice, dolazi do moguće perforacije dijafragme i posljedično tome pneumotoraksa. Ako strano tijelo prođe iz želuca, pasira pilorus, može dospjeti distalnije u gastrointestinalni trakt te rezultirati potpunom ili djelomičnom opstrukcijom i uzrokovati devitalizaciju crijeva.

Gastrotomija je jednostavan operativni zahvat kojim se uspješno obavlja uklanjanje stranog tijela iz želuca. Uklanjanje stranog tijela iz želuca uglavnom se radi unutar trbušne šupljine, kako bi se spriječila opstrukcija izvrtanjem piloričnog dijela želuca. Strano tijelo u želucu se pretraži palpacijom preko stijenke želuca i pomakne ga se na najpogodnije mjesto, gdje se onda kirurški otvara želudac. Najpogodnije mjesto za inciziju je u sredini između dvaju kurvatura, zbog najmanje izraženih velikih krvnih žila. Dužina incizije ovisi o veličini stranog tijela. Strano se tijelo uklanja hvataljkom, a najčešće se koriste hvataljka Allis, Carmalt i Kelly hvataljka (BRIGHT, 1994; FOSSUM, 2002; SCHULER i TOBIAS, 2006).

Kada se dijagnosticira strano tijelo u želucu, njegovo operativno uklanjanje trebalo bi biti u što kraćem vremenu, jer može doći do nepotrebnih komplikacija i hitne laparotomije ako prođe više vremena od postavljene dijagnoze do operacije. Postoji mogućnost da strano tijelo uspije peristaltikom crijeva doći do kolona pa čak i napustiti gastrointestinalni trakt psa fecesom.

U slučaju linearnog stranog tijela koje je usidreno u pilorusu, prilikom gastrotomije ga oslobodimo i uklonimo. Ponekad je potrebna dodatna enterotomija kako bi se pronašli i uklonili preostali dijelovi linearnog materijala (CORNELL, 2012).

Rana na želucu šiva se u prvom sloju Cushingovim šavom kojim se zahvaća i sluznica, a Lambertovim šavom u drugom sloju. Konac koji se najčešće koristi je 2-0 ili 3-0 resorptivni monofilament. Želudac se vrati u trbušnu šupljinu, ona se ispere toplom fiziološkom otopinom koja se potom temeljito isušuje i na kraju se aplicira antibiotska otopina. Nakon toga koža se šiva klasičnim šavom u dva sloja.

Tijekom buđenja iz anestezije i oporavka, glava životinje bi trebala biti na povišenom kako bi se spriječio želučani refluks. Ako se javi krvavo povraćanje, bljedilo, jaka anemija ili melena, treba izmjeriti bazalni hematokrit. Hrana se može ponuditi 12 do 24 sata nakon operacije ako životinja ne povraća i nema osjećaj mučnine. Postoperativno povraćanje i mučnina mogu nastati zbog ileusa, poremećaja elektrolita (posebno nedostatak magnezija), boli, iritacije želučane sluznice ili poremećaja općeg stanja.

Terapija uključuje i/v nadoknadu tekućine, gastroprotektante (sucralfat), inhibitore želučane kiseline (pr. omeprazol, famotidin) i lijekove za jačanje motiliteta crijeva (pr. metoklopramid) ili antiemetike (pr. klorpromazin, ondansetron, dolasetron ili maropitant). U situacijama toksičnog djelovanja cinka iz stranog tijela, potrebno je provesti terapiju uklanjanja teških metala iz organizma (BRIGHT, 1994; FOSSUM, 2002; SCHULER i TOBIAS, 2006).

2.5. Prognoza i ishod liječenja

Prognoza kod životinja sa pronađenim stranim tijelom u želucu smatra se dobrom ako nema sumnje na perforaciju želuca. Kod perforacije, prognoza ovisi o stupnju nastalog peritonitisa i o općem stanju same životinje prije, tijekom i nakon operacije (CORNELL, 2012).

Najčešće komplikacije nastaju zbog povraćanja koje može dovesti do aspiracijske pneumonije i sekundarnog ezofagitisa. Kod operativno liječenih pasa može se javiti i krv u povraćenom sadržaju želuca, ako mukozni dio želuca nije dobro zašiven. Životinja koja učestalo povraća treba biti ponovno pregledana nativnom ili kontrastnom rengenografijom te eventualno endoskopski zbog potencijalne opstrukcije. Komplikacije zbog gastrotomije u praksi su relativno rijetke, zbog toga što se želudac brzo oporavlja i ima opsežnu zalihu krvi (BRIGHT, 1994; FOSSUM, 2002; SCHULER i TOBIAS, 2006). Otvaranje i eksudacija rane je najozbiljnija komplikacija koja se pojavljuje nakon operacije gastrointestinalnog trakta (ALLEN i sur., 1992, EVANS i sur., 1994, SHALES i sur., 2005).

3. HIPOTEZA

Klinički znakovi od strane želučano crijevnog sustava izrazito su učestali u svakodnevnoj praksi sa malim životinjama, a pritom podrazumijevaju vrlo širok popis diferencijalnih dijagnoza. Literaturno i iskustveno vrlo česta diferencijalna dijagnoza jesu i strana tijela u probavnom sustavu. Istovremeno, mnoga strana tijela u probavnom sustavu prolaze nezamiječeno od vlasnika ili veterinara.

Ovim istraživanjem želi se utvrditi učestalost stranih tijela u želucu pasa, njihova stvarna uzročna veza s kliničkim znakovima, mogućnosti liječenja odnosno ishodi nalaza raznih vrsta stranih tijela.

Detaljnim prikazom svojstava pasa - pacijenata, stranih tijela i načina liječenja žele se otkriti potencijalne komplikacije, unaprijediti mogućnosti dijagnostike i prognoze bolesti.

4. MATERIJALI I METODE RADA

Pregledom arhive klinika Veterinarskog fakulteta (prvenstveno Klinike za kirurgiju, ortopediju i oftalmologiju i Zavoda za rendgenologiju, ultrazvučnu dijagnostiku i fizikalnu terapiju) u razdoblju od 01. siječnja 2012. do 31. prosinca 2015. pronađene su kartice pacijenata, pasa s nalazom stranog tijela u želucu. U četverogodišnjem razdoblju evidentirani su slučajevi pasa s dijagnosticiranim stranim tijelom u želucu, bilo da se radi o psima sa slučajnim nalazom stranog tijela ili liječenih od stranog tijela u želucu.

Kriterij odabira podrazumjevu psi s radiološkim metodama opisanim stranim tijelima (nativna rendgenografija, kontrastne pretrage želuca, ultrazvučna pretraga) ili vizualiziranim stranim tijelom prilikom operativnog odnosno endoskopskog uklanjanja.

U radu su opisane karakteristike svih pasa koji prolaze navedeni kriterij, skupine liječenih pasa i pasa sa slučajnim nalazom stranog tijela (dob, spol, pasmina). Nadalje, opisana su svojstva stranih tijela unutar skupina liječenih i neliječenih pasa (vrsta, broj, količina stranih tijela).

Strana tijela podijeljena su na:

- Grubo sažvakane kosti, najčešće oštih rubova, koje se nalaze u većim ili manjim heterogenim nakupinama s nemogućnošću određivanja točnog broja koštanih odlomaka
- Kost kao jedna ili više cjelovitih rendgenskih sjena, često nepravilna oblika ili oblika pojedine vrste kosti (epifize dugih cjevastih kostiju i sl.)
- Plastika – komadići nepravilna oblika, u koje ubrajamo sažvakane loptice, komade igračaka te druge plastične predmete nepravilna oblika
- Metalna strana tijela - svi predmeti koji ostavljaju intenzivnu rengenološku sjenu metala
- Kamen kao zasebna rengenka sjena najčešće okruglastog oblika, oblikih rubova
- Loptica - strano tijelo, pravilnog okruglog oblika, najčešće s jasnije istaknutom sjenom okruglog ruba (tangencijalni rengenološki efekt)
- Kamenčići, u većoj ili manjoj nakupini s nemogućnošću određivanja točnog broja
- Tkanine, nepravilna linearna strana tijela (često nevidljive sjene prilikom native rendgenografije te je uglavnom nužna kontrastna pretraga)
- Igračka, cijela neoštećena pseća igračka, oblika ovisno o samoj vrsti igračke (pr. jež, patkica...)

- Drvo najčešće kao nepravilne teško vidljive sjene, a ponekad bude u cijelosti u obliku predmeta koji predstavlja (pr. drveni štapić sladoleda)
- Gumeni predmeti predstavljaju gumena strana tijela koja se ne mogu uvrstiti pod pseće igračke ili loptice
- Staklo, nepravilna oblika, oštih rubova, teško vidljivo strano tijelo
- Pod kategorijom „više vrsta stranih tijela“ podrazumjevamo dvije ili više vrsta različitih stranih tijela (iz ranije opisanih skupina) koje se istodobno nalaze u želucu psa prilikom pregleda

Prema količini stranih tijela slučajevi su podijeljeni na brojčane vrijednosti, kada ih je moguće odrediti kao zasebne rengenološke sjene. Pod količinom većeg broja ubrajamo strana tijela u nakupinama koja se nalaze u više od jedne anatomske regije želuca, dok pod manji broj spadaju nakupine stranog tijela u samo jednoj regiji želuca. Obično takve manje nakupine podrazumjevaju više od 5 zasebnih rendgenoloških sjena.

Istražene su dijagnostičke metode korištene u dijagnostici stranih tijela i broj njihovih ponavljanja, u smislu kontrole položaja stranog tijela ili uspjeha liječenja.

Istražena je učestalost potrebe za pojedinom vrstom liječenja, koje podrazumijevaju konzervativno liječenje (medikamentozno, prehranom), operativno (gastrotomija) ili endoskopsko uklanjanje stranog tijela.

Obzirom na ishod liječenja stranog tijela psi su podijeljeni u sedam skupina:

- Strano tijelo spontano napustilo probavni trakt, a do toga je došlo povraćanjem ili defekacijom stranog tijela
- Oporavak nakon operacije, kada se strano tijelo gastrotomijom ukloni direktno iz želuca
- Endoskopski uklonjeno, kada se endoskopom, ezofagealnim pristupom, ukloni strano tijelo
- Dodatne komplikacije su komplikacije koje su nastale zbog stranog tijela u želucu (npr. dilatacija sa torzijom želuca, ileus, pankreatitis i slično)
- Strano tijelo još uvijek prisutno u želucu podrazumijeva strano tijelo koje duže ostaje u želucu psa, miruje i ne uzrokuje probleme
- U skupinu uginulih ubrajaju se svi eutanazirani ili uginuli psi

- Pacijenti čiji nam je tijek i ishod bolesti ostao nepoznat. Najčešće se radi o psima koji su dovedeni na Veterinarski fakultet na uslužnu dijagnostiku, na Zavod za rendgenologiju, ultrazvučnu dijagnostiku i fizikalnu terapiju.

Svi prikupljeni podaci unutar skupina pasa, stranih tijela i načina liječenja strukturirani su i prilagođeni statističkoj obradi.

Osnovna statistička analiza učinjena je programom Excel, MS Office (2013).

5. REZULTATI

U promatranom četverogodišnjem razdoblju, u dostupnoj arhivi pacijenata pronađena su ukupno 264 psa s nalazom stranog tijela ili više njih u želucu. Odnosno, prosječno 66 životinja godišnje. Od toga je 65,15% (172) pasa liječeno zbog stranog tijela u želucu, dok je kod 34,85% (92) psa strano tijelo predstavljalo slučajan nalaz prilikom dijagnostike nevezane uz gastrointestinalne kliničke znakove. Spolna distribucija pasa s nalazom stranih tijela prikazana je u Tablici 1.

Tablica 1. Distribucija pasa s nalazom stranog tijela u želucu prema spolu

SPOL	N(%) SVI PSI	N(%) LIJEČENI	N(%) SLUČAJAN NALAZ
M	154 (58,33)	97 (56,40)	57 (61,96)
Ž	110 (41,67)	75 (43,60)	35 (38,04)
UKUPNO	264	172	92

Pasminska zastupljenost svrstava najviše pasa u skupinu križanaca i mješanaca (30,3%), dok se kod čistokrvnih pasa ističe nekoliko pasmina sa većom ko incidencijom (labrador retriever, zlatni retriever, amerčki stafordski terijer, njemački ovčar, pekinški psić, zapadno - škotski terijer, shi-tzu, itd.). Pasminska zastupljenost i podjela liječenih pasa i onih sa sporadičnim nalazom stranog tijela prikazana je u Tablici 2.

Pasmine koje su unutar pojedine kategorije zastupljene s manje od 3 jedinke, u razdoblju od četiri godine, nisu spomenute u tablici, a ukupno čine 14,02% od ukupnog broja pasa, s distribucijom unutar 37 pasmina.

Tablica 2. Prikaz pasmina pasa sa dijagnozom stranog tijela u želucu

PASMINE	N/% svih pasa	N/% liječenih pasa	N/% slučajnih nalaza
križanac	80/30,30	56/32,56	24/26,07
labrador retriever	23/8,71	16/9,30	7/7,61
zlatni retriever	16/6,06	11/6,40	5/5,43
američki stafordski terijer	10/3,79	7/4,07	3/3,26
njemački ovčar	10/3,79	6/3,49	4/4,35
pekinški psić	10/3,79	4/2,33	6/6,52
zapadno-škotski terijer	9/3,41	7/4,07	3/3,26
shi-tzu	7/2,65	4/2,33	3/3,26
malteški psić	6/2,27	3/1,74	3/3,26
sibirski haski	5/1,89	3/1,74	2/2,17
cane corso	5/1,89	4/2,33	1/1,09
beagle	4/1,52	4/2,33	0
engleski buldog	4/1,52	1/0,58	3/3,26
jorkširski terijer	4/1,52	1/0,58	3/3,26
kavalir king Charles španijel	4/1,52	3/1,74	1/1,09
aljaški malamut	3/1,14	1/0,58	2/2,17
bernski planinski pas	3/1,14	1/0,58	2/2,17
bulterijer	3/1,14	2/1,16	1/1,09
engleski koker španijel	3/1,14	0	3/3,26
francuski buldog	3/1,14	3/1,74	0
graničarski koli	3/1,14	2/1,16	1/1,09
gubičar patuljasti	3/1,14	2/1,16	1/1,09
ravnodlaki retriever	3/1,14	2/1,16	1/1,09
rotvajler	3/1,14	3/1,74	0
samojed	3/1,14	3/1,74	0
UKUPNO	264	172	92

Prema vrsti stranog tijela ili više njih nađenih u želucu prilikom dijagnostike i/ili liječenja psi su podijeljeni na liječene životinje i životinje sa slučajnim nalazom strano tijela, prikazani u tablici 3. i tablici 4.

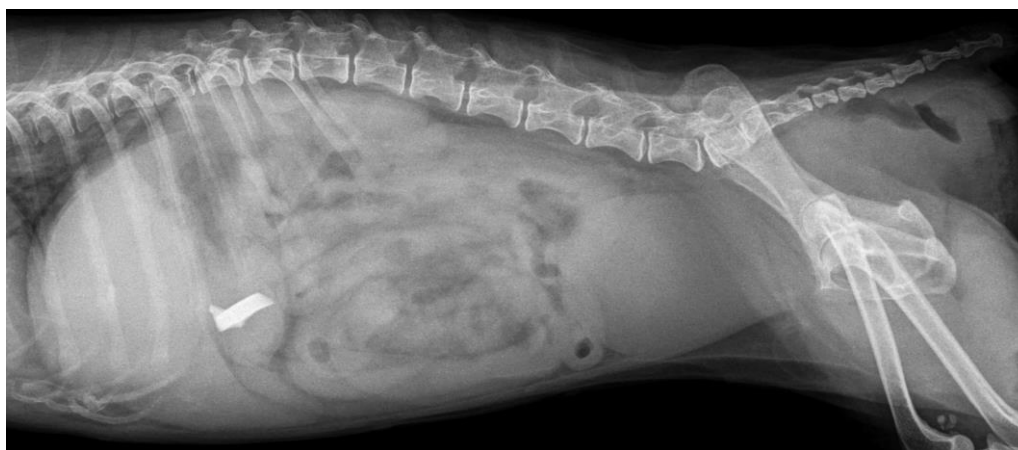


Slika 1. Strana tijela pronađena u želucu pasa, pacijenata Klinike za kirurgiju, oftalmologiju i ortopediju Veterinarskog fakulteta Sveučilišta u Zagrebu (loptice, kamen kesten, čarapa) (autor: prof. dr. sc. Darko Capak)

Tablica 3. Broj i postotni udio pasa s pojedinom vrstom stranog tijela u želucu

VRSTA STRANOG TIJELA	N/% UKUPNO	N/% LIJEČENI	N/% SLUČAJAN NALAZ
grubo sažvakane kosti	63/24,90	36/22,36	27/29,35
kost	42/16,60	25/15,53	17/18,48
plastika*	35/13,83	27/16,77	8/8,70
metal	29/11,46	17/10,56	12/13,04
kamen	26/10,28	16/9,94	10/10,87
loptica	16/6,32	13/8,07	3/3,26
kamenčići	16/6,32	3/1,86	13/14,13
tkanine	12/4,74	11/6,83	1/1,09
igračke	7/2,77	6/3,73	1/1,09
drvo	3/1,19	3/1,86	0
gumeni predmeti	2/0,79	2/1,24	0
staklo	2/0,79	2/1,24	0
UKUPNO	253	161	92

*sažvakane loptice, sažvakane igračke, nepoznata plastika

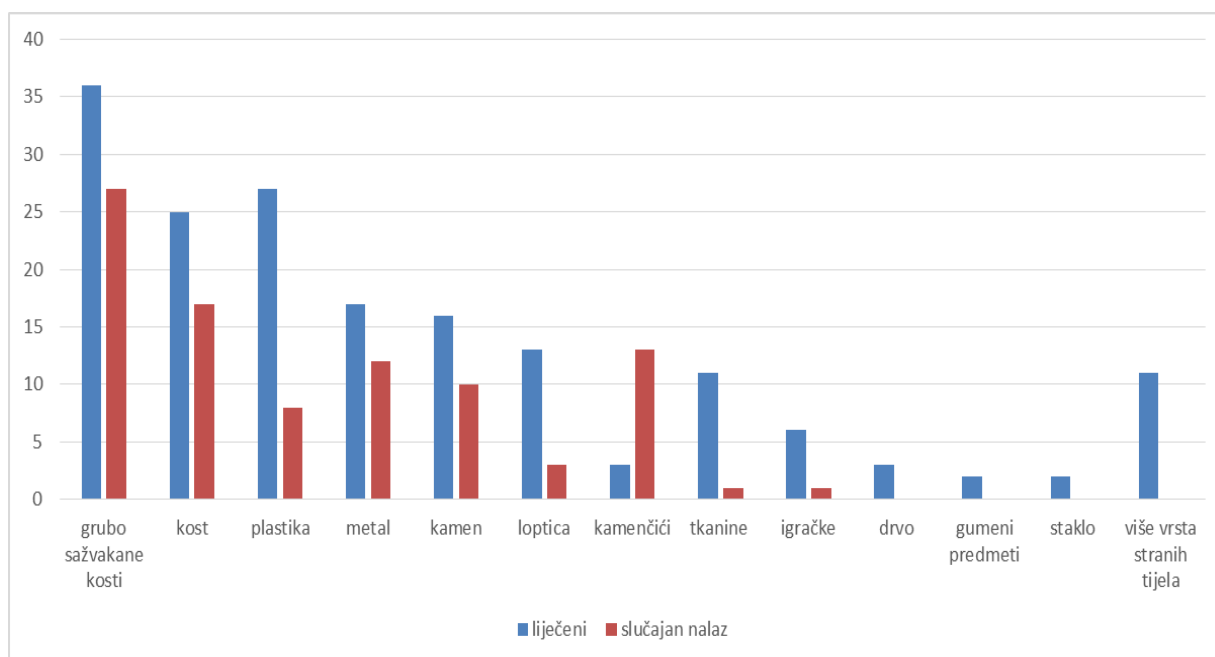


Slika 2. Rengenološki nalaz stranog tijela, čvrste plastike, u želucu psa
(arhiva Zavoda za rendgenologiju, ultrazvučnu dijagnostiku i fizikalnu terapiju)

Tablica 4. Podjela pasa s više vrsta stranih tijela u želucu istovremeno

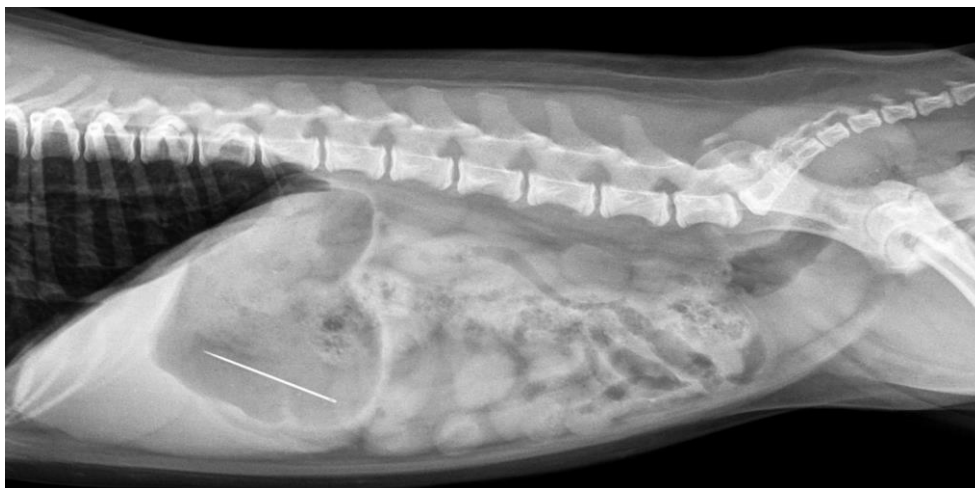
VIŠE VRSTA STRANIH TIJELA	N/% UKUPNO	N/% LIJEČENI	N/% SLUČAJAN NALAZ
plastika + guma	3/27,27	3/27,27	0
kost + guma	2/18,18	2/18,18	0
metal + plastika	1/9,09	1/9,09	0
kamenčići + sažvakane kosti	1/9,09	1/9,09	0
kost + tkanina	1/9,09	1/9,09	0
kost + plastika	1/9,09	1/9,09	0
guma+ sažvakane kosti	1/9,09	1/9,09	0
plastika + sažvakane kosti	1/9,09	1/9,09	0
UKUPNO	11	11	0

Odnos broja liječenih pasa i pasa sa slučajnim nalazom stranog tijela grafički je prikazan na slici 3.

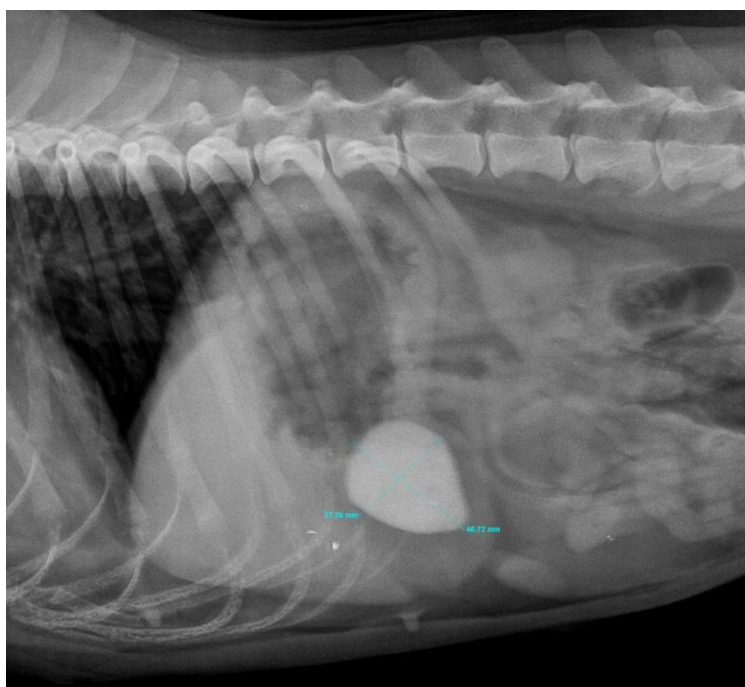


Slika 3. Grafički prikaz odnosa broja liječenih pasa i pasa sa slučajnim nalazom ovisno o vrsti stranog tijela

Od ukupnog broja pasa sa nalazom stranog tijela u želucu, u čak 183 slučaja dijagnostičko snimanje učinjeno je samo jednom, što iznosi 61,31% pasa. Dok je 81 (30,69%) pasa rendgenološki pregledano više puta prilikom planiranja i izvođenja terapije i liječenja.



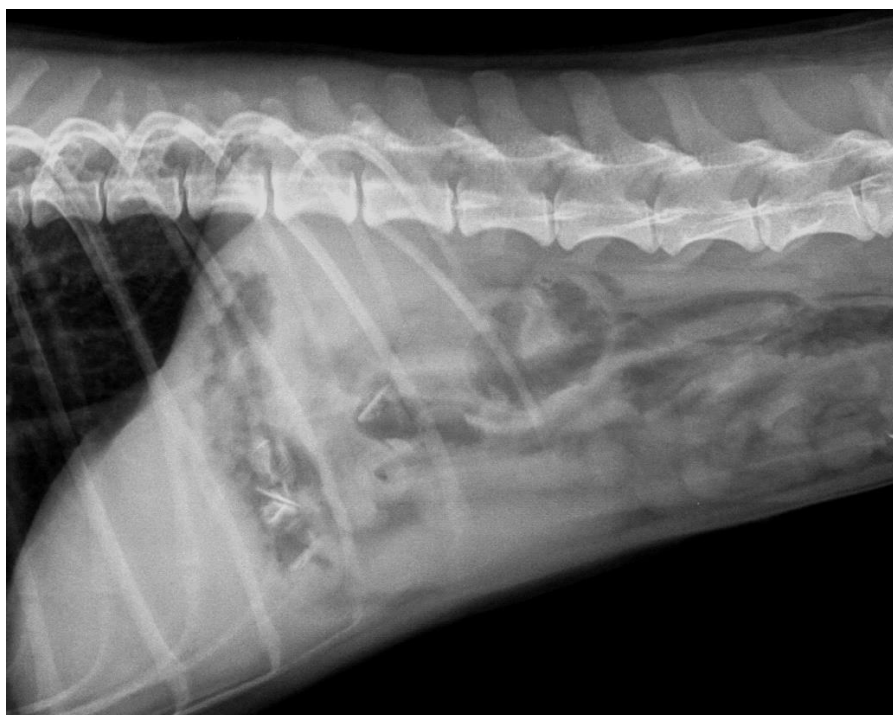
Slika 4. Rengenološki nalaz stranog tijela, metal – šivaća igla, u želucu psa, malteški psić (arhiva Zavoda za rendgenologiju, ultrazvučnu dijagnostiku i fizikalnu terapiju)



Slika 5. Rengenološki prikaz stranog tijela, kamen, u piloričnom dijelu želuca psa, francuski buldog (arhiva Zavoda za rendgenologiju, ultrazvučnu dijagnostiku i fizikalnu terapiju)

Obzirom na težinu kliničke slike i osobine stranih tijela prema načinu i ishodu liječenja, životinje su prikazane u tablici 5. Kod značajne većine životinja, 94,7%, ishod je pozitivan, a za svega 5,3% pasa ishod liječenja bio je letalan. Međutim, kod svih uginulih ili eutanaziranih životinja strano tijelo nije bilo primaran uzrok latealnog ishoda.

Od 14 jedinki s nalazom stranog tijela 8 (3,03%) je eutanazirano, dok je 6 (2,27%) uginulo.



Slika 6. Rengenološki nalaz stranih tijela, sažvakanih kostiju, u želucu psa, srednji pudl (arhiva Zavoda za rendgenologiju, ultrazvučnu dijagnostiku i fizikalnu terapiju)

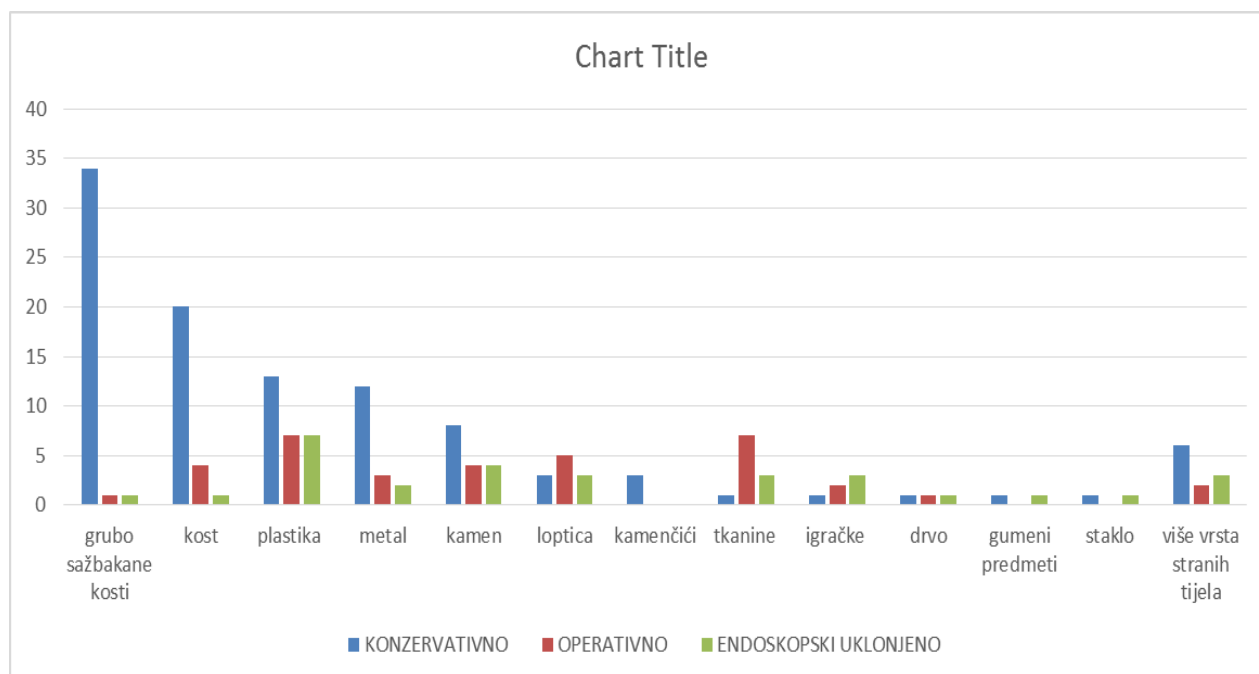
Tablica 5. Ishod liječenja pasa sa stranim tijelom u želucu

ISHOD	N/% SVIH PASA	N/% LIJEČENIH	N/% SLUČAJAN NALAZ
spontano napustilo	138/52,27	71/41,28	67/72,83
oporavak nakon operacije	28/10,61	28/16,28	0
endoskopski uklonjeno	28/10,61	28/16,28	0
dodatne komplikacije	6/2,27	6/3,49	0
strano tijelo još uvijek prisutno	4/1,52	3/1,74	1/1,09
uginulo	14/5,30	2/1,16	12/13,04
nepoznat ishod	46/17,42	34/19,77	12/13,04
UKUPNO	264	172	92

Distribucija pojedinih vrsta stranih tijela s obzirom na način liječenja prikazana je u tablici 6. i slikovito, u grafičkom prikazu na slici 7.

Tablica 6. Učestalost i distribucija stranih tijela u želucu pasa obzirom na način liječenja

VRSTA STRANOG TIJELA (N/%)	KONZERVATIVNO	OPERATIVNO	ENDOSKOPSKI UKLONJENO	UKUPNO (stranih tijela)
grubo sažvakane kosti	34/94,44	1/2,78	1/2,78	36
kost	20/80,00	4/16,00	1/4,00	25
plastika	13/48,15	7/25,93	7/25,93	27
metal	12/70,59	3/17,65	2/11,76	17
kamen	8/50,00	4/25,00	4/25,00	16
loptica	3/27,27	5/45,45	3/27,27	11
kamenčići	3/100	0	0	3
tkanine	1/9,09	7/63,64	3/27,27	11
igračke	1/16,67	2/33,33	3/50,00	6
drvo	1/33,33	1/33,33	1/33,33	3
gumeni predmeti	1/50,00	0	1/50,00	2
staklo	1/0,96	0	1/3,33	2
više vrsta stranih tijela	6/54,55	2/18,18	3/27,27	11
UKUPNO (liječenje)	104	36	30	170



Slika 7. Grafički prikaz distribucije stranih tijela u želucu pasa obzirom na način liječenja

U liječenju 2 psa strano tijelo nije uklonjeno primjenom samo jedne vrste liječenja. Zbog neuspjelog pokušaja evakuacije stranog tijela (obično iz tenhičkih razloga) bilo je potrebno prilagoditi način liječenja stranom tijelu.

U prvom slučaju radi se o muškaku, križancu, starosti 3 godine. Vlasnik je doveo psa, koji je progutao cijelu lopticu. Na prvom rendgenogramu je spomenuta loptica dijagnosticirana u želucu psa. Učinjena je endoskopija s ciljem uklanjanja stranog tijela iz želuca, no bez uspjeha. Na kontrolnom snimanju loptica je i dalje u želucu psa. Naposljetku je učinjena gastrotomija te je strano tijelo uklonjeno iz želuca.

U drugom slučaju radi se o jednogodišnjem muškaku, pasmine francuski buldog koji je također u želucu imao cijelu neoštećenu lopticu. Pokušano je uklanjanje konzervativnim metodama, što nije rezultiralo uklanjanjem stranog tijela. Preporučena je gastrotomija, no ona nije obavljena na Veterinarskom fakultetu, stoga nam ishod liječenja u ovom slučaju ostaje nepoznat.

6. RASPRAVA

Prikazom rezultata u ovom istraživanju potvrđena je činjenica značajne učestalosti nalaza stranih tijela u želučanocrijevnom sustavu pasa. Prema autorovim saznanjima, malo je objavljenih radova koji opisuju isključivo nalaze stranih tijela u želucu pasa. Obično retrospektivna istraživanja idu u smjeru usporedbe distribucije ili nalaza stranih tijela po probavnom traktu. Posljedica je i vrlo širok raspon pojavnosti stranih tijela u želucu, od 16 ili 33,2 do 50% istraživanih slučajeva (BOAG i sur., 2005; GIANELLA i sur., 2009; HAYES, 2009; HOBDDAY i sur., 2016). U našem istraživanju nije bio cilj usporediti pojavnost stranih tijela po anatomskoj lokalizaciji u probavnom sustavu, nego specifično istražiti strana tijela u želucu.

Obzirom na predmet interesa, razlikuje se i metodologija istraživanja od opisane kod HAYES, 2009. Naime, u spomenutom istraživanju, u 3% slučajeva linearno strano tijelo nađeno je u usnoj šupljini ili anusu prilikom kliničkog pregleda. U 76% slučajeva strano tijelo palpatorno se moglo osjetiti prilikom pregleda. Od ukupnog broja pacijenata (183 psa), radiografija abdomena provedena je u svega 42 slučaja, dok je kod samo 21 psa (11%) rendgensko snimanje bilo ključno za potvrdu dijagnoze.

Spomenuti rezultati značajno su različiti od HOBDDAY i suradnika, 2016., gdje je u dijagnostici stranih tijela radiografija abdomena obavljena kod 483 od 499 pasa s dijagnozom stranog tijela u probavnom sustavu. Kod preostalih 16 pasa strano tijelo ultrazvučno je vizualizirano u 10 pasa, a kod ostalih je bilo vidljivo klinički ili postmortalno. Kod 30 pasa korištena je kontrastna pretraga barijevim sulfatom za definitivnu potvrdu stranog tijela. Opisana učestalost dijagnostičkih metoda poklapa se podacima objavljenim kod mačaka (CAPAK i sur., 2016). U našem istraživanju zbog manjka podataka o sveukupnom broju i slijedu dijagnostičkih postupaka isti nije prikazan. Isti autori spominju 10 slučajeva u kojima je bilo nužno ponavljanje rengenškog snimanja za potvrdu stranog tijela. Promatrajući isključivo strana tijela u želucu, u našem istraživanju kod 81 psa (30,69%) rengenško snimanje ponavljano je jednom ili više puta, s namjerom kontrole pasaže u distalnije dijelove probavnog trakta ili evakuacije stranog tijela.

Dok je u spomenutim opsežnim retrospektivnim istraživanjima naglasak na kliničkoj slici, laboratorijskim nalazima, tehnikama liječenja ili ishodu, u našem istraživanju, pristup odabiru pacijenata bazirao se na vizualizaciji stranog tijela u želucu pasa (dominantno

radiološkim metodama ili prilikom uklanjanja makroskopski) i vrstama stranih tijela. Jedinstveno u ovom istraživanju je uključivanje pasa sa slučajnom dijagnozom stranog tijela u želucu, koje se u ranijim radovima ne spominje. Iz tog razloga očekivane su razlike među dobivenim rezultatima, prije svega u ishodima liječenja.

Više istraživanja ranije (GIANELLA i sur., 2009) dokazalo je izraženu pasminsku predispoziciju za pojavu stranih tijela u nekim anatomskim dijelovima probavnog sustava. Primjerice, u jednjaku kod zapadno-škotskih terijera, jorkširskih terijera ili bernskih planinskih pasa. Pasminska predispozicija za nalaz stranog tijela u želucu individualna je ovisno o promatranoj populaciji, primjerice HAYES (2009) opisuje učestaliju pojavnost kod staforskih terijera, engleskih bulterijera, Jak Russel terijera, špringel španijela i graničarskih kolija. Nadalje, HOBDAJ i sur. (2016) opisuju značajnu pojavnost u pasmina labrador retriever, stafordski terijer i zlatni retriever. Međutim, način izračuna razlikuje se u svakom istraživanju te nije usporediv. U našem istraživanju, koje obuhvaća samo strana tijela u želucu, ona su češće opisana u pasmina: labrador retriever, zlatni retriever, američki stafordski terijer, njemački ovčar i pekinški psić, no dominantno psi iz skupine križanaca. Pri ovoj usporedbi treba uzeti u obzir zemljopisne razlike, gdje jako varira zastupljenost pasmina u ukupnoj populaciji. Primjerice, u našem istraživanju nije zabilježeno strano tijelo u želucu kod psa pasmine špringel španijel.

Spolne razlike u pojavnosti stranih tijela u svim istraživanjima govore u korist češćeg nalaza kod muških pasa, što je potvrđeno i našim istraživanjem.

Govoreći o samim vrstama stranih tijela, gotovo ne postoji podatak u literaturi s kojim bismo mogli uspoditi naš rezultat, budući da ostali autori promatraju ukupan broj stranih tijela u želučanocrijevnom sustavu. Međutim, primjećuje se podudarnost u omjerima linearnih i nelinearnih stranih tijela u svim istraživanjima. U dosad objavljenim radovima nelinearna strana tijela značajno su učestalija. Kod promatranih pasa pacijenata Veterinarskog fakulteta, linearna strana tijela zabilježena su u 12 od 253 slučaja.

Ishodi liječenja razlikuju se ovisno o promatranim populacijama životinja. Nemoguće je usporediti podatak o preživljavanju s objavljenim radovima jer oni uključuju sveukupnu stopu preživljavanja, neovisno o mjestu nalaza stranih tijela. Poznato je da se letalan ishod vezuje uz komplikacije ili neizlječivo stanje, koje je značajno češće u ostalim dijelovima probavnog sustava nego u želucu, primjerice tankom crijevu. Stopa preživljavanja, u svakom slučaju je visoka; 94% kod nelinearnih i 80% kod linearnih stranih tijela (HAYES, 2009), ili 96% (HOBDAJ i sur., 2016). U našem istraživanju, neovisno u načinu liječenja, 94,7 % pasa.

Međutim, u populaciji promatranih pasa u nešem istraživanju nije zabilježen smrtni ishod zbog stranog tijela u želucu, već je eutanazija ili uginuće posljedica neke druge bolesti, čak nevezana uz komplikacije ingestije stranog tijela.

Nedostaci u ovom istraživanju odnose se na relativno velik broj pasa (46) s nalazom stranih tijela u želucu, kod kojih je obavljena samo uslužna dijagnostika, te nije bilo moguće pratiti daljnji izbor liječenja ili ishod bolesti. Ti podaci zasigurno bi unaprijedili naše zaključke. Slijedeći nedostatak vezuje se uz velik broj veterinarara praktičara s vrlo različitim područjima interesa, uključenih u tretman životinja, gdje su neki slučajevi promakli zbog nepotpune dokumentacije u kartonu pacijenata ili prosudbe kako ne treba evidentirati strano tijelo ako ono ne uzrokuje klinički manifestnu bolest. Dakako, opisani broj životinja i stranih tijela dovoljan je za valjane zaključke te spomenuti nedostaci ne umanjuju njihovu vrijednost. Daljnja istraživanja treba provesti u smislu detaljnije statističke obrade prikazanih podataka i usporedbe nalaza stranih tijela u želucu sa stranim tijelima u probavnom sustavu pasa općenito.

7. ZAKLJUČCI

Slijedom navedenih rezultata istraživanja stranih tijela u želucu pasa, valja zaključiti:

- Strana tijela u želucu pasa vrlo su čest razlog pojave kliničkih znakova i posjeta vlasnika veterinaru
- Međutim, kod značajnog broja pasa strana tijela u želucu ne moraju uzrokovati kliničke znakove
- Ako postoji više od jednog stranog tijela u želucu sigurno će se javiti znakovi bolesti
- Strana tijela u želucu češća su u mužjaka, no u ženki
- Pasmine, izuzev križanaca i mješanaca, s većom pojavnošću stranih tijela su labrador retriever, američki stafordski terijer, zlatni retriever, njemački ovčar, pekinški psić
- Kod pasa dominira nalaz nelinaernih stranih tijela u želucu
- Strana tijela koja gotovo ne zahtjevaju liječenje su kamenčići (šljunak)
- Strana tijela koja se najlakše konzervativno liječe su grubo sažavakane kosti ili kosti, dok je u većini slučajeva ingestije tkanina, loptica ili psećih igračake nužno endoskopsko ili operativno uklanjanje
- Komplikacije zdravstvenog stanja nakon nalaza stranog tijela u želucu su zanemarive (6/264)
- Stupanj preživljavanja je izrazito visok, odnosno nije zabilježen letalan ishod zbog samog stranog tijela u želucu

8. LITERATURA

- ALLEN, D., D. SMEAK, E. SCHERTEL (1992): Prevalence of small intestinal dehiscence and associated clinical factors: a retrospective study of 121 dogs. *J. Am. Anim. Hosp. Assoc.* 28, 70-76.
- ARONSON, L. R., D. J. BROCKMAN, D. C. BROWN (2000): Gastrointestinal emergencies. *Vet. Clin. N. Am.: Small Anim. Pract.* 30, 555-579.
- BOAG, A. K., R. J. COE, T. A. MARTINEZ, D. HUGHES (2005): Acid-base and electrolyte abnormalities in dogs with gastrointestinal foreign bodies. *J. Vet. Intern. Med.* 19, 816-821.
- BOWLUS, R. A., D. S. BILLER, L. J. ARMBRUST (2003): Clinical utility of pneumogastrography in dogs. *J. Am. Anim. Hosp. Assoc.* 41, 171.
- BRIGHT, R. M. (1994): Pyloric obstruction in a dog related to a gastrotomy incision closed with polypropylene. *J. Small Anim. Pract.* 35, 629-632.
- CAPAK, H., V. PRODAN, V. PLICHTA, Z. VRBANAC, N. BRKLJAČA BOTTEGARO, I. HARAPIN, D. CAPAK (2016): Pregled dijagnostike i ultrazvuka ileusa u mačaka. Zbornik radova 6. Hrvatski veterinarski kongres, Opatija, Hrvatska, str. 475-480.
- CHOI, M., M. SEO, J. JUNG, K. LEE, J. YOON, D. CHANC (2002): Evaluation of canine gastric motility with ultrasonography. *J. Vet. Med. Sci.* 64 (1), 17-21.
- CORNELL, K. (2012): Stomach. U: *Veterinary Surgery: Small Animal* (K. M. Tobias, S. A. Johnston, Eds). Elsevier Saunders, St. Louis, str. 1484-1512.
- DETWEILER, D. A., D. S. BILLER, J. J. HOSKINSON, K. R. HARKIN (2001): Radiographic findings of canine dysautonomia in twenty-four dogs. *Vet. Radiol. Ultrasound.* 42 (2), 108-112.
- ELLISON, G. W. (1993a): Intestinal obstruction. U: *Disease Mechanisms in Small Animal Surgery*. (M. J. Bojrab, Ed.), Lea & Febiger, Philadelphia, USA, str. 252-257.
- ELLISON, G. W. (1993b): Visceral healing and repair disorders. U: *Disease Mechanisms in Small Animal Surgery*. (M. J. Bojrab, Ed.), Lea & Febiger, Philadelphia, USA, str. 2-6.
- EVANS, K. L., D. D. SMEAK, D. S. BILLER (1994): Gastrointestinal linear foreign bodies in 32 dogs: a retrospective evaluation and feline comparison. *J. Am. Anim. Hosp. Assoc.* 30, 445-450.

FOSSUM, T.W. (2002): Surgery of the digestive system. U: Small Animal Surgery. Second edition. (H. B. Seim, C. S. Hedlung, D. A. Hulse, A. L. Johnson, M. D. Willard, Eds.). Mosby, str. 307-320.

GASCHEN, L. (2005): The role of imaging in dogs and cats with vomiting and chronic diarrhoea. EJCAP. 15(2), 197-203.

GIANELLA, P., N. S. PFAMMATTER, I. A. BURGNER (2009): Oesophageal and gastric endoscopic foreign body removal: complications and follow-up of 102 dogs. J. Small Anim. Pract. 50, 649-654.

HAYES, G. (2009): Gastrointestinal foreign bodies in dogs and cats: a retrospective study of 208 cases. J. Small Anim. Pract. 50, 576-583

HOBDAV, M. M., G. E. PACHTINGER, K. J. DROBATZ, R. S. SYRING (2016): Linear versus non-linear gastrointestinal foreign bodies in 499 dogs: clinical presentation, management and short-term outcome. Eur. J. Comp. An. Pract. 26(3), 36-43.

KÖNIG, H. E., J. STAUTET, H-G. LIEBICH (2009): Probavni sustav (apparatus digestorius). U: Anatomija domaćih sisavaca, udžbenik i atlas u boji za studente i praktičare. Treće, prerađeno i prošireno njemačko izdanje. Prvo hrvatsko izdanje. (Zobundžija, M., K. Babić, V. Gjurčević Kantura, Eds.). Naknada Slap, Hrvatska, str. 335-352.

PAPAZOGLU, L.G., M. N. PATSIKAS, T. RALLIS (2003): Intestinal foreign bodies in dogs and cats. Compend. Contin. Educ. Pract. Vet. 25, 830-843.

PENNINCK, D., M. MATZ, A. TIDWELL (1997): Ultrasonography of gastric ulceration in the dog. Vet. Radiol. Ultrasound. 38 (4), 308-312.

RALPHS, S.C., C. R. JESSEN, A. J. LIPOWITZ (2003): Risk factors for leakage following intestinal anastomosis in dogs and cats: 115 cases (1991-2000). J. Am. Anim. Med. Assoc. 223, 73-77.

SEILER, G., W. MAÏ (2012): The stomach. U: BSAVA Manual of Canine and Feline Abdominal Imaging. Second edition. (R. O'Brien, F. Barr, Eds.). BSAVA. Gloucester. str. 87-109.

SHALES, C. J., J. WARREN, D. M. ANDERSON, S. J. BAINES, R. A. S. WHITE (2005): Complications following full-thickness small intestinal biopsy in 66 dogs: a retrospective study. J. Small Anim. Pract. 46, 317-321.

SHULER, E., K. M. TOBIAS (2006): Gastrotomy. *Vet. Med.* 101, 207-210.

TYRRELL, D., C. BECK (2006): Survey of the use of radiography vs. ultrasonography in the investigation of gastrointestinal foreign bodies in small animals. *Vet. Radiol. Ultrasound.* 47, 404.

WILLARD, M. D. (2014): Diagnostic Tests for the Alimentary Tract. U: Small Animal Internal Medicine. Fifth edition. (R. W. Nelson, C. G. Couto, Eds.). Elsevier Mosby, Canada, str. 390-409.

WYSE, C.A., L. MSLELLAN, A. M. DICKIE, D. C. SUTION, J. PRESTON, P. S. YAM (2003): A review of methods for assessment of the rate of gastric emptying in the dog and cat 1898-2002. *J. Vet. Intern. Med.* 17 (5), 609-21.

9. SAŽETAK

Strana tijela u želucu pasa liječenih na Veterinarskom fakultetu

od 2012. do 2015. godine

U svakodnevnoj veterinarskoj praksi malih životinja jedna od prvih diferencijalnih dijagnoza kod pojave probavnih poremećaja su strana tijela u želučanocrijevnom sustavu. Prvi znak uglavnom je povraćanje, a ponekad se javlja proljev. Ovisno o mjestu gdje se nalazi strano tijelo, pas se može ponašati relativno normalno i imati očuvan apetit ili bude poremećeno opće stanje s gubitkom apetita. Kod takvih simptoma za postavljanje dijagnoze nužna je radiografska i ultrazvučna pretraga, uz klinički pregled i laboratorijske pretrage. Pregledom arhive klinika Veterinarskog fakulteta u razdoblju od 4 godine pronađene su kartice pacijenata, pasa sa slučajnim nalazom stranog tijela ili liječenih od stranog tijela u želucu. U tom razdoblju pronađena su 264 psa s nalazom stranog tijela ili više njih u želucu, od toga je 65,15% pasa liječeno zbog stranog tijela u želucu, dok je kod 34,85% psa strano tijelo bilo slučajan nalaz. Najviše je pasa križanaca, dok su najzastupljenije pasmine labrador retriever, američki stafordski terijer, zlatni retriever, njemački ovčar i pekinški psić. Najčešće su pronađena nelinaerna strana tijela: kosti, sažvakane kosti, komadi plastike, metali, kamen, loptice. Liječeno je 170 pasa, od čega 104 konzervativno, 36 gastrotomijom, 30 endoskopijom. Letalan ishod zbog stranog tijela u želucu nije zabilježen. Korisno je imati uvid u vrstu stranog tijela pri odabiru invazivne metode liječenja. Iako zbog učestalosti pojave u praksi treba obratiti pažnju na strana tijela u želucu, komplikacije su zanemarive a ishod uglavnom povoljan.

Ključne riječi: strano tijelo, želudac, metode liječenja, pas

10. SUMMARY

Gastric foreign bodies in dogs treated on Veterinary

faculty from 2012 to 2015

Gastrointestinal foreign bodies are commonly encountered in veterinary practice and may present with a variety of clinical gastrointestinal signs. The most common clinical signs of gastric foreign body are vomiting and sometimes diarrhea. Depending on the location of gastrointestinal foreign body, dogs can behave normally with good appetite, or have disturbed general condition with loss of appetite. In addition to the clinical examination and laboratory findings, survey radiographs and abdominal ultrasound are important diagnostic tools with these clinical signs. During review of the Veterinary Faculty Clinic archive in a 4 years period, dogs with incidental finding or treated of a foreign body in the stomach have been found. During this period, 264 dogs were found with one or more gastric foreign bodies, of which 65,15% are treated and 34,85% were with incidental finding of a foreign body. In these study the most presented dogs were mixed breed, then labrador retriever, american staffordshire terrier, golden retriever, german shepherd and pekinese. The most common nonlinear foreign bodies are: bones, chewed bone, plastic pieces, metal objects, stone, ball. In this time period, 170 of dogs were treated, 104 with conservative methods, in 36 were performed gastrotomy and in 30 endoscopy removal. Lethal outcome following a gastric foreign body finding is not recorded. For selection methods of treatment it is useful to have an insight into the type of foreign body. Veterinary practitioners should pay attention considering great frequency of the foreign bodies in stomach, although complicatons are negligible and outcome is usually favorable.

Keywords: foreign body, stomach, treatment options, dog

11. ŽIVOTOPIS

Rođena sam 31.01.1991. u Zagrebu. Živim u gradu Vrbovcu gdje sam i završila I. osnovnu školu Vrbovec, nakon koje sam upisala smijer Opća gimnazija u Srednjoj školi Vrbovec. Godine 2009. upisujem Veterinarski fakultet Sveučilišta u Zagrebu. Od samog početka studija bila sam aktivna u odbojkaškoj ekipi Veterinarskog fakulteta, s najboljim ostvarenim rezultatom u akademskoj godini 2011./2012. sa osvojenim 3. mjestom u drugoj odbojkaškoj sveučilišnoj ligi Zagrebačkog Sveučilišnog Športskog Saveza. Također sam tri godine sudjelovala kao jedan od predstavnika Veterinarskog fakulteta Zagreb na Humanijadi, međunarodnom sportsko – edukacijskom susretu biomedicinskih fakulteta. Godine 2014. u ljetnim mjesecima volontirala sam u Veterinarskoj ambulanti Lonjica koja je u sklopu Veterinarske stanice Vrbovec.

U slobodno vrijeme aktivno se bavim sportom. Godine 1999. počela sam trenirati odbojku u Ženskom odbojkaškom klubu Vrbovec, čiji sam i danas član. Godine 2008. proglašena sam najboljom sportašicom godine grada Vrbovca. Sezone 2016./2017. dio sam ekipe koja se natječe u 1. B Nacionalnoj odbojkaškoj ligi.