

Rabdovirusna infekcija jegulja prouzročena europskim virusom jegulje X (EVEX)

Meško, Hana

Master's thesis / Diplomski rad

2021

Degree Grantor / Ustanova koja je dodijelila akademski / stručni stupanj: **University of Zagreb, Faculty of Veterinary Medicine / Sveučilište u Zagrebu, Veterinarski fakultet**

Permanent link / Trajna poveznica: <https://um.nsk.hr/um:nbn:hr:178:052677>

Rights / Prava: [In copyright](#) / [Zaštićeno autorskim pravom.](#)

Download date / Datum preuzimanja: **2024-07-24**



Repository / Repozitorij:

[Repository of Faculty of Veterinary Medicine -
Repository of PHD, master's thesis](#)



**SVEUČILIŠTE U ZAGREBU
VETERINARSKI FAKULTET**

HANA MEŠKO

**RABDOVIRUSNA INFEKCIJA JEGULJA
PROUZROČENA EUROPSKIM VIRUSOM
JEGULJE X (EVEX)**

DIPLOMSKI RAD

Zagreb, 2021.

**Zavod za biologiju i patologiju riba i pčela
Veterinarski fakultet Sveučilišta u Zagrebu**

Predstojnik: Izv. prof. dr. sc. Emil Gjurčević

Mentori: Izv. prof. dr. sc. Emil Gjurčević

Doc. dr. sc. Krešimir Matanović

Članovi Povjerenstva za obranu diplomskog rada:

1. Prof. dr. sc. Snježana Kužir

2. Doc. dr. sc. Krešimir Matanović

3. Izv. prof. dr. sc. Emil Gjurčević

4. Izv. prof. dr. sc. Andrea Gudan Kurilj (zamjena)

ZAHVALA

Srdačno se zahvaljujem svojim mentorima izv. prof. dr. sc. Emilu Gjurčeviću i doc. dr. sc. Krešimiru Matanoviću na znanstvenim i stručnim savjetima i velikoj pomoći tijekom izrade ovog diplomskog rada. Veliko hvala mami, tati, sestrama Lani i Nini, dečku Nikoli i mojim prijateljima koji su me podržavali tokom studiranja i učinili ovo razdoblje nezaboravnim.

POPIS PRILOGA

Slika 1. Jegulje (*Anguilla anguilla*); (izvor: Ribnjačarstvo Poljana d.d.).

Slika 2. Staklaste jegulje dostavljene u Laboratorij za bolesti riba (K. Matanović).

Slika 3. Staklasta jegulja. Petehijalna krvarenja u koži.

Slika 4. Saprolegnioza staklastih jegulja. a) Površina kože na repnom dijelu tijela prekrivena hifama vodenih plijesni (K. Matanović). b) Hife plijesni rodova *Saprolegnia* i *Achlya* u nativnom preparatu (E. Gjurčević).

Slika 5. Trepeljikaš *Ichthyophthirius multifiliis* na bazi primarnog škržnog listića. Histološki preparat (HE).

Slika 6. Usporedni prikaz kože staklaste jegulje. Histološki preparat. a) Koža bez vidljivih promjena (HE). b) Erozijska epidermisa. Jasno vidljiv gubitak dijela epidermisa (PAS).

Slika 7. Histološki prikaz nekroze dermisa (HE).

Slika 8. Histološki prikaz bubrega. Krvarenje i nekroza (HE).

SADRŽAJ

1. UVOD	1
2. PREGLED REZULTATA DOSADAŠNJIH ISTRAŽIVANJA.....	3
2.1. Jegulja (<i>Anguilla anguilla</i> L.) (slika 1.)	3
2.2. Rabdovirusi riba	5
2.3. Europski virus jegulje X.....	5
2.4. Rabdovirusna infekcija jegulja prouzročena europskim virusom jegulje X (EVEX)	5
2.4.1. Dijagnostika	6
2.4.2. Liječenje i profilaksa	6
3. MATERIJALI I METODE	8
3.1. Podrijetlo uzoraka.....	8
3.2. Histološka pretraga.....	8
4. REZULTATI.....	10
5. RASPRAVA.....	14
6. ZAKLJUČCI.....	16
7. LITERATURA.....	17
8. SAŽETAK.....	21
9. SUMMARY	22
10. ŽIVOTOPIS	23

1. UVOD

Virusne bolesti predstavljaju veliku prijetnju kako za uzgajane, tako i za slobodno živuće ribe u moru, slatkoj i bočatoj vodi. Neke od njih uzrokovane rabdovirusima mogu prouzročiti značajnu smrtnost (KURATH i WINTON, 2008.).

Rabdovirusnu infekciju jegulja uzrokuje nekoliko rabdovirusa, uključujući i europski virus jegulje X – skraćeno EVEX (PLUMB, 1999.; BOOTLAND i LEONG, 2011.; PLUMB i HANSON, 2011.; van BEURDEN i sur., 2012.). EVEX uzrokuje nespecifičnu hemoragijsku bolest s povećanom smrtnosti (van BEURDEN i sur. 2011.; van BEURDEN i sur. 2012.; van BEURDEN i sur. 2016.). Ovaj rabdovirus prvi je put izdvojen 1976. godine i to iz staklastih jegulja koje su uvezene iz Francuske u Japan (SANO i sur., 1977.). Od tada je utvrđen u uzgajanih i slobodno živućih jegulja u Europi, Rusiji, Maroku i Novom Zelandu (van GINNEKEN i sur., 2004.; HAENEN i sur., 2009.).

Prirodni slučajevi bolesti opisani su samo u jegulje (*Anguilla anguilla*) (NISHIMURA i sur., 1981.). U jegulje u intenzivnoj proizvodnji bolest se javlja pri temperaturi vode između 15 i 20 °C, a stres pogoduje razvoju bolesti (HAENEN i sur., 2012.; van BEURDEN i sur., 2012.). U slobodno živućih jegulja izbijanje bolesti ima za posljedicu smanjenu sposobnost plivanja i uginuće. To smanjuje prirodnu populaciju i ugrožava njezin opstanak (van GINNEKEN i sur., 2005.).

Bolest nije na popisu bolesti Svjetske organizacije za zdravlje životinja (OIE) koje se obvezno prijavljuje, niti je podložna mjerama Europske unije za sprječavanje i suzbijanje određenih bolesti akvatičnih životinja. Predstavlja značajan problem za uzgajane, ali i slobodno živuće populacije jegulja.

U diplomskom radu prikazan je slučaj rabdovirusne infekcije jegulja prouzročene europskim virusom jegulje X. Potaknuti tim slučajem, a u svrhu edukacije šire javnosti, 2019. godine prijavili smo ovaj diplomski rad i potom objavili stručni članak „Rabdovirusna infekcija jegulja prouzročena europskim virusom jegulje X (EVEX)“ (GJURČEVIĆ i sur., 2019.).

Cilj diplomskog rada je u staklastih jegulja utvrditi patološke promjene prouzročene europskim virusom jegulje X i na osnovi dobivenih rezultata prosuditi njegov značaj za slobodno živuću populaciju. Materijal za istraživanje prikupljen je 2019. godine u sklopu neeksperimentalne kliničke veterinarske prakse u Laboratoriju za bolesti riba Zavoda za biologiju i patologiju riba i pčela.

2. PREGLED REZULTATA DOSADAŠNJIH ISTRAŽIVANJA

2.1. Jegulja (*Anguilla anguilla* L.) (slika 1.)

Jegulja je slatkovodna riba iz porodice Anguillidae (red Anguilliformes). Rasprostranjena je u istočnom Atlantiku, na području od Skandinavije i Islanda sve do zapadne obale Afrike, cijelom Mediteranu i pripadajućim slatkim vodama (JARDAS, 1996.). Tijelo jegulje je izduženo, zmijoliko, na stražnjem dijelu latero-lateralno spljošteno. Prekriveno je sitnim, duboko u koži smještenim ljuskama (JARDAS, 1996.). Glava je mala i klinastog oblika. Usta su relativno dugačka s blago ispupčenom donjom čeljusti. Na čeljustima i vomeru nalaze se sitni zubi (DEELDER, 1984.; BOGUT i PAVLIČEVIĆ, 2006.). Bočna linija je jasno vidljiva i proteže se čitavom dužinom tijela. Leđna, repna i podrepna peraja su spojene. Trbušne peraje nedostaju (DEELDER, 1984.; JARDAS, 1996.; BOGUT i PAVLIČEVIĆ, 2006.).

Boja jegulje ovisi ne samo o okolini u kojoj živi nego i o stadiju razvoja. Pigmentacija počinje u kasnijem stadiju razvoja pa su ličinke, a dijelom i staklaste jegulje, prozirne. Tijekom života u slatkim vodama boja leđa je zelenkasta, a trbuh je žućkast (tzv. žuta jegulja), dok su prije migracije leđa tamna, a trbuh je srebrnasto-bijel (tzv. srebrna jegulja) (JARDAS, 1996.; BOGUT i PAVLIČEVIĆ, 2006.). Ženke su veće od mužjaka. Ženke mogu narasti do 1,5 m i doseći tjelesnu masu od 6 kg. Mužjaci pak mogu narasti do 50 cm i doseći tjelesnu masu od 0,3 kg (JARDAS, 1996.; DEKKER i sur., 1998.; BOGUT i PAVLIČEVIĆ, 2006.).

Tijekom života u slatkim vodama jegulja je noćna životinja koja se danju zadržava na skrovitim mjestima (DEELDER, 1984.; BOGUT i PAVLIČEVIĆ, 2006.). Ličinke se hrane zooplanktonom, a odrasli primjerci u slatkim vodama ličinkama kukaca, vodozemcima i crvima dok se u moru hrane ribom i rakovima (JARDAS, 1996.; BOGUT i PAVLIČEVIĆ, 2006.; BOUCHEREAU i sur., 2009.). Odrasle jegulje mogu živjeti na temperaturama od 0 do 30 °C (DEELDER, 1984.).

Jegulja je katadromna vrsta – živi u slatkoj vodi, a mrijesti se u moru (JARDAS, 1996.; TSUKAMOTO i sur., 1998.; BOGUT i PAVLIČEVIĆ, 2006.). Spolno zrele jединke u jesen putuju u Sargaško more, gdje se mrijeste na dubini od 6 do 7 tisuća metara (JARDAS, 1996.; BOGUT i PAVLIČEVIĆ, 2006.), a nakon mriješćenja ugibaju (JARDAS, 1996.; TSUKAMOTO i sur., 1998.; BOGUT i PAVLIČEVIĆ, 2006.). Jedna ženka može odložiti od

400 000 do 700 000 komada pelagične ikre promjera oko 1 mm (BOGUT i PAVLIČEVIĆ, 2006.). Iz ikre se izvale prozirne ličinke oblika lista i duljine oko 5 mm (TSUKAMOTO i sur., 1998.; BOGUT i PAVLIČEVIĆ, 2006.). Izvaljene ličinke migriraju prema rijekama nošene golfskom strujom (JARDAS, 1996.; BOGUT i PAVLIČEVIĆ, 2006.). Prije ulaska u rijeke ličinke prestaju uzimati hranu, idu prema dnu i preobraze se u staklaste jegulje (JARDAS, 1996.; BOGUT i PAVLIČEVIĆ, 2006.). Migracija i preobrazba traje oko 3 godine (JARDAS, 1996.; BOGUT i PAVLIČEVIĆ, 2006.). Dio staklastih jegulja ostaje u bočatim vodama (uz obalu, u lukama i ušćima rijeka) i iz njih se razvijaju mužjaci, a od jedinki koje odlaze u gornje dijelove rijeka i jezera nastaju ženke (JARDAS, 1996.; BOGUT i PAVLIČEVIĆ, 2006.). U bočatim i slatkim vodama ostaju sve do spolne zrelosti; kod mužjaka 6 – 12 godina, a kod ženki 10 – 20 godina (JARDAS, 1996.). Prije odlaska u Sargaško more na mriješćenje, spolno zrele ženke mijenjaju boju tijela (iz žućkaste u srebrnu) te im se povećavaju oči i masne rezerve u tijelu. U mužjaka ova metamorfoza započinje 1 – 3 godine ranije. Tijekom migracije jegulje ne uzimaju hranu (BOGUT i PAVLIČEVIĆ, 2006.).



Slika 1. Jegulje (*Anguilla anguilla*); (izvor: Ribnjačarstvo Poljana d.d.).

2.2. Rabdovirusi riba

Rabdovirusi su RNK virusi svrstani u porodicu *Rhabdoviridae*, red *Mononegavirales* (LaPATRA i sur., 2016.). Zajednička karakteristika im je oblik koji može biti štapičast ili poput puščanog metka (ROBERTS, 2012.). Izdvojeni su kako iz bolesnih tako i iz zdravih slatkovodnih i morskih riba diljem svijeta (HOFFMANN i sur., 2005.; FIJAN, 2006a.). Rabdovirusi riba razvrstani su u tri roda: *Novirhabdovirus*, *Perhabdovirus* i *Sprivivirus* (LaPATRA i sur., 2016.). Među njima, ekonomski su najznačajniji sljedeći rabdovirusi: virus virusne hemoragijske septikemije i virus zarazne hematopoetske nekroze (rod *Novirhabdovirus*), te virus proljetne viremije šarana (rod *Sprivivirus*). Ovi rabdovirusi uzrokuju bolesti koje su na popisu bolesti Svjetske organizacije za zdravlje životinja (LaPATRA i sur., 2016.). Osim navedenih, iz riba su izdvojeni i brojni drugi rabdovirusi od kojih se nekima u novije vrijeme posvećuje sve veća pozornost.

2.3. Europski virus jegulje X

Europski virus jegulje X jedan je od tri značajna virusa jegulja koji uzrokuju nespecifičnu hemoragijsku bolest s povećanom smrtnošću (van BEURDEN i sur., 2011.; van BEURDEN i sur., 2012.; van BEURDEN i sur., 2016.). Prvi je put izdvojen i opisan 1976. godine u staklastih jegulja uvezenih iz Francuske u Japan (SANO i sur., 1977.). Potom je utvrđen u uzgajanih i slobodno živućih jegulja u različitim dijelovima svijeta (van GINNEKEN i sur., 2004.; HAENEN i sur., 2009.). EVEX je svrstan u rod *Perhabdovirus*, porodicu *Rhabdoviridae* (STONE i sur., 2013.; ANONYMOUS, 2019.). Dužine je 170 do 175 nm, promjera 90 do 95 nm (SANO i sur., 1977.). Srodan mu je američki virus jegulje – EVA. Sinonim za oba virusa je *Anguillid perhabdovirus* (ANONYMOUS, 2019.).

2.4. Rabdovirusna infekcija jegulja prouzročena europskim virusom jegulje X (EVEX)

Rabdovirusna infekcija jegulja koju uzrokuje europski virus jegulje X je nespecifična hemoragijska bolest s povećanom smrtnošću (van BEURDEN i sur., 2011.; van BEURDEN i sur., 2012.; van BEURDEN i sur., 2016.). Osim jegulje (*Anguilla anguilla*) oboljeti može i dužičasta pastrva (*Oncorhynchus mykiss*) (NISHIMURA i sur., 1981.). Uzročnik je utvrđen i u novozelandskih jegulja (*Anguilla dieffenbachi*) bez znakova bolesti (van GINNEKEN i sur., 2004.).

Za infekciju su prijemljive sve dobne skupine (van BEURDEN i sur., 2012.). Utjecaj temperature i stresa na pojavu bolesti je vrlo značajan. Bolest se najčešće razvija pri temperaturi vode između 15 i 20 °C (HAENEN i sur., 2012.; van BEURDEN i sur., 2012.). Smrtnost može iznositi i do 37% (SHCHELKUNOV i sur., 1989.). Oboljele jegulje mijenjaju ponašanje i prestaju uzimati hranu. Bezvoljne su, mršave i zaostaju u razvoju. Prisutna su oštećenja kože te izražena krvarenja u koži i perajama (HAENEN i sur., 2009). Dolazi i do nakupljanja tekućine u tjelesnoj šupljini, edema organa i anemije (SHCHELKUNOV i sur., 1989.). Česte su sekundarne infekcije koje pogoršavaju tijek bolesti (van BEURDEN i sur., 2012.).

U slobodno živućih jegulja u otvorenim vodama i moru infekcija uglavnom protječe bez znakova bolesti. Uzročnik je utvrđen u različitim razvojnim stadijima (staklastoj, žutoj i srebrnoj jegulji) (SHCHELKUNOV i sur., 1989.; van GINNEKEN i sur., 2005.; HAENEN i sur., 2009.; van BEURDEN i sur., 2012.; McCONVILLE i sur., 2018.; HANEL i sur., 2019.). I u slobodno živućih jegulja pojavi bolesti pogoduje stres. Jedan od uzroka stresa je migracija na mriješćenje u Sargaško more (HAENEN i sur., 2009.), pa se klinički znakovi bolesti pojavljuju kod dugotrajnog plivanja. Pri tome dolazi do opsežnih krvarenja i anemije što smanjuje daljnju sposobnost plivanja i dovodi do uginuća (van GINNEKEN i sur., 2005.).

2.4.1. Dijagnostika

Prisutnost virusa može se utvrditi njegovim izdvajanjem u kulturi stanica. Za izdvajanje se mogu koristiti kulture stanica EPC, BF-2, EK-1, EO-2, FHM i RTG-2 pri temperaturama od 15 i 20 °C (WOLF, 1988.). Citopatski učinak očituje se piknozom, granulacijom citoplazme i lizom stanica (SANO i sur., 1977.). Za postavljanje konačne dijagnoze mogu se koristiti: RT-PCR (van BEURDEN i sur., 2011.; McCONVILLE i sur., 2018.), neizravna imunofluorescencija (van BEURDEN i sur., 2011.), imunoenzimni test (DIXON i HILL, 1984.) kao i elektronska mikroskopija (van GINNEKEN i sur., 2004.; van GINNEKEN i sur., 2005.).

2.4.2. Liječenje i profilaksa

Bolest se ne liječi i ne postoji komercijalno cjepivo. Pojavu bolesti može se spriječiti stavljanjem novonabavljenih jegulja u karantenu i pregledom na prisutnost virusa (van BEURDEN i sur., 2012.). Podizanje temperature vode iznad optimalne za razvoj bolesti smanjit

će pobol i smrtnost (PLUMB i HANSON, 2011., van BEURDEN i sur., 2012.). Za poribljavanje preporučuje se koristiti samo ribu koja je slobodna od bolesti (HILGE, 2006.).

3. MATERIJALI I METODE

3.1. Podrijetlo uzoraka

Staklaste jegulje za istraživanje prikupljene su 2019. godine u sklopu neeksperimentalne kliničke veterinarske prakse u Laboratoriju za bolesti riba Zavoda za biologiju i patologiju riba i pčela (slika 2.). Pretragom staklastih jegulja u Laboratoriju utvrđena je rabdovirusna infekcija jegulja prouzročena europskim virusom jegulje X (E. Gjurčević, neobjavljeni rezultati). Ukupno je pregledano 30 primjeraka, duljine tijela od 5,7 do 7,1 cm i prosječne tjelesne mase 1,7 grama. Duljina tijela mjerena je od vrha glave do stražnjeg ruba repne peraje (eng. *total length*, TL).



Slika 2. Staklaste jegulje dostavljene u Laboratorij za bolesti riba (K. Matanović).

U svrhu utvrđivanja promjena prouzročениh europskim virusom jegulje X obavljena je opća pretraga, razudba te histološka pretraga.

3.2. Histološka pretraga

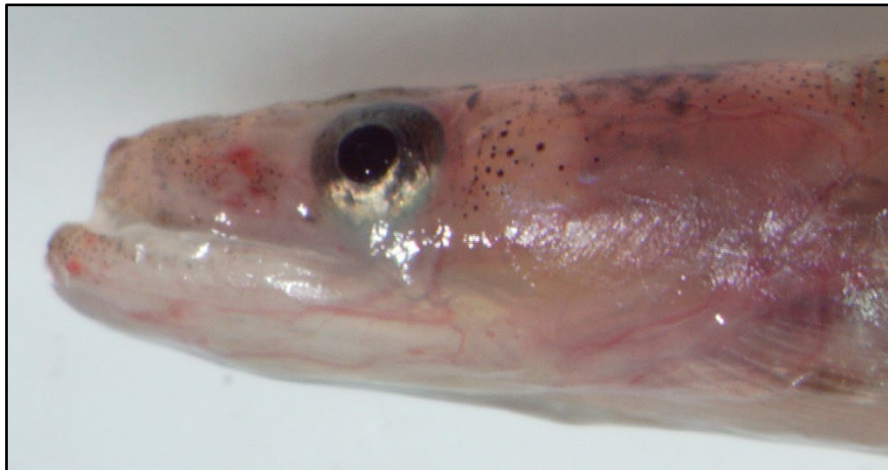U svrhu histološke pretrage, prikupljeni uzorci fiksirani su u 4%-tnom puferiranom formalinu, uklopljeni u parafin i izrezani na 5 μ m debele rezove. Histološki rezovi bojani su

rutinski hematoksilin-eozinom (HE) i periodičnom kiselinom Schiff (PAS). Dio rezova obojan je Masson trikrom metodom za kolagen.

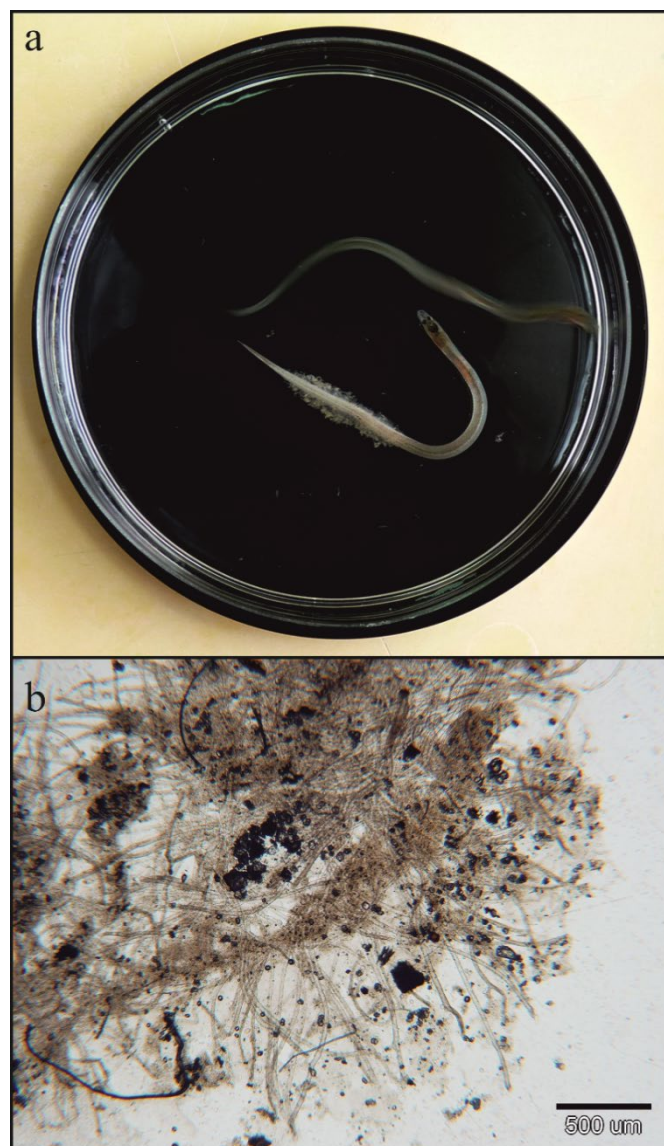
Za uspoređivanje histopatoloških promjena korišteni su i histološki preparati organa staklastih jegulja sa znakovima hemoragijske septikemije (iz intenzivnog uzgoja) iz kojih je izdvojen virus. Te su jegulje prikupljene 2009. godine u sklopu neeksperimentalne kliničke veterinarske prakse tijekom redovitog pregleda zdravstvenog stanja na uzgajališu koje s Veterinarskim fakultetom Sveučilišta u Zagrebu ima ugovornu suradnju. Prikupljeni materijal pohranjen je u histološkom arhivu Laboratorija za bolesti riba.

4. REZULTATI

U sklopu neeksperimentalne kliničke veterinarske prakse u Laboratoriju za bolesti riba, od ukupno 30 dostavljenih staklastih jegulja, izvana samo u pet primjeraka vidljiva je punokrvnost kože i petehijalna krvarenja na glavi, repu te repnoj i prsnim perajama (slika 3.). Koža u tri primjerka prekrivena je hifama vodenih plijesni (slika 4.a). Mikroskopskom pretragom kože vidljive su vodene plijesni iz rodova *Saprolegnia* i *Achlya* (slika 4.b), kao i pojedinačno prisustvo trepetljikaša iz rodova *Chilodonella* i *Vorticella*. U pregledanih primjeraka razudbom je uočen povećan žučni mjehur i prazna probavna cijev. Plivanje svih primjeraka s vidljivim vanjskim promjenama je poremećeno, tijelo je nepravilno položeno, a škrge su blijede.

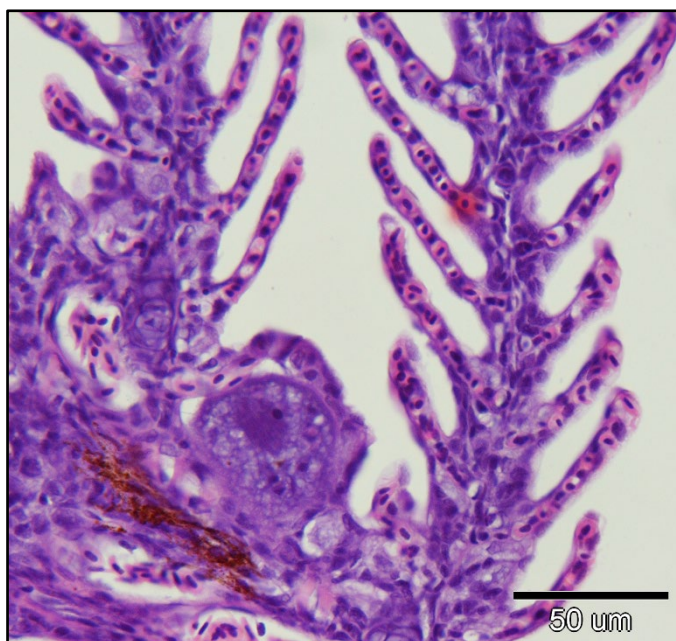


Slika 3. Staklasta jegulja. Petehijalna krvarenja u koži.



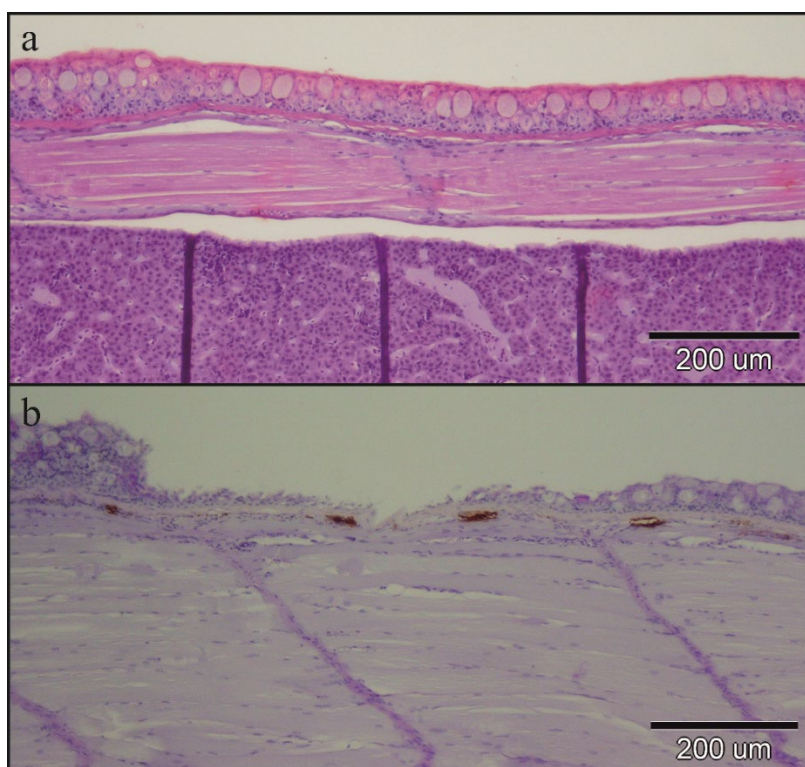
Slika 4. Saprolegnioza staklastih jegulja. a) Površina kože na repnom dijelu tijela prekrivena hifama vodenih plijesni (K. Matanović). b) Hife plijesni rodova *Saprolegnia* i *Achlya* u nativnom preparatu kože (E. Gjurčević).

Histološki, na serijskim rezovima organa staklastih jegulja, jasno se uočavaju brojne patološke promjene. U škragama je vidljivo prisustvo trepetljikaša *Ichthyophthirius multifiliis*, bez značajnih promjena na škržnim listićima (slika 5.).

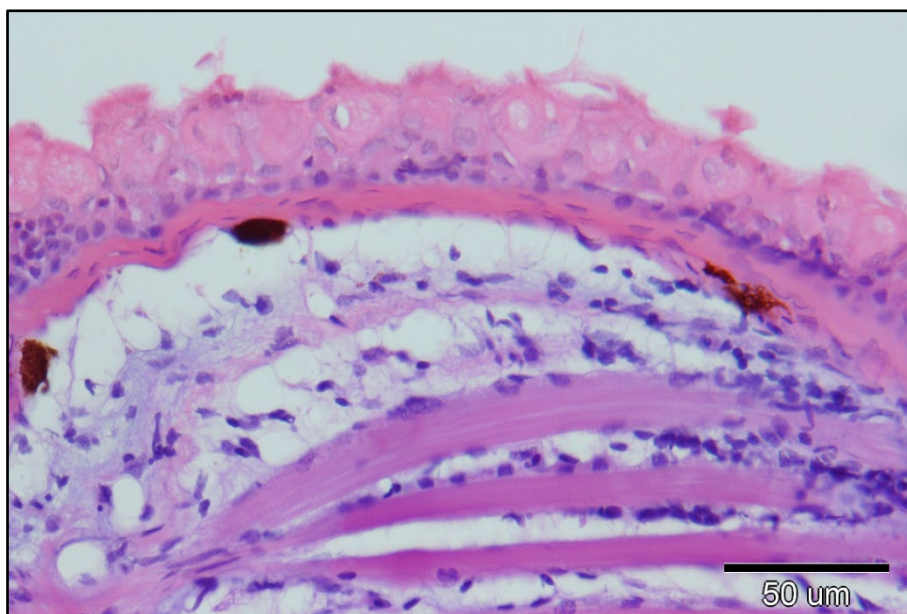


Slika 5. Trepetljikaš *Ichthyophthirius multifiliis* na bazi primarnog škržnog listića.
Histološki preparat (HE).

U koži, na pojedinim mjestima jasno se uočava erozija epidermisa (slika 6.). Dermis je mjestimično nekrotičan sa slabo izraženom limfocitnom infiltracijom (slika 7.).

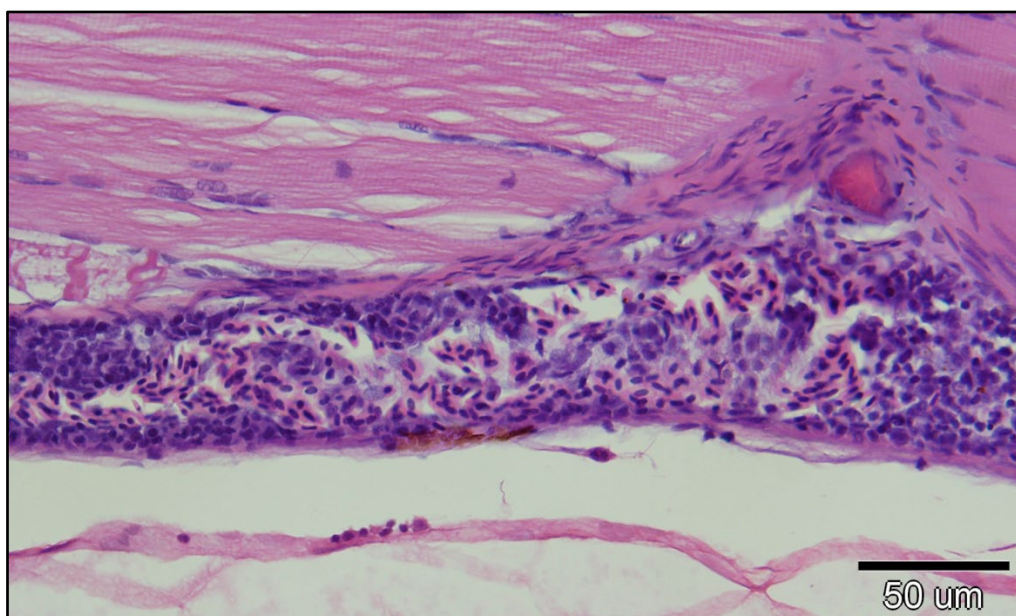


Slika 6. Usporedni prikaz kože staklaste jegulje. Histološki preparat. a) Koža bez vidljivih promjena (HE). b) Erozija epidermisa. Jasno vidljiv gubitak dijela epidermisa (PAS).



Slika 7. Histološki prikaz nekroze dermisa (HE).

Aksijalno mišićje pokazuje znakove multifokalne segmentalne nekroze. U bubrezima su vidljiva opsežna krvarenja s nekrozom. U nekrotičnom području jezgre stanica su uglavnom piknotične (slika 8). Histološki nalaz uključuje i hidropičnu degeneraciju jetre, te ventralno na stijenci škržne šupljine prisustvo plazmodija nametnika iz roda *Myxobolus*.



Slika 8. Histološki prikaz bubrega. Krvarenje i nekroza (HE).

5. RASPRAVA

Tijekom pregleda zdravstvenog stanja staklastih jegulja u Laboratoriju za bolesti riba utvrđena je rabdovirusna infekcija prouzročena europskim virusom jegulje X. Kao što je prije spomenuto, virus je prvi put izdvojen i opisan još davne 1976. godine (SANO i sur., 1977.). No unatoč tomu, u dosadašnjim istraživanjima nisu detaljno opisane patološke promjene kod oboljelih jegulja. Stoga McCONVILLE i sur. (2018.) ističu da je potrebno, u laboratorijskim uvjetima, detaljno istražiti patološke promjene prouzročene virusom. Istražujući slučaj rabdovirusne infekcije kod prirodno inficiranih staklastih jegulja utvrdila sam brojne patološke promjene.

U pregledanih jegulja tijekom opće pretrage uočena je punokrvnost kože i petehijalna krvarenja na glavi, repu te repnoj i prsnim perajama. Takav nalaz opisali su i HAENEN i sur. (2009.). Opsežna krvarenja s anemijom u prirodno inficiranih jegulja utvrdili su i drugi autori (van GINNEKEN i sur., 2005.). U pregledanih jegulja uočene su i blijede škrge. Za pretpostaviti je da je bljedoća škrge nastala kao posljedica anemije.

Mikroskopskom pretragom u nativnim preparatima kože staklastih jegulja s rabdovirusnom infekcijom uočene su vodene plijesni iz rodova *Saprolegnia* i *Achlya*, te trepetljikaši rodova *Chilodonella* i *Vorticella*. Vodene plijesni iz rodova *Saprolegnia* i *Achlya* uzrokuju sekundarne infekcije koje se pojavljuju kod različitih bolesti, a mogu nastati i kao posljedica temperaturnog stresa te oštećenja kože (FIJAN, 2006b.). Kod rabdovirusne infekcije prouzročene europskim virusom jegulje X koža je oštećena (HAENEN i sur., 2009.), a sekundarne infekcije koje pogoršavaju tijek bolesti su česte (van BEURDEN i sur., 2012.). Nadalje, stres pogoduje izbijanju rabdovirusne infekcije prouzročene europskim virusom jegulje X (van BEURDEN i sur., 2012.). Prisustvo trepetljikaša roda *Vorticella* na koži ukazuje na slabu kondiciju ribe (LOM i DYKOVÁ, 1992.). Na slabu kondiciju ribe ukazuje i razudbom uočen povećan žučni mjehur te prazna probavna cijev. U prilog tomu idu i zapažanja drugih autora. Tako HAENEN i sur. (2009.) navode da oboljele jegulje prestaju uzimati hranu i mršave.

U ovom istraživanju, tijekom promatranja oboljele ribe, uočeno je nepravilno plivanje kod primjeraka s izraženim vanjskim promjenama. Ovo zapažanje u skladu je s podacima iz

literature. Tako npr., van GINNEKEN i sur. (2005.) navode da oboljele jegulje imaju smanjenu sposobnost plivanja.

Mikroskopskim pregledom histoloških preparata vidljive su patološke promjene u koži i bubrezima. Tako se na pojedinim mjestima u koži jasno uočava erozija epidermisa, dok je dermis mjestimično nekrotičan sa slabo izraženom limfocitnom infiltracijom. Unutar bubrega vidljiva su opsežna krvarenja s nekrozom. Takve histopatološke promjene u koži i bubrezima opisao je MIYAZAKI (2007.) kod japanskih jegulja oboljelih od rabdovirusnog dermatitisa uzrokovanog američkim virusom jegulje (EVA). I NISHIMURA i sur. (1981.) su u istraživanju provedenom u kontroliranim uvjetima utvrdili da u mlađa dužičaste pastrve europski virus jegulje X uzrokuje krvarenja i nekrozu u bubrezima.

6. ZAKLJUČCI

Iz prikazanog slučaja rabdovirusne infekcije prouzročene europskim virusom jegulje X može se zaključiti da virus uzrokuje značajne patološke promjene u staklastih jegulja. Kao posljedica bolesti česte su sekundarne infekcije.

Ova rabdovirusna infekcija je bolest koja u određenim okolnostima (npr. stres) može uzrokovati značajne gubitke u uzgoju i ugroziti opstanak prirodne populacije jegulja.

7. LITERATURA

ANONYMOUS (2019): Eel Virus European X (EVEX) in wild eels. <https://ifm.org.uk/wp-content/uploads/2019/02/Eel-Virus-European-X.pdf>

Pristupljeno 8. veljače 2021.

BOGUT, I., J. PAVLIČEVIĆ (2006): Sistematika riba. U: Biologija riba. (Bogut, I., Ur.). Poljoprivredni fakultet. Osijek. 181-403.

BOOTLAND, L., J. C. LEONG (2011): Infectious Haematopoietic Necrosis Virus. U: Fish Diseases and Disorders, Volume 3: Viral, Bacterial and Fungal Infections, 2nd Edition. (Woo, P. T. K., D. W. Bruno, ur.). CAB International. Wallingford. 66-109.

BOUCHEREAU, J. L., C. MARQUES, P. PEREIRA, O. GUÉLORGET, Y. VERGNE (2009): Food of the European eel *Anguilla anguilla* in the Mauguio lagoon (Mediterranean, France). Acta adriat. 50, 159-170.

DEELDER, C. L. (1984): Synopsis of Biological Data on the Eel: *Anguilla anguilla* (Linnaeus, 1758). FAO. Rim.

DEKKER, W., B. VAN OS, J. VAN WILLIGEN (1998): Minimal and maximal size of eel. Bull. Fr. Peche Piscic. 349, 195-197.

DIXON, P. F., B. J. HILL (1984): Rapid detection of fish rhabdoviruses by the enzyme-linked immunosorbent assay (ELISA). Aquaculture 42, 1-12.

FIJAN, N. (2006a): Virusne bolesti. U: Zaštita zdravlja riba. (Bogut, I., Ur.). Poljoprivredni fakultet. Osijek. 139-170.

FIJAN, N. (2006b): Gljivične bolesti. U: Zaštita zdravlja riba. (Bogut, I., Ur.). Poljoprivredni fakultet. Osijek. 203-209.

GJURČEVIĆ, E., H. MEŠKO, M. LUKAČ, K. DRAŠNER, K. KURI, K. MATANOVIĆ (2019): Rabdovirusna infekcija jegulja prouzročena europskim virusom jegulje X (EVEX). Hrvatski veterinarski vjesnik 27, 44-48.

HAENEN, O., V. VAN GINNEKEN, M. ENGELSMA, G. VAN DEN THILLART (2009): Impact of Eel Viruses on Recruitment of European Eel. U: Spawning Migration of the European Eel. Reproduction Index, a Useful Tool for Conservation Management (van der Thillart, G., S. Dufour, J. C. Rankin, Ur.). Springer. Dordrecht. 387-400.

HAENEN, O. L. M., I. MLADINEO, R. KONECNY, M. YOSHIMIZU, D. GROMAN, P. MUNOZ, A. SARAIVA, S. M. BERGMANN, S. J. VAN BEURDEN (2012): Diseases of eels in an international perspective: Workshop on Eel Diseases at the 15th International Conference on Diseases of Fish and Shellfish, Split, Croatia, 2011. Bull. Eur. Ass. Fish Pathol. 32, 109-115.

HANEL, R., C. BRIAND, E. DIAZ, R. DÖRING, A. SAPOUNIDIS, W. WARMERDAM, M. ANDRÉS, M. FREESE, A. MARCELIS, L. MAROHN, J. D. POHLMANN, M. van SCHARRENBURG, N. WAIDMANN, J. WALSTRA, M. WERKMANN, J. de WILDE, K. WYSUJACK (2019): Research for PECH Committee – Environmental, social and economic sustainability of European eel management. European Parliament, Policy Department for Structural and Cohesion Policies. Brussels.

HILGE, V. (2006): Recovery of the stocks of the European eel (*Anguilla anguilla*) by spawner enhancement. Inf. Fischereiforsch. 53, 6-8.

HOFFMANN, B., M. BEER, H. SCHUTZE. T. C. METTENLEITER (2005): Fish Rhabdoviruses: Molecular Epidemiology and Evolution. CTMI. 292, 81-117.

JARDAS, I. (1996): Jadranska ihtiofauna. Školska knjiga. Zagreb.

KURATH, G., J. WINTON (2008): Fish Rhabdoviruses. U: Encyclopedia of Virology. (Mahy, B. W. J. i Van Regenmortel, M. H. V., Ur.). Western Fisheries Research Center. Seattle, WA, USA. 221-227.

LaPATRA, S., E. MISK, L. AL-HUSSINEE, J. S. LUMSDEN (2016): Rhabdoviruses of Fish. U: Aquaculture Virology. (Kibenge, F. S. B. i M. G. Godoy, Ur.). Elsevier Academic Press. Amsterdam. 267-297.

LOM, J., I. DYKOVÁ (1992): Protozoan parasites of fishes: Developments in aquaculture and fisheries science, Vol. 26. Elsevier. Amsterdam.

McCONVILLE, J., E. FRINGUELLI, D. EVANS, P. SAVAGE (2018): First examination of the Lough Neagh European eel (*Anguilla anguilla*) population for eel virus European, eel virus European X and Anguillid Herpesvirus-1 infection by employing novel molecular techniques. J. Fish Dis. 41, 1783-1791.

MIYAZAKI, T. (2007): Color Atlas of Fish Histopathology, Vol 2. Shin-Suisan Shinbun-Sha. Tokyo.

NISHIMURA, T., M. TOBA, F. BAN, N. OKAMOTO, T. SANO (1981): Eel Rhabdovirus, EVA, EVEX and their infectivity to fishes. Fish. Pathol. 15, 173-184.

PLUMB, J. A. (1999): Health maintenance and principal microbial diseases of cultured fishes. Iowa State University Press. Ames.

PLUMB, J. A., L. A. HANSON (2011): Health maintenance and principal microbial diseases of cultured fishes. Blackwell Publishing. Ames.

ROBERTS, R. J. (2012): Fish pathology. Wiley-Blackwell. United Kingdom.

SANO, T., T. NISHIMURA, N. OKAMOTO, H. FUKUDA (1977): Studies on viral diseases of Japanese fishes-VII A rhabdovirus isolated from European eel, *Anguilla anguilla*. Bull. Jpn. Soc. Sci. Fisher. 43, 491-495.

SHCHELKUNOV, I. S., E. K. SKURAT, V. A. SIVOLOTSKAIA, K. V. SAPOT'KO, V. V. SHIMKO, Y. LINNIK (1989): *Rhabdovirus anguilla* in eels in the USSR and its pathogenicity for fish. Vopr. Virusol. 34, 81-84.

STONE, D. M., R. C. KERR, M. HUGHES, A. D. RADFORD, A. C. DARBY (2013): Characterisation of the genomes of four putative vesiculoviruses: tench rhabdovirus, grass carp rhabdovirus, perch rhabdovirus and eel rhabdovirus European X. *Arch. Virol.* 158, 2371-2377.

TSUKAMOTO, K., I. NAKAI, W. V. TESCH (1998): Do all freshwater eels migrate?. *Nature* 396, 635–636.

van BEURDEN, S. J., M. A. VOORBERGEN-LAARMAN, I. ROOZENBURG, A. S. BOERLAGE, O. L. M. HAENEN, M. Y. ENGELSMA (2011): Development and validation of a two-step real-time RT-PCR for the detection of eel virus European X in European eel, *Anguilla anguilla*. *J. Virol. Methods* 171, 352-359.

van BEURDEN, S. J., M. Y. ENGELSMA, I. ROOZENBURG, M. A. VOORBERGEN-LAARMAN, P. W. van TULDEN, S. KERKHOFF, A. P. van NIEUWSTADT, A. DAVIDSE, O. L. M. HAENEN (2012): Viral diseases of wild and farmed European eel *Anguilla anguilla* with particular reference to the Netherlands. *Dis. Aquat. Org.* 101, 69-86.

van BEURDEN, S. J., M. A. VOORBERGEN-LAARMAN, I. ROOZENBURG, J. van TELLINGEN, O. L. M. HAENEN, M. Y. ENGELSMA (2016): Development and validation of a real-time PCR assay for the detection of anguillid herpesvirus 1. *J. Fish Dis.* 39, 95-104.

van GINNEKEN, V., O. HAENEN, K. COLDENHOFF, R. WILLEMZE, E. ANTONISSEN, P. van TULDEN, S. DIJKSTRA, F. WAGENAAR, G. van den THILLART (2004): Presence of eel viruses in eel species from various geographic regions. *Bull. Eur. Ass. Fish Pathol.* 24, 268-271.

van GINNEKEN, V., B. BALLIEUX, R. WILLEMZE, K. COLDENHOFF, E. LENTJES, E. ANTONISSEN, O. HAENEN, G. van den THILLART (2005): Hematology patterns of migrating European eels and the role of the EVEX virus. *Comp. Biochem. Physiol. C Pharmacol. Toxicol. Endocrinol.* 140, 97-102.

WOLF, K. (1988): *Fish viruses and fish viral diseases*. Cornell University Press. Ithaca.

8. SAŽETAK

RABDOVIRUSNA INFEKCIJA JEGULJA PROUZROČENA EUROPSKIM VIRUSOM JEGULJE X (EVEX)

U diplomskom radu prikazan je slučaj rabdovirusne infekcije staklastih jegulja prouzročene europskim virusom jegulje X. Općom pretragom, razudbom te histološkom pretragom utvrđeno je da virus uzrokuje značajne patološke promjene u staklastih jegulja. Ova rabdovirusna infekcija je bolest koja u određenim okolnostima može uzrokovati značajne gubitke u uzgoju i ugroziti opstanak prirodne populacije jegulja.

Ključne riječi: europski virus jegulje X, rabdovirusna infekcija, jegulja (*Anguilla anguilla*)

9. SUMMARY

EEL VIRUS EUROPEAN X (EVEX) – THE CAUSE OF RHABDOVIRUS INFECTION IN EUROPEAN EEL

This paper demonstrates the case of rhabdovirus infection in glass eel caused by Eel virus European X. General examination, dissection and histological examination established that the virus causes significant pathological changes in glass eels. This rhabdovirus infection is a disease that can, in certain circumstances, lead to significant losses in production and endanger the survival of natural population of eels.

Key words: Eel virus European X, rhabdovirus infection, European eel (*Anguilla anguilla*)

10. ŽIVOTOPIS

Rođena sam 12. rujna 1995. godine u Osijeku. Pohađala sam Osnovnu školu Vladimira Becića, a u istom mjestu 2014. godine završila sam Isusovačku klasičnu gimnaziju s pravom javnosti u Osijeku. Iste godine upisujem Veterinarski fakultet Sveučilišta u Zagrebu, na kojem sam od 2020. godine apsolventica. Tijekom studija volontirala sam u Veterinarskoj stanici Vetam i Veterinarskoj stanici Osijek gdje sam odradila stručnu praksu. Od 2017. godine primam stipendiju za studente Osječko-baranjske županije.