

KOMPLIKACIJE U ABDOMINALNOJ KIRURGIJI PASA I MAČAKA

Sertić, Dorotea

Master's thesis / Diplomski rad

2021

Degree Grantor / Ustanova koja je dodijelila akademski / stručni stupanj: **University of Zagreb, Faculty of Veterinary Medicine / Sveučilište u Zagrebu, Veterinarski fakultet**

Permanent link / Trajna poveznica: <https://um.nsk.hr/um:nbn:hr:178:899714>

Rights / Prava: [In copyright / Zaštićeno autorskim pravom.](#)

Download date / Datum preuzimanja: **2024-07-24**



Repository / Repozitorij:

[Repository of Faculty of Veterinary Medicine -
Repository of PHD, master's thesis](#)



VETERINARSKI FAKULTET
SVEUČILIŠTE U ZAGREBU

Dorotea Sertić

KOMPLIKACIJE U ABDOMINALNOJ KIRURGIJI PASA I
MAČAKA

Complications of Gastrointestinal Surgery in Companion Animals

Diplomski rad

Zagreb, 2021.

Sveučilište u Zagrebu
Veterinarski fakultet

Klinika za kirurgiju, ortopediju i oftamologiju

Predstojnik Klinike: prof. dr. sc. Boris Pirkić

Mentori: izv. prof. dr. sc. Ozren Smolec

Članovi povjerenstva za obranu diplomskog:

1. prof. dr.sc. Dražen Vnuk
2. doc.dr.sc. Marko Pećin
3. izv.prof.dr.sc. Ozren Smolec
4. prof.dr.sc. Mario Kreszinger (zamjena)

POPIS PRILOGA

Slika 1 Anatomska podjela stijenke probavnog sustava

Slika 2 Otrgnuće Foley katetera, nakon postavljanja gastropeksije cijevi (ELLISON, ELSEVIER, 2011.)

Slika 3 Intraoperativan prikaz volvulusa mezenterija. (VNUK, 2021.)

Slika 4 Prikaz perforacije duodenuma na obdukciji (VNUK,2021.)

Slika 5 Intraoperativan nalaz invaginacije crijeva. (VNUK, 2021.)

Slika 6 Intraoperativan prikaz peritonitisa uzokovanog rupturom žučnom mjehura uslijed komplikacije kolecistitisa (žučni peritonitis). (VNUK, 2021.)

POPIS KRATICA

PZŽ = proširenje i zavrnuće želuca

DIK = diseminirana intravaskularna koagulopatija

Sadržaj

1. UVOD	5
2. OSNOVE CIJELJENJA TKIVA PROBAVNOG SUSTAVA	6
2.1. Anatomija.....	6
2.2. Tijek cijeljenja.....	7
3. KOMPLIKACIJE KOD PROŠIRENJA I ZAVRNUĆA ŽELUCA	9
3.1. Opis stanja.....	11
3.2. Klinički parametri.....	11
3.3. Kirurška intervencija.....	12
3.4. Intraoperativan nalaz - nekroza želuca.....	13
3.5. Kirurške tehnike.....	14
3.6. Profilaksa za proširenje i zavrnuće želuca.....	15
4. KOMPLIKACIJE GASTROPEKSIJE	16
4.1. Podjela gastropexija.....	16
5. KOMPLIKACIJE GASTREKTOMIJE	19
6. KOMPLIKACIJE KOD ZAHVATA NA CRIJEVIMA	20
6.1 . Dehiscencija rane.....	20
6.2. Faktori koji povećavaju rizik od perforacije crijeva.....	21
6.3. Omentalizacija.....	22
6.4. Drugi faktori rizika zahvata na crijevima.....	25
6.5. Učinci ranog enteralnog hranjenja.....	25
6.6. Posljedice velike resekcije tankog crijeva.....	26
7. PERITONITIS	27
7.1. Dijagnoza i drenaža septičnog peritonitisa.....	29
8. KOMPLIKACIJE KOD KOLEKTOMIJE	30
9. ZAKLJUČAK	31
10. LITERATURA	32
11. SAŽETAK	37
12. SUMMARY	38
13. ŽIVOTOPIS	39

1.UVOD

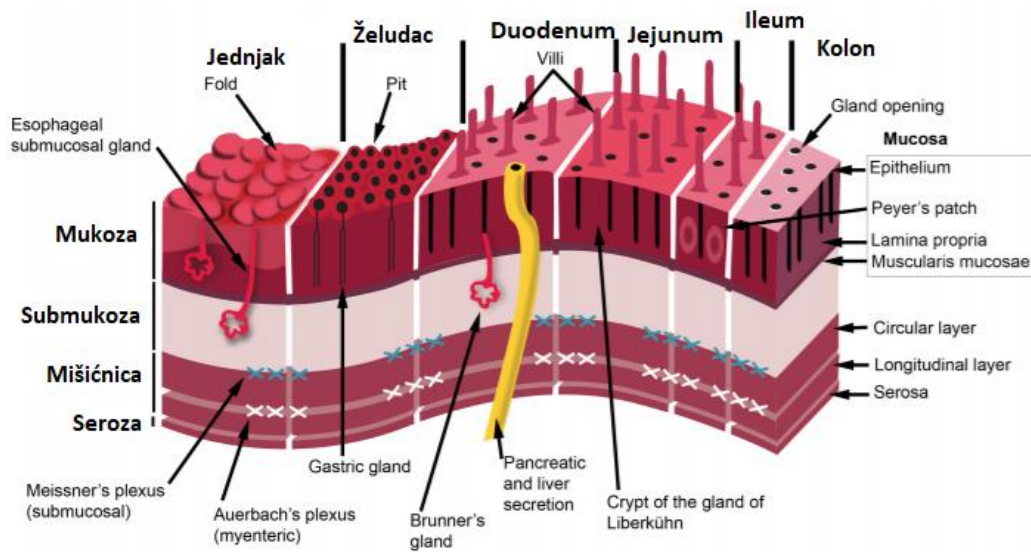
Najučestaliji problemi zbog kojih vlasnici dovode životinje na pregled u veterinarskoj praksi su probavni simptomi. Kirurg veterinarske medicine, rutinski čini kirurške zahvate na gastrointestinalnom sustavu malih životinja. Pod time podrazumijevamo zahvate prilikom uzimanja biopsata, odstranjivanje stranog tijela iz probavnog sustava, ispravljanje pozicije želuca tijekom proširenja i zavrnuća želuca u psa ili rješavanje obstrukcije kolona i tankih crijeva. Cijeljenje probavnog sustava i kirurške rane na probavnom sustavu su posebnije u odnosu na druge lezije primjerice kože. Ukoliko dođe do komplikacija u zacjeljivanju rane na probavnom sustavu to može rezultirati generaliziranim bakterijskim peritonitisom i u konačnici smrću. Stoga uspješan kirurg je upoznat sa rizicima i tehnikama koje će smanjiti vjerojatnost pojave komplikacija tijekom operativnog zahvata ali i procesa cijeljenja. Zahvati na GI sustavu se smatraju čistim-kontaminiranim ranama, u najboljem slučaju. Količina mikroorganizama i pojava više komplikacija se veže uz područje kolona. Debelo crijevo sadrži najveću količinu bakterija u probavnom sustavu, te se u jednom gramu fecesa nalazi otprilike 10¹¹ mikroorganizama (LEIB i MATZ, 1997.) koji čine oko 50% suhe tvari fecesa. Ukoliko tamo dođe do dehiscijencije, curenja sadržaja i perforacije, veća je vjerojatnost za pojavu komplikacija i smrtnošću. Za razumijevanje procesa nastanka komplikacija i operativnih tehnika potrebno je razumijeti način cijeljenja probavnog sustava, s čime ćemo se upoznati u sljedećem poglavlju.

2.OSNOVE CIJELJENJA TKIVA PROBAVNOG SUSTAVA

Razumjeti tijek cijeljenja probavnog sustava potrebno je predznanje svakog kirurga kako bi mogao primijeniti odgovarajuće tehnike i klinički pristup. Gastrointestinalni sustav cijeli kao i druga tkiva sa osnovnim fazama cijeljenja koje su: inflamatorna faza, faza reparacije , granulacijska faza i faza maturacije. Ipak postoje neke specifičnosti probavnog sustava koje njegovo cijeljenje razlikuju od cijeljenja drugih tkiva. Tijekom cijeljenja tkiva probavnog sustava potrebno je uspostaviti odgovarajuću anatomsku poziciju i prohodnost, odnosno zadržati motilitet. Cijeljenje je potrebno ostvariti uz minimalni nastanak ožiljaka i striktura tkiva koje bi mogle utjecati na motilitet probavnog sustava. Također moguća je pojava adhezija. Iako se javljaju rijetko u kirurgiji malih životinja, uvelike mogu utjecati na motilitet i funkciju probavnog sustava.

2.1. Anatomija

Stijenka probavnog sustava sastoji se od mukoze, submukoze , mišićnice i seroze, osim dijela jednjaka i distalnog dijela rektuma. Mukoza se sastoji od tri dijela: epitela, lamine propriae, lamina muscularis mucosae i muscularis mucosa. Lamina propria je sloj bogat krvnim žilama i limfatičnim i mezenhimalnim stanicama. Lamina muscularis mucosae je tanak sloj koji odvaja sluznicu od submukoze. Dok muscularis mucosa čini tanak sloj mišićnice. Nakon što se napravi anastomoza, mukoza je sloj koji brzo cijeli, brzim dijeljenjem i migracijom epitelnih stanica. Za uspješno cijeljenje probavnog sustava je potrebna dobra apozicija slojeva tkiva, stoga tehnike poput invertiranja i eventracije utječu na cijeljenje mukoze. Sloj submukoze je sloj koji daje čvrstoću prilikom cijeljenja. Kolagen tipa I je najviše zastupljen tip kolagena u probavnom sustavu (68%). Dok su u manjem postotku zastupljeni kolagen tipa III (20%) I kolagen tipa V (12%). (THORNTON i BARBUL, 1997). Stoga crijeva su osjetljivi i gibljivi tip tkiva koji sadrži sve bitne strukture polazeći od limfnog sustava, živčanih vlakana, ganglija i krvnih žila, te ih kao takve treba i održati. Sloj mišićne se sastoji od vanjskih longitudinalnih mišićnih i kolagenih vlakana , te od unutarnjih kružnih mišićnih vlakana. Serozna površina se sastoji od vezivnog tkiva, koje sadrži mezotelne stanice, limfne stanice i krvne žile. Seroza je izrazito bitna u početnom periodu cijeljenja tkiva. Podržava integritet novonastale rane, pritom sprječavajući istjecanje sadržaja, neposredno nakon zahvata.



Slika 1. Anatomska podjela stijenke probavnog sustava

2.2 Tijek cijeljenja

Površinske ozljede probavnog sustava

Površinske ozljede probavnog sustava koje pogađaju samo mukožu ili serožu, cijele pomoću proliferacije epitelnih i mezotelijalnih stanica. U ovom slučaju izostaje nastanak ožiljkastog tkiva. Puno značajnije i dublje ozljede koje povrijeđuju cijelu strukturu u presijeku probavnog sustava, cijele kroz process upalne faze. Tada neizbježno dolazi do stvaranja ožiljkastog tkiva sekundarno aktivnosti fibroblasta. (THORTON i sur. 1997., THOMPSON i sur. 2006).

Duboke ozljede probavnog sustava

Neposredno nakon što nastane rana na probavnom sustava, dolazi do krvarenja. Potom dolazi do intenzivne vazokonstrikcije kojom organizam pokušava zaustaviti krvarenje. Vazokonstrikcija je fiziološki mehanizam organizma prilikom krvarenja. Nakon inicijalne faze vazokonstrikcije, dolazi do vazodilatacije kako bi stanice poput neutrofila, makrofaga, medijatora upale i trombocita mogle migrirati na mjesto kirurške rane. To je početak upalne faze procesa cijeljenja. Pridošli trombociti se agregiraju, mehanizam koagulacije se aktivira i fibrinski ugrušci se slažu da bi zaustavili daljnje krvarenje. Neutrofili su stanice koje dominiraju na mjestu reza unutar prvih 24h. Potom su ključni makrofagi i dominiraju u fazi od 72h nakon reza. Makrofazi igraju značajnu ulogu u tom periodu cijeljenja kontrolirajući i sprječavajući lokalno nastanak infekcije. Makrofazi fagocitiraju i proizvode radikale kisika, sudjeluju u debridmanu rane, te proizvode elastazu i kolagenazu. Reguliraju sintezu staničnog matriksa i aktivaciju stanica. Makrofazi su također važni jer otpuštaju i nekolicinu faktora rasta koji su važni stimulatori cijeljenja tkiva. Osim faktora rasta, zaslužni su i za angiogenezu budući da proizvode VEGF (Vaskularni endotelni faktor rasta). Fibrinski ugrušci podržavaju ranu u prvim postoperativnim danima, ali ipak glavnu podržavajuću ulogu imaju šavovi. U konačnici svi spomenuti faktori upalne faze cijeljenja utječu na pojavu povećane permeabilnosti tkiva koja rezultira edemom rubova mjesta incizije. Taj edem na mjestu incizije može potrajati i do 2tj. To je bitno znati prilikom postavljanja šavova. Potrebno je voditi brigu da se tkivo ne strangulira i ne stegne prejako tijekom postavljanja šavova, budući da to utječe na krvotok na području incizije. Ukoliko je krvožilje na mjestu incizije stranguliano ili oštećeno, cijeljenje izostaje i može doći do ishemije i nekroze. Fibrinski trombi se pojavljuju jako brzo nakon zahvata prekrivajući serozu i sprječavajući curenje sadržaja. (PASCOE i PETERSON 1989.; THORTON i BARBUL 1997. i THOMPSON, 2006.). Fibrin ima adhezivna svojstva i može povećati rizik od sekundarne opstrukcije, budući da fibrinske naslage mogu prerasti u fibrinske priraslice/adhezije. Obnova enterocita započinje gotovo odmah nakon zahvata. Upalna faza cijeljenja GI sustava je najkritičniji period za nastanak dehiscijencija, koje najčešće nastanu u tih prvih 72-96h. Ujedno upalna faza se djelomično preklapa i sa proliferativnom fazom. Proliferativna faza cijeljenja GI sustava traje od 3-14 dana nakon zahvata. Faza proliferacije tkiva nebi trebala obuhvaćati područje veće od 1-2mm od mjesta incizije. U ovom periodu kolagen je resorbiran putem kolagenaza i sintetiziran putem stanica glatkog mišićja i fibroblasta. Prilikom nastanka novog granulacijskog tkiva u nastajanju su i krvne žile koje će podupirati ostale faze cijeljenja novonastalog tkiva. Glatko mišićje najviše doprinosi proizvodnji kolagena unutar

probavnog sustava. Kolagen se razgrađuje putem aktivnosti kolagenaze. Fibroplasti proizvode puno nezrelog kolagena, što rezultira brzim stjecanju vlačne čvrstoće rane. Ovaj proces je jako dinamičan i izmjenjuju se sinteza i kolagenoliza. Rizik spomenute dehiscijencije rane je najveći između 3.-10-og dana nakon zahvata. Tijekom vremena 4-5 dana nakon zahvata proces sinteze kolagena je superiorniji procesu razgradnje kolagena, kada mjesto incizije dobije na čvrstoći. Aktivnost spomenute kolagenaze može biti izraženija u slučajevima kada je manipulacija tkiva bila gruba i neodgovarajuća, uslijed kontaminacije mjesta zahavata i zaostalog stranog tijela. U želučanom tkivu i tankim crijevima minimalna je aktivnost kolagenaze i dolazi do jake čvrstoće na mjestu rane. Nakon 14 dana cijeljenja u tkivu želuca i tankog crijeva čvrstoća tkiva je oko 75% čvrstoće normalnog tkiva. Suprotno tome kolon cijeli mnogo sporije zbog veće aktivnosti kolagenaze na mjestu kirurške rane i stječe samo 50% normalne čvrstoće tkiva nakon 14 dana cijeljenja. (HAWLEY 1970., JIBORN i sur. 1978a) Nakon 2tj. cijeljenja, epitel je u potpunosti obnovljen. Epitelizacija mjesta anastomoze reducira pojavu bujanja fibroznog tkiva sekundarno infekciji. Faza maturacije cijeljenja rane je faza u kojoj se događa reorganiziranje tkiva i križanje kolagenih vlakana. Faza maturacije se proteže od 14-og dana do 180 dana nakon zahvata u pasa. Slično kao i kod rana na koži veličina i debljina ožiljka se smanjuje i stanjuje s vremenom. Faza maturacije i nije toliko bitna za proces cijeljenja rana u probavnom sustavu osim u slučaju kada su prisutne adhezije, fibrozni peritonitis ili sklerozni inkapsulirajući peritonitis.

3. KOMPLIKACIJE KOD PROŠIRENJA I ZAVRNUĆA ŽELUCA (PZZ)

S ciljem razumijevanja komplikacija vezano za PZZ potrebno je poznavati etiologiju bolesti i učestalost te pasminsku predispoziciju. Prema tome proširenje i zavrnuće želuca pasa je akutna i po život opasna bolest multikauzalne etiologije. Karakterizira ju brzo nakupljanje plina u želucu što je povezano s različitim stupnjevima malpozicije želuca i pripadajućih struktura (slezena, jetra, gušterača). Proširenje i zavrnuće želuca se dugi niz godina uspješno dijagnosticira, ali točna etiologija nije poznata. Najčešće se javlja u velikih pasmina pasa sa velikim prsnim košem. Među brojne čimbenike rizika svrstani su pasminska i genetska predispozicija, dob, prehrana, aktivnost i ponašanje. Najčešće pasmine su doga, njemački ovčar, veliki križani psi i kraljevski pudl. Ujedno su to i pasmine pasa koje imaju dubok grudni koš,

koji je jedan od predisponirajućih faktora za ovu bolest. Smatra se da hepatogastrični ligament u pasa oboljelih od proširenja i zavrnuća želuca je puno duži, nego u zdravih pasa. (HALL, 1989.). Hepatoduodenalni i hepatogastrični ligament su izražajno labaviji, te u kombinaciji s ostalim faktorima, omogućuju mobilnost želucu kojeg bi trebali držati pričvršćenog za desnu stranu abdomena. (HALL i sur., 1995; MONNET, 2003). Prilikom nastanka ove bolesti razlikujemo faze. Početna faza se odlikuje proširenjem želuca, pilorus i duodenum se dislociraju ventralno a zatim kranijalno. Pilorus se dislocira s desne na lijevu stranu a zatim s dorzalno s lijeve strane abdomena. Proširenje i zavrnuće želuca dovodi do promijenjene perfuzije tkiva uzrokujući ishemiju i nekrozu zahvaćenog tkiva. Stupanj oštećenja zahvaćenog tkiva i organa diktira opseg hipovolemijskog šoka, endotoksemije i daljnjih perioperativnih, operativnih i postoperativnih komplikacija. (MONNET, 2003). Stupanj zavrtnja može varirati od 90-360. Niži stupanj zakretanja uzrokuje blaže patološke promjene kao što su edem i krvarenja tkiva, dok viši stupanj rezultira perforacijom i potpunom nekrozom tkiva (STROMBECK i GUILFORD, 1991). Posljedice PZŽ-a su opsežne, a značajna je ishemijsko-reperfuzijska ozljeda. Ishemijsko-reperfuzijska ozljeda označava sumu štetnih učinaka patofizioloških mehanizama ishemije i reperfuzije. Stoga postoperativni oporavak je obično kompliciran ovom ozljedom. Lokalno vaskularno oštećenje uzrokovano ishemijom i endotoksinima može dovesti do diseminirane intravaskularne koagulopatije (DIK-a) nakon ponovnog uspostavljanja perfuzije (RASSMUSSEN, 2003). Mortalitet prilikom pojave ove bolesti je visok, no ipak u zadnje vrijeme se bilježi pad smrtnosti. **Preživljavanje se povećalo** iz razloga odgovarajućeg i brzog prepoznavanja bolesti, dekompresije želuca, hitnog postupanja u slučaju PZŽ-a, te pristupačne i odgovarajuće kirurške pomoći. U ranim 1980-ima, smrtnost uslijed pojave PZŽ-a je iznosila 43-60%. Ipak u jednoj deset godina starijoj studiji smrtnost uslijed pojave PZŽ-a je bila reducirana na 33% a čak je bila snižena i na razinu od 15% tijekom daljnjih studija. U nedavno provedenoj studiji na 306 pasa sa PZŽ-om smrtnost je iznosila 10%. Psi kojima je napravljena samo gastropeksija su imali smrtnost oko 3%, dok psima kojima je napravljena parcijalna gastrektomija sa gastropeksijom smrtnost je iznosila 9%. Oni psi koji su prošli gastrektomiju, gastropeksiju i splenektomiju su imali smrtnost od 20%. Spomenuta studija je dokazala da se smrtnost reducirala kod onih pasa kod kojih su se simptomi javili najviše 6 sati od zaprimanja kod veterinaru. Stoga što je kraće trajanje simptoma od njihove pojave do kirurškog stola je smanjio postotak komplikacija i smrtnost. Težina simptoma prilikom javljanja veterinaru je diktirala preživljavanje i ishode operacije. Prisutnost preoperativne srčane ventrikularne aritmije je vrijednost koja se procjenjuje i prediktivni je faktor preživljavanja. Pojava ventrikularne aritmije može ukazivati na ishemiju želuca i slezene. Želučana nekroza zabilježena je u 12,5%

pasa s PZŽ-om (BROCKMAN i sur., 1995.). Poznato je da se nekroza i infarkt najčešće se javljaju duž velike krivine želuca (LANTZ i sur., 1984.). Ukoliko dolazi do ishemije i nekroze posljedično dolazi i do porasta laktata u krvi čime je oporavak i sam ishod po životinju teži. Dakle, želučana nekroza uzrokuje značajan porast srednje koncentracije laktata u plazmi (veći ili jednak 6,6 mmol/ L). Preoperativna koncentracija laktata u plazmi je dobar predisponirajući faktor u prognozi bolesti (DE PAPP i sur., 1999.).

3.1. Klinički parametri

Tijekom kliničkog pregleda potrebno je napraviti elektrokardiogram i procijeniti stanje srčanog mišića. U studiji, psi koji su imali konstantnu ventrikularnu aritmiju prilikom zaprimanja kod veterinara, imali su značajnu stopu smrtnosti, nego psi sa ventrikularnom tahikardijom. Ventrikularna aritmija je vezana uz ozbiljna oštećenja srčanog miokarda, te je u korelaciji sa koncentracijom srčanog troponina T i I . (SCHOBER i sur., 2002). S druge strane ventrikularna tahikardija je jedan od simptoma koji je vezan uz bolnost određenog stanja, a PZŽ je izuzetno bolno i stresno stanje za pse. Prema spomenutom istraživanju 48% pasa koji su u podlozi kliničke slike imali srčanu aritmije su imali veću vjerojatnost da će podleći splenektomiji ili parcijalnoj gastrektomiji usporedno s psima koji nisu imali aritmije njihov postotak iznosi 27%. (MACKENZIE i sur., 2010.) U drugoj studiji koju su proveli na 295 pasa sa PZŽ-om, 40% životinja je razvilo aritmije perioperativno, i stopa preživljavanja nije bila pod utjecajem toga.

3.2. Poremećaj koagulacije i krvi

Oko 40% pasa razvije i poremećaj koagulacija, pod nazivom diseminirana intravaskularna koagulopatija (DIK). Do DIK-a dolazi uslijed ishemijsko -reperfuzijske ozljede koja nastaje oslobađanjem reaktivnih kisikovih spojeva nakon dolaska kisika, na mjesto ishemije neposredno nakon uspostavljene reperfuzije tkiva. Tijekom reperfuzije se reaktivni kisikovi spojevi zajedno sa medijatorima upale i drugim enzimima otpuštaju u sistemsku cirkulaciju i uzrokuju sistemsku ozljedu tkiva. Oštećenje vaskulature koje može nastati uslijed svih ovih promjena uzrokovanih ishemijom i endotoksinima, može uzrokovati DIK. (RASMUSSEN,

2003). Laboratorijski nalaz kod životinja sa DIK-om je okarakteriziran trombocitopenijom što je najčešći slučaj u životinje s ovim poremećajem krvi. Od ostataka krvnih nalaza promjene su prisutne u obliku prolongiranog protrombinskog vremena, reduciranom koncentracijom fibrina, prolongiranim parcijalnim tromboplastinskim vremenom (aPTT), reduciranom antithrombin III(ATIII) aktivnošću, što sve može biti korisno u dijagnostici ishemije/nekroze i DIK-a. U studiji od 20 pasa sa kliničkom slikom proširenja i zavrnuća želuca, trombocitopenija se pojavila u 9 od 20 pasa, praćena sa smanjenjem ATIII (8 od 20), sa povišenim FDP-om (fibrin degradacijskim produktom) u 6 od 20 pasa. Hipofibrinogemija se pojavila u 6/20, hiperfibrinogemija se pojavila u 5/20, prolongirano aPTT vrijeme u 6/20, I skraćeno aPTT vrijeme u 4/20 pasa. (MILLIS i sur. 1993.) Otprilike oko 70% pasa sa jednom ili niti jednom abnormalnosti rijetko imaju nekrozu želuca. Velika pažnja se posvećuje serumskom laktatu, kao prediktoru ishemije i nekroze želuca. U originalnoj retrospektivnoj studiji od 102 psa sa PZŽ-om, psi sa serumskom vrijednosti laktata manjom od 6,6 mmol/ L imaju visok stupanj preživljavanja od 99%. Dok psi koji s druge strane imaju vrijednosti serumskog laktata veću od 6,6 mmol/L imaju samo 58% šanse za preživljavanje. (MILLIS i sur., 1993.) Nedavna studija pokazuje veću pozitivnu prediktivnu korelaciju između vrijednosti laktata prije i poslije intervencije intravenoznom tekućinom. U toj studiji, čak i životinje sa povećanom vrijednosti serumskog laktata niže od 9mmol/L, su imale dobar postotak preživljavanja ukoliko im je laktat pao na 5.6mmol/L ili niže. (ZACHER i sur., 2010.) Ostali faktori koji povećavaju postoperativnu smrtnost su hipotenzija, peritonitis, DIK, te transfuzija krvne plazme. (BECK i sur., 1992-2003)

3.3. Kirurška intervencija

Važnu ulogu ima i trenutak kada će životinja biti spremna za operacijski stol. Cilj početne terapije je stabilizirati životinju za kirurški zahvat, kako bi se olakšala anestezija. Prolongirana stabilizacija nije preporučljiva zbog pogoršanja ishemije želuca i slezene. Stoga preoperativna terapija se treba temeljiti na terapiji šoka, stabilizaciji kardiovaskularnog sustava i dekompresiji želuca, te u konačnici treba uslijedi i kirurški zahvat. Glavni cilj kirurškog liječenja je dekompresija, repozicija želuca i resekcija želučanog zida ukoliko je došlo do patoloških promjena te trajna gastropeksija u svrhu profilaktičkog liječenja. U slučajevima gdje je perioperativno stabilizirana životinja, te učinjena dekompresija bez gastropeksije, recidiv PZŽ-a

je bio 56%- 76%, sa najučestalijim recidivima nakon 3mj od operacije. (EGGERTSDOTTIR i sur., 1995.; MEYER-LINDERBERG i sur., 1993.) Zbog toga danas se veterinari kirurzi zalažu za to da se operacija započne čim je životinja kardiovaskularno stabilna za anesteziju. Potrebno je napraviti laparotomija s ciljem da se čim prije vrati želudac u fiziološku poziciju kako bi se vratila normalna reperfuzija i samim time olakšalo kardiovaskularno oživljavanje ukoliko bude potrebno.

3.4. Intraoperativan nalaz

Jedna od intraoperativnih komplikacija s kojom se susreće kirurg je ishemija i nekroza stijenke želuca ili nekih od pripadajućih organa trbušne šupljine. Nekrozom i promjenama mogu biti zahvaćeni osim želuca, jetra, slezena i gušterača. Kada se torzija i dogodi velika je vjerojatnost da će slezena biti dislocirana. Stoga kada želudac vratimo u njegov normalan položaj, vraća se i slezena. Patologija na želucu koja se javlja varira od srednje jakog gastritisa do nekroze i perforacije. Više faktora utječe na vensku stazu i stazu sluznice želuca životinja sa PZZ-om. Jedan od njih je i porast intraluminalnog tlaka želuca koji rezultira kongestijom jer interferira normalnoj venskoj drenaži. (BROCKMAN i sur., 1995; LAING i sur., 1989.; MOORE i sur. 2003.). Venska staza može dovesti do venske tromboze. Kako distenzija i malpozicija progrediraju, portalna hipertenzija se može pojaviti, doprinoseći kongestiji želuca. Cirkulatorni kolaps utječe i na priljev krvi u mukoza želuca. Mukoza želuca u optimalnim uvjetima dobije oko 80% ukupnog krvotoka koji snabdijeva želudac. Smanjenje krvotoka želučane mukoze doprinosi nastanku ulkusa i nekroze. Smanjenje cirkulacije i protoka krvi kroz želudac utječe i na inervaciju želuca, povremeno rezultirajući perzistentnom atonijom želuca nakon oporavka od PZZ-a. (STROMBECK 1990.) Avulzija grana kratke gastrične i desne epiploične arterije s područja fundusa može rezultirati hemoperitoneumom i hipovolemijom. Kongestija slezene se može pojaviti sekundarno portalnoj hipertenziji, a već spomenuta torzija slezene je također nerijetko prisutna. Ishemiji i nekrozi doprinosi i disfunkcija respiratornog sustava da podrži oksigenaciju tkiva. Respiratorni sustav je pod velikim opterećenjem i onemogućene su normalne kretnje i širenje grudnog koša pod utjecajem distendiranog abdomena. Kao rezultat svega se javlja pad razine kisika, što dodatno doprinosi redukciji kisika i pojavi tkivne hipoksije. Uz pojavu portalne hipertenzije i okluzije portalnog krvotoka, smanjuje se i mogućnost retikuloendotelnog sustava da eliminira gram negativne endotoksine koji se

oslobađaju iz devitalizirane mukoze želuca. Potom se javlja endotoksemija, koja potencira hipotenzija, smanjuje volumen krvi koje srce izbacuje, te uzrokuje sphlaničnu sekvestraciju. Gušterača je također osjetljiva na promjene u opskrbi krvlju. Ishemija gušterače može rezultirati u otpuštanju proteolitičkih enzima, a jedan od ovih peptida je srčani depresor. Uzrokuje vazokonstrukciju splahnjičkog krvotoka i depresiju retikuloendotelnog sustava. (LEFER, 1973.) Poznavajući patofiziologiju i hodogram procesa koji se mogu dogoditi kao posljedica PZZ-a, možemo intraoperativno prepoznati i očekivati određene promjene.

3.5. Kirurške tehnike

Intraoperativno klinički možemo utvrditi vitalnost sluznice želuca i pripadajućih struktura. Vitalnost i održivost želučanog tkiva se procjenjuje na temelju boje seroze, teksture želučanog zida, prohodnosti krvnih žila i krvarenju u području reza. (FOSSUM, 2002). Želučani zid je fiziološki ružičaste do crvene boje, normalne debljine kada se palpira te se kontrahira ukoliko se pritisne. Ishemični i nekrotični želučani zid je sivo zelene do crne boje, seroza je tanka i krhka, te ne reagira na palpaciju i izostaje peristaltika. Jedna od metoda dijagnostike vitalnosti i održivosti tkiva može biti i bojanje fluoresceinom, no stijenka želučanog zida je neodgovarajuće debljine za ovaj test. S druge strane Doppler-ov površinski laser može biti dobar prediktor održivosti sluznice želuca. (MONNET i sur., 2006.) Nakon što se procijeni ishemična ozljeda sluznice želuca, postoje dvije kirurške mogućnosti, parcijalna gastrektomija ili djelomična invaginacija želuca koja se primjenjuje kada ishemično oštećenje ograničeno na veliku krivinu želuca u fundusnom dijelu i na dio korpusa želuca. (CAPAK, 2009.) Standardne metode gastrektomije uključuju ligaciju grane kratke gastrične i epiploične grane lijeve gastroepiploične arterije koje opskrbljuju nekrotična tkiva, omogućavajući pritom područjima velike krivine želuca resekciju. Želudac se izrezuje do vitalnog dijela želučanog zida skalpelom ili Metzenbaum škarama. Želudac se zatvara jednostavnim tekućim ili pojedinačnim šavom koji zahvaća sva četiri sloja želuca. Pojedinačnim uvrćućim šavom (Lambertovim šavom) se zašije seromuskularni sloj. Upotrebljavaju se resorptivne monofilamentne niti. Druga mogućnost šivanja je korištenje produžnog šava kojim se u prvom sloju zahvaća sluznica, a u drugom ostali slojevi želuca. Djelomična gastrektomija se također može izvesti korištenjem staplera. Prednost ove metode je kraće vrijeme izvedbe i manje onečišćenje abdomena jer se isjecanje izvodi nakon postavljanja staplera (spajalica). To je jednostavna metoda koja isključuje otvaranje želučanog

lumena. Upotrebljava se kada je teško odrediti stupanj vitalnosti stijenke želuca i kada je potreban što kraći kirurški zahvat. U vitalni dio želučane stijenke se postavlja invertirajući šav kojim se uvrće sumnjivi dio stijenke želuca. Nekrotični dio kroz nekoliko dana otpada u lumen želuca te je moguća pojava melene. Budući da invagirano tkivo otpada u lumen, potrebno je dati životinji neki H₂ antagonist poput cimetidine ili protektat sluznice poput sukralfata 5-7 dana postoperativno. (PARTON i sur., 2006.), Nakon uklanjanja nekrotičnog tkiva radi se profilaktička gastropeksija kako bi se spriječio ponovni nastanak PZZ-a i ispiranje želuca. U slučaju ruptуре želuca preporuča se otvorena peritonealna drenaža za liječenje peritonitisa.

3.6. Profilaksa PZZ-a

Gastropeksija

Mnogi veterinari zagovaraju profilaktičku gastropeksiju nakon što se odstrani velika tumorska masa iz abdomena u velikih pasmina pasa. Gastropeksija je opravdana posebice u slučaju PZZ-a, no sve je više argumenata da bude i profilaktička mjera za životinje koje su predisponirane PZZ-u. U istraživanju na 136 pasa, kojima je načinjena gastropeksija nakon PZZ-a, stopa recidiva bolesti iznosi 4.3%. U pasa kojima nije urađena gastropeksija recidiv je iznosio 54.5%. Smrtnost u pasa kod kojih je došlo do recidiva a kojima nije napravljena gastropeksija je iznosila 83%. Ovo su argumenti koji idu u prilog gastropeksiji kao profilaktičkoj mjeri. (GLICKMAN i sur., 1998.) Vjerojatnost pojave PZZ-a tijekom života velikih pasmina iznosi 22%-24%, utvrđeno u studiji na 1914 pasa koje imaju predisponirajući faktor. Prema ovoj studiji njemačka doga ima velik omjer dubine i širine prsnog koša koji je 5,5-8x predisponirajući factor za razvoj PZZ-a. (GLICKMAN i sur., 1994.) Drugi psi koji imaju manji omjer dubine naspran širine prsnog koša imaju nižu vjerojatnost pojave PZZ-a. U velikih njemačkih doga i krvosljednika, cjeloživotna vjerojatnost pojave PZZ-a iznosi 53% i 39%. Dugoročno se razmatra omjer kvalitete života, cijene potencijalnih kirurških intervencija uslijed PZZ-a i provedbe profilaktičke gastropeksije za spomenute pasmine. (GLICKMAN i sur., 2002.) Troškovi profilaktičke gastropeksije su opravdali svrhu zahvata kod pasa sa cijeloživotnim rizikom od PZZ-a jednakim i većim od 34%. (WARD i sur., 2003.)

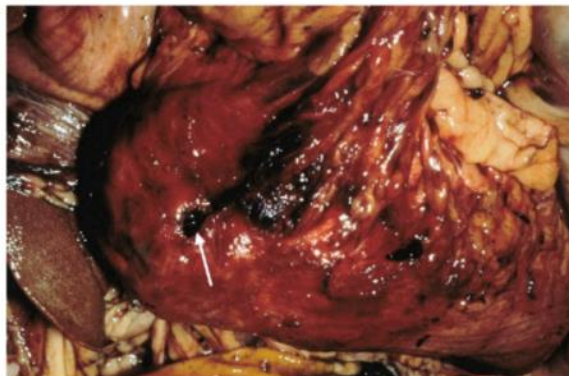
4. KOMPLIKACIJE GASTROPEKSIIJE

Gastropeksija je profilaktički zahvat kojim se stvara doživotna veza između piloričnog antruma i desnog zida želuca i postoji više tipova ovisno o tehnici i mjestu fiksacije. Tehnike gastropeksije se dijele na gastropeksiju cijevi, cirkumkostalnu gastropeksiju, Belt-loop gastropeksiju, trajnu incizijsku gastropeksiju i gastropeksiju u medijalnoj liniji (inkorporacijska gastropeksija). Većinom kod odabira tehnike, kirurg odlučuje ovisno o situaciji prema kojoj određenu tehniku smatra najviše odgovarajućom. Recidiv PZZ-a nakon gastropeksije obično uključuje ponovnu dilataciju želuca češće nego ponovnu pojavu volvulusa. Profilaktička gastropeksija se može napraviti i bez laparotomije uz puno elegantnije i manje invazivne zahvate kao što su laparoskopija i endoskopija.

Kirurški izbor gastropeksije

Gastropeksija cijevi

Gastropeksija cijevi je brza i relativno jednostavna tehnika. Izvodi se postavljanjem gastrotomske cijevi iz piloričnog antruma u desni trbušni zid. To omogućuje dekompresiju želuca u ranom postoperativnom periodu. Moguće je i aplicirati hranu i lijekove kroz gastrotomsku cijev. Glavni nedostatak ove tehnike je dugi oporavak i boravak na intenzivnoj njezi, zbog povećane šanse za razvojem fatalnog peritonitisa, sekundarno zbog curenja iz cijevi ili otrgnuća katetera od strane psa.



Slika 2. Otrgnuće Foley katetera, nakon postavljanja gastropeksije cijevi (Complications of Gastrointestinal Surgery in Companion Animals, ELLISON, 2011.)

U studiji Fox-a i suradnika, je utvrđeno da je stopa komplikacija kod gastropeksije cijevi oko 18% sa pojavom celulitisa lokalno na mjestu pozicije cijeve. To je bila najčešća komplikacija koja se dogodila u 2 od 24 psa koji su razvili peritonitis.

Trajna incizijska gastropeksija

Trajna incizijska gastropeksija je jednostavna i brza metoda. Rade se dva reza, na trbušnoj stijenci i na piloričnom antrumu. Oba su reza jednako dugačka oko 5-6cm. Na trbušnoj stijenci rez zahvaća peritoneum i unutarnju fasciju mišića m.rectus abdominis ili m. transversus abdominis. Rez na želučanoj stijenci se nalazi na polovici udaljenosti između male i velike krivine želuca. Zatim jednostavnim tekućim šavom se spaja seromuskularni sloj piloričnog antruma s m. transversus abdominisom (FOX i sur., 1985.). Prednosti ove gastropeksije su što se ne ulazi u lumen želuca i ne postoji mogućnost kontaminacije sadržajem. Nastaje čvrsta i izdržljiva spojnica između m.rectus abdominis-a i želučanog zida. Pneumotoraks je potencijalna komplikacija ako se incizija peritoneuma napravi previse kranijalno, stoga kirurg mora pripaziti na granice kaudalnog kraka dijafragme, prije odabira mjesta gastropeksije.

Cirkumkostalna gastropeksija

Cirkumkostalna gastropeksija je metoda kojom se izrezak želuca fiksira provlačenjem kroz prostor oko kaudalnih rebara. Cirkumkostalna gastropeksija je teže izvediva, a postoji i opasnost od komplikacije poput loma rebara i pneumotoraksa. U kliničkoj studiji Lieb-a i suradnika je cirkumkostalna gastropeksija povezana sa nižom stopom recidiva 2,6 % unutar 13.7 mjeseci, naspram gastropeksije cijevi. Ova metoda omogućava kirurgu postavljanje želuca na mjesto gdje želi ali zbog težine izvedbe duže traje. Komplikacije cirkumkostalne gastropeksije uključuju frakturu rebara tijekom disekcije tkiva za prolazak flapa i pneumotoraks zbog blizine dijafragme.

Belt-loop gastropeksija

Belt-loop gastropeksija, nudi iste prednosti kao i incizijska i cirkumkostalna, ne perforira se stijenka želuca i rizik od peritonitisa je mali ukoliko se odradi na odgovarajući način. Belt-loop gastropeksija je slična cirkukostalnoj osim što se izrezak piloričnog antruma ne provlači kroz tunel rebra već kroz prsten m. transversus abdominis. U seriji od 20 pasa koji su primili Belt loop gastropeksiju, nije bilo prijavljenog recidiva unutar 3-13 mjeseci nakon što se procedura napravila. Mana ove tehnike je to što taj flap podliježe nekrozi ukoliko se napravi da je površinom mali i uski, no naposljetku nije zabilježena pojava toga.

Inkorporacijska gastropeksija

Inkorporacijska gastropeksija je jedna od najlakših tehnika. Tom metodom kirurg zatvara trbušnu šupljinu i istovremeno fiksira stijenku antruma želuca u medijalnoj liniji za trbušnu stijenku. Tekućim šavom, spororesorptivnim ili neresorptivnim sintetskim koncem se zahvati mišićnica želuca, ali se ne ulazi u lumen želuca (CAPAK, 2009.). Glavni nedostatak ove tehnike je u slučaju ponovne laparatomije da se napravi slučajna incizija želuca, odnosno gastrotomija, sa mogućnošću iscurenja sadržaja i kontaminiranja mjesta zahvata.

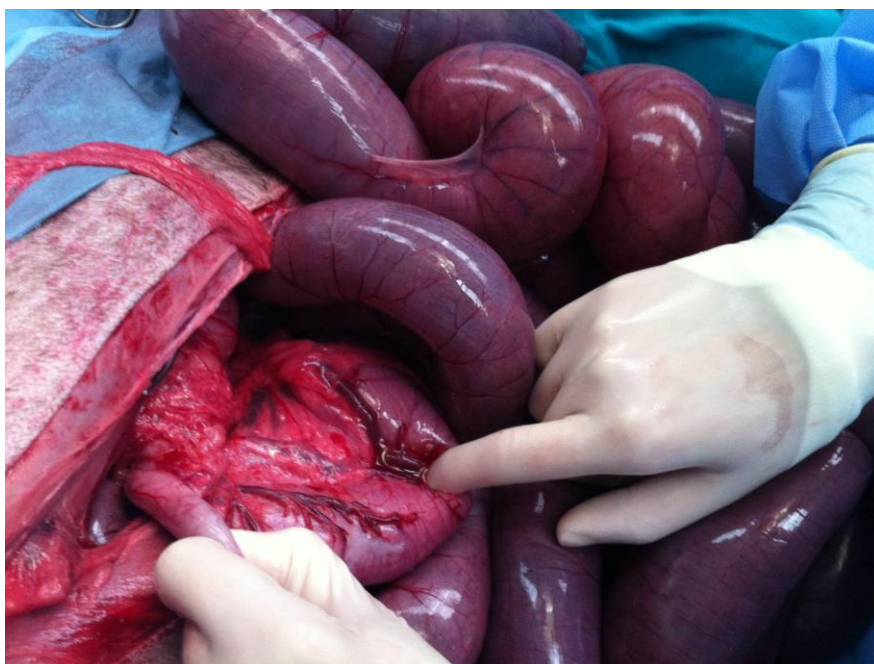
5. KOMPLIKACIJE PARCIJALNE GASTREKTOMIJE

Resekcija želuca tehnikom gastrektomije nosi nekoliko dugoročnih nuspojava, budući da je gastrektomija bazirana na dijelu fundusa. Mnoge neoplazme na želucu se nalaze na pilorusnom području i potrebno ga je resecirati. Resekcija pilorusa može zahtijevati primjenu tehnike anastomoze, termino-terminalnu anastomoze duodenuma i želuca znanu kao Billroth i gastroduodenalnu tehniku. Alternativna metoda je termino-lateralna anastomoza gdje se želudac povezuje sa jejunumom, poznata i kao Billroth II gastrojejunostoma. Od ove dvije tehnike, manja je pojava postoperativno povraćanja i morbiditeta s Billroth i gastroduodenalnom tehnikom. (PAPAGEORGES i sur., 1987.) Ukoliko se mora raditi resekcija tumorske mase koja invadira u proksimalni dio duodenuma i pripadajuće žučovode, može se napraviti anastomoza žučnog mjehura i duodenuma. U takvim slučajevima nije rijetko da se kao komplikacija pojavi ascedirajući kolecistitis. Patogeneza je povratak sadržaja žičnog mjehura iz duodenuma natrag. Klinički znakovi uključuju groznicu, bol u abdomenu, povraćanje, neutrofiliju i povišenje jetrenih enzima. Pacijenti reagiraju pozitivno na oralne antibiotike, ali faze recidiva su česte. Ukoliko se napravi stoma, veličine barem 2.5cm, može smanjiti zadržavanje žuči u žučnom mjehuru i minimizirati pojavu post.op kolecistitisa. Druge komplikacije ovo zahvata podrazumijevaju nastanak jetrenog apscesa, portosistemiški šant, pankreatitis i povraćanje. (PAPAGEORGES i sur., 2008.)

Želučana premosnica kao zahvat je teška za izvedbu i prati je veliki broj komplikacija. Neke od komplikacija su “dumping syndrome” koji podrazumijeva brže pražnjenje želuca u tanko crijevo, zatim nastanak ulkusa i kolecistitisa. Nakon resekcije posebice kod gastrojejunalnih zahvata često se pojavljuje već spomenuti “dumping syndrome”, koji vodi do nastanka nadutosti, bolnosti, povraćanja, proljeva, podražavajući vazomotorni sustav što može dovesti do tahikardije. (FEIKES i sur., 1961.) Pilorični antrum sadrži mnogo sekrecijskih stanica koje luče sluz koja oblaže površinu želuca i najčešće se upravo taj dio odstrani zahvatom. Zbog toga može nastati ulkus na mjestu kirurške rane. Ukoliko se ošteti izvod gušterače, može doći do pankreatitisa, nakon bilo kojeg spomenutog zahvata gastrektomije. Nakon zahvata na pilorusu želuca najčešće se javlja sporadično povraćanje unutar prvih 24-72h. To je najvjerojatnije prisutno zbog bilijarno-duodenalnog refluksa koji uzrokuje sekundarno gastritis. Prema tome savjetuje se životinju tretirati sa gastroprotektantima poput sukralfata, ili uz pomoć H2 blokatora, poput famotidina i ranitidine 5-7 dana postoperativno.

6. KOMPLIKACIJE OPERACIJA NA CRIJEVIMA

Zahvati na crijevima obuhvaćaju enterotomiju, enterektomiju ili resekciju crijeva, ovisno o prirodi problema koji se javio u pacijenta. Indikacija za resekciju crijeva u pasa i mačaka su benigne i maligne novotvorine crijeva, nekroze i oštećenja crijevne stijenke kod prolapsusa, inkaceracije, strangulacije, torzije, volvulusa, opstrukcije stranim tijelima, čvrstih priraslica koje nije moguće odvojiti, upalnih procesa, ishemičnih lezija itd.. Enterotomija podrazumijeva otvaranje crijeva npr. pri opturacijskom ileusu uzrokovanom stranim tijelom u psa i mačke. Enterektomija je zahvat kojim se odstranjuje kraći ili dulji dio crijeva s uspostavljanjem prohodnosti između reseciranih krajeva crijeva. Osnovni princip obje tehnike je sačuvati što veći dio crijeva ovisno o naravi bolesti, opsegu patološkog procesa i vaskularizacije preostalog dijela crijeva. (CAPAK, 2002.)



Slika 3. Intraoperativan prikaz volvulusa mezenterija. (VNUK, 2021.)

6.1. Dehiscencija rane

Jedna od mogućih komplikacija zahvata na crijeva je dehiscijencija rane. Dehiscencija kirurške rane na crijevima, nastaje nakon zahvata na mjestu anastomoze, na mjestu uzetih biopsata, enterotomije ili intestinalne resekcije. Često vodi do generaliziranog bakterijskog peritonitisa a sekundarno i smrti. Različiti faktori utječu na razvoj dehiscijencije i komplikacija. To su faktori poput malnutricije, sepse, antitumorske terapije, loše resekcije ishemičnih dijelova tkiva, neodgovarajuće tehnike šivanja tkiva koje mogu uzrokovati dodatne traume tkiva na mjestu kirurške rane. U provedenoj retrospektivnoj studiji je analizirano sveukupno 119 pasa i mačaka od kojih se u 13 od 90 pasa razvila komplikaciju u vidu popuštanja šavova u pasa dok u mačaka nije bio zabilježen nijedan slučaj. (RALPHS i sur., 2003.) Utvrđeno je i da razvoj komplikacija je uvelike ovisi o svakom slučaju zasebno, no ipak je smrtnost bila veća u pasa koji su trebali zahvat na crijevima zbog stranog tijela u odnosu na one koji su imali neoplazije.

Za procjenu rizika od kontaminiranja kirurške rane sadržajem crijeva promatra se dali je prisutan peritonitis, razina albumina u serumu (da nije manja od 2.5g/dL) i prisutnost stranih tijela.

Najjednostavnija metoda provjere čvrstoće i sigurnosti anastomoze i šava je test sa ubrizgavanjem fiziološke otopine u količini od 10-12ml u područje gdje je nabor crijeva fiksiran sa Doyenovim forcepsom s jedne i druge strane na udaljenosti od 10cm. (SAILE i sur., 2010.)

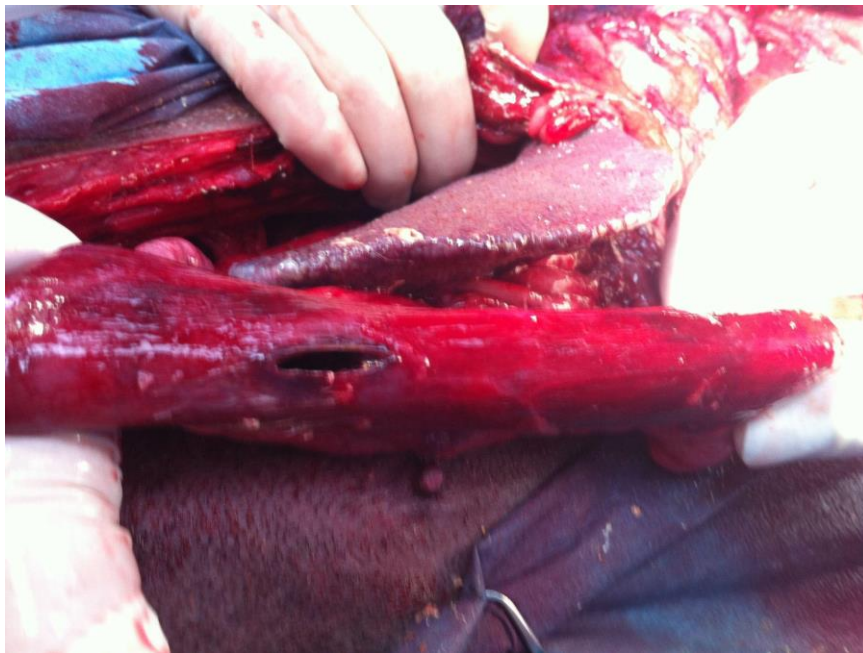
6.2. Faktori koji povećavaju rizik od perforacije crijeva

Neadekvatno resecirano nekrotično tkivo

Jedan od faktora koji doprinose perforaciji crijeva popuštanju šavova je i neadekvatno resecirano ishemično područje crijeva. Ishemično područje je sivo zelene do crne boje, rubovi rane ne krvare, nemaju ružičastu zdravu boju te izostaje normalna peristaltika na podražaj.

Intraoperativno važni parametri procjene održivosti promijenjenog tkiva crijeva su: boja, arterijska pulzacija i prisutnost peristaltike. Dijelove crijeva čiju vitalnost ispituje, potrebno je uštipnuti da odredimo ima li odgovora glatkog mišićja. Ukoliko je tkivo funkcionalno i ne promijenjeno javit će se peristaltika i kontrakcija glatkog mišićja. U slučaju da nikako nismo sigurni moguće je upotrijebiti fluorescein boju ili površinsku oksimetriju. To se čini na način da se 10% otopina fluoresceina data u dozi od 1mL/5kg intravenozno, kroz bilo koju perifernu venu.

(ELLISON i sur., 1982.) Nakon 2 minute tkivo koje je predmet promatranja promijeni boju pod Wood-vom lampom ukoliko ima adekvatne perfuzije. Mjesta gdje je prisutna svijetlo-zelena fluorescirajuća boja se smatra da imaju odgovarajuću perfuziju. Mjesta koja ne fluoresciraju ili perivaskularno fluoresciraju i veća su od 3mm nemaju adekvatnu perfuziju. Utvrđivanje zasićenosti kisikom također može biti dobra metoda provjere perfuzije tkiva. Vrijednosti zasićenosti kisikom sluznice crijeva ukoliko su veće od 81% su dobre prokrvljenosti a ukoliko su manje od 64% smatra se da je prokrvljenost sluznice loša i da je taj dio potrebno resecirati do dijela gdje je perfuzija odgovarajuća. (ERIKOGLU i sur., 2005.)



Slika 4. Prikaz perforacije duodenuma na obdukciji (VNUK,2021.)

Aproksimacija rubova rane

Ukoliko se rubovi rane dobro aproksimiraju omogućujemo optimalne uvjeti za brzo cijeljenje i cijeljenje bez komplikacija. Odgovarajuće aproksimirani rubovi rana omogućavaju brzu mukoznu reepitelizaciju, te rano formiranje mladog i dobro vaskulariziranog kolagena između submukoze, mišića i seroze. (ELLISON i sur., 1989.)

Druge prednosti dobre aproksimacije rubova rana su:

Promjer lumena crijeva je očuvan i prohodnost nije kompromitirana. Područje rane odolijeva izvrtanju i uvrtnju neposredno nakon zahvata posebice unutra prvih 24h. Nastanak adhezija je minimalan. Šavovi nebi trebali biti prečvrsto ušiveni i stisnuti jer na taj način čine jaku kompresiju na tkivo i onemogućavaju normalan protok krvi iznimno neophodan u prvih nekoliko dana na mjestu učinjenog zahvata. Ukoliko su šavovi jako stisnuti može doći do ishemije na mjestu kirurške rane i samim time popuštanjem čvrstoće tkiva kirurške te naposljetku izlaženjem sadržaja i peritonitisa. Izvrtanje mukoze i preklapanje tkiva treba izbjegavati prilikom šivanja jer usporava cijeljenje. Izvrtanje mukoze uzrokuje odgodu u formiranju fibrinskog kalupa, epitelizaciji mukoze, povećava vjerojatnost nastanka mukokele, produljuje upalni proces, te povećava nastanak adhezija. Ako izvrnuti dio u početku i poveća lumen crijeva ipak naposljetku posljedično upalnoj reakciji taj lumen se suzi i pun je striktura.

Izvrćuće anastomoze imaju također i povećanu vjerojatnost za curenjem sadržaja crijeva, pogotovo pogodovno u nastanku septičnog peritonitisa. Izvrćuće anastomoze se nikada nebi trebale upotrebljavati na mjestu kirurških zahvata kolona.

Na mjestu invertirajuće anastomoze se stvori džep koji smanjuje lumen crijeva, hemodinamički kompromitira te dolazi do mukoznog edema i u konačnici do nekroze. Nekrotični dio otpadne u lumen crijeva nakon 5 dana i na taj način se vrati fiziološki lumen crijeva i prohodnost. Invertirajuće anastomoze su praćene brzim serozom na serozu cijeljenjem i minimalnom formacijom adhezija. Ovakve anastomoze su sigurne od curenja sadržaja iz crijeva i popuštanja rane kirurškog zahvata stoga se preporučuju u slučaju zahvata na kolonu. Preporučujuća tehnika za kolon.

Kao alternativa šivaćim tehnikama zatvaranja kirurške rane, postoje i stapleri. GIA i TA auto stapleri postavljaju dupli red preklapajućih stapleova, gdje imamo onda end-to-end anastomozu.

Stapleri nisu toliko istraženi u veterinarskoj medicine koliko u humanoj. U humanoj medicine daleko skraćuju vrijeme potrebno da se rubi anastomoze spoje. U veterinarskoj medicine samo je nekoliko studija rađeno u kojih je istraženo koliko je uspješno korištenje staplera. (JARDEL i sur., 2011.)

Odabir šivaćeg materijala

Za manualno šivane rane, upotreba kontinuiranog šava ili pojedinačnog je jednako učinkovita. Apsorbirajući i ne apsorbirajući materijali su jednako uspješno korišteni, no ipak pleteni konci kao npr. Svila, mogu biti medij za bakterije koje će se na njihovim malim prepletenim dijelovima zadržavati.

Monofilametni konci neapsorbirajući poput Nylona i polypropylena, su sigurni za kontaminirane sredine. Apsorbirajući konci najčešće korišteni u veterinarskoj medicine su: polyglycolic acid (Dexon), polyglactin 910 (Vicryl), polydioxanone (PDS), polyg-lyconate (Maxon), and poliglecaprone (Monocryl). Polyglactin 910 and polyglycolic acid su pleteni i podržavaju mjesto kirurške rane i do 28 dana. Vycril se često koristi u humanoj medicine za anastomoze. U Sjevernoj Americi PDS i Maxone su često korišteni. Ovi šivajući monofilametni konci su absorbirani sa hidrolazama, i samim time nisu pogođeni kontaminiranom sredinom. Oni zadržavaju čak do 40% originalne snage i podržavaju čvrstoću rane i do 3tj.

Mnogi kirurzi počinju koristiti Biosyn i Monocryl za intestinalne anastomoze. Biosyn i Monocryl imaju slična svojstva kao i PDS no ipak se razgrađuju mnogo brže. Noviji konci koji sadržavaju plus u imenu su i impregnirani antibakterijskom tvari Triclosanom, koja ne podržava rast bakterija i samim time onemogućava razvoj infekcije na mjestu kirurške rane.

6.3. Omentalizacija

Omentum je specifična anatomska struktura, u osnovi organ koji je dobro prokrvljen i bogat čimbenicima rasta krvnih žila. Sastoji se od dvije mezotelijalne ovojnice između kojih su smještene masne stanice, limfne kapilare, vezivno tkivo te nakupine mononuklearnih stanica. Kao takav uzrokuje stvaranje novih krvnih žila u tkivima u kojima je inkorporiran. Omentum je između ostalog i razgranati sustav limfnih žila koji može apsorbirati velike količine edemske

tekućine, otpadnih metabolite i toksičnih tvari te korpuskularnih elemenata. Bogat je i karakterističnim krvnim žilama koje se zovu omentalni glomeruli. Novije spoznaje potvrđuju činjenicu da omentum može poslužiti kao izvor različitih čimbenika rasta, neurotransmitera, upalnih medijatora i multipotentnih stanica koje se mogu diferencirati u različite tipove tkivnih stanica. (ALAGUMUTHU i sur., 2006). Uzimajući u obzir sve navedeno omentum je tkivo izbora u slučaju složenijih kirurških zahvata gdje su moguće komplikacije u cijeljenju i povećana mogućnost od infekcije. Ako postoji sumnja da bi sadržaj mogao istjecati na mjestu anastomoze ili ezofagotomije, svakako je preporučljivo napraviti omentalni graft koji se postavi preko anastomoze. (McLACKIN, 1973.)

6.4. Drugi faktori koji utječu na dehiscenciju rane

Različiti faktori se uzimaju u obzir prilikom procjene rizika od dehiscijencije. Neki od tih faktora su kronični gubitak težine, posljedično paraneoplastičnom sindromu. Korekcija kaheksije ima za učinak bolje i kvalitetnije odlaganje kolagena i veću čvrstoću rane. Glukokortikoidi imaju negativan učinak na cijeljenje, ukoliko se daju ranije od trećeg dana nakon zahvata. Nesteroidni protuupalni lijekovi imaju učinak na ranu fazu upalnog procesa i cijeljenja rane, ali čini se da ne interferiraju sa proliferativnom fazom cijeljenja rane niti na fazom visceralnog cijeljenja i jačine tkiva. Radijacija utječe na mobilizaciju fibroblasta, replikaciju, i sintezu kolagena, posljedično uzrokujući sklerozu mikrovaskulature a u konačnici rezultira redukcijom oksigenacije tkiva. Radijaciju bi svakako trebalo započeti nakon cijeljenja rana na području visceralnog tkiva.

6.5. Učinci ranog enteralnog hranjenja tijekom cijeljenja

Malnutricija utječe na atrofiju intestinalne mukoze, reducira motilitet, povećava vjerojatnost za ileus i bakterijsku translokaciju kroz stijenku crijeva uzrokujući sepsu. (BRAGA, 2001.) Ukoliko rana ne cijeli adekvatno zbog malnutricije to je moguće riješiti sa enteralnim ili parenteralnim hranjenjem. Odgovarajuće hranjenje i enteralno ili parenteralno omogućava dovoljno energije u formi masnih kiselina i glukoze te je izvor aminokiselina. Hranjenje hranom s koja je zastupljena sa visokom koncentracijom proteina, stvara optimalne uvjete za cijeljenje kirurške rane na području probavnog sustava. Aminokiseline koje se unesu putem enteralne prehrane se koriste za proizvodnju strukturnih proteina poput: aktina, miozina, kolagena i

elastina. Enteralna hranidba u cijelosti nosi benefite za cijeljenje anastomoza u pasa. Putem studije na biglovima, dokazano je da je veća stopa cijeljenja i nastanka kolagena bila prisutna u pasa koji su bili hranjeni enteralnom prehranom nego onih koji su bili samo na vodi i elektrolitima tijekom prvih 4 dana postoperativno. Totalna parenteralna prehrana ne omogućava jednaku kvalitetu oporavka kao što to čini enteralna. To je dokazano studijama na ljudima koji su hranjeni enteralnom prehranom unutar 24 h od zahvata također imali bolje rezultate i oporavak u odnosu na one koji su održavani na totalnoj parenteralnoj prehrani (TPN) (MOSS i sur., 1980.). Rano hranjeni pacijenti su imali i manji postotak javljanja postoperativnog ileusa te su i ranije otpušteni iz bolnice.

6.6. Posljedice velike resekcije tankog crijeva

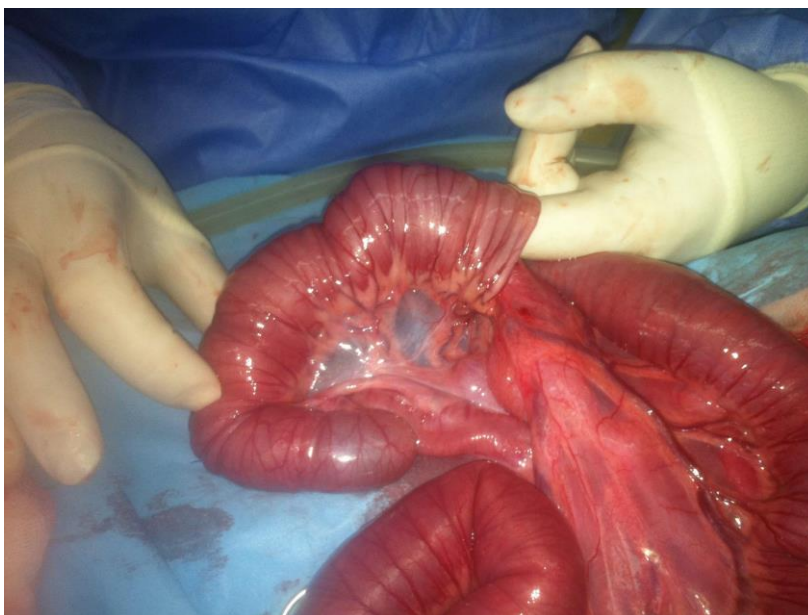
Sindrom "kratkog crijeva" se javlja prema tome koliko je tankog crijeva odstranjeno i gdje (lokacija). Bitno je i koliko je vremena prošlo da se organizam adaptira na to. Resekcija i do 80% tankog crijeva u štenadi, će i dalje omogućiti normalno stjecanje težine, no ukoliko se odstrani 90% onda će se rapidno povećati morbiditet i mortalitet. (CHATWORTHY i sur., 1952.) Ukoliko se odstrani (resecira) veliki dio tankih crijeva to za sobom nosi posljedice poput: maldigestije, malapsorpcije, dijareje koja je inducirana masnim kiselinama ili žučnim solima, bakterijskom translokacijom i želučanom hipersekrecijom. Lokacija gdje će se raditi resekcija je kod ljudi jako bitna. Visoka resekcija duodenuma i gornjeg dijela jejunuma može smanjiti proizvodnju pankreasnih enzima, budući da se hormoni koji stimuliraju pancreas poput sekretina i kolekistokinina, izlučuju upravo na spomenutim dijelovima. Ovo smanjenje izlučivanja ovih enzima dovodi do maldigestije. Uzrokuje maldigestiju proteina, ugljikohidrata i masti te vodi do katabolizma, negativne ravnoteže nitrogena, i steatoreje. Neapsorbirani šećeri također mogu uzrokovati dijareju. Nakon velike resekcije tankog crijeva, preostali dio crijeva hipertrofira u vidu dužine i veličine resica te povećavajući broj mukoznih stanica. Ovi kompenzatorni mehanizmi se razvijaju nekoliko tjedana i da bi došlo do promjena potrebno je vrijeme, no u međuvremenu elektroliti, tekućina i ostali elementi su nužni za preživljavanje životinja. Uz odgovarajuću potpurnu terapiju životinja može zadržati težinu usprkos proljevu. Medicinski potporna terapija koja to omogućuje se sastoji od malih učestalih obroka, posebnih dijeta i hrane sa niskim udjelom masnoća (Hill I/D, Topeka), suplemenata elemenata, srednje dugačkih masnih kiselina, nadomjestak pankreasnih enzima, B vitamina, kaolin antidijaterika, i loše apsorbirajućih oralnih antibiotika poput neomycin-a.

Nedavno provedena retrospektivna studija je pratila ishod liječenja 13 pasa i 7 mačaka, koji prošli ekstenzivnu resekciju tankog crijeva. (GORMAN i sur., 2006.) U 8 pasa od 13 i svih 7 mačaka ospežna resekcija je bila napravljena zbog stranog tijela. Postotak reseciranog dijela crijeva je iznosio 68 +/- 14%. Dva psa su bila eutanazirana zbog dehiscijencije na mjestu kirurške rane i razvoja septičnog peritonitisa. Jedan pas je uginuo zbog akutnog respiratornog distresa 5 dana nakon zahvata. Preostalih 10 pasa i 7 mačaka su bili otpušteni iz bolnice i uslijedile su kontrole i pregledi. U konačnici se 12 od 15 životinja dugoročno oporavilo. Potvrđuje činjenicu da je za pozitivan ishod potrebna dobra postoperativna briga te vrijeme da se organizam i crijevni epitel prilagodi. Stoga ishod ovakvog liječenja ne ovisi u prvu ruku isključivo o postotku reseciranog crijeva

7.PERITONITIS

Peritonitis je upala peritoneuma, opne trbušne šupljine (potrbušice) koja prekriva organe trbušne šupljine. Može biti posljedica više kliničkih stanja životinje. Najčešća stanja koja uzrokuju peritonitis su kod komplikacija koje izazovu istjecanje sadržaja iz crijeva ili želuca. Javlja se u slučaju anastomoza gdje sadržaj može istjecati u trbušnu šupljinu, perforacije stijenke želuca i crijeva, kod potpune crijevne opstrukcije, kod stranih tijela koja su izazvala nastanak ishemije ili perforaciju crijevne stijenke, kod invaginacije gdje uslijed nastanka nabora crijeva zbog pritiska na stijenku crijeva nastaju nekroze pa i perforacije uz hvatište mezenterija najčešće. Ishod operacije i pacijenta ovisi o jačini peritonitisa. (GIANELLA i sur., 2009.; HAYES G., 2009.; HOBDAY i sur., 2014.; TYRRELL i BECK, 2006.).

U slučaju pojave peritonitisa radi se revizija primarno kirurški tretiranog područja, provodi se lavaža abdomena, te se primjenjuje širok spektar antibiotika. Nakon revizije prvotne anastomoze, čini se i zahvat ojačanja kirurške rane. Radi se graft sa omentumom, dakle omentum se zbog svojstava da podupire cijeljenje i integritet šava, inkorporira šivanjem za obrađeni dio crijeva. Cijeljenju rane znatno doprinosi već spomenuta omentoplastika. Omentum sprječava stvaranje priraslica anastomoze sa susjednim organima.



Slika 5. Intraoperativan nalaz invaginacije crijeva. (VNUK, 2021.)

7.1. Dijagnoza i drenaža septičnog peritonitisa

Sa generaliziranim septičnim peritonitisom, velikom količinom tekućine i proteina koje se izliju uslijed eksudacije i povećane propustljivosti krvnih žila pritom uzrokujući hemodinamičku neravnotežu ili hipovolemijski šok. U eksudatu je prisutna velika količina slobodnih bakterija i njihovih toksina koji utječu na postizanje velikog broja neutrofila, vazodilataciju visceralne vaskulature, veliku potrošnju energije (hipoglikemija), metaboličku acidozu, i u konačnici fatalni septični šok. Stopa smrtnosti uslijed septičnog peritonitisa je velika i iznosi oko 70%. Ukoliko laboratorijski nalazi intraperitonealnog eksudata nisu indikativni da je riječ o septičnom peritonitisu onda kliničari uspoređuju razinu glukoze i laktat iz uzorka sa onima iz seruma. U studiji koja je uključivala 18 pasa i 12 mačaka sa septičnim eksudatom, vrijednosti glukoze su bile niže od vrijednosti glukoze iz krvi. (BONCZYNSKY i sur., 2003.) Razlika u glukozi između krvi i peritonealne tekućine veća od 20 mg/dL je dobar indikator kod pasa da je riječ o septičnom peritonitisu. Svi ti procesi uslijed septičnog peritonitisa troše glukozu, pogotovo bakterije koje ga metaboliziraju. U mačaka te vrijednosti su također bitne, osjetljivost te metode je 87% a sigurnost dijagnoze je 100%. (BONCZYNSKY i sur., 2003.)

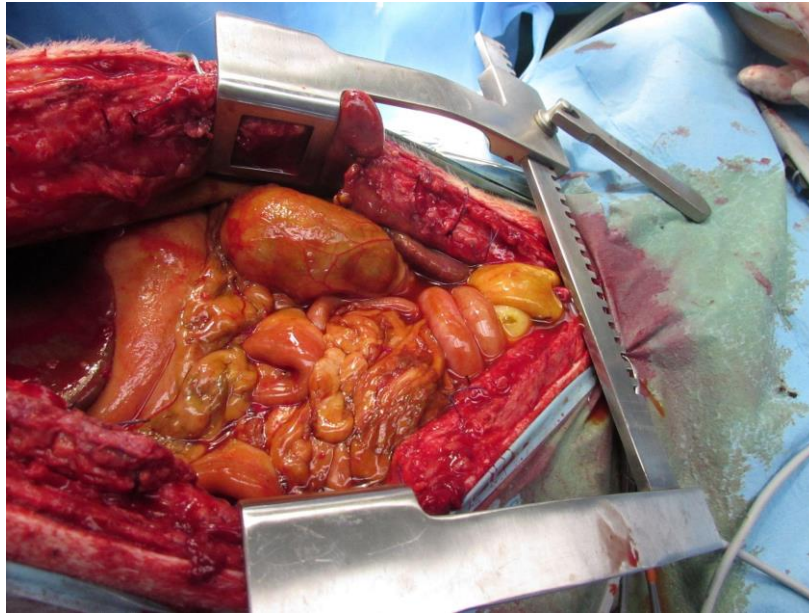
Jednom kad dijagnosticiramo septični peritonitis, težimo tome da uravnotežimo elektrolite, i anomalije koloida, primjena odgovarajuće antibiotske terapije te eksplorativnu laparatomiju da

se utvde uzroci koji nisu vidljivi na van. Nakon otvaranja abdomena i pregleda abdominalne šupljine, radi se lavaža i kompletno ili djelomično zatvaranje sa postavljanjem drenova. Lavaža se čini sa otopinom 0.9% NaCl ili Ringer's laktatom na temperaturi tjelesne šupljine kako ne bismo pothladili životinju u anesteziji gdje samo po sebi postoji opasnost od hipotermije. Lavažom pasa sa 3-5L tekućine i mačaka sa 750 mL će isprati debris i bakterije koje su uzrok septičnog peritonitisa.

Tekućina kojom smo ispirali se mora maknuti na odgovarajući način uređajem za sukciju sadržaja, kako bismo spriječili zaostajanje bakterije, gdje ćemo otežati proces fagocitoze. Preporučuju se tri kruga lavaže i potom sukucija te tekućine.

Moguće je postaviti i drenove te drenirati njima preostalu ili zaostalu tekućinu iz abdomena. To ima i nedostataka: okluzija drena sa omentumom, fibrinom i eksudatom, mehanička iritacija tkiva samim time i produljenje upale, u slučaju gravitacijskih drenova. Pasivni drenovi imaju opasnost od migracije bakterija retrogradno uz dren prema peritonealnoj šupljini. Aktivni drenovi kao Jackson-Pratt dren, su idealni primjer za drenažu jer su zatvoreni uz minimalnu kontaminaciju, efektivno eliminirajući peritonealnu tekućinu. Uz ovakve drenove kliničar može pratiti kvalitetu tekućine koja se drenira, i njenu količinu s vremenom, dali se smanjuje ili povećava. Aktivni drenovi poput ovoga omogućavaju i aktivno ispiranje sa izotoničnom tekućinom i slijevanje te iste tekućine gravitacijski prema dolje. Ova tehnika se pokazala korisnom u slučaju difuznog peritonitisa. Otvorena peritonealna drenaža je tehnika gdje je peritoneum otvoren kompletno ili djelomično na linei albi i prekriven sterilnim gazama koje se periodično i adekvatno mijenjaju na dnevnoj bazi. Osim što otvara abdomen i omogućava ispiranje abdomena, mijenja i anaerobni milje u abdomenu koji pogoduje razvoju bakterija. Velik broj kirurga zbog navedenih prednosti zagovara drenažu abdomena, kao najbolje rješenje za generalizirani septični peritonitis. Većina studija su dokumentirale da je smrtnost puno veća u slučaju perforacija i curenja iz GI sustava negoli iz reproduktivnog sustava.

Najčešće komplikacije uslijed otvorene drenaže peritoneuma su: dehidracija i hipoproteinemija, zbog povećanog gubitka tekućine i proteina na gazama koje su na polazišnim točkama drenova.



Slika 6. Intraoperativan prikaz peritonitisa uzokovanog rupturom žučnom mjehura uslijed komplikacije kolecistitisa (žučni peritonitis). (VNUK, 2021.)

8. KOMPLIKACIJE NAKON ODSTRANJIVANJA VEĆEG DIJELA KOLONA- KOLEKTOMIJE

To je postupak koji se najčešće koristi za odstranjivanje većeg dijela kolona, kod bolesti megakolon. Megakolon je stanje koje nastaje kao posljedica kronične mehaničke ili funkcionalne obstrukcije kolona. (CAPAK, 2009.) U Sjevernoj Americi je tradicionalno da se megakolon liječi sa medikamentoznom terapijom, zbog prirodne sklonosti pasa da nakon kolektomije imaju čest proljev , odnosno izrazito meku stolicu.

U Ujedinjenom Kraljevstvu kod pasa kojima je različitim metodama potvrđen i dijagnosticiran megakolon, podlegli su zahvatu djelomične kolektomije i s očuvanjem ileokoličnog nabora. Rezultati ove operacije su bili obećavajući, sve preživjele životinje su vratile mogućnost fiziološkog pražnjenja crijeva bez zadržavanja stolice i stolicu normalne teksture. To ističe važnost djelomične kolektomije kao zahvata sa očuvanjem iliokolične valvule u pasa sa idiopatskim megakolonom. Kod mačaka navedeni zahvat je uspješan zahvat rješavanja tog problema već 25 godina.

8.1. Kolostomija i primjena anastomoza

Stanje kod mačaka nakon kolektomije

Mačke mogu biti depresivne nekoliko dana nakon zahvata sa povišenom temperaturom, praćeno sa mekom neformiranom tamnom stolicom 3-4 dana nakon samog zahvata. (ROSIN E. i sur., 1988.)

Prisutnost mekanog abdomena na palpacija, povraćanja, dokaz intracelularnih bakterija na nalazu periotenalne tekućine, i razlika u razini glukoze peritonealne tekućine i glukoze u krvi garantira ponovno otvaranje abdomena s ciljem dijagnostike daljnjeg problema/rješavanja septičnog peritonitisa.

Feces ostaje tekuć i loše formiran 2-6 tj nakon operacije. Dugoročno većina se mačaka uspije oporaviti nakon zahvata, i čak dobiti na težini ili zadržati postojeću težinu. Nakon zahvata mačke koriste pijesak mnogo češće, no količina vode koju izgube defeciranjem je gotova jednaka mačkama koje imaju normalnu/ fiziološku defekaciju. Ileum povećava resorptivnu sposobnost povećavajući visinu villa. Najveći broj vlasnika se žali na nekontrolirano istjecanje fecesa koji onda uprlja analnu regiju, mačka to nemože voljno kontrolirati. Taj problem djelomično je rješive prirode ukoliko se ošiša okolina anusa. Mačkama se može vratiti opstipacija, kada ćemo ju rješavati sa laktulozom. U slučajevima kada se to često ponavlja mora se razmotriti opciju ponovno otvaranja abdomena i odstranjivanja rezidualnog dijela kolona.

9.ZAKLJUČAK

Većina bolesti malih životinja probavnog sustava su rješive zahvatom/kirurškim pristupom. Probavni sustav je iznimno bogato opskrbljen krvlju i krvožiljem, zbog čega je i cijeljenje olakšano. S druge strane zahvati na probavnom sustavu se smatraju čistim-kontaminiranim (kontaminiranim) zbog sadržaja koji kontaminira mjesto zahvata. Stoga su česte komplikacije ukoliko se maksimalno ne pridržavamo pravila asepse i antiseptice te postulata Halstead-a. Mjesto komplikacije može biti na mjestu tehničke greške uslijed zahvata, posljedica kaheksije, kemoterapije, metaboličkih poremećaja, ili postojećeg septičnog peritonitisa. Jednom prisutan peritonitis zahtjeva kiruršku intervenciju, tehniku šivanja mjesta koje pušta sadržaj (rekonstrukciju mjesta gdje su šavovi popustili) , agresivnu tekućinsku terapiju i odgovarajuću antibiotsku terapiju.

10. LITERATURA

1. BECK, J.J., A.J. STAATZ , D.H. PELSUE , S.T. KUDNIG, C.M. MACPHAIL, H.B. SEIM, E. MONNET (2006): Risk factors associated with short-term outcome and development of perioperative complications in dogs undergoing surgery because of gastric dilatation-volvulus, 166 cases (1992-2003). J Am Vet Med Assoc, 229(12), 1934-1939
2. BROCKMAN, D.J., A.J. WASHABAU, K.J. DROBATZ (1995): Canine gastric dilatation/volvulus syndrome in a veterinary critical care unit: 295 cases (1986-1992). J Am Vet Med Assoc, 207, 460-464.
3. BONCZYNSKI, J.J., L.L. LUDWIG, L.J. BARTON, A. LOAR., M.E. PETERSON (2003): Comparison of peritoneal fluid and peripheral blood pH, bicarbonate, glucose, and lactate concentration as a diagnostic tool for septic peritonitis in dogs and cats. Vet Surg 2003;32(2):161–6.
4. CAPAK, D. (2009): Kirurško liječenje bolesti gastrointestinalnog sustava pasa i mačaka. 5-14.
5. CHATWORTHY, H.W., R. SALEBY, C. LOVINGOOD (1952): Extensive small bowel resection in young dogs: its effect on growth and development. Vet Surg; 32:341–6.
6. DE PAPP, E., K.J. DROBATZ, D. HUGHES (1999): Plasma lactate concentration as a predictor of gastric necrosis and survival among dogs with gastric dilatation-volvulus, 102 cases (1995-1998). J Am Vet Med Assoc, 215, 49-52
7. EGGERTSDOTTIR, A.V., L. MOE (1995) : A retrospective study of conservative treatment of gastric dilatation-volvulus in the dog. Acta Vet Scand ;36:175–84.
8. ELLISON, G.W., M.C. JOKINEN, R.D. PARK (1982): End-to-end intestinal anastomosis in the dog: a comparative fluorescein dye, angiographic and histopathologic evaluation. J Am Anim Hosp Assoc; 18:729–36.
9. ELLISON, G.W. (1989): Wound healing in the gastrointestinal tract. Semin Vet Med Surg (SmAnim);4:287–98.

10. ERIKOGLU, M., A. KAYNAK, E.A. BEYATLI, H. TOY (2005): Intraoperative determination of intestinal viability: a comparison with transserosal pulse oximetry and histopathological examination. *J Surg Res*; 128(1):66.
11. FEIKES, H.L., C.E. SYPHERS, D.B. HINSHAW, C.J. COGGIN (1961): Coronary blood flow in experimental dumping syndrome in the dog. *J Am Med Assoc*; 178:1012–3.
12. FOSSUM, T.W., i sur. (2002): *Surgery of the digestive system. U: Small animal surgery* (Fossum, T.W. et al.), 2nd edition, Mosby, Missouri, 21, 274-449
13. FOX, S. M., G.W. ELLISON, G.J. MILLER, D. HOWELLS (1985): Observations on the mechanical failure of 3 gastropexy techniques. *J A Anim Hosp Assoc*, 21, 729–34.
14. GLICKMAN, L.T., G.C. LANTZ, D.B. SCHELLENBERG, N.W. GLICKMAN (1998): A prospective study of survival and recurrence following the acute gastric dilatation-volvulus syndrome in 136 dogs. *J Am Anim Hosp Assoc*, 34(3), 253-259.
15. GLICKMAN, L.T., N.W. GLICKMAN, C.M. PEREZ, (1994) Analysis of risk factors for gastric dilatation and dilatation-volvulus in dogs. *J Am Vet Med Assoc*; 204:1465–71.
16. GLICKMAN, L.T., N.W. GLICKMAN, D.B. SCHELLENBERG, M. RAGHAVAN (2000)a: Non-dietary risk factor for gastric dilatation-volvulus in large and giant breed dogs. *J Am Vet Med Assoc*, 217, 1492-9.
17. GORMAN, S.C., L.M. FREEMAN, S.L. MITCHELL, D.L. CHAN (2006): Extensive small bowel resection in dogs and cats: 20 cases (1998-2004). *J Am Vet Med Assoc*; 228:403–7.
18. HALL, J.A. (1989): Canine gastric dilatation-volvulus update. *Semin Vet Med Surg*, 4, 188-93.
19. JARDEL, N., A. HIDALGO, D. LEPELIER, M. MANASSERO; A. GOMES, A. S. BEDU, P. MOISSONNIER, P. FAYOLE, D. BEGON, E. RIQUOIS, V. VIATEAU (2011): One stage functional end-to-end stapled intestinal anastomosis and resection performed by nonexpert surgeons for the treatment of small intestinal obstruction in 30 dogs. *Vet Surg*; 40(2):216–22.

20. JIBORN, H., J. AHONEN, B. ZEDERFELDT (1978a): Healing of experimental colonic anastomoses. I. Bursting strength of the colon after left colon resection and anastomosis. *Am. J. Surg.* 136 (5): 587–594.
21. LAING, E.J., (1989): The effect of antineoplastic agents on wound healing. *Compend Contin Educ Sm Anim Pract*;11:136.
22. LANTZ, G.C., G.D. BOTTOMS, W.W. CARLTON, S. NEWMAN, H.D. CANTWELL (1984): The effect of 360 degree gastric volvulus on the blood supply of the nondistended normal dog stomach. *Veterinary Surgery*, 13, 189–96.
23. LEIB, M., M. E. MATZ (1997): Diseases of the intestines. U: Leib M, Monroe W (eds.), *Practical Small Animal Internal Medicine*. W. B. Saunders, Philadelphia, 685–760.
24. LEFER, AM. (1973) : Role of myocardial depressant factor in shock state. Modern concepts. *Cardiovascular Disease XLII*:59,
25. MACKENZIE, G., M. BARNHART, S. KENNEDY, W. DEHOFF, E. SCHERTEL, (2010): A retrospective study of factors influencing survival following surgery for gastric dilatation-volvulus syndrome in 306 dogs. *J Am Anim Hosp Assoc.* ;46:97–102.
26. McLACKIN, A.D., (1973): Omental protection of intestinal anastomosis. *Am J Surg*; 125:134.
27. MEYER-LINDERBERG, A., A. HARDER , M. FEHR, D. LUERSSSEN, L. BRUNNBERG (1993) Treatment of gastric dilatation-volvulus and a rapid method for prevention of relapse in dogs: 134 cases (1988-1991). *J Am Vet Med Assoc.* ;203:1303–7.
28. MILLIS, D.L, J.G. HAUPTMAN, R.B. FULTON Jr. (1993): Abnormal hemostatic profiles and gastric necrosis in canine gastric dilatation-volvulus. *Vet Surg*; 22:93–7.
29. MONNET, E. (2003): Gastric dilatation syndrome in dogs. *Vet Clin Small Anim* 33, 987-1005.
30. MONNET, E., D. PELSUE , C. MacPHAIL (2006): Evaluation of laser Doppler flowmetry for measurement of capillary blood flow in the stomach wall of dogs during gastric dilatation-volvulus. *Vet Surg*;35:198–205.

31. MOORE, A.S., B.E. KITCHELL, (2003): New chemotherapy agents in veterinary medicine. *Vet Clinics Sm An Pract*; 37:629–49.
32. MOSS, G., A. GREENSTEIN, S. LEVY, A. BIERENBAUM (1980): Maintenance of GI function after bowel surgery and immediate full nutrition. 1. Doubling of canine colorectal anastomotic bursting pressure and intestinal wound mature collagen content. *J Parenter Enteral Nutr.*;4:535–8.
33. PAPAGEORGES, M., L. BRETON , N.H. BONNEAU (1987): Gastric drainage procedures: effects in normal dogs II. Clinical observations and gastric emptying. *Vet Surg.*;16: 332–40.
34. PAPAZOGLU, L.G., F A. MANN, C. WAGNER-MANN, (2008): Long-term survival after chole-cystoenterostomy: a retrospective study of 15 cases. *J Am Anim Hosp Assoc*;44:67–74.
35. PARTON, AT., S.W. VOLK, C. WEISSE (2006): Gastric ulceration subsequent to partial invagination of the stomach in a dog with gastric dilatation-volvulus. *J Am Vet Med Assoc* ;228:
36. PASCOE, J.R. PETERSON, P.R. (1989): Intestinal healing and methods of anastomosis. *Vet. Clin. North Am. Equine Pract.* 5 (2): 309–333.
37. RALPHS, S.C., C.R. JESSEN, A.J. LIPOWITZ (2003): Risk factors for leakage following intestinal anastomosis in dogs and cats: 115 cases (1991-2000). *J Am Vet Med Assoc* 2003;223(1):73–7
38. RASSMUSSEN, L. (2003): Stomach. U: *Textbook of Small Animal Surgery* (Slatter), SD edition, Saunders, Philadelphia, 592-640.
39. SAILE, K., H.W. BOOTHE, D.M. BOOTHE(2010): Saline volume necessary to achieve predetermined intraluminal pressures during leak testing of small intestinal biopsy sites in the dog. *Vet Surg*;39(7):900–3.
40. SCHOBER, K.E., C. CORNAND, B. KIRBACH, H. AUPPERLE, G. OECHTERING (2002): Serum cardiac troponin and cardiac troponin T concentrations in dogs with gastric dilatation-volvulus. *J Amer Vet Med Assoc*, 221, 381–8

42. STROMBECK, D.R., W.G. GUILFORD (1991): Gastric dilatation, gastric dilatationvolvulus, and chronic gastric volvulus. U: Small animal gastroenterology (Strombeck, D.R., W.G. Guilford), 2nd edition, Wolfe, London, 14, 228-243.
43. STROMBECK, D.R. (1990): Acute gastric dilation; volvulus. In Strombeck DR (ed): Small Animal Gastroenterology. Stonegate, Davis, p 125
44. THORNTON, F.J., A. BABUL, (1997).: Healing in the gastrointestinal tract. Surg. Clin. North Am. 77 (3): 549–573.
45. THOMPSON, S.K., E.Y. CHANG, B.A. JOBE (2006). Clinical review: healing in gastrointestinal anastomoses, part I. Microsurgery 26 (3): 131–136.
46. ZACHER, L.A., J. BERG , S.P. SHAW, R.K. KUDEJ (2010): Association between outcome and changes in plasma lactate concentration during presurgical treatment in dogs with gastric dila-tation-volvulus: 64 cases (2002-2008) J Am Vet Med Assoc;236:892–7.
47. WARD, M.P., G.J. PATRONEK, L.T. GLICKMAN (2003): Benefits of prophylactic gastropexy for dogs at risk of gastric dilatation-volvulus. Prev Vet Med 2003;60:319–29.

11. SAŽETAK

Ovaj rad se bavi komplikacijama u abdominalnoj kirurgiji malih životinja. Kirurški zahvat je sam po sebi izazov za organizam životinje u vidu anestezije i težine zahvata. Zahvat se dodatno komplicira perioperativnim stanjem životinje koje može biti dodatan predisponirajući faktor za razvoj komplikacija. Na primjer u radu obrađeno stanje proširenja i zavrnuća želuca u pasa je izrazito teško stanje, može rezultirati smrću ukoliko se ti pacijenti ne zbrinu adekvatno. Uz najbolju kiruršku tehniku i operativnu vještinu, spomenute komplikacije poput peritonitisa, dehiscijencije uslijed razvoja nekroze na mjestu povrede tkiva su moguće. Ipak poštivanjem asepse i antiseptičke, Halsted-ovih postulata manipulacije tkivom, odgovarajuće operativne tehnike i primjene profilaktičkih mjera (antibiotika) tijekom zahvata, moguće je minimizirati komplikacije u abdominalnoj kirurgiji. Zahvati u abdomenu su sami po sebi zahvati koji spadaju u skupinu povećanog rizika kontaminacije mjesta kirurške rane. Stoga ih je potrebno tretirati s velikom dozom opreza.

Ključne riječi: komplikacije, abdominalna kirurgija, peritonitis, dehiscijencija rane, nekroza, asepsa, antiseptička, operativne tehnike, Halstead-postulati

12. SUMMARY Complications of Gastrointestinal Surgery in Companion Animals

This paper deals with complications in abdominal surgery of small animals. The surgery itself is a challenge for the animal's body in the form of anesthesia and the severity of the procedure. The procedure is complicated by the perioperative condition of the animal, which can be an additional predisposing factor for the development of complications. For example, the mentioned disease of Gastric dilatation and volvulus (GDV) in dogs is extremely difficult. It can result in death if these patients are not taken care of adequately. Regardless of the best surgical technique and operative skill, complications like peritonitis, dehiscence due to the development of necrosis at the site of tissue injury are possible. However, by adhering to asepsis and antisepsis, Halsted's postulates of tissue manipulation, appropriate surgical techniques, and the application of prophylactic measures (antibiotics) during the procedure, it is possible to minimize complications in abdominal surgery. Abdominal procedures are in themselves procedures that belong to the group of increased risk of contamination of the surgical wound site. Therefore, they need to be treated with a great deal of caution.

Key words: complications, abdominal surgery, peritonitis, dehiscence, necrosis, asepsis, antisepsis, Halsted's- postulates

13. ŽIVOTOPIS

Rođena sam 01.03.1996. u Zagrebu. Završila sam zagrebačku III. Gimnaziju i 2014. upisala Veterinarski fakultet u Zagrebu. Na četvrtoj godini fakulteta priključila sam se volonterima klinike za Kirurgiju, ortopediju i oftalmologiju. Tijekom svog završnog dijela studija sam aktivno volontirala i stjecala iskustvo na klinici. Svoju sam stručnu praksu radila na klinici za male životinje Dr. Kocha u Njemačkoj. Povratkom u Zagreb proširila sam svoje interese i na područje farmakovigilancije. Od djetinjstva se aktivno i rekreativno bavim sportom što je doprinjelo mom cjelovitom razvoju kao osobe.

