

# Mogućnost razvoja netransgeničnoga štakorskoga modela tauopatije primjenom tau oligomera u entorinalnu moždanu koru

---

Langer Horvat, Lea

Doctoral thesis / Disertacija

2022

Degree Grantor / Ustanova koja je dodijelila akademski / stručni stupanj: **University of Zagreb, School of Medicine / Sveučilište u Zagrebu, Medicinski fakultet**

Permanent link / Trajna poveznica: <https://um.nsk.hr/um:nbn:hr:105:797971>

Rights / Prava: [In copyright](#)/[Zaštićeno autorskim pravom.](#)

Download date / Datum preuzimanja: **2025-02-07**



Repository / Repozitorij:

[Dr Med - University of Zagreb School of Medicine Digital Repository](#)



**SVEUČILIŠTE U ZAGREBU  
MEDICINSKI FAKULTET**

**Lea Langer Horvat**

**Mogućnost razvoja netransgeničnoga  
štakorskoga modela tauopatije  
primjenom tau oligomera u entorinalnu  
moždanu koru**

**DISERTACIJA**



**Zagreb, 2022.**

**SVEUČILIŠTE U ZAGREBU  
MEDICINSKI FAKULTET**

**Lea Langer Horvat**

**Mogućnost razvoja netransgeničnoga  
štakorskoga modela tauopatije  
primjenom tau oligomera u entorinalnu  
moždanu koru**

**DISERTACIJA**

**Zagreb, 2022.**

**Disertacija je izrađena u Laboratoriju za razvojnu neuropatologiju, Hrvatskog instituta za istraživanje mozga, Medicinskog fakulteta Sveučilišta u Zagrebu.**


**Voditelj rada:** prof. dr. sc. Goran Šimić, dr. med.

Rad doktoranda financiran je iz projekta „Razvoj karijera mladih istraživača – izobrazba novih doktora znanosti“ (Hrvatska zaklada za znanost, DOK-2015-10-7200).

Istraživanje je financirano sljedećim projektima:

„Hiperfosforilacija, agregacija i transsinaptički prijenos tau proteina u Alzheimerovoj bolesti: analiza likvora i ispitivanje potencijalnih neuroprotektivnih spojeva“ (HRZZ, IP-2014-09-9730, voditelj projekta prof. dr. sc. Goran Šimić, dr. med.),

"Eksperimentalna i klinička istraživanja hipoksijsko-ishemijskog oštećenja mozga u perinatalnoj i odrasloj dobi", ZCI-Neuro (GA KK.01.1.1.01.0007, voditelj projekta prof. dr. sc. Miloš Judaš).



**HRZZ**  
Hrvatska zaklada  
za znanost





*Zahvaljujem svom mentoru prof. dr.sc. Goranu Šimiću te kolegama na Hrvatskom institutu za istraživanje mozga na bezrezervnoj podršci u svakom koraku izrade ove disertacije.*

*Veliko hvala mojoj obitelji koja je svojom ljubavi i potporom pomogla tijekom izrade disertacije.*

*Hvala Luki koji je uskakao kada je bilo potrebno i bio podrška tijekom ovog procesa.*

*Posebno hvala mom Izaku koji je svaki dan pitao „kada ću više završiti s pisanjem doktorata“ i Izabeli koja je sudjelovala u pisanju skačući po laptopu.*

## ***Sadržaj***

1. UVOD.....	1
1.1. Alzheimerova bolest.....	1
1.1.1. Dijagnoza bolesti.....	1
1.2. Oblici Alzheimerove bolesti .....	3
1.2.1. Genska podloga obiteljske Alzheimerove bolesti .....	3
1.2.2. Genska podloga sporadične Alzheimerove bolesti .....	3
1.3. Klinički pokazatelji Alzheimerove bolesti .....	5
1.4. Neuropatološke promjene u Alzheimerovoj bolesti.....	6
1.5. Pretpostavke o nastanku Alzheimerove bolesti .....	8
1.5.1. Amiloidna hipoteza .....	8
1.5.2. Tau hipoteza.....	10
1.6. Izoforme tau proteina .....	11
1.7. Fosforilacija tau proteina .....	12
1.8. Širenje patoloških promjena tau proteina .....	14
1.9. Aferentne i eferentne veze entorinalne moždane kore štakora .....	15
1.9.1. Nazubljena vijuga (dentate gyrus, DG).....	16
1.9.2. Ammonov rog (Cornu Ammonis, CA).....	16
1.9.3. Subikul, presubikul i parasubikul.....	17
1.9.4. Peririnalni korteks i postrinalni korteks .....	18
1.9.5. Povezanost s neokorteksom .....	19
1.9.6. Povezanost sa subkortikalnim područjem .....	20
1.10. Hipoteza širenja patoloških oblika tau proteina.....	21
1.11. Model širenja pogrešno smotanih tau proteina .....	23
1.11.1. Mehanizmi međustaničnog prijenosa tau proteina.....	24
1.11.2. Oblici tau proteina koji potiču širenje tau patoloških promjena .....	26

1.12. Dosadašnji životinjski modeli korišteni u istraživanju širenja tau proteina .....	26
2. HIPOTEZA .....	29
3. CILJEVI RADA .....	30
3.1. Opći cilj .....	30
3.2. Specifični ciljevi.....	30
4. MATERIJALI I METODE .....	31
4.1. Pokusne životinje .....	31
4.2. Priprema tau proteina korištenih u eksperimentu.....	32
4.3. Tijek pokusa.....	32
4.4. Metode .....	35
4.4.1. Stereotaksijski zahvat .....	36
4.4.1.1. Histološka potvrda pravilnog injiciranja .....	41
4.4.2. Testovi za ispitivanje promjena u učenju, pamćenju i ponašanju.....	42
4.4.2.1. T-labirint test (T-test) .....	42
4.4.2.2. Test otvorenog polja (OFT) .....	47
4.4.2.3. Test prepoznavanja novog objekta (NORT).....	49
4.4.2.4. Test prepoznavanja nove lokacije objekta (NOLT) .....	51
4.4.3. Prikupljanje bioloških uzoraka .....	52
4.4.4. Histološka analiza tkiva.....	53
4.4.4.1. Bojanje metodom prema Nisslu .....	53
4.4.4.2. Bojanje Tioflavinom S .....	54
4.4.4.3. Bojanje otopinom srebrnog nitrata prema Bielschowskom.....	54
4.4.4.4. Gallyas bojanje metodom po Braaku .....	55
4.4.5. Kvalitativna imunokemijska analiza proteina.....	56
4.4.5.1. Semikvantitativno određivanje širenja neurofibrilarnih promjena koje se prikazuju pomoću AT8 protutijela .....	56
4.4.5.2. Protokol imunohistokemijskog bojanja parafinskih rezova štakorskog mozga protutijelima AT8, HT7, MC1, 4G8, T22 i AT100.....	63

4.4.5.3. Protokol imunofluorescentnog bojanja parafinskih rezova štakorskog mozga protutijelima SYN i T22 .....	65
4.4.6. Kvantitativna analiza proteina Western blot metodom .....	68
4.4.6.1. Određivanje koncentracije proteina .....	68
4.4.6.2. Analiza proteina iz moždanog tkiva štakora Western blot metodom.....	69
4.4.7. Određivanje koncentracije proteinskih bioloških biljega ELISA metodom.....	75
4.4.7.1. Određivanje koncentracije ukupnog štakorskog tau proteina ELISA metodom..	75
4.4.7.2. Određivanje koncentracije amiloida-β1-42 ELISA metodom.....	76
4.4.7.3. Određivanje koncentracije fosforiliranog štakorskog tau proteina ELISA metodom .....	76
4.4.8. Statistička obrada podataka .....	77
5. REZULTATI .....	78
5.1. Kognitivni i bihevioralni učinci inokulacije tau oligomera i tau fibrila u medijalni entorinalni korteks Wistar štakora .....	78
5.1.1. T- labirint test.....	78
5.1.2. Test prepoznavanja novog objekta.....	80
5.1.3. Test prepoznavanja nove lokacije objekta.....	82
5.1.4. Test otvorenog polja.....	84
5.2. Detekcija tau proteina u mozgu Wistar štakora tri dana nakon inokulacije u medijalni entorinalni korteks .....	89
5.2.1. Tau oligomeri i tau fibrili potiču širenje tau patoloških promjena nakon inokulacije u medijalni entorinalni korteks Wistar štakora .....	89
5.2.2. Širenje tau oligomera i tau fibrila tri dana nakon primjene u medijalni entorinalni korteks.....	91
5.3. Praćenje širenja neurofibrilarnih promjena pomoću AT8 protutijela .....	94
5.3.1. Praćenje širenja neurofibrilarnih promjena nakon primjene tau oligomera.....	94
5.3.2. Praćenje širenja neurofibrilarnih promjena nakon primjene tau fibrila.....	102
5.3.3. Praćenje širenja neurofibrilarnih promjena nakon inokulacije fiziološke otopine	109

5.4. Stvaranje konformacijskih promjena tau proteina u hipokampalnoj formaciji i drugim područjima moždane kore .....	111
5.5. Utjecaj inokulacije tau oligomera i tau fibrila u medijalni entorinalni korteks Wistar štakora na gubitak sinapsi .....	115
5.6. Prikaz nakupljanja amiloida- $\beta$ i sparenih uzvojitih filamenata tau proteina metodom bojanja Tioflavinom S.....	118
5.7. Prikaz neurofibrilarnih promjena Gallyas bojanjem metodom po Braaku.....	122
5.7.1. Prikaz inkluzija pozitivnih na bojanje po Gallyasu u crvenoj jezgri (-5,64 mm od bregme), dorzalnoj jezgri raphe i retikularnoj jezgri mosta (-8,04 mm od bregme).....	122
5.7.2. Inkluzije pozitivne na bojanje po Gallyasu u dorzolateralnom entorinalnom korteksu, te CA3 i CA1 polju hipokampusu (-5,64 mm od bregme) .....	125
5.8. Prikaz neurohistopatoloških promjena bojanjem otopinom srebrnog nitrata prema Bielschowskom.....	128
5.9. Detekcija tau fibrila i tau oligomera Western blot metodom .....	131
5.9.1. Razina tau oligomera i tau fibrila nakon inokulacije u medijalni entorinalni korteks Wistar štakora analizirana pomoću HT7 protutijela specifičnog za tau protein čovjeka	131
5.9.2. Razina oligomernog oblika tau proteina u hipokampusu i entorinalnom korteksu štakora analizirana pomoću T22 protutijela specifičnog za injicirane tau oligomere.....	134
5.10. Analiza izražaja fosforiliranog tau proteina Western blot metodom .....	137
5.10.1. Izražaj tau proteina fosforiliranog na serinu 202 i treoninu 205 (AT8).....	137
5.10.2. Izražaj tau proteina fosforiliranog na serinu 396 i serinu 404 (PHF1) .....	141
5.10.3. Izražaj tau proteina fosforiliranog na serinu 202 (CP13).....	145
5.10.4. Izražaj tau proteina fosforiliranog na treoninu 212 i serinu 214 (AT100).....	149
5.11. Učinak inokulacije tau oligomera i tau fibrila na fosforilaciju tau proteina mjereno ELISA metodom.....	153
5.11.1. Razina tau proteina fosforiliranog na serinu 396 i serinu 404 u entorinalnom korteksu i hipokampusu štakora.....	153
5.11.2. Razina ukupnog tau proteina u likvoru štakora.....	156
5.12. Praćenje učinka primjene tau oligomera i tau fibrila na stvaranje amiloida- $\beta$ .....	157

5.12.1. Prikaz opterećenja plakovima na razini -5,64 mm bregme.....	159
5.12.2. Prikaz opterećenja plakovima na razini -6,84 mm bregme.....	162
5.12.3. Prikaz opterećenja plakovima na razini -8,04 mm od bregme.....	164
5.12.4. Učinak inokulacije tau oligomera i tau fibrila na stvaranje amiloida- $\beta_{1-42}$ mjereno ELISA metodom .....	166
Zbirni prikaz parametra dvosmjernog ANOVA testa dobiveni analizom Western blot metode, ELISA metode i kvantifikacije amiloida- $\beta$ prikazani su u Tablici 25 .....	168
6. RASPRAVA .....	171
7. ZAKLJUČCI .....	184
8. SAŽETAK.....	187
9. SUMMARY .....	188
10. POPIS LITERATURE.....	189
11. ŽIVOTOPIS .....	219

## ***Popis kratica***

3R	zamjena, smanjenje i poboljšanje ( <i>replacement, reduction, refinement</i> )
4G8	anti-amiloid $\beta$ protutijelo na epitop između 17-23 amk (LVFFAED)
A $\beta$	amiloid- $\beta$
AD	Alzheimerova bolest ( <i>Alzheimer's disease</i> )
amk	aminokiselina
AP	amiloidni plakovi
APH-1	protein koji je dio multiproteinskog kompleksa $\gamma$ -sekretaze ( <i>anterior pharynx-defective 1 protein</i> )
APOE	apolipoprotein E
APP	prekursorni protein amiloida ( <i>amyloid precursor protein</i> )
A $\beta_{1-42}$	amiloid- $\beta_{1-42}$
AT8	protutijelo na tau protein fosforiliran na serinu 202 i treoninu 205
BACE	$\beta$ -sekretaza ( <i>beta-site amyloid precursor protein cleaving enzyme</i> )
BCA	bicinkoninska kiselina ( <i>bicinchoninic acid</i> )
BSA	albumin iz seruma goveda ( <i>bovine serum albumin</i> )
$\beta$ CTF	$\beta$ -C-terminalni dio APP-a ( <i><math>\beta</math>-C-terminal fragment of APP</i> )
$\beta$ sAPP	$\beta$ -topljivi APP ( <i><math>\beta</math>-soluble amyloid precursore protein</i> )
CA	Ammonov rog ( <i>Cornu Ammonis</i> )
CT	kompjutorizirana tomografija ( <i>computerized tomography</i> )
CSF	likvor ( <i>cerebrospinal fluid</i> )
CTR	skupina životinja koja je primila fiziološku otopinu ( <i>control group</i> )
DAB	3,3' - diaminobenzidin ( <i>3,3'-diaminobenzidine</i> )
DG	nazubljena vijuga ( <i>dentate gyrus</i> )
DLEnt	dorzolateralni entorinalni korteks

DRN	dorzalna raphe jezgra
DS	Downov sindrom
DSM	Dijagnostički i statistički priručnik mentalnih bolesti i poremećaja ( <i>Diagnostic and Statistical Manual of Mental Disorders, 5th edition</i> )
EC	entorinalni korteks
EDTA	etilendiamintetraoctena kiselina ( <i>ethylenediaminetetraacetic acid</i> )
ELISA	enzimski povezana imunoapsorpcijska analiza ( <i>Enzyme-Linked Immunosorbent Assay</i> )
EOAD	Alzheimerova bolest s ranim početkom – prije 65. godine života ( <i>early-onset Alzheimer's disease</i> )
FAD	obiteljska AD ( <i>familial AD</i> )
FELASA	( <i>Federation for Laboratory Animal Science Associations</i> )
FTDP-17	frontotemporalna demencija s parkinsonizmom zbog mutacije <i>MAPT</i> gena na kromosomu 17
GrDG	zrnati sloj nazubljene vijuge ( <i>granule cell layer of dentate gyrus</i> )
HC	hipokampus
HRP	peroksidaza (iz) hrena ( <i>horseradish peroxidase</i> )
ICD-11	Međunarodna klasifikacija bolesti i srodnih zdravstvenih stanja ( <i>International classification of diseases and related health problems</i> )
ILVs	intraluminalne vezikule ( <i>intraluminal vesicles</i> )
LEC	lateralni entorinalni korteks
LOAD	Alzheimerova bolest s kasnim početkom – poslije 65. godine života ( <i>late-onset Alzheimer's disease</i> )
M1	primarni motorički korteks
MAPT	tau protein povezan s mikrotubulima ( <i>microtubule-associated protein tau</i> )
MCI	blagi kognitivni poremećaj ( <i>mild cognitive impairment</i> )
MEC	medijalni entorinalni korteks
MMSE	mala skala mentalnog stanja ( <i>Mini-Mental State Examination</i> )



MoS	molekularni sloj subikula ( <i>molecular layer of subiculum</i> )
MRI	oslikavanje magnetskom rezonancijom ( <i>magnetic resonance imaging</i> )
MVB	multivezikularno tijelo ( <i>multivesicular body</i> )
NFT	neurofibrilarni snopići ( <i>neurofibrillary tangles</i> )
NIA	Nacionalni institut za starenje ( <i>National Institute on Aging</i> )
NIA-AA	Nacionalni institut za starenje – Asocijacija za Alzheimerovu bolest ( <i>National Institute on Aging and Alzheimer's Association</i> )
NINCDS- ADRDA	Nacionalni institut za neurološke i komunikacijske poremećaje te moždani udar - Asocijacija za Alzheimerovu bolest i srodne poremećaje ( <i>National Institute of Neurological and Communicative Disorders and Stroke-the Alzheimer's disease and Related Disorders Association</i> )
NOLT	test prepoznavanja nove lokacije objekta ( <i>novel object location test</i> )
NORT	test prepoznavanja novog objekta ( <i>novel object recognition test</i> )
NP	neuritički plakovi
OF	otvoreno polje ( <i>open field</i> )
OFT	test otvorenog polja ( <i>open field test</i> )
PBS	otopina natrijeva klorida puferirana fosfatnim puferom ( <i>phosphate buffered saline</i> )
PBST	otopina natrijeva klorida puferirana fosfatnim puferom s dodatkom deterdženta Tween 20
PEN-2	protein koji pojačava izraženost presenilina ( <i>presenilin enhancer 2 protein</i> )
PET	pozitronska emisijska tomografija ( <i>positron emission tomography</i> )
PFA	4% -tni puferirani paraformaldehid ( <i>paraformaldehyde</i> )
PHF	spareni uzvojniti filamenta ( <i>paired helical filaments</i> )
PHF-1	protutijelo anti-tau pSer396/Ser404
PnO	rostralni dio jezgre mosta ( <i>pontine nucleus, oral part</i> )
<i>PSEN1</i>	gen za presenilin 1

<i>PSEN2</i>	gen za presenilin 2
p-tau	fosforilirani tau protein ( <i>phosphorylated tau</i> )
ROI	područja interesa ( <i>regions of interest</i> )
RN	crvena jezgra ( <i>red nucleus, nucleus ruber</i> )
RsG	polje retrosplenijske moždane kore u kojem je razvijen 4. sloj koji sadrži zrnate stanice ( <i>granular retrosplenial area</i> )
S1	primarna somatosenzorička moždana kora
sAPP	topljivi APP ( <i>soluble APP</i> )
SDS-PAGE	denaturirajuća gel elektroforeza u poliakrilamidnom gelu ( <i>sodium dodecyl sulfate - polyacrylamide gel electrophoresis</i> )
TBS-T	TBS pufer s dodatkom Tween 20 deterdženta
TF	skupina životinja kojoj su inokulirani tau fibrili
TMB	3,3',5,5-tetrametilbenzidin
TO	skupina životinja kojoj su inokulirani tau oligomeri
T- test	T-labirint test ( <i>T-maze test</i> )
VC	vidna moždana kora ( <i>visual cortex</i> )
VSub	ventralni subikul
WB	Western blot

# 1. UVOD

## 1.1. Alzheimerova bolest

Alzheimerovu bolest (*Alzheimer's disease*, AD) je prvi opisao dr. Alois Alzheimer 1906. godine u Tübingenu u pacijentice Auguste Deter koja je u 51. godini života pokazivala gubitak orijentacije, nemogućnost samostalnog obavljanja svakodnevnih aktivnosti, paranoju, halucinacije, deluzije i značajno otežano zapamćivanje. Alzheimer je prvi navedene kliničke simptome bolesti povezoao s prisutnošću dotad nepoznate neuropatologije u moždanoj kori, danas definirane kao amiloidni plakovi (AP) i neurofibrilarni snopići (*neurofibrillary tangles*, NFT) (1). Navedene patološke promjene prikazao je metodom srebrne impregnacije po Bielschowskom čije se modifikacije rabe i danas u svrhu vizualizacije navedenih promjena. U svijetu je 2015. godine 46,8 milijuna ljudi bolovalo od sindroma demencije, od čega je 75% s AD-om (2). Procjenjuje se da u Republici Hrvatskoj više od 86 tisuća osoba boluje od AD-a (3). Predviđeno je da će se brojka oboljelih povećati do 2030. godine na 74,7 milijuna ljudi, te 134 milijuna ljudi do 2050. godine.

### 1.1.1. Dijagnoza bolesti

Klinička dijagnoza AD-a temelji se na međunarodnim kriterijima Dijagnostičkog i statističkog priručnika mentalnih bolesti i poremećaja DSM-V (*Diagnostic and Statistical Manual of Mental Disorders*) koji služe za postavljanje dijagnoze sindroma demencije (American Psychiatric Association, 2013). NINCDS-ADRDA kriteriji (*National Institute of Neurological and Communicative Disorders and Stroke and Alzheimer's Disease and Related Disorders Association*) objavljeni su 1984. godine, a 2011. godine prilagođeni današnjim saznanjima te služe za postavljanje kliničke dijagnoze vjerojatne ili moguće AD. Kriteriji doneseni 1984. godine upotpunjeni su od strane NIA (*National Institute on Aging*) i NIA-AA (*National Institute on Aging and Alzheimer's Association*) novim kriterijima koji jasnije definiraju razlike između demencije uzrokovane AD-om i ostalih demencija (4). Prema DSM-V kriterijima, ovisno o težini kognitivnih smetnji i mogućnosti samostalnog obavljanja svakodnevnih aktivnosti razlikujemo mali i veliki neurokognitivni poremećaj. Mali neurokognitivni poremećaj je na neuropsihološkim testovima definiran kao jedna do dvije standardne devijacije ispod referentnih vrijednosti, dok je veliki neurokognitivni poremećaj definiran kao vrijednost dvije

standardne devijacije ispod normalnih vrijednosti. Suprotno od malog neurokognitivnog poremećaja kod kojeg osobe zadržavaju sposobnost samostalnog svakodnevnog funkcioniranja, kod velikog se događaju kognitivne promjene koje onesposobljavaju osobu za samostalno funkcioniranje. U oba poremećaja zabilježeno je pogoršavanje u lingvističkim sposobnostima, učenju i pamćenju, pozornosti i socijalnoj kogniciji ili motornim i izvršnim sposobnostima (5).

Dijagnoza se utvrđuje testiranjem kognitivnih sposobnosti dokumentiranih pomoću Male ljestvice mentalnih sposobnosti, MMSE ljestvice (*Mini Mental Status Examination*) te neurološkim pregledom koji može uključivati slikovni prikaz strukture mozga kompjutoriziranom tomografijom (*computed tomography*, CT) ili magnetskom rezonancijom (*magnetic resonance imaging*, MRI), slikovni prikaz aktivnosti mozga (regionalnog protoka krvi) jednofotonskom emisijskom tomografijom (*single photon emission tomography*, SPECT) odnosno stupnja metaboličke aktivnosti pozitronskom emisijskom tomografijom fluorodeoksiglukozom (*<sup>18</sup>F-fluorodeoxyglucose positron emission tomography*, FDG-PET), te vizualizacijom pojedinih molekula pomoću radiofarmaceutika za amiloid/tau protein pozitronskom emisijskom tomografijom (*amyloid/tau positron emission tomography*, PET). CT i MRI snimanjem može se vidjeti postoji li atrofija moždane kore, napose hipokampusa i entorinalne moždane kore, a SPECT/PET snimanjem postoji li smanjen krvni protok odnosno smanjena aktivnost pojedinih dijelova mozga (6,7). Važna nadopuna dijagnostičkih kriterija je upotreba bioloških biljega koji se određuju u tjelesnim tekućinama (krv, cerebrospinalna tekućina – likvor), kao što su koncentracija amiloida- $\beta_{1-42}$ , ukupni i fosforilirani tau protein. Taj je inicijalni prijedlog iz 2016. godine (8) ušao i u dijagnostičke kriterije 2018. godine (A/T/N sustav), za koji se u najnovije vrijeme predlaže proširivanje i na dodatne biomarkere (A/T/N/X sustav), pri čemu se X dijeli na X<sub>C</sub> - središnje biomarkere sinaptičke disfunkcije, disfunkcije glija stanica i neuroinflamaciju i X<sub>P</sub> – periferne biomarkere sistemske upale, imunosti i metabolizma (9). Cilj upotrebe bioloških biljega je osim razumijevanja patogeneze AD-a, otkrivanje AD-a u pretkliničkom stadiju, kako bi se mogle što ranije poduzeti preventivne mjere i pokušati usporiti daljnje napredovanje bolesti kolinomimeticima (donepezil, rivastigmin, galantamin) i neuroprotektivima što smanjuju ekscitotoksičnost posredovanu prejakom aktivacijom NMDA receptora (memantin) (10).

## 1.2. *Oblici Alzheimerove bolesti*

Dva su temeljna oblika Alzheimerove bolesti: sporadična AD i nasljedna (obiteljska) AD. Obiteljska AD (*familial AD*, FAD) pojavljuje se u manje od 1% svih slučajeva AD-a, a od svih oboljelih u samo 6% se javlja prije 65. godine života (*early-onset Alzheimer's disease*, EOAD). Sporadična AD javlja se nakon 65. godine života te se još naziva sporadični oblik AD-a s kasnim početkom (*late-onset Alzheimer's disease*, LOAD). U rjeđim slučajevima, AD može biti obiteljska, ali bez ranog nastupanja bolesti, a također može biti i sporadična, ali s ranim početkom (11).

### 1.2.1. *Genska podloga obiteljske Alzheimerove bolesti*

Nasljedni oblik AD-a prenosi se na autosomno dominantan način, a prvi simptomi obično se javljaju prije 65. godine života. Prva otkrivena mutacija koja uzrokuje nasljedni oblik AD-a nađena je u genu za prekursori protein amiloid- $\beta$  (*amyloid- $\beta$  precursor protein - APP*) na kromosomu 21 (12). Kasnije su pronađene i druge mutacije *APP* gena, te mutacije u genima za presenilin 1 (*PSEN1*) na kromosomu 14 i presenilin 2 (*PSEN2*) na kromosomu 1, koje objašnjavaju nasljedne slučajeve bolesti (13,14). Do danas je otkriveno više od 200 patoloških mutacija u navedenim genima, čije je zajedničko obilježje da imaju učinak na povećanje proizvodnje  $A\beta$ , kao i omjera peptida  $A\beta_{1-42}/A\beta_{1-40}$  (15). Otkriće mutacija u navedenim genima pridonijelo je razumijevanju molekuskog mehanizma nastanka obiteljskog oblika AD-a, ali ponekad isto tako i nerazumijevanju u smislu da se identičan patogenetski mehanizam (amiloidna kaskada ili modificirana amiloidna kaskada) podrazumijeva odgovornim i za nastanak sporadičnog oblika bolesti.

### 1.2.2. *Genska podloga sporadične Alzheimerove bolesti*

Posljednja genetička istraživanja ukazuju kako se sporadični oblik AD-a ne javlja sporadično, već kao posljedica interakcije i utjecaja više različitih varijanti gena i čimbenika rizika. Drugim riječima, i za nastanak tog oblika bolesti postoji izrazita genetička predispozicija. Asocijacijske studije i analize vezanosti gena utvrdile su uključenost velikog broj gena u nastanku sporadičnog oblika AD-a, koji doprinose nastanku bolesti s otprilike 60-80% udjela, pri čemu preostali udio čine ne-genetički čimbenici (16).

Jedini do sada sigurno utvrđeni i potvrđeni genetički čimbenik koji povećava rizik, ali se ne može smatrati i uzrokom za nastanak sporadičnog oblika AD-a je polimorfizam gena za apolipoprotein E (*APOE*). Rezultati dviju velikih populacijskih studija provedenih 1993. godine prvi su ukazali su na značajnu povezanost alela  $\epsilon 4$  (u odnosu na alele  $\epsilon 3$  i  $\epsilon 2$ ) gena za *APOE* s povećanim rizikom za AD (17,18).

Gen za *APOE* nalazi se na kromosomu 19 i ima izooblike proteina E2, E3 i E4 koje se razlikuju ovisno o prisutnosti aminokiselina arginin i cistein na poziciji 112 i 158. Kod izoforme E2 cistein je na pozicijama 112 i 158; E3 ima cistein na pozicijama 112 i arginin na 158; E4 ima arginin na pozicijama 112 i 158 (19). Razlika u alelima određuje različito „ponašanje“ pojedinih *APOE* proteina. Pritom je izoforma proteina E2 neuroprotektivna, dok se izoforma proteina E4 povezuje s rizikom za nastanak različitih poremećaja i bolesti, uključujući AD (20).

Iako nisu u potpunosti razjašnjeni molekularni mehanizmi djelovanja *APOE* proteina u započinjanju i razvoju AD-a, poznato je da je njegovo djelovanje tijesno povezano s prehranom, prijenosom i metabolizmom kolesterola, ne samo u mozgu, nego i u perifernim tkivima i organima (21). Povišena razina kolesterola u serumu osoba srednje dobi povećava rizik za obolijevanje od AD-a (22). *APOE* je također uključen u prijenos amiloid- $\beta$  peptida kroz krvno-moždanu barijeru, pri čemu *APOE4* to provodi sporije od *APOE3*, a *APOE3* sporije od *APOE2*, za što se vjeruje da ima utjecaj na metabolizam amiloida, odnosno pogoduje agregaciji i stvaranju amiloidnih plakova (23). Taj polimorfizam prisutan je u oko 15% zdrave populacije, dok se u oboljelih od AD-a javlja u 65% slučajeva (23). Nositelji jednog  $\epsilon 4$  alela (heterozigoti) imaju oko pet puta povećan rizik obolijevanja od AD-a, dok je kod homozigota taj rizik veći za 20 puta (24). *APOE*  $\epsilon 4$  alel utječe na raniju pojavu simptoma AD bolesti, odnosno jedna kopija  $\epsilon 4$  alela dovodi do pojave bolesti desetak godina ranije (17).

Osim navedene genetičke podloge, ostali važni rizični čimbenici za nastanak AD-a su dob (25) i spol, pri čemu je rizik obolijevanja veći za žene (26). Dodatni rizični čimbenici su traumatska ozljeda glave (27), niži stupanj obrazovanja (zbog smanjene „sinaptičke rezerve“) (28), hipertenzija (29), dijabetes tipa II (30), prekomjerna konzumacija alkohola (31), kao i unos nekih teških metala (32–34). Rezultati jednog meta-istraživanja pokazali su veći rizik nastanka AD-a kod pušača (35), iako su rezultati pojedinih istraživanja pokazali i postojanje zaštitnog djelovanja nikotina iz cigareta i nižu ukupnu prevalenciju AD-a kod pušača (36,37).

### 1.3. Klinički pokazatelji Alzheimerove bolesti

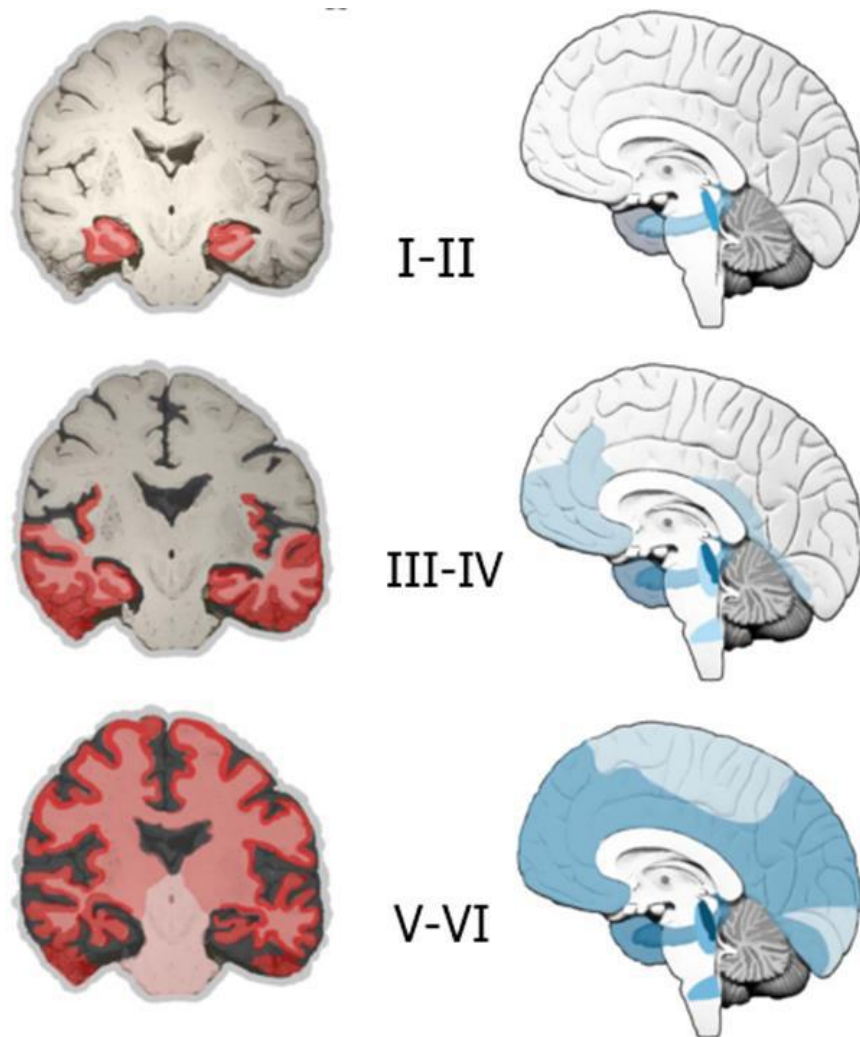
Glavni simptomi osoba oboljelih od AD-a su progresivni gubitak kognitivnih funkcija i pamćenja, te vidljive promjene u ponašanju koje mogu uključivati verbalno, a katkad i fizički agresivno te hiperaktivno ponašanje, psihozu i depresiju (38). Uzrok navedenih simptoma je propadanje neurona u subkortikalnim i kortikalnim područjima te poremećaj u radu neurotransmiterskih sustava (39–41)

Sjögren je 1950. godine prvi podijelio tijek i simptome AD-a u tri stadija (42). Prvi stadij AD-a je okarakteriziran gubitkom deklarativnog (eksplicitnog) epizodičkog pamćenja (nesposobnost svjesnog doziva svakodnevnih događaja te vremenskih i prostornih asocijacija). U tom stadiju može doći do poteškoća u obavljanju svakodnevnih aktivnosti. Vrlo rano se uz kognitivne simptome javljaju i nekognitivni simptomi poput promjena u raspoloženju, emocionalnom doživljavanju, apetitu, ciklusu budnosti i spavanja (budnost po noći, pospanost po danu, često izražena smetenost u sumrak), zbunjenosti, uzrujanosti, depresivnosti i drugih (43). U drugom stadiju AD-a dolazi do pogoršanja u semantičkom eksplicitnom pamćenju što može dovesti i do poteškoća u prepoznavanju bliskih osoba (prozopagnozije). Također, dolazi do značajnijeg oštećenja jezičnih sposobnosti, govora i percepcije. U trećem stadiju dolazi do teškog propadanja svih kognitivnih sposobnosti. Dolazi do gubitka eksplicitnog i narušavanja implicitnog pamćenja čime se ograničava sposobnost svakodnevnog funkcioniranja i osobe postaju potpuno ovisne o drugima (42). Poremećaj u prostornoj orijentaciji kod osoba oboljelih od AD-a može se javiti kao rani simptom koji prethodi poteškoćama u zapamćivanju ili se javlja istodobno s njima, te karakterizira prodromalni stadij bolesti (44) u kojemu osobe ne pokazuju odstupanja u svakodnevnom funkcioniranju (45). Pokazano je da prosječno svaka deseta osoba s MCI-jem godišnje razvija AD, te pojedine osobe s MCI ne razviju demenciju (45). Iz navedenog je razvidno da je potrebno dugo praćenje osoba s MCI-jem (7-10 godina) da bi se utvrdilo u kojem će se smjeru inicijalna sumnja na demenciju razvijati. Također je izuzetno važno u kliničkoj obradi odbaciti poznate reverzibilne uzroke sindroma demencije, napose hipotireozu u starijih žena i pseudodemenciju zbog depresije. Prema reviziji Međunarodne klasifikacije bolesti i srodnih zdravstvenih stanja (*International classification of diseases and related health problems, ICD-11*) taj se stadij naziva blagi spoznajni poremećaj (*mild cognitive impairment, MCI*) (46), a prema DSM5 mali neurokognitivni poremećaj (*minor neurocognitive disorder*).

## *1.4. Neuropatološke promjene u Alzheimerovoj bolesti*

Neuropatološke promjene u AD-u se mogu rangirati pomoću tri parametra korištenih za tzv. „ABC“ bodovanje. Parametar A su opisali Thal i suradnici 2002. godine i odnosi se na promjene amiloida- $\beta$  (A0: A $\beta$  i amiloidni plakovi nisu prisutni; A1: Thal faza 1 ili 2; A2: Thal faza 3; A3: Thal faza 4 ili 5) (47), (48). U fazi 1 zahvaćen je čeon, sljepoočni, tjemeni i zatiljni režanj, u fazi 2 entorinalni korteks, hipokampus, cingularna vijuga, inzula i presubikul, u fazi 3 jezgre međumozga, strijatum i kolinergičke jezgre mediobazalnog telencefalona, u fazi 4 moždano deblo te u fazi 5 mali mozak (47). Parametar B se odnosi na neurofibrilarne stadije koje su 1991. godine opisali Braak i Braak. (B0: bez NFT; B1: Braak stadij I/II s NFT prisutnim pretežno u entorinalnoj moždanoj kori; B2: stadiji III/IV s NFT prisutnim najviše u hipokampusu i amigdali te prošireni na asocijacijski korteks; B3: stadiji V/VI s NFT, neuropilnim nitima i distrofičnim neuritima prisutnim u neokorteksu te naposljetku u primarnoj osjetnoj i motoričkoj moždanoj kori) (**Slika 1**) (49). Parametar C se odnosi na rasprostranjenost neuritičkih plakova (NP) (sastavljenih od A $\beta$  jezgre okružene distrofičnim neuritima u kojima se nakuplja hiperfosforilirani tau protein). Rasprostranjenost NP je opisana kao C0: bez NP, C1: rijetki NP, C2: umjereno NP, C3: česti NP (48). ABC skale se koriste za definiranje četiriju razina neuropatoloških promjena u AD-u: bez promjena, slabe, srednje i visoke razine neuropatoloških promjena u AD-u (48).





**Slika 1. Topografska progresija neurofibrilarne degeneracije prema Braak i Braak, 1991 (49).** U stadiju I i II dolazi do širenja neurofibrilarnih promjena od transentorinalne regije do hipokampalne formacije, što klinički korelira s gubitkom pamćenja nedavnih događaja, blagom prostornom dezorijentacijom te manjim poteškoćama u svakodnevnim aktivnostima. U stadijima III i IV dolazi do širenja na sljepoočnu, tjemenu i čeonu moždanu koru što klinički korelira s poteškoćama u prisjećanju, teškog pronalaženja prave riječi, vremenskom i prostornom dezorijentacijom i poteškoćama s koncentracijom i razumijevanjem. U stadijima V i VI širenje zahvaća primarnu osjetnu i motoričku moždanu koru što je povezano s poteškoćama u prepoznavanja objekta te percepcijskim i motoričkim vještinama. Preuzeto i prilagođeno prema: (48).

## 1.5. Pretpostavke o nastanku Alzheimerove bolesti

S obzirom da neuropatološke promjene u AD-u nastaju kao posljedica različitih patoloških mehanizama, razvilo se više pretpostavka o nastanku AD-a. Dvije glavne pretpostavke su amiloidna i tau te one objašnjavaju nakupljanje AP i NFT u mozgu oboljelih osoba. Pored navedenih glavnih pretpostavki, postoje i neke manje zastupljene teorije koje nastoje objasniti nastale neuropatološke promjene, to su kolinergička hipoteza, oksidativna hipoteza, hipoteza poremećaja funkcije mitohondrija i lizosoma, hipoteza neuroupale i hipoteza neurovaskularne disfunkcije (50–52).

### 1.5.1. Amiloidna hipoteza

Nakon otkrića da su AP sačinjeni uglavnom od amiloida- $\beta$  ( $A\beta$ ) kao glavnog strukturnog proteina (53,54) nastala je amiloidna kaskadna hipoteza koja dominira u istraživanjima od tada pa sve do danas (55,56). Prema navedenoj hipotezi neravnoteža između proizvodnje i uklanjanja  $A\beta$  u mozgu je glavni patološki proces koji potiče druge patološke promjene koje u konačnici dovode do neurodegeneracije (57). Kod obiteljskog oblika AD-a s ranim početkom dolazi do mutacije u genima za proteine uključene u stvaranje  $A\beta$ , dok kod sporadičnog oblika AD-a dolazi do neravnoteže između proizvodnje i uklanjanja  $A\beta$  (58).

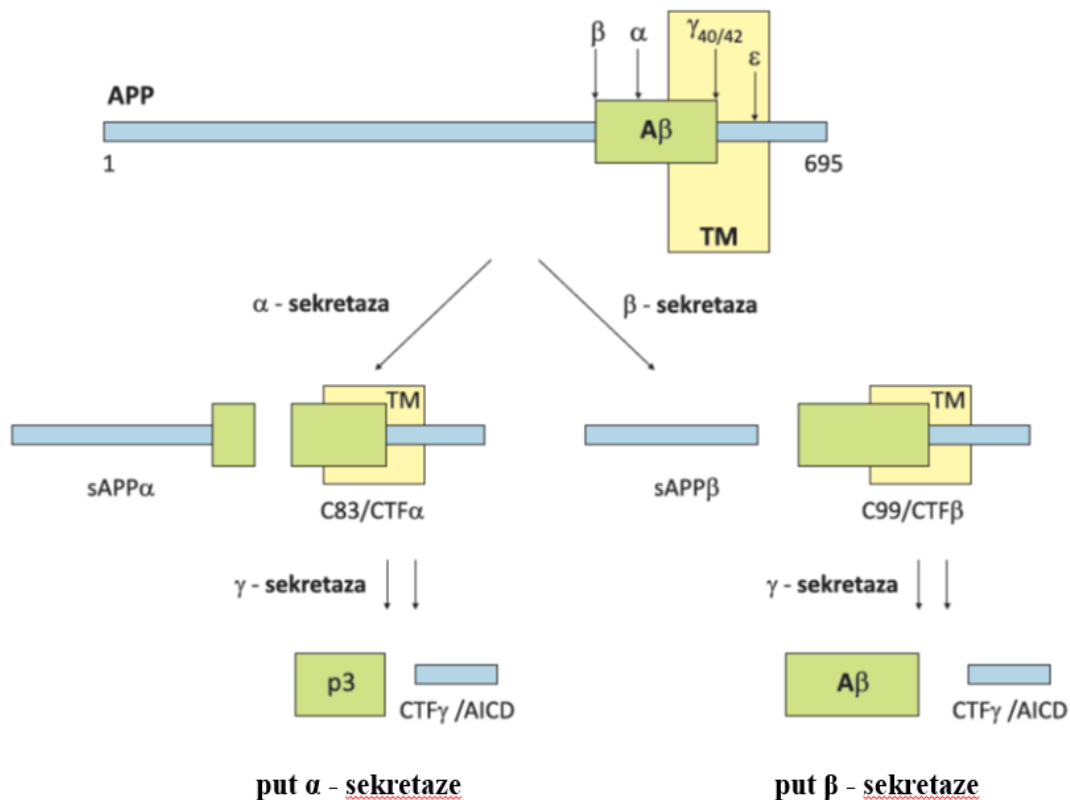
$A\beta$  peptid (molekularna masa 4,2 kDa) nastaje cijepanjem amiloidnog prekursorskog proteina (*amyloid precursor protein, APP*) (59) kodiranim genom na 21. kromosomu (60). Alternativnim izrezivanjem *APP*-a nastaju tri glavne izoforme  $APP_{695}$ ,  $APP_{751}$  i  $APP_{770}$ . Postoje dva važna puta razgradnje *APP*-a, put  $\alpha$ - sekretaze (neamiloidogeni put) koji prevladava kod zdravih osoba i put  $\beta$ - sekretaze (amiloidogeni put) koji prevladava u AD-u (61), međutim dokazana je prisutnost tog puta i u zdravih ljudi (62) (**Slika 2**).

U neamiloidogenom putu, enzim  $\alpha$ -sekretaza (skupina metaloproteinaznih enzima ADAM10) cijepa *APP* kod lizina 16 pri čemu nastaje topljivi N-terminalni dio (*soluble APP, sAPP*) (20) i C-terminalni dio *APP*-a (*C-terminal fragment, CTF*) koji reže  $\gamma$ -sekretaza i nastaje kraći peptid p3 koji ne sudjeluje u nakupljanju i stvaranju plakova (63) (**Slika 2**).

U amiloidogenom putu, razgradnja  $\beta$ -sekretazom (*beta-site amyloid precursor protein cleaving enzyme, BACE*) dovodi do cijepanja *APP*-a na početku  $A\beta$  slijeda i oslobađanja  $\beta$ -topljivog *APP* ( $\beta$ -*soluble amyloid precursore protein,  $\beta$ sAPP*) koji se otpušta i  $\beta$ CTF ( $\beta$ -*C-terminal fragment of APP*) koji ostaje vezan za membranu. Iz njega u ovisnosti o položaju cijepanja  $\gamma$ -sekretaze nastaje  $A\beta$  od 40 ( $A\beta_{1-40}$ ) ili 42 aminokiseline ( $A\beta_{1-42}$ ) (61) (**Slika 2**). U sporadičnom

AD-u značajno je povećana  $\beta$ -sekretazna aktivnost (64). Oko 80-90% nastalih peptida  $A\beta$ -a čine oni građeni od 40 aminokiselina, a 5-10% građeni od 42 aminokiseline. Topljivi  $A\beta$  teži agregaciji u topljive oligomere i stvaranju većih netopljivih vlakna.  $A\beta$  građen od 42 aminokiseline potiče abnormalnu agregaciju peptida  $A\beta$  jače nego  $A\beta$  građen od 40 aminokiselina (65), te je glavni oblik  $A\beta$  koji se nakuplja u mozgu u manjoj mjeri intracelularno, u većoj mjeri ekstracelularno, te u kortikalnim krvnim žilama (amiloidna angiopatija) (64,65). Glavni dokazi koji potkrepljuju amiloidnu hipotezu dobiveni su istraživanjima mutacija gena za proteine APP, PSEN1 i PSEN2, koje su povezane s nastankom nasljednog oblika AD-a. Mutacije u genu *APP* dovode do prekomjernog stvaranja i nakupljanja  $A\beta$ , a mutacije u genima *PSEN1* i *PSEN2* do stvaranja  $A\beta_{1-42}$  (66,67). Također, pronalazak zaštitne mutacije u blizini mjesta gdje  $\beta$  sekretaza cijepa APP, dodatno potvrđuje navedenu hipotezu. Tzv. zaštitna mutacija čini APP slabijim supstratom za cijepanje  $\beta$  sekretazom, zbog čega postoji manja vjerojatnost obolijevanja od AD-a (68,69).

$\gamma$ -sekretaza je multiproteinski kompleks koji se sastoji od četiri proteina: presenilina 1, nikastrina, APH-1 (*anterior pharynx-defective 1*) i PEN-2 (*presenilin enhancer 2*) (70). Za normalno funkcioniranje  $\gamma$ -sekretaze potrebne su sve četiri komponente. U AD-u dolazi do promjena u djelovanju  $\gamma$ -sekretaze što uzrokuje stvaranje dužeg oblika  $A\beta$  (64). Dodatno u prilog ovoj teoriji ide činjenica da osobe s Downovim sindromom (DS) (trisomija 21. kromosoma) koje imaju tri kopije *APP* gena, razvijaju plakove rano u životu (71), slično kao što je i slučaj kod obitelji kod kojih postoji duplikacija *APP* lokusa (72).



**Slika 2. Shematski prikaz procesiranja amiloidnog prekursorskog proteina (APP).** Dva puta razgradnje APP-a, put  $\alpha$ -sekretaze (neamiloidogeni put) koji prevladava kod zdravih osoba i put  $\beta$ -sekretaze (amiloidogeni put) koji prevladava u AD. TM: transmembranska regija; C83: proteolitički produkt razgradnje APP; C99: proteolitički produkt razgradnje APP; AICD: APP unutarstanična C terminalna domena; CTF $\alpha$ : c terminalni fragment nastao cijepanjem  $\alpha$  sekretaze; CTF $\beta$ : c terminalni fragment nastao cijepanjem  $\beta$  sekretaze; CTF $\gamma$ : c terminalni fragment nastao cijepanjem  $\gamma$ - sekretaze; p3: p3 fragment; A $\beta$ : amiloid- $\beta$ ; Preuzeto i prilagođeno prema (73).

Jedan od nedostataka hipoteze je usmjerenost samo na A $\beta$ , što zanemaruje i moguće interakcije s drugim čimbenicima koji bi mogli prethoditi patološkom procesu (neuroinflamacija), kao i interakcije s proteinom tau (74).

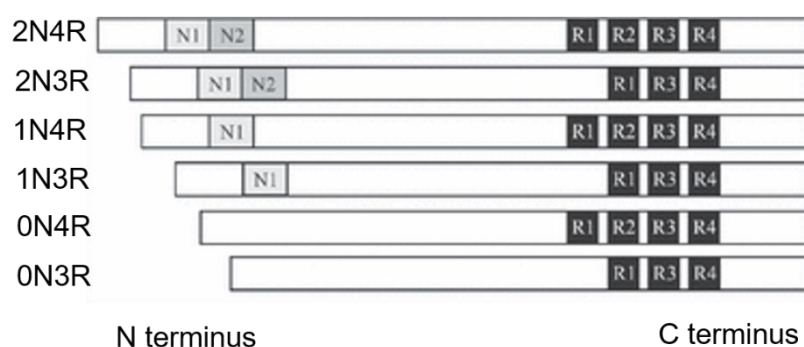
### 1.5.2. Tau hipoteza

Tau protein pripada skupini proteina povezanih s mikrotubulima (*microtubule-associated protein tau*, MAPT), te unakrsno povezuje monomere  $\alpha$  i  $\beta$  tubulina i ima važnu ulogu u sastavljanju i stabilizaciji mikrotubula (75). Uglavnom je eksprimiran u aksonima s većim

razinama mRNA i proteina u moždanoj kori i hipokampusu nego u bijeloj tvari i malom mozgu (76). Također, eksprimiran je u manjoj količini u dendritima, jezgri i sinapsama (77). U patološkim uvjetima pojačana fosforilacija tau proteina uzrokuje promjenu njegove konformacije i odvajanje od mikrotubula, pa posljedično dolazi do nakupljanja u neurofibrilarne snopiće kao i niti neuropila, koje su patološko obilježje tauopatija (78–81). Uočeno je da u osoba oboljelih od AD-a dolazi do porasta razine fosforiliranih tau proteina 4 do 8 puta u odnosu na zdrave osobe iste dobi i spola, što ukazuje da je neurofibrilarna degeneracija vjerojatno uzrokovana hiperfosforilacijom zbog koje je narušena njegova sposobnost stabilizacije mikrotubula, a ne smanjenjem ukupne razine tau proteina (82).

### 1.6. Izoforme tau proteina

Tau protein postoji u obliku šest izoformi u dužini od 352 do 441 aminokiseline koje nastaju alternativnim prekrajanjem mRNA iz jednog gena *MAPT*, a izražavaju se u mozgu odraslog čovjeka (83), kao i u mozgu štakora (84). *MAPT* gen nalazi se na kromosomu 17 i sadrži 16 eksona (85). Alternativnim prekrajanjem eksona 2, 3 i 10 nastaje 6 izoformi tau proteina koje se međusobno razlikuju prema prisutnosti N-terminalnog dijela; 0 (0N), 1 (veličine 29 ak, 1N) ili 2 (veličine 58 ak, 2N), odnosno prisutnosti 3 ili 4 mikrotubul – vežuće domene (3R i 4R) (86,87) (**Slika 3**). C terminalna regija veže se za mikrotubule a N-terminalna regija s plazmatskom membranom i drugim citoskeletnim proteinima (86,88).



**Slika 3. Izoforme tau proteina.** Izoforme se razlikuju prema odsutnosti ili prisutnosti jednog ili 2 N-terminalnog dijela (0N, 1N 2N) i prema prisutnosti 3 (R1, R3 ili R4) ili 4 (R1, R2, R3 ili R4) mikrotubul – vežuće domene. Preuzeto i prilagođeno prema: (84).

Svaka izoforma tau proteina ima različitu ulogu te drugačiji obrazac izražaja tijekom razvitka. Tijekom embrionalnog i fetalnog razdoblja predominantno se izražava najkraća izoforma tau (0N3R, fetalni oblik), dok se ostali oblici počinju izražavati postnatalno (89). Nisu točno objašnjene različite fiziološke uloge svih izoformi, međutim pokazano je da dolazi do promjene u omjeru izražaja 3R i 4R tau proteina u pojedinim tauopatijama (90), te da postoji određen omjer 3R i 4R tau proteina karakterističan za pojedinu tauopatiju. Tako se u AD-u nalazi podjednak omjer 3R i 4R izoformi tau proteina u neuronima, glija stanicama i cerebrospinalnoj tekućini (91).

Najdulja tau izoforma 2N4R građena je od hidrofилnih aminokiselina, odnosno 80 Ser ili Thr ostataka, 56 negativnih Asp ili Glu ostataka, 58 pozitivnih Lys ili Arg ostataka i 8 aromatskih (5 Tyr i 3 Phe) ostataka. Iako je tau protein bazičan, može se podijeliti u 4 poddomene, ovisno o naboju i motivima domene (87,92): N-terminalna domena (AA 1–150), prolinom bogata domena (AA151–243), mikrotubul – vežuća domena (građena od 3 ili 4 ponavljajuća motiva) i C terminalna domena AA370–441.


Kako bi se istražila uloga tau proteina u AD-u, koriste se različiti animalni modeli, među kojima su i transgenični štakorski modeli AD-a. Međutim, za razliku od čovjeka, u ranijim istraživanjima sugerirano je da mozak štakora eksprimira samo tri 4R tau izoforme na razini proteina (93,94) i na razini mRNA (94–96), te je samo nekoliko autora sugeriralo postojanje više od 4 tau izoformi u mozgu štakora (97,98). Rezultati prema Hanes i suradnicima pokazali su da, poput ljudi, mozak odraslih štakora sadrži svih šest tau izoformi. Ekspresija 4R tau izoformi bila je devet puta veća od ekspresije 3R izoforme (84). Nadalje, razina proteina 0N, 1N ili 2N bila je 30%, 35% i 35% ukupnog tau. Za razliku od štakora u odraslom ljudskom mozgu, omjer 3R tau i 4R tau izoformi je 1 : 1 (86), a 0N, 1N i 2N tau izoforme čine oko 37%, 54% i 9% ukupnog tau proteina (99).

## *1.7. Fosforilacija tau proteina*

Od svih posttranslacijskih promjena tau proteina, fosforilacija je vjerojatno najvažnija budući da regulira pojedine fiziološke funkcije tau proteina kontrolirajući njegovo vezanje za mikrotubule (100). U istraživanju Hasegawa i suradnika prvog puta je opisan i izoliran fosforilirani tau protein iz mozga osoba oboljelih od AD-a (101). Kasnije je pokazano da

neurofibrilarni snopići sadrže fosforilirani tau protein i da postoji povezanost s nastankom kognitivnih oštećenja u AD-u (102,103).

Određena mjesta fosforilacije tau proteina usko su povezana s neuropatološkim promjenama jer fosforilacija na tim mjestima uzrokuje agregaciju u obliku neurofibrilarnih snopića (104,105). U AD-u identificirano je 45 mjesta fosforilacije tau proteina (Y18, S46, S68, S69, T71, S113, T123, T153, T175, T181, S184, S185, S191, Y197, S198, S199, S202, T205, S208, S210, T212, S214, T217, T231, S235, S237, S238, S258, S262, S289, S356, Y394, S396, S400, T403, S404, S409, S412, S413, T414, S416, S422, T427, S433, S435) (106) (Slika 4).



**Slika 4. Pozicije mjesta fosforilacije tau proteina u osoba oboljelih od AD-a.** Identificirano je približno 45 mjesta fosforilacije, najviše u prolinom bogatoj i C- terminalnoj domeni, s nekoliko mjesta unutar mikrotubul – vežućih domena. Pet mjesta fosforilacije identificirano je specifičnim protutijelima na fosforilirani tau (narančasto obojena mjesta); preostala mjesta fosforilacije identificirana su masenom spektrometrijom i/ili Edmanovom razgradnjom. Preuzeto i prilagođeno prema (106).

Većina istraživača smatra da hiperfosforilacija tau proteina dovodi do promjene njegove konformacije što uzrokuje odvajanje od mikrotubula i razgradnju mikrotubula (107). Odvojeni hiperfosforilirani tau nakuplja se u unutrašnjosti stanice zajedno sa ostalim proteinima vezanim za mikrotubule, te kao posljedica toga dolazi do poremećenog aksonskog transporta i smetnji u sinaptičkoj funkciji neurona što rezultira propadanjem neurona (91). Manji broj istraživača smatra da prvo dolazi do smatanja tau proteina, a tek potom fosforilacije i odvajanje od mikrotubula (108). Tau protein koji je abnormalno fosforiliran nalazi se i u citosolu moždanog tkiva osoba s AD-om, gdje čini i do 40 % ukupnog abnormalnog tau proteina.

*In vitro* istraživanja pokazala su da abnormalno fosforilirani tau protein ne stupa u interakciju s  $\alpha$ - i  $\beta$ -tubulinom mikrotubula, već uzrokuje odvajanja normalnog tau i drugih proteina pridruženih mikrotubulima od samih mikrotubula (109).

Fosforilacija tau proteina je regulirana složenim odnosom više različitih Ser/Thr kinaza, uključujući GSK-3 $\beta$ , CDC2, PKA, PKC, CDK5, MARK, JNK, p38/MAPK, kazein kinazu II i manjeg broja fosfataza, što sveukupno rezultira nastajanjem različitih obrazaca fosforilacije u određenim fazama AD-a (110).

U ranoj fazi AD-a dolazi do fosforilacije tau proteina na epitopima Ser262, Thr231 i Thr153 (79). Fosforilacija na epitopu Ser262 i Thr231 inhibira vezanje tau proteina za mikrotubule za 35% i 25 % (111). Daljnja fosforilacija tau proteina je na epitopima Thr175/181, Ser262/356, Ser422, Ser46, Ser214 i Thr212. Kasni obrazac fosforilacije tau proteina je na epitopima Ser199/Ser202/Thr205 i Ser396/404 (79). Druga istraživanja pokazala su da je fosforilacija tau proteina na epitopima Ser396/404 (112) i Ser199/Ser202/Thr205 (113) vjerojatno jedan od najranijih patoloških događaja u nastanku i razvoju AD-a.

Osim fosforilacije, dolazi i do drugih posttranslacijskih modifikacija koje mijenjaju biološka svojstva tau proteina. Pored fosforilacije, najviše istraživana promjena tau proteina je acetilacija (114). Ranija istraživanja tau acetilacije pokazale su da ona može uzrokovati fosforilaciju i agregaciju tau proteina (115,116), no kasnije je pokazano da acetilacija može inhibirati agregaciju tau proteina (117) i imati mogući zaštitni učinak na razvoj patoloških promjena (118). Ostale posttranslacijske promjene su ubikvitinacija (119), glikozilacija i metilacija (120,121).

## *1.8. Širenje patoloških promjena tau proteina*

Braak i Braak su opisali stadije patoloških promjena tau proteina (49). Najranije karakteristične promjene za AD zahvaćaju područja mozga transentorinalnog korteksa sa blagim zahvaćanjem hipokampalnog CA1 polja i izokortikalnih područja sljepoočnog režnja (Stadij I/II). U stadiju III/IV dolazi do izražajnijih patoloških promjena tau proteina u transentorinalnom i entorinalnom korteksu, brojnim neurofibrilarnim snopićima i neuropilnim nitima u hipokampusu, početne neurofibrilarne degeneracije u talamusu i amigdaloidnoj jezgri, kao i početnim patološkim promjenama u putamenu i jezgri što prileži uz septum (*nucleus accumbens*). U fazi V/VI kontinuirano se povećavaju patološke promjene tau proteina u



hipokampalnoj formaciji, te dolazi do širenja tih promjena u *stratum oriens* i *stratum radiatum*. Dodatno su zahvaćeni hipotalamus, klastrum i crna jezgra (*substantia nigra*) (49,122). Hurtado i suradnici definirali su shemu širenja patoloških promjena tau proteina u mišjem modelu AD-a, prema kojoj najranije vidljive promjene nastaju u entorinalnoj moždanoj kori sa sporadičnim promjenama unutar 2/3 sloja neokorteksa (faza I/II), zatim dolazi do širenja tih promjena u hipokampalnu formaciju i neokorteks (stupanj III/IV), te na kraju u strijatum, talamus i infragranularne slojeve neokorteksa (stadij V/VI) (123).

### *1.9. Aferentne i eferentne veze entorinalne moždane kore štakora*

Entorinalni korteks čini sustav asocijativnih i komisurnih veza. Projekcije koje potječu iz lateralnog entorinalnog korteksa povećanjem svoje udaljenosti od ishodišta smanjuju svoju gustoću, dok one iz medijalnog entorinalnog korteksa povećavaju svoju gustoću. Stoga su u štakora asocijativna vlakna koja potječu iz medijalnog entorinalnog korteksa izraženija od onih iz lateralnog entorinalnog korteksa (124). Za razliku od čovjeka, gdje većina (oko 90%) vlakana u CA1 polje hipokampus dolazi iz LEC-a, u miša i štakora većina projekcija entorinalne moždane kore u CA1 polje dolazi iz MEC-a alvearnim putem, a alvearni je put u glodavaca (za razliku od čovjeka) i glavni put kojim ukrižena vlakna iz LEC-a suprotne hemisfere stižu u hipokampus suprotne hemisfere (125).

Entorinalni korteks štakora projicira se u sva polja hipokampus (126–129). Vlakna perforantnog puta potječu uglavnom od neurona smještenih u slojevima II i III lateralnog entorinalnog korteksa, dok manji dio projekcija potječe iz dubljih slojeva. Na sličan način se medijalni dio entorinalne moždane kore projicira alvearnim putem u hipokampus, iako mjesto i način završetka na hipokampalnim neuronima nisu isti. Iako se smatralo da su zvjezdolike stanice u sloju II i piramidne stanice u sloju III izvorne stanice za perforantni put, pokazano je da mnoge druge vrste stanica, uključujući barem nekoliko vrsta inhibicijskih neurona (130) također projiciraju u polja Amonova roga hipokampus (131–133). Također, iz entorinalnog korteksa odlaze projekcije prema hipokampusu suprotne hemisfere čije su ishodište isključivo stanice III. sloja entorinalnog korteksa (127). Najveća komponenta te projekcije usmjerena je prema nazubljenoj vijugi, ali polja CA3, CA1 i subikul također primaju kontralateralne projekcije (134–138).

### **1.9.1. Nazubljena vijuga (*dentate gyrus, DG*)**

Ipsilateralna projekcija na *gyrus dentatus* (DG) proizlazi uglavnom iz zvjezdolikih, piramidnih i multipolarnih stanica sloja II entorinalnog korteksa (127,139,140). Manji dio projekcija perforantnog puta dolazi iz piramidnih i bipolarnih stanica dubokih slojeva entorinalnog korteksa (141–143). Vlakna koja potječu iz površinskih slojeva lateralnog entorinalnog korteksa završavaju u vanjskoj trećini molekularnog sloja DG, a vlakna iz medijalnog entorinalnog korteksa završavaju u srednjoj trećini molekularnog sloja (135,144–146).

Metodom retrogradnog praćenja peroksidazom iz hrena pokazana je longitudinalna topografija projekcija entorinalnog korteksa na DG. Stanice koje se nalaze dorzolateralno u lateralnom i medijalnom entorinalnom korteksu projiciraju na septalno područje DG-a, a stanice koje se nalaze ventromedijalno projiciraju na temporalne razine DG-a (**Slika 5**) (124,129,146–148).

### **1.9.2. Ammonov rog (*Cornu Ammonis, CA*)**

Ammonov rog (*Cornu Ammonis*) dio je hipokampusa čija građa je podijeljena u 3 citoarhitektonska polja CA3, CA2 i CA1 (149). Perforantni put završava u svim poljima CA (127,135,141,146,147,150).

Perforantni put od entorinalnog korteksa do CA3 polja pokazuje sličnu organizaciju kao projekcije od entorinalnog korteksa do DG. Ekscitacijska (glutamatna) projekcija potječe iz II. sloja entorinalnog korteksa (127,151), a istraživanje unutarstaničnim označavanjem (152) pokazalo je da kolaterale istog sloja stanica dosežu i DG i područje CA3. Stanice lateralnog entorinalnog korteksa projiciraju na površinski dio molekularnog sloja, a stanice medijalnog entorinalnog korteksa projiciraju u duboki dio molekularnog sloja (**Slika 5**) (153,154). Iako ne postoje podatci za štakora, elektrofiziologijom *in vitro* na tkivu mišjeg modela (155) pokazano je postojanje ekscitatornih projekcija II. sloja entorinalnog korteksa prema CA2 polju koje tvore disinaptički kortiko-hipokampalni krug.

Organizacija projekcije iz entorinalnog korteksa prema CA1 polju i subikulu značajno se razlikuje od projekcije prema DG i polju CA3, budući da entorinalne projekcije prema CA1 polju potječu iz sloja III, a ne iz sloja II (127,142). U CA1 polju, medijalne i lateralne komponente perforantnog puta završavaju u *stratum lacunosum moleculare*. Vlakna iz medijalnog entorinalnog korteksa završavaju uglavnom u proksimalnom dijelu CA1 polja, dok vlakna iz lateralnog entorinalnog korteksa završavaju u distalnom dijelu CA1 polja

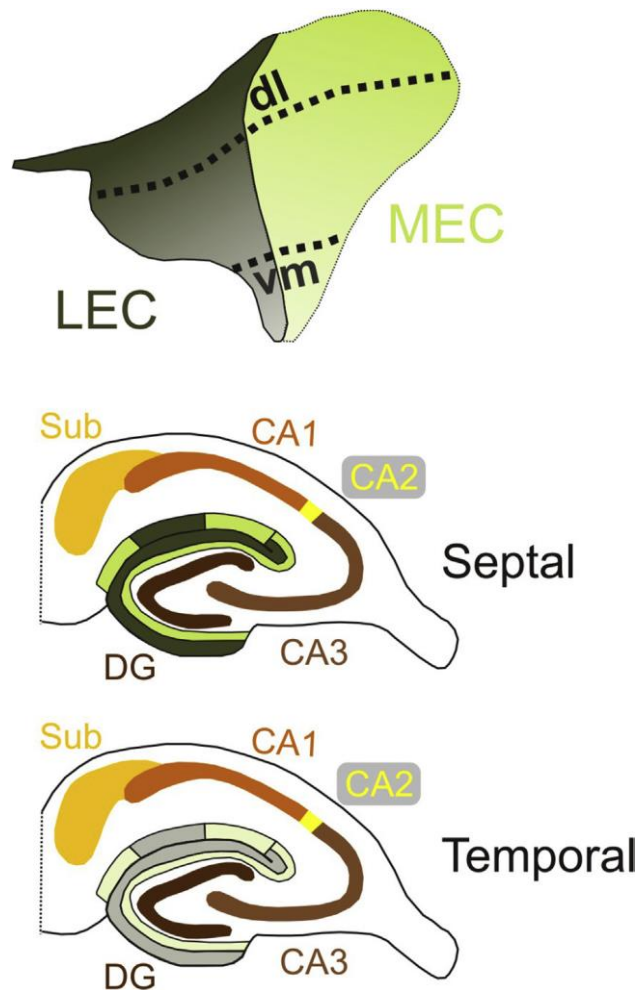
(126,153,156). Dio entorinalnog korteksa koji je najbliži rinalnoj brazdi (*sulcus rhinalis*) povezuje se sa septalnim dijelom CA1 polja, dok se udaljeni dio povezuje s temporalnim dijelom CA1 polja (**Slika 5**) (156).

### ***1.9.3. Subikul, presubikul i parasubikul***

Projekcija od entorinalnog korteksa do subikula potječe uglavnom iz sloja III, iako aksoni stanica sloja II, V i VI, koji prelaze subikul na svom putu do DG i polja CA3, također daju kolaterale koji završavaju u subikulu (142,152,157,158). Vlakna perforantnog puta usmjerena su prema vanjskom dijelu molekularnog sloja subikula (135,145).

Kao i kod CA1 projekcije, ovisno o položaju ishodišnih stanica u entorinalnom korteksu, vlakna su usmjerena prema određenom dijelu subikula (**Slika 5**). Lateralni perforantni put projicira prema proksimalnom dijelu subikula, a medijalni perforantni put na distalnije dijelove subikula (128,148,159).

Entorinalni korteks slabo inervira parahipokampalna područja presubikul i parasubikul, te većina tih vlakana proizlazi iz dorzolateralnog pojasa medijalnog i lateralnog entorinalnog korteksa (129). Vlakna iz stanica lateralnog i medijalnog entorinalnog korteksa završavaju pretežno u sloju I presubikula i parasubikula (136–138,150). Nije uočena kontralateralna projekcija od entorinalnog korteksa do presubikula i parasubikula (160).



**Slika 5. Shematski prikaz laminarne i topografske organizacije perforantne projekcije na nazubljenu vijugu, hipokampus i subikul.** Gornja slika prikazuje površinu entorinalnog korteksa štakora podijeljenu na medijalno (MEC; svijetlo zelena) i lateralno (LEC; tamnozeleno) područje. Dorzolateralni (dl) dijelovi entorinalnog korteksa projiciraju na septalne razine hipokampalne formacije, dok ventromedijalni (vm) dijelovi projiciraju na temporalne razine hipokampalne formacije. LEC se projicira na vanjsku trećinu molekularnog sloja DG i *stratum lacunosum moleculare* CA3 sloja, dok se MEC projicira na srednju trećinu tih slojeva. Nasuprot tome, u CA1 i subikulu se LEC i MEC različito projiciraju uzduž njihove poprečne osi. LEC se projicira na granicu CA1 i subikula, dok MEC završava proksimalnije u CA1 polju, a u subikulu više distalno. Preuzeto iz (160).

#### **1.9.4. Peririnalni korteks i postrinalni korteks**

Entorinalni korteks šalje svoje projekcije prema svim slojevima peririnalnog korteksa (161), uglavnom iz sloja III i V LEC-a, dok slabija projekcija potječe iz sloja V MEC-a (162).

Svi dijelovi entorinalnog korteksa projiciraju na postrinalni korteks, iako je ta projekcija slabija u usporedbi s projekcijom iz entorinalnog u peririnalni korteks (129). Najjača projekcija potječe iz dorzolateralnih i intermedijarnih domena, a završava u sloju VI postrinalnog korteksa (162).

### **1.9.5. Povezanost s neokorteksom**

Entorinalni korteks projicira se u različite dijelove neokorteksa, no te veze su prilično slabe (163,164). LEC se jače projicira u piriformni, frontalni, inzularni, temporalni, cingularni i somatosenzorički korteks u usporedbi s MEC-om. Nije pronađena razlika u jačini projekcije na okcipitalni korteks (165).

Površinski slojevi piriformnog korteksa primaju znatne projekcije iz lateralnog i medijalnog entorinalnog korteksa, a najjača veza potječe iz dorzolateralnog i ventromedijalnog LEC-a i ventromedijalnog MEC-a (129,165). Projekcije na njušna polja pretežno proizlaze iz slojeva II i V središnjih dijelova LEC-a i MEC-a (164).

Lateralni entorinalni korteks, a posebno dorzolateralni entorinalni korteks, projicira umjereno snažno na frontalni korteks. Eferentne veze MEC-a su oskudnije, ali još uvijek postoji znatna inervacija frontalnih regija iz cijelog medijalnog entorinalnog korteksa (129,165,166). Lateralni entorinalni korteks se umjereno projicira na prelimbički i infralimbički korteks, dok MEC ima slabiju povezanost s tim područjima (165–167). Slojevi entorinalnog korteksa III–V šalju projekcije na infralimbički korteks, a samo piramidne stanice sloja V inerviraju prelimbički korteks (168). Završeci vlakana MEC-a i LEC-a detektirani su u slojevima I i VI primarnog motoričkog područja moždane kore, kao i slojevima I–III orbitalnog, prelimbičkog i infralimbičkog područja (129,165,169).

Stanice slojeva II, III i V MEC-a i LEC-a šalju umjerene projekcije prema svim slojevima inzularnog korteksa, a najviše u stražnji agranularni inzularni korteks. Najčvršća veza proizlazi iz dorzolateralnog dijela LEC-a i ventromedijalnih dijelova LEC-a i MEC-a (129,165).

Povezanost entorinalnog i sljepoočnog korteksa je slaba i uglavnom potječe iz dorzolateralnih dijelova LEC-a i MEC-a (129,165).

Projekcija od entorinalnog korteksa do cingularne regije također je slaba. LEC se uglavnom projicira na prednji dio cinguluma, dok se MEC jače projicira u retrosplenijalni korteks (129,165,167). Iz MEC-a projekcije uglavnom potječu iz piramidnih neurona sloja V koji se nalaze u kaudalnom dijelu (170).

Projekcije u parijetalni korteks su slabe i uglavnom potječu iz dorzolateralnih dijelova LEC-a i MEC-a. Glavni dio projekcije iz entorinalnog korteksa uglavnom završava u primarnom somatosenzoričkom korteksu. MEC se slabo projicira na posteriorni parijetalni korteks (129,165).

Postoji vrlo slaba veza između entorinalnog korteksa i okcipitalnih područja (slojevi I–II i VI), s najjačom projekcijom u lateralno vidno područje (129,165).

### **1.9.6. Povezanost sa subkortikalnim područjem**

Iz dorzolateralnih i srednjih lamela LEC-a i ventromedijalnih lamela MEC-a izlazi snažna projekcija prema endopiriformnoj jezgri (129,171). Entorinalni korteks također se projicira u medijalne dijelove njušne kvržice (*tuberculum olfactorium*) (172).

Entorinalni korteks projicira se u lateralni septum, medijalnu septalnu jezgru (*nucleus septalis medialis*) i vertikalnu granu dijagonalnog Brocina tračka (*stria diagonalis*) (129,173,174). To su aksoni uglavnom iz stanica u sloju Va LEC-a i MEC-a, iako u medijalnom dijelu lateralnog i medijalnog entorinalnog korteksa mnoge stanice sloja II također doprinose tim projekcijama (174). Postoji slaba projekcija od ventromedijalnog dijela MEC-a i dorzolateralnog i srednjeg dijela LEC-a do klaustruma (129).

Entorinalni korteks šalje projekcije prema amigdaloidnom kompleksu jezgara, napose bazalnoj jezgri, a nešto slabije u medijalni dio lateralne jezgre i stražnje kortikalne jezgre. Vlakna pretežno potječu iz stanica u slojevima V LEC-a, iako stanice u površinskim slojevima također doprinose navedenim projekcijama (129,175–178). Smatra se da se neuroni MEC-a ne projiciraju u amigdala (179), iako je istraživanje Kerra i suradnika pokazalo slabu projekciju iz ventromedijalnog dijela (129).

Entorinalni korteks se obostrano projicira u bazalne ganglije, posebno u ventralni dio, tj. u *nucleus accumbens* i susjedne dijelove njušne kvržice (129,166,180,181). Dorzolateralni i središnji dijelovi LEC-a i ventromedijalni dijelovi MEC-a daju projekcije u repatu jezgru (*nucleus caudatus*) i putamen (129), kao i u *nucleus accumbens* (129,166,180), dok neuroni u bazalnom dijelu čeonog režnja (*substantia innominata*) primaju većinu aferentnih vlakana iz LEC-a (129).

Medijalni dijelovi LEC-a i MEC-a projiciraju na kaudomedijalni dio *nucleus accumbens*, a LEC se još projicira i na lateralne dijelove *nucleus accumbens* (181).

Pokazano je da postoji slaba projekcija LEC-a i MEC-a u lateralnu skupinu jezgara dorzalnog talamusa (129,182), te na anterodorzalnu i anteroventralnu jezgru talamusa, dok se u anteromedijalnu jezgru projicira samo MEC (182). Nisu opisane entorinalne projekcije u ventralni dio talamusa i *nucleus reuniens* (183).

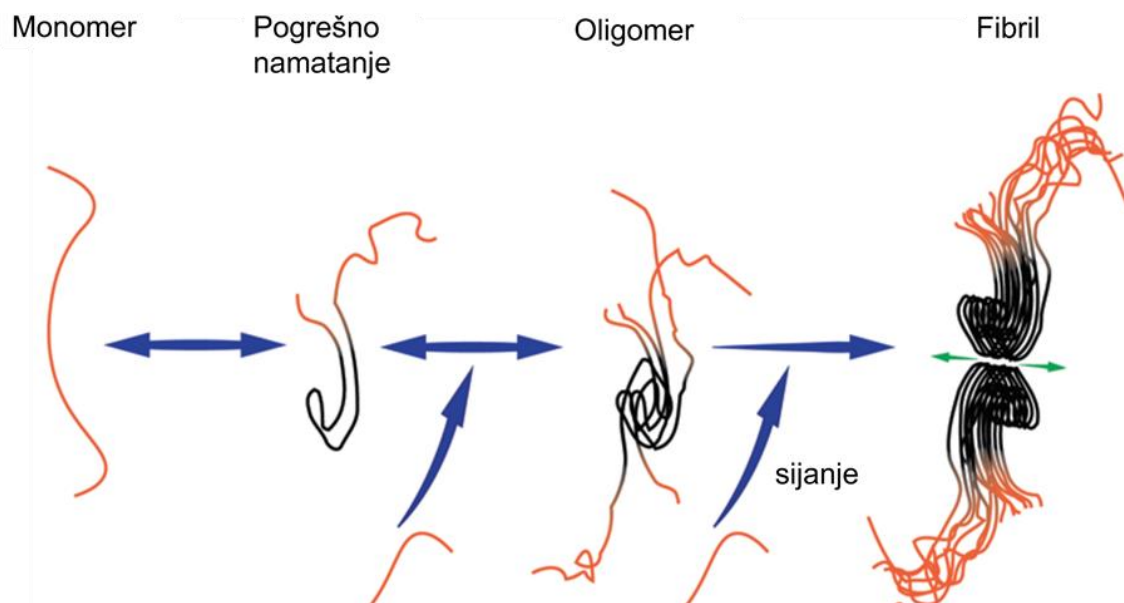
Postoje vrlo slabe projekcije LEC-a i MEC-a prema hipotalamusu (129). Mamilarna tijela hipotalamusa primaju projekciju iz neurona slojeva II i III MEC-a (182).

### *1.10. Hipoteza širenja patoloških oblika tau proteina*

Nakupljanje unutarstaničnih agregata tau proteina i neurofibrilarnih lezija pozitivno korelira sa stupnjem kognitivnog deficita u osoba s AD-om (102,184,185) i smatra se glavnim mehanizmom patogeneze AD-a (186). Slično nakupljanje patološki modificiranog tau proteina uočeno je i u drugim neurodegenerativnim tauopatijama; u bolesti argirofilnih tjelešaca (187), progresivnoj supranuklearnoj paralizi (188) i frontotemporalnoj demenciji (189). Sličnosti između tih tauopatija i širenje duž neuronskih veza dovode do pretpostavke da proteinopatije mozga imaju slične stanične i molekularne mehanizme širenja patološkog proteina. Druge dobro okarakterizirane cerebralne proteinopatije koje se šire neuronskim mrežama su prionske bolesti. Stoga se smatra da su po svome „ponašanju“ svi proteini navedenih tauopatija slični „ponašanju“ priona (190–194).

Prionske bolesti su rijetke neurodegenerativne bolesti koje karakterizira nakupljanje pogrešno smotanih prionskih proteina. Prusiner i suradnici razvili su 1982. godine hipotezu koja pretpostavlja da prioni djeluju kao „infektivne čestice“ odgovorne za širenje patoloških promjena (195). Hipoteza je ubrzo potvrđena, te iako se izraz „infektivan“ smatra kontroverznim (196), pokazano je da abnormalni prionski proteini mogu potaknuti konformacijsku promjenu prethodno normalnog prionskog proteina u patološki oblik. Kontroverzan je zbog toga jer to mogu činiti samo u prisutnosti nekih virusa koji proizvode protein/proteine neophodan/neophodne za promjenu konformacije normalnog prionskog proteina u patološki; npr. jedan od takvih virusa je virus influence tip A (197). Patološki oblici tvore topljive oligomere i naposljetku amiloidna vlakna. Mehanizam stvaranja vlakana novačenjem monomera pomoću inicijalnog oligomera naziva se sijanje (*seeding*) (**Slika 6**) (198). Zanimljivo je da postoje različiti sojevi priona sa različitim konformacijama fibrila (199). Patološki prioni se mogu prenijeti od stanice do stanice, šireći tako patologiju u različite dijelove mozga. Više novijih istraživanja pokazalo je da postoje i drugi proteini, kao amiloid-

$\beta$ , sinuklein- $\alpha$  (200–205) i tau koji dijele slična svojstva kao prioni. Slično kao i kod priona, postoje različiti sojevi sa različitim funkcionalnim i fizikalno-kemijskim svojstvima (206,207). Shodno tome, širenje patoloških promjena tau proteina transsinaptičkim prijenosom, ekto- ili egzozomima, ili pak mikroglijom iz jednog dijela mozga u drugi dovodi i do pogoršavanja kliničke slike (208,209). Za istraživanje širenja tau proteina De Calignon i suradnici (208), te Liu i suradnici (209) koristili su model u kojem je ekspresija tau proteina čovjeka ograničena samo na entorinalni korteks. U takvom modelu uočili su širenje patološki modificiranog tau proteina u područja mozga anatomski povezana s entorinalnim korteksom. Slične rezultate potvrdile su i druge istraživačke grupe koje su uočile nastanak patoloških promjena tau proteina u područjima koja su povezana s mjestom injiciranog tau proteina ili mjestom ekspresije virusnog vektora tau proteina (210–213). Navedena istraživanja pretpostavljaju da se prijenos tau proteina događa na većim udaljenostima uzduž eferentnih i aferentnih projekcija, a ne kao rezultat neposrednog širenja oko mjesta inokulacije tau proteina (208–210,214).

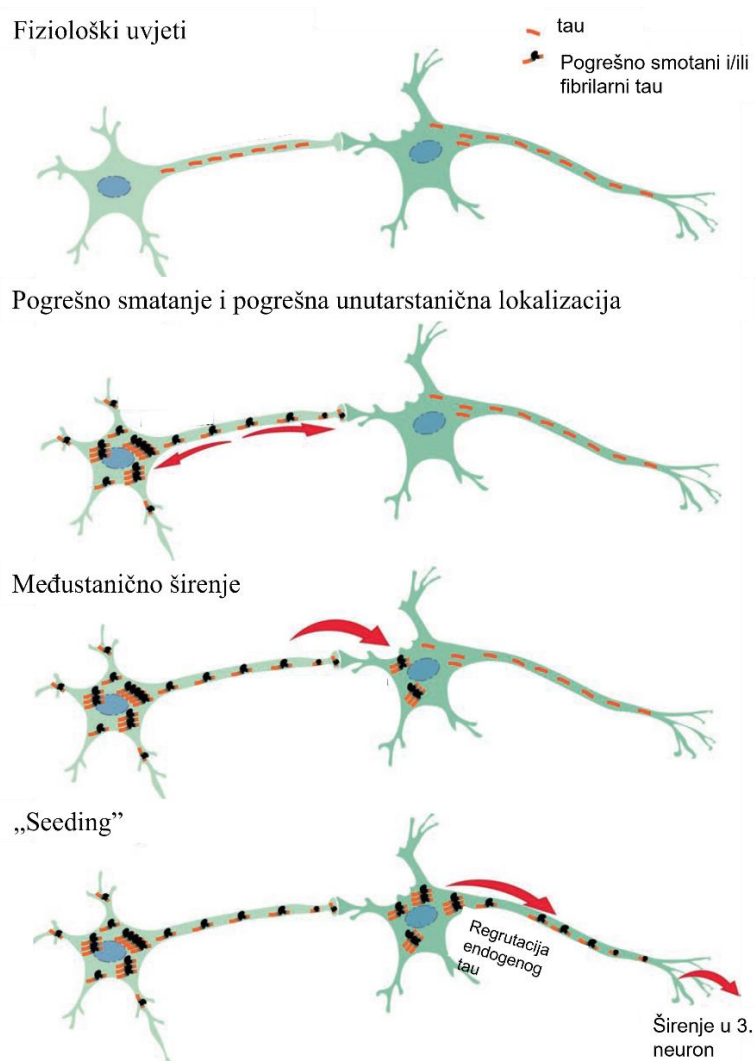


**Slika 6. Sijanjanje tau proteina.** Tau monomeri su prirodno topljive, nenamotane i fleksibilne molekule (narančasta boja). U patofiziološkom procesu može doći do blagog smatanja (crna boja). U tauopatijama, pogrešno smatanje može uzrokovati nakupljanje više monomera u nestabilne multimerne oblike ili oligomere. Dodavanjem monomera mehanizmom sijanja, pogrešno namotani tau proteini prenose svoja svojstva i uzrokuju namatanje većeg broja monomera novačeći ih u strukturno stabilniji fibril. Crnom bojom označena je srž fibrila. Preuzeto i prilagođeno prema (215).



## 1.11. Model širenja pogrešno smotanih tau proteina

Sve je više *in vitro* i *in vivo* dokaza koji ukazuju da širenje tau proteina uključuje više koraka: otpuštanje tau proteina na sinapsama u izvanstanični prostor i aktivni prijenos u susjedni i/ili udaljeni neuron, djelovanje proteina kao šablone prema kojoj dolazi do konformacijske promjene endogenog proteina u patološki i transport pogrešno smotanog proteina putem definiranih neuroanatomskih putova (192,216) (Slika 7).



**Slika 7. Model širenja pogrešno smotanih tau proteina.** U fiziološkim se uvjetima tau proteini (narančasto) nalaze poglavito u aksonima. Širenje patoloških oblika tau proteina započinje ranim događajem pogrešnog smatanja. Širenje se događa najprije unutar neurona te se veliki broj tau proteina nakuplja u somi i dendritu, te na sinaptičkim završetcima neurona. Pogrešno smotani tau proteini se zatim prenose kroz sinapse od jednog neurona do drugoga u kojem novače njegove endogene tau monomere i prenose svojstva pogrešnog smatanja. Tim se mehanizmom sijnja šire patološke promjene tau proteina. Preuzeto i prilagođeno prema (215).

### ***1.11.1. Mehanizmi međustaničnog prijenosa tau proteina***

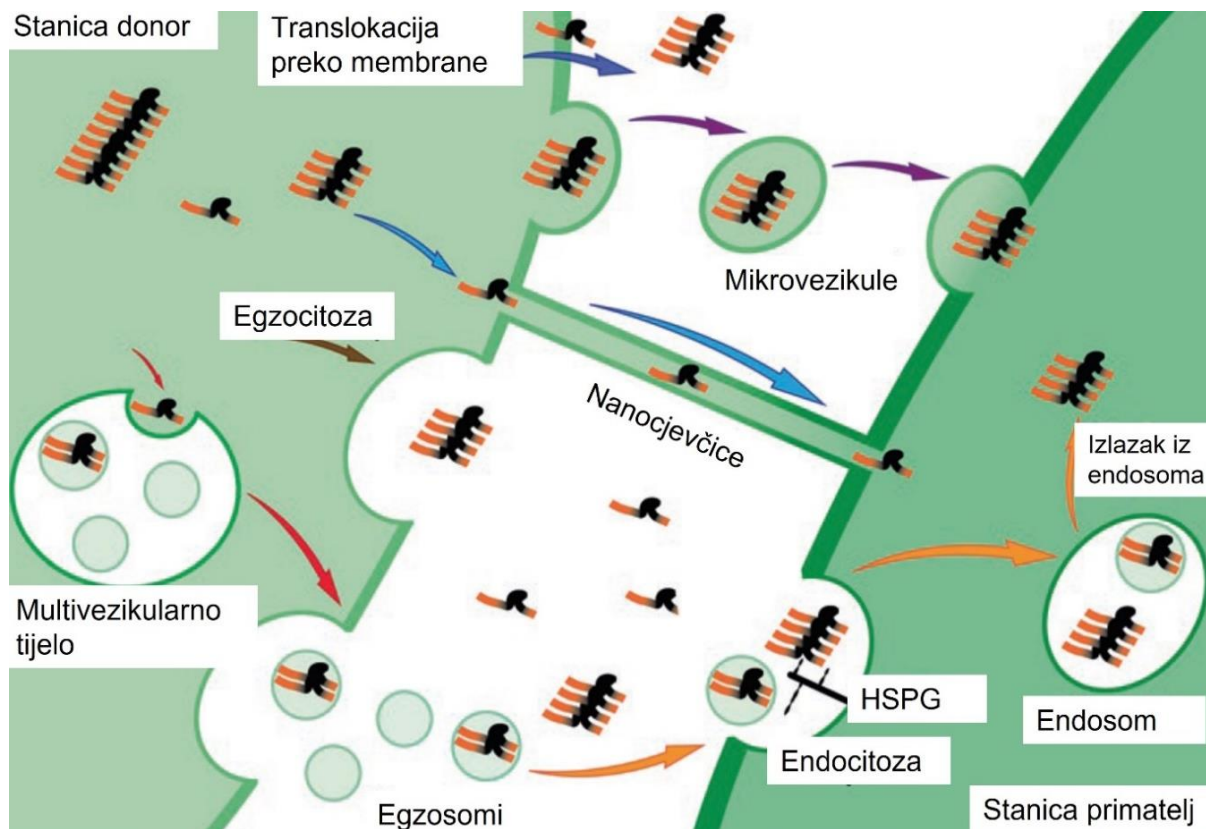
Predloženo je više mogućih puteva međustaničnog prijenosa tau proteina (**Slika 8**). Prijenos unutarstaničnog tau proteina između stanica moguć je otpuštanjem u izvanstanični prostor ili izravnim kontaktom između stanica.

U otpuštanje tau proteina uključena su dva tipa izvanstaničnih vezikula: mikrovezikule i egzosomi. Mikrovezikule nastaju izravno iz plazmatske membrane. Stvaranje egzosoma započinje tijekom transformacije ranog endosoma u kasni. Invaginacijom plazmatske membrane endosoma prema unutra dolazi do formiranja intraluminalnih vezikula (*intraluminal vesicles*, ILVs). Nove invaginacije što se javljaju u membrani tog endosoma dovode do stvaranja multivezikularnog tijela (*multivesicular body*, MVB) koje se još naziva kasni endosom. Kada se multivezikularno tijelo spoji s plazmatskom membranom, oslobađaju se intraluminalne vezikule – egzosomi (217,218). Pokazano je da egzosomi nose prione (219), A $\beta$  peptid (220), sinuklein (221,222) i tau proteine (223). Međutim, pojedina istraživanja pokazala su da se izvanstanični proteini tau uglavnom nalaze slobodni u mediju i nisu povezani s vezikulama (224,225).

*In vitro* je pokazano da postoje mehanizmi kojima tau protein dodan u izvanstanični medij ulazi u somu sekundarnih stanica (226–230). Tau monomeri i oligomeri također učinkovito ulaze u neurone diferencirane iz inducirane pluripotentne matične stanice (231) i u astrocite u kulturi (232,233). Piacentini i suradnici uočili su da unos oligomernog tau proteina unutar astrocita ima štetan učinak na sinaptičku aktivnost neurona, a Martini-Stoica i suradnici uočili su da povećan unos u astrocite može i značajno smanjiti širenje tau proteina u izvanstaničnom prostoru (232,233). Mehanizam unosa tau proteina također je opažen *in vivo* (230,234).

Nekoliko istraživanja pokazalo je da se unos tau proteina događa endocitozom posredovanom klatrinom ili endocitozom neovisnom o klatrinu (235–238). Unos slobodnih tau agregata može biti posredovan i heparan sulfat proteoglikanima (237,239), iako je vjerojatno da su u to uključeni i drugi receptori. Mehanizam unosa endocitozom može aktivno sudjelovati u patološkom širenju tau proteina, što je pokazano s tri nezavisne studije u kojima su tau agregati izazvali puknuće endomembrane (235,236,240) i ulazak u citoplazmu. Calafate i suradnici pokazali su da *BINI*, genski čimbenik rizika za kasnu AD, negativno regulira navedeni endocitozni put, te da gubitak funkcije *BINI* rezultira poticanjem širenja patoloških promjena tau proteina povećanjem internalizacije agregata endocitozom (235). Kada je endosomalna

membrana puknuta, putevi autofagije se aktiviraju preko galektin-8 i NDP52 receptora (236). Autofagija izazvana staničnim odgovorom na stres, ali isto tako i farmakološki inhibirana autofagija potenciraju agregaciju tau proteina što ukazuje na važnost autofagije u širenju patoloških promjena tau proteina (236,241). Michel i suradnici sugeriraju da se tau agregacija iz monomera može dogoditi već i unutar samih endocitoznih vezikula, što također može pogodovati širenju patoloških promjena tau proteina (238). Osim sekretornog puta, uočeno je da u širenju tau proteina sudjeluju nanocjevčice (*tunneling nanotubes*, TNT) (242,243). Nanocjevčice su filamentozne membranske strukture koje tvore kratkotrajne mostove između stanica, te je uočeno da prenose prionske proteine i viruse (244,245). Tardivel i suradnici uočili su da izvanstanični tau protein može potaknuti stvaranje nanocjevčica (243).



**Slika 8. Mehanizmi međustaničnog prijenosa tau proteina.** Predloženi su različiti putevi prijenosa tau proteina s neurona na neuron. Tau se izlučuje u izvanstanični prostor translokacijom kroz plazmatsku membranu, mikrovezikulama, egzosomima koji nastaju fuzijom multivezikularnih tijela s plazmatskom membranom, egzocitozom ili nanocjevčicama. Unos tau proteina uglavnom se događa kroz endocitozu (posredovanu klatrinom ili neovisnu o klatrinu) i reguliran je heparan sulfat proteoglikanima (HSPG). Tau agregati mogu pobjeći iz endosoma i doći do citoplazme. Preuzeto i prilagođeno prema (246).

### ***1.11.2. Oblici tau proteina koji potiču širenje tau patoloških promjena***

Širenje patoloških promjena tau proteina istraženo je u mnogim *in vitro* (192,247,248) i *in vivo* modelima (249), no nije razjašnjeno koji oblici tau proteina potiču konformacijsku promjenu endogenog proteina u patološki i uzrokuje širenje tau patoloških promjena. Među tauopatijama identificirani su različiti obrasci tau fosforilacije, izoforme, oblici, agregati (250) i tau sojevi koji mogu uzrokovati širenje tau patoloških promjena (251).

Mirbaha i suradnici identificirali su stabilan oblik tau monomera koji može djelovati kao klica (252), ali većina istraživanja pokazala je da topljivi oblici tau oligomera potiču širenje tau patoloških promjena (253–256).

Važno je naglasiti da način pripreme i definicija tau oligomera značajno varira među različitim istraživačkim grupama (257). Rakezova istraživačka grupa dodala je  $A\beta_{1-42}$  u pripremljene tau oligomere (258) kako bi se mehanizmom nukleacije potakla agregacija monomernog tau proteina i stvorili neurotoksični tau oligomeri koji dodavanjem u kulturu neuroblastomskih SH-SY5Y stanica potiču staničnu smrt (258,259).

### ***1.12. Dosadašnji životinjski modeli korišteni u istraživanju širenja tau proteina***

Istraživanja koja su dosad izvršena na transgeničnim miševima koristila su se različitim pristupima, pri čemu su injicirani agregati tau proteina dobiveni iz moždanog tkiva životinjskih modela (249), moždanog tkiva osobe s AD-om (260) ili moždanog tkiva osoba s drugim tauopatijama (251). Clavaguera i suradnici pokazali su da je za poticanje širenja patološki promijenjenog tau proteina između anatomski povezanih područja mozga dovoljno inokuliranje tau agregata iz miševa s povećanom ekspresijom mutiranog tau proteina (P301S) u miševe s povećanom ekspresijom tau proteina čovjeka (249).

Ista je skupina pokazala da injiciranjem homogenata moždanog tkiva iz različitih tauopatija čovjeka u mozak glodavaca nastaju neuropatološke promjene slične promjenama u ljudi (251). Također, pokazali su nastanak patoloških tau promjena u mozgu transgeničnog miša nakon intraperitonealne primjene tau agregata iz istih transgeničnih miševa starih 6 mjeseci (261).

Mnoga kasnija istraživanja pokazala su da injiciranje tau agregata sintetiziranih *in vitro* ili tau agregata dobivenih iz moždanog tkiva mogu potaknuti širenje tau patoloških promjena u

transgeničnim miševima (210,212–214,262–266), čak i oni koji se daju peroralno, gdje je za isti učinak potrebno dulje vremensko razdoblje (257). Neka od tih istraživanja utvrdila su da je u agregatima prisutan i normalni tau protein miša, što sugerira da injicirani agregati mogu novačiti endogene tau proteine koji se preoblikuju u patološku konformaciju (208,214,267,268). Tome u prilog ide i opažanje da se patološke promjene tau proteina mogu izazvati u divljem tipu životinja koje inače ne pokazuju takve promjene (267,268) i činjenici da je endogeni mišji tau ugrađen u NFT-ove što nastaju u transgeničnim miševima koji ekspimiraju P301L mutirani tau protein čovjeka (269). Dakle, u navedenim se istraživanjima koristio mišji model s povećanom ekspresijom mutiranog tau proteina čovjeka u koji se inokulirao oblik tau proteina koji djeluje kao klica. Da bi se potaknuo razvoj bolesti, inokuliranom proteinu tau dodatno je potrebna i povećana ekspresija endogenog mišjeg tau gena, bilo divljeg ili mutiranog tipa (251,270).

U većini tauopatija divlji tip tau proteina agregira u filamente (250), međutim većina dostupnih modela su transgenične životinje koje ekspimiraju mutirani tau protein čovjeka, pa stoga ne predstavljaju dobar model neurofibrilarne degeneracije (271). Naime, u tim modelima se mogu vidjeti neke rane neurofibrilarne promjene, ali bez razvoja pravih NFT-ova i nastanka kognitivnog deficita (272–276). Navedena istraživanja dokazuju mogućnost poticanja tau patoloških promjena u transgeničnim mišjim modelima (214,249), no ovi modeli pretežno ekspimiraju tau protein s mutacijom P301S ili P301L (213). Ova mutacija uočena je isključivo kod frontotemporalne demencije s parkinsonizmom zbog mutacije *MAPT* gena na kromosomu 17 (FTDP-17), odnosno tauopatije u kojoj se u neuronima inducira neurofibrilarna degeneracija u samo nekoliko tjedana (277). Kod većine drugih tauopatija neurofibrilarna degeneracija vrlo je spor proces (278), što ukazuje na značajnu razliku u temeljnim mehanizmima agregacije.

Transgenični modeli pogodni su za istraživanja patogenih mehanizama bolesti, ali unatoč korištenju neuronskih promotora, ekspresija transgena potaknuta takvim promotorom još uvijek se može detektirati u cijelom mozgu i većina transgeničnih životinja ne uspijeva modelirati tipične korake napredovanja bolesti od ranih neurofibrilarnih snopića koji nastaju na jednom ili nekolicini mjesta s kojih se šire i „sazrijevaju“ sve do stadija izvanstaničnih NFT-ova (*ghost tangles*) (279). Stoga postoji jasna potreba za razvojem novih modela sporadične tauopatije u netransgeničnih životinja koji bi bolje oponašali AD u ljudi i omogućili lakše proučavanje specifičnih mehanizama bolesti koji su uključeni u nastanak patoloških promjena u ljudi.

Upotreba štakora kao modela za istraživanje tauopatije ima mnoge prednosti u odnosu na druge korištene vrste. Ponajprije, štakor je fiziološki, genetski i morfološki bliži ljudima od miša.

Drugo, slično kao u ljudi, štakor također izražava svih šest izoformi tau proteina, iako je omjer 4R/3R tau izoformi 9:1 u štakora a u ljudi 1:1 (84). Struktura štakorskog proteina APOE izrazito je slična APOE-u čovjeka (280,281), što može biti važno budući da povećana ekspresija *APOE*-a čovjeka, napose onaj njegov oblik koji nastaje iz *APOE*  $\epsilon$ 4 alela, pogoršava tauom posredovanu neurodegeneraciju u transgeničnih miševa koji ekspimiraju P301S *MAPT* čovjeka (282). Treće, prednost korištenja štakora umjesto miševa je složeniji središnji živčani sustav s duljim postnatalnim razvojem mozga. To dovodi do sveukupno većeg broja sinapsi i složenije organizacije mozga koja je temelj za poznate razlike u ponašanju (283). Četvrto, štakori imaju veće kognitivne sposobnosti od miševa i pokazuju složenije ponašanje, imaju finiju i točniju motoričku koordinaciju te pokazuju složenije društveno ponašanje (283,284). Peto, veći mozak štakora olakšava mikrodijalizu, višestruko uzimanje uzoraka cerebrospinalne tekućine i neurokirurške zahvate (285). Sveukupno, štakor kao model za AD omogućuje detaljniju analizu ponašanja i time omogućuje točniju procjenu utjecaja tau patoloških promjena na kogniciju.

## **2. HIPOTEZA**

U tijeku promatranog razdoblja od jedanaest mjeseci inokulacija tau oligomera u medijalni dio entorinalne moždane kore Wistar štakora uzrokovat će transsinaptičko širenje i patološku agregaciju tau proteina s mjesta injiciranja u projekcijska područja entorinalne moždane kore, napose hipokampus, što će dovesti do promjena u ponašanju i kognitivnih deficita koji će odgovarati težini (stupnju) i raspodjeli (raširenosti) nastalih promjena.

### **3. CILJEVI RADA**

#### **3.1. Opći cilj**

Cilj je ovog istraživanja pokušaj modeliranja odabranih aspekata tauopatije kod AD-a, napose transsinaptičkog širenja, putem primjene predmnijevanog patogenog oblika (oligomera) tau proteina u medijalni dio entorinalne moždane kore Wistar štakora.

#### **3.2. Specifični ciljevi**

1. Odrediti koji oblik tau proteina izaziva širenje i najveći opseg patoloških promjena u različitim vremenskim točkama nakon intracerebralne inokulacije oligomera, odnosno sintetskih fibrila tau proteina.
2. Odrediti koji oblik tau proteina djeluje neurotoksično tako što će se istražiti nastale strukturne promjene (gubitak neurona, nakupljanje tau proteina, nastajanje NFT-ova) u različitim vremenskim točkama nakon inokulacije tau proteina.
3. Ispitati promjene u kognitivnim sposobnostima u ovisnosti o injiciranom obliku tau proteina i vremenu proteklom nakon inokulacije.
4. Ispitati učinak davanja oligomera i sintetskih fibrila tau proteina na razine ukupnog i fosforiliranog tau proteina u homogenatima moždanog tkiva i likvora eksperimentalnih životinja.



## 4. MATERIJALI I METODE

### 4.1. Pokusne životinje

Istraživanje je provedeno na mužjacima Wistar soja štakora starosti 3-4 mjeseca, uzgojenim na Institutu za medicinska istraživanja i medicinu rada u Zagrebu (Ksaverska cesta 2). Istraživanje je provedeno na Hrvatskom institutu za istraživanje mozga (Šalata 12) Medicinskog fakulteta Sveučilišta u Zagrebu.

Postupci na životinjama provedeni su sukladno sljedećim pravnim normama i smjernicama koje su trenutno na snazi u Republici Hrvatskoj: 1) Zakonu o zaštiti životinja (Narodne novine, broj 102/17); 2) Zakonu o izmjenama i dopuni Zakona o zaštiti životinja (Narodne novine, broj 32/19); 3) Pravilniku o zaštiti životinja koje se koriste u znanstvene svrhe (Narodne novine, broj 55/2013); 4) Pravilniku o izmjenama Pravilnika o zaštiti životinja koje se koriste u znanstvene svrhe (Narodne novine, broj 39/17); 5) Vodičem za držanje i korištenje laboratorijskih životinja (268). Postupci su odobreni od Ministarstva Poljoprivrede Republike Hrvatske i fakultetskog Etičkog povjerenstva za rad na životinjama – klasa: UP/I-322-01/15-01/61, broj: 525-10/0255-15-9. Obučena sam za rad s pokusnim životinjama FELASA tečajem (*Federation for Laboratory Animal Science Associations*), A i B kategorija, broj odobrenja F060/17.

Životinje su držane u nastambama s 12/12 h ciklusom izmjene svjetla i mraka, sobnom temperaturom 21-25°C i vlagom u rasponu 40-70%. Prostor je obogaćen kutnim kućicama za štakore, tunelima za igru za bolje i kvalitetnije korištenje prostora te materijalima za griženje, trganje i manipuliranje.

Životinje su imale slobodan pristup standardiziranoj hrani (Hrana za štakore – Mucedola, Milano, Italija). Iznimka od hranjenja *ad libitum* bilo je desetodnevno razdoblje prije izvođenja testova ponašanja kada je hrana bila nedostupna 12-14 sati prije testiranja.

Istraživanje je provedeno u skladu s vodičima za primjenu 3R načela (*Replacement, Reduction, Refinement* – zamjena, smanjenje i poboljšanje) (269,270).

## 4.2. Priprema tau proteina korištenih u eksperimentu

Sintetski fragment tau proteina koji sadrži 4 ponavljajuće domene za vezanje s mikrotubulima (4R) (2N4R; molekularne mase 45,9 kDa) sintetiziran je prema protokolu opisanom u referenci broj (286) i darovan od prof. Kayeda (Galveston, TX, SAD). Tau oligomeri darovani su od prof. Kayeda (Galveston, TX, SAD), a pripremljeni tako da se 0,6 mg rekombinantnog tau proteina inkubiralo s 200  $\mu$ L 8 M uree kako bi nastao monomerni tau protein koji se dijalizirao preko noći s 1x PBS, pH 7,4. Za pripremu tau oligomera u 300  $\mu$ L matične otopine tau proteina (1 mg/ml) dodavalo se 700  $\mu$ L 1X PBS, finalne koncentracije 0,3 mg/ml. Oligomeri A $\beta$ <sub>1-42</sub> (7  $\mu$ L, 0,3 mg/ml; prof. Kayed, Galveston, TX, SAD) dodavali su se u pripremljene tau oligomere i miješali 1 minutu kako bi se mehanizmom nukleacije potakla agregacija monomernog tau proteina i stvaranje neurotoksičnih tau oligomera ( $\beta$ -konformacije). Otopina se miješala na orbitalnoj miješalici na sobnoj temperaturi 1 sat. Dobiveni tau oligomeri koristili su se kao klica za sljedeći ciklus sinteze tau oligomera, a postupak je ponovljen 3 puta kako bi se eliminirali ostatci A $\beta$ <sub>1-42</sub> (287). Uspješan nastanak tau oligomera provjeravao se prema standardiziranim i opisanim protokolima (286). Za dobivanje tau fibrila, tau oligomeri miješali su se na orbitalnoj miješalici pri sobnoj temperaturi 24-48 sati.

## 4.3. Tijek pokusa

S obzirom na svrhu istraživanja i na primjenu načela 3R, broj životinja sveden je na minimum potreban za dobivanje statistički značajnih rezultata. Da bi rezultati kognitivnih testova, kvantitativne analize histokemijskih i imunohistokemijskih preparata imali dovoljnu statističku snagu od  $p < 0,05$  jednosmjernom analizom varijance (ANOVA s *post hoc* Tukeyevim testom), bilo je potrebno uzeti 10 životinja po skupini za svaku vremensku točku (4 mjeseca, 8 mjeseci i 11 mjeseci) i 6 životinja po skupini za vremensku točku 3 dana. Broj životinja po skupini određen je analizom snage pomoću G\*Power statističkog programa za određivanje veličine uzorka ([https://download.cnet.com/G-Power/3000-2054\\_4-10647044.html](https://download.cnet.com/G-Power/3000-2054_4-10647044.html)) i temeljem pregleda literature u području. Etičku krajnju točku, na koju upućuju poteškoće sa zdravljem, nelagoda ili stres, nije dostigla niti jedna životinja te su sve, njih 108, uključene u analizu.

Vremenske točke u kojima je vršena analiza ponašanja životinja, kao i histokemijska i imunohistokemijska analiza izvršene su 3 dana, 4 mjeseca, 8 mjeseci i 11 mjeseci nakon stereotaksijske inokulacije tau oligomera ili tau fibrila. Iako je inicijalno određeno da će vremenske točke za analizu biti 3 dana, 3 mjeseca, 6 mjeseci i 9 mjeseci, vrijeme praćenja

životinja je zbog objektivnih razloga (COVID-19, potres) promijenjeno na 3 dana, 4 mjeseca, 8 mjeseci i 11 mjeseci, što je bolje od predviđenog zbog mogućnosti praćenja utjecaja primjene tau proteina kroz dulji vremenski period.

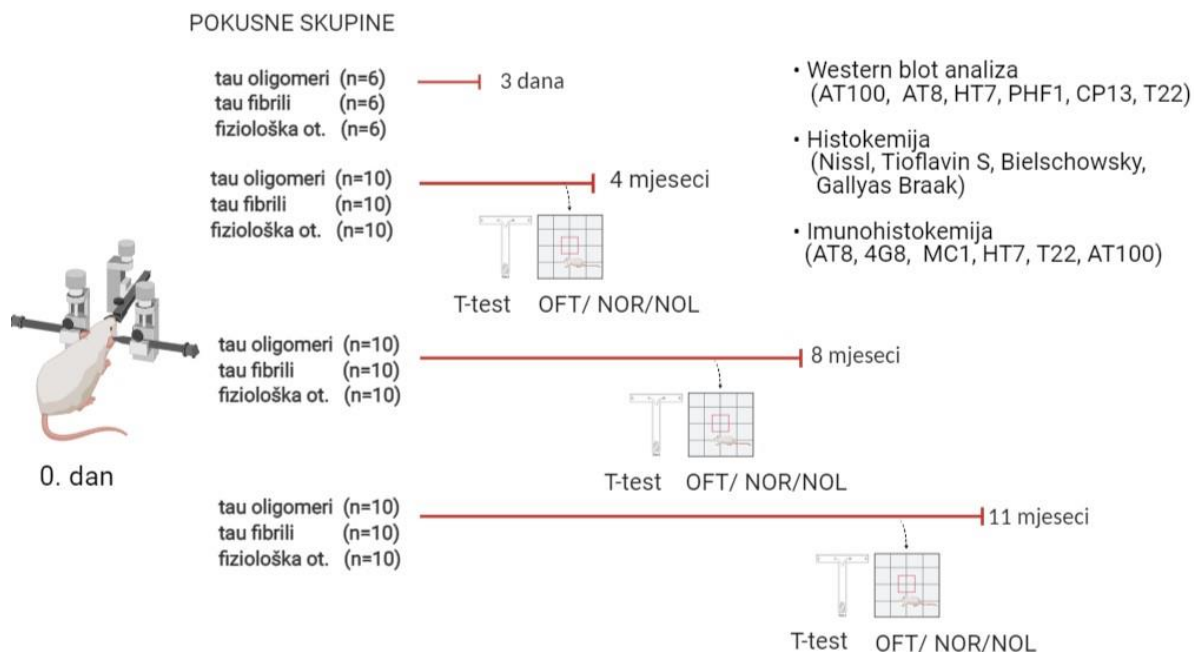
Za svaku vremensku točku određene su zasebne skupine pokusnih životinja. Životinje iz prve pokusne skupine žrtvovane su 3 dana nakon inokulacije kako bi se bolje razlikovala difuzija tau proteina u odnosu na njihovo širenje putem aksona, a preostale pokusne skupine 4, 8 i 11 mjeseci nakon inokulacije kako bi se pratilo širenje patoloških promjena tau proteina kroz dulji vremenski period, odnosno da bi životinje dostigle približnu starost koja korelira starenju čovjeka (288).

Životinje su nasumičnim odabirom raspoređene u 3 skupine. Prva je bila skupina životinja koja je nulti dan jednostranom stereotaksijskom primjenom dobila tau oligomere, druga skupina je nulti dan jednostranom stereotaksijskom primjenom dobila tau fibrile, a treća skupina životinja je nulti dan jednostranom stereotaksijskom primjenom dobila fiziološku otopinu (**Tablica 1**).

**Tablica 1. Broj životinja (n) po skupini korištenih u eksperimentu.**

Postupak	Eksperimentalne vremenske točke			
	3 dana	4 mjeseca	8 mjeseci	11 mjeseci
stereotaksijska primjena tau oligomera	n=6	n=10	n=10	n=10
stereotaksijska primjena tau fibrila	n=6	n=10	n=10	n=10
stereotaksijska primjena fiziološke otopine	n=6	n=10	n=10	n=10

U vremenskim točkama 4, 8 i 11 mjeseci nakon primjene tau oligomera, tau fibrila ili fiziološke otopine, sve su životinje prije žrtvovanja ispitane na promjene u učenju, pamćenju i ponašanju korištenjem sljedećih testova: testa otvorenog polja, testa prepoznavanja novog objekta, testa prepoznavanja nove lokacije objekta i T-labirint testa (**Slika 9**).



**Slika 9. Shematski prikaz tijeka pokusa.** Sve skupine životinja analizirane su biokemijskim, histokemijskim i imunohistokemijskim metodama. U skupinama životinja koje su žrtvovane u vremenskim točkama 4, 8 i 11 mjeseci nakon nultog dana ispitane su promjene u učenju, pamćenju i ponašanju korištenjem testova kako je označeno na shemi. T-Test, T-labirint test; OFT, test otvorenog polja; NOR, test prepoznavanja novog objekta; NOL, test prepoznavanja nove lokacije objekta.

## 4.4. Metode

- 1) Stereotaksijski zahvat
  - Histološka potvrda pravilnog injiciranja
- 2) Testovi za ispitivanje promjena u učenju, pamćenju i ponašanju
  - T-labirint test
  - Test otvorenog polja
  - Test prepoznavanja novog objekta
  - Test prepoznavanja nove lokacije objekta
- 3) Prikupljanje bioloških uzoraka
- 4) Histološka analiza tkiva
  - Bojanje metodom prema Nisslu
  - Bojanje Tioflavinom S
  - Bojanje otopinom srebrnog nitrata (Bielschowsky metodom)
  - Gallyas bojanje metodom po Braaku
- 5) Kvalitativna imunokemijska analiza proteina
  - Kvalitativno određivanje širenja AT8 imunoreaktivnosti
  - Protokol imunohistokemijskog bojanja parafinskih rezova štakorskog mozga protutijelima AT8, HT7, MC1, 4G8, T22 i AT100
  - Protokol imunofluorescentnog bojanja parafinskih rezova štakorskog mozga protutijelima SYN i T22
- 6) Kvantitativna analiza proteina western blot metodom
  - Određivanje koncentracije proteina
  - Analiza proteina iz moždanog tkiva štakora Western blot metodom
- 7) Određivanje koncentracije proteinskih bioloških biljega ELISA metodom
  - Određivanje koncentracije ukupnog štakorskog tau proteina ELISA metodom
  - Određivanje koncentracije A $\beta$ <sub>1-42</sub> ELISA metodom
  - Određivanje koncentracije fosforiliranog štakorskog tau proteina ELISA metodom
- 8) Statistička analiza

#### 4.4.1. Stereotaksijski zahvat

Prije svakog pokusa tj. procedure anesteziranja i inokuliranja tau proteina stereotaksijskom injekcijom štakori su aklimatizirani kroz 2 sata, te podvrgnuti gladovanju kroz razdoblje od 12-14 sati (289).

Dan prije operacije životinje su primile antibiotik Baytril (enrofloksacin, 100 mg/ml) u 1 L sterilne vode. Prije procedure injiciranja tau oligomera, tau fibrila, odnosno fiziološke otopine životinje su bile podvrgnute početnoj anesteziji intraperitonealnom primjenom kombinacije anestetika i analgetika Narketana (djelatna tvar ketamin) u dozi od 50 mg/kg i Xylapana (djelatna tvar ksilazin) u dozi od 5 mg/kg.

Nakon početnog uspavljivanja, svaka je životinja prenesena u operacijsko polje te jepomoću inhalacijske maske držana u dubokoj anesteziji uz 2% - 2.5% inhalacijski anestetik izofluran u 100%-tnom kisiku s protokom od 1 L/min. Korišten je TEC 3 (*Eickemeyer-Medizintechnik für Tierärzte*, Tuttlingen, Njemačka) sustav za inhalacijsku anesteziju pomoću izoflurana. Životinje su nadzirane s obzirom na to jesu li davale odgovor na blagi taktilni podražaj, a postupak je započeo kada bi prestale davati bilo kakav odgovor.

Životinje su se tijekom operacije držale na grijanoj podlozi (37°C) kako ne bi došlo do gubitka tjelesne topline. Glava životinje bila je prebrisana 70% alkoholom i sterilnom fiziološkom otopinom te obrijana škaricama i brijačim aparatom, a zatim pažljivo učvršćena u stereotaksijski okvir (**Slika 10a**). Pritom se posebna pozornost obraćala na pravilno namještanje poluge za uši. Na oči je primijenjen gel za oči Recugel (5%-tna otopina deksantanola) kako ne bi došlo do isušivanja oka. Mjesto reza je premazano gazom natopljenom u 70%-tni etilni alkohol, a zatim i gazom natopljenom s 2%-tnom otopinom klorheksidina. Postupak je ponovljen te se primijenio betadin. Životinji je zatim dana lokalna subkutana injekcija lidokaina za potpunu anesteziju na mjestu reza (5 mg/kg) (290).

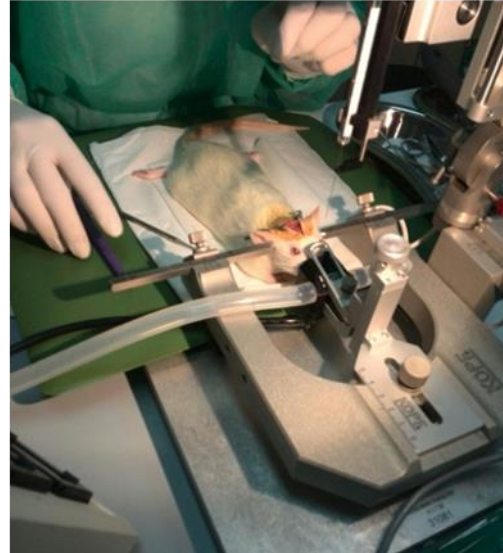
Životinjama je zatim bio napravljen mali rez kože u medijalnoj liniji te se tkivo držalo otvoreno pomoću retraktora. Tijekom cijelog postupka lubanja se održavala vlažnom pomoću sterilne fiziološke otopine. Nakon što su određene bregma i lambda, te je izmjerena i provjerena njihova međusobna udaljenost, u tjemenoj kosti je dentalnom bušilicom (bušilicom s visokim brojem okretaja) s karbidnim svrdlima promjera 0,8 mm ili 1,6 mm izbušen otvor u položaju

entorinalne moždane kore prema koordinatama iz stereotaksijskog atlasa Paxinos i Watson, 2007 (291): bregma ML 4,8 mm, AP -6,84 mm, DV 8,5 mm (**Slika 10b**).

a)



b)

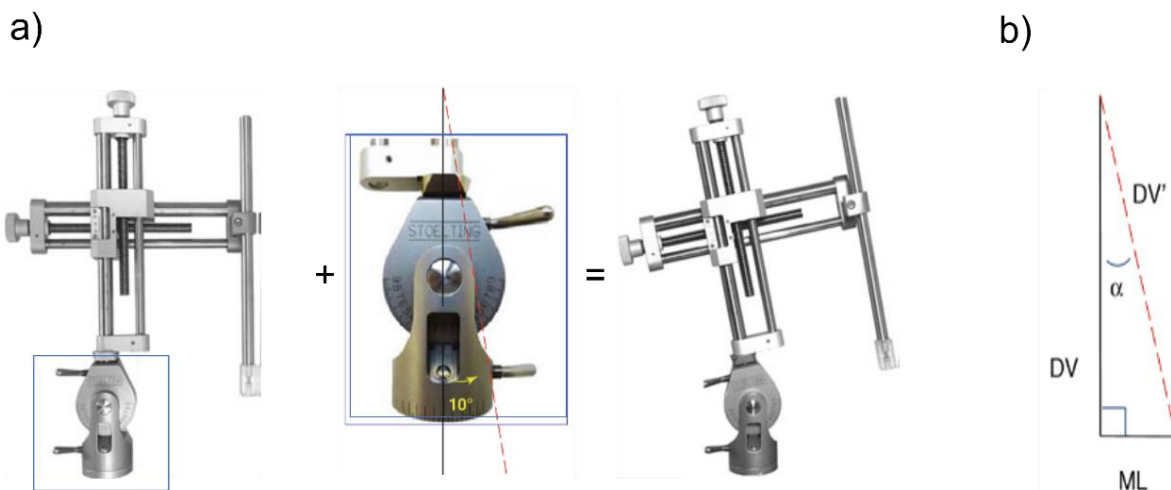


**Slika 10. Postupak stereotaksijskog zahvata.** (a) Kopf stereotaksijski uređaj Model 940 (David Kopf Instruments, Tujunga, CA, SAD). Preuzeto s mrežne stranice proizvođača (<https://kopfinstruments.com/product/model-940-small-animal-stereotaxic-instrument-with-digital-display-console/>). (b) Prikaz postupka stereotaksijskog zahvata na nulti dan eksperimenta.

Kako bi se moglo pristupiti entorinalnom korteksu bez oštećivanja važnih krvnih žila i struktura mozga, potrebno je napraviti bočni prilaz strukturi nagnjanjem dorzoventralne ruke stereotaksijskog uređaja pod definiranim kutom (**Slika 11a**).

Budući da se dorzoventralna ruka nagnje pod kutom od  $10^\circ$ , konačna dorzoventralna koordinata injiciranja je 8,63 mm i izražava se kao DV' (**Slika 11b**). Kako bi se prišlo ciljnoj strukturi s bočne lijeve strane (kut od  $10^\circ$ ), bilo je potrebno prilagoditi mediolateralnu koordinatu ML'.

Konačne koordinate injiciranja bile su ML' 3,30 mm, AP -6,84 mm, DV' 8,63 mm, kut  $10^\circ$ .



**Slika 11. Kut injiciranja na DV ručici stereotaksijskog uređaja namješten na 10°.** (a) Dorzoventralna ručica stereotaksijskog uređaja može se dorzoventralnim mikromanipulatorom (srednja slika) nagnuti pod kutom 10°; (b) dijagram nagiba dorzolateralne ručice. DV, dorzoventralna koordinata; DV', konačna dorzoventralna koordinata nakon nagiba ručice pod određenim kutom;  $\alpha$ , *Cosinus alpha*; ML, mediolateralna koordinata. Preuzeto i prilagođeno prema Ferryju i suradnicima, 2014 (292).

Ovisno o skupini, životinje su intracerebralno primile tau oligomere (4  $\mu\text{g}$  u ukupnom volumenu od 4  $\mu\text{l}$ ), tau fibrile (4  $\mu\text{g}$  u ukupnom volumenu od 4  $\mu\text{l}$ ) ili fiziološku otopinu (4  $\mu\text{l}$ ) pomoću mikrolitarske injekcijske igle Hamilton (Hamilton Company, Reno, NV, SAD), a brzina injektiranja nije premašila 1  $\mu\text{L}/\text{min}$ . Nakon injiciranja, igla je ostavljena u položaju tri minute, a potom se izvlačila brzinom od 0,2 mm svakih 20 sekundi. Nakon injiciranja rubovi kože spojeni su pomoću 3-4 kirurška šava, rana je premazana 10%-tnom otopinom povidonjoda (Betadine, Alkaloid, Skopje), te je provedena postoperativna skrb životinja.

Postoperativna analgezija provodila se kroz 4 dana. Tijekom toga razdoblja životinje su peroralno dobivale ibuprofen (Nurofen, Reckitt Benckiser, Slough, UK) u preporučenoj dnevnoj dozi od 15 mg/kg (293).

U istraživanju Ezella i suradnika (294) na miševima soja C57BL/6 s ulceroznim dermatitisom, pokazano je da dodavanje suspenzije ibuprofena u vodu za piće dovodi do pozitivnog učinka na liječenje kožnih eflorescencija, odnosno životinje pokazuju poboljšanu konzumaciju vode i hrane, bolju lokomotornu aktivnost, smanjen svrbež i brže zacjeljenje lezija kože.



Uzimanje analgetika u vodi za piće također smanjuje negativan utjecaj stresa na organizam koji nastaje prilikom obuzdavanja životinje (295), te je povezano s usporenim zacjeljivanjem kožnih rana što može povećati rizik postoperativne infekcije i hemoragije (296). Stoga je svim životinjama za vrijeme trajanja postoperativne skrbi praćena tjelesna masa. Popis opreme i kemikalija korištenih prije, za vrijeme i nakon stereotaksijskog postupka navedeni su u **Tablici 2 i 3.**

**Tablica 2. Popis kemikalija korištenih za stereotaksiju.**

Naziv	Naziv proizvoda	Proizvođač (nositelj odobrenja)
Antibiotik	Baytril (enrofloksacin, 100 mg/ml), otopina za primjenu u vodi za piće, za kokoši, purane i kuniće	Bayer Austria (Beč, Austrija)
Anestetik	Narketan 100 mg/ml (ketamin) otopina za injekciju	Vetoquinol (Lure Cedex, Francuska)
Analgetik	Xylapan 20mg/ml (ksilazin) otopina za injekciju	Vetoquinol (Lure, Cedex, Francuska)
Analgetik	Lidokain Belupo 20 mg/ml otopina za injekciju ili infuziju	Belupo (Koprivnica, RH)
Inhalacijski anestetik	Izofluran Forane® isofluranum	Abbott (Lake Bluff, IL, SAD)
Analgetik	Nurofen za djecu 100 mg/5 ml, oralna suspenzija	Reckitt Benckiser (Slough, VB)
Medicinski kisik	Medicinski kisik, boca tip 50/200	Messer Croatia Plin (Messer, Zagreb, RH)
Antiseptik/ dezinficijens	Betadine (10%-tna otopina povidon joda za kožu)	Alkaloid (Skopje, Republika Sjeverna Makedonija)
Gel za oči	Recugel (5%-tna otopina deksantanola, gel za oči)	Bausch & Lomb, (New Jersey, NJ, SAD)

**Tablica 3. Popis opreme korištene za stereotaksijski zahvat.**

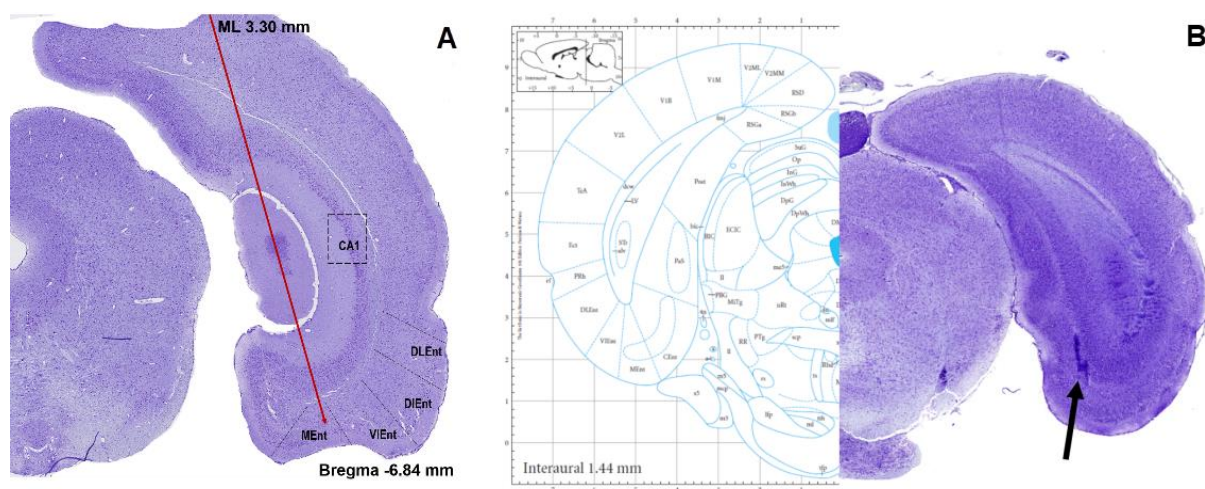
<b>Naziv</b>	<b>Naziv proizvoda</b>	<b>Proizvođač</b>
Inhalacijska maska	<i>Rat Anesthesia Mask</i> , Model 906	David Kopf Instruments (Tujunga, CA, SAD)
Sustav za inhalacijsku anesteziju	Izofluran isparivač TEC 3	<i>Eickemeyer - Medizintechnik für Tierärzte</i> (Tuttlingen, Njemačka)
Stereotaksijski okvir	<i>Small Animal Stereotaxic Instrument with Digital Display Console</i> , Model 940	David Kopf Instruments (Tujunga, CA, SAD)
Poluga za uši	<i>Tip Rat Ear Bars</i> , Model 957 18°	David Kopf Instruments (Tujunga, CA, SAD)
Dentalna bušilica	<i>Microdrill</i> , Model Ultimate XL-K	Nakanishi (Tochigi, Japan)
Karbidno svrdlo	Horico svrdla #105, #108, #106 ili #109	Hopf, Ringleb & Co. (Berlin, Njemačka)
Mikrolitarska injekcijska igla	Hamilton <i>microliter syringe</i> , Model 701 RN SYR, NDL	Hamilton Company (Reno, NV, SAD)

#### 4.4.1.1. *Histološka potvrda pravilnog injiciranja*

Željeno mjesto injiciranja potvrđeno je injiciranjem boje *Evans Blue* (Evansovo plavilo) prema sljedećim koordinatama:

ML' 3,30 mm, AP -6,84 mm, DV' 8,63 mm, kut 10°(291).

Nakon injiciranja boje, mozak je uklopljen u parafin, serijski izrezan na koronarne rezove debljine 10  $\mu$ m i obojan metodom prema Nisslu (Slika 12a). Mjesto nakupljanja boje uspoređeno je s dijagramom razine iz atlasa Paxinosa i Watsona (291) (Slika 12b).



**Slika 12. Shematski prikaz kuta injiciranja u medijalni dio entorinalne moždane kore desne hemisfere i potvrda mjesta injiciranja pomoću Evansovog plavila. (a)** Na preparatu obojanom metodom prema Nisslu crvenom je strelicom prikazan kut i mjesto injiciranja (koordinate ML' 3,30 mm, AP -6,84 mm, DV' 8,63 mm, kut 10°). **(b)** Potvrda mjesta injiciranja pomoću Evansovog plavila (desno) i dijagram odgovarajuće razine (-7,56 mm bregma) preuzete iz Paxinos i Watson, 2007 (291) (lijevo).

#### 4.4.2. Testovi za ispitivanje promjena u učenju, pamćenju i ponašanju

Prije žrtvovanja, sve tri skupine Wistar štakora bile su podvrgnute bateriji testova za ispitivanje promjena u učenju, pamćenju i ponašanju redoslijedom navedenim u **Tablici 4**.

**Tablica 4. Protokol izvođenja testova ponašanja.**

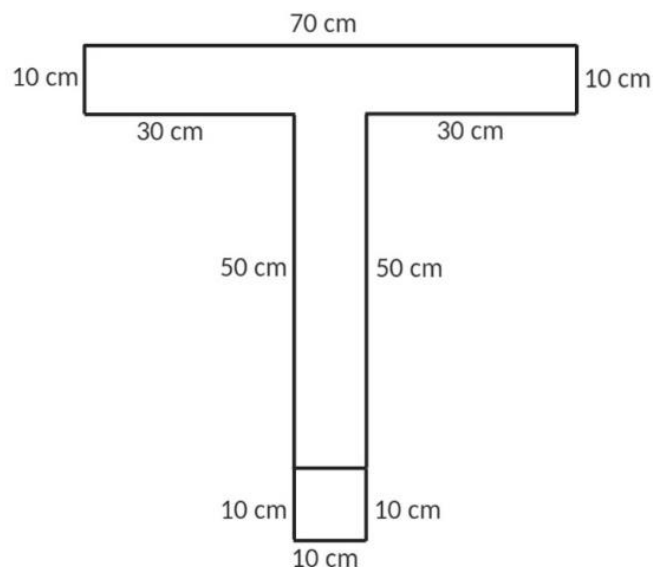
Dan	Test	Parametri
1 – 12	T-labirint test	Radno prostorno pamćenje.
13	Test otvorenog polja	Lokomotorna aktivnost, anksioznost i rizično ponašanje
14 – 15	Test prepoznavanja novog objekta	Dugoročno pamćenje
16 – 17	Test prepoznavanja nove lokacije objekta	Prostorno pamćenje

Svi su testovi izvođeni uvijek u istom vremenu, s početkom u 14 h i završetkom do 19 h, pri stalnoj sobnoj temperaturi i umjerenom osvjetljenju. Testove ponašanja je uvijek izvodila ista osoba (LLH), dok su rezultate bilježila 2 neovisna promatrača. Na kraju su izračunate srednje vrijednosti rezultata. Nakon svake testirane životinje aparatura je oprana antiseptikom i vodom.

##### 4.4.2.1. T-labirint test (T-test)

Ovaj protokol opisuje upotrebu T-labirinta i uskraćivanje hrane radi procjene radnog prostornog pamćenja.

Aparatura za T-labirint rađena je po mjeri, a sastojala se od mat crnog pleksiglasa u obliku slova T s ravnim početnim krakom i dva ciljna kraka (**Slika 13**).



**Slika 13. Skica aparature korištene za T- labirint test s prikazanim dimenzijama svih krakova.**

Prirodna sklonost štakora je da u T-labirintu mijenja odabir ciljnog kraka (297) pri čemu odgovor na svaki sljedeći odabir ovisi o prethodnom odabiru (298). Testiranje započinje stavljanjem životinje u početnu poziciju, odnosno na bazu T-labirinta. Na taj način joj je dopušten slobodan izbor jednog od ciljnih krakova. Ukoliko se dva pokušaja daju u brzom slijedu, na drugom pokušaju životinja teži izboru kraka koji nije posjećivan, što odražava pamćenje prvog izbora. Taj se fenomen naziva spontanom alternacijom (299). Izmjenjivanje strana može se potaknuti gladovanjem ili pak nagrađivanjem hranom ukoliko životinja izabere ispravnu stranu tijekom alternacija. Obje alternacije, spontana i nagrađena, osjetljive su na disfunkciju hipokampusa (300).

U postupku ispitivanja životinja postoje dva stadija: probni stadij (kada životinja prikuplja informacije i pamti odlazak u posjećeni krak) i stadij izbora (kada životinja odabire između prethodno posjećenog i neposjećenog kraka).

### **Protokol izvođenja T-labirint testa**

Prije početka testiranja bilo je važno smanjiti unos hrane kako bi životinje bile motiviranije za nagradu u obliku hrane. Mogućnost unosa hrane je smanjivana sve dok tjelesna masa životinja nije pala na vrijednost od oko 85-90% uobičajene. Tada se započelo s izvođenjem T-labirint testa, a životinje su svakodnevno vagane da bi im se putem kontrole unosa hrane navedena

vrijednost tjelesne mase s početka testiranja održala u istom rasponu od 85-90% uobičajene sve do kraja testiranja.

Postupak izvođenja T-labirint testa ima stadij privikavanja na istraživača i na T-labirint, stadij treniranja i testiranja (**Tablica 5**).

**Tablica 5. Shematski prikaz stadija privikavanja, treniranja i testiranja T-labirint testom.**

Stadij privikavanja		Stadij treniranja		Stadij testiranja	
3 dana (15 min/dan)	1 dan (15 min)	1 dan (15 min)	3 dana (1 pokušaj/dan)	1 dan (10 pokušaja/dan)	4 dana (10 pokušaja/dan)
Privikavanje na istraživača	Privikavanje na T-labirint	Privikavanje na nagradu po cijelom T-labirintu	Privikavanje na nagradu na krajevima ruku	Prisilan i slobodan odabir ruke	Slobodan odabir ruke

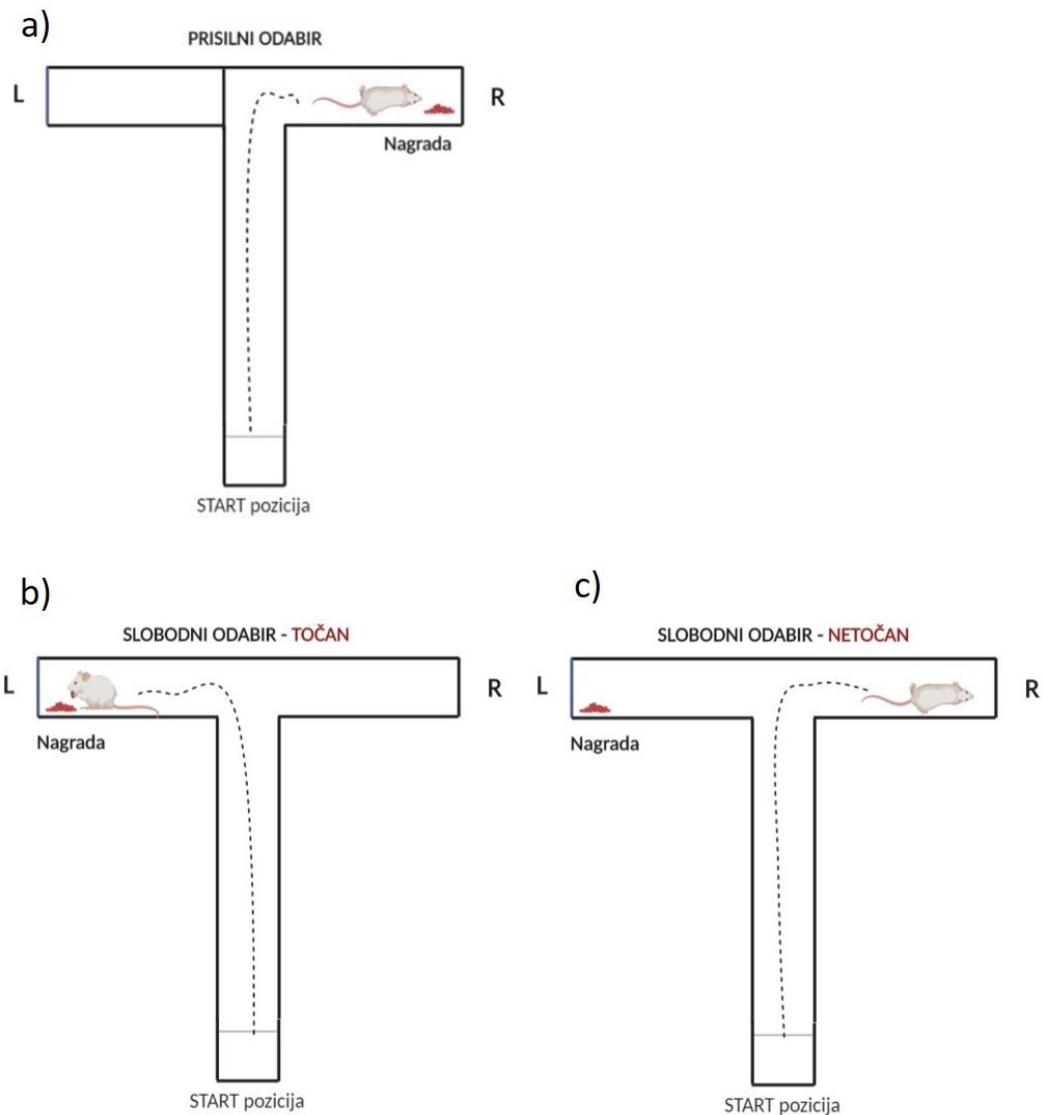
Prije testiranja bilo je važno da se životinje priviknu na rukovanje od strane ispitivača te na čokoladne kuglice koje će poslužiti kao nagrada. Stoga se u razdoblju od 3 dana po 15 minuta dnevno životinja privikava na rukovanje te na okus hrane koja će im služiti kao nagrada u stadiju testiranja. Hrana se životinjama stavljala izravno u kavez u maloj posudici 1 sat prije noćnog ciklusa.

Radi smanjivanja utjecaja stresa na rezultate testiranja, nakon što su se životinje privikle na rukovanje, bilo je važno priviknuti ih i na sam T- labirint. U tu svrhu su po dvije životinje iz istog kaveza stavljane zajedno u T- labirint da slobodno istražuju 15 minuta jedan dan.

U stadiju treniranja životinje su najprije naučene da se nagrada nalazi na krajevima lijevog i desnog ciljnog kraka, što je provjeravano na način da su životinje uspješno završile zadatak u okviru jednog pokušaja u roku od 90 sekundi (od trenutka podizanja vratašca na početnoj poziciji do ulaska životinje sa sve četiri šape i repom u jedan od ciljnih krakova). Stadij treniranja trajao je ukupno 4 dana, pri čemu se prvi dan hrana stavljala po cijelom T-labirintu, dok se u preostala tri dana stavljala samo u posudice na krajevima lijevog i desnog ciljnog kraka. Životinje su se stavljale na početnu poziciju i puštale slobodno istraživati kroz razdoblje od nekoliko dana sve dok im nije postalo ugodno, tj. dok nisu istraživale bez prekomjernog uriniranja i defekacije te kada su pojele nagradu.

U stadiju testiranja ulazak u jednu ruku blokirao se barijerom, a nagrada (čokoladne kuglice) je stavljena na krajeve neblokirane ruke. Životinja se zatim stavila u T- labirint na startnu poziciju

iza vratašca, te je puštena da uđe u neblokiranu ruku i pojede nagradu (**Slika 14a**). Nakon primoranog pokušaja, mijenjala se pozicija hrane te je slijedila inverzija učenja. Kada je životinja pojela svu nagradu, maknula se barijera i stavila se hrana u ruku koja je bila prethodno blokirana. Štakor je stavljen u početnu poziciju, dignuta su vratašca i dopustilo mu se da uđe u bilo koju od dvije ruke. Ukoliko je ušao u ruku s hranom, dozvoljeno mu je da pojede nagradu i potom je vraćen na početak (START pozicija, **Slika 14b**). Ukoliko je ušao u ruku gdje nema nagrade dozvoljeno mu je da pogleda u praznu posudu i vraćen je na početak (START pozicija, **Slika 14c**). Svaki pokušaj se morao završiti u roku od najviše dvije minute. Nagrada je ostala na istome mjestu sve dok ju štakor nije pronašao, odnosno nije se mijenjala ruka u kojoj je bila nagrada. Ukoliko je našao nagradu, u svakom idućem pokušaju nagrada se stavila u ruku u kojoj nije prethodno bila.



**Slika 14. Shematski prikaz testiranja pomoću T-labirinta.** (a) Kod prisilnog odabira, životinja je bila stavljena na početnu poziciju (START) iza vratašca te joj je bilo dopušteno ući u neblokiranu ruku (rukavac) i pojesti nagradu. (b) U slobodnom pokušaju, točan odgovor je bilježen samo ukoliko je životinja ušla u ruku s hranom. Tada joj je dopušteno pojesti nagradu i potom je vraćena na početnu poziciju (START). (c) Netočan odgovor je bilježen ukoliko je životinja ušla u ruku u kojoj nije bilo nagrade. Tada joj je dopušteno pogledati u praznu posudu te je vraćena na početnu poziciju (START).

Alternacija, odnosno točan odabir računao se kada je štakor ušao u suprotnu ruku u usporedbi s prethodnim pokušajem u jednom setu testiranja (svaki set se sastojao od dva pokušaja, odnosno pokušaji 1 i 2 sačinjavali su prvi set, pokušaji 3 i 4 drugi set i tako redom, sve do pokušaja 9 i 10 koji su činili peti set testiranja). Netočan odabir je bilježen ako je štakor odabrao



istu ruku kao i u prethodnom pokušaju; u tom je slučaju vraćen na početak (START) bez davanja nagrade.

Testiranje se izvodilo jednom dnevno, a sastojalo se od 10 pokušaja u trajanju od 90 sekundi, što je bilo dovoljno za dokazivanje razlika između skuupina. Testiranje se ponavljalo 4 ili više dana, ovisno o kontrolnim životinjama, odnosno kada su kontrolne životinje postigle barem 80%-tnu točnost alternacije.

Rezultati testa izražavali su se kao postotak točnih odabira u svakom setu testiranja.

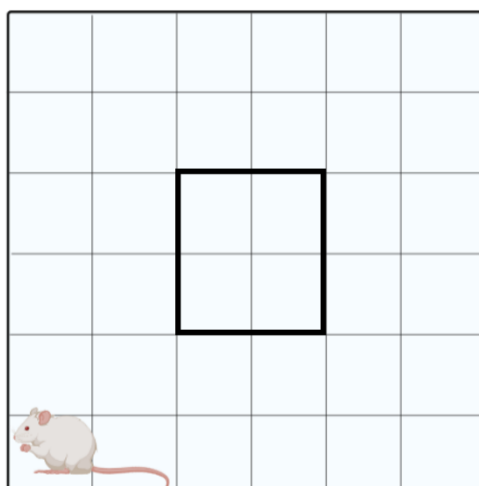
#### **4.4.2.2. Test otvorenog polja (OFT)**

Test otvorenog polja (OFT) koristio se za proučavanje lokomotorne aktivnosti i aktivnosti pretraživanja okoline, ali i za istraživanje ponašanja povezanih s anksioznošću pri izlaganju životinje nepoznatoj okolini (301). Parametri mjereni testom otvorenog polja navedeni su u **Tablici 6**.

OFT provodio se u otvorenom polju (*open field*, OF). Aparatura za testiranje u otvorenom polju napravljena je po mjeri i sastojala se od četvrtaste kutije od pleksiglasa dimenzija 90 x 90 cm s označenim poljima na dnu veličine 15 x 15 cm i zidovima visine 70 cm. Iznad kutije postavljena je video kamera i izvor svjetlosti intenziteta 70–80 luksa (302).

Životinje su se testirale uvijek u isto doba dana. Kako bi se smanjila mogućnost rasapa rezultata zbog vanjskih utjecaja, testiranja u sve tri vremenske točke radila je samo jedna osoba bez prisustva drugih. Testiranje je vršeno u istoj sobi za testiranje te u istim uvjetima temperature, vlage i svjetla. Prije testiranja životinje su se privikle na rukovanje da bi se smanjio stres tijekom testiranja, a kako je prethodno već opisano. Sprava se prije korištenja, te između svakog testiranja prebrisala 50% etanolom i ostavila da se osuši.

Prije nego se životinja stavila u arenu pokrenuto je snimanje video kamerom (AHD-B1-1080P full hd 1920x1080 bullet ir kamera, HDVision, Heidelberg, Njemačka). Životinja se uzimala iz kaveza hvatajući za rep i spuštala u donji lijevi kut arene, pazeći pritom da joj je glava okrenuta prema zidu. Snimanje je trajalo 5 minuta za svaku životinju, pri čemu se ispitivač (L.L.H.) udaljio iz prostorije (**Slika 15**).



**Slika 15. Shematski prikaz testa otvorenog polja.** Crnim kvadratom označena je središnja zona. Vidi tekst za pojedinosti.

**Tablica 6. Popis varijabli mjerenih testom otvorenog prostora.**

<b>Varijable mjerene testom otvorenog prostora</b>	
Ukupna prijeđena udaljenost	broj prijeđenih kvadratića
Podizanje na stražnje noge	broj podizanja
Ulasci u središnju zonu	broj ulazaka
Vrijeme provedeno u središnjoj zoni	sekunde

Središnja zona definirana je kao kvadrat u središtu arene dimenzije  $30 \times 30$  cm, a ulazak u tu zonu računao se kada je štakor u nju kročio sa sve četiri šape. Glodavci inače ne vole biti u središtu arene, izbjegavaju osvijetljene otvorene prostore i radije se kreću u blizini zidova (tigmotaksija) (303).

Ukupna prijeđena udaljenost računala se kao ukupan broj prijeđenih kvadratića tijekom testiranog razdoblja te se upotrebljavala kao mjera lokomotorne aktivnosti životinje. U svrhu određivanja stupnja eksploratornog ponašanja okoline kvantificirao se ukupan broj podizanja na stražnje noge u testiranom razdoblju. Rizično ponašanje istražuje se mjerenjem ukupnog broja ulaska u središnju zonu arene. Povećano istraživanje u središnjoj zoni interpretiralo se kao tendencija rizičnom ponašanju. Analiza se radila pregledavanjem snimke i unosom svih parametara od strane dvaju ispitivača, a kasnije se za svaku varijablu izračunala srednja vrijednost (aritmetička sredina).

#### **4.4.2.3. Test prepoznavanja novog objekta (NORT)**

U testu prepoznavanja novog objekta životinji se prvo pružila mogućnost istražiti dva identična objekta, a zatim se jedan od dva objekta zamijenio novim. Test se temelji na prirodnoj (urođenoj) radoznalosti štakora koja ih potiče da provode više vremena istražujući novi objekt (304).

Test omogućuje mjerenje radnog, kratkoročnog ili dugoročnog pamćenja ovisno o vremenu između treniranja i testiranja (305). Dodatno, test omogućuje analizu istraživačkog i tjeskobnog ponašanja (306).

Za NORT je upotrijebljena aparatura za test otvorenog polja. Prije korištenja aparatura je oprana 50% alkoholom i ostavljena da se osuši. Objekti korišteni u testu bili su u 3 identične kopije i napravljeni od inertnog materijala, odnosno plastike i metala. Objekti su bili dovoljno teški da ih životinja nije mogla pomaknuti ili srušiti.

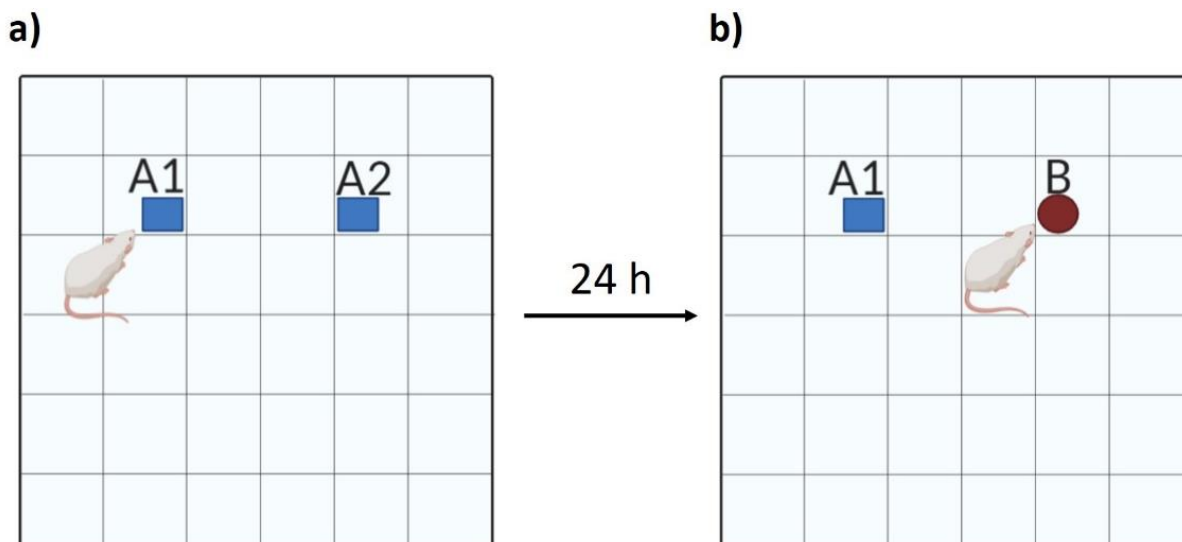
#### **Protokol izvođenja testa prepoznavanja novog objekta**

Postupak izvođenja testa prepoznavanja novog objekta sastojao se od stadija privikavanja, stadija treniranja ili familijarizacije i stadija testiranja.

U stadiju privikavanja životinja se stavila u arenu i omogućeno joj je istraživanje arene bez predmeta (kroz 5 minuta). Na taj način se postizalo da životinju u stadiju treniranja više zanimaju predmeti, a manje nova okolina.

U stadiju treniranja u arenu su stavljena dva identična objekta (A1, A2) međusobno udaljeni 30 cm te na udaljenosti 15 cm od svakog zida. Životinje su se stavljale u arenu u donji lijevi kut, okrenute glavom prema zidu, a zatim testirane kroz razdoblje od 5 minuta i potom vraćene u svoj kavez (**Slika 16a**).

Kako bi se testiralo dugoročno pamćenje, nakon 24 sata životinje su se ponovno stavljale u arenu. Objekti u areni nalazili su se na točno istim lokacijama, ali je objekt A2 zamijenjen s novim objektom (B) drugačijeg oblika, boje i teksture. Nakon testiranja koje je trajalo 5 minuta životinje su vraćene u svoj kavez (**Slika 16b**).



**Slika 16. Shematski prikaz NORT-a.** (a) U stadiju treniranja životinje su izložene identičnim objektima (A1 i A2). (b) U stadiju testiranja životinja je izložena prethodno istraženom objektu u stadiju treniranja (A1) i novom objektu (B).

Parametri koji su istraživani su vrijeme provedeno istražujući objekt A1 i A2 u fazi treniranja te vrijeme provedeno proučavajući objekt A1 i B u fazi testiranja. Na temelju navedenih mjerenja temeljilo se izračunavanje indeksa diskriminacije (307,308).

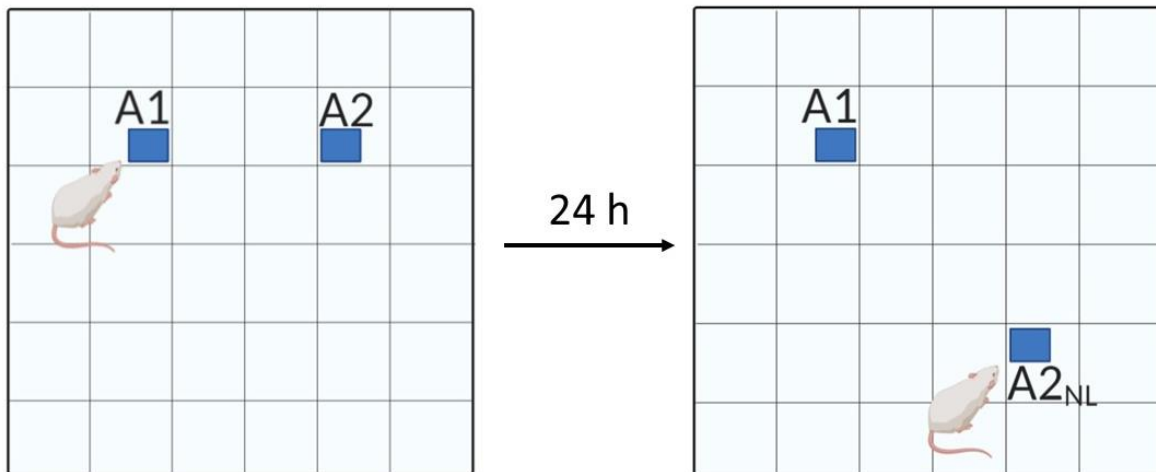
Indeks diskriminacije omogućuje razlikovanje novog i poznatog objekta, odnosno koristi razliku u vremenu istraživanja poznatog i novog objekta, te se dobivena vrijednost dijeli ukupnim vremenom istraživanja novog i poznatog objekta. Rezultat varira između +1 i -1, gdje je pozitivan broj označavao da je životinja više vremena provela s novim objektom, negativan rezultat značio je da je više vremena provodila s poznatim objektom, a 0 da nije bilo razlike u vremenu provedenom s poznatim, odnosno novim objektom.

Indeks diskriminacije izražen je formulom:  $t_B - t_{A1} / t_B + t_{A1}$ , gdje je  $t_{A1}$  ukupno vrijeme provedeno u istraživanju poznatog objekta, dok je  $t_B$  vrijeme provedeno u istraživanju novog objekta (305,309).

Vrijeme provedeno u istraživanju objekta je računato samo ako je životinja njuškom prišla objektu na udaljenost od  $\leq 2$  cm.

#### 4.4.2.4. Test prepoznavanja nove lokacije objekta (NOLT)

U tom testu istraživala se sposobnost štakora prepoznati objekt kojem je već bio izložen, ali mu je promijenjena lokacija. U stadiju testiranja jedan objekt (A1) postavljen je na istoj poziciji na kojoj je bio u stadiju treniranja. Drugi objekt (A2<sub>NL</sub>) stavio se na novu lokaciju dijagonalno u odnosu na objekt A1 (Slika 17).



**Slika 17. Shematski prikaz NOLT-a.** (a) Stadij treniranja u kojemu je životinja izložena identičnim objektima (A1 i A2); (b) stadij testiranja u kojemu je životinja izložena jednom objektu na istoj poziciji (A1), a drugi se objekt nalazi na novoj poziciji (A2<sub>NL</sub>).

Parametri koji su istraživani su vrijeme provedeno proučavajući objekt A1 i A2 u fazi treniranja i vrijeme provedeno proučavajući objekt A1 i A2<sub>NL</sub> u fazi testiranja.

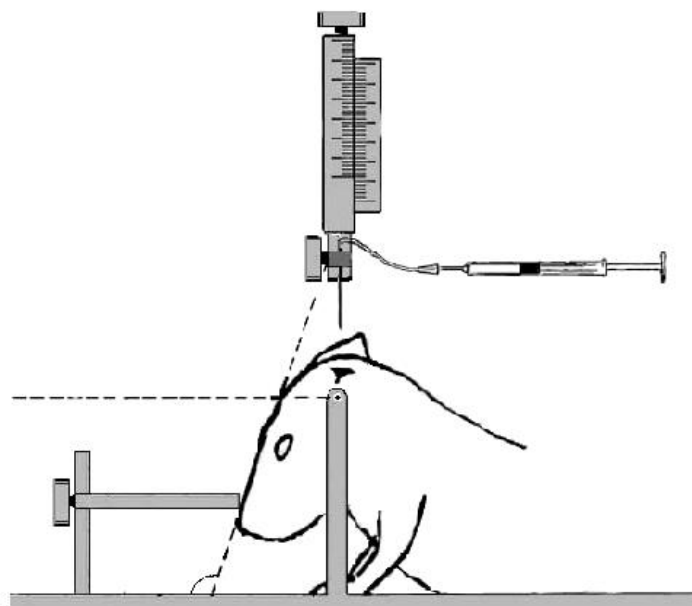
Indeks diskriminacije izražen je formulom:  $t_{A2NL} - t_{A1} / t_{A2NL} + t_{A1}$ , gdje je  $t_{A1}$  ukupno vrijeme provedeno u istraživanju poznatog objekta na istoj poziciji, dok je  $t_{A2NL}$  vrijeme provedeno u istraživanju poznatog objekta na novoj poziciji (305,309). Vrijeme istraživanja je računato kada je životinja njuškom prišla objektu na udaljenost od  $\leq 2$  cm.

### 4.4.3. Prikupljanje bioloških uzoraka

Kao što je već prethodno opisano, tijekom postupka žrtvovanja sve su životinje bile primjereno anestetizirane i analgezirane intraperitonealnom primjenom kombinacije anestetika i analgetika Narketana (djelatna tvar ketamin) u dozi 80 mg/kg i Xylapana (djelatna tvar ksilazin) u dozi 10 mg/kg.

Pet životinja iz svake skupine žrtvovano je za potrebe biokemijske analize. Prije dekapitacije životinjama je izvađen likvor iz najveće subarahnoidne cisterne (*cisterna magna*) na način da je glava životinje pričvršćena na stereotaksijski okvir i položena pod kutom od 110 stupnjeva kako bi se lakše prišlo cisterni magni (**Slika 18**). Cisterna magna je 3 mm<sup>2</sup> velika romboidna struktura koja se identificira kao malo udubljenje, 12 mm kaudalno od baze uha između zatiljka i atlasa (310). Likvor je izvučen pomoću inzulinske igle promjera 0,23 mm, centrifugiran 15 minuta pri brzini od 1000 g i potom pohranjen do analize na -80°C.

Odmah po dekapitaciji izvađen je mozak koji je potom seciran na hladnoj podlozi, te su za daljnju analizu izuzeti: hipokampus lijeve i desne hemisfere te entorinalna moždana kora lijeve i desne hemisfere (311). Navedeni su blokovi moždanog tkiva bili odmah smrznuti uranjanjem u tekući dušik te spremljeni na -80°C do obrade.



**Slika 18.** Vadenje likvora iz najveće subarahnoidne cisterne (*cisterna magna*). Shematski prikaz preuzet je iz rada Lebedeva i suradnika, 2004 (310).

Za potrebe histokemijskih i imunohistokemijskih analiza preostalih pet životinja iz svake skupine žrtvovano je dekapitacijom uz prethodno transkardijalno perfundiranje fiziološkom otopinom i puferiranim 4% formalinom (PFA), te im je izvađen mozak. Perfundirani mozak podijeljen je u dva bloka tako da je prerezan na granici između velikog i malog mozga i stavljen u puferiranu 4%-tnu otopinu neutralnog formalina na sobnoj temperaturi na 48 sata, nakon čega je dehidriran kroz seriju rastućih otopina etilnog alkohola (70% etanol 1 h, 70% etanol 23 h, 96% etanol 1h, 96% etanol preko noći, 100% etanol 1h, 100% etanol 2 h) i toluola (toluol 30 min, toluol 2 h). Potom je svaki blok stavljen u tekući parafin niskog tališta (52/54 °C) kroz 6 h u metalnom kalupu, odnosno do potpunog stvrdnjavanja tako dobivenih parafinskih kocaka.

#### *4.4.4. Histološka analiza tkiva*

Nakon uklapanja tkiva mozga u 2 parafinske kocke, na mikrotomu su serijski izrezani koronarni rezovi debljine 10 µm koji su nakon „rastezanja“ u vodenoj kupelji stavljeni na predmetna stakalca.

Tkivo mozga proučavalo se bojanjem otopinom srebrnog nitrata prema Bielschowskom, otopinom srebrnog jodida prema Gallyasu i Tioflavinom S. Bojanje rezova metodom prema Nisslu poslužilo je za orijentaciju na susjednim rezovima.

Kod svih mozгова analizirane su najmanje tri razine: razina na mjestu injiciranja (na poziciji -6,84 mm od bregme), razina ispred mjesta injiciranja (na poziciji -5,64 mm od bregme) i razina iza mjesta injiciranja (na poziciji -8,04 mm od bregme).

##### *4.4.4.1. Bojanje metodom prema Nisslu*

Prije bojanja prema Nisslu rezovi su deparafinirani uranjanjem redom u ksilol (2 x 10 min), 100%-tni etanol (2 x 5 min), 95%-tni etanol (2 x 5 min), 70%-tni etanol (2 x 5 min) i destiliranoj vodi (dH<sub>2</sub>O, 2 x 5 min).

Rezovi su bojani u 0,5%-tnoj otopini boje krezil-violet razrijeđenoj u destiliranoj vodi u volumnom omjeru 1:4 dok nije postignuto primjereno obojenje (uobičajeno nakon otprilike 10 minuta). Nakon bojenja slijedilo je ispiranje rezova s dH<sub>2</sub>O (1 x 1 min) i odbojavanje u 70%-tnom etilnom alkoholu s 2 kapi 10%-tne octene kiseline. Nakon odbojavanja uslijedila je dehidracija uranjanjem rezova redom u 70%-tni etanol (5 min), 96%-tni etanol (2 x 5 min), 100%-tni etanol (2 x 5 min) i ksilol (2 x 5min), te pokrivanje preparata pokrovnim stakalcem.

#### 4.4.4.2. *Bojanje Tioflavinom S*

Metodom bojanja Tioflavinom S analizirano je dolazi li nakon inokulacije tau proteina do patološkog nakupljanja amiloida u mozgu štakora te do stvaranja PHF-ova tau proteina (312).

Nakon deparafiniranja i rehidracije rezovi su inkubirani u mraku 8 minuta pri sobnoj temperaturi u 1%-tno vodenoj otopini Tioflavina S (Sigma-Aldrich, #T1892-25g, St. Louis, MO, SAD). Tioflavin S se pripremao tako da se otopio 1 g boje u 100 mL dH<sub>2</sub>O i miješao na magnetnoj miješalici kroz 15 minuta, nakon čega se profiltrirao i koristio svježi.

Rezovi moždanog tkiva najprije su bili odbojani u 80% etanolu (2 x 3 min), zatim u 96% etanolu (2 x 3 min) i na kraju isprani u dH<sub>2</sub>O (3x). Potom su preparati pokriveni pokrovnicom i analizirani fluorescentnim mikroskopom.

#### 4.4.4.3. *Bojanje otopinom srebrnog nitrata prema Bielschowskom*

Nakon deparafiniranja i rehidracije rezovi su inkubirani na tresilici u mraku u otopini 20% AgNO<sub>3</sub> (20 min) i potom isprani u destiliranoj vodi. Istoj otopini 20% AgNO<sub>3</sub> dodao se ishlapjeli amonijak i ponovila se inkubacija (15 min). Rezovi su isprani u destiliranoj vodi s 3 kapi amonijaka, nakon čega su inkubirani u otopini AgNO<sub>3</sub>, amonijaka i razvijaača 3-5 minuta, odnosno dok nije postignuto primjereno obojenje. Potom su isprani u dH<sub>2</sub>O (5 min), fiksirani u 5% otopini natrijevog tiosulfata (5 min) i ponovno isprani u destiliranoj vodi (10 min), nakon čega su dehidrirani i pokriveni (313). Priprema otopina korištenih u metodi prikazana je u **Tablici 7.**

**Tablica 7. Priprema otopina korištenih za Bielschowsky metodu (313).**

Otopina AgNO <sub>3</sub>	20 g AgNO <sub>3</sub> , 100 mL dH <sub>2</sub> O
Otopina razvijaača	20 mL formalina 1 kap koncentrirane HNO <sub>3</sub> 0,5 g limunske kiseline 100 mL dH <sub>2</sub> O
5% otopina natrijeva tiosulfata	5 g natrijeva tiosulfata, 100 mL dH <sub>2</sub> O



#### 4.4.4.4. *Gallyas bojanje metodom po Braaku*

Nakon deparafiniranja rezovi su potopljeni u destiliranoj vodi i potom uronjeni 5 minuta u 5%-tnu periodičnu kiselinu. Rezovi su isprani u destiliranoj vodi (2 x 5 min), uronjeni u otopinu srebrova jodida (1 min), isprani u 0,5% otopini octene kiseline (10 min) i ostavljeni u otopini razvijaača 5 - 30 minuta. Potom su isprani u 0,5% otopini octene kiseline (3 min) i destiliranoj vodi (5 min) te stavljeni u 0,1% otopinu zlatovog klorida (5 min). Nakon toga su kratko isprani u destiliranoj vodi, stavljeni u otopinu 1%-tnog natrijeva tiosulfata (5 min) i isprani u tekućoj vodi. Rezovi su kontrastirani u 0,1% *nuclear fast red* boji 2 minute, isprani u tekućoj vodi, dehidrirani kroz seriju alkohola (70%, 80%, 96%, 100%) po 3 minute u svakoj i na kraju u ksilolu te pokriveni pokrovnicom (49).

Otopina razvijaača pripremana je dodavanjem 50 ml otopine A, 15 ml otopine B i 35 ml otopine C (Tablica 8).

**Tablica 8. Priprema otopina korištenih za Gallyas bojanje metodom po Braaku (49).**

Otopina A	50 g natrijeva karbonata 1000 mL dH <sub>2</sub> O
Otopina B	2 g amonijeva nitrata 2 g srebrova nitrata 10 g volframsilične kiseline 1000 mL dH <sub>2</sub> O
Otopina C	2 g amonijeva nitrata 2 g srebrova nitrata 10 g volframsilične kiseline 7,3 ml formaldehida 1000 mL dH <sub>2</sub> O
Otopina srebrova jodida	40 g natrijeva hidroksida 100 g kalijeva jodida 35 mL 1%-tnog srebrova nitrata 500 mL dH <sub>2</sub> O

#### 4.4.5. Kvalitativna imunokemijska analiza proteina

Blokovi moždanog tkiva izrezani su u serijske koronarne rezove debljine 10 mikrometara. Analizirane razine definirane su prema atlasu Paxinosa i Watsona (291) i potvrđene bojanjem susjednih rezova po Nisslu. Za praćenje širenja neurofibrilarnih promjena analizirana je razina na mjestu injiciranja (-6,84 mm od bregme), te razina ispred (-5,64 mm od bregme) i iza (-8,04 mm od bregme) mjesta injiciranja. Korištena su protutijela AT8, HT7, MC1, 4G8, T22, SYN i AT100. Specifikacije protutijela i njihovi epitopi prikazani su u **Tablici 13**.

##### 4.4.5.1. Semikvantitativno određivanje širenja neurofibrilarnih promjena koje se prikazuju pomoću AT8 protutijela

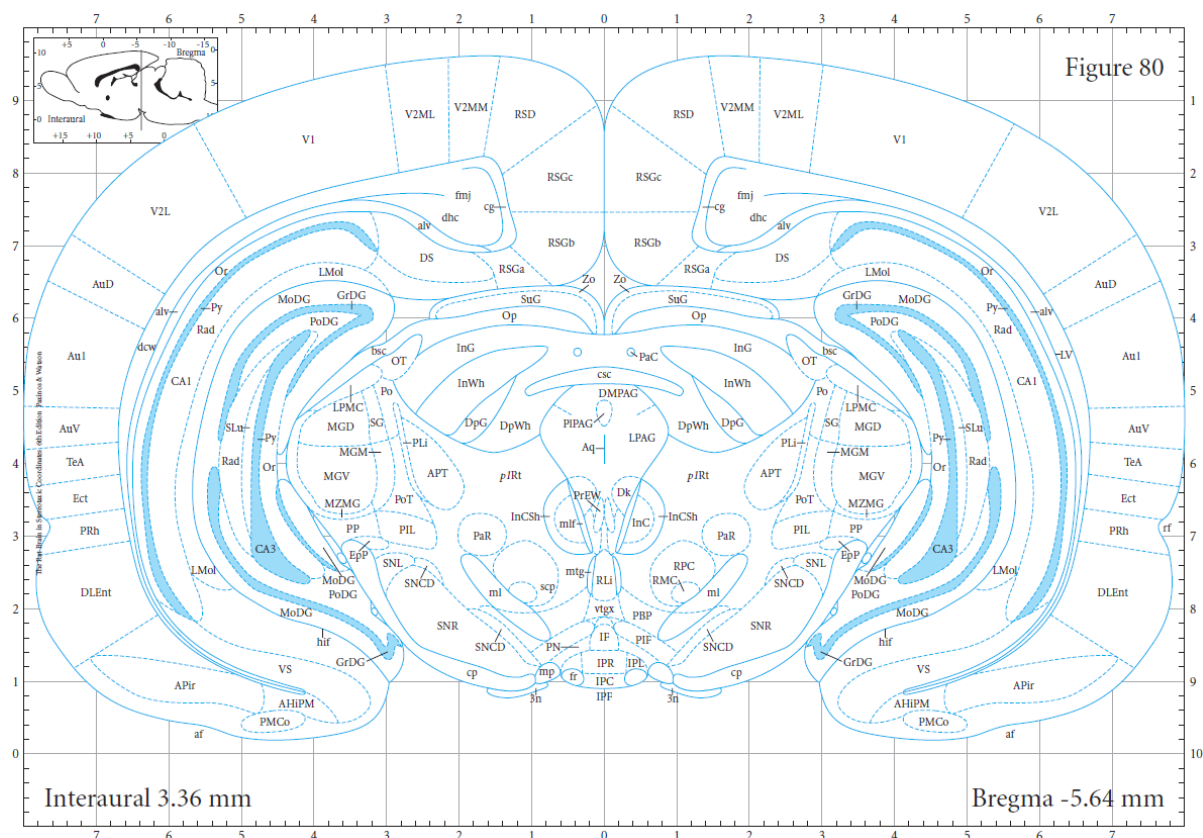
Analiza imunoreaktivnosti dobivene pomoću protutijela AT8 izvršena je na način koji su koristili Hurtado i suradnici (123) te Skachokova i suradnici (314). Na svakoj analiziranoj razini odabrana su područja interesa (*regions of interest*, ROI) za daljnju analizu u računalnom programu Fiji (315) (**Tablica 9**). Vizualni prikaz rezultata je pseudokoloriran.

**Tablica 9. Semikvantitativna analiza AT8 imunoreaktivnosti.**

Imunoreaktivnost	Broj imunoreaktivnih stanica	Boja
nije prisutna	0	siva
slaba	1-50	zelena
umjerena	51-100	žuta
umjereno jaka	101-500	narandžasta
jaka	501-2000	crvena

## Semikvantitativno određivanje AT8 imunoreaktivnosti na razini -5,64 mm od bregme

Analiziran je koronarni rez mozga na razini -5.64 mm od bregme (**Slika 19**), s odabranim ROI-jem prikazanim u **Tablici 10**.



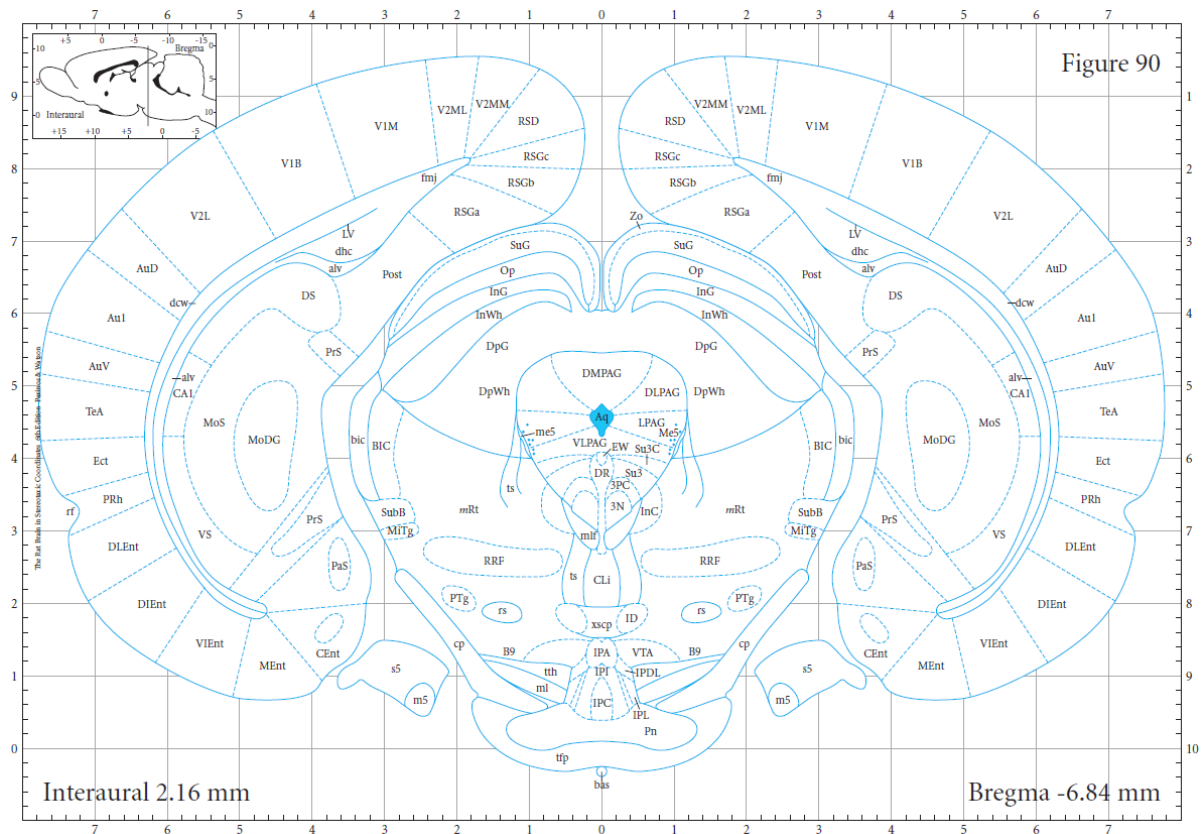
**Slika 19.** Koronarni prikaz mozga Wistar štakora na udaljenosti -5,64 mm od bregme. To je jedna od triju glavnih razina upotrebljavanih u imunohistokemijskoj analizi. Prikaz je preuzet iz stereotaksijskog atlasa mozga štakora Paxinos i Watson, 2007 (291).

**Tablica 10. Popis imunohistokemijski analiziranih područja interesa na razini -5,64 mm od bregme.**

<b>Područja interesa</b>	<b>Položaj u odnosu na mjesto injiciranja</b>
Retrosplenijalno područje (RSGa, RSGb, RSGc, RSD)	rostralno
Vidno područje (V2MM, V2ML, V1, V2L)	rostralno
Slušno područje (AuD, Au1, AuV)	rostralno
Asocijacijsko područje sljepoočnog režnja (TeA)	rostralno
Ektorinalni korteks (Ect)	rostralno
Peririnalni korteks (PRh)	rostralno
Dorzolateralni entorinalni korteks (DLEnt)	rostralno
Amigdalopiriformno prijelazno područje (APir)	rostralno
Amigdalohipokampalno područje (AhiPM)	rostralno
Posteromedijalna kortikalna amigdaloidna jezgra (PMCo)	rostralno
Ventralni subikul (VS)	rostralno
Dorzalni subikul (DS)	rostralno
CA1 (CA1 polje)	rostralno
CA3 (CA3 polje)	rostralno
Nazubljena vijuga (MoDG, GrDG, PoDG)	rostralno
Talamus (TH)	rostralno
Crvena jezgra (RN)	rostralno
Srednji mozak (MB)	rostralno

*Semikvantitativno određivanje AT8 imunoreaktivnosti na razini -6,84 mm od bregme*

Analiziran je koronarni rez mozga na razini -6,84 mm od bregme (**Slika 20**), s odabranim ROI-jem prikazanim u **Tablici 11**.



**Slika 20. Prikaz razine bregma -6,84 mm korištene u imunohistokemijskoj analizi.**

Prikaz je preuzet iz stereotaksijskog atlasa mozga štakora Paxinos i Watson, 2007 (291).

**Tablica 11. Imunohistokemijski analizirana područja interesa analizirana na razini bregma -6,84 mm.**

<b>Područja interesa</b>	<b>Položaj u odnosu na mjesto injiciranja</b>
Medijalni entorinalni korteks (MEnt)	Ciljno područje
Kaudomedijalni entorinalni korteks (CEnt)	Medijalno
Ventralni intermedijalni entorinalni korteks (VIEnt)	Medijalno
Dorzalni intermedijalni entorinalni korteks (DIEnt)	Medijalno
Dorzolateralni entorinalni korteks (DLEnt)	Medijalno
Peririnalni korteks (PRh)	Dorzalno
Ektorinalni korteks (Ect)	Dorzalno
Asocijacijsko područje sljepoočnog režnja (TeA)	Dorzalno
Vidno područje (V2MM, V2ML, V1M, V1B, V2L)	Dorzalno
Slušno područje (AuD, Au1, AuV)	Dorzalno
Retrosplenijalno područje (RSGa, RSGb, RSGc, RSD)	Dorzalno
Dorzalni subikul (DS)	Dorzalno
Ventralni subikul (VS)	Dorzalno
<i>Postsubiculum (Post)</i>	Dorzalno
<i>Parasubiculum (PaS)</i>	Dorzalno
<i>Presubiculum (PrS)</i>	Dorzalno
CA1 (polje CA1)	Dorzalno
Nazubljena vijuga (MoDG, GrDG, PoDG)	Dorzalno
Srednji mozak (MB)	Ventralno
Jezgre mosta	Ventralno



**Tablica 12. Imunohistokemijski analizirana područja interesa na razini -8,04 mm od bregme.**

<b>Područja interesa</b>	<b>Položaj u odnosu na mjesto injiciranja</b>
Medijalni entorinalni korteks (Ment)	kaudalno
Kaudomedijalni entorinalni korteks (CEnt)	kaudalno
Ventralni intermedijalni entorinalni korteks (VIEnt)	kaudalno
Dorzolateralni entorinalni korteks (DLEnt)	kaudalno
Peririnalni korteks (PRh)	kaudalno
Ektorinalni korteks (Ect)	kaudalno
Asocijacijsko područje sljepoočnog režnja (TeA)	kaudalno
Vidno područje (V2MM, V1M, V1B, V2L)	kaudalno
Retrosplenijalno područje (RSGA, RSD)	kaudalno
<i>Postsubiculum</i> (Post)	kaudalno
<i>Parasubiculum</i> (PaS)	kaudalno
Retikularna jezgra mosta (PnO)	kaudalno
Srednji mozak (MB)	kaudalno
Most	kaudalno
Raphe jezgre (DRD, DRV, DRL, PDR)	kaudalno



#### **4.4.5.2. Protokol imunohistokemijskog bojanja parafinskih rezova štakorskog mozga protutijelima AT8, HT7, MC1, 4G8, T22 i AT100**

Nakon deparafiniranja nizom ispiranja ksilolom i rehidracije etanolom rezovi su ispirani u fosfatnom puferu (*phosphate buffered saline*, PBS, pH 7,4), nakon čega je provedeno otkrivanje epitopa antigena (*antigen retrieval*) kuhanjem rezova u citratnom puferu (pH 6,0; za AT8 je dodan 0,05%-tni Tween 20x) na 700 W kroz 10 min, a zatim 20 min na 350 W. Rezovi su se nakon toga ohladili u digestoru kroz 20 min.

Usljedilo je ispiranje u PBS-u, pH 7,4 (3 x 10 min) te blokiranje peroksidazne aktivnosti inkubacijom u metanolu s 0,03% vodikovim peroksidom na 30 min za HT7, MC1 i AT100 protutijela; 0,07% vodikovim peroksidom u dH<sub>2</sub>O na 15 min za AT8 protutijelo; 3%-tnim vodikovim peroksidom u dH<sub>2</sub>O na 15 min za T22; 70%-tnom mravljom kiselinom za 4G8.

Nakon ispiranja u PBS-u pH 7,4 (3 x 10 min) uslijedio je blokiranje nespecifičnih veznih mjesta inkubiranjem u otopini za blokiranje (5%-tni albumin iz seruma goveda u PBS-u s dodatkom 0,5%-tnog Triton X-100 za MC1 i 4G8; 5%-tni kozji serum u PBS-u s dodatkom 0,5%-tnog Triton X-100 za HT7 i AT100; 10% kozji serum u Tris puferu za AT8; 5%-tni kozji serum u PBS-u za T22). Blokiranje je provedeno kroz 1 sat na sobnoj temperaturi u vlažnoj komori.

Nakon blokiranja, rezovi su inkubirani preko noći pri 4°C u otopini primarnih protutijela razrijeđenih u otopini za blokiranje (**Tablica 13**).

Priprema otopina korištenih za imunohistokemijsko bojanje prikazana je u **Tablici 14**, a popis kemikalija prikazan je u **Tablici 15**.

Kao pozitivne kontrole koristili smo uzorke mozгова bolesnika oboljelih od sporadičnog AD-a.

**Tablica 13. Popis primarnih protutijela i primijenjenih razrjeđenja u postupku imunohistokemijskog bojanja.**

<b>Primarno protutijelo</b>	<b>Epitop</b>	<b>Proizvođač, kataloški broj, identifikacijska oznaka prema Research Resource oznakama (RRID)</b>	<b>Organizam porijekla</b>	<b>Korišteno razrjeđenje</b>
AT8	Fosforilirani Ser202 i Thr205	Thermo Fisher Scientific, Waltham, MA, SAD #MN1020 RRID:AD_223647	Miš	1:100
HT7	159-163 amk tau proteina čovjeka	Thermo Fisher Scientific, Waltham, MA, SAD #MN1000 RRID:AD_2314654	Miš	1:1000
MC1	5-15 i 312-322 amk tau proteina	dar Dr. Peter Daviesa, Albert Einstein College of Medicine, NY, SAD RRID:AD_2314773	Miš	1:20
4G8	17-24 amk amiloida- $\beta$	BioLegend, San Diego, CA, SAD # 800712 RRID:AD_2734548	Miš	1:2000
T22	protutijelo na oligomere tau proteina	Sigma-Aldrich, St. Louis, MO, SAD #ABN454 RRID:AD_2888681	Zec	1:200
AT100	fosforilirani Thr212 i Ser214	Thermo Fisher Scientific Waltham, MA, SAD # MN1060 RRID:AD_223652	Miš	1:400
SYN	Sinaptofizin	Dako, Glostrup, Danska # M7315 RRID:AD_2687942	Miš	1:100

Nakon ispiranja u PBS-u pH 7,4 (3 x 10 min), rezovi su inkubirani 1 sat u sekundarnom protutijelu razrijeđenom u otopini za blokiranje u razrjeđenju od 1: 200.

Za primarna IgG protutijela AT8, HT7, MC1, 4G8 i AT100 koja su proizvedena u miša (a nisu označena enzimom ili fluorescentnom molekulom) korišteno je sekundarno protutijelo na F<sub>c</sub> fragment primarnog mišjeg IgG protutijela, a za primarno protutijelo T22 proizvedeno u zeca, korišteno je sekundarno protutijelo na F<sub>c</sub> fragment zečjeg IgG (**Tablica 15**). Rezovi su zatim ponovno isprani u PBS-u pH 7,4 (3 x 10 min) te inkubirani 1 sat u tercijskom kompleksu (A i B komponenta *anti-mouse/rabbit* Vectastain ABC kompleta) koje se priprema u dvostruko razrijeđenim otopinama za blokiranje u omjeru 1:200.

Nakon ispiranja u PBS-u pH 7,4 (3 x 10 min) vizualizacija je postignuta inkubacijom u otopini koja sadrži diaminobenzidin, a zaustavljena ispiranjem u PBS-u i deH<sub>2</sub>O kroz 20 sekundi.

Rezovi su nakon sušenja uronjeni u Histo-Clear (Thermo Fisher Scientific, Waltham, MA, SAD), pokriveni Poly-Mount medijem (Polysciences, Inc. Warrington, PA, SAD) i pokrovnim stakalcem.

#### ***4.4.5.3. Protokol imunofluorescentnog bojanja parafinskih rezova štakorskog mozga protutijelima SYN i T22***

Nakon deparafiniranja nizom ispiranja ksilolom i rehidracije etanolom rezovi su ispirani u PBS-u (pH 7,4), nakon čega je provedeno otkrivanje epitopa antigena kuhanjem rezova u citratnom puferu (pH 6,0) na 700 W kroz 10 min, a zatim 20 min na 350 W. Rezovi su se nakon toga ohladili u digestoru kroz 20 min. Nakon ispiranja u PBS-u (3 x 10 min) uslijedio je blokiranje nespecifičnih veznih mjesta inkubiranjem u otopini za blokiranje (1%-tni albumin iz seruma goveda u PBS-u s dodatkom 0,5 %-tnog Tritona X-100) 2 sata na sobnoj temperaturi. Nakon blokiranja, rezovi su inkubirani preko noći pri 4°C u otopini primarnih protutijela razrijeđenih u otopini za blokiranje (SYN 1:100; T22 1:200) (**Tablica 13**). Nakon ispiranja u PBS-u (3 x 10 min), rezovi su inkubirani 2 sata u sekundarnom protutijelu razrijeđenom u otopini za blokiranje u razrjeđenju od 1: 200. Zatim su rezovi isprani u PBS-u (3 x 10 min) i pokriveni medijem za pokrivanje. Priprema korištenih otopina prikazana je u **Tablici 14**, a popis kemikalija prikazan je u **Tablici 15**.

**Tablica 14. Priprema otopina korištenih za imunohistokemijsko i imunofluorescentno bojanje.**

Naziv otopine	Kratica	Kemijski sastav
Fosfatni pufer s dodatkom deterdženta Tweena	PBST	137 mM NaCl 2,7 mM KCl 8 mM Na <sub>2</sub> HPO <sub>4</sub> 2 mM KH <sub>2</sub> PO <sub>4</sub> 0,1%-tni Tween-20
Fosfatni pufer	PBS	137 mM NaCl 2,7 mM KCl 8 mM Na <sub>2</sub> HPO <sub>4</sub> 2 mM KH <sub>2</sub> PO <sub>4</sub> , pH 7,4
Otopina za inhibiciju endogenih peroksidaza	Predtretman	0,03%- tna otopina H <sub>2</sub> O <sub>2</sub> u metanolu 0,07%- tna otopina H <sub>2</sub> O <sub>2</sub> u dH <sub>2</sub> O 3%-tna otopina H <sub>2</sub> O <sub>2</sub> otopina u dH <sub>2</sub> O 70% mravlja kiselina
Otopina za blokiranje		5%-tni albumin iz seruma goveda i 0,5%-tni Triton/PBS 5%-tni kozji serum u 0,5% Triton/ PBS 10%-tni kozji serum u Tris puferu 5%-tni kozji serum u PBS-u 1%-tni albumin iz seruma goveda i 0,5 %-tni Triton/PBS
Pufer za demaskiranje antigena	Citratni pufer	9,5 mM limunska kiselina, pH = 6,0

**Tablica 15. Popis kemikalija korištenih za imunohistokemijsko i imunofluorescentno bojanje.**

Naziv	Naziv proizvoda	Proizvođač i kataloški broj
Ksilol (zamjena)	Clear-Advantage Xylene Substitute	Polysciences, Inc. Warrington, PA, SAD #24770
Medij za pokrivanje preparata	Poly-Mount	Polysciences, Inc. Warrington, PA, SAD #08381-120
Medij za pokrivanje preparata	VECTASHIELD® <i>Antifade Mounting Medium</i>	Vector Laboratories, Inc. Burlingame, CA, SAD #H-1000-10
Komplet za vizualizaciju imunohistokemijskih rezova	SIGMAFAST DAB <i>with Metal Enhancer Tablet Set</i>	Sigma Aldrich, St. Louis, MO, SAD #D0426-50
Albumin iz seruma goveda	BSA ( <i>bovine serum albumin</i> )	Sigma Aldrich, St. Louis, MO, SAD #A7906-100G
Tercijarni kompleks	<i>Anti-mouse</i> Vectastain® ABC kit	Vector Laboratories, Inc. Burlingame, CA, SAD #PK-4002
Tercijarni kompleks	<i>Anti-rabbit</i> Vectastain® ABC kit	Vector Laboratories, Inc. Burlingame, CA, SAD #PK-4001
Sekundarno protutijelo na F <sub>c</sub> fragment primarnog mišjeg IgG protutijela	<i>Anti-mouse</i> Vectastain® ABC kit	Vector Laboratories, Inc. Burlingame, CA, SAD #PK-4002
Sekundarno protutijelo na F <sub>c</sub> fragment primarnog zečjeg IgG protutijela	<i>Anti-rabbit</i> Vectastain® ABC kit	Vector Laboratories, Inc. Burlingame, CA, SAD #PK-4001
Deterdžent	Tween-20	Sigma Aldrich, St. Louis, MO, SAD #P1379

#### 4.4.6. *Kvantitativna analiza proteina Western blot metodom*

Korišteni su uzorci moždanog tkiva hipokampusa te entorinalnog korteksa lijeve i desne hemisfere koji su zamrznuti u tekućem dušiku te pohranjeni na  $-80^{\circ}\text{C}$ .

Prije daljnje analize uzorci su otopljeni i izvagani. Za vaganje je korištena laboratorijska vaga NewClassic MF (#JP503G, Mettler-Toledo, Greifensee, Švicarska).

Uzorci su homogenizirani 1 min ultrazvučnim soniciranjem (Microson Ultrasonic Cell Disruptor, Misonix Inc., SAD) u hladnom puferu za lizu s dodatkom koktela inhibitora fosfataza (PhosStop, Roche, Švicarska) i proteaza (Sigma Aldrich, SAD) (**Tablica 18**).

Sonicirano tkivo je centrifugirano 20 minuta pri 1000 g na  $4^{\circ}\text{C}$  te je supernatant odvojen i spremljen na  $-80^{\circ}\text{C}$  do mjerenja koncentracije proteina te analize proteina Western blot metodom (centrifuga: Hettich Universal 32R; Andreas Hettich GmbH & Co, Tuttlingen, Njemačka).

##### 4.4.6.1. *Određivanje koncentracije proteina*

Za određivanje koncentracije proteina u uzorcima korišten je komplet sa bicinkoninskom kiselinom (*bicinchoninic acid assay*, BCA; Pierce BCA Protein Assay Kit, Thermo scientific, #23227, Rockford, IL, SAD).

Metoda koristi redukciju  $\text{Cu}^{2+}$  iona u  $\text{Cu}^{+}$  ion formiranjem biuret kompleksa u lužnatom mediju proteina. Ljubičasti produkt nastaje kada dvije molekule BCA keliraju jedan  $\text{Cu}^{+}$  ion. Nastali kompleks apsorbira svjetlost na 562 nm, a intenzitet boje proporcionalan je koncentraciji proteina u uzorku.

Kao standard korišten je albumin iz seruma goveda (*bovine serum albumine*, BSA) koncentracije 20.000  $\mu\text{g}/\text{mL}$ . Za izradu baždarnog pravca pripremljena su razrjeđenja BSA u poznatim koncentracijama u rasponu od 20.000  $\mu\text{g}/\text{mL}$  do 500  $\mu\text{g}/\text{mL}$ .

Na mikrotitarsku pločicu s 96 jažica otpipetirano je u duplikatima po 10  $\mu\text{L}$  uzorka nepoznate koncentracije proteina te 10  $\mu\text{L}$  svakog razrjeđenja standarda. U svaku jažicu je dodano po 200  $\mu\text{L}$  BCA reagensa te je smjesa inkubirana na  $37^{\circ}\text{C}$  kroz 30 min.

Koncentracija proteina u svakom uzorku proporcionalna je apsorbanciji te je određena pomoću jednadžbe kalibracijske krivulje, a podaci su analizirani u GraphPad Prism 8.0 programu (GraphPad Software, San Diego, CA, SAD).

#### ***4.4.6.2. Analiza proteina iz moždanog tkiva štakora Western blot metodom***

Uzorci su pripremljeni uzimanjem volumena koji sadrži 20 µg proteina te inkubiranjem u Laemmli puferu (**Tablica 18**). Pripremljeni proteini inkubirani su 5 min pri temperaturi od 95°C.

##### *Elektroforetsko razdvajanje proteina*

Nakon mjerenja koncentracije proteina jednake količine ukupnih proteina u uzorku (20 µg) kao i marker veličine proteina nanoseni su u jažicu gela izrađenih korištenjem TGX Stain-Free FastCast seta (BioRad, Hercules, CA, SAD).

SDS-PAGE elektroforeza (*sodium dodecyl sulfate polyacrylamide gel electrophoresis*) se radila u puferu za razdvajanje proteina u električnom polju na 150 mA pri sobnoj temperaturi.

TGX Stain-Free gelovi su se nakon elektroforetskog razdvajanja proteina aktivirali na Biorad Chemidoc sustavu (Bio-Rad, Hercules, CA, SAD) gdje dolazi do fluorescentne detekcije ukupnih proteina razdvojenih na gelu, odnosno detektira se triptofanski ostatak svih proteina za koji se veže trihalo komponenta iz gela (316).

##### *Prijenos proteina na membranu*

Gel s elektroforetski razdvojenim proteinima transferiran je na nitroceluloznu membranu pri 50 V u puferu za prijenos tijekom 120 min.

Nakon transfera, svi proteini preneseni na membranu vizualizirali su se pomoću Biorad Chemidoc sustava. Dobivena slika je pohranjena u digitalnom obliku i kasnije analizirana radi kvantifikacije proteina od interesa.

##### *Imunodetekcija*

Nakon prijena proteina na membranu izvršena je imunodetekcija. Nespecifično vezanje blokirano je inkubacijom u trajanju od 60 min na sobnoj temperaturi u otopini 5%-tnog nemasnog mlijeka u prahu u TBS puferu za HT7, PHF1, CP13 i Tau-5; otopini 10%-tnog nemasnog mlijeka u prahu u TBS puferu za T22; u otopini 3%-tnog BSA u TBS puferu s dodatkom Tween deterdženta (TBS-T) za AT100 i AT8 protutijela.

Nakon blokiranja slijedila je inkubacija s odgovarajućim primarnim protutijelom razrijeđenim u odgovarajućem puferu za blokiranje preko noći na 4°C (**Tablica 16**).

Nakon inkubacije, membrana je isprana u TBS-T puferu te je izvršena inkubacija na sobnoj temperaturi u trajanju od 60 min s odgovarajućim sekundarnim protutijelom u razrjeđenju 1:2000 (**Tablica 17**).

Membrane su isprane u TBS-T puferu te je provedena vizualizacija korištenjem seta za kemiluminiscentnu detekciju prema uputama proizvođača, a produkt reakcije je vizualiziran korištenjem Biorad Chemidoc sustava. Slike su pohranjene u digitalnom obliku za daljnju obradu.

Kako bi se kvantitativno analizirao izražaj proteina korišten je javno dostupan računalni program ImageLab 6.0 (Bio-Rad Software, Hercules, CA, SAD) kompatibilan s Chemidoc sustavom za vizualizaciju.



**Tablica 16. Popis primarnih protutijela i primijenjenih razrjeđenja korištenih za analizu proteina Western blot metodom.**

<b>Primarno protutijelo</b>	<b>Epitop</b>	<b>Proizvođač, kataloški broj i RRID</b>	<b>Organizam porijekla</b>	<b>Korišteno razrjeđenje</b>
AT8	Fosforilirani Ser202 i Thr205	Thermo Fisher Scientific, Waltham, MA, SAD #MN1020 RRID:AD_223647	Miš	1:200
HT7	159-163 amk tau proteina čovjeka	Thermo Fisher Scientific, Waltham, MA, SAD #MN1000 RRID:AD_2314654	Miš	1:200
T22	Protutijelo na oligomere tau proteina	Sigma Aldrich, St. Louis, MO, SAD #ABN454 RRID:AD_2888681	Zec	1:1000
AT100	Fosforilirani Thr212 i Ser214	Thermo Fisher Scientific Waltham, MA, SAD # MN1060 RRID:AD_223652	Miš	1:500
PHF1	Fosforilirani Ser396 i Ser 404	dar Dr. Peter Davies-a, Albert Einstein College of Medicine, Bronx, NY RRID:AB_2315150	Miš	1:1000
CP13	Fosforilirani Ser202	dar Dr. Peter Davies-a, Albert Einstein College of Medicine, Bronx, NY RRID:AB_2314223	Miš	1:1000
TAU-5	210-241 amk tau proteina	Thermo Fisher Scientific Waltham, MA, SAD # AHB0042 RRID:AB_2536235	Miš	1:250

**Tablica 17. Popis sekundarnih protutijela te odgovarajućih razrjeđenja korištenih za analizu proteina Western blot metodom.**

Sekundarno protutijelo	Epitop	Proizvođač, kataloški broj i RRID	Organizam porijekla	Korišteno razrjeđenje
Anti-mouse IgG	protutijelo na mišji IgG F <sub>c</sub> fragment konjugirano s peroksidazom hrena ( <i>horse-radish peroxidase</i> , HRP)	Cell Signaling Technology, Danvers, MA, SAD #7076 RRID:AB_330924	konj	1:2000
Anti-rabbit IgG	protutijelo na zečji IgG F <sub>c</sub> fragment konjugirano s HRP-om	Cell Signaling Technology, Danvers, MA, SAD #7074 RRID:AB_2099233	koza	1:2000

Za analizu proteina Western blot metodom korištene su otopine i puferi pripremljeni prema receptu u **Tablici 18** te kemikalije prikazane u **Tablici 19**.

**Tablica 18. Priprema otopina i pufera korištenih za analizu proteina Western blot metodom.**

Naziv otopine	Kratica	Kemijski sastav
Pufer za izolaciju proteina s reducirajućim agensom	Laemmli pufer	200 mM Tris-HCl pH 6,8; 40 % (v/v) glicerol, 8%-tni SDS, 0,04 % (w/v) bromfenol-plavo, 0,05% β-merkaptotanol, 8 mM EDTA
Pufer za razdvajanje proteina u električnom polju	<i>Running buffer</i>	25 mM Tris, 192 mM glicin, 0,1% natrij dodecil sulfat
Pufer za prenošenje proteina s gela na membranu	Transfer pufer	25 mM Tris, 192 mM glicin, 20% (v/v) metanol

**Tablica 18. Nastavak.**

Tris pufer	TBS	20 mM Tris, 150 mM NaCl
Tris pufer s dodatkom Tween deterdženta	TBST	20 mM Tris, 150 mM NaCl, 0,1 % (v/v) Tween 20
Fosfatni pufer	PBS	137 mM NaCl, 2,7 mM KCl, 8 mM Na <sub>2</sub> HPO <sub>4</sub> , 2 mM KH <sub>2</sub> PO <sub>4</sub> , pH 7,4
Otopina za blokiranje		5%-tno mlijeko u prahu u TBS-u, 10%-tno mlijeko u prahu u TBS-u, 3%-tni BSA u TBST-u
Pufer za lizu s dodatkom inhibitora		RIPA pufer 2X, 10 mM NaF, 2 mM Na <sub>3</sub> VO <sub>4</sub> , 1 mM PMSF, 10x PIC, 20 mM β glicerofosfat (BGP), 40 mM Tris HCl, pH 7.4, 300 mM NaCl, 2 mM EDTA, 1% natrij deoksikolat, 0,2% SDS, 2% Triton X-100, 20% glicerol, dH <sub>2</sub> O
Pufer za lizu	RIPA 2X	40 mM Tris-HCl 7,4pH, 2% Triton x-100, 1%-tni natrijev deoksikolat, 0,2% SDS, 300 mM NaCl, 2 mM EDTA, 20%-tni glicerol

**Tablica 19. Popis kemikalija korištenih za analizu proteina Western blot metodom.**

Naziv	Naziv proizvoda	Proizvođač i kataloški broj
Gel	TGX Stain-Free Fast Cast Acrylamide Kit, 10%	BioRad, Hercules, CA, SAD #1610183
Proteinski standard	Precision Plus Protein All Blue Standards	BioRad, Hercules, CA, SAD #1610373
Nitrocelulozna membrana za prijenos proteina	Amersham Protran Western blotting membranes	GE Healthcare Bio-Sciences Corp., MA, SAD #GE10600002
Komplet za vizualizaciju proteina	Super Signal West Femto Maximum Sensitivity Substrate	Thermo Scientific, Waltham, MA, SAD #34095

**Tablica 19. Nastavak.**

Komplet za vizualizaciju proteina	Super signal West, Pico Chemiluminescent Substrate	Thermo scientific, Waltham, MA, SAD #34080
Albumin iz seruma goveda	BSA	Sigma Aldrich, St. Louis, MO, SAD #A7906-100G
Deterdžent	Tween-20	Sigma Aldrich, St. Louis, MO, SAD #P1379
Deterdžent	Triton x-100	Sigma Aldrich, St. Louis, MO, SAD #9002-93-1
Deterdžent	Natrijev dodecil sulfat (SDS)	Sigma Aldrich, St. Louis, MO, SAD #L3771-100G
Proteazni inhibitori	Complete Mini, EDTA-free Protease Inhibitor Cocktail	Roche, Basel, CHE #11836170001
EDTA	etilendiamintetraoctena kiselina	Sigma Aldrich, St. Louis, MO, SAD #EDS-100G
Tris baza	Trizma base	Sigma Aldrich, St. Louis, MO, SAD #T1503-1KG
Glicerol	glycerol	Sigma Aldrich, St. Louis, MO, SAD # G5516-500ML
TEMED	n,n,n',n'-tetrametiletilenamid	Sigma Aldrich, St. Louis, MO, SAD #T9281-25ml
Bromfenol modriilo	Bromophenol blue	Sigma Aldrich, St. Louis, MO, SAD #114391
Deterdžent	Natrijev deoksikolat	Sigma Aldrich, St. Louis, MO, SAD #D6750
Merkaptoetanol	2-merkaptoetanol	Sigma Aldrich, St. Louis, MO, SAD #M6250

#### 4.4.7. *Određivanje koncentracije proteinskih bioloških biljega ELISA metodom*

Proteinski biološki biljezi na ukupni štakorski tau protein, fosforilirani tau protein i na amiloid- $\beta_{1-42}$  određeni su u likvoru ili uzorcima homogenata hipokampusa i cijelog entorinalnog korteksa desne hemisfere štakora pomoću enzimski povezane imunoapsorpcijske analize (*Enzyme-Linked Immunosorbent Assay*, ELISA) komercijalno dostupnih kompleta, koji omogućavaju kvantitativno određivanje koncentracije tau proteina i amiloida- $\beta$  (**Tablica 20**). Uzorci su pripremljeni prema protokolu opisanom u poglavlju 4.4.6.

**Tablica 20. Popis korištenih ELISA kompleta.**

Naziv	Naziv proizvoda	Proizvođač i kataloški broj
ELISA komplet za detekciju ukupnog štakorskog tau proteina	Rat Tau Proteins ELISA Kit,	Cusabio Technology LLC, Wuhan, Kina #CSB-E13729r
ELISA komplet za detekciju amiloida- $\beta_{1-42}$	Rat Beta-Amyloid Peptide 1-42 (Ab1-42) ELISA Kit,	Abxexa, Cambridge, VB #abx574490
ELISA komplet za detekciju štakorskog tau proteina fosforiliranog na Ser 396 i Ser 404	Rat p $\tau$ (phospho Tau Protein, pSer 396/404) ELISA Kit,	MyBioSource, Inc. California, SAD #MBS2510503

##### 4.4.7.1. *Određivanje koncentracije ukupnog štakorskog tau proteina ELISA metodom*

Korištenjem tržišno dostupnog kompleta određene su koncentracije ukupnog štakorskog tau proteina u izuzetim uzorcima likvora (**Tablica 20**).

Mikrotitarske pločice s 96 jažica presvučene su primarnim monoklonskim protutijelima na tau protein, u koje se nakon nanošenja uzoraka likvora i standarda vežu prisutni tau proteini. Uzorci i standardi su se nakon nanošenja inkubirali u mikrotitarskoj pločici 2 sata na 37°C. Nakon ispiranja, dodalo se biotin-konjugirano detekcijsko protutijelo. Nakon inkubacije u trajanju od 60 min na 37°C, jažice su se isprale puferom za ispiranje. Potom se dodao kompleks HRP-

avidin koji se inkubirao kroz 60 min na 37°C, a nakon ispiranja se dodao kromogen TMB (3,3',5,5-tetrametilbenzidin) i inkubirao u mraku kroz 20 min na 37°C. Nakon inkubacije dodala se otopina za zaustavljanje reakcije te se izvršilo očitavanje apsorbancije pomoću spektrofotometrijskog uređaja pri 450 nm. Koncentracije proteina su se određivale prema krivulji standarda 4-parametrijskim algoritmom u GraphPad Prism 8.0 programu (GraphPad Software Inc., San Diego, CA, SAD).

#### ***4.4.7.2. Određivanje koncentracije amiloida- $\beta$ <sub>1-42</sub> ELISA metodom***

Za određivanje koncentracije amiloida- $\beta$ <sub>1-42</sub> iz likvora i homogenata mozga korišten je tržišno dostupan komplet (**Tablica 20**).

Mikrotitarske pločice s 96 jažica presvučene su primarnim monoklonskim protutijelima na amiloid- $\beta$ <sub>1-42</sub> peptid. Nakon dodavanja uzoraka i standarda slijedila je inkubacija u mikrotitarskoj pločici kroz 60 min na 37°C. U inkubaciji nastaje reakcija kompetitivne inhibicije između biotinom označenog amiloida- $\beta$ <sub>1-42</sub> i neoznačenog amiloida- $\beta$ <sub>1-42</sub> s vezanim monoklonskim protutijelom na amiloid- $\beta$ <sub>1-42</sub> protein. Nakon procesa ispiranja u puferu za ispiranje (pomoću aparata za ispiranje - model PW 40, Biorad Laboratories, Hercules, CA, SAD), u mikrotitarske pločice se dodavao avidin konjugiran na enzim HRP te se inkubirao kroz 30 min na 37°C. Nakon ispiranja se dodao TMB supstrat (3,3',5,5-tetrametilbenzidin) koji se inkubirao kroz 17 min na 37°C u mraku. Nakon toga se dodala otopina za zaustavljanje navedene reakcije te se spektrofotometrom očitala apsorbancija na 450 nm. Esej je kompetitivan, što znači da postoji obrnuta korelacija između stupnja apsorbancije i koncentracije izmjerene amiloida- $\beta$ <sub>1-42</sub>.

#### ***4.4.7.3. Određivanje koncentracije fosforiliranog štakorskog tau proteina ELISA metodom***

Korištenjem tržišno dostupnog kompleta određene su koncentracije fosforiliranog štakorskog tau proteina u homogenatima mozga (**Tablica 20**).

Mikrotitarske pločice s 96 jažica presvučene su primarnim monoklonskim protutijelima specifičnim na tau protein fosforiliran na serinu 396 i serinu 404, u koje se nakon nanošenja uzoraka homogenata mozga i standarda vežu prisutni tau proteini. Nakon dodavanja uzoraka i standarda slijedila je inkubacija u mikrotitarskoj pločici kroz 90 min na 37°C. Zatim je slijedila inkubacija u trajanju od 60 min na 37°C s dodanim detekcijskim protutijelom obilježenim

biotinom. Nakon procesa ispiranja u puferu za ispiranje, u mikrotitarske pločice se dodavao avidin konjugiran na enzim HRP i inkubirao u trajanju od 30 min na 37°C. Nakon ispiranja se dodao TMB supstrat koji se inkubirao kroz 15 min na 37°C u mraku. Po zaustavljanju reakcije se pomoću spektrofotometrijskog uređaja očitavala apsorbancija na 450 nm. Koncentracije proteina su se određivale prema krivulji standarda 4-parametrijskim algoritmom u GraphPad Prism 8.0 programu (GraphPad Software Inc., San Diego, CA, SAD).

#### 4.4.8. Statistička obrada podataka

Nakon utvrđivanja normalnosti raspodjele pojedinih skupina podataka D'Agostino-Pearsonovim testom, za podatke koji prate normalnu raspodjelu upotrijebljeni su parametrijski testovi ANOVA i *post hoc* Tukey test, a za podatke čija razdioba nije pratila normalnu raspodjelu upotrijebljeni su neparametrijski testovi Kruskal-Wallis ANOVA i Dunnov test za višestruke usporedbe. Dvosmjerna ANOVA je korištena prilikom analize rezultata molekularne analize (Western blot i ELISA). Zbog razlika u broju životinja u pojedinim skupinama (TO, TF, CTR) u različitim vremenskim točkama (4 mj., 8 mj., 11 mj.) u analizi testova ponašanja upotrijebljena je jednosmjerna analiza varijance (ANOVA). Na taj način je dobiven odgovor na pitanje postoji li razlika utjecaja tau oligomera i tau fibrila u odnosu na kontrolnu skupinu u svakoj vremenskoj točki u kojoj je izvršeno testiranje određene vrste ponašanja. Rezultati su prikazani kao srednja vrijednost  $\pm$  standardna devijacija (SD). Za razinu statističke značajnosti u svim testovima uzeta je vrijednost  $\alpha < 0,05$ . Za statističku analizu korišten je GraphPad Prism 8.0 program (GraphPad Software, San Diego, CA, SAD).

## 5. REZULTATI

### 5.1. Kognitivni i bihevioralni učinci inokulacije tau oligomera i tau fibrila u medijalni entorinalni korteks Wistar štakora

Četiri, osam i jedanaest mjeseci nakon stereotaksijske inokulacije tau oligomera, tau fibrila ili fiziološke otopine u medijalni entorinalni korteks, životinje su podvrgnute T-labirint testu, testu prepoznavanja novog objekta, testu prepoznavanja nove lokacije objekta i testu otvorenog polja za ispitivanje promjena u učenju, pamćenju i ponašanju.

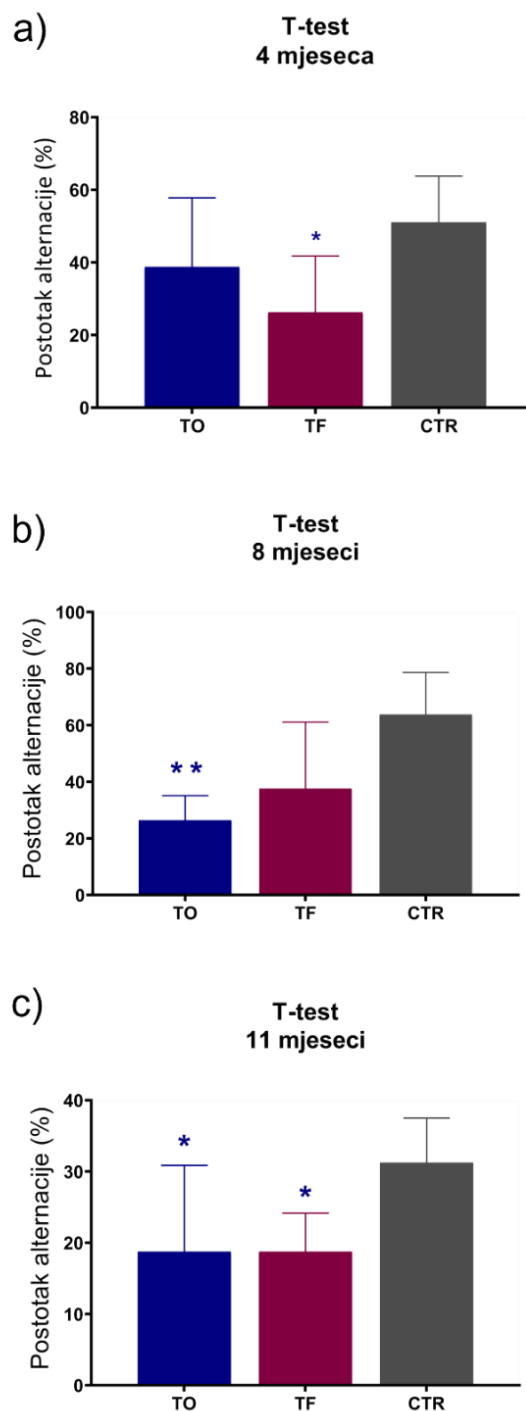
#### 5.1.1. T- labirint test

T-labirint test otkrio je značajnu razliku u radnom prostornom pamćenju, četiri mjeseca nakon inokulacije tau fibrila i tau oligomera u životinja ( $F = 4,356$ , st.sl.= 2,23,  $p < 0,05$ ). Naime, četiri mjeseca nakon što su intracerebralnom primjenom primile tau fibrile životinje su razvile deficit u radnom prostornom pamćenju, odnosno tijekom četiri dana testiranja pokazale su značajno smanjenju učinkovitost u usporedbi s kontrolnim skupinama životinja tretiranim fiziološkom otopinom. Smanjena učinkovitost vidljiva je kao manji postotak alternacije, odnosno u pet seta testiranja ove životinje pokazale su slabije rezultate u broju točnih odabira suprotne ruke u odnosu na prethodni pokušaj ( $p < 0,05$ ; **Slika 22a**).

Značajna razlika u radnom prostornom pamćenju u odnosu na kontrolnu skupinu ustanovljena je i u životinja osam mjeseci nakon primjene tau fibrila i tau oligomera (H test = 7,893, st.sl. = 2,  $p < 0,05$ ). Naime, životinje koje su primile tau oligomere pokazale su i nakon osam mjeseci smanjenu učinkovitost u T-labirint testu u usporedbi s kontrolnim životinjama ( $p < 0,01$ ; **Slika 22b**).

Statistički značajna razlika u radnom pamćenju istraživanih skupina životinja također je otkrivena jedanaest mjeseci nakon tretmana ( $F = 5,280$ , st.sl. = 2,22,  $p < 0,01$ ). Jedanaest mjeseci nakon tretmana, životinje koje su primile tau fibrile pokazale su deficit u radnom prostornom pamćenju u usporedbi s kontrolnim životinjama ( $p < 0,05$ ; **Slika 22c**). I životinje koje su primile tau oligomere također su jedanaest mjeseci nakon tretmana pokazale smanjenu učinkovitost u T-labirint testu u usporedbi s kontrolnim životinjama ( $p < 0,05$ ; **Slika 22c**). Rezultati testa izraženi su u obliku postotaka alternacije i grafički prikazani na **Slici 22**.





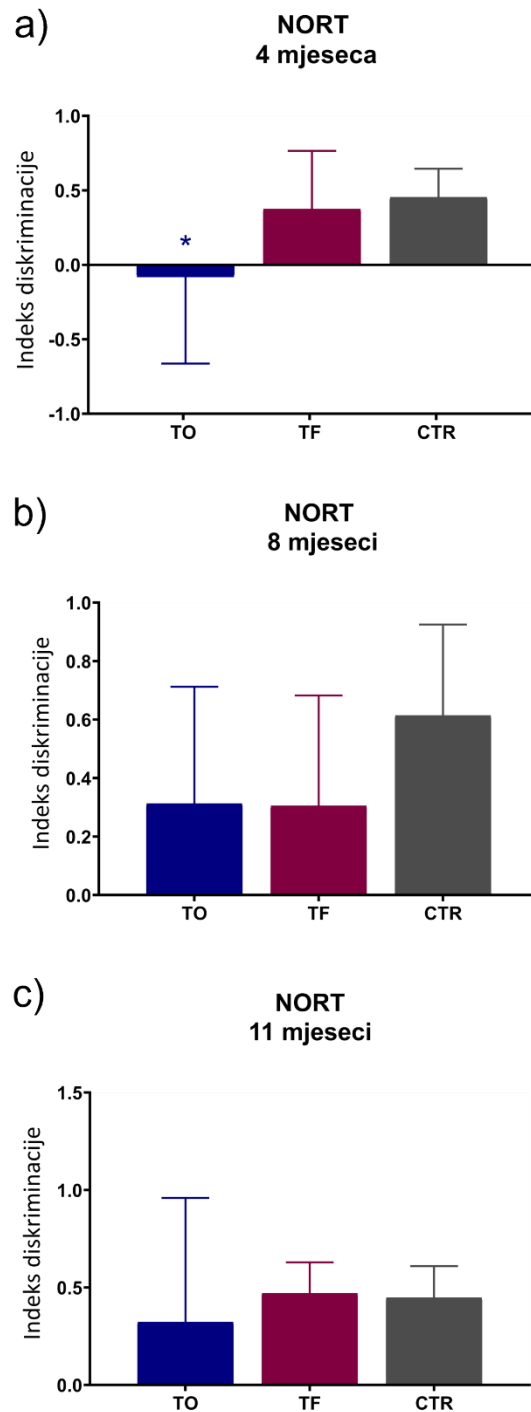
**Slika 22. Grafički prikaz rezultata T-labirint testa nakon inokulacije tau fibrila, tau oligomera ili fiziološke otopine u medijalni entorinalni korteks štakora.** Rezultati su prikazani u obliku postotka alternacije životinja u T-labirint testu (a) četiri, (b) osam i (c) jedanaest mjeseci nakon primjene tau fibrila, tau oligomera ili fiziološke otopine. Svaki stupac predstavlja srednju vrijednost  $\pm$  SD. T-Test; T-labirint test; TO, skupina životinja koja je primila tau oligomere; TF, skupina životinja koja je primila tau fibrile; CTR, skupina životinja koja je primila fiziološku otopinu. \*  $p < 0,05$ ; \*\*  $p < 0,01$  u usporedbi s CTR-om.

### 5.1.2. *Test prepoznavanja novog objekta*

Razlika u dugoročnom (24h) pamćenju utvrđena je u istraživanih skupina životinja četiri mjeseca nakon tretmana ( $F = 4,505$ ,  $st.sl. = 2,25$ ,  $p < 0,05$ ). Životinje koje su primile tau oligomere četiri mjeseca nakon tretmana nisu razlikovale novi objekt od poznatog objekta i pokazale su znatno niži diskriminacijski indeks u odnosu na kontrolne životinje ( $p < 0,05$ ; **Slika 23a**). Četiri mjeseca nakon tretmana, skupina životinja koja je primila tau fibrile nije pokazala statistički značajnu razliku u razlikovanju novog i poznatog objekta u odnosu na kontrolnu skupinu životinja (**Slika 23a**).

Osam mjeseci nakon primjene tau fibrila i tau oligomera, u obje skupine tretiranih životinja nije pokazano narušavanje dugoročnog pamćenja, odnosno nije uočena statistički značajna razlika u vremenu istraživanja poznatog i novog objekta u odnosu na kontrolnu skupinu životinja (**Slika 23b**).

Jedanaest mjeseci nakon tretmana indeks diskriminacije nije pokazao statistički značajnu razliku između istraživanih skupina životinja. Životinje tretirane i tau fibrilima i tau oligomerima nakon jedanaest mjeseci pokazuju istu preferenciju prema istraživanju novog objekta kao i kontrolne skupine životinja (**Slika 23c**).



**Slika 23. Grafički prikaz rezultata testa prepoznavanja novog objekta nakon inokulacije tau fibrila, tau oligomera ili fiziološke otopine u medijalni entorinalni korteks štakora.** Rezultati su prikazani kao indeks diskriminacije (a) četiri, (b) osam i (c) jedanaest mjeseci nakon primjene tau fibrila, tau oligomera ili fiziološke otopine. Svaki stupac predstavlja srednju vrijednost  $\pm$  SD NORT; Test prepoznavanja novog objekta; TO, skupina životinja koja je primila tau oligomere; TF, skupina životinja koja je primila tau fibrile; CTR, skupina životinja koja je primila fiziološku otopinu. \*  $p < 0,05$  u usporedbi s CTR-om.

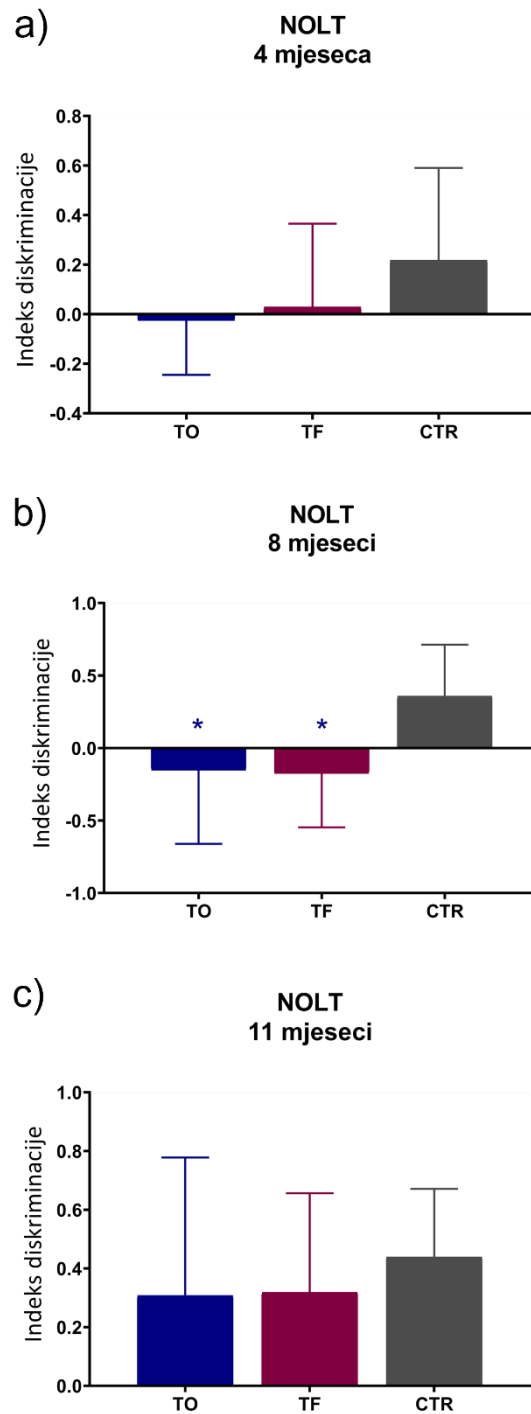
### **5.1.3. Test prepoznavanja nove lokacije objekta**

Da bismo istražili prepoznaju li životinje promjenu u lokaciji objekta, tretirane skupine podvrgnute su testu prepoznavanja nove lokacije objekta. Preferencija za novom ili poznatom lokacijom izražena je kao indeks diskriminacije i prikazana grafički.

Indeks diskriminacije nije pokazao statistički značajnu razliku između istraživanih skupina životinja četiri mjeseca nakon tretmana (**Slika 24a**).

Osam mjeseci nakon tretmana potvrđena je razlika u preferenciji lokacije između istraživanih skupina životinja ( $F = 4,816$ , st.sl. = 2,26,  $p < 0,05$ ). Osam mjeseci nakon tretmana kontrolna skupina životinja pokazivala je jasnu preferenciju istraživanja nove lokacije objekta (pozitivan indeks diskriminacije), u odnosu na skupinu životinja koja je primila tau oligomere ( $p < 0,05$ ) i skupinu životinja koja je primila tau fibrile ( $p < 0,05$ ), kod kojih dolazi do preferencije istraživanja poznate lokacije objekta (negativan indeks diskriminacije) (**Slika 24b**).

Jedanaest mjeseci nakon tretmana indeks diskriminacije nije se značajnije razlikovao među ispitivanim skupinama životinja (**Slika 24c**).



**Slika 24. Grafički prikaz rezultata testa prepoznavanja nove lokacije objekta nakon inokulacije tau fibrila, tau oligomera ili fiziološke otopine u medijalni entorinalni korteks štakora.** Rezultati su prikazani kao indeks diskriminacije (a) četiri, (b) osam i (c) jedanaest mjeseci nakon primjene tau fibrila, tau oligomera ili fiziološke otopine. Svaki stupac predstavlja srednju vrijednost ± SD. NOLT; Test prepoznavanja nove lokacije objekta; TO, skupina životinja koja je primila tau oligomere; TF, skupina životinja koja je primila tau fibrile; CTR, skupina životinja koja je primila fiziološku otopinu. \*  $p < 0,05$  u usporedbi s CTR-om.

#### **5.1.4. Test otvorenog polja**

U testu otvorenog polja mjerena je lokomotorna aktivnost životinja izražena kao prijeđena udaljenost u otvorenom polju; anksioznost životinja izražena kao broj ulazaka i količina vremena provedenog u središnjoj zoni te istraživačko ponašanje životinja izraženo kao broj podizanja na stražnje noge.

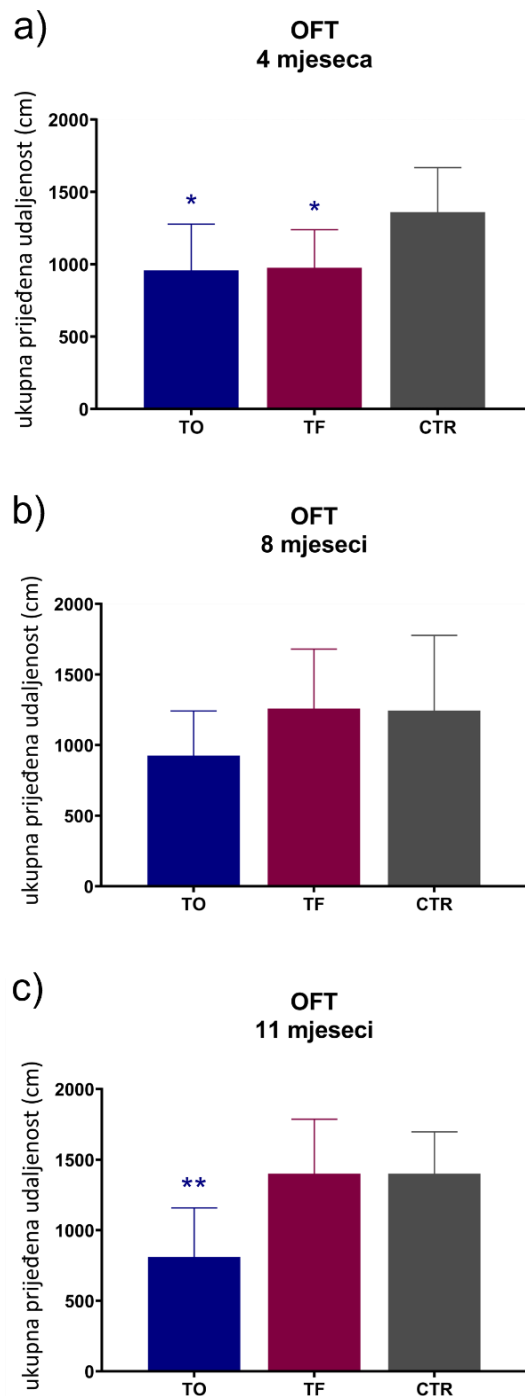
##### *5.1.4.1. Lokomotorna aktivnost*

Kao mjera lokomotorne aktivnosti životinje pratila se ukupna prijeđena udaljenost u otvorenom polju tijekom testiranog vremena.

Razlika u lokomotornoj aktivnosti istraživanih skupina životinja uočena je četiri mjeseca nakon tretmana ( $F = 4,831$ , st.sl. = 2,23,  $p < 0,05$ ). Četiri mjeseca nakon tretmana ukupna prijeđena udaljenost u otvorenom polju bila je manja kod skupina životinja koje su primile tau oligomere ( $p < 0,05$ ) i skupina životinja koje si primile tau fibrile ( $p < 0,05$ ) u usporedbi s kontrolnom skupinom životinja ( $p < 0,05$ ) (**Slika 25a**).

Osam mjeseci nakon tretmana nije pronađena razlika u lokomotornoj aktivnosti između istraživanih skupina životinja. Skupine životinja koje su primile tau oligomere i tau fibrile pokazale su sličnu ukupnu prijeđenu udaljenost kao i kontrolne skupine životinja osam mjeseci nakon tretmana (**Slika 25b**).

Jedanaest mjeseci nakon tretmana pronađena je statistički značajna razlika u lokomotornoj aktivnosti između istraživanih skupina životinja ( $F = 8,068$ , st.sl. = 2,23,  $p < 0,01$ ). U skupini životinja koja je primila tau oligomere utvrđena je smanjena lokomotorna aktivnost u otvorenom polju u usporedbi s kontrolnom skupinom životinja ( $p < 0,01$ ) jedanaest mjeseci nakon tretmana (**Slika 25c**).



**Slika 25. Grafički prikaz lokomotorne aktivnosti u otvorenom polju nakon inokulacije tau fibrila, tau oligomera ili fiziološke otopine u medijalni entorinalni korteks štakora.** Rezultati su prikazani kao ukupna prijeđena udaljenost (cm) u otvorenom polju (a) četiri, (b) osam i (c) jedanaest mjeseci nakon primjene tau fibrila, tau oligomera ili fiziološke otopine. Svaki stupac predstavlja srednju vrijednost  $\pm$  SD. OFT; Test otvorenog polja; TO, skupina životinja koja je primila tau oligomere; TF, skupina životinja koja je primila tau fibrile; CTR, skupina životinja koja je primila fiziološku otopinu. \*  $p < 0,05$ ; \*\*  $p < 0,01$  u usporedbi s CTR-om.

#### 5.1.4.2. Anksioznost

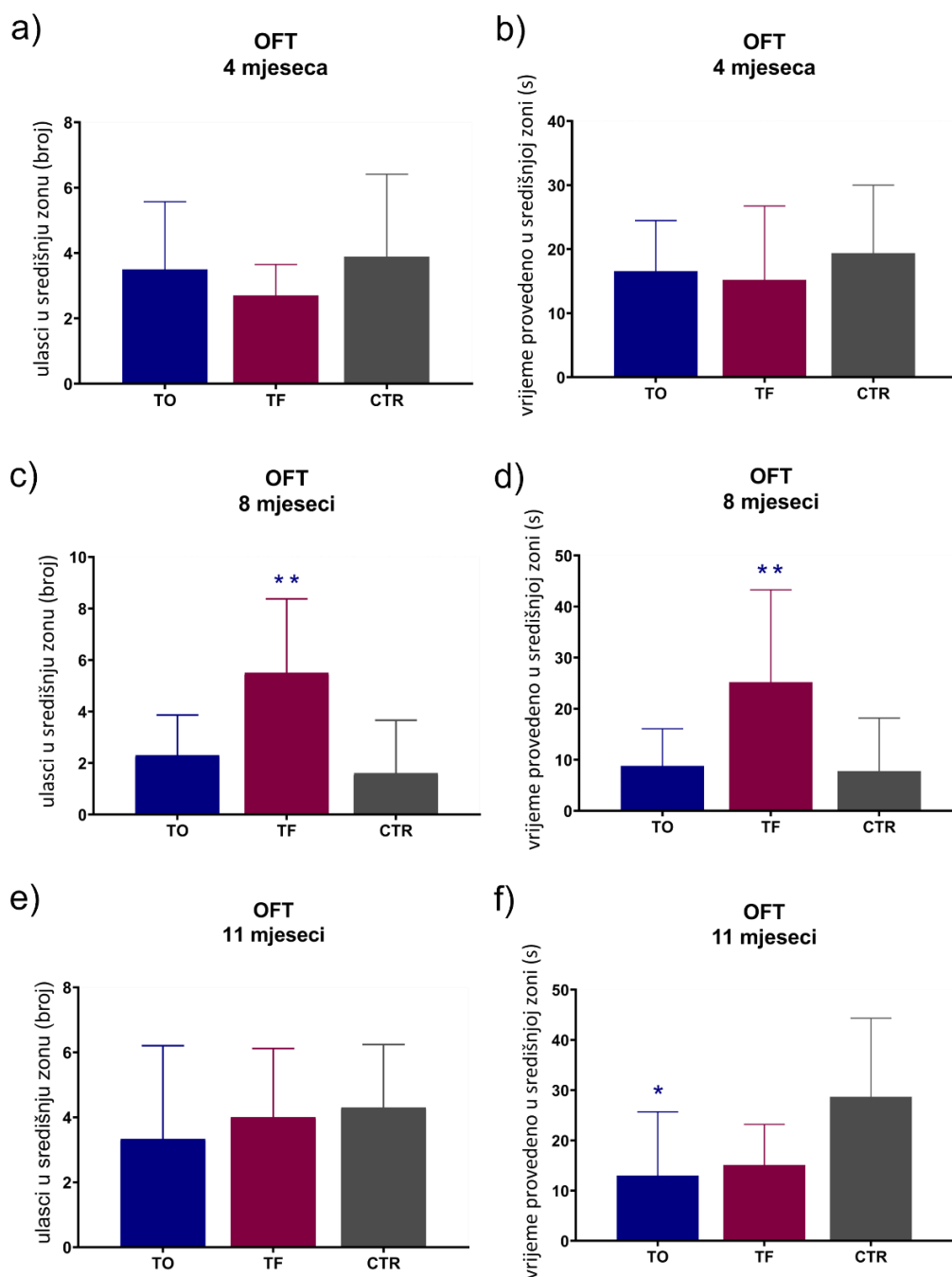
Anksioznost životinje je istražena mjerenjem ukupnog broja ulazaka u središnju zonu arene i količinom vremena provedenog u središnjoj, odnosno perifernoj zoni. Povećano istraživanje životinje u središnjoj zoni interpretiralo se kao tendencija rizičnom ponašanju, dok se zadržavanje životinje u perifernoj zoni interpretiralo kao povišena anksioznost.

Četiri mjeseca nakon tretmana nije pronađena razlika u rizičnom ponašanju i stupnju anksioznosti između istraživanih skupina životinja. Skupina životinja koja je primila tau oligomere i skupina koja je primila tau fibrile pokazala je slično ponašanje u otvorenom polju kao i kontrolna skupina, četiri mjeseca nakon tretmana, što je vidljivo po broju ulazaka u središnju zonu (**Slika 26a**) i vremenu provedenom u toj zoni (**Slika 26b**).

Osam mjeseci nakon tretmana postoji razlika u tendenciji prema rizičnom ponašanju i anksioznosti između istraživanih skupina životinja, što je vidljivo po broju ulazaka u središnju zonu ( $F = 8,647$ , st.sl. = 2,27,  $p < 0,01$ ; **Slika 26c**), odnosno po vremenu provedenom u središnjoj zoni ( $F = 5,875$ , st.sl. = 2,27,  $p < 0,01$ ; **Slika 26d**). Osam mjeseci nakon tretmana skupina životinja koja je primila tau fibrile više je puta ulazila u središnju zonu ( $p < 0,01$ ) i tamo se zadržavala više vremena ( $p < 0,01$ ) u usporedbi s kontrolnim životinjama. Skupina koja je primila tau oligomere nije se značajnije razlikovala od kontrolne skupine u aktivnosti u otvorenom polju, osam mjeseci nakon tretmana, kako u broju ulaska u središnju zonu tako i u vremenu provedenom u toj zoni (**Slika 26c**, **Slika 26d**).

Nije pronađena razlika u broju ulazaka u središnju zonu između istraživanih skupina životinja jedanaest mjeseci nakon tretmana (**Slika 26e**), međutim postoji razlika u vremenu provedenom u središnjoj zoni ( $F = 4,359$ , st.sl. = 2,25,  $p < 0,05$ ; **Slika 26f**). Jedanaest mjeseci nakon tretmana skupina životinja koja je primila tau oligomere više je vremena provodila u središnjoj zoni u usporedbi s kontrolnom skupinom životinja ( $p < 0,05$ ).

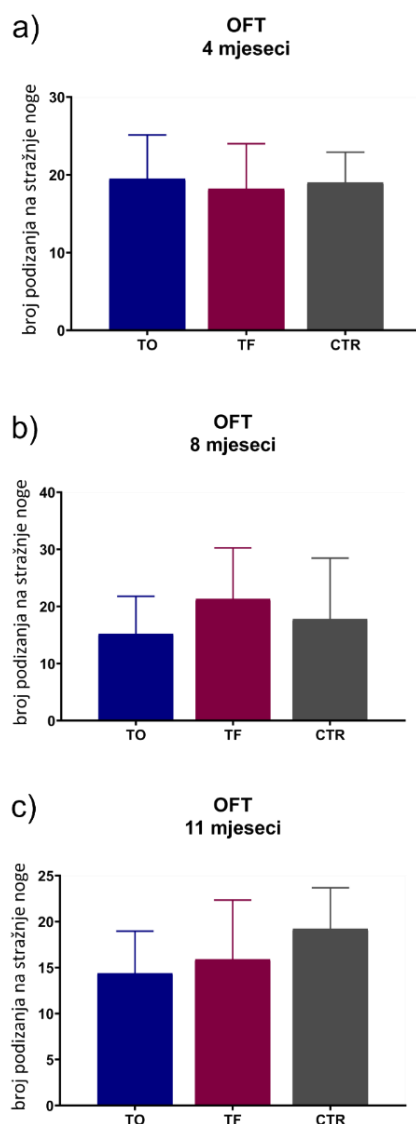




**Slika 26. Grafički prikaz anksioznosti životinja u otvorenom polju nakon primjene tau fibrila, tau oligomera ili fiziološke otopine u medijalni entorinalni korteks štakora.** Rezultati su prikazani kao broj ulazak u središnju zonu (a) četiri, (c) osam i (e) jedanaest mjeseci nakon primjene tau fibrila, tau oligomera ili fiziološke otopine, te kao vrijeme provedeno u središnjoj zoni (s) (b) četiri, (d) osam i (f) jedanaest mjeseci nakon primjene tau fibrila, tau oligomera ili fiziološke otopine. Svaki stupac predstavlja srednju vrijednost  $\pm$  SD. OFT; Test otvorenog polja; TO, skupina životinja koja je primila tau oligomere; TF, skupina životinja koja je primila tau fibrile; CTR, skupina životinja koja je primila fiziološku otopinu. \* $p < 0,05$ ; \*\* $p < 0,01$  u usporedbi s CTR-om.

### 5.1.4.3. Istraživačko ponašanje

U svrhu određivanja stupnja istraživačkog ponašanja okoline, kvantificirao se ukupan broj podizanja životinja na stražnje noge u testiranom vremenu. Nije pronađena razlika u istraživačkom ponašanju između istraživanih skupina životinja četiri mjeseca (**Slika 27a**), osam mjeseci (**Slika 27b**) i jedanaest mjeseci nakon tretmana (**Slika 27c**).



**Slika 27.** Grafički prikaz istraživačke aktivnosti u otvorenom polju nakon primjene tau fibrila, tau oligomera ili fiziološke otopine u medijalni entorinalni korteks štakora. Rezultati su prikazani kao broj podizanja na stražnje (a) četiri, (b) osam i (c) jedanaest mjeseci nakon primjene tau fibrila, tau oligomera ili fiziološke otopine. Svaki stupac predstavlja srednju vrijednost  $\pm$  SD. OFT, Test otvorenog polja; TO, skupina životinja koja je primila tau oligomere; TF, skupina životinja koja je primila tau fibrile; CTR, skupina životinja koja je primila fiziološku otopinu.

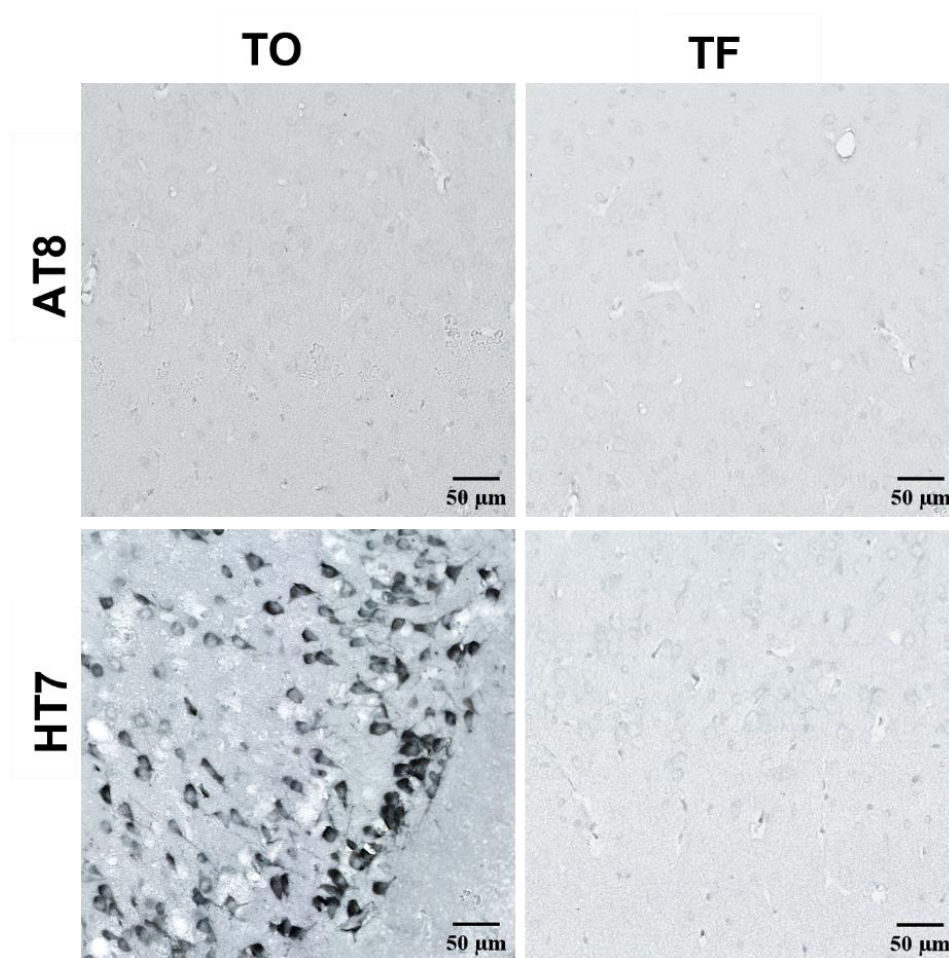
## *5.2. Detekcija tau proteina u mozgu Wistar štakora tri dana nakon inokulacije u medijalni entorinalni korteks*

Kako bi se razlikovala detekcija injiciranog tau oligomera i tau fibrila od detekcije promijenjenog endogenog tau proteina, tri dana nakon inokulacije u životinju uspoređene su nastale tau promjene imunohistokemijskom analizom protutijelom specifičnim za injicirani tau (HT7, epitopi ljudskog tau proteina 159-163) i protutijelom specifičnim za tau protein fosforiliran na serinu 202 i treoninu 205 (AT8).

### *5.2.1. Tau oligomeri i tau fibrili potiču širenje tau patoloških promjena nakon inokulacije u medijalni entorinalni korteks Wistar štakora*

Tri dana nakon inokulacije tau fibrila u medijalni entorinalni korteks životinja, u blizini mjesta injiciranja nije uočen fosforilirani tau protein (AT8). Također nisu uočeni injicirani tau fibrili (HT7).

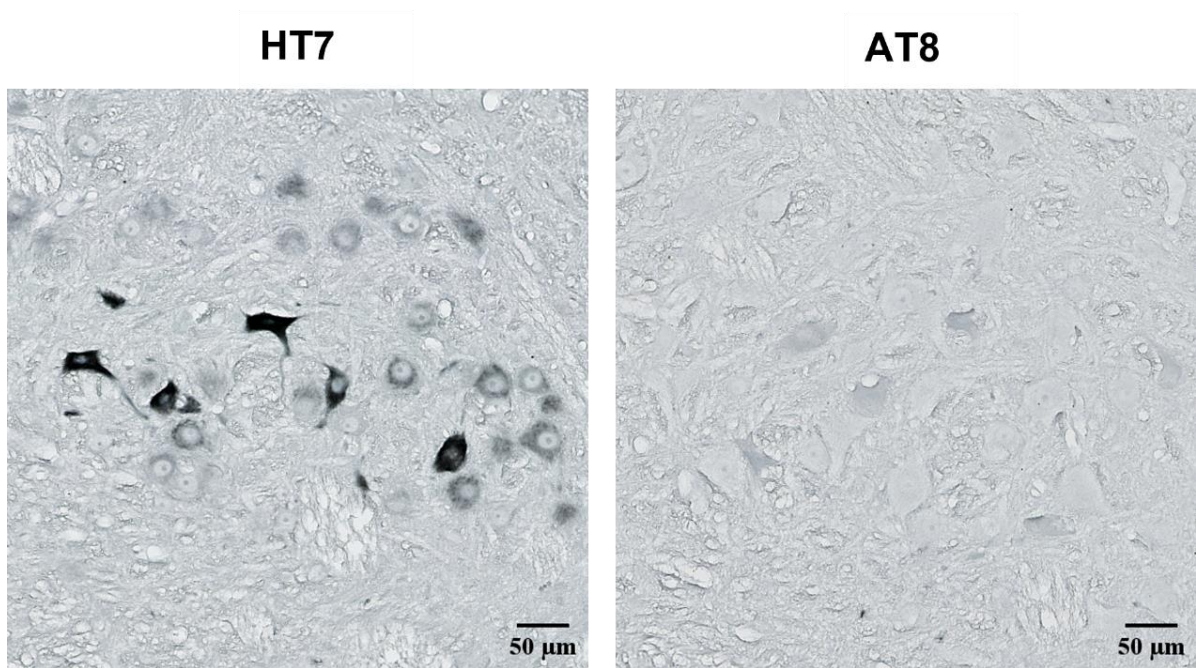
Nakon primjene tau oligomera, u medijalnom entorinalnom korteksu životinja uočena je jaka HT7 imunoreaktivnost bez prisutnosti fosforiliranog tau proteina (AT8) (**Slika 28**).



**Slika 28.** Prikaz tau oligomera i tau fibrila u medijalnom entorinalnom korteksu štakora protutijelom specifičnim za injicirani tau protein i tau protein fosforiliran na serinu 202 i treoninu 205. Tri dana nakon inokulacije, napravljena je imunohistokemijska analiza primjenom AT8 i HT7 protutijela (-6,84 mm od bregme). TO, skupina životinja koja je primila tau oligomere; TF, skupina životinja koja je primila tau fibrile. Mjerilo = 50 µm.

Također je uspoređena HT7 i AT8 imunoreaktivnost kaudalno od mjesta primjene (-8,04 mm od bregme), u retikularnoj jezgri mosta. Tri dana nakon inokulacije tau fibrila u životinje, uočena je jaka HT7 imunoreaktivnost, bez prisutnosti tau proteina fosforiliranog na serinu 202 i treoninu 205 (AT8) (**Slika 29**).

Sveukupno, ovi rezultati potvrđuju da je AT8 imunoreaktivnost uočena u kasnijim vremenskim točkama bila posljedica endogenog štakorskog tau proteina.



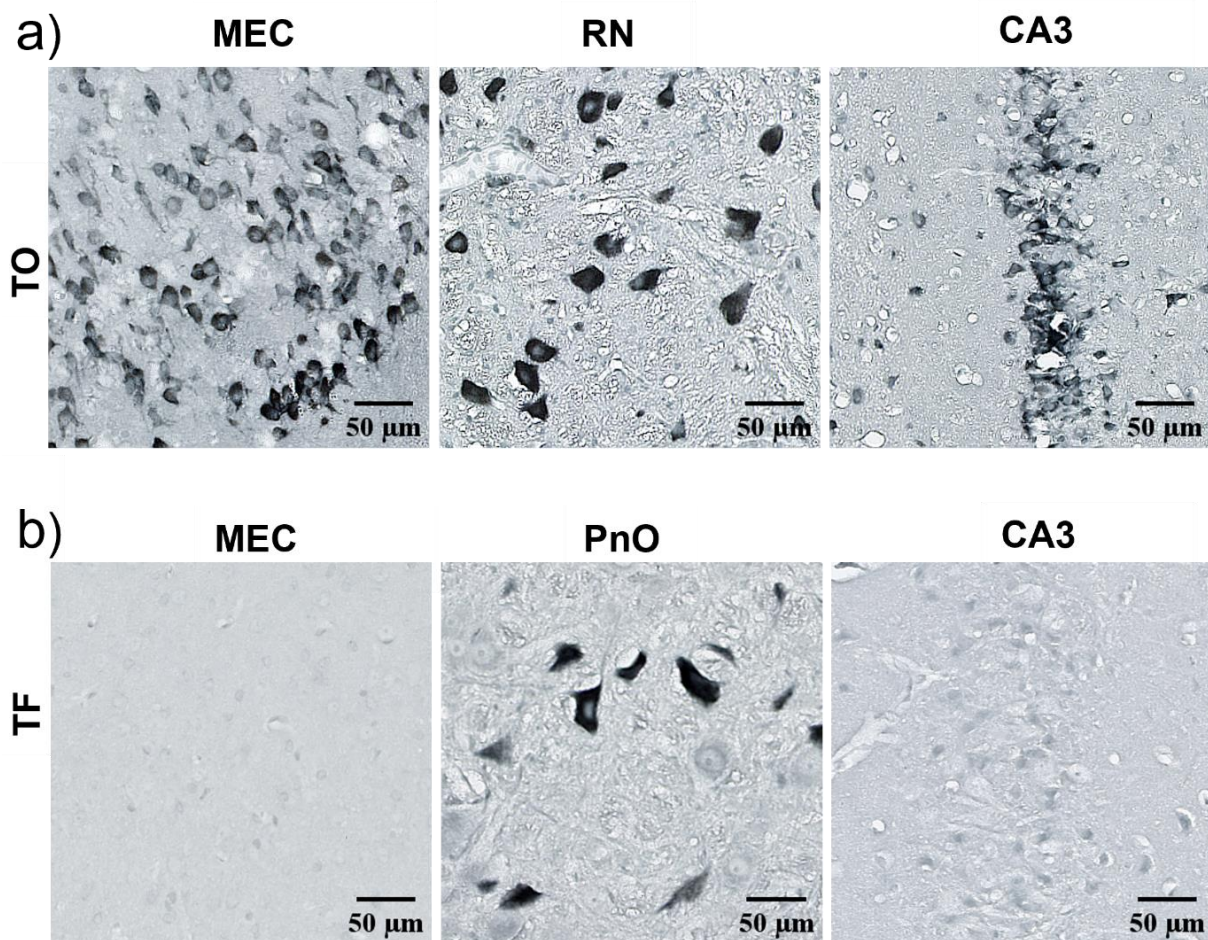
**Slika 29. Injicirani tau proteini nisu fosforilirani na serinu 202 i treoninu 205 (AT8).** Tri dana nakon primjene tau fibrila u medijalni entorinalni korteks štakora, u retikularnoj jezgri mosta (-8,04 mm od bregme) uočena je jaka HT7 imunoreaktivnost, bez AT8 imunoreaktivnosti na susjednom rezu. Mjerilo = 50 µm.

### ***5.2.2. Širenje tau oligomera i tau fibrila tri dana nakon primjene u medijalni entorinalni korteks***

Tri dana nakon primjene tau oligomera u medijalni entorinalni korteks životinja, dolazi do njihovog širenja od mjesta injiciranja prema crvenoj jezgri, te anterogradno prema CA3 polju hipokampusa (**Slika 30a**).

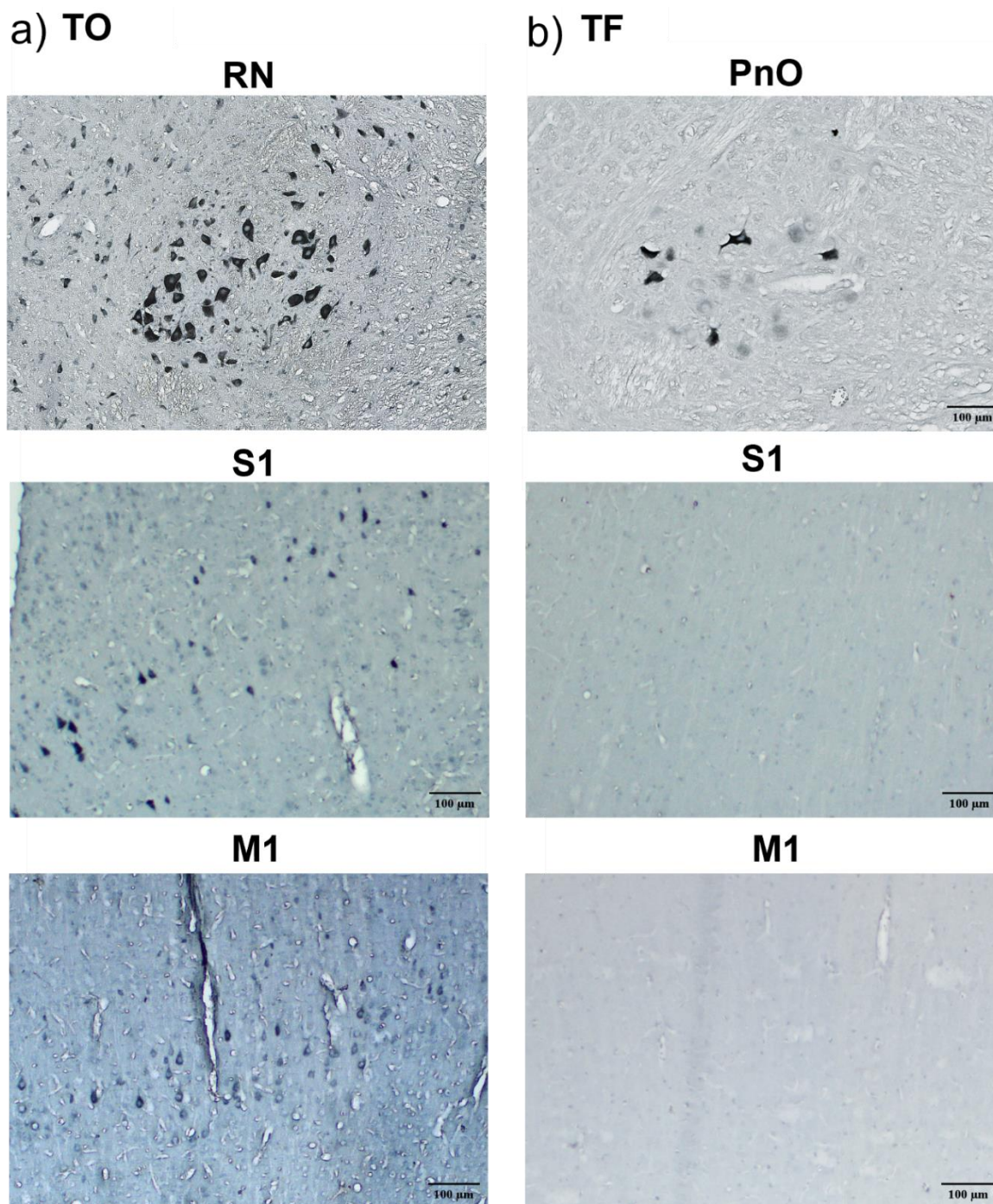
Tri dana nakon primjene tau fibrila u medijalni entorinalni korteks životinja, uočena je HT7 imunoreaktivnost u retikularnoj jezgri mosta, bez imunoreaktivnosti u medijalnom entorinalnom korteksu i CA3 polju hipokampusa (**Slika 30b**).





**Slika 30.** Širenje tau oligomera i tau fibrila tri dana nakon inokulacije u medijalni entorinalni korteks Wistar štakora. (a) Prikaz HT7 imunoreaktivnosti u medijalnom entorinalnom korteksu, crvenoj jezgri te CA3 polju hipokampusa tri dana nakon inokulacije tau oligomera. (b) Prikaz HT7 imunoreaktivnosti u medijalnom entorinalnom korteksu, retikularnoj jezgri mosta te CA3 polju hipokampusa tri dana nakon inokulacije tau fibrila. TO, skupina životinja koja je primila tau oligomere; TF, skupina životinja koja je primila tau fibrile; MEC, medijalni entorinalni korteks; PnO, retikularna jezgra mosta; RN, crvena jezgra; CA3, CA3 polje. Mjerilo = 50 µm.

Nakon primjene tau oligomera u medijalni entorinalni korteks životinja, uočena HT7 imunoreaktivnost u crvenoj jezgri vjerojatno nastaje njihovim širenjem preko primarnog motoričkog korteksa i primarnog somatosenzoričkog korteksa (**Slika 31a**). Tri dana nakon inokulacije tau fibrila u životinje, HT7 imunoreaktivnost uočena je kaudalno u retikularnoj jezgri mosta, bez prisutnosti u neokortikalnim područjima (**Slika 31b**).



**Slika 31. Širenje tau oligomera i tau fibrila tri dana nakon inokulacije u medijalni entorinalni korteks štakora.** (a) Prikaz HT7 imunoreaktivnosti u crvenoj jezgri, primarnom motoričkom i primarnom somatosenzoričkom korteksu tri dana nakon intracerebralne primjene tau oligomera. (b) Prikaz HT7 imunoreaktivnosti u retikularnoj jezgri mosta, primarnom motoričkom i primarnom somatosenzoričkom korteksu tri dana nakon inokulacije tau fibrila. TO, skupina životinja koja je primila tau oligomere; TF, skupina životinja koja je primila tau fibrile; M1, primarni motorički korteks; S1, primarni somatosenzorički korteks; RN, crvena jezgra; PnO, retikularna jezgra mosta. Mjerilo = 100 µm.

### *5.3. Praćenje širenja neurofibrilarnih promjena pomoću AT8 protutijela*

Kako bi se usporedio učinak tau oligomera i tau fibrila na stvaranje i širenje neurofibrilarnih promjena, napravljena je semikvantitativna analiza AT8 imunoreaktivnosti (pSer202/pThr205) četiri, osam i jedanaest mjeseci nakon primjene u medijalni entorinalni korteks Wistar štakora. Analizirana su područja na razini injiciranja (-6,84 mm od bregme) (**Tablica 11**), rostralno (-5,64 mm od bregme) (**Tablica 10**) i kaudalno od mjesta injiciranja (-8,04 mm od bregme) (**Tablica 12**). Rezultati su prikazani kao ilustracija razine kodirane bojom, gdje je nedostatak imunoreaktivnosti prikazan sivom, slaba imunoreaktivnost zelenom, umjerena imunoreaktivnost žutom, umjereno jaka imunoreaktivnost narančastom a jaka imunoreaktivnost crvenom bojom.

#### *5.3.1. Praćenje širenja neurofibrilarnih promjena nakon primjene tau oligomera*

*Praćenje neurofibrilarnih promjena na razini rostralno od mjesta inokulacije tau oligomera (-5,64 mm od bregme)*

Četiri mjeseca nakon inokulacije tau oligomera u životinja uočena je umjereno jaka AT8 imunoreaktivnost ograničena samo na vidno područje (**Slika 32a**).

Nakon osam mjeseci umjerena AT8 imunoreaktivnost uočena je u životinja rostralno od mjesta injiciranja u dorzolateralnom entorinalnom korteksu, amigdalopiriformnom prijelaznom području, amigdalohipokampalnom području, vidnom i slušnom području, dok je u preostalim područjima uočena slaba AT8 imunoreaktivnost (**Slika 32a**).

Jedanaest mjeseci nakon inokulacije tau oligomera u životinja uočena je umjereno jaka AT8 imunoreaktivnost u dorzolateralnom entorinalnom korteksu, amigdalopiriformnom prijelaznom području, amigdalohipokampalnom području, srednjem mozgu te u molekularnom, zrnatom i polimorfnom sloju nazubljene vijuge. U polju CA1 uočena je umjerena AT8 imunoreaktivnost dok je u polju CA3, ventralnom i dorzalnom subikulu uočena slaba AT8 imunoreaktivnost (**Slika 32a, Slika 33**).



*Praćenje neurofibrilarnih promjena na razini inokulacije tau oligomera (-6,84 mm od bregme)*

Četiri mjeseca nakon inokulacije tau oligomera u životinja nije uočena AT8 imunoreaktivnost medijalno od mjesta injiciranja, u području entorinalnog korteksa i dorzalno od mjesta injiciranja u području ektorinalnog i peririnalnog korteksa, ventralnog i dorzalnog subikula te polja CA1. Dorzalno od mjesta injiciranja, u molekularnom sloju subikula, postusubikulu, presubikulu, molekularnom sloju nazubljene vijuge i asocijacijskom području sljepoočnog režnja uočena je slaba AT8 imunoreaktivnost, dok je umjereno jaka AT8 imunoreaktivnost uočena u vidnom i slušnom području te srednjem mozgu. U retrosplenijalnom području, presubikulu i parasubikulu uočena je umjerena AT8 imunoreaktivnost (**Slika 32b**).

Osam mjeseci nakon primjene tau oligomera u životinja uočena je slaba AT8 imunoreaktivnost medijalno od mjesta injiciranja u svim područjima entorinalnog korteksa, te dorzalno od mjesta injiciranja u dorzalnom i ventralnom subikulu, dok je polje CA1 i dalje bez AT8 imunoreaktivnosti. U retrosplenijalnom korteksu, presubikulu i parasubikulu uočena je umjereno jaka AT8 imunoreaktivnost (**Slika 32b**).

Jedanaest mjeseci nakon primjene tau oligomera u životinja uočena je umjerena AT8 imunoreaktivnost u retrosplenijalnom korteksu, vidnom, slušnom i asocijacijskom području sljepoočnog režnja, u peririnalnom i dorzolateralnom entorinalnom korteksu te presubikulu, parasubikulu i ventralnom subikulu (**Slika 34**). AT8 imunoreaktivnost je bila umjereno jaka u medijalnom te dorzalnom i ventralnom intermedijalnom entorinalnom korteksu. U CA1 polju uočena je slaba AT8 imunoreaktivnost (**Slika 32b**).

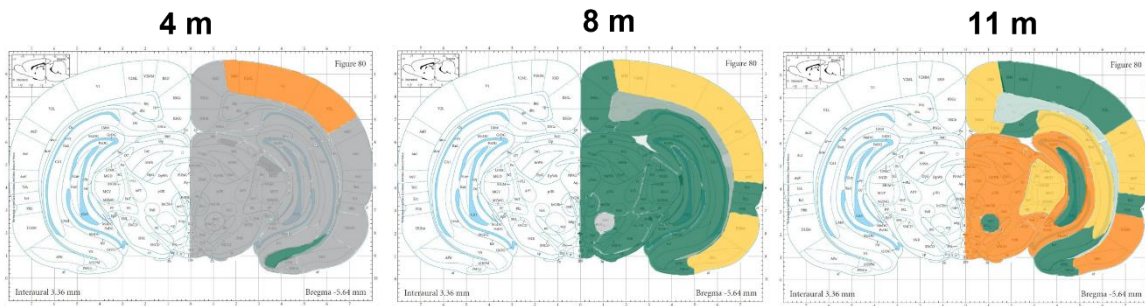
Također, dolazi do širenja AT8 imunoreaktivnosti na suprotnu stranu mozga od mjesta primjene tau oligomera. Nakon osam i jedanaest mjeseci uočena je jaka AT8 imunoreaktivnost u entorinalnom korteksu, retrosplenijalnom korteksu i vidnom korteksu, dok je u CA3 polju uočena slaba AT8 imunoreaktivnost (**Slika 35, Slika 36**).

*Praćenje neurofibrilarnih promjena na razini kaudalno od mjesta inokulacije tau oligomera (-8,04 mm od bregme)*

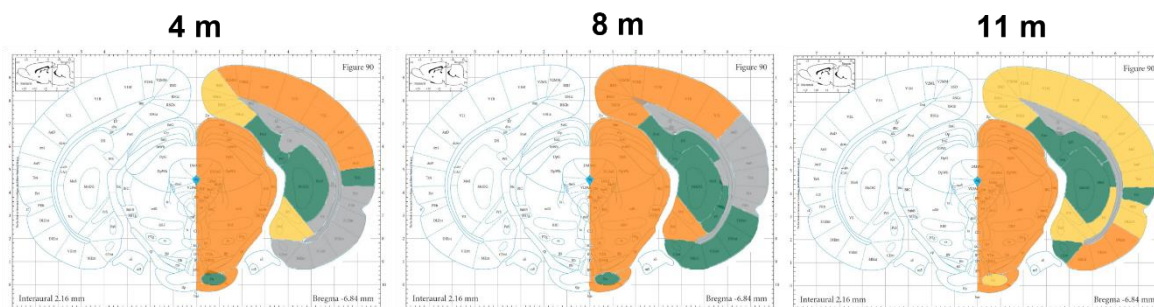
Kaudalno, četiri mjeseca nakon inokulacije tau oligomera u životinja, unutar entorinalnog područja, u dorzolateralnom entorinalnom korteksu uočena je umjerena AT8 reaktivnost, dok je u medijalnom, kaudomedijalnom i ventralnom intermedijalnom entorinalnom korteksu, te peririnalnom i ektorinalnom korteksu uočena slaba AT8 imunoreaktivnost. U asocijacijskom području sljepoočnog režnja i retrosplenijalnom području uočena je umjerena AT8 imunoreaktivnost. Umjereno jaka AT8 imunoreaktivnost uočena je u srednjem mozgu i vidnom području (**Slika 32c**).

Osam mjeseci nakon inokulacije tau oligomera u životinja, AT8 imunoreaktivnost se pojačala u područjima entorinalnog korteksa, peririnalnog i ektorinalnog korteksa, dok je oslabila jedanaest mjeseci nakon primjene tau oligomera u životinja (**Slika 32c**).

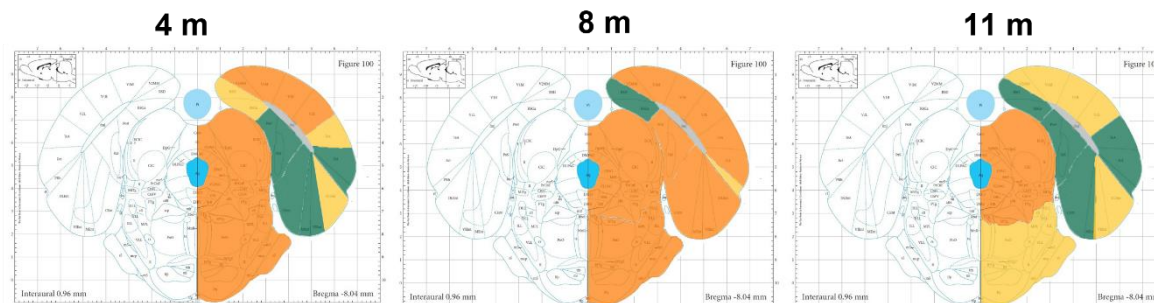
a) **Bregma: -5,64 mm**, razina rostralno od mjesta intracerebralne primjene



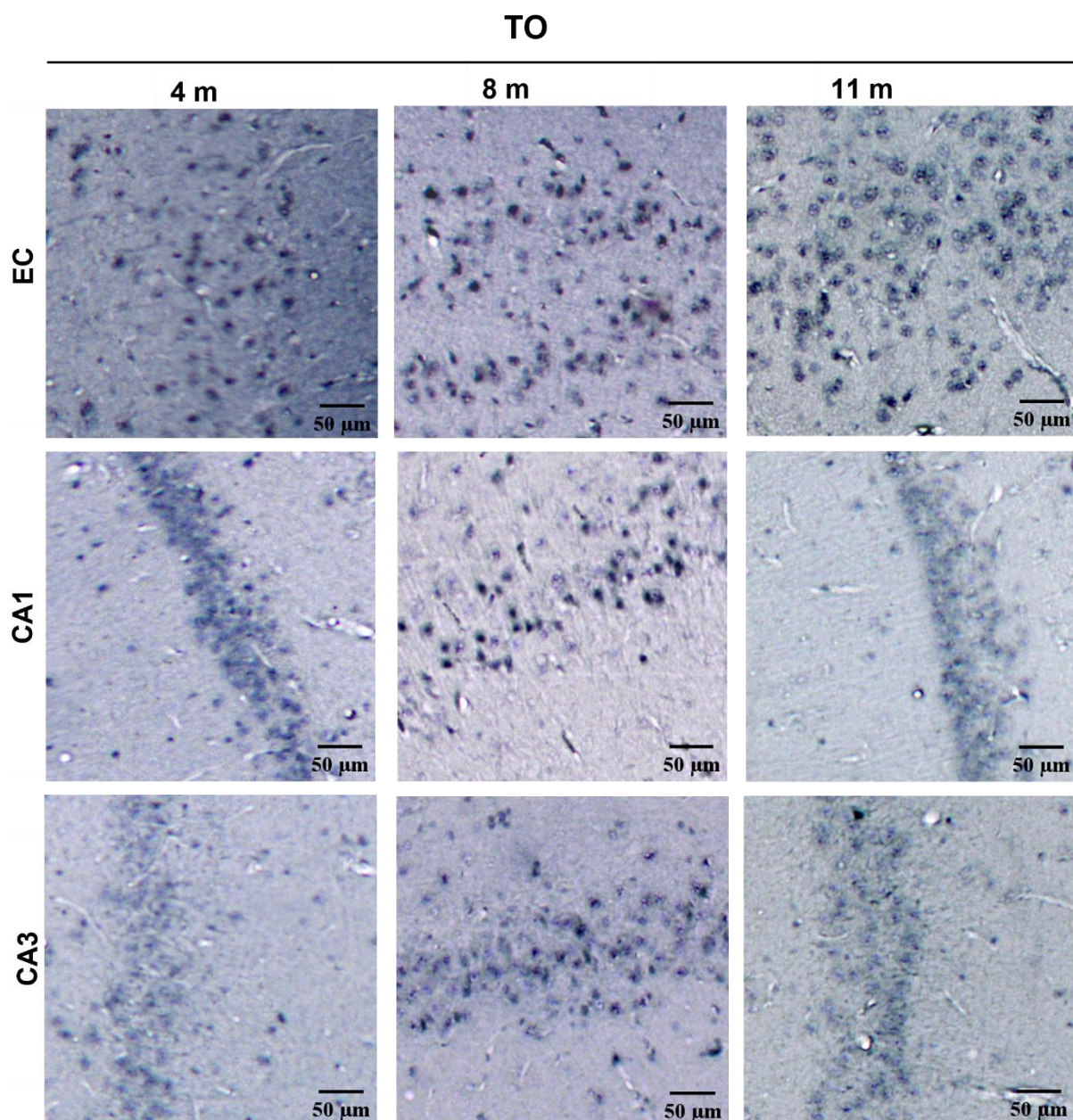
b) **Bregma: -6,84 mm**, razina intracerebralne primjene



c) **Bregma: -8,04 mm**, razina kaudalno od mjesta intracerebralne primjene

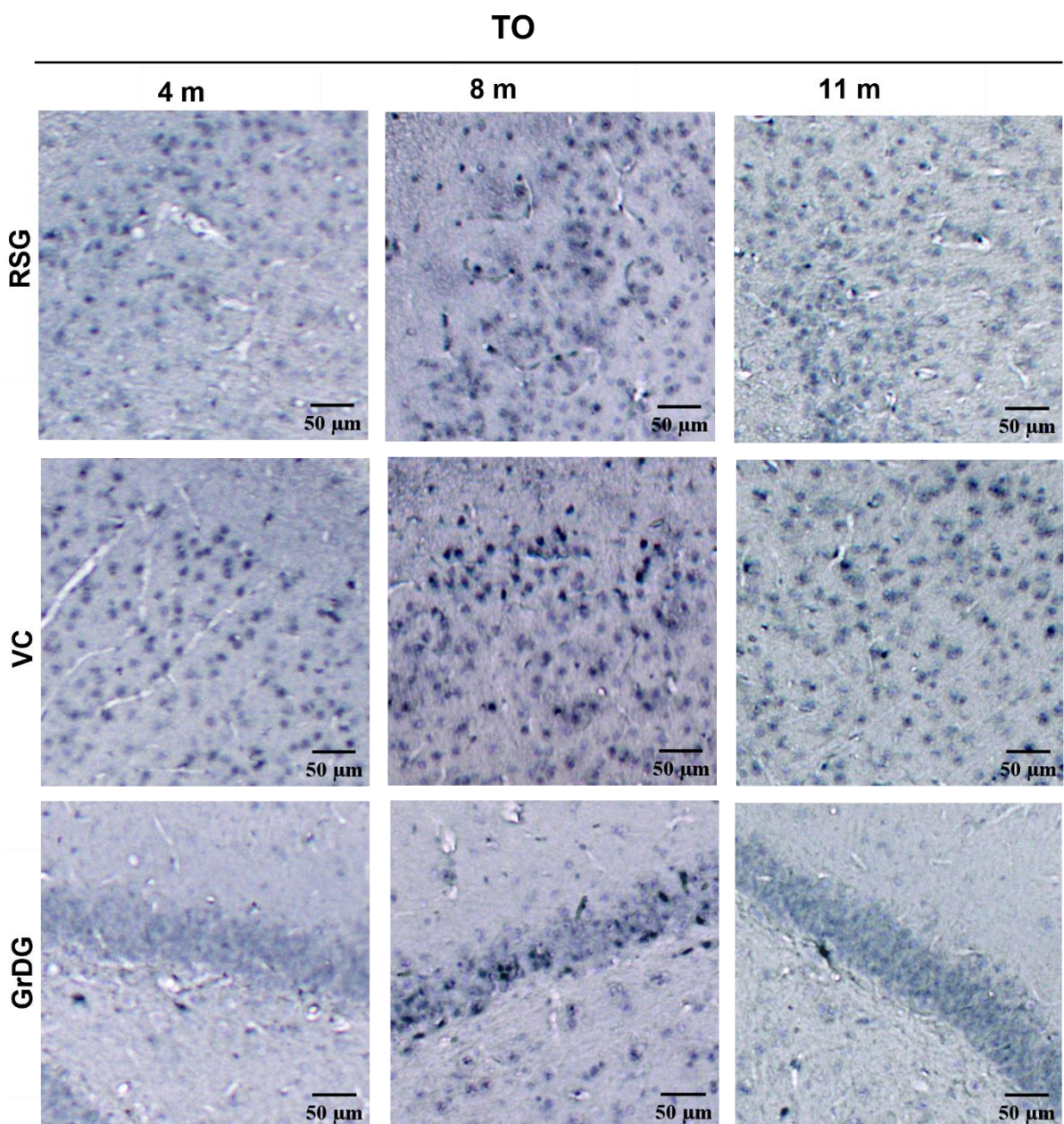


**Slika 32. Semikvantitativna analiza AT8 imunoreaktivnosti četiri, osam i jedanaest mjeseci nakon primjene tau oligomera u medijalni entorinalni korteks štakora. (a)** Analizirana područja rostralno od mjesta inokulacije (-5,64 mm od bregme), **(b)** na razini inokulacije (-6,84 mm od bregme) i **(c)** kaudalno od mjesta inokulacije (-8,04 mm od bregme). Rezultati su prikazani kao ilustracija razine kodirane bojom, gdje je nedostatak imunoreaktivnosti prikazan sivom, slaba imunoreaktivnost zelenom, umjerena imunoreaktivnost žutom, umjereno jaka imunoreaktivnost narančastom a jaka imunoreaktivnost crvenom bojom.

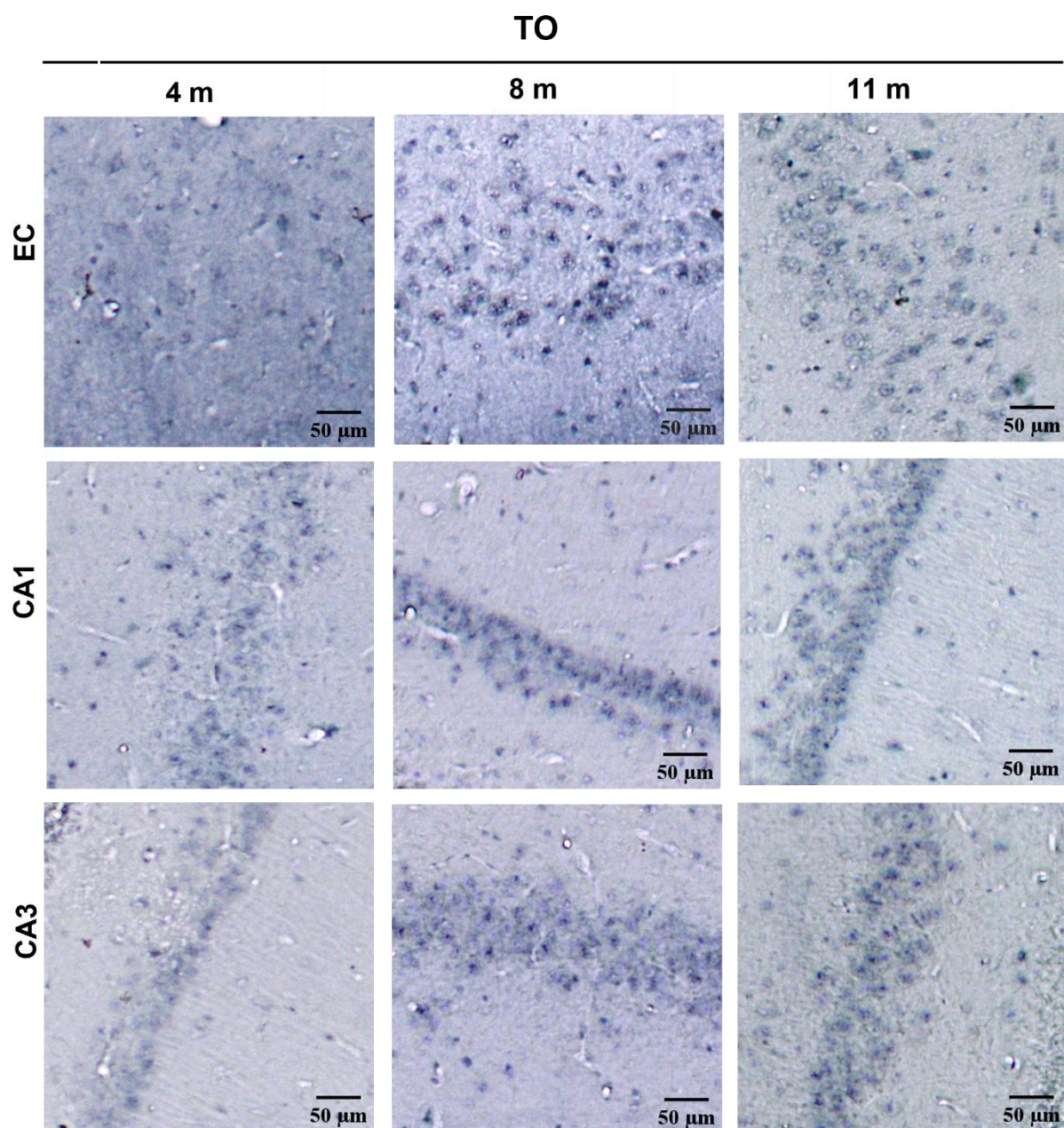


**Slika 33. Imunoreaktivnost hiperfosforiliranog tau proteina u inokuliranoj hemisferi četiri, osam i jedanaest mjeseci nakon inokulacije tau oligomera, vizualizirana AT8 protutijelom.** Reprezentativne slike prikazuju AT8 imunoreaktivnost u područjima entorinalnog korteksa, CA1 polju, CA3 polju. TO, skupina životinja koja je primila tau oligomere; EC, entorinalni korteks; CA1, CA1 polje; CA3, CA3 polje. Mjerilo = 50  $\mu$ m.



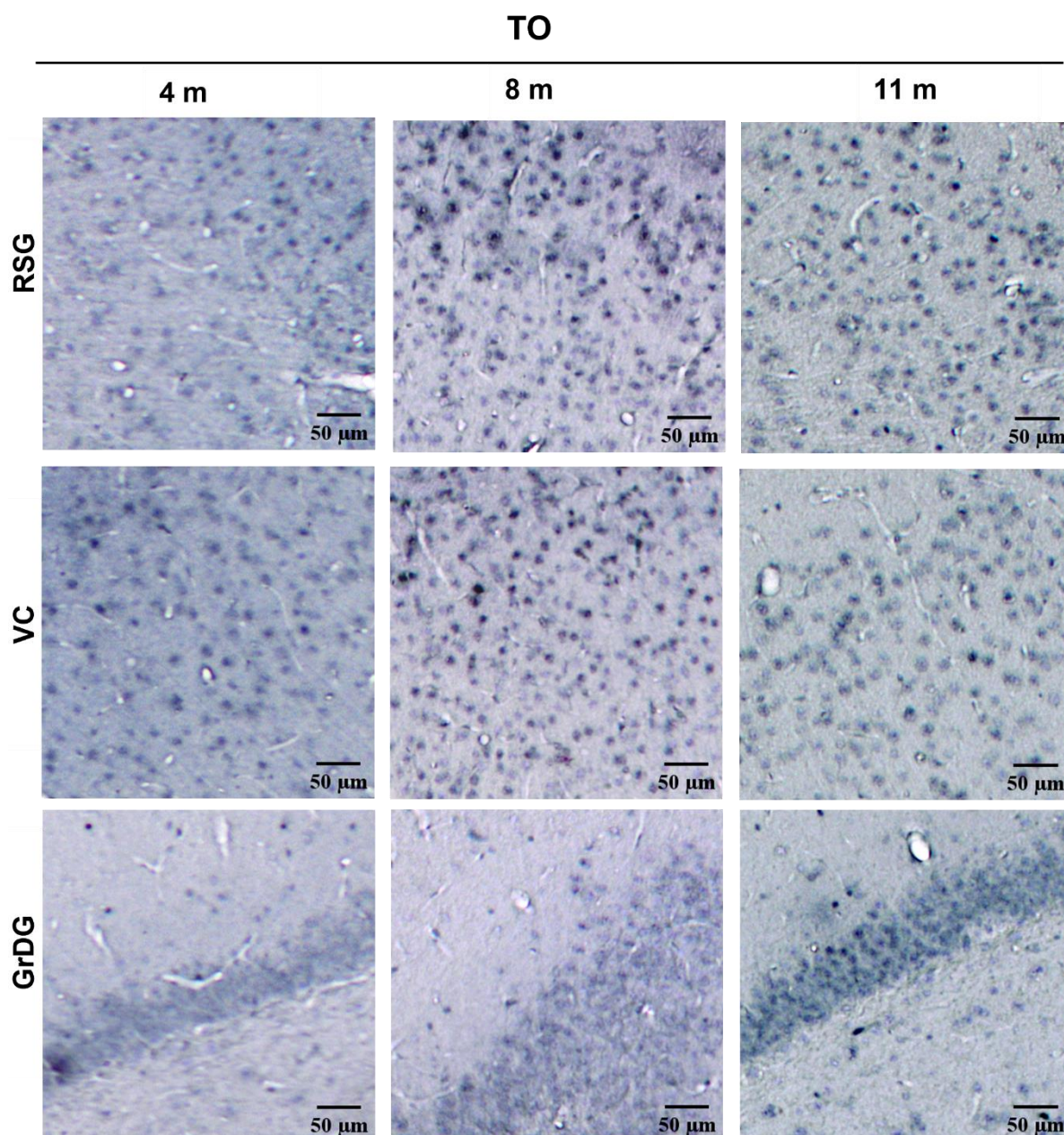


**Slika 34. Imunoreaktivnost hiperfosforiliranog tau proteina u inokuliranoj hemisferi četiri, osam i jedanaest mjeseci nakon inokulacije tau oligomera, vizualizirana AT8 protutijelom.** Reprezentativne slike prikazuju AT8 imunoreaktivnost u retrosplenijalnom granularnom korteksu, vidnom korteksu i zratom sloju nazubljene vijuge. TO, skupina životinja koja je primila tau oligomere; RSG, retrosplenijalni zrnati korteks; VC, vidni korteks; GrDG, zrnati sloj nazubljene vijuge. Mjerilo = 50  $\mu$ m.



**Slika 35. Imunoreaktivnost hiperfosforiliranog tau proteina na suprotnoj hemisferi četiri, osam i jedanaest mjeseci nakon inokulacije tau oligomera, vizualizirana AT8 protutijelom.** Reprezentativne slike prikazuju AT8 imunoreaktivnost u područjima entorinalnog korteksa, CA1 polju i CA3 polju. TO, skupina životinja koja je primila tau oligomere; EC, entorinalni korteks; CA1, CA1 polje; CA3, CA3 polje. Mjerilo = 50  $\mu\text{m}$ .





**Slika 36. Imunoreaktivnost hiperfosforiliranog tau proteina na suprotnoj hemisferi četiri, osam i jedanaest mjeseci nakon inokulacije tau oligomera, vizualizirana AT8 protutijelom.** Reprezentativne slike prikazuju AT8 imunoreaktivnost u retrosplenijalnom granularnom korteksu, vidnom korteksu i zrnatom sloju nazubljene vijuge. TO, skupina životinja koja je primila tau oligomere; RSG, retrosplenijalni zrnati korteks; VC, vidni korteks; GrDG, zrnati sloj nazubljene vijuge. Mjerilo = 50  $\mu$ m.

### ***5.3.2. Praćenje širenja neurofibrilarnih promjena nakon primjene tau fibrila***

*Praćenje neurofibrilarnih promjena na razini rostralno od mjesta inokulacije tau fibrila (-5,64 mm od bregme)*

Četiri mjeseca nakon primjene tau fibrila u životinja, rostralno od mjesta injiciranja uočena je jaka AT8 imunoreaktivnost u retrosplenijalnom, vidnom i slušnom području te srednjem mozgu. Umjereno jaka AT8 imunoreaktivnost uočena je u asocijacijskom području sljepoočnog režnja, ektorinalnom korteksu, dorzolateralnom entorinalnom korteksu, amigdalo-piriformnom prijelaznom području, amigdalo-hipokampalnom području, dorzalnom subikulu, talamusu, CA1 polju, te u molekularnom, granularnom i polimorfnom sloju nazubljene vijuge. Umjerena AT8 reaktivnost prisutna je u peririnalnom korteksu, ventralnom subikulu i CA3 polju hipokampusa. U crvenoj jezgri uočena je slaba AT8 imunoreaktivnost (**Slika 38**).

Osam mjeseci nakon primjene tau fibrila u životinja, u retrosplenijalnom korteksu, dorzolateralnom entorinalnom korteksu, amigdalo-piriformnom prijelaznom području, CA1 polju, ventralnom subikulu, talamusu i srednjem mozgu uočena je umjereno jaka AT8 imunoreaktivnost, dok je u asocijacijskom području sljepoočnog režnja, ektorinalnom korteksu i dorzalnom subikulu uočena umjerena AT8 imunoreaktivnost. U CA3 polju uočena je slaba AT8 imunoreaktivnost.

Jedanaest mjeseci nakon primjene tau fibrila u životinja, uočena je umjerena AT8 imunoreaktivnost u retrosplenijalnom i vidnom području, te dorzolateralnom entorinalnom korteksu, dok je u preostalim područjima vidljiva slaba AT8 imunoreaktivnost (**Slika 37a**; **Slika 39**).

Uočeno je širenje AT8 imunoreaktivnosti na suprotnu stranu mozga od mjesta primjene tau fibrila u životinja. Četiri mjeseca nakon primjene tau fibrila u životinja, uočena je jaka AT8 imunoreaktivnost u entorinalnom korteksu, retrosplenijalnom i vidnom području, CA1 polju te granularnom sloju nazubljene vijuge. Nakon osam mjeseci od primjene tau fibrila u životinja, AT8 imunoreaktivnost se širi na CA3 polje hipokampusa (**Slika 40**; **Slika 41**). Uočeno je smanjene AT8 imunoreaktivnosti u svim područjima mozga jedanaest mjeseci nakon primjene tau fibrila u životinja (**Slika 37**).



*Praćenje neurofibrilarnih promjena na razini inokulacije tau fibrila (-6,84 mm od bregme)*

Četiri mjeseca nakon inokulacije tau fibrila u životinja, na razini mjesta injiciranja, uočena je jaka AT8 imunoreaktivnost u vidnom području i srednjem mozgu, dok je umjereno jaka AT8 imunoreaktivnost utvrđena u retrosplenijalnom i slušnom području, te postubikulumu, presubikulu i CA1 polju. U ventralnom subikulu, presubikulu, parasubikulu i medijalnom entorinalnom korteksu uočena je umjerena AT8 imunoreaktivnost. U dorzalnom subikulu, kaudomedijalnom entorinalnom korteksu, molekularnom sloju subikula i u molekularnom sloju nazubljene vijuge uočena je slaba AT8 imunoreaktivnost (**Slika 37b**; **Slika 39**).

Osam mjeseci nakon primjene tau fibrila u životinja, uočena je umjereno jaka AT8 imunoreaktivnost u dorzalnom subikulu, CA1 polju, molekularnom sloju subikula, molekularnom sloju nazubljene vijuge, presubikulu, parasubikulu, asocijacijskom području sljepoočnog režnja, ektorinalnom korteksu te medijalnom, ventralnom intermedijalnom i dorzalnom intermedijalnom korteksu. Jedanaest mjeseci nakon primjene tau fibrila u životinja, AT8 imunoreaktivnost je slaba do umjerena u svim područjima mozga (**Slika 37b**).

*Praćenje neurofibrilarnih promjena na razini kaudalno od mjesta inokulacije tau fibrila (-8,04 mm od bregme)*

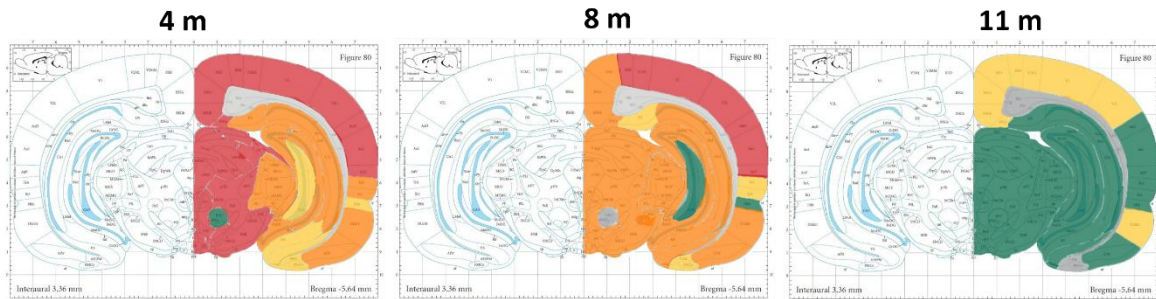
Četiri mjeseca nakon inokulacije tau fibrila u životinja, u asocijacijskom području sljepoočnog režnja, dorzolateralnom, medijalnom i ventralnom intermedijalnom entorinalnom korteksu, te peririnalnom i ektorinalnom korteksu uočena je slaba AT8 imunoreaktivnost. U kaudomedijalnom entorinalnom korteksu, postsubikulu, parasubikulu i vidnom području uočena je umjereno jaka AT8 imunoreaktivnost. U srednjem mozgu uočena je jaka, a u mostu umjereno jaka AT8 imunoreaktivnost (**Slika 37c**).

Osam mjeseci nakon primjene tau fibrila u životinja, uočena je slaba AT8 imunoreaktivnost u kaudomedijalnom, dorzolateralnom, medijalnom i ventralnom intermedijalnom entorinalnom korteksu, postsubikulu i parasubikulu, dok je u asocijacijskom području sljepoočnog režnja, retrosplenijalnom području, asocijacijskom području sljepoočnog režnja uočena umjerena AT8 imunoreaktivnost. U vidnom području uočena je jaka AT8 imunoreaktivnost (**Slika 37c**).

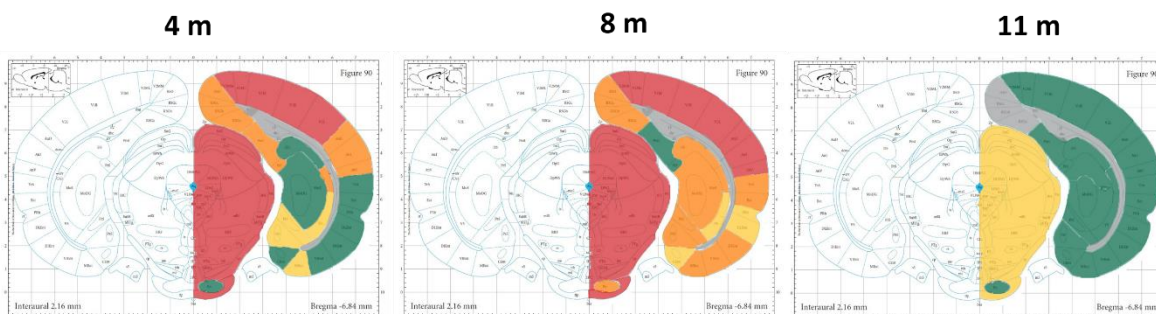
Jedanaest mjeseci nakon primjene tau fibrila u životinja, uočena je slaba AT8 imunoreaktivnost u asocijacijskom području sljepoočnog režnja, entorinalnom, peririnalnom i ventralnom intermedijalnom entorinalnom korteksu te retrosplenijalnom području, postsubikulu, parasubikulu i mostu. U dorzolateralnom i kaudomedijalnom entorinalnom korteksu te

srednjem mozgu uočena je umjerena AT8 imunoreaktivnost. Umjereno jaka AT8 imunoreaktivnost uočena je u vidnom području (Slika 37c).

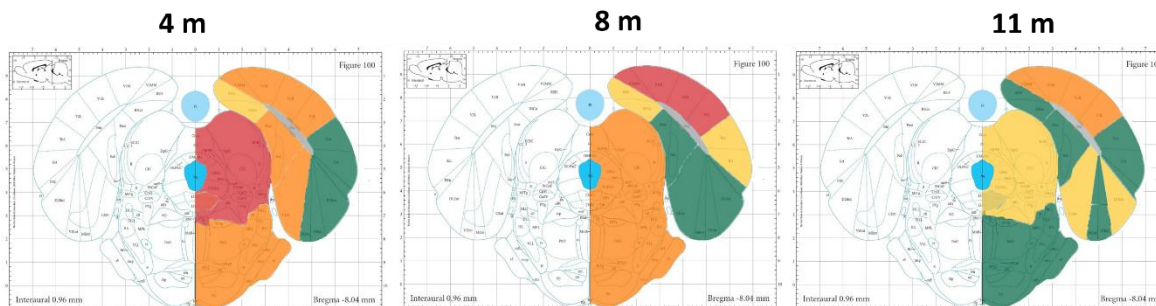
a) **Bregma: -5,64 mm**, razina rostralno od mjesta intracerebralne primjene



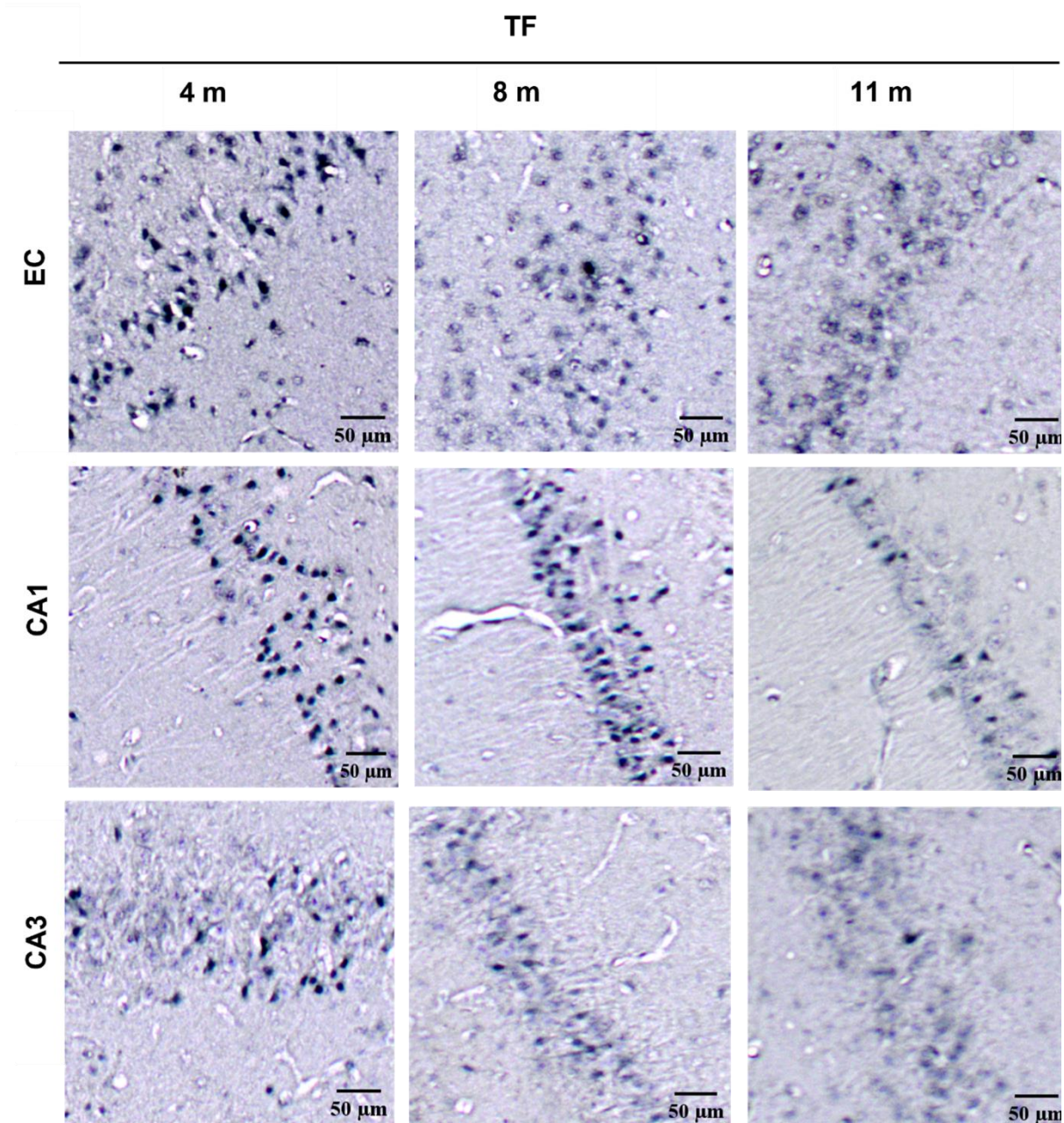
b) **Bregma: -6,84 mm**, razina intracerebralne primjene



c) **Bregma: -8,04 mm**, razina kaudalno od mjesta intracerebralne primjene

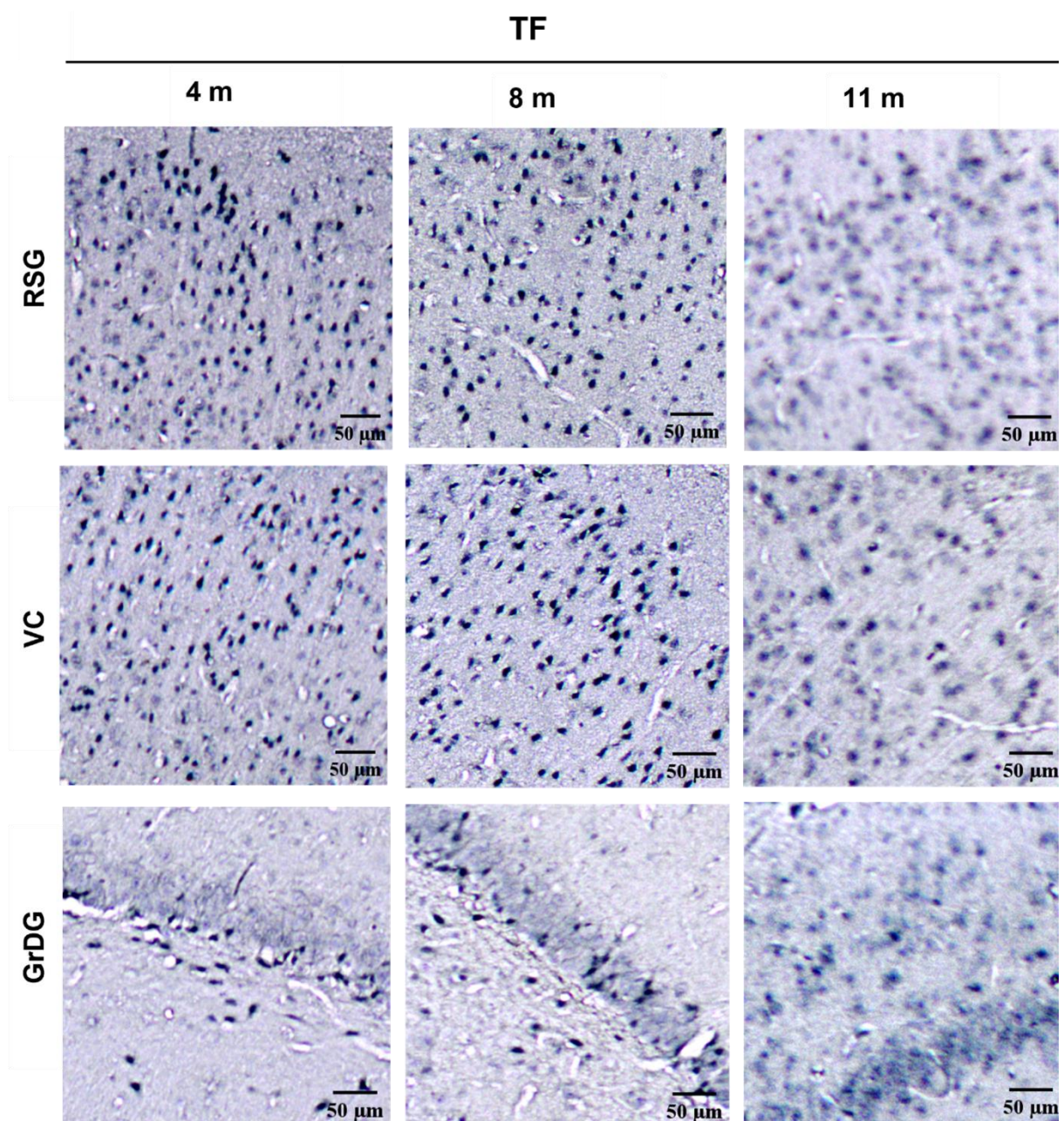


**Slika 37. Semikvantitativna analiza AT8 imunoreaktivnosti četiri, osam i jedanaest mjeseci nakon primjene tau fibrila u medijalni entorinalni korteks štakora. (a)** Analizirana područja rostralno od mjesta primjene (-5,64 mm od bregme), **(b)** na razini primjene (-6,84 mm od bregme), i **(c)** kaudalno od mjesta primjene (-8,04 mm od bregme). Rezultati su prikazani kao ilustracija razine kodirane bojom, gdje je nedostatak imunoreaktivnosti prikazan sivom, slaba imunoreaktivnost zelenom, umjerena imunoreaktivnost žutom, umjereno jaka imunoreaktivnost narančastom a jaka imunoreaktivnost crvenom bojom.



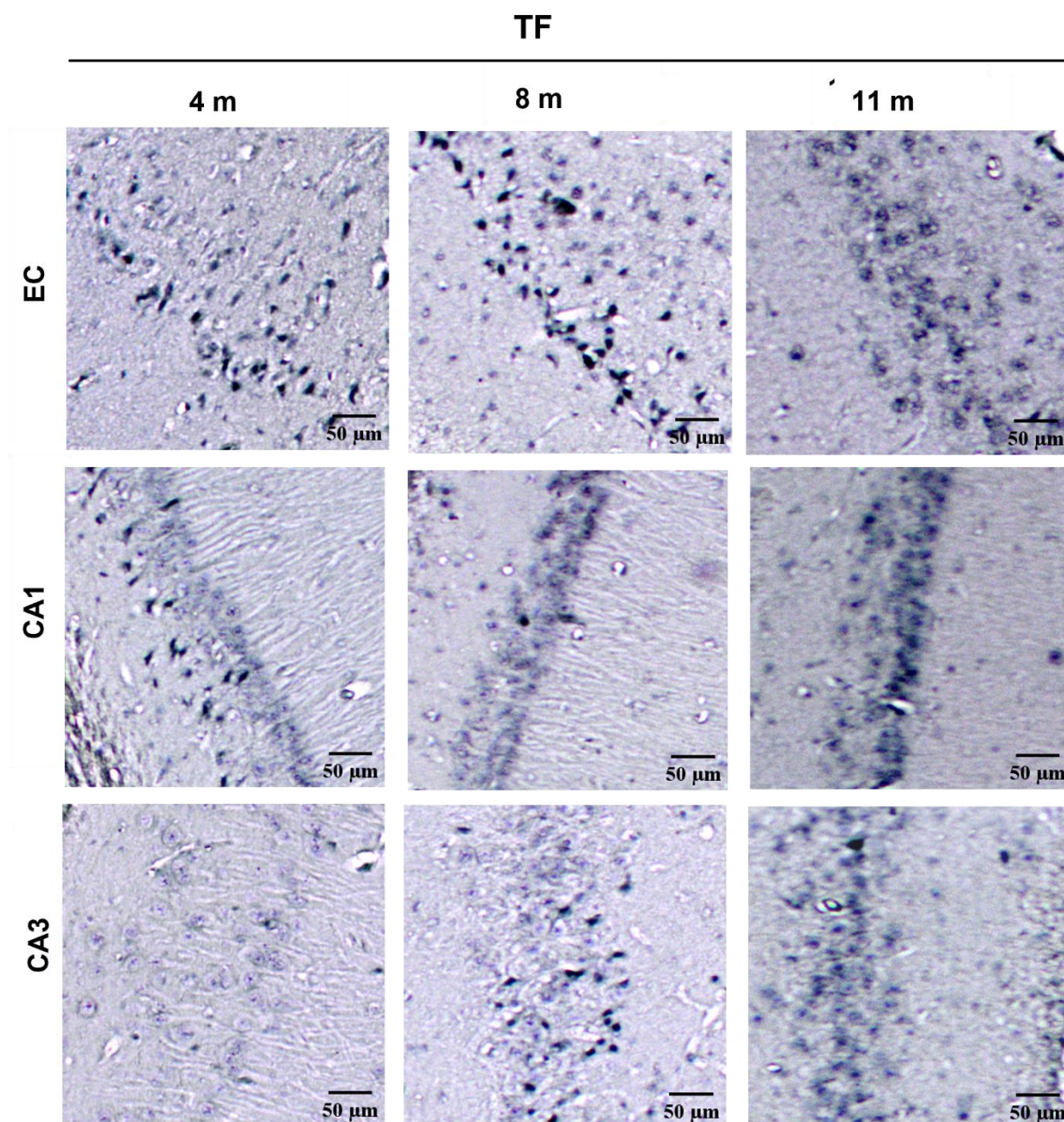
**Slika 38. Imunoreaktivnost hiperfosforiliranog tau proteina u inokuliranoj hemisferi četiri, osam i jedanaest mjeseci nakon inokulacije tau fibrila, vizualizirana AT8 protutijelom.** Reprezentativne slike prikazuju AT8 imunoreaktivnost u područjima entorinalnog korteksa, CA1 polju i CA3 polju. TF, skupina životinja koja je primila tau fibrile; EC, entorinalni korteks; CA1, CA1 polje; CA3, CA3 polje. Mjerilo = 50  $\mu\text{m}$ .





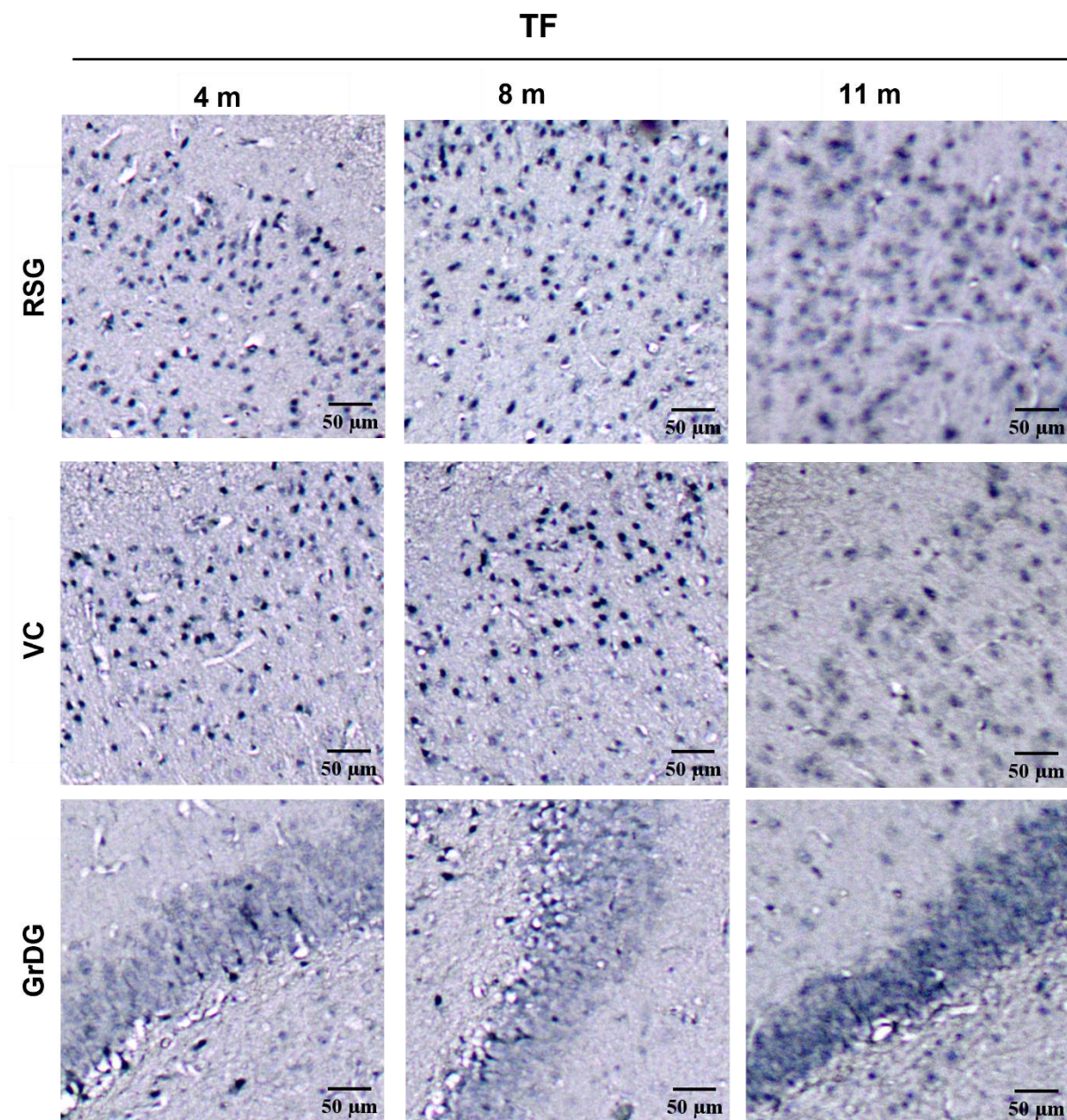
**Slika 39. Imunoreaktivnost hiperfosforiliranog tau proteina u inokuliranoj hemisferi četiri, osam i jedanaest mjeseci nakon inokulacije tau fibrila, vizualizirana AT8 protutijelom.** Reprezentativne slike prikazuju AT8 imunoreaktivnost u retrosplenijalnom granularnom korteksu, vidnom korteksu i zrnatom sloju nazubljene vijuge. TF, skupina životinja koja je primila tau fibrile; RSG, retrosplenijalni zrnati korteks; VC, vidni korteks; GrDG, zrnati sloj nazubljene vijuge. Mjerilo = 50  $\mu\text{m}$ .





**Slika 40. Imunoreaktivnost hiperfosforiliranog tau proteina na suprotnoj hemisferi četiri, osam i jedanaest mjeseci nakon inokulacije tau fibrila, vizualizirana AT8 protutijelom.** Reprezentativne slike prikazuju AT8 imunoreaktivnost u područjima entorinalnog korteksa, CA1 polju i CA3 polju. TF, skupina životinja koja je primila tau fibrile; EC, entorinalni korteks; CA1, CA1 polje; CA3, CA3 polje. Mjerilo = 50  $\mu$ m.

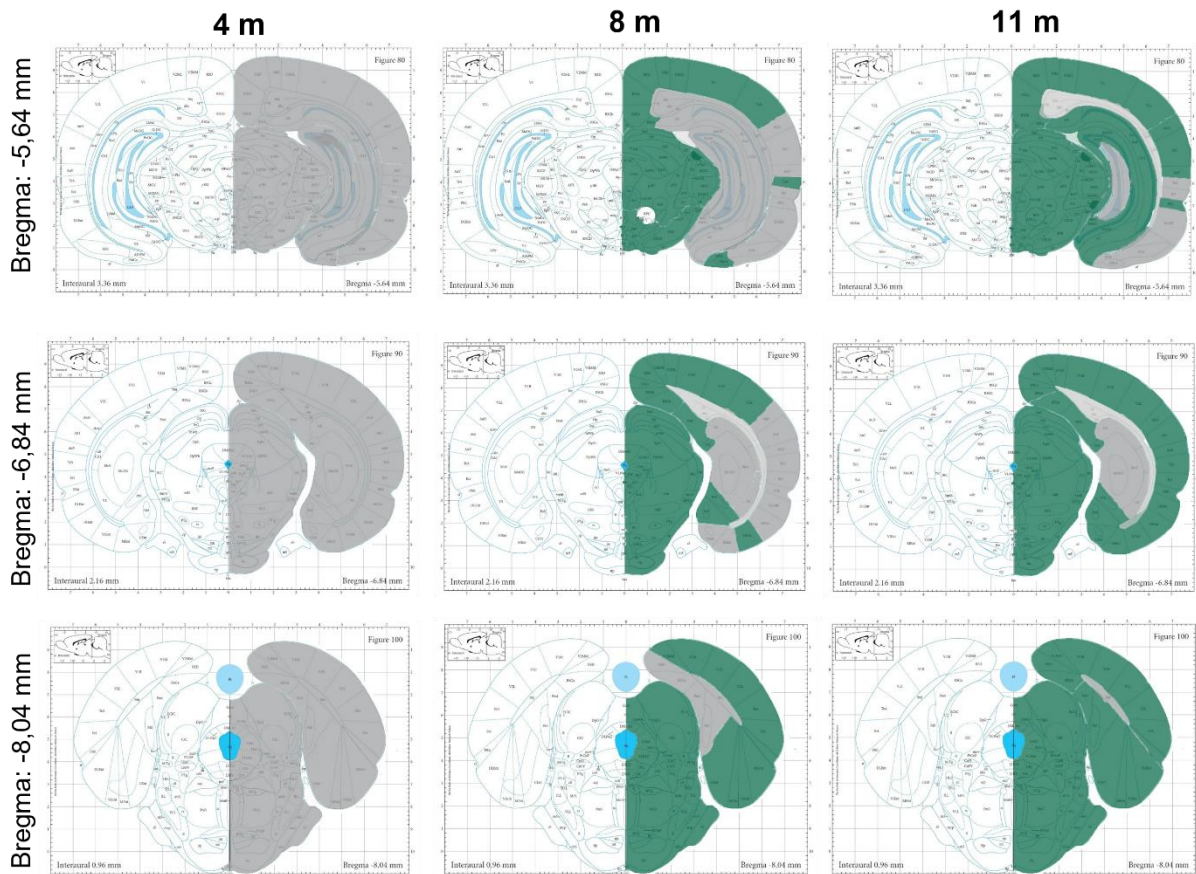




**Slika 41. Imunoreaktivnost hiperfosforiliranog tau proteina na suprotnoj hemisferi četiri, osam i jedanaest mjeseci nakon inokulacije tau fibrila, vizualizirana AT8 protutijelom.** Reprezentativne slike prikazuju AT8 imunoreaktivnost u retrosplenijalnom granularnom korteksu, vidnom korteksu i zrnatom sloju nazubljene vijuge. TF, skupina životinja koja je primila tau fibrile; RSG, retrosplenijalni zrnati korteks; VC, vidni korteks; GrDG, zrnati sloj nazubljene vijuge. Mjerilo = 50  $\mu\text{m}$ .

### 5.3.3. Praćenje širenja neurofibrilarnih promjena nakon inokulacije fiziološke otopine

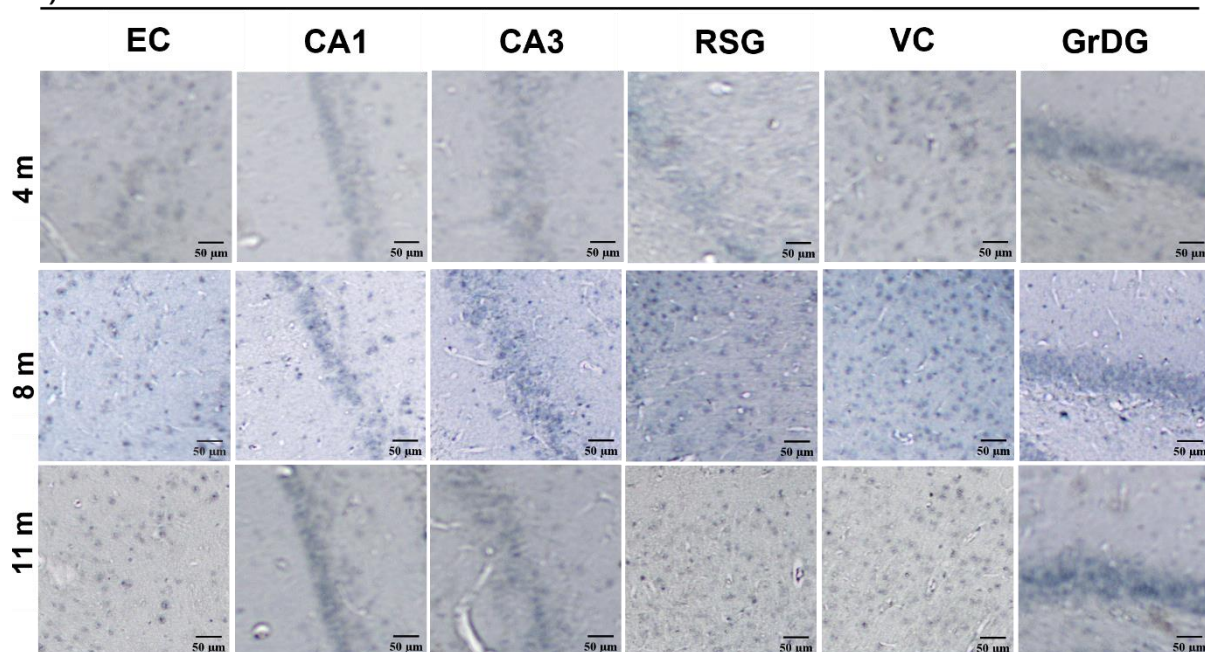
Četiri mjeseca nakon primjene fiziološke otopine u životinja, AT8 imunoreaktivnost nije prisutna na razini injiciranja te na razinama rostralno i kaudalno od mjesta injiciranja, dok je nakon osam i jedanaest mjeseci uočena slaba AT8 imunoreaktivnost u kontrolnim skupinama životinja (Slika 42; Slika 43).



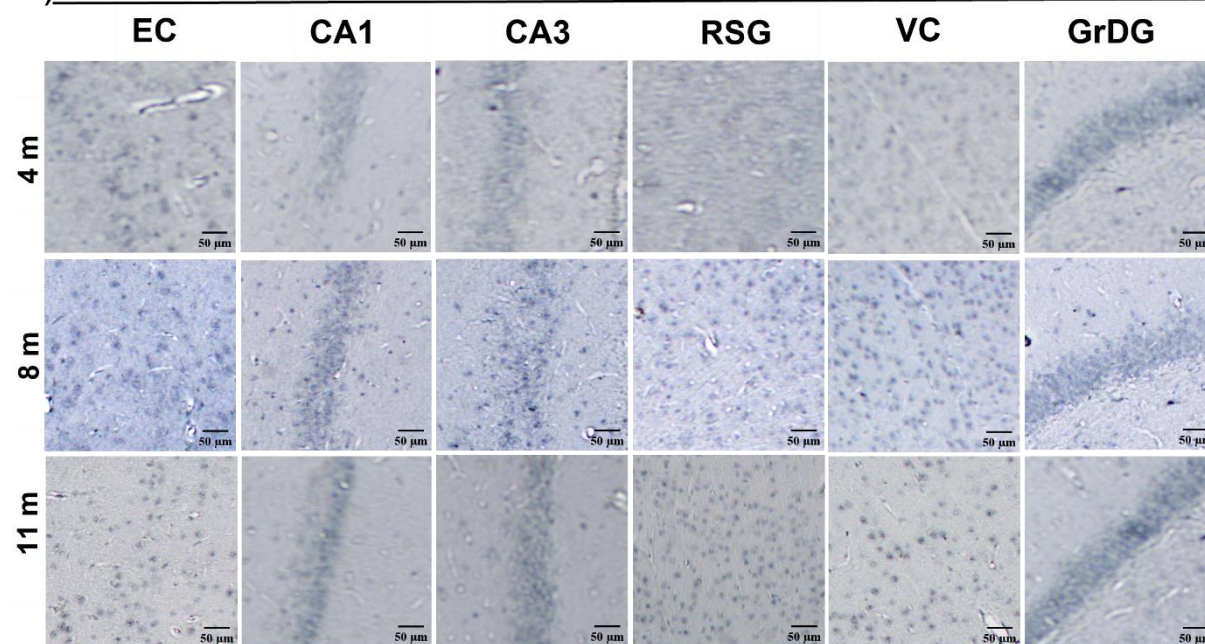
**Slika 42. Semikvantitativna analiza AT8 imunoreaktivnosti na razinama -6,84 mm, -5,64 mm i -8,04 mm od bregme četiri, osam i jedanaest mjeseci nakon primjene fiziološke otopine u medijalni entorinalni korteks štakora. Rezultati su prikazani kao ilustracija razine kodirane bojom, gdje je nedostatak imunoreaktivnosti prikazan sivom, a slaba imunoreaktivnost zelenom bojom.**



a)



b)



**Slika 43. Imunoreaktivnost hiperfosforiliranog tau proteina četiri, osam i jedanaest mjeseci nakon inokulacije fiziološke otopine, vizualizirana AT8 protutijelom.** Reprezentativne slike prikazuju analizirana područja AT8 protutijelom nakon inokulacije fiziološke otopine u (a) istoj i (b) suprotnoj hemisferi u području entorinalnog korteksa, CA1 polju, CA3 polju, retrosplenijalnom zrnatom korteksu, vidnom korteksu i zrnatom sloju nazubljene vijuge. CTR, skupina životinja koja je primila fiziološku otopinu; EC, entorinalni korteks; CA1, CA1 polje; CA3, CA3 polje; RSG, retrosplenijalni zrnati korteks; VC, vidni korteks; GrDG, zrnati sloj nazubljene vijuge. Mjerilo = 50  $\mu$ m.



#### *5.4. Stvaranje konformacijskih promjena tau proteina u hipokampalnoj formaciji i drugim područjima moždane kore*

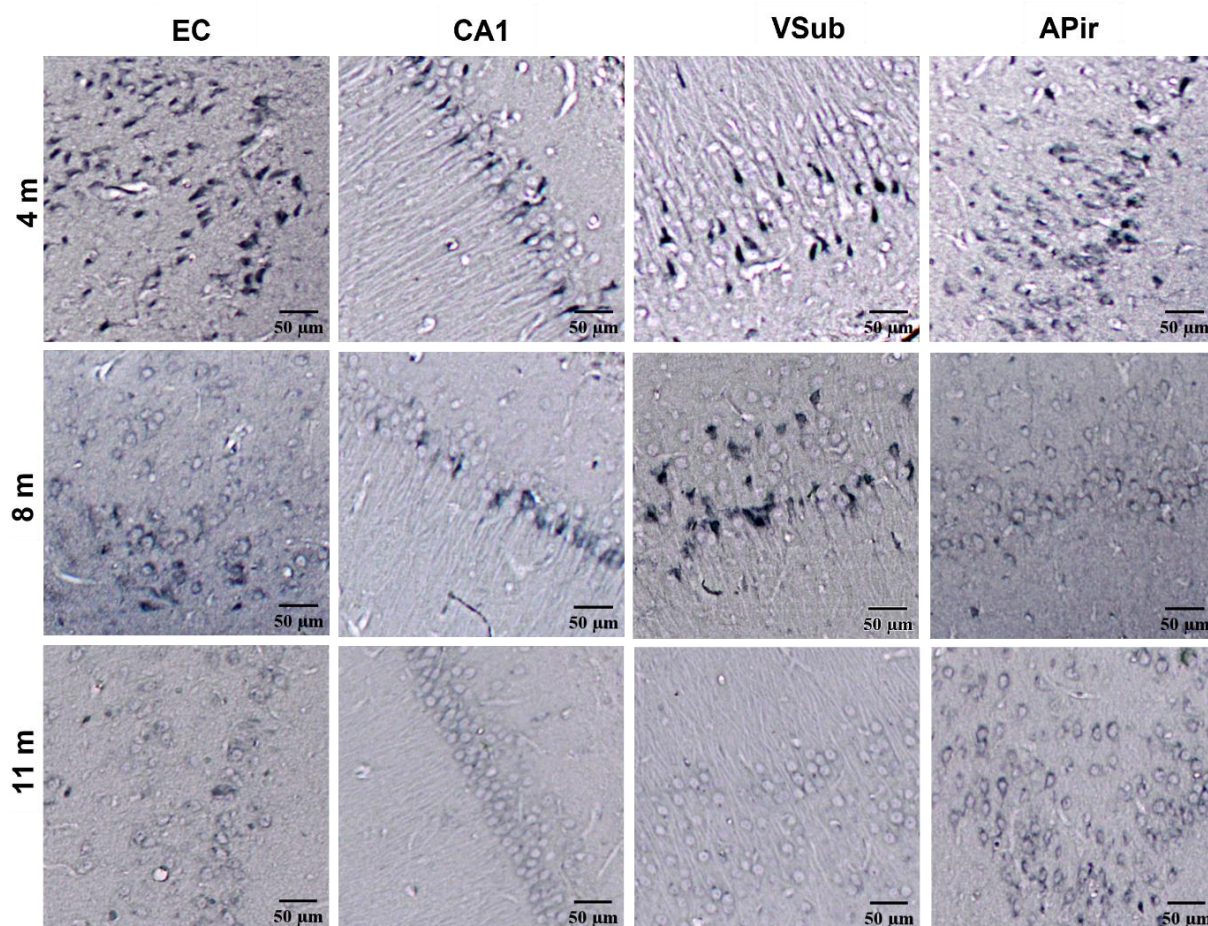
Kako bi se ustanovilo da li nakon inokulacije tau oligomera i tau fibrila u životinja dolazi do stvaranja konformacijske promjene tau proteina, napravljena je imunohistokemijska analiza pomoću MC1 protutijela za konformacijski promijenjeni oblik tau proteina (epitopi 5-15, 312-322).

Četiri mjeseca nakon inokulacije tau oligomera u životinja uočena je MC1 imunoreaktivnost u entorinalnom korteksu, CA1 polju, ventralnom subikulu i amigdalopiriformnom prijelaznom području. Nakon osam mjeseci od inokulacije tau oligomera u životinja, MC1 imunoreaktivnost je i dalje prisutna u entorinalnom korteksu, CA1 polju i ventralnom subikulu, ali nije uočena u amigdalopiriformno prijelaznom području. Nakon jedanaest mjeseci od inokulacije tau oligomera u životinja, slaba MC1 imunoreaktivnost prisutna je u amigdalopiriformnom prijelaznom području dok u ostalim područjima mozga nije uočena (**Slika 44**).

Četiri mjeseca nakon inokulacije tau fibrila u životinja uočena je MC1 imunoreaktivnost u entorinalnom korteksu i amigdalopiriformnom prijelaznom području. Nakon osam mjeseci od inokulacije tau fibrila u životinja, MC1 imunoreaktivnost je uočena u entorinalnom korteksu, CA1 polju, ventralnom subikulu i amigdalopiriformno prijelaznom području. Nakon jedanaest mjeseci od inokulacije tau fibrila u životinja, MC1 imunoreaktivnost više nije prisutna u analiziranim područjima mozga (**Slika 45**).

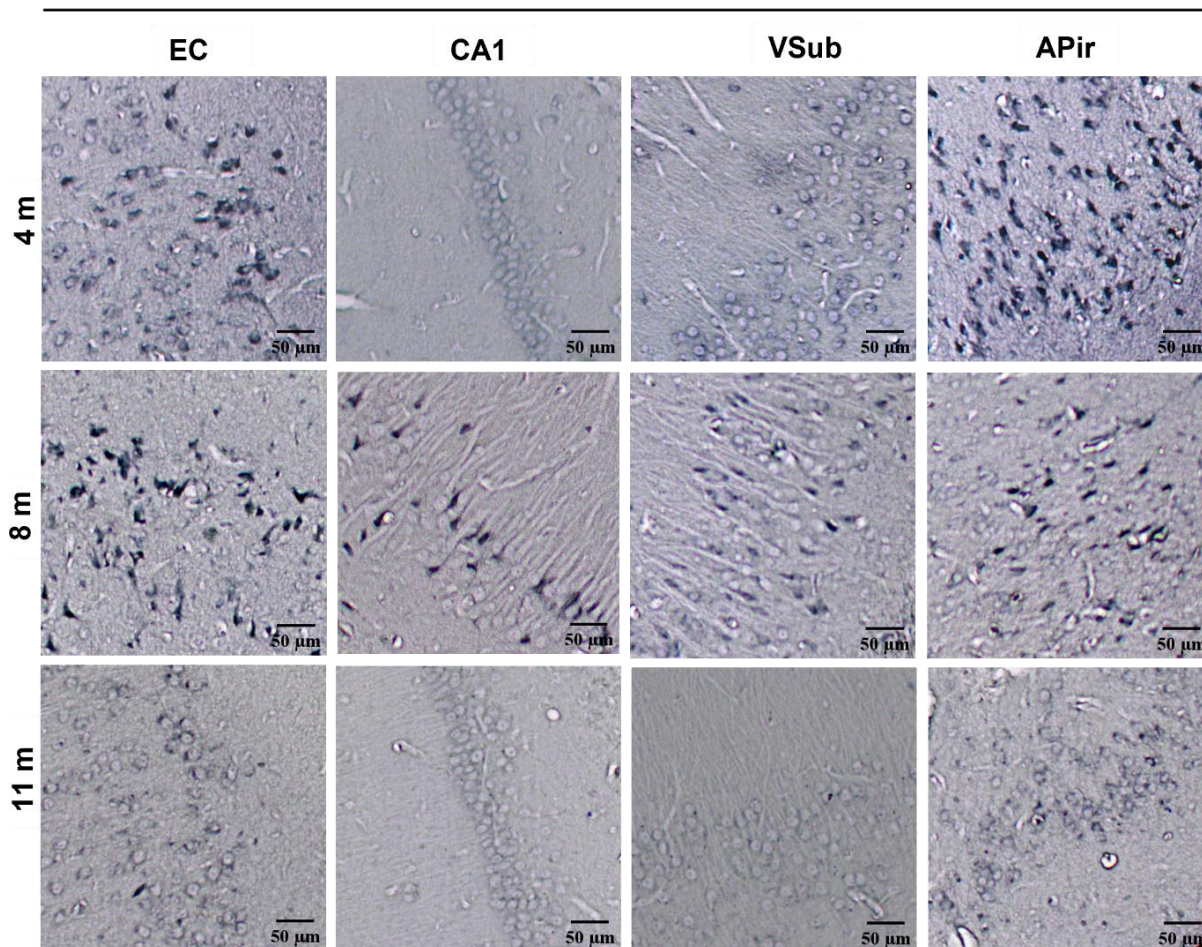
U kontrolnoj skupini životinja koja je primila fiziološku otopinu nije prisutna MC1 imunoreaktivnost u svim analiziranim područjima mozga (**Slika 46**).

## TO



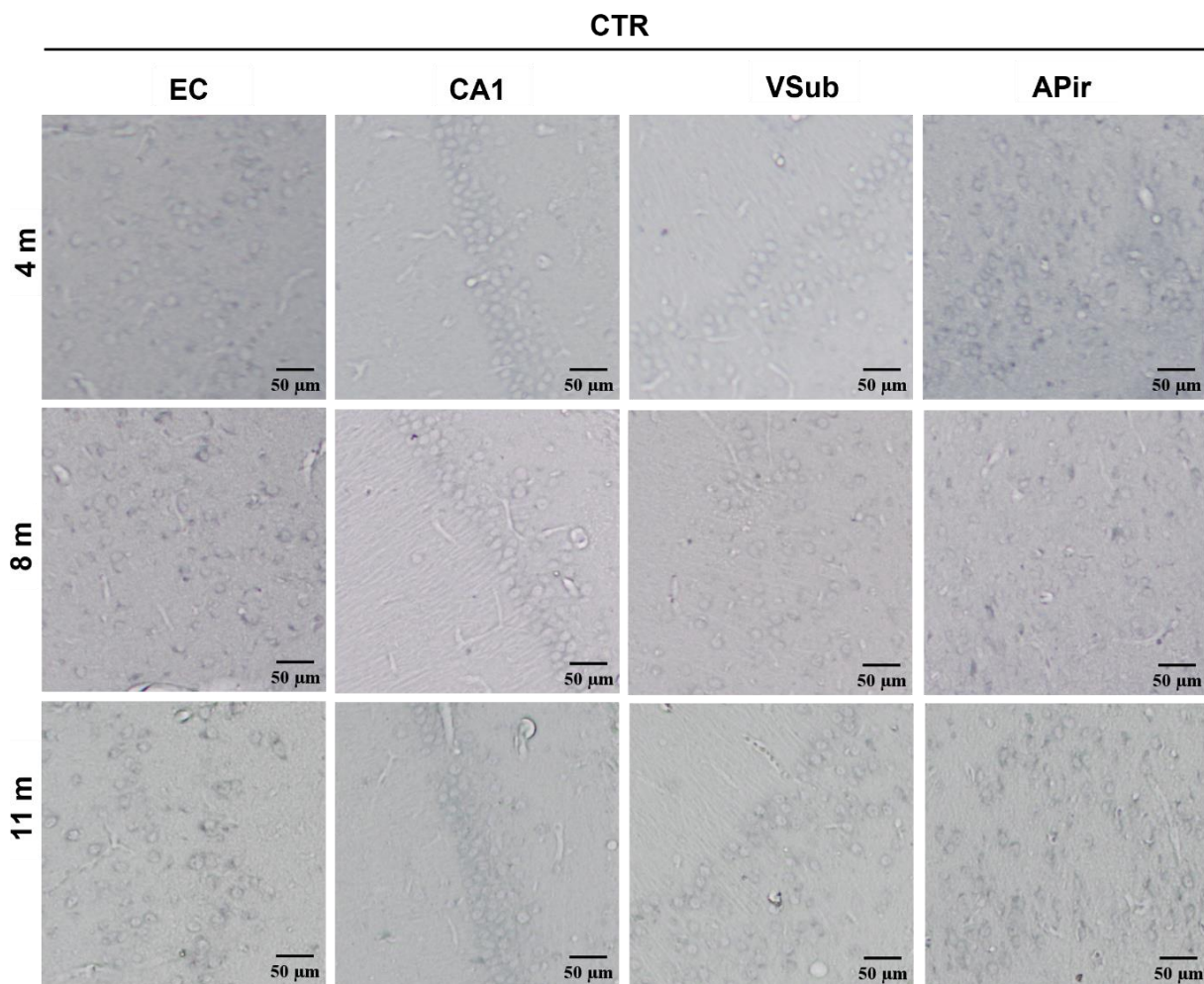
**Slika 44.** Imunohistokemijska analiza konformacijski promijenjenog tau proteina nakon inokulacije tau oligomera. Prikaz MC1 imunoreaktivnosti u entorinalnom korteksu, CA1 polju, ventralnom subikulu i amigdalopiriformnom prijelaznom području četiri, osam i jedanaest mjeseci nakon inokulacije tau oligomera. MC1 imunoreaktivnost ukazuje na patološku konformaciju tau proteina. TO, skupina životinja koja je primila tau oligomere; EC, entorinalni korteks; CA1, CA1 polje; VSub, ventralni subikul, APir; amigdalopiriformno prijelazno područje. Mjerilo = 50  $\mu$ m.

## TF



**Slika 45. Imunohistokemijska analiza konformacijski promijenjenog tau proteina nakon inokulacije tau fibrila.** Prikaz MC1 imunoreaktivnosti u entorinalnom korteksu, CA1 polju, ventralnom subikulu i amigdalo-piriformnom prijelaznom području četiri, osam i jedanaest mjeseci nakon inokulacije tau fibrila. MC1 i imunoreaktivnost ukazuje na patološku konformaciju tau proteina. TF, skupina životinja koja je primila tau fibrile; EC, entorinalni korteks; CA1, CA1 polje; VSub, ventralni subikul; APir, amigdalo-piriformno prijelazno područje. Mjerilo = 50 μm.





**Slika 46. Prikaz MC1 imunoreaktivnosti nakon inokulacije fiziološke otopine. CTR, skupina životinja koja je primila fiziološku otopinu; EC, entorinalni korteks; CA1, CA1 polje; VSub, ventralni subikul; APir, amigdalo-piriformno prijelazno područje. Mjerilo = 50  $\mu$ m.**

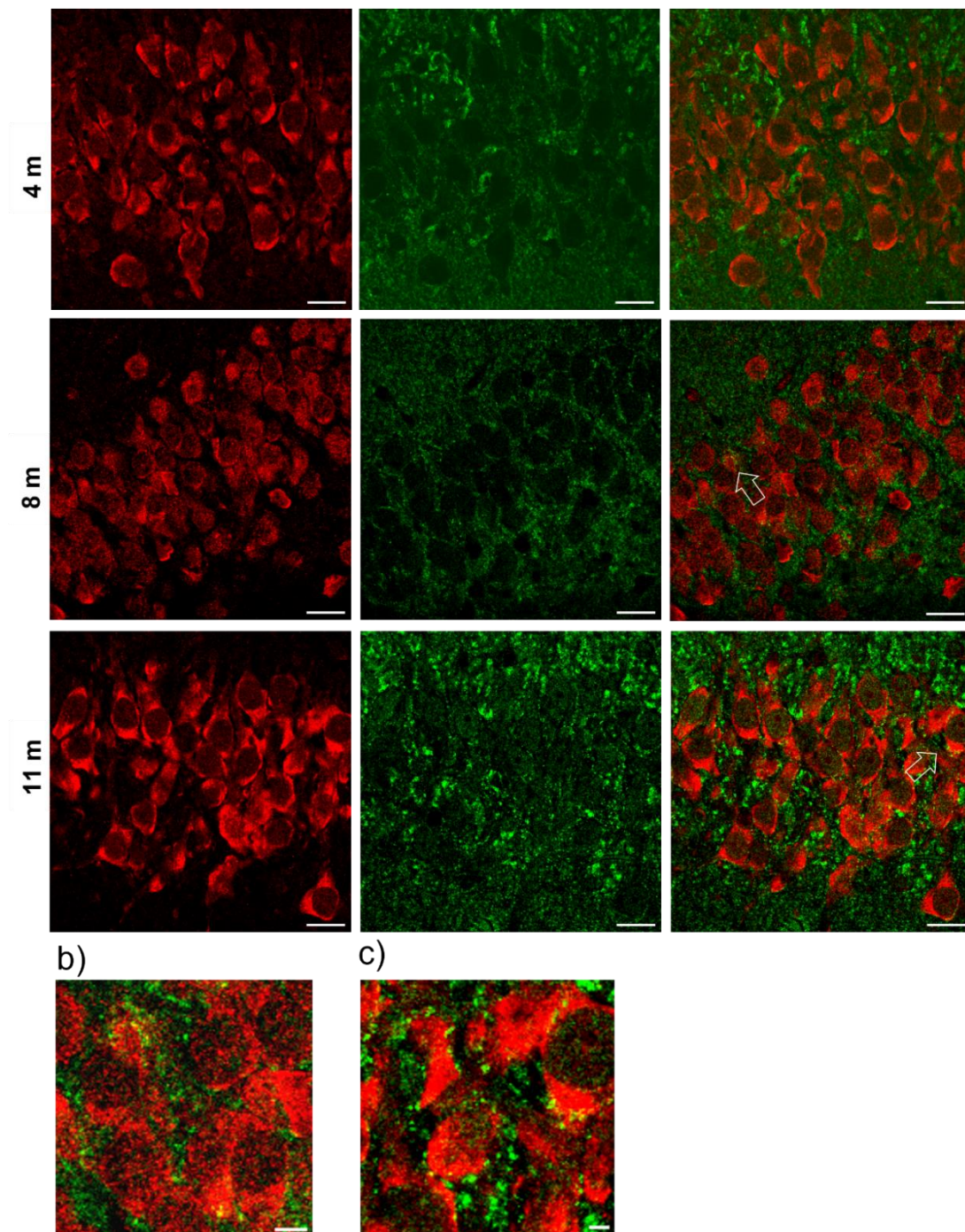
### *5.5. Utjecaj inokulacije tau oligomera i tau fibrila u medijalni entorinalni korteks Wistar štakora na gubitak sinapsi*

Gubitak sinapsi ključan je patogeni proces koji utječe na pojavu simptoma u AD (317). Kako bi se analiziralo da li tau oligomeri i tau fibrili inokulirani u životinje ulaze u sinapse i utječu na njihovo propadanje, vizualizirana je njihova kolokalizacija sa sinaptofizinom, presinaptičkim proteinom koji se veže na vezikule u presinapsama.

Uočena je kolokalizacija sa sinaptofizinom u CA3 polju hipokampusa osam i jedanaest mjeseci nakon inokulacije tau oligomera u životinja (**Slika 47**), te četiri i jedanaest mjeseci nakon inokulacije tau fibrila u životinja (**Slika 48**).

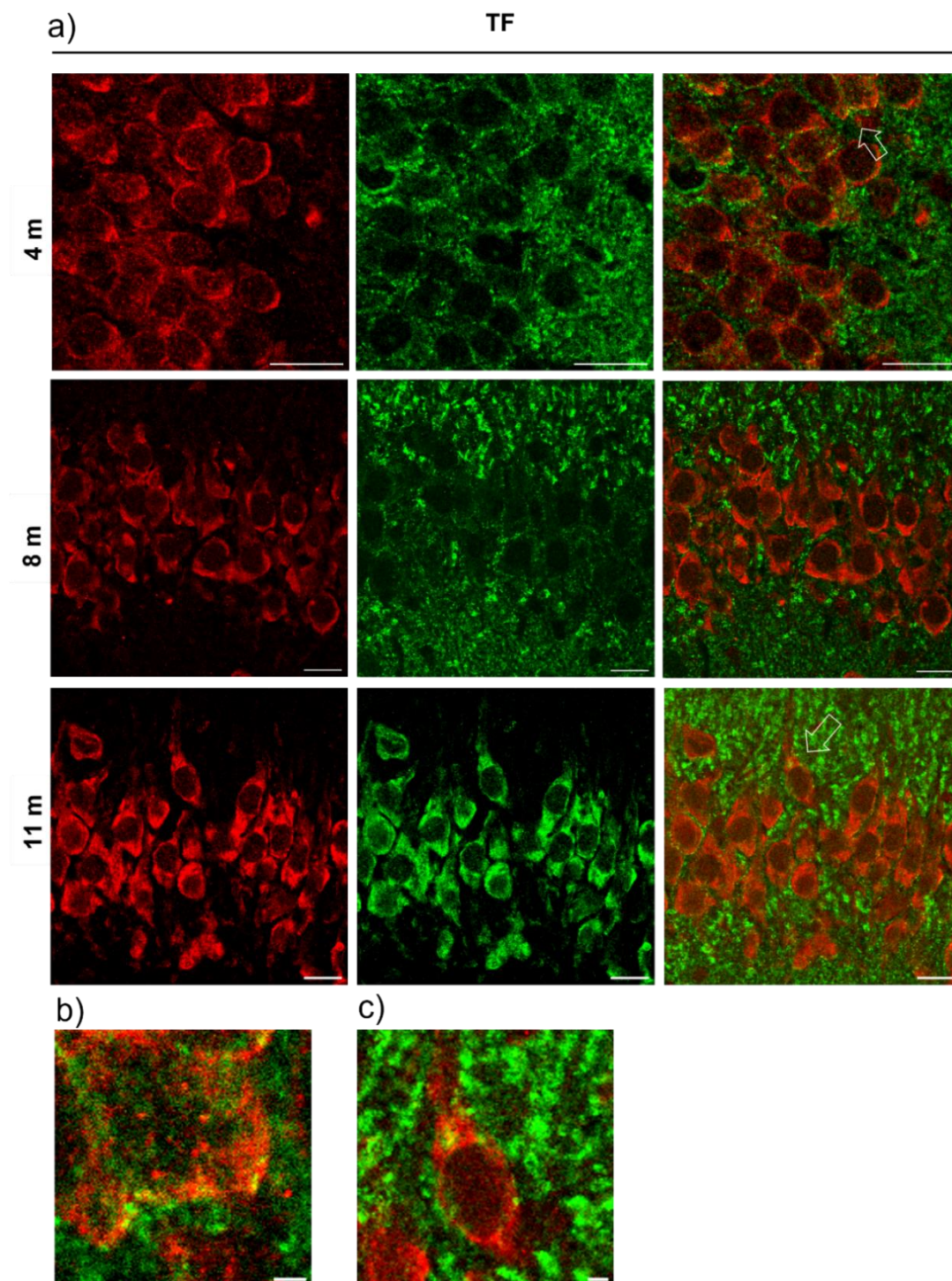
a)

TO



**Slika 47. Kolokalizacija presinaptičkog proteina sinaptofizina s tau oligomerima u mozgu štakora.** (a) Repräsentativne slike prikazuju CA3 polje hipokampusa četiri, osam i jedanaest mjeseci nakon inokulacije tau oligomera. Strelica na slici pokazuje signal kolokalizacije. (b) Uvećana slika signala kolokalizacije u CA3 polju osam mjeseci nakon inokulacije tau oligomera. (c) Uvećana slika signala kolokalizacije u CA3 polju jedanaest mjeseci nakon inokulacije tau oligomera. TO, skupina životinja koja je primila tau oligomere. Mjerilo = 20  $\mu\text{m}$  za sliku a) i d), te 2  $\mu\text{m}$  za sliku b), c).





**Slika 48. Kolokalizacija presinaptičkog proteina sinaptofizina s tau fibrilima u mozgu štakora.** (a) Reprezentativne slike prikazuju CA3 polje hipokampusa četiri, osam i jedanaest mjeseci nakon inokulacije tau fibrila. Strelica na slici pokazuje signal kolokalizacije. (b) Uvećana slika signala kolokalizacije u CA3 polju osam mjeseci nakon inokulacije tau fibrila. (c) Uvećana slika signala kolokalizacije u CA3 polju jedanaest mjeseci nakon inokulacije tau fibrila. TF, skupina životinja koja je primila tau fibrile. Mjerilo = 20  $\mu\text{m}$  za sliku a) i d), te 2  $\mu\text{m}$  za sliku b), c).

## *5.6. Prikaz nakupljanja amiloida- $\beta$ i sparenih uzvojitih filamenata tau proteina metodom bojanja Tioflavinom S*

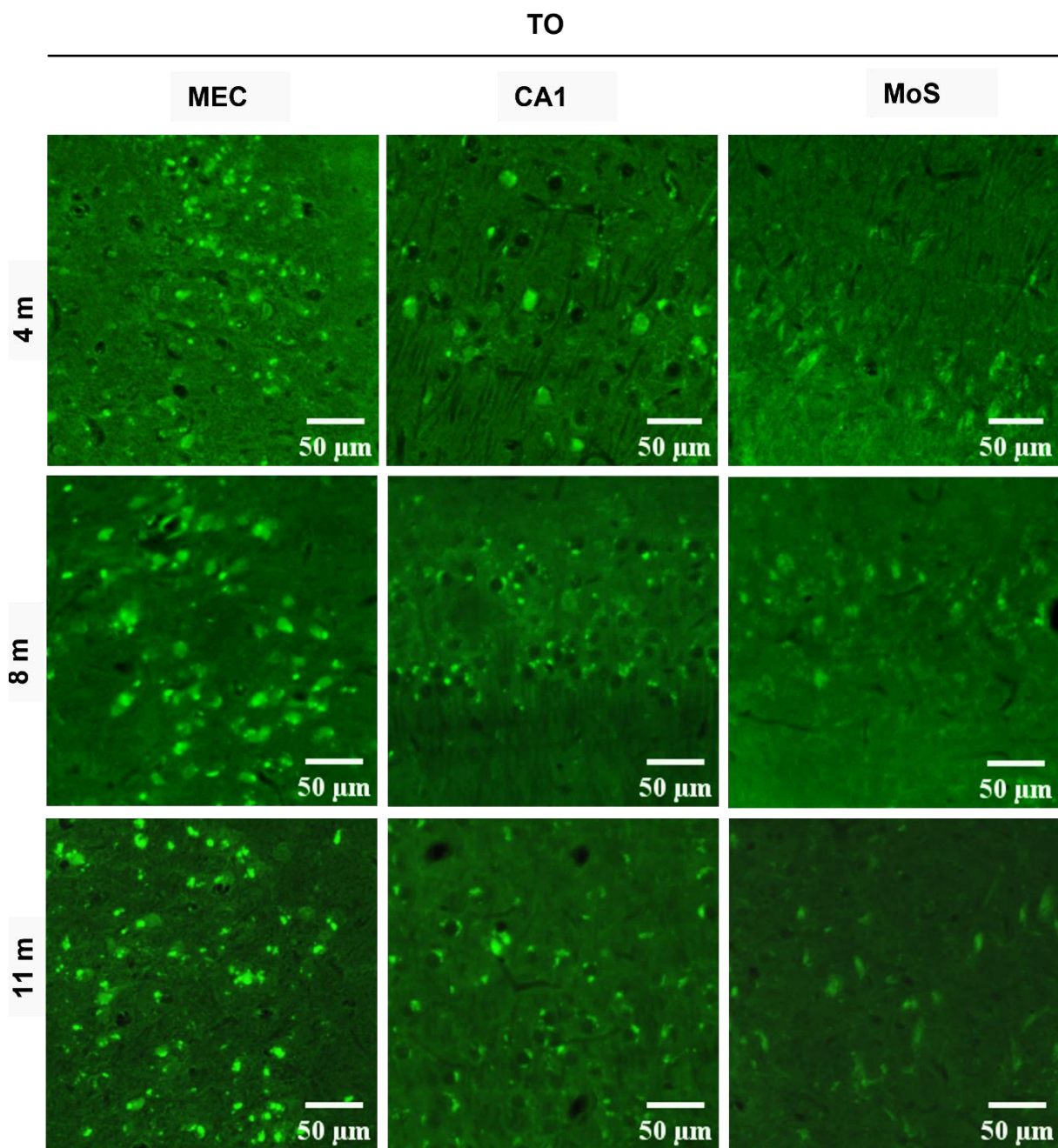
Nakupljanje amiloida i stvaranje sparenih uzvojitih filamenata tau proteina analizirano je u životinja u medijalnom entorinalnom korteksu, CA1 polju i molekularnom sloju subikula metodom bojanja Tioflavinom S.

Nakon inokulacije tau oligomera u životinja, u medijalnom entorinalnom korteksu uočen je pozitivan signal koji odgovara zrelim neurofibrilarnim snopićima i amiloidu- $\beta$ . Intenzitet i količina uočenog signala se povećala osam i jedanaest mjeseci od primjene tau oligomera u životinja. U CA1 polju četiri, osam i jedanaest mjeseci od primjene tau oligomera u životinja, uočeni su zreli neurofibrilarni snopići i amiloid- $\beta$ , dok su u molekularnom sloju subikula uočeni izvanstanični neurofibrilarni snopići (**Slika 49**).

Nakon inokulacije tau fibrila u životinja, u medijalnom entorinalnom korteksu uočen je izražen pozitivan signal koji odgovara zrelim neurofibrilarnim snopićima i amiloidu- $\beta$ . U CA1 polju četiri, osam i jedanaest mjeseci od primjene tau fibrila u životinja, uočeni su zreli neurofibrilarni snopići i amiloid- $\beta$ , dok su u molekularnom sloju subikula uočeni su izvanstanični neurofibrilarni snopići i neuritički plakovi (**Slika 50**).

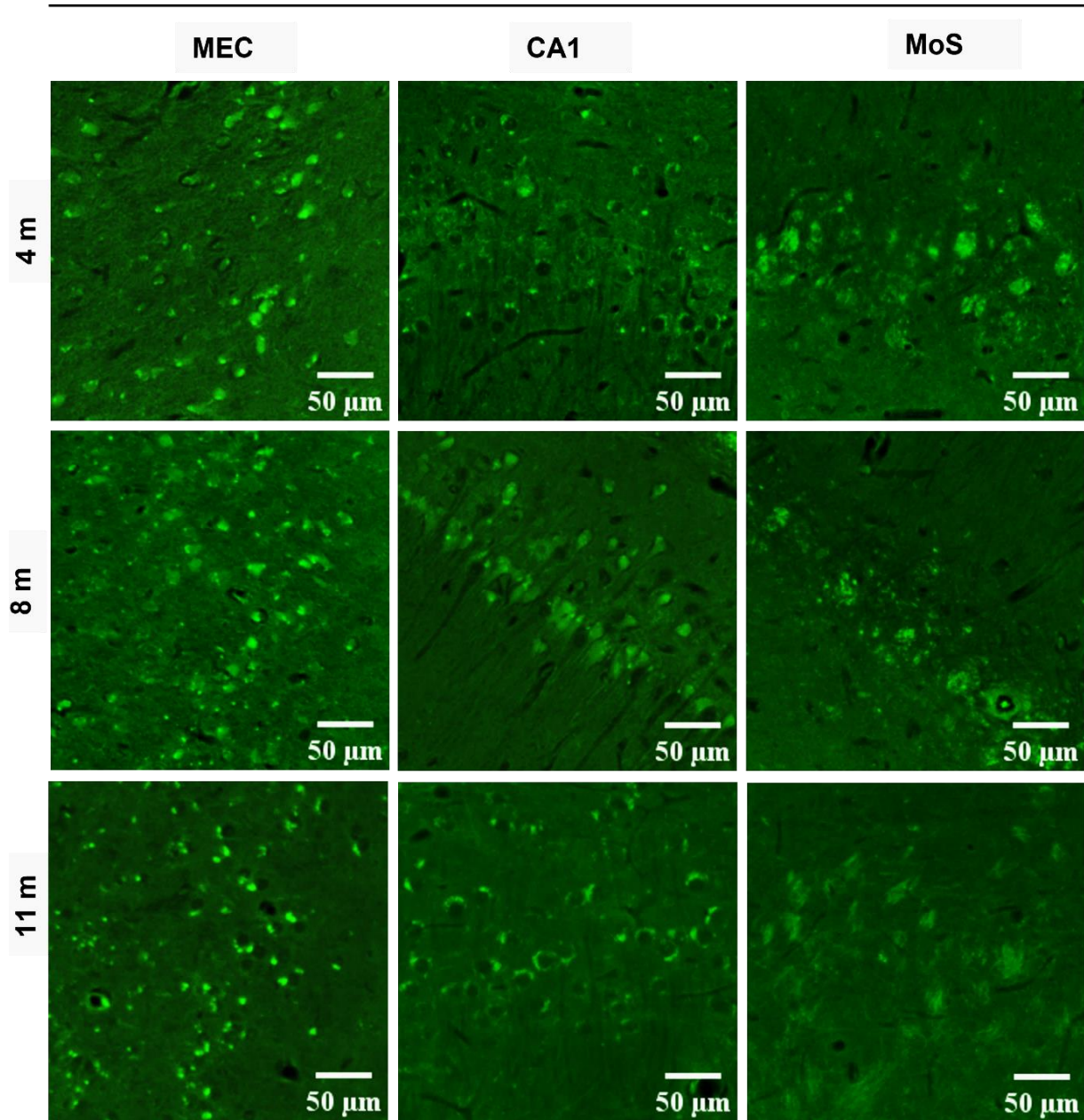
U kontrolnoj skupini životinja nije uočen signal u analiziranim područjima mozga, četiri, osam i jedanaest mjeseci nakon primjene fiziološke otopine u životinja (**Slika 51**).





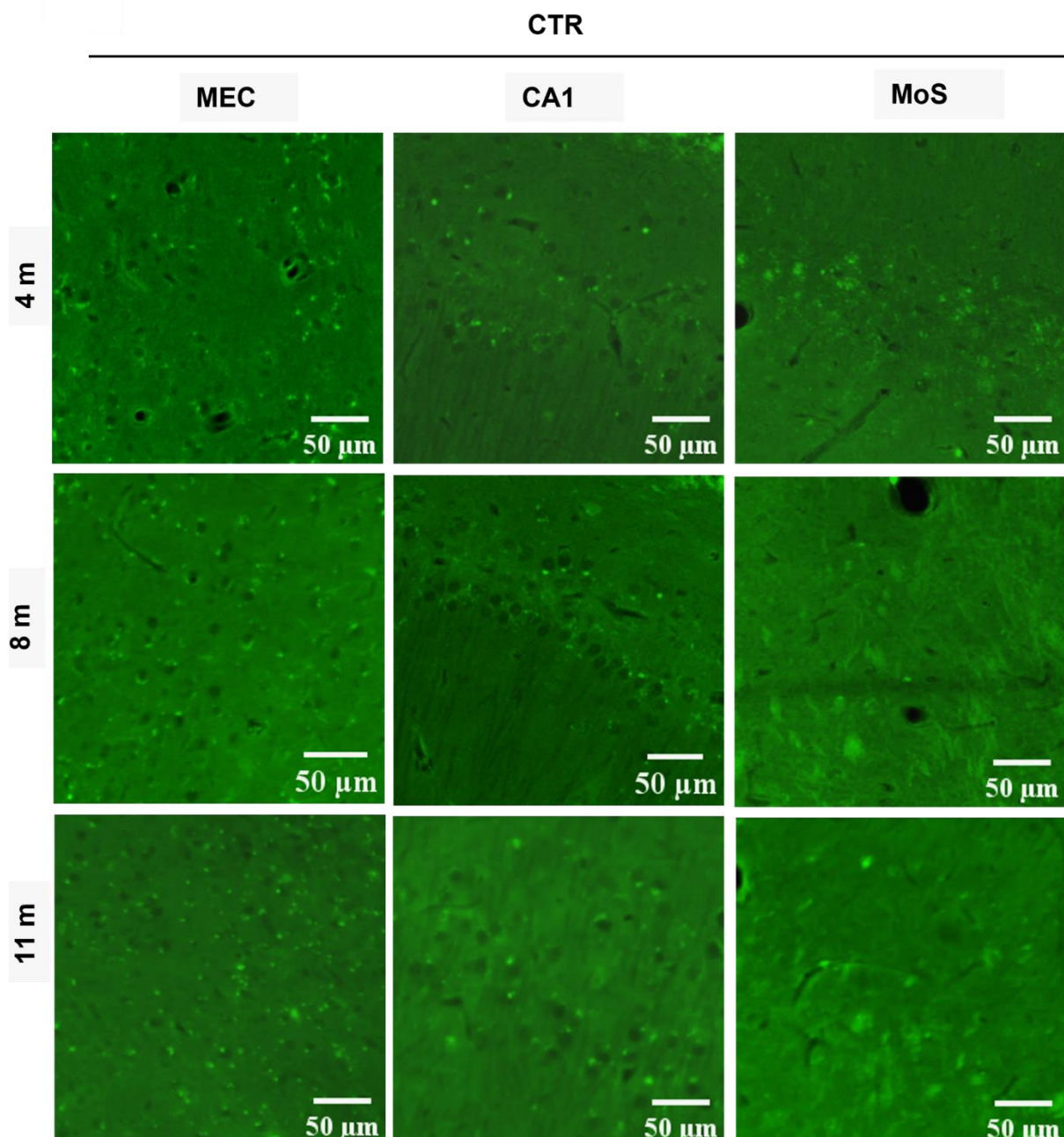
**Slika 49. Prikaz neurofibrilarnih promjena i amiloida u mozgu štakora nakon inokulacije tau oligomera vizualizirano bojanjem Tioflavinom S.** Reprezentativne slike prikazuju analizirana područja 4, 8 i 11 mjeseci nakon inokulacije tau oligomera. TO, skupina životinja koja je primila tau oligomere; MEC, medijalni entorinalni korteks; CA1, CA1 polje; MoS, molekularni sloj subikula. Mjerilo = 50  $\mu\text{m}$ .

TF



**Slika 50. Prikaz neurofibrilarnih promjena i amiloida u mozgu štakora nakon inokulacije tau fibrila vizualizirano bojanjem Tioflavinom S.** Reprezentativne slike prikazuju analizirana područja 4, 8 i 11 mjeseci nakon inokulacije tau oligomera. TF, skupina životinja koja je primila tau fibrile; CA1, CA1 polje; MEC, medijalni entorinalni korteks; MoS, molekularni sloj subikula. Mjerilo = 50  $\mu\text{m}$ .





**Slika 51. Analiza bojanjem Tioflavinom S u kontrolnoj skupini životinja.** Reprezentativne slike prikazuju analizirana područja 4, 8 i 11 mjeseci nakon inokulacije fiziološke otopine. CTR, skupina životinja koja je primila fiziološku otopinu; MEC, medijalni entorinalni korteks; CA1, CA1 polje; MoS, molekularni sloj subikula. Mjerilo = 50 µm.

## *5.7. Prikaz neurofibrilarnih promjena Gallyas bojanjem metodom po Braaku*

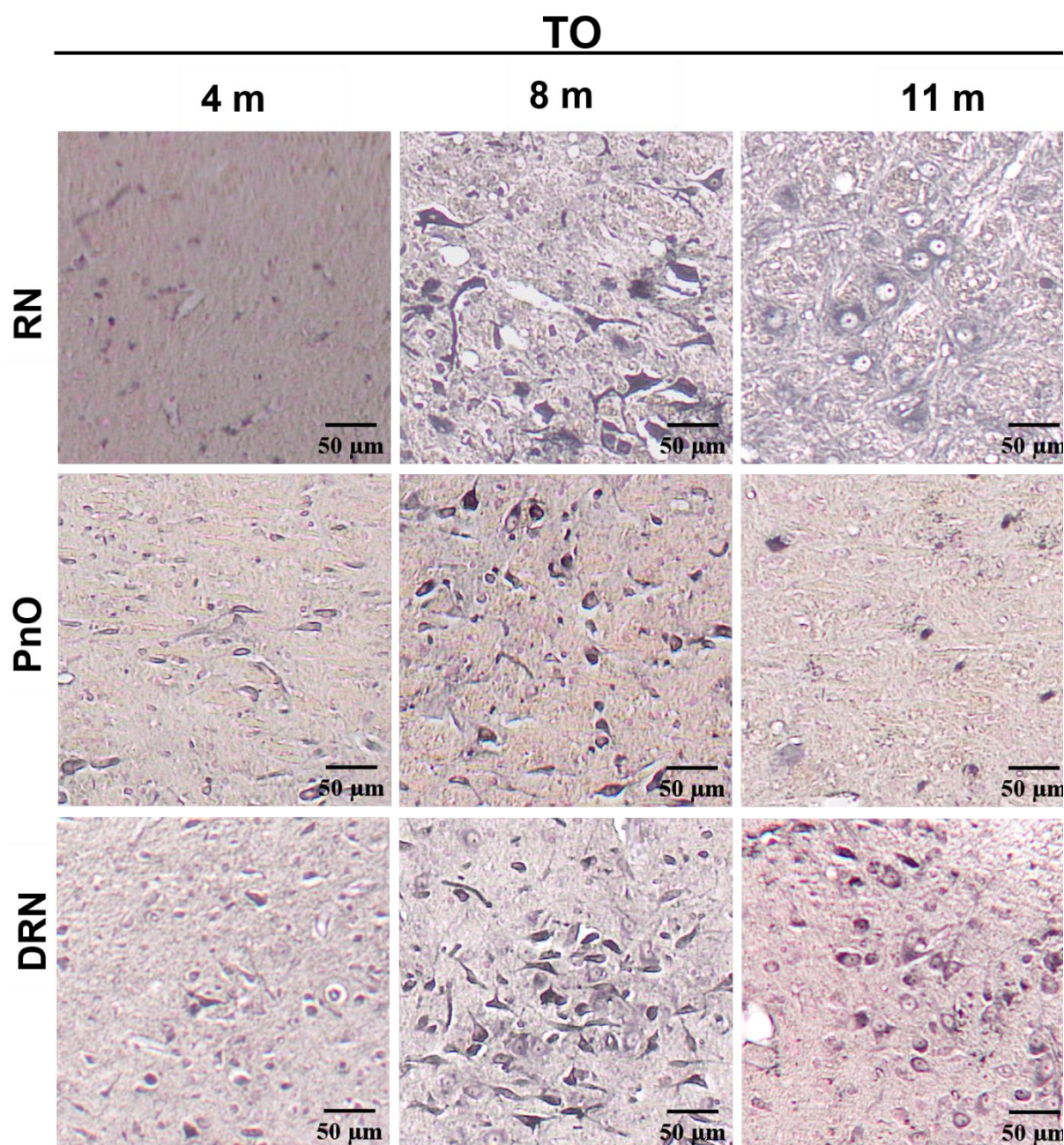
Kako bismo odredili da li intracerebralna primjena tau oligomera i tau fibrila u medijalni entorinalni korteks životinja uzrokuje agregaciju i širenje endogenog štakorskog tau proteina te stvaranje neurofibrilarnih promjena, četiri, osam i jedanaest mjeseci nakon primjene rađeno je Gallyas bojanje metodom po Braaku.

### *5.7.1. Prikaz inkluzija pozitivnih na bojanje po Gallyasu u crvenoj jezgri (-5,64 mm od bregme), dorzalnoj jezgri raphe i retikularnoj jezgri mosta (-8,04 mm od bregme)*

Osam mjeseci nakon inokulacije tau oligomera u životinja dolazi do stvaranja inkluzija pozitivnih na bojanje po Gallyasu u crvenoj jezgri. U kasnijoj vremenskoj točki, jedanaest mjeseci nakon inokulacije tau oligomera u životinja uočeni su globalni neurofibrilarni snopići.

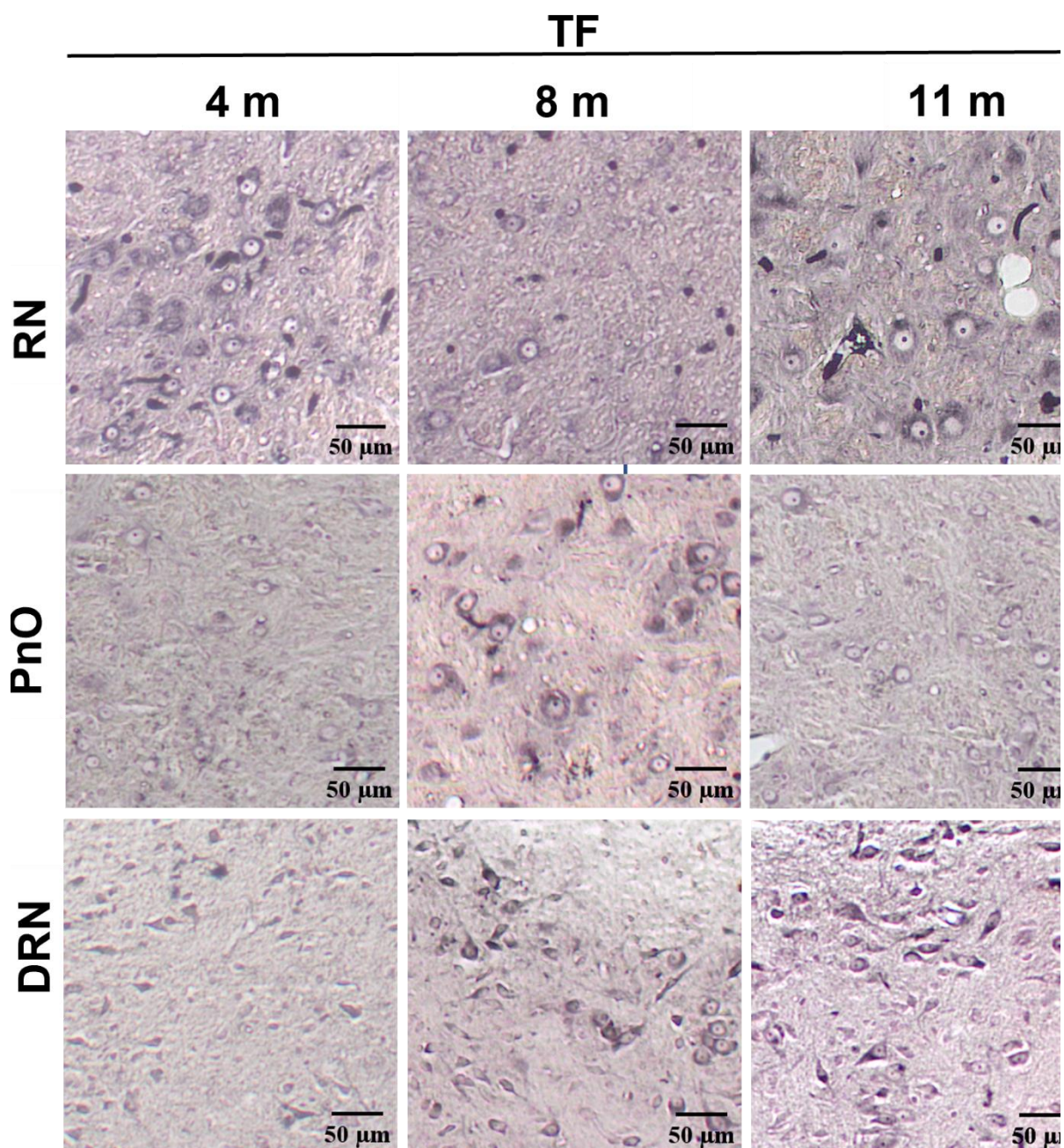
Kaudalno od mjesta primjene tau oligomera u životinja uočene su inkluzije u retikularnoj jezgri mosta. Inkluzije su nađene samo četiri i osam mjeseci nakon primjene tau oligomera u životinja. Neurofibrilarne promjene uočene su i u dorzalnoj raphe jezgri osam i jedanaest mjeseci nakon inokulacije tau oligomera u životinja (**Slika 52**).

U skupini životinja koja je primila tau fibrile uočene su neurofibrilarne promjene u crvenoj jezgri u svim istraženim vremenskim točkama. Neurofibrilarne promjene uočene su u retikularnoj jezgri mosta osam mjeseci, a u dorzalnoj raphe jezgri osam i jedanaest mjeseci nakon inokulacije tau fibrila u životinja (**Slika 53**).



**Slika 52. Prikaz inkluzija pozitivnih na bojanje po Gallyasu nastalih nakon inokulacije tau oligomera u medijalni entorinalni korteks štakora. Reprezentativne slike Gallyas bojanja metodom po Braaku prikazuju crvenu jezgru, dorzalnu raphe jezgru i retikularnu jezgru mosta četiri, osam i jedanaest mjeseci nakon inokulacije tau oligomera TO, skupina životinja koja je primila tau oligomere; RN, Crvena jezgra; DRN, dorzalna raphe jezgra; PnO, retikularna jezgra mosta. Mjerilo = 50  $\mu$ m.**



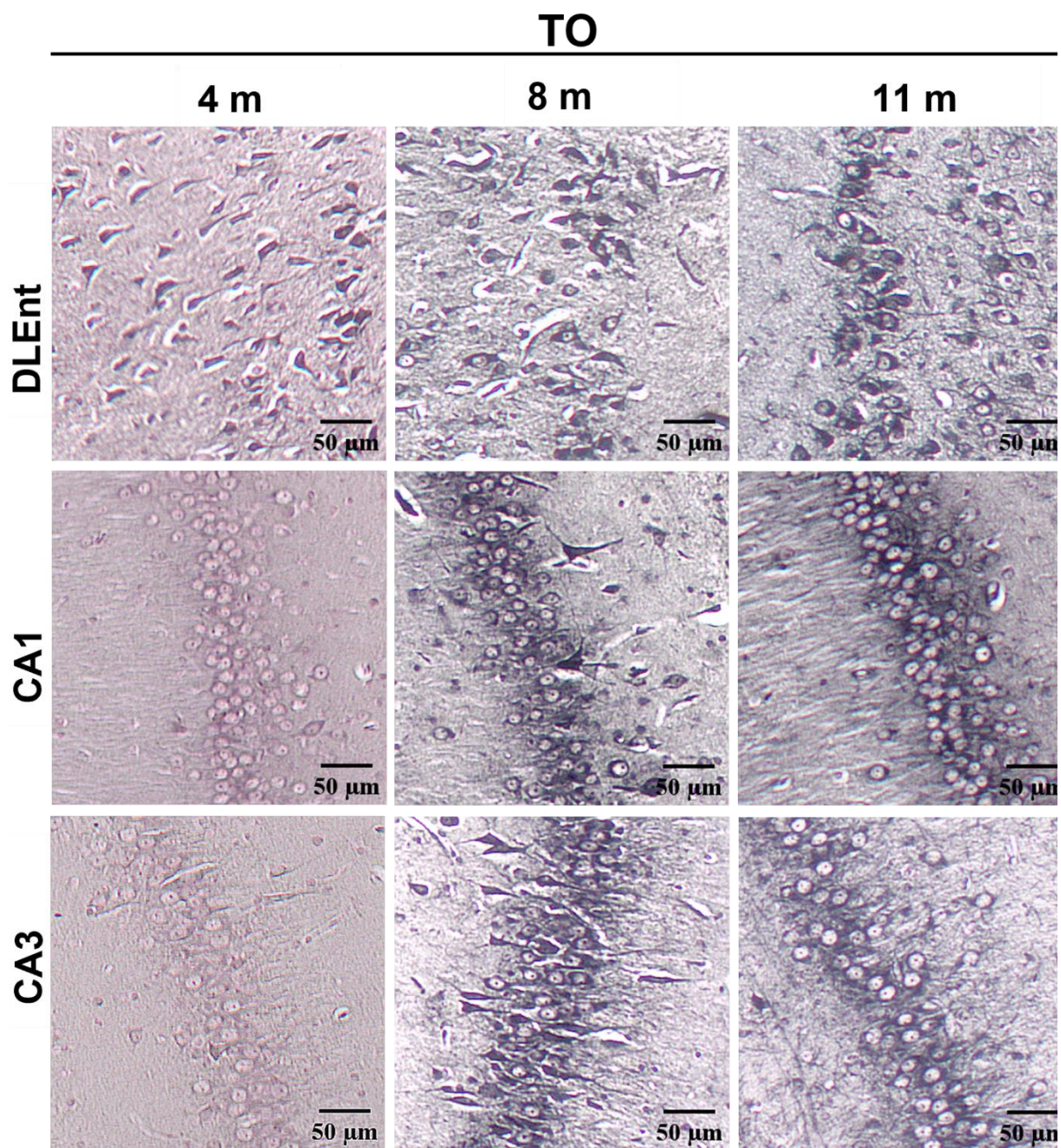


**Slika 53. Prikaz inkluzija pozitivnih na bojanje po Gallyasu nastalih nakon inokulacije tau fibrila u medijalni entorinalni korteks.** Reprezentativne slike Gallyas bojanja metodom po Braaku prikazuju crvenu jezgru, dorzalnu raphe jezgru i retikularnu jezgru mosta četiri, osam i jedanaest mjeseci nakon inokulacije tau fibrila. TF, skupina životinja koja je primila tau fibrile; RN, Crvena jezgra; DRN, dorzalna raphe jezgra; PnO, retikularna jezgra mosta. Mjerilo = 50  $\mu\text{m}$ .

### ***5.7.2. Inkluzije pozitivne na bojanje po Gallyasu u dorzolateralnom entorinalnom korteksu, te CA3 i CA1 polju hipokampusa (-5,64 mm od bregme)***

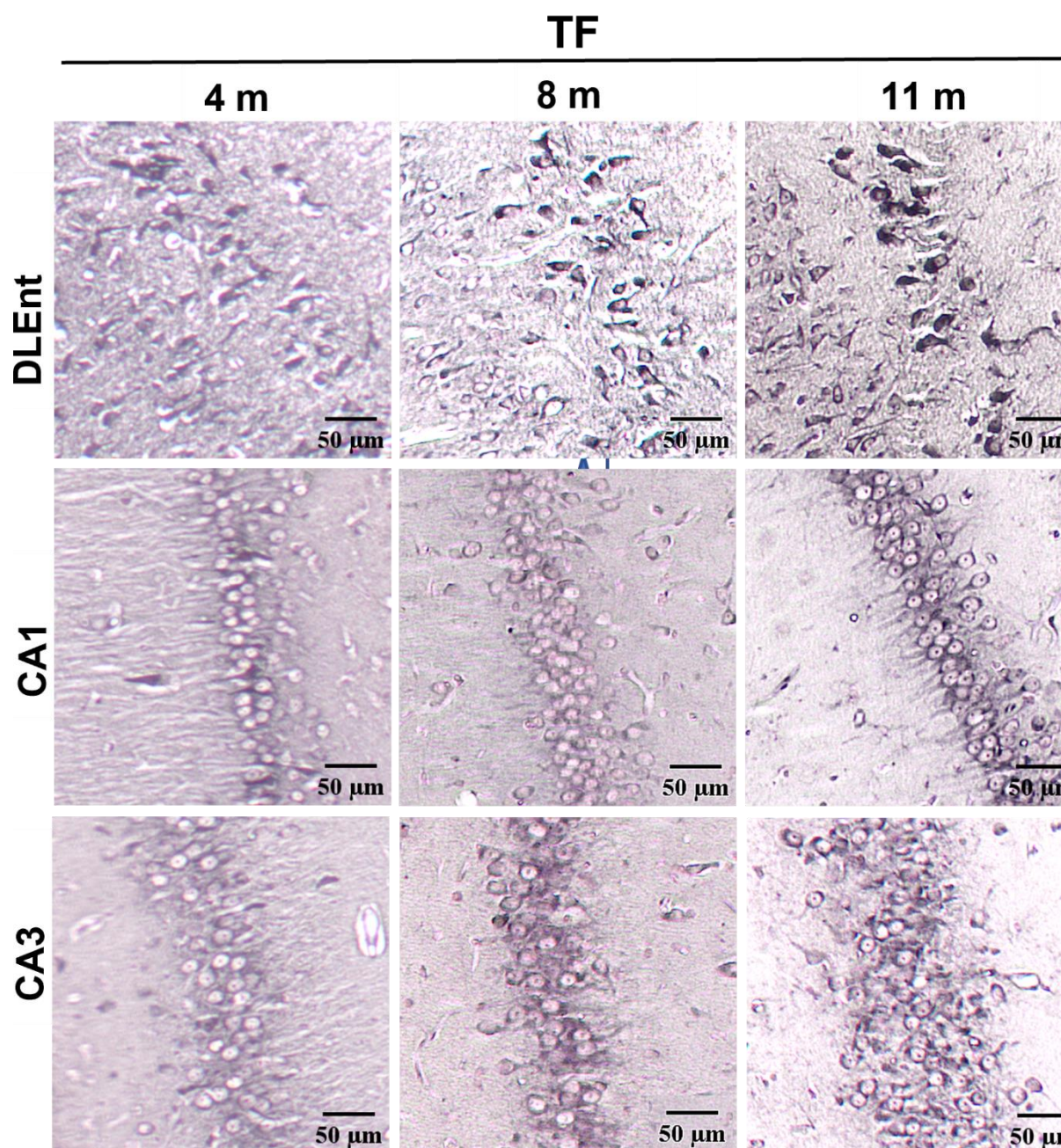
Četiri, osam i jedanaest mjeseci nakon inokulacije tau oligomera (**Slika 54**) i tau fibrila (**Slika 55**) u medijalni entorinalni korteks životinja uočeno je stvaranje inkluzija pozitivnih na bojanje po Gallyasu u dorzolateralnom entorinalnom korteksu. Inkluzije su uočene u CA3 i CA1 polju hipokampusa osam i jedanaest mjeseci nakon primjene tau oligomera u životinja. Osam mjeseci nakon primjene tau oligomera u životinja uočeni su zreli snopići, a jedanaest mjeseci nakon primjene tau oligomera u životinja uočeni su argirofilni neurofibrilarni snopići u CA3 polju hipokampusa (**Slika 54**). Nakon primjene tau fibrila u životinja uočene su inkluzije pozitivne na bojanje po Gallyasu u CA1 i CA3 polju hipokampusa u svim vremenskim točkama (**Slika 55**).





**Slika 54. Prikaz inkluzija pozitivnih na bojanje po Gallyasu nastalih nakon inokulacije tau oligomera u medijalni entorinalni korteks štakora.** Reprezentativne slike Gallyas bojanja metodom po Braaku prikazuju dorzolateralni entorinalni korteksu te CA1 i CA3 polje hipokampusa četiri, osam i jedanaest mjeseci nakon inokulacije tau oligomera. TO, skupina životinja koja je primila tau oligomere; DLEnt, dorzolateralni entorinalni korteks; CA1, CA1 polje; CA3, CA3 polje. Mjerilo = 50  $\mu$ m.





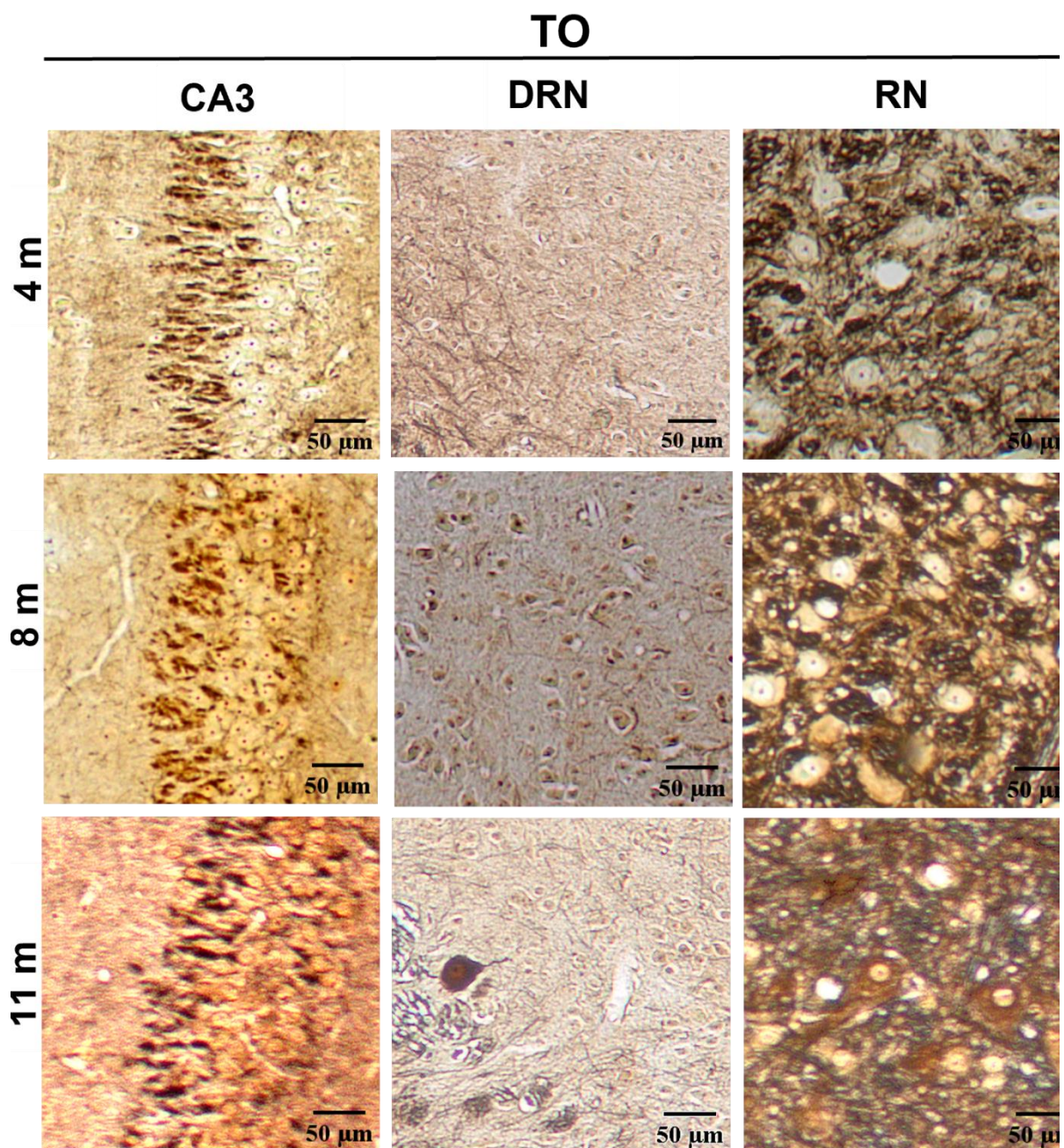
**Slika 55. Prikaz inkluzija pozitivnih na bojanje po Gallyasu nastalih nakon inokulacije tau fibrila u medijalni entorinalni korteks štakora. Reprezentativne slike Gallyas bojanja metodom po Braaku prikazuju dorzolateralni entorinalni korteksu te CA1 i CA3 polje hipokampusa četiri, osam i jedanaest mjeseci nakon inokulacije tau fibrila. TF, skupina životinja koja je primila tau fibrile; DLEnt, dorzolateralni entorinalni korteks; CA1, CA1 polje; CA3, CA3 polje. Mjerilo = 50  $\mu$ m.**

## *5.8. Prikaz neurohistopatoloških promjena bojanjem otopinom srebrnog nitrata prema Bielschowskom*

Kako bi se analiziralo da li intracerebralna primjena tau oligomera i tau fibrila u životinja uzrokuje stvaranje neurohistopatoloških promjena, rađeno je bojanje prema Bielschowskom četiri, osam i jedanaest mjeseci nakon primjene tau oligomera i tau fibrila u medijalni entorinalni korteks Wistar štakora. Analizirana su područja na razini injiciranja (-6,84 mm od bregme), rostralno (-5,64 mm od bregme) i kaudalno od mjesta injiciranja (-8,04 mm od bregme).

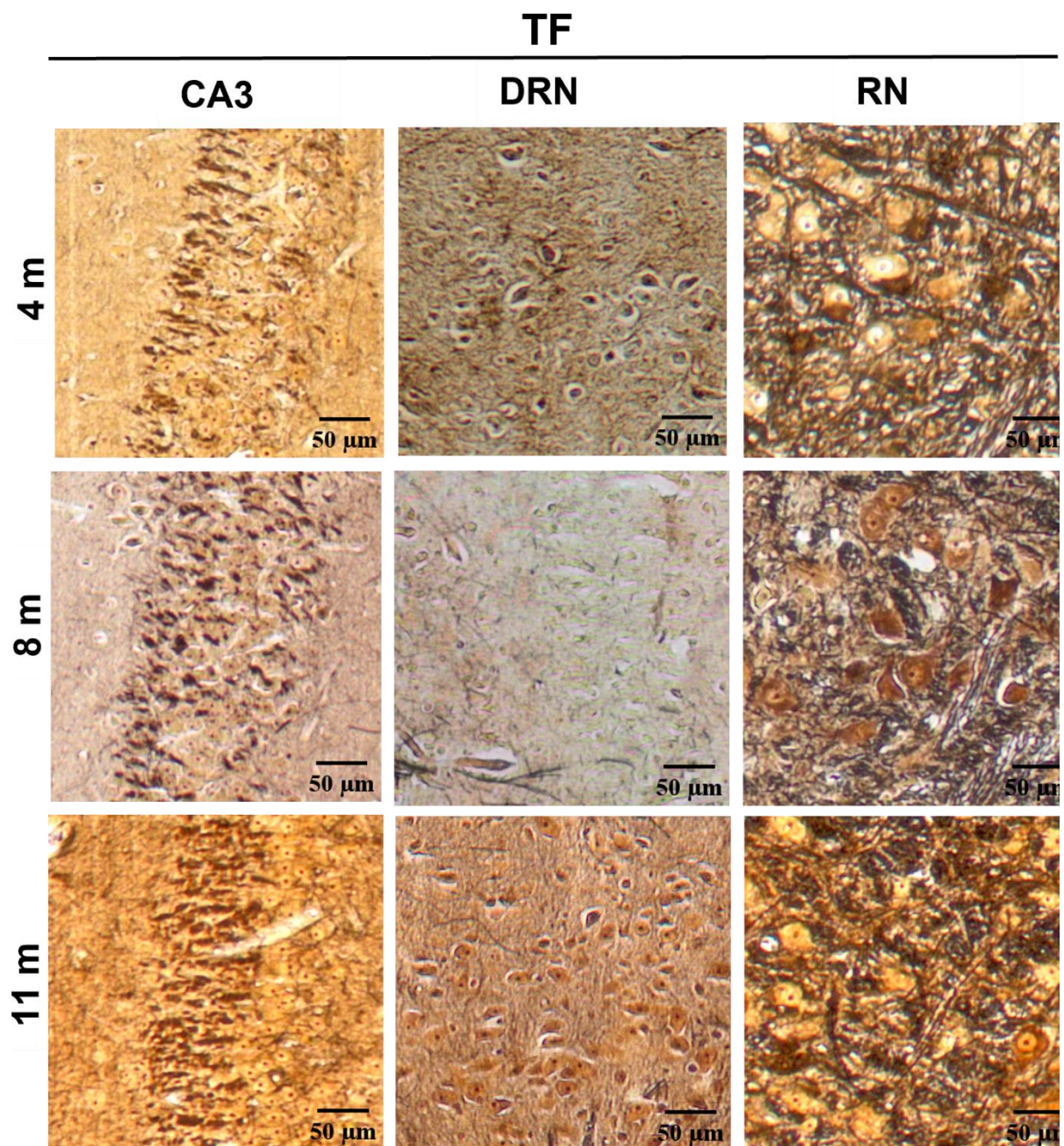
Četiri, osam i jedanaest mjeseci nakon inokulacije tau oligomera (**Slika 56**) i tau fibrila (**Slika 57**) u medijalni entorinalni korteks životinja uočene su promjene u hipokampalnoj formaciji (CA3). Osam mjeseci nakon primjene tau oligomera u životinja, u dorzalnoj raphe jezgri uočene su neurofibrilarne promjene (**Slika 56**). Neurofibrilarne promjene uočene su četiri i jedanaest mjeseci nakon primjene tau fibrila u životinja u dorzalnoj raphe jezgri (**Slika 57**). U crvenoj jezgri neurofibrilarne promjene uočene su jedanaest mjeseci nakon primjene tau oligomera (**Slika 56**), te četiri, osam i jedanaest mjeseci nakon primjene tau fibrila u životinja (**Slika 57**).





**Slika 56. Prikaz neurohistopatoloških promjena bojanjem otopinom srebrnog nitrata prema Bielschowskom.** Reprezentativne slike prikazuju CA3 polje hipokampusa, dorzalnu raphe jezgru i crvenu jezgru četiri, osam i jedanaest mjeseci nakon inokulacije tau oligomera. TO, skupina životinja koja je primila tau oligomere; CA3, CA3 polje; RN, Crvena jezgra; DRN, dorzalna raphe jezgra. Mjerilo = 50  $\mu$ m.





**Slika 57. Prikaz neurohistopatoloških promjena bojanjem otopinom srebrnog nitrata prema Bielschowskom. Reprezentativne slike prikazuju CA3 polje hipokampusa, dorzalnu raphe jezgru i crvenu jezgru četiri, osam i jedanaest mjeseci nakon inokulacije tau fibrila. TF, skupina životinja koja je primila tau fibrile; CA3, CA3 polje; RN, Crvena jezgra; DRN, dorzalna raphe jezgra. Mjerilo = 50  $\mu$ m.**

## 5.9. Detekcija tau fibrila i tau oligomera Western blot metodom

### 5.9.1. Razina tau oligomera i tau fibrila nakon inokulacije u medijani entorinalni korteks Wistar štakora analizirana pomoću HT7 protutijela specifičnog za tau protein čovjeka

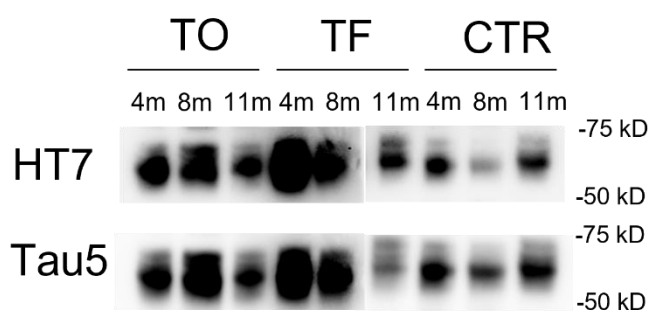
Razina ljudskog tau proteina (HT7, epitopi tau proteina čovjeka 159-163) i ukupnog tau proteina (Tau5) analizirana je iz homogenata cijelog entorinalnog korteksa i hipokampusa štakora 4, 8 i 11 mjeseci nakon inokulacije tau fibrila, tau oligomera ili fiziološke otopine u medijalni entorinalni korteks štakora. Intenzitet signala proteina je kvantificiran i normaliziran prema ukupnom signalu svih proteina u uzorku. Zbirni prikaz parametara dvosmjernog ANOVA testa dobiveni analizom Western blot metode prikazani su u **Tablici 25**.

#### *Razina tau proteina čovjeka (HT7) u entorinalnom korteksu štakora*

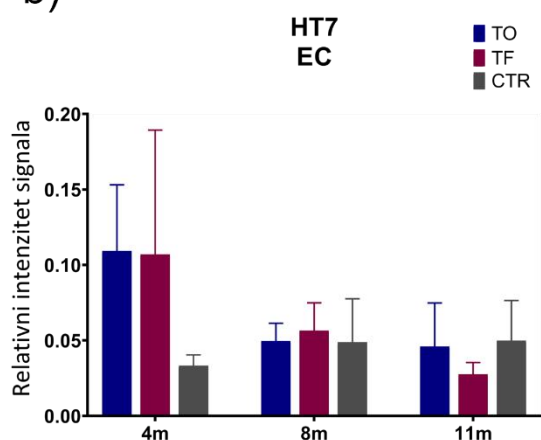
Razina ljudskog tau proteina u homogenatima entorinalnog korteksa štakora mjerena je Western blot metodom, a predočene slike membrana su reprezentativan prikaz detekcije ljudskog tau proteina i ukupnog tau proteina u tim uzorcima (**Slika 58a**).

Nisu uočene statistički značajne promjene u razini ljudskog tau proteina (Interakcija tretmana i vremena =  $F_{(4, 20)} = 1,898$ ,  $p = 0,15$ ;) (**Slika 58b**) i ukupnog tau proteina (Interakcija tretmana i vremena =  $F_{(4, 24)} = 0,779$ ,  $p = 0,55$ ) (**Slika 58c**) u uzorcima homogenata entorinalnog korteksa štakora.

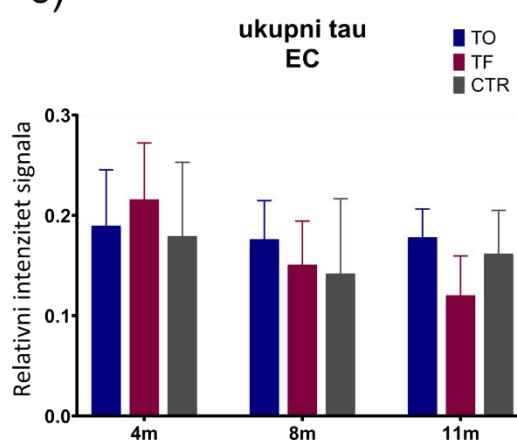
a)



b)



c)

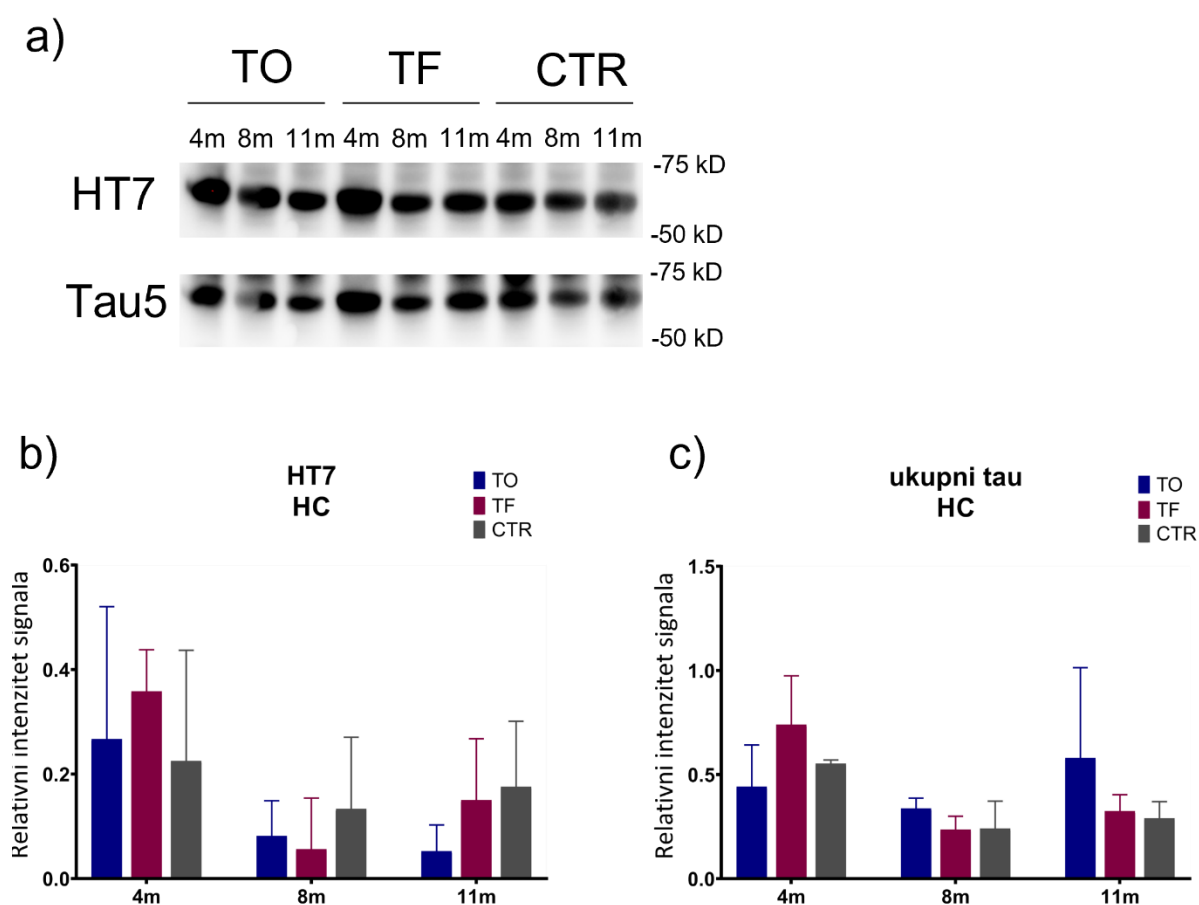


**Slika 58. Detekcija tau proteina čovjeka (HT7) i ukupnog tau proteina (Tau5) u entorinalnom korteksu štakora nakon inokulacije tau oligomera, tau fibrila ili fiziološke otopine.** (a) Reprezentativan prikaz detekcije tau proteina čovjeka (HT7) i ukupnog tau proteina (Tau5) Western blot metodom. Grafovi prikazuju relativni intenzitet signala (b) tau proteina čovjeka i (c) ukupnog tau proteina. Svaki stupac predstavlja srednju vrijednost  $\pm$  SD relativnog intenziteta signala na Western blotu normaliziranog prema ukupnom sadržaju proteina u uzorcima entorinalnog korteksa. N = 5. TO, skupina životinja koja je primila tau oligomere; TF, skupina životinja koja je primila tau fibrile; CTR, skupina životinja koja je primila fiziološku otopinu; EC, entorinalni korteks. Podaci su analizirani dvosmjernim ANOVA testom uz Tukey *post-hoc* test.

### Razina tau proteina čovjeka (HT7) u hipokampusu štakora

Razina tau proteina čovjeka u homogenatima hipokampusa štakora mjerena je Western blot metodom, a predočene slike membrana su reprezentativan prikaz detekcije tau proteina čovjeka i ukupnog tau proteina u navedenim uzorcima (**Slika 59a**).

Nisu uočene statistički značajne promjene u razini ljudskog tau proteina (Interakcija =  $F_{(4, 19)} = 0,645$ ,  $p = 0,64$ ) (**Slika 59b**) i ukupnog tau proteina (Interakcija =  $F_{(4, 20)} = 1,795$ ,  $p = 0,17$ ) (**Slika 59c**) u uzorcima homogenata hipokampusa štakora.



**Slika 59. Detekcija tau proteina čovjeka (HT7) i ukupnog tau proteina (Tau5) u hipokampusu štakora nakon inokulacije tau oligomera, tau fibrila ili fiziološke otopine.**

(a) Reprezentativan prikaz detekcije tau proteina čovjeka (HT7) i ukupnog tau proteina (Tau5) Western blot metodom. Grafovi prikazuju relativni intenzitet signala (b) tau proteina čovjeka i (c) ukupnog tau proteina. Svaki stupac predstavlja srednju vrijednost  $\pm$  SD relativnog intenziteta signala na Western blotu normaliziranog prema ukupnom sadržaju proteina u uzorcima hipokampusa.  $N = 5$ . TO, skupina životinja koja je primila tau oligomere; TF, skupina životinja koja je primila tau fibrile; CTR, skupina životinja koja je primila fiziološku otopinu; HC, hipokampus. Podaci su analizirani dvosmjernim ANOVA testom uz Tukey *post-hoc* test.



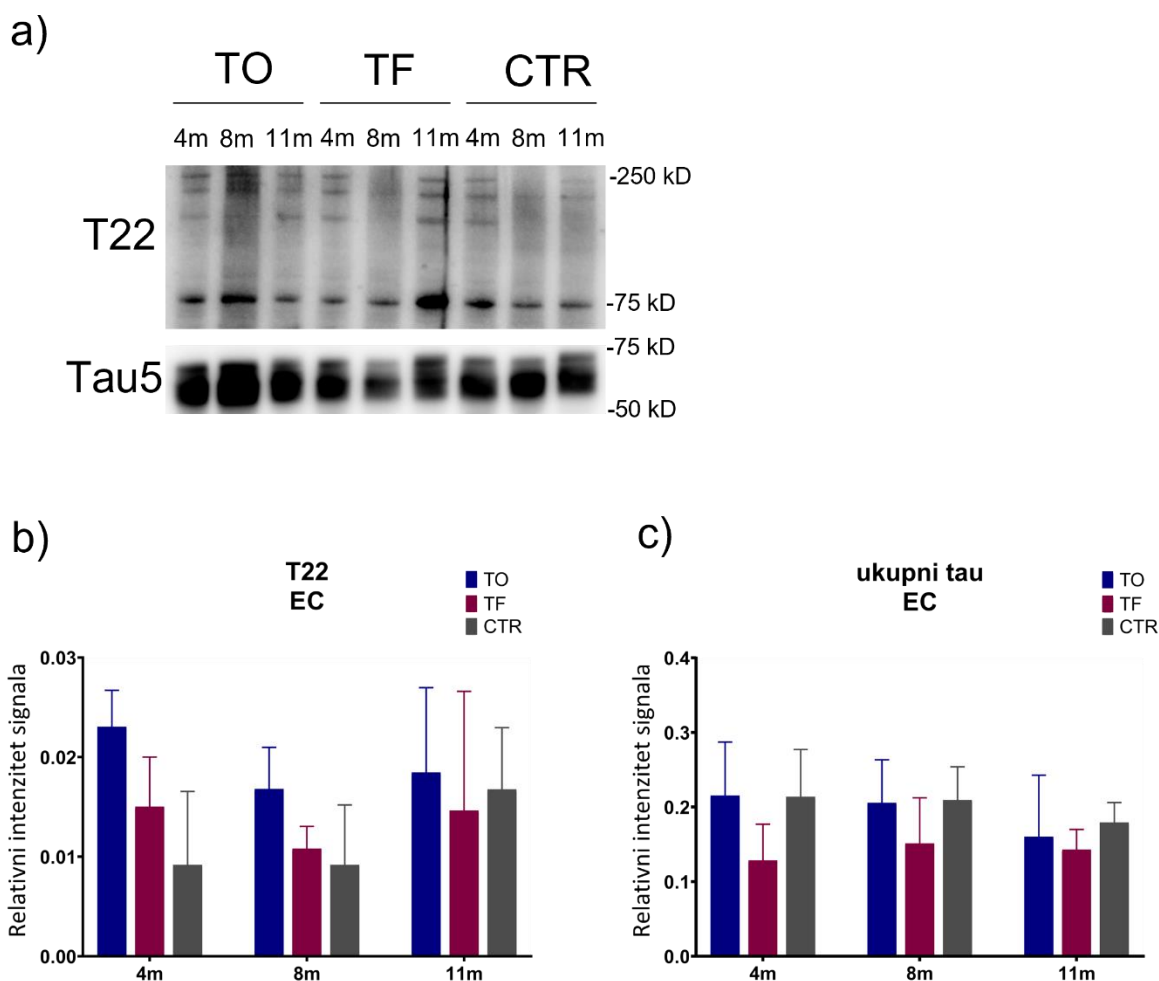
### ***5.9.2. Razina oligomernog oblika tau proteina u hipokampusu i entorinalnom korteksu štakora analizirana pomoću T22 protutijela specifičnog za injicirane tau oligomere***

Razina oligomernog oblika tau proteina (T22) i ukupnog tau proteina (Tau5) analizirana je iz homogenata hipokampusa i cijelog entorinalnog korteksa štakora 4, 8 i 11 mjeseci nakon primjene tau fibrila, tau oligomera ili fiziološke otopine u medijalni entorinalni korteks štakora. Intenzitet signala proteina je kvantificiran i normaliziran prema ukupnom signalu svih proteina u uzorku. Zbirni prikaz parametara dvosmjernog ANOVA testa dobiveni analizom Western blot metode prikazani su u **Tablici 25**.

#### *Razina oligomernog oblika tau proteina u entorinalnom korteksu štakora*

Razina oligomernog oblika tau proteina u entorinalnom korteksu štakora mjerena je Western blot metodom, a predočene slike membrana su reprezentativan prikaz detekcije oligomernog tau proteina i ukupnog tau proteina u navedenim uzorcima (**Slika 60a**).

Nisu uočene statistički značajne promjene u razini oligomernog oblika tau proteina (Interakcija =  $F_{(4, 24)} = 0,786$ ,  $p = 0,55$ ) (**Slika 60b**) i ukupnog tau proteina (Interakcija =  $F_{(4, 25)} = 0,399$ ,  $p = 0,80$ ) (**Slika 60c**) u uzorcima homogenata entorinalnog korteksa štakora.



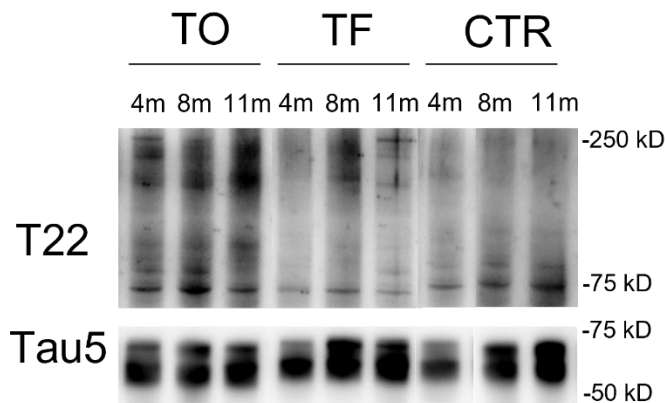
**Slika 60. Detekcija oligomernog oblika tau proteina (T22) i ukupnog tau proteina (Tau5) u entorinalnom korteksu štakora nakon inokulacije tau oligomera, tau fibrila ili fiziološke otopine.** (a) Reprezentativan prikaz oligomernog oblika tau proteina (T22) i ukupnog tau proteina (Tau5) Western blot metodom. Grafovi prikazuju relativni intenzitet signala (b) oligomernog oblika tau proteina i (c) ukupnog tau proteina. Svaki stupac predstavlja srednju vrijednost  $\pm$  SD relativnog intenziteta signala na Western blotu normaliziranog prema ukupnom sadržaju proteina u uzorcima entorinalnog korteksa. N = 5. TO, skupina životinja koja je primila tau oligomere; TF, skupina životinja koja je primila tau fibrile; CTR, skupina životinja koja je primila fiziološku otopinu; EC, entorinalni korteks. Podaci su analizirani dvosmjernim ANOVA testom uz Tukey *post-hoc* test.

#### *Razina oligomernog oblika tau proteina u hipokampusu štakora*

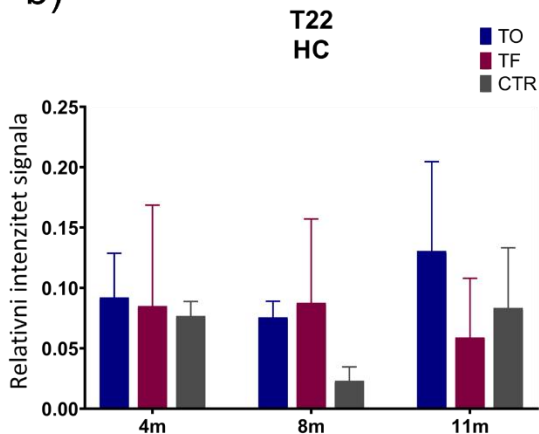
Razina oligomernog oblika tau proteina u hipokampusu štakora mjerena je Western blot metodom, a predočene slike membrana su reprezentativan prikaz detekcije ljudskog tau proteina i ukupnog tau proteina u navedenim uzorcima (Slika 61a).

Nisu uočene statistički značajne promjene u razini oligomernog oblika tau proteina (Interakcija =  $F_{(4, 23)} = 0,928$ ,  $p = 0,46$ ) (Slika 61b) u uzorcima homogenata hipokampusa štakora. Dolazi do statistički značajnog utjecaja primijenjenih tau oligomera na razinu ukupnog tau proteina (Interakcija =  $F_{(4, 24)} = 3,692$ ,  $p < 0,05$ ; Tretman =  $F_{(2, 24)} = 4,003$ ,  $p < 0,05$ ) u uzorcima homogenata hipokampusa štakora (Slika 61c).

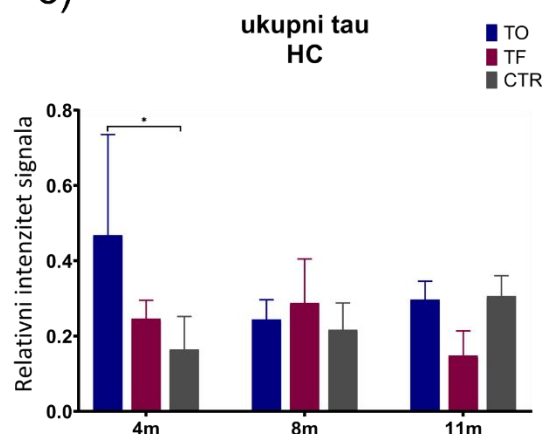
a)



b)



c)



**Slika 61. Detekcija oligomernog oblika tau proteina (T22) i ukupnog tau proteina (Tau5) u hipokampusu štakora nakon inokulacije tau oligomera, tau fibrila ili fiziološke otopine.**

(a) Reprezentativan prikaz oligomernog oblika tau proteina (T22) i ukupnog tau proteina (Tau5) Western blot metodom. Grafovi prikazuju relativni intenzitet signala (b) oligomernog oblika tau proteina i (c) ukupnog tau proteina. Svaki stupac predstavlja srednju vrijednost  $\pm$  SD relativnog intenziteta signala na Western blotu normaliziranog prema ukupnom sadržaju proteina u uzorcima hipokampusa.  $N = 5$ . TO, skupina životinja koja je primila tau oligomere; TF, skupina životinja koja je primila tau fibrile; CTR, skupina životinja koja je primila fiziološku otopinu; HC, hipokampus. \*  $p < 0,05$ . Podaci su analizirani dvosmjernim ANOVA testom uz Tukey *post-hoc* test.

## 5.10. Analiza izražaja fosforiliranog tau proteina Western blot metodom

Izražaj tau proteina fosforiliranog na serinu 202 i treoninu 205 (AT8), serinu 396 i serinu 404 (PHF1), serinu 202 (CP13), te treoninu 212 i serinu 214 (AT100) analiziran je u homogenatima cijelog entorinalnog korteksa i hipokampusa štakora, četiri, osam i jedanaest mjeseci nakon inokulacije tau fibrila, tau oligomera ili fiziološke otopine u medijalni entorinalni korteks štakora. Intenzitet signala proteina je kvantificiran i normaliziran prema ukupnom signalu svih proteina u uzorku. Fosforilacija tau proteina izražena je kao omjer imunoreaktivnosti fosforiliranog tau proteina prema ukupnom tau. Zbirni prikaz parametara dvosmjernog ANOVA testa dobiveni analizom Western blot metode prikazani su u **Tablici 25**.

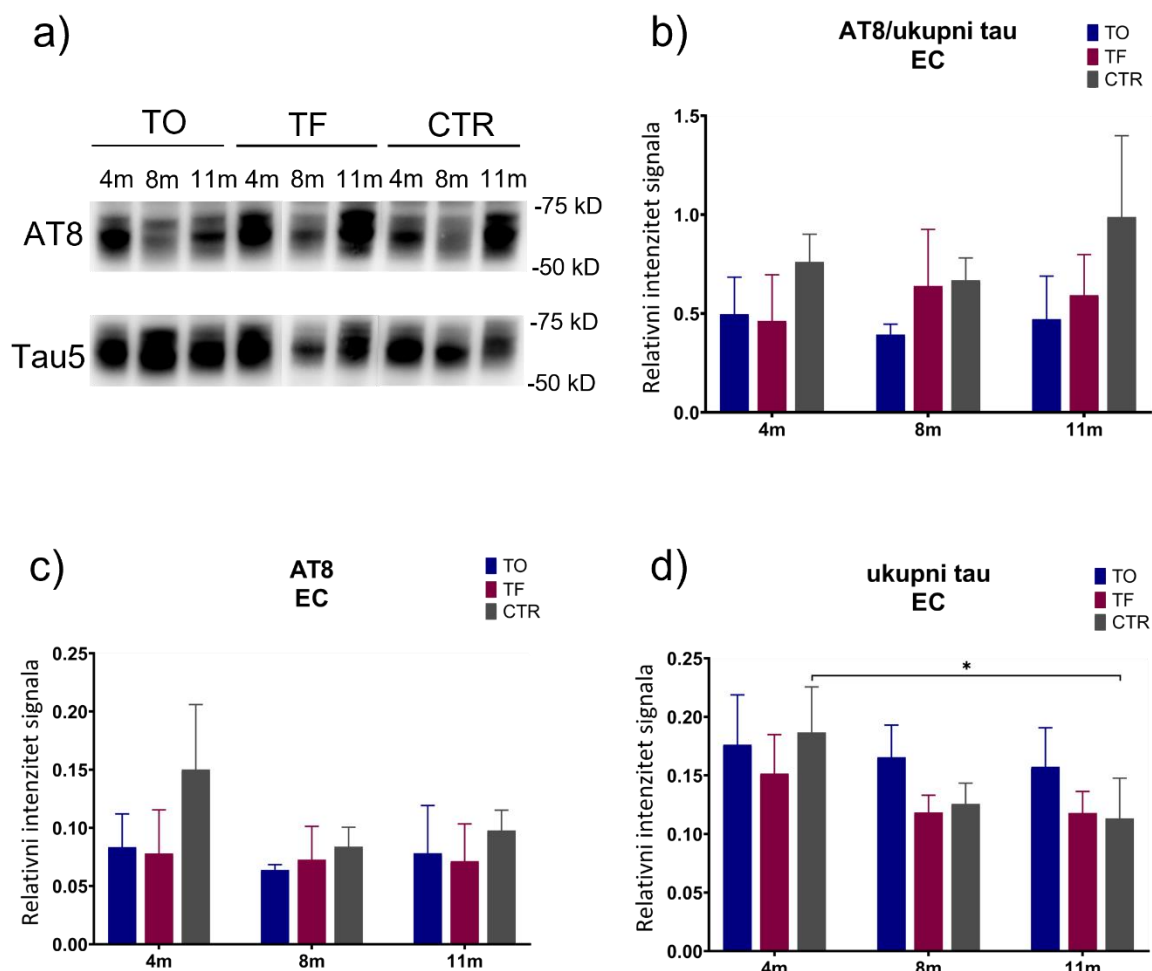
### 5.10.1. Izražaj tau proteina fosforiliranog na serinu 202 i treoninu 205 (AT8)

*Izražaj tau proteina fosforiliranog na serinu 202 i treoninu 205 u entorinalnom korteksu štakora*

Razina fosforiliranog tau proteina (AT8) u homogenatima entorinalnog korteksa štakora mjerena je Western blot metodom, a predočene slike membrane su reprezentativan prikaz detekcije fosforiliranog tau proteina i ukupnog tau proteina u navedenim uzrocima (**Slika 62a**).

Nisu uočene statistički značajne promjene u omjeru fosforiliranog (AT8, p-tau Ser202/Thr205) i ukupnog tau proteina (Interakcija =  $F_{(4, 26)} = 0,959$ ,  $p = 0,45$ ) (**Slika 62b**), kao i u izražaju fosforiliranog tau proteina (Interakcija =  $F_{(4, 26)} = 1,112$ ,  $p = 0,37$ ) (**Slika 62c**) u uzorcima homogenata entorinalnog korteksa štakora.

Uočena je smanjena ekspresija ukupnog tau proteina jedanaest mjeseci nakon primjene fiziološke otopine (Vrijeme =  $F_{(2, 26)} = 6,156$ ,  $p < 0,01$ ) u odnosu na četiri mjeseca nakon primjene ( $p < 0,05$ ) u kontrolnoj skupini životinja. Nije uočena statistički značajna razlika u ekspresiji ukupnog tau proteina u entorinalnom korteksu primjenom tau oligomera i tau fibrila tijekom vremena (Interakcija =  $F_{(4, 26)} = 1,055$ ,  $p = 0,40$ ) (**Slika 62d**).



**Slika 62. Izražaj tau proteina fosforiliranog na Ser202/Thr205 (AT8) u entorinalnom korteksu štakora nakon inokulacije tau oligomera, tau fibrila ili fiziološke otopine. (a)** Reprezentativan prikaz detekcije fosforiliranog tau proteina (AT8) i ukupnog tau proteina (Tau5) Western blot metodom. **(b)** Fosforilacija tau proteina izražena je kao omjer imunoreaktivnosti AT8 prema ukupnom proteinu tau. Grafovi prikazuju ekspresiju **(c)** tau proteina fosforiliranog na serinu 202 i treoninu 205 (AT8) i **(d)** ukupnog tau proteina. Svaki stupac predstavlja srednju vrijednost  $\pm$  SD relativnog intenziteta signala na Western blotu normaliziranog prema ukupnom sadržaju proteina u uzorcima entorinalnog korteksa. N = 5. TO, skupina životinja koja je primila tau oligomere; TF, skupina životinja koja je primila tau fibrile; CTR, skupina životinja koja je primila fiziološku otopinu; EC, entorinalni korteks. \*  $p < 0,05$ . Podaci su analizirani dvosmjernim ANOVA testom uz Tukey *post-hoc* test.

### *Izražaj tau proteina fosforiliranog na serinu 202 i treoninu 205 u hipokampusu štakora*

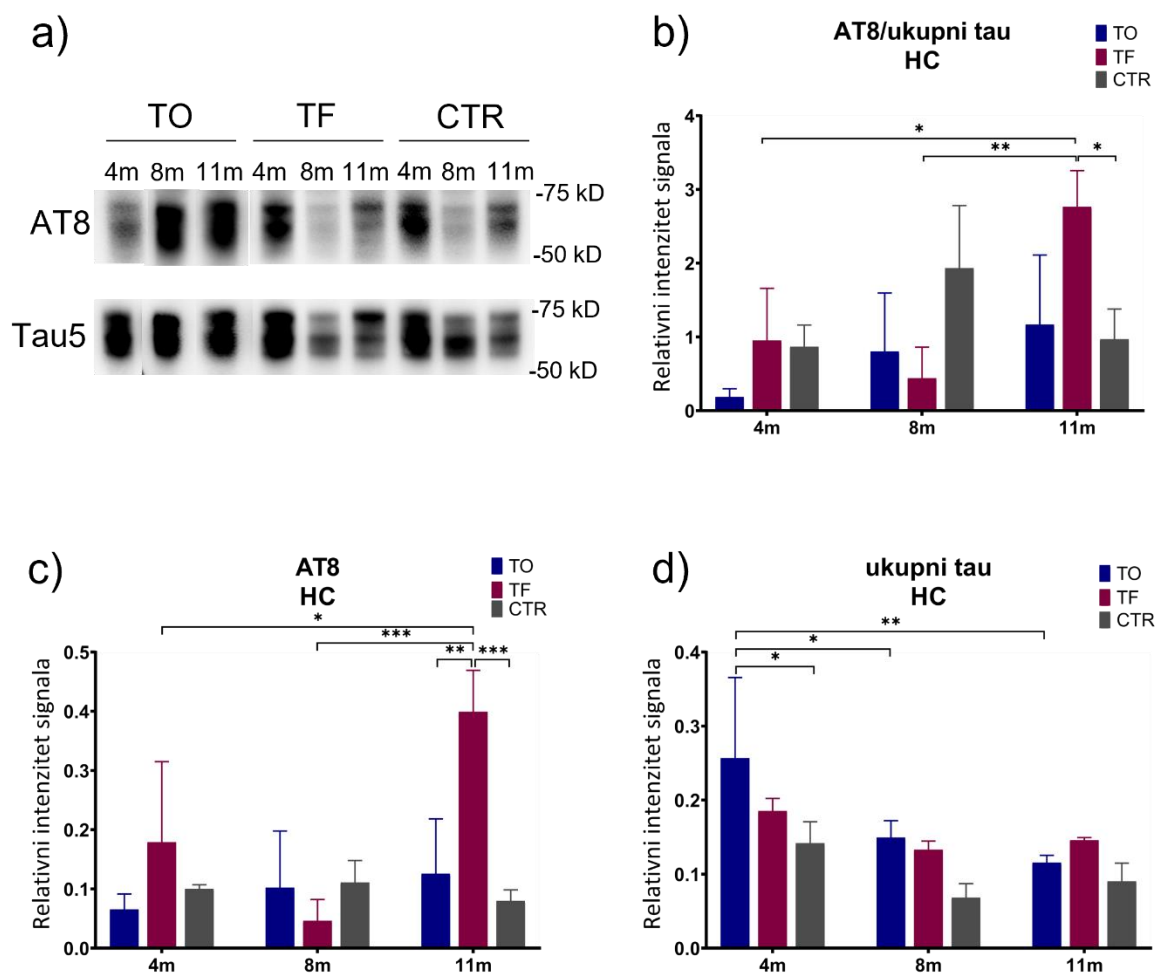
Razina fosforiliranog tau proteina (AT8) u homogenatima hipokampusu štakora mjerena je Western blot metodom, a predočene slike membrana su reprezentativan prikaz detekcije fosforiliranog tau proteina i ukupnog tau proteina u navedenim uzorcima (**Slika 63a**).

Analizom omjera fosforiliranog (p-tau Ser202/Thr205) i ukupnog tau proteina u hipokampusu životinja uočen je statistički značajan utjecaj primijene tau fibrila (Interakcija =  $F_{(4, 21)} = 5,496$ ,  $p < 0,01$ ; Vrijeme =  $F_{(2,21)} = 6,092$ ,  $p = 0,01$ ; Tretman =  $F_{(2,21)} = 3,058$ ,  $p = 0,05$ ). Jedanaest mjeseci nakon primijene tau fibrila u životinja, dolazi do značajne promjene u omjeru fosforiliranog i ukupnog tau proteina u hipokampusu životinja u odnosu na omjer tau proteina izmjeren nakon četiri mjeseca ( $p < 0,05$ ) i osam mjeseci ( $p < 0,01$ ). Uočena je i značajna promjena u omjeru fosforiliranog (AT8) i ukupnog tau proteina u odnosu na kontrolnu skupinu životinja iste dobi ( $p < 0,05$ ) (**Slika 63b**).

Uočen je statistički značajan utjecaj primijenjenih tau fibrila na fosforilirani proteini tau (AT8, p-tau Ser202/Thr205) u hipokampusu životinja (Interakcija =  $F_{(4, 21)} = 6,292$ ,  $p < 0,01$ ; Vrijeme =  $F_{(2,21)} = 6,541$ ,  $p = 0,01$ ; Tretman =  $F_{(2,21)} = 7,199$ ,  $p = 0,004$ ). Jedanaest mjeseci nakon primijene tau fibrila u životinja, izmjerena je povećana ekspresija fosforiliranog tau proteina u hipokampusu životinja u odnosu na kontrolnu skupinu životinja iste dobi ( $p < 0,001$ ) i na skupinu životinja koje su primile tau oligomere ( $p < 0,01$ ). Također, dolazi do porasta ekspresije fosforiliranog tau proteina u hipokampusu životinja u odnosu na ekspresiju fosforiliranog tau proteina izmjerenu nakon četiri mjeseca ( $p < 0,05$ ) i nakon osam mjeseci ( $p < 0,001$ ) (**Slika 63c**).

Mjerenjem ukupnog tau proteina u hipokampusu životinja uočeno je da primjena tau oligomera dovodi do statistički značajnog sniženja ekspresije tau proteina (Vrijeme =  $F_{(2, 21)} = 13,65$ ,  $p < 0,001$ ) osam mjeseci ( $p < 0,05$ ) i jedanaest mjeseci nakon primijene tau oligomera ( $p < 0,01$ ). Četiri mjeseca nakon tretmana, ekspresija ukupnog tau proteina bila je povećana u skupini životinja koje su primile tau oligomere u odnosu na kontrolnu skupinu životinja iste dobi ( $p < 0,05$ ). Nije uočena statistički značajna razlika u ekspresiji ukupnog tau proteina u hipokampusu životinja primjenom tau fibrila tijekom vremena (Interakcija =  $F_{(4, 21)} = 1,910$ ,  $p = 0,15$ ) (**Slika 63d**).





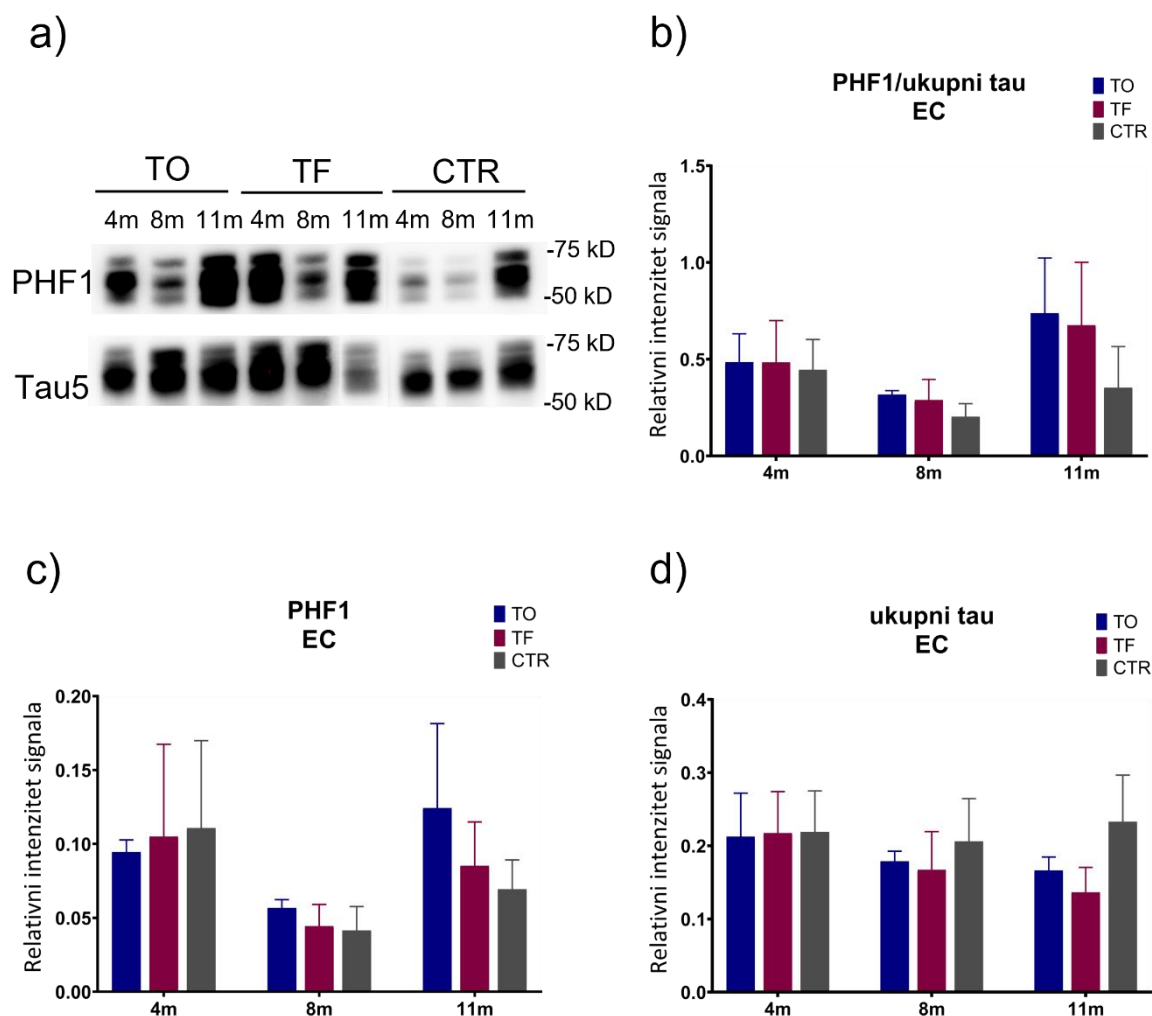
**Slika 63. Izražaj tau proteina fosforiliranog na Ser202/Thr205 (AT8) u hipokampusu štakora nakon inokulacije tau oligomera, tau fibrila ili fiziološke otopine. (a)** Reprezentativan prikaz detekcije fosforiliranog tau proteina (AT8) i ukupnog tau proteina (Tau5) Western blot metodom. **(b)** Fosforilacija tau proteina izražena je kao omjer imunoreaktivnosti AT8 prema ukupnom proteinu tau. Grafovi prikazuju ekspresiju **(c)** tau proteina fosforiliranog na serinu 202 i treoninu 205 (AT8) i **(d)** ukupnog tau proteina. Svaki stupac predstavlja srednju vrijednost  $\pm$  SD relativnog intenziteta signala na Western blotu normaliziranog prema ukupnom sadržaju proteina u uzorcima hipokampusu. N = 5. TO, skupina životinja koja je primila tau oligomere; TF, skupina životinja koja je primila tau fibrile; CTR, skupina životinja koja je primila fiziološku otopinu; HC, hipokampus. \* p < 0,05; \*\* p < 0,01; \*\*\* p < 0,001. Podaci su analizirani dvosmjernim ANOVA testom uz Tukey *post-hoc* test.

### **5.10.2. Izražaj tau proteina fosforiliranog na serinu 396 i serinu 404 (PHF1)**

*Izražaj tau proteina fosforiliranog na serinu 396 i serinu 404 u entorinalnom korteksu štakora*

Razina tau proteina fosforiliranog na serinu 396 i serinu 404 mjerena je u homogenatima entorinalnog korteksa štakora Western blot metodom, a predočene slike membrana su reprezentativan prikaz detekcije fosforiliranog tau proteina i ukupnog tau proteina u navedenim uzorcima (**Slika 64a**).

Nisu uočene statistički značajne promjene u omjeru fosforiliranog i ukupnog tau proteina (Interakcija =  $F_{(4, 27)} = 1,002$ ,  $p = 0,42$ ) (**Slika 64b**), kao i u izražaju tau proteina fosforiliranog na Ser396/Ser404 (Interakcija =  $F_{(4, 27)} = 0,962$ ,  $p = 0,44$ ) (**Slika 64c**) i ukupnog tau proteina (Interakcija =  $F_{(4, 27)} = 0,969$ ,  $p = 0,44$ ) (**Slika 64d**) u uzorcima homogenata entorinalnog korteksa štakora.



**Slika 64. Izražaj tau proteina fosforiliranog na Ser396/Ser404 u entorinalnom korteksu štakora nakon inokulacije tau oligomera, tau fibrila ili fiziološke otopine. (a)** Reprezentativan prikaz detekcije fosforiliranog tau proteina (PHF1) i ukupnog tau proteina (Tau5) Western blot metodom. **(b)** Fosforilacija tau proteina izražena je kao omjer imunoreaktivnosti PHF1 prema ukupnom proteinu tau. Grafovi prikazuju ekspresiju **(c)** tau proteina fosforiliranog na serinu 396 i serinu 404 (PHF1) i **(d)** ukupnog tau proteina. Svaki stupac predstavlja srednju vrijednost  $\pm$  SD relativnog intenziteta signala na Western blotu normaliziranog prema ukupnom sadržaju proteina u uzorcima entorinalnog korteksa. N = 5. TO, skupina životinja koja je primila tau oligomere; TF, skupina životinja koja je primila tau fibrile; CTR, skupina životinja koja je primila fiziološku otopinu; EC, entorinalni korteks. Podaci su analizirani dvosmjernim ANOVA testom uz Tukey *post-hoc* test.

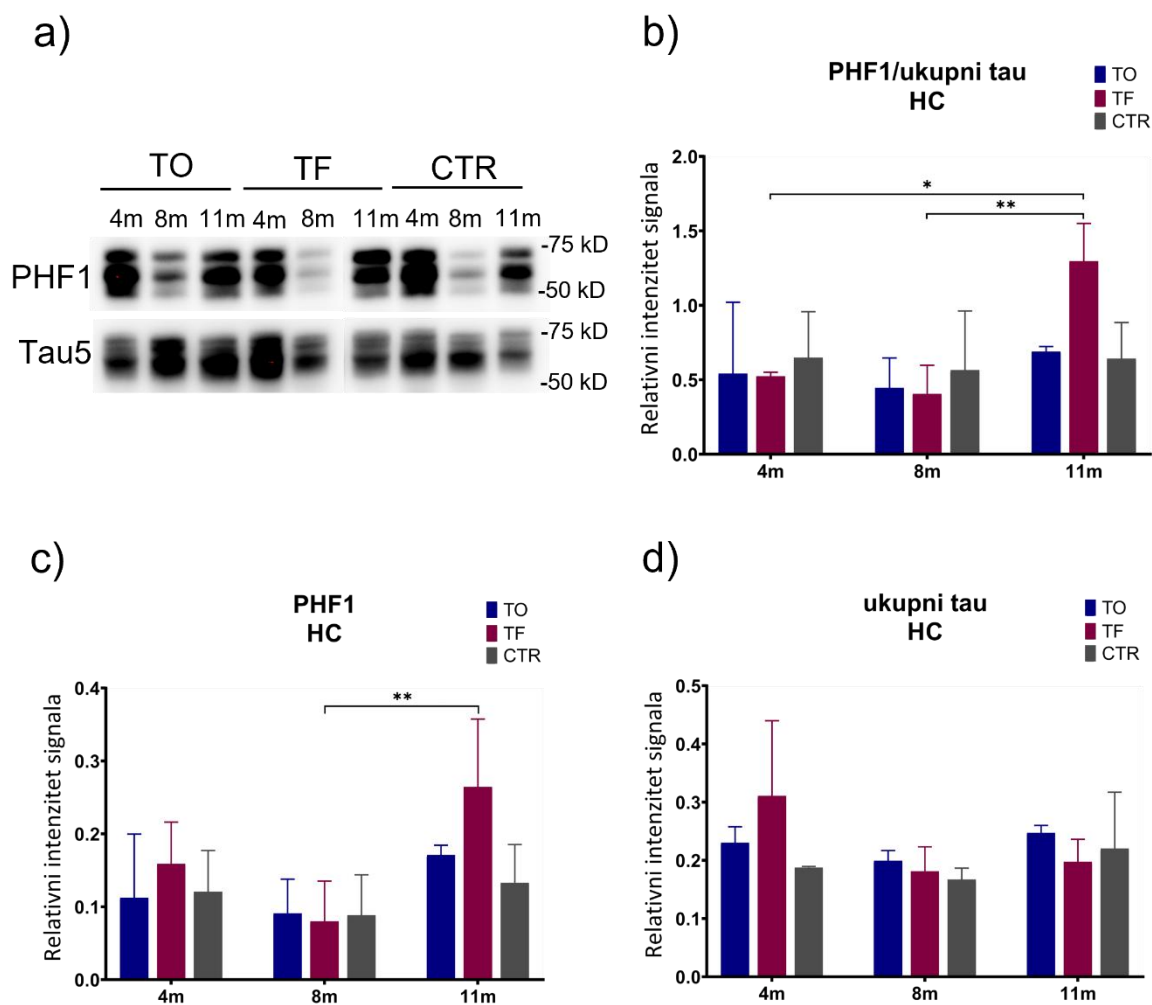
### *Izražaj tau proteina fosforiliranog na serinu 396 i serinu 404 u hipokampusu štakora*

Izražaj tau proteina fosforiliranog na serinu 396 i serinu 404 mjeren je u homogenatima hipokampusu štakora Western blot metodom, a predočene slike membrana su reprezentativan prikaz detekcije fosforiliranog tau proteina i ukupnog tau proteina u navedenim uzrocima (**Slika 65a**).

Analizom omjera fosforiliranog i ukupnog tau proteina u hipokampusu životinja uočen je statistički značajan utjecaj primijenjenih tau fibrila tijekom vremena (Interakcija =  $F_{(4, 27)} = 3,120$ ,  $p < 0,05$ ; Vrijeme =  $F_{(2,27)} = 6,997$ ,  $p = 0,004$ ). Jedanaest mjeseci nakon primjene tau fibrila u životinja, dolazi do značajnog povećanja u omjeru fosforiliranog i ukupnog tau proteina u hipokampusu životinja u odnosu na omjer fosforiliranog i ukupnog tau proteina nakon četiri mjeseca ( $p < 0,05$ ) i osam mjeseci ( $p < 0,01$ ) (**Slika 65b**).

Uočena je statistički značajna razlika u vrijednostima fosforiliranog tau proteina (p-tau Ser396/Ser404) u hipokampusu životinja primjenom tau fibrila tijekom vremena (Vrijeme =  $F_{(2, 27)} = 8,453$ ,  $p < 0,01$ ). Jedanaest mjeseci nakon primjene tau fibrila u životinja, dolazi do porasta ekspresije fosforiliranog tau proteina u hipokampusu životinja u odnosu na ekspresiju proteina izmjerenu nakon osam mjeseci od primjene tau fibrila u životinja ( $p < 0,01$ ), dok nisu uočene statistički značajne razlika u ekspresiji fosforiliranog tau proteina u hipokampusu životinja primjenom tau oligomera (Interakcija =  $F_{(4, 27)} = 1,492$ ,  $p = 0,23$ ) (**Slika 65c**).

Nisu uočene statistički značajne promjene u ekspresiji ukupnog tau proteina u hipokampusu životinja (Interakcija =  $F_{(4, 27)} = 2,014$ ,  $p = 0,12$ ) (**Slika 65d**).



**Slika 65. Izražaj tau proteina fosforiliranog na Ser396/Ser404 u hipokampusu štakora nakon inokulacije tau oligomera, tau fibrila ili fiziološke otopine.** (a) Reprezentativan prikaz detekcije fosforiliranog tau proteina (PHF1) i ukupnog tau proteina (Tau5) Western blot metodom. (b) Fosforilacija tau proteina izražena je kao omjer imunoreaktivnosti PHF1 prema ukupnom proteinu tau. Grafovi prikazuju ekspresiju (c) tau proteina fosforiliranog na serinu 396 i serinu 404 (PHF1) i (d) ukupnog tau proteina. Svaki stupac predstavlja srednju vrijednost  $\pm$  SD relativnog intenziteta signala na Western blotu normaliziranog prema ukupnom sadržaju proteina u uzorcima hipokampusu. N = 5. TO, skupina životinja koja je primila tau oligomere; TF, skupina životinja koja je primila tau fibrile; CTR, skupina životinja koja je primila fiziološku otopinu; HC, hipokampus. \* p < 0,05; \*\* p < 0,01. Podaci su analizirani dvosmjernim ANOVA testom uz Tukey *post-hoc* test.

### 5.10.3. Izražaj tau proteina fosforiliranog na serinu 202 (CP13)

#### *Izražaj tau proteina fosforiliranog na serinu 202 u entorinalnom korteksu štakora*

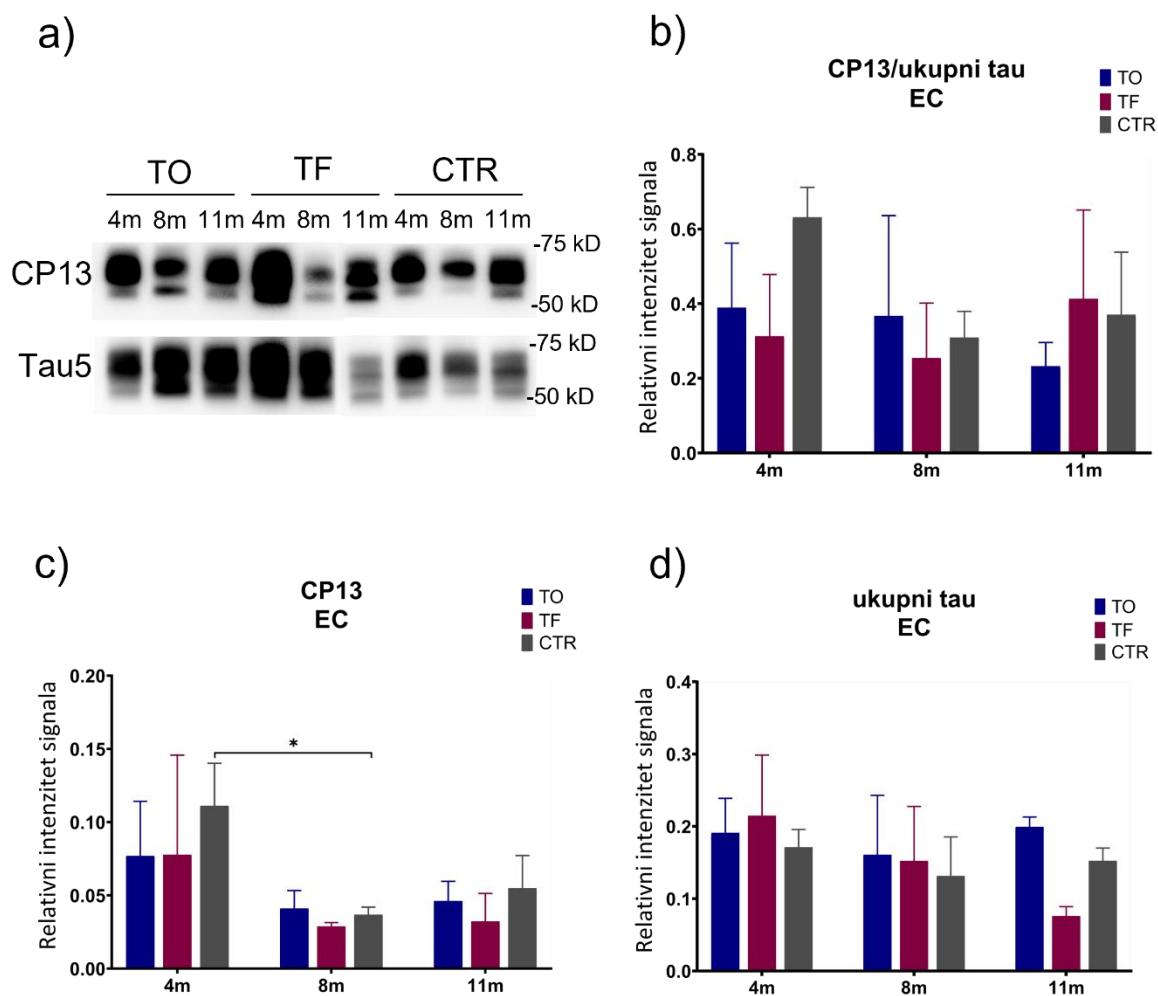
Izražaj tau proteina fosforiliranog na serinu 202 (CP13) mjereno je u homogenatima entorinalnog korteksa štakora Western blot metodom, a predložene slike membrana su reprezentativan prikaz detekcije fosforiliranog tau proteina (CP13) i ukupnog tau proteina u navedenim uzorcima (Tau5) (**Slika 66a**).

Nisu uočene statistički značajne promjene u omjeru fosforiliranog (CP13, p-tau Ser202) i ukupnog tau proteina u uzorcima homogenata entorinalnog korteksa štakora ( $F_{(4, 2)} = 2,003$ ,  $p = 0,12$ ) (**Slika 66b**).

Nije uočena statistički značajna promjena u ekspresiji fosforiliranog tau proteina (CP13, p-tau Ser202) u entorinalnom korteksu štakora primjenom tau oligomera i tau fibrila (Interakcija =  $F_{(4, 27)} = 0,453$ ,  $p = 0,77$ ). Osam mjeseci nakon primjene fiziološke otopine u životinja dolazi do pada u razini fosforiliranog tau proteina (Vrijeme =  $F_{(2, 27)} = 10,78$ ,  $p < 0,001$ ) (**Slika 66c**).

Nije uočena statistički značajna promjena u ekspresiji ukupnog tau proteina u uzorcima homogenata entorinalnog korteksa štakora (Interakcija =  $F_{(4, 27)} = 2,362$ ,  $p = 0,08$ ) (**Slika 66d**).





**Slika 66. Izražaj tau proteina fosforiliranog na Ser202 u entorinalnom korteksu štakora nakon inokulacije tau oligomera, tau fibrila ili fiziološke otopine.** (a) Reprezentativan prikaz detekcije fosforiliranog tau proteina (CP13) i ukupnog tau proteina (Tau5) Western blot metodom. (b) Fosforilacija tau proteina izražena je kao omjer imunoreaktivnosti CP13 prema ukupnom proteinu tau. Grafovi prikazuju ekspresiju (c) tau proteina fosforiliranog na serinu 202 (CP13) i (d) ukupnog tau proteina. Svaki stupac predstavlja srednju vrijednost  $\pm$  SD relativnog intenziteta signala na Western blotu normaliziranog prema ukupnom sadržaju proteina u uzorcima entorinalnog korteksa. N = 5. TO, skupina životinja koja je primila tau oligomere; TF, skupina životinja koja je primila tau fibrile; CTR, skupina životinja koja je primila fiziološku otopinu; EC, entorinalni korteks. \*  $p < 0,05$ . Podaci su analizirani dvosmjernim ANOVA testom uz Tukey *post-hoc* test.

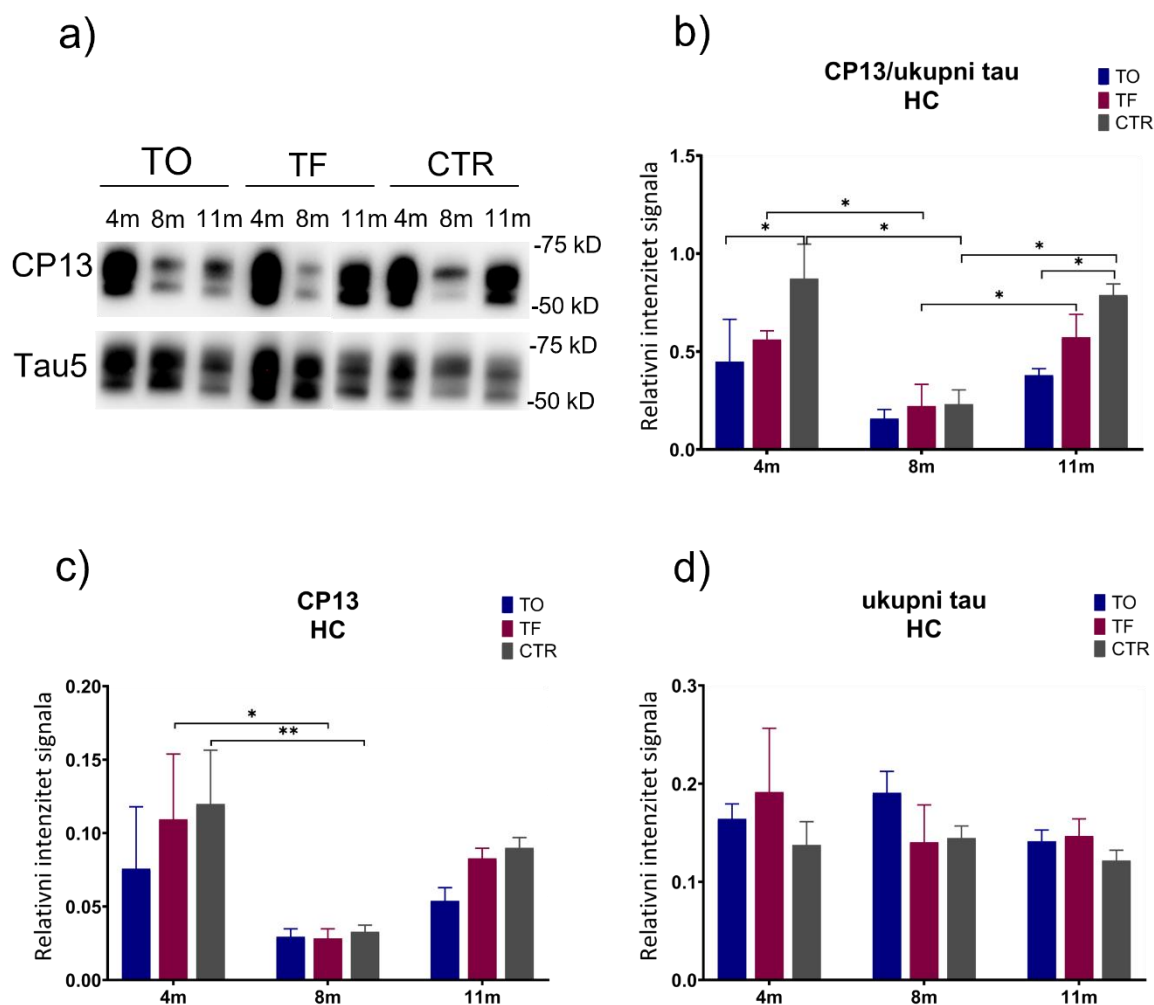
### *Izražaj tau proteina fosforiliranog na serinu 202 u hipokampusu štakora*

Izražaj tau proteina fosforiliranog na serinu 202 (CP13) mjerjen je u homogenatima hipokampusa štakora Western blot metodom, a predočene slike membrana su reprezentativan prikaz detekcije fosforiliranog tau proteina (CP13) i ukupnog tau proteina (Tau5) u navedenim uzorcima (**Slika 67a**).

Mjerenjem omjera fosforiliranog (p-tau Ser202) i ukupnog tau proteina u hipokampusu životinja uočeno je da primjena tau fibrila dovodi do statistički značajne promjene u omjeru tau proteina (Vrijeme =  $F_{(2, 15)} = 32,17$ ,  $p < 0,0001$ ) nakon osam i jedanaest mjeseci. Osam mjeseci nakon primjene tau fibrila u životinja, dolazi do pada u omjeru fosforiliranog i ukupnog tau proteina u odnosu na omjer tau proteina nakon četiri mjeseca od primjene tau fibrila u životinja ( $p < 0,05$ ). Jedanaest mjeseci nakon primjene tau fibrila u životinja, dolazi do porasta omjera fosforiliranog i ukupnog tau proteina u hipokampusu životinja u odnosu na ekspresiju proteina izmjerenu nakon osam mjeseci ( $p < 0,05$ ). Nije uočena statistički značajna razlika u omjeru fosforiliranog i ukupnog tau proteina u hipokampusu primjenom tau oligomera tijekom vremena (Interakcija =  $F_{(4, 15)} = 2,010$ ,  $p = 0,14$ ) (**Slika 67b**).

Mjerenjem fosforiliranog tau proteina (CP13, p-tau Ser202) u hipokampusu uočeno je statistički značajno sniženje ekspresije tau proteina (Vrijeme =  $F_{(2, 18)} = 19,78$ ,  $p < 0,001$ ) osam mjeseci nakon primjene tau fibrila u odnosu na četiri mjeseca nakon primjene ( $p < 0,05$ ). Također, osam mjeseci nakon primjene fiziološke otopine dolazi do pada u razini fosforiliranog tau proteina u odnosu na četiri mjeseca primjene fiziološke otopine ( $p < 0,01$ ). Nije uočena statistički značajna razlika u ekspresiji fosforiliranog tau proteina u hipokampusu primjenom tau oligomera tijekom vremena (Interakcija =  $F_{(4, 18)} = 0,694$ ,  $p = 0,60$ ) (**Slika 67c**).

Nisu uočene statistički značajne promjene u ekspresiji ukupnog tau proteina u hipokampusu životinja (Interakcija =  $F_{(4, 18)} = 1,560$ ,  $p = 0,23$ ) (**Slika 67d**).



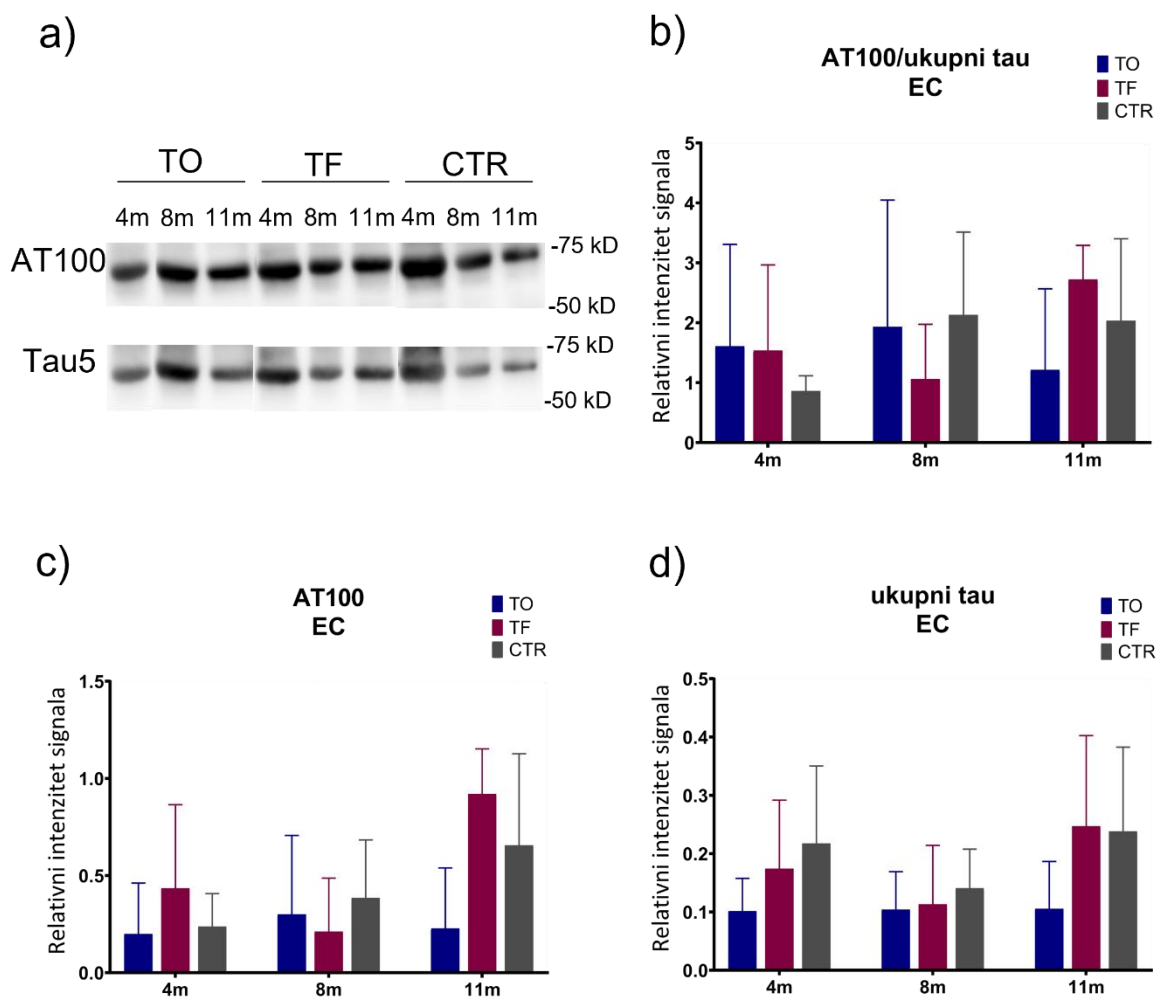
**Slika 67. Izražaj tau proteina fosforiliranog na Ser202 u hipokampusu štakora nakon inokulacije tau oligomera, tau fibrila ili fiziološke otopine. (a)** Reprezentativan prikaz detekcije fosforiliranog tau proteina (CP13) i ukupnog tau proteina (Tau5) Western blot metodom. **(b)** Fosforilacija tau proteina izražena je kao omjer imunoreaktivnosti CP13 prema ukupnom proteinu tau. Grafovi prikazuju ekspresiju **(c)** tau proteina fosforiliranog na serinu 202 (CP13) i **(d)** ukupnog tau proteina. Svaki stupac predstavlja srednju vrijednost  $\pm$  SD relativnog intenziteta signala na Western blotu normaliziranog prema ukupnom sadržaju proteina u uzorcima hipokampusa. N = 5. TO, skupina životinja koja je primila tau oligomere; TF, skupina životinja koja je primila tau fibrile; CTR, skupina životinja koja je primila fiziološku otopinu; HC, hipokampus. \*  $p < 0,05$ ; \*\*  $p < 0,01$ . Podaci su analizirani dvosmjernim ANOVA testom uz Tukey *post-hoc* test.

#### **5.10.4. Izražaj tau proteina fosforiliranog na treoninu 212 i serinu 214 (AT100)**

*Izražaj tau proteina fosforiliranog na serinu treoninu 212 i serinu 214 u entorinalnom korteksu štakora*

Izražaj tau proteina fosforiliranog na treoninu 212 i serinu 214 (AT100) mjenen je u homogenatima entorinalnog korteksa štakora Western blot metodom, a predočene slike membrana su reprezentativan prikaz detekcije fosforiliranog tau proteina (AT100) i ukupnog tau proteina (Tau5) u navedenim uzorcima (**Slika 68a**).

Nisu uočene statistički značajne promjene u omjeru tau proteina fosforiliranog na Thr212/Ser214 i ukupnog tau proteina (Interakcija =  $F_{(4, 25)} = 1,053$ ,  $p = 0,40$ ) (**Slika 68b**), kao i u izražaju fosforiliranog tau proteina (p-tau Thr212/Ser214) (Interakcija =  $F_{(4, 25)} = 1,461$ ,  $p = 0,24$ ) (**Slika 68c**) i ukupnog tau proteina (Interakcija =  $F_{(4, 26)} = 0,446$ ,  $p = 0,77$ ) (**Slika 68d**) u uzorcima homogenata entorinalnog korteksa štakora.



**Slika 68. Izražaj tau proteina fosforiliranog na Thr212/Ser214 u entorinalnom korteksu štakora nakon inokulacije tau oligomera, tau fibrila ili fiziološke otopine. (a)** Reprezentativan prikaz detekcije fosforiliranog tau proteina (AT100) i ukupnog tau proteina (Tau5) Western blot metodom. **(b)** Fosforilacija tau proteina izražena je kao omjer imunoreaktivnosti AT100 prema ukupnom proteinu tau. Grafovi prikazuju ekspresiju **(c)** tau proteina fosforiliranog na treoninu 212 i serinu 214 (AT100) i **(d)** ukupnog tau proteina. Svaki stupac predstavlja srednju vrijednost  $\pm$  SD relativnog intenziteta signala na Western blotu normaliziranog prema ukupnom sadržaju proteina u uzorcima entorinalnog korteksa. N = 5. TO, skupina životinja koja je primila tau oligomere; TF, skupina životinja koja je primila tau fibrile; CTR, skupina životinja koja je primila fiziološku otopinu; EC, entorinalni korteks. Podaci su analizirani dvosmjernim ANOVA testom uz Tukey *post-hoc* test.

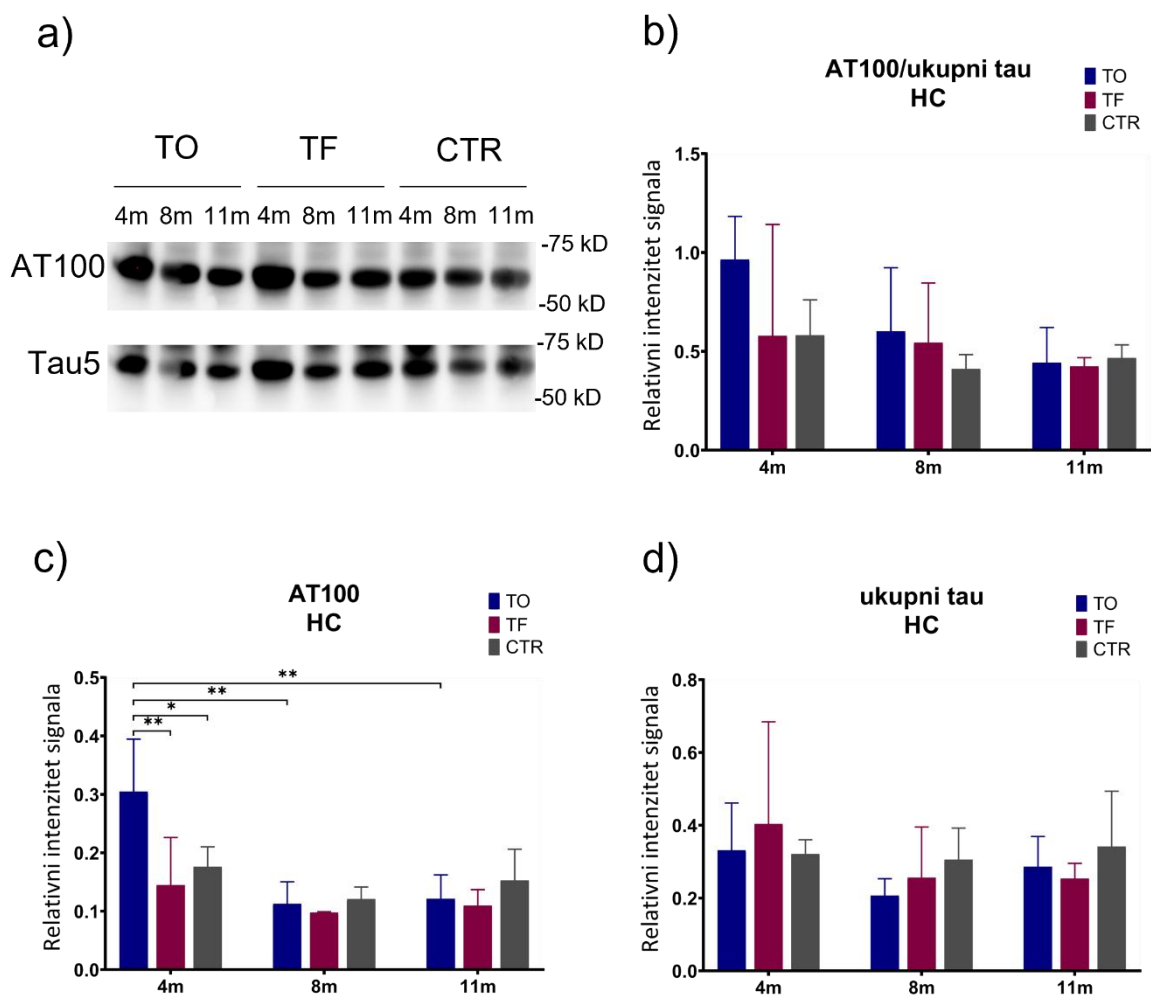
*Izražaj tau proteina fosforiliranog na serinu treoninu 212 i serinu 214 u hipokampusu štakora*

Izražaj tau proteina fosforiliranog na treoninu 212 i serinu 214 (AT100) mjereno je u homogenatima hipokampusu štakora Western blot metodom, a predložene slike membrana su reprezentativan prikaz detekcije fosforiliranog tau proteina (AT100) i ukupnog tau proteina (Tau5) u navedenim uzorcima (**Slika 69a**).

Nisu uočene statistički značajne promjene u omjeru tau proteina fosforiliranog na Thr212/Ser214 i ukupnog tau proteina (Interakcija =  $F_{(4, 25)} = 0,753$ ,  $p = 0,56$ ) (**Slika 69b**), kao i u izražaju ukupnog tau proteina (Interakcija =  $F_{(4, 25)} = 0,539$ ,  $p = 0,71$ ) (**Slika 69d**) u uzorcima homogenata hipokampusu štakora.

Uočen je statistički značajan utjecaj primijenjenih tau oligomera tijekom vremena na fosforilirani tau protein (AT100, p-tau Thr212/Ser214) u hipokampusu životinja (Interakcija =  $F_{(4, 25)} = 3,495$ ,  $p < 0,05$ ; Vrijeme =  $F_{(2, 25)} = 12,30$ ,  $p = 0,0002$ ; Tretman =  $F_{(2, 25)} = 4,333$ ,  $p = 0,02$ ). Četiri mjeseca nakon primjene, povećana ekspresija fosforiliranog tau proteina utvrđena je u skupini životinja koja je primila tau oligomere u odnosu na kontrolnu skupinu životinja ( $p < 0,05$ ) i na skupinu životinja koja je primila tau fibrile ( $p < 0,01$ ). Smanjena je razina ekspresije fosforiliranog tau proteina osam mjeseci ( $p < 0,01$ ) i jedanaest mjeseci ( $p < 0,01$ ) nakon primjene tau oligomera u životinja u odnosu na ekspresiju proteina izmjerenu nakon četiri mjeseca od primjene tau oligomera u životinja (**Slika 69c**).





**Slika 69. Izražaj tau proteina fosforiliranog na Thr212/Ser214 u hipokampusu štakora nakon inokulacije tau oligomera, tau fibrila ili fiziološke otopine.** (a) Reprezentativan prikaz detekcije fosforiliranog tau proteina (AT100) i ukupnog tau proteina (Tau5) Western blot metodom. (b) Fosforilacija tau proteina izražena je kao omjer imunoreaktivnosti AT100 prema ukupnom proteinu tau. Grafovi prikazuju ekspresiju (c) tau proteina fosforiliranog na treoninu 212 i serinu 214 (AT100) i (d) ukupnog tau proteina. Svaki stupac predstavlja srednju vrijednost  $\pm$  SD relativnog intenziteta signala na Western blotu normaliziranog prema ukupnom sadržaju proteina u uzorcima hipokampusa. N = 5. TO, skupina životinja koja je primila tau oligomere; TF, skupina životinja koja je primila tau fibrile; CTR, skupina životinja koja je primila fiziološku otopinu; HC, hipokampus. \* p < 0,05; \*\* p < 0,01. Podaci su analizirani dvosmjernim ANOVA testom uz Tukey *post-hoc* test.

## *5.11. Učinak inokulacije tau oligomera i tau fibrila na fosforilaciju tau proteina mjereno ELISA metodom*

ELISA metodom izmjerena je razina tau proteina fosforiliranog na serinu 396 i serinu 404 (PHF1) u entorinalnom korteksu i hipokampusu Wistar štakora četiri, osam i jedanaest mjeseci nakon inokulacije tau oligomera, tau fibrila ili fiziološke otopine. Razina ukupnog tau proteina izmjerena je iz uzoraka likvora štakora. Zbirni prikaz parametara dvosmjernog ANOVA testa dobiveni analizom ELISA metode prikazani su u **Tablici 25**.

### *5.11.1. Razina tau proteina fosforiliranog na serinu 396 i serinu 404 u entorinalnom korteksu i hipokampusu štakora*

U entorinalnom korteksu, uočen je statistički značajan utjecaj primjene tau oligomera i tau fibrila na razinu fosforiliranog tau proteina (p-tau Ser396/Ser404) tijekom vremena (Interakcija =  $F_{(4, 27)} = 203,4$ ,  $p < 0,0001$ ; Vrijeme =  $F_{(2,25)} = 324,0$ ,  $p < 0,0001$ ; Tretman =  $F_{(2,25)} = 241,1$ ,  $p < 0,0001$ ). Izmjerene su statistički značajne razlike u razini fosforiliranog tau proteina u prvoj testiranoj vremenskoj točki (nakon četiri mjeseca), u skupini životinja koja je primila tau oligomere u odnosu na skupinu životinja koja je primila tau fibrile ( $p < 0,0001$ ) i kontrolnu skupinu životinja ( $p < 0,0001$ ). Također, u toj skupini životinja nakon četiri mjeseca uočena je veća razina fosforiliranog tau proteina u odnosu na njegovu razinu osam ( $p < 0,01$ ) i jedanaest mjeseci ( $p < 0,05$ ) nakon primjene tau oligomera. U skupini životinja kojoj su primijenjeni tau fibrili, nakon četiri mjeseca uočen je porast fosforiliranog tau proteina u odnosu na kontrolnu skupinu životinja ( $p < 0,0001$ ). Dolazi do porasta fosforiliranog tau proteina u životinja u kasnijim vremenskim točkama, odnosno osam mjeseci (TF 4m vs. TF 8m,  $p < 0,0001$ ) i jedanaest mjeseci nakon primjene tau fibrila (TF 4m vs. TF 11m,  $p < 0,0001$ ; TF 8m vs. TF 11m,  $p < 0,0001$ ). Jedanaest mjeseci nakon primjene tau oligomera dolazi do porasta fosforiliranog tau proteina u odnosu na kontrolnu skupinu životinja ( $p < 0,001$ ) i skupinu životinja koja je primila tau fibrile ( $p < 0,001$ ). Jedanaest mjeseci nakon primjene tau fibrila u toj skupini životinja dolazi do porasta fosforiliranog tau proteina u odnosu na kontrolnu skupinu životinja ( $p < 0,0001$ ) (**Tablica 21; Slika 70a**).

U hipokampusu, uočen je statistički značajan utjecaj primjene tau oligomera i tau fibrila na razinu fosforiliranog tau proteina (p-tau Ser396/Ser404) (Interakcija =  $F_{(4, 27)} = 19,38$ ,  $p < 0,0001$ ; Tretman =  $F_{(2,27)} = 71,58$ ,  $p < 0,0001$ ). U hipokampusu, četiri mjeseca nakon tretmana životinja, izmjerene su statistički značajne razlike u razini fosforiliranog tau proteina u skupini

životinja koja je primila tau fibrile u odnosu na skupinu životinja koja je primila tau oligomere ( $p < 0,001$ ) i kontrolnu skupinu životinja ( $p < 0,0001$ ). Osam mjeseci nakon primjene tau fibrila u ovoj skupini životinja uočen je porast fosforiliranog tau proteina u odnosu na skupinu životinja koja je primila tau oligomere ( $p < 0,0001$ ). Osam mjeseci nakon tretmana, te jedanaest mjeseci nakon tretmana, skupina životinja koja je primila tau oligomere ima manje fosforiliranog tau proteina u odnosu na kontrolnu skupinu (TO 8m vs. CTR 8m,  $p < 0,0001$ ; TO 11m vs. CTR 11m,  $p < 0,0001$ ) (**Tablica 22; Slika 70b**).

**Tablica 21. Razina fosforiliranog tau proteina (pSer396/Ser404) iz uzoraka entorinalnog korteksa štakora.**

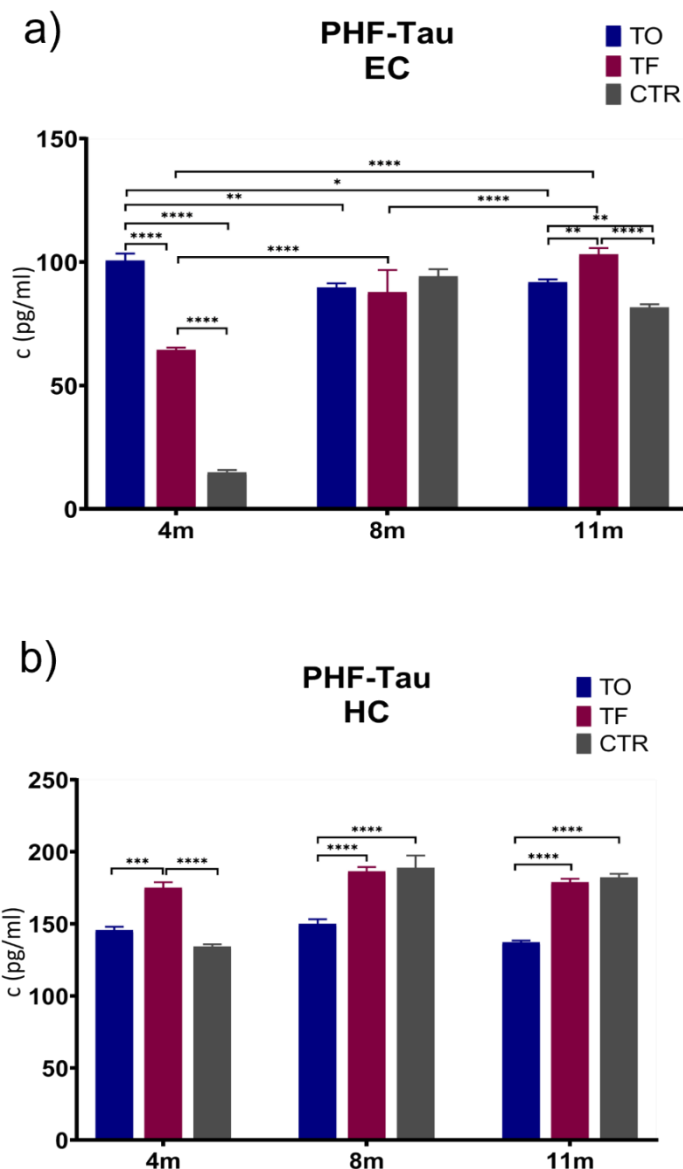
EC	TO	TF	CTR
4m	100,61 ± 2,80 ****#\$, **& <sub>8</sub> , *& <sub>11</sub>	64,40 ± 0,93 ****\$	14,83 ± 0,89
8m	89,66 ± 1,71	87,81 ± 8,95 ****# <sub>4</sub>	94,25 ± 2,83
11m	91,90 ± 1,08 **\$	103,10 ± 2,58 ****\$, # <sub>4,8</sub> **&	81,62 ± 1,29

Podaci su izraženi kao srednja vrijednost ± SD od 5 životinja po skupini. EC, entorinalni korteks; TO, skupina životinja koja je primila tau oligomere; TF, skupina životinja koja je primila tau fibrile; CTR, skupina životinja koja je primila fiziološku otopinu; \$ u usporedbi s CTR; # u usporedbi sa TF; #<sub>4</sub> u usporedbi sa TF u vremenskoj točki 4 mjeseca; #<sub>8</sub> u usporedbi sa TF u vremenskoj točki 8 mjeseci; & u usporedbi s TO, &<sub>8</sub> u usporedbi s TO u vremenskoj točki 8 mjeseci, &<sub>11</sub> u usporedbi s TO u vremenskoj točki 11 mjeseci. \* $p < 0,05$ ; \*\*  $p < 0,01$ ; \*\*\*  $p < 0,001$ ; \*\*\*\*  $p < 0,0001$ . Podaci su obrađeni dvosmjernim ANOVA testom uz Tukey *post-hoc* test.

**Tablica 22. Razina fosforiliranog tau proteina (pSer396/Ser404) iz uzoraka hipokampusa štakora.**

HC	TO	TF	CTR
4m	145,67 ± 4,60	175,01 ± 7,60 ***&, ****\$	134,33 ± 3,00
8m	149,98 ± 6,44	186,47 ± 5,83 ****&	188,89 ± 16,92 ****&
11m	137,23 ± 2,26	178,87 ± 4,90 ****&	182,24 ± 5,00 ****&

Podaci su izraženi kao srednja vrijednost ± SD od 5 životinja po skupini. HC, hipokampus; TO, skupina životinja koja je primila tau oligomere; TF, skupina životinja koja je primila tau fibrile; CTR, skupina životinja koja je primila fiziološku otopinu. \$ u usporedbi s CTR; # u usporedbi sa TF; & u usporedbi s TO. \* $p < 0,05$ ; \*\*  $p < 0,01$ ; \*\*\*  $p < 0,001$ ; \*\*\*\*  $p < 0,0001$ . Podaci su obrađeni dvosmjernim ANOVA testom uz Tukey *post-hoc* test.



**Slika 70. Učinak inokulacije tau oligomera i tau fibrila na razinu tau proteina fosforiliranog na Ser396/Ser404.** ELISA metodom izmjerena je razina tau proteina fosforiliranog na serinu 396 i serinu 404 (PHF1) u (a) entorinalnom korteksu i (b) hipokampusu štakora četiri, osam i jedanaest mjeseci nakon inokulacije tau oligomera, tau fibrila ili fiziološke otopine. Podaci su analizirani dvosmjernim ANOVA testom uz Tukey *post-hoc* test, svaki stupac predstavlja srednju vrijednost  $\pm$  SD. N = 5. TO, skupina životinja koja je primila tau oligomere; TF, skupina životinja koja je primila tau fibrile; CTR, skupina životinja koja je primila fiziološku otopinu; EC, entorinalni korteks; HC, hipokampus. \*p < 0,05; \*\* p < 0,01; \*\*\* p < 0,001; \*\*\*\* p < 0,0001.

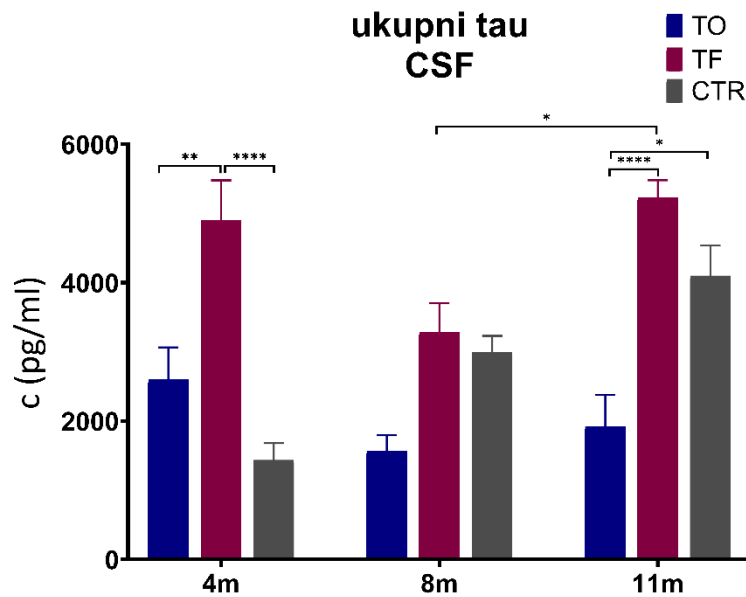
### 5.11.2. Razina ukupnog tau proteina u likvoru štakora

U likvoru, uočen je statistički značajan utjecaj primjene tau fibrila na razinu ukupnog tau proteina (Interakcija =  $F_{(4, 25)} = 7,646$ ,  $p < 0,001$ ; Vrijeme =  $F_{(2,25)} = 7,223$ ,  $p = 0,003$ ; Tretman =  $F_{(2,25)} = 32,02$ ,  $p < 0,0001$ ). Koncentracija ukupnog tau proteina viša je četiri mjeseca nakon primjene tau fibrila u ovoj skupini životinja u odnosu na skupinu životinja koja je primila tau oligomere ( $p < 0,01$ ) i kontrolnu skupinu životinja ( $p < 0,0001$ ). Između osmog i jedanaestog mjeseca dolazi do porasta ukupnog tau proteina u skupini životinja koja je primila tau fibrile ( $p < 0,05$ ). Jedanaest mjeseci nakon primjene tau fibrila veća je razina ukupnog tau proteina u ovoj skupini životinja u odnosu na skupinu koja je primila tau oligomere ( $p < 0,0001$ ) (**Tablica 23; Slika 71**).

**Tablica 23. Razina ukupnog tau proteina iz uzoraka likvora štakora.**

Likvor	TO	TF	CTR
4m	2596,39 ± 935,01	4901,00 ± 1002,74 **&, ****\$	1434,08 ± 498,90
8m	1563,63 ± 466,78	3288,48 ± 829,58	2992,27 ± 477,87
11m	1924,44 ± 788,97	5233,07 ± 501,44 *# <sub>8</sub> , ****&	4098,82 ± 882,41 *&

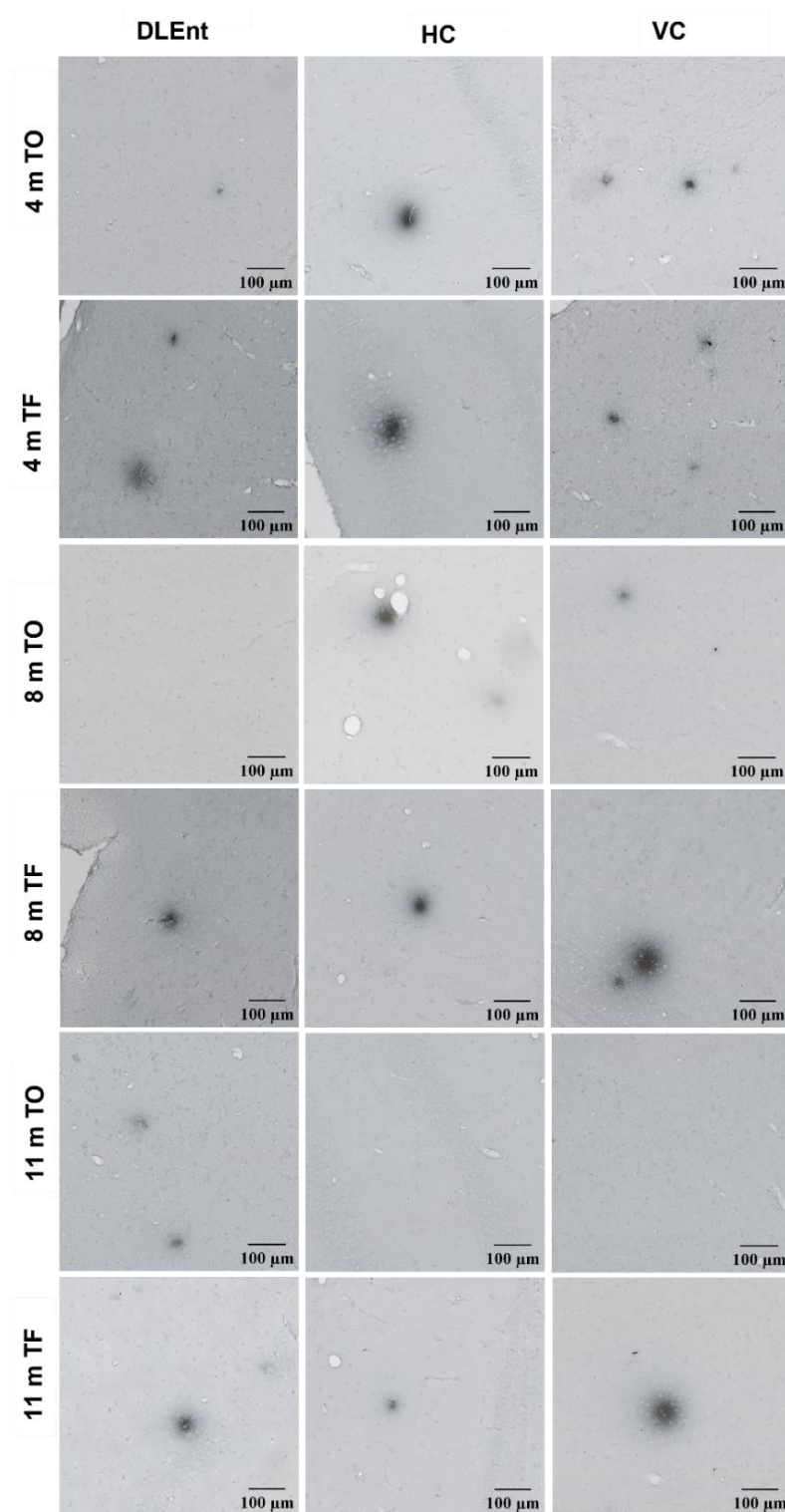
Podaci su izraženi kao srednja vrijednost ± SD od 5 životinja po skupini. TO, skupina životinja koja je primila tau oligomere; TF, skupina životinja koja je primila tau fibrile; CTR, skupina životinja koja je primila fiziološku otopinu. \$ u usporedbi s CTR; # u usporedbi sa TF; #<sub>8</sub> u usporedbi sa TF u vremenskoj točki 8 mjeseci; & u usporedbi s TO. Podaci su obrađeni dvosmjernim ANOVA testom uz Tukey *post-hoc* test.



**Slika 71. Učinak inokulacije tau oligomera i tau fibrila na razinu ukupnog tau proteina u likvoru štakora.** ELISA metodom izmjerena je razina ukupnog tau proteina u likvoru štakora četiri, osam i jedanaest mjeseci nakon inokulacije tau oligomera, tau fibrila ili fiziološke otopine. Podaci su analizirani dvosmjernim ANOVA testom uz Tukey *post-hoc* test, svaki stupac predstavlja srednju vrijednost  $\pm$  SD. N = 5. TO, skupina životinja koja je primila tau oligomere; TF, skupina životinja koja je primila tau fibrile; CTR, skupina životinja koja je primila fiziološku otopinu; CSF, likvor. \*  $p < 0,05$ ; \*\*  $p < 0,01$ , \*\*\*\*  $p < 0,0001$ .

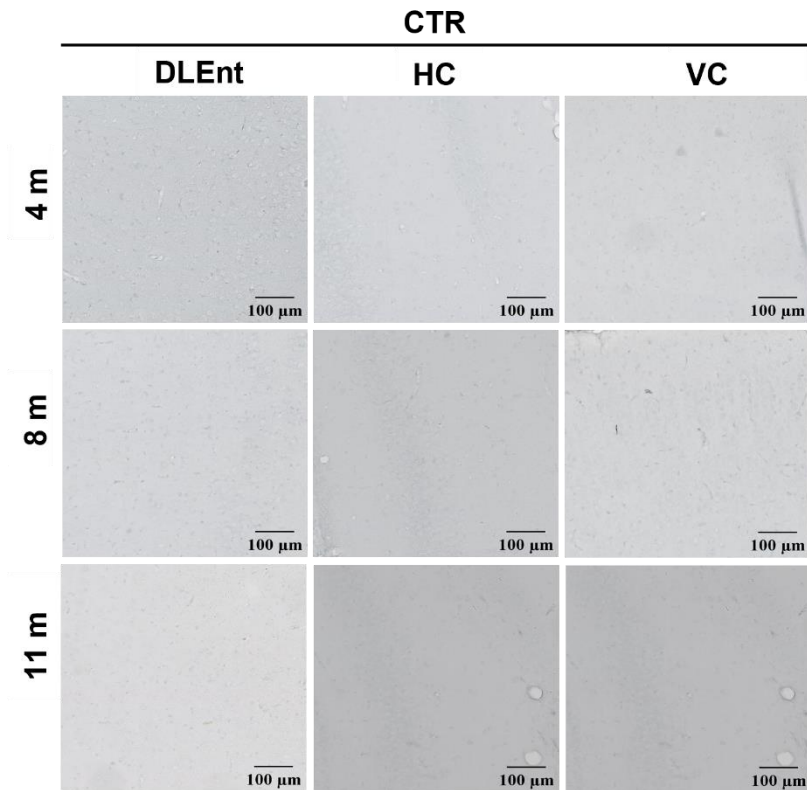
### 5.12. Praćenje učinka primjene tau oligomera i tau fibrila na stvaranje amiloida- $\beta$

Imunohistokemijskom metodom bojanja analizirano je nakupljanje amiloida- $\beta$  u mozgu Wistar štakora četiri, osam i jedanaest mjeseci nakon inokulacije tau oligomera, tau fibrila ili fiziološke otopine. U tu svrhu, korišteno je 4G8 protutijelo na amiloid- $\beta$  koje se veže na aminokiselinske ostatke 17-24, odnosno na epitop 18-22 unutar amiloid- $\beta$  peptida. Analizirane su razine -5,64 mm od bregme, -6,84 mm od bregme i -8,04 mm od bregme. Reprezentativan slikovni prikaz amiloidnih plakova u dorzolateralnom entorinalnom korteksu, hipokampusu i vidnom korteksu štakora prikazan je na **Slici 72**. Kontrolna skupina prikazana je na **Slici 73**. Rezultati su prikazani grafički kao postotak opterećenja amiloid beta plakovima unutar određenog ROI područja. Zbirni prikaz parametara dvosmjernog ANOVA testa dobiveni kvantifikacijom amiloida- $\beta$  prikazani su u **Tablici 25**.



**Slika 72. Izražaj biljega 4G8 u dorzolateralnom entorinalnom korteksu, hipokampusu i vidnom korteksu štakora.** Reprezentativan prikaz četiri, osam i jedanaest mjeseci nakon inokulacije tau oligomera i tau fibrila. DLEnt, dorzolateralni entorinalni korteks; HC, hipokampus; VC, vidni korteks; TO, skupina životinja koja je primila tau oligomere; TF, skupina životinja koja je primila tau fibrile; CTR, kontrolna skupina životinja koja je primila fiziološku otopinu. Mjerilo = 100  $\mu\text{m}$ .





**Slika 73. Izražaj biljega 4G8 u dorzolateralnom entorinalnom korteksu, hipokampusu i vidnom korteksu štakora.** Reprezentativan prikaz četiri, osam i jedanaest mjeseci nakon inokulacije fiziološke otopine. DLEnt, dorzolateralni entorinalni korteks; HC, hipokampus; VC, vidni korteks; TO, skupina životinja koja je primila tau oligomere; TF, skupina životinja koja je primila tau fibrile; CTR, kontrolna skupina životinja koja je primila fiziološku otopinu. Mjerilo = 100  $\mu\text{m}$ .

### **5.12.1. Prikaz opterećenja plakovima na razini -5,64 mm bregme**

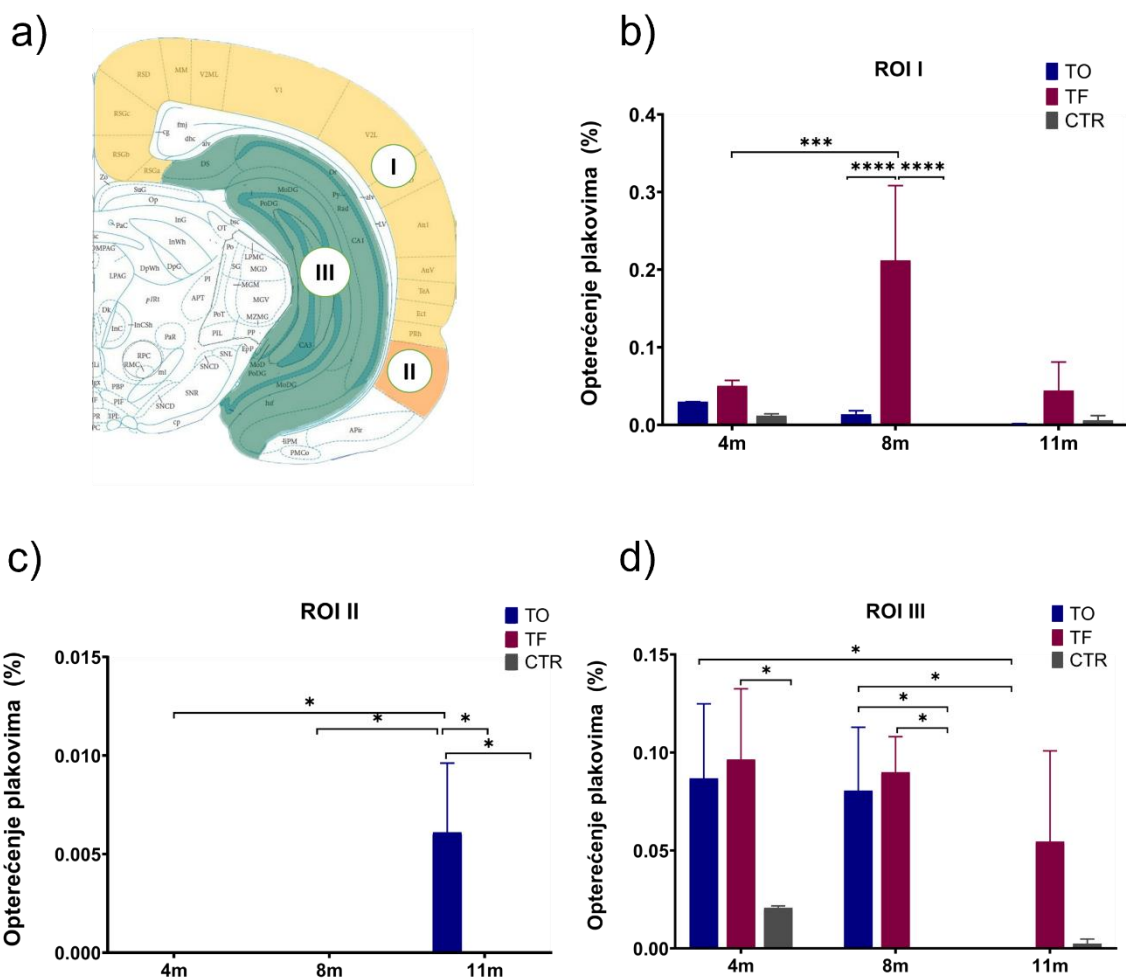
Unutar razine -5,64 mm od bregme analizirana su ROI područja definirana kao ROI I: retrosplenijalno, vidno i slušno područje, asocijacijsko područje sljepoočnog režnja, ektorinalni i peririnalni korteks; ROI II: dorzolateralni entorinalni korteks; ROI III: ventralni i dorzalni subikul, nazubljena vijuga, CA1 i CA3 polje (**Slika 74a**).

Uočen je statistički značajan utjecaj primijenjenih tau fibrila na stvaranje plakova u životinja u ROI I (Interakcija =  $F_{(4, 17)} = 11,20$ ,  $p = 0,0001$ ; Vrijeme =  $F_{(2, 17)} = 10,54$ ,  $p = 0,001$ ; Tretman =  $F_{(2, 17)} = 31,96$ ,  $p < 0,0001$ ). Uočeno je povećanje površine zaokupljene plakovima osam mjeseci nakon primjene tau fibrila ( $p = 0,0001$ ). Također, znatna je razlika u opterećenju plakovima osam mjeseci nakon primjene tau fibrila u navedenoj skupini životinja u odnosu na

skupinu životinja koja je primila tau oligomere i kontrolnu skupinu životinja ( $p < 0,0001$ ) (**Slika 74b**).

Uočen je statistički značajan utjecaj primijenjenih tau oligomera na stvaranje plakova u životinja u ROI II (Interakcija =  $F_{(4, 18)} = 3,00$ ,  $p = 0,05$ ; Vrijeme =  $F_{(2,18)} = 3,00$ ,  $p = 0,05$ ; Tretman =  $F_{(2,18)} = 3,00$ ,  $p = 0,05$ ). Plakovi su uočeni samo jedanaest mjeseci nakon primjene tau oligomera (TO 4m vs. TO 11m,  $p < 0,05$ ; TO 8m vs. TO 11m,  $p < 0,05$ ; TO 11m vs. TF 11m,  $p < 0,05$ ; TO 11m vs. CTR 11m,  $p < 0,05$ ) (**Slika 74c**).

Uočen je statistički značajan utjecaj primijenjenih tau oligomera na stvaranje plakova u životinja u ROI III (Vrijeme =  $F_{(2, 18)} = 8,52$ ,  $p < 0,01$ ; Tretman =  $F_{(2,18)} = 17,64$ ,  $p < 0,0001$ ). Nije uočen statistički značajan utjecaj tau fibrila na stvaranje plakova (Interakcija =  $F_{(4, 18)} = 2,157$ ,  $p = 0,11$ ). Uočeno je stvaranje amiloidnih plakova u životinja četiri mjeseca nakon primjene tau fibrila (TF 4m vs. CTR 4m,  $p < 0,05$ ) (Tretman =  $F_{(2,18)} = 17,64$ ,  $p < 0,0001$ ). Osam mjeseci nakon tretmana, skupina životinja koja je primila tau oligomere ( $p < 0,05$ ) i skupina životinja koja je primila tau fibrile ( $p < 0,05$ ) pokazuju više amiloidnih plakova u odnosu na kontrolnu skupinu životinja iste dobi. Veće je opterećenje plakovima u životinja osam u odnosu na jedanaest mjeseci nakon primjene tau oligomera ( $p < 0,05$ ) (**Slika 74d**).



**Slika 74. Prikaz postotka površine zaokupljene amiloidom- $\beta$  u štakora na razini -5,64 mm od bregme. (a)** Ilustrativan prikaz analiziranih područja na razini -5,64 mm od bregme. Grafički prikaz analize opterećenja plakovima unutar ROI I (b), ROI II (c) i ROI III (d) mjereno 4, 8 i 11 mjeseci nakon primjene tau oligomera, tau fibrila ili fiziološke otopine. Podatci su analizirani dvosmjernim ANOVA testom s Tukey *post-hoc* testom i izraženi kao srednja vrijednost  $\pm$  SD. N= 4. TO, skupina životinja koja je primila tau oligomere; TF, skupina životinja koja je primila tau fibrile; CTR, kontrolna skupina životinja koja je primila fiziološku otopinu. \*  $p < 0,05$ ; \*\*\*  $p < 0,001$ ; \*\*\*\*  $p < 0,0001$ .

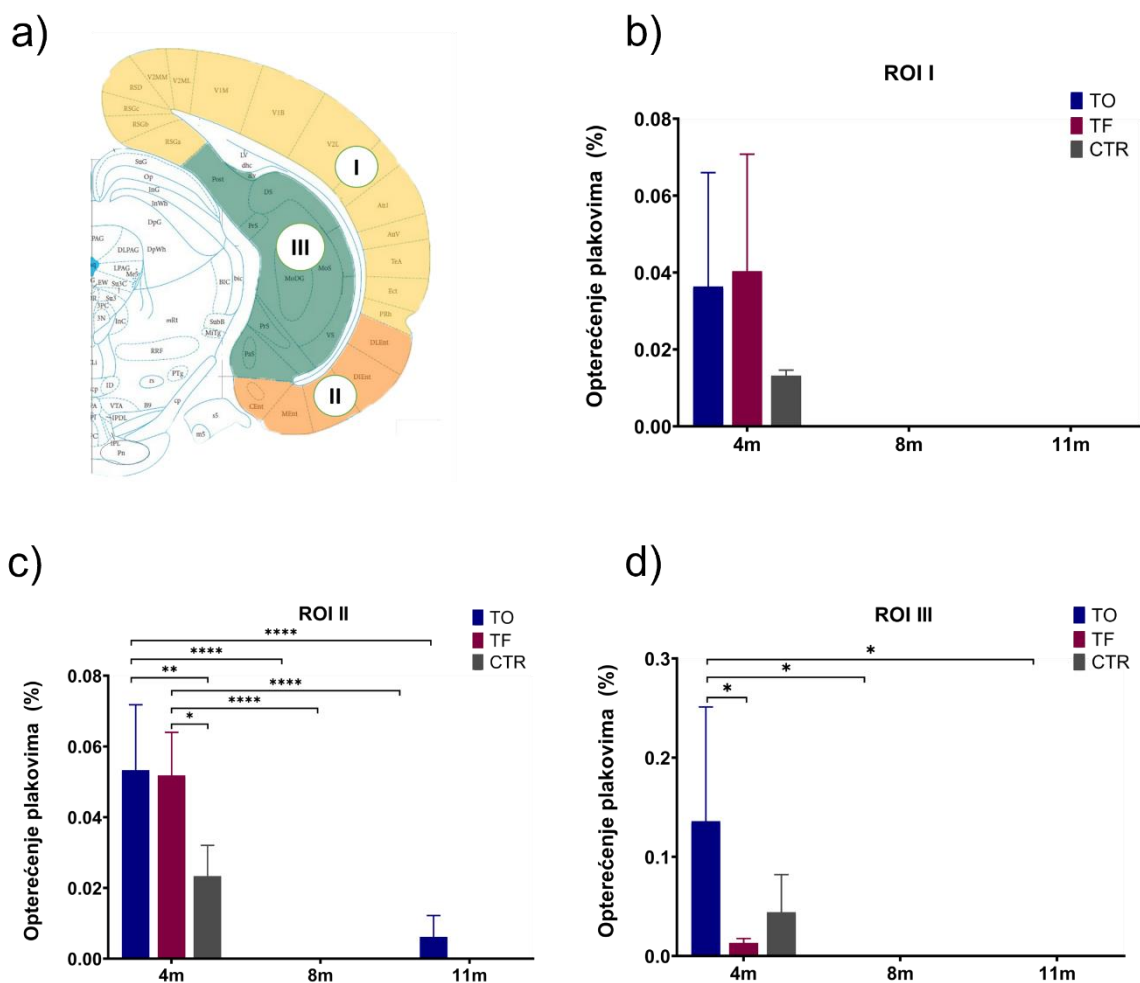
### 5.12.2. Prikaz opterećenja plakovima na razini -6,84 mm bregme

Unutar razine -6,84 mm od bregme analizirana su područja ROI I: retrosplenijalno, vidno i slušno područje, asocijacijsko područje sljepoočnog režnja, ektorinalni i peririnalni korteks; ROI II: dorzolateralni, dorzalni intermedijalni, ventralni intermedijalni, medijalni i kaudomedijalni entorinalni korteks; ROI III: ventralni i dorzalni subikul, parasubikul, postsubikul, presubikul, CA1 polje i nazubljena vijuga (**Slika 75a**).

Nisu uočene statistički značajne promjene u stvaranju amiloidnih plakova u životinja u ROI I (Interakcija =  $F_{(4, 18)} = 1,073$ ,  $p = 0,40$ ) (**Slika 75b**).

Uočen je značajni utjecaj primijenjenih tau oligomera i tau fibrila na stvaranje plakova u životinja u ROI II (Interakcija =  $F_{(4, 18)} = 3,953$ ,  $p < 0,05$ ; Vrijeme =  $F_{(2, 18)} = 78,17$ ,  $p < 0,000,1$ ; Tretman =  $F_{(2, 18)} = 5,380$ ,  $p = 0,01$ ). Četiri mjeseci nakon tretmana, skupina životinja koja je primila tau oligomere ( $p < 0,01$ ) i skupina životinja koja je primila tau fibrile ( $p < 0,05$ ) ima više amiloidnih plakova u odnosu na kontrolnu skupinu životinja. Kroz analizirani vremenski period uočeno je povećanje stvaranja amiloidnih plakova u životinja nakon tretmana tau oligomerima (TO 4m vs. TO 8m,  $p < 0,0001$ ; TO 8m vs. TO 11m,  $p < 0,0001$ ). Također, isti trend je uočeni nakon primjene tau fibrila (TF 4m vs. TF 8m,  $p < 0,0001$ ; TF 8m vs. TF 11m,  $p < 0,0001$ ) u životinja (**Slika 75c**).

Uočen je statistički značajan utjecaj primijenjenih tau oligomera na stvaranje plakova u ROI III (Vrijeme =  $F_{(2, 18)} = 7,60$ ,  $p < 0,01$ ) dok nije uočen statistički značajna utjecaj tau fibrila (Interakcija =  $F_{(4, 18)} = 2,487$ ,  $p = 0,08$ ). Postoji razlika u opterećenju plakovima četiri mjeseca nakon primjene tau oligomera u navedenoj skupini životinja u odnosu na skupinu životinja koja je primila tau fibrile ( $p < 0,05$ ). Nakon primjene tau oligomera u životinja plakovi su prisutni samo u prvoj testiranoj vremenskoj skupini (TO 4m vs. TO 8m,  $p < 0,05$ ; TO 8m vs. TO 11m,  $p < 0,05$ ) odnosno 4 mjeseca nakon primjene tau oligomera u životinja (**Slika 75d**).



**Slika 75. Prikaz postotka površine zaokupljene amiloidom- $\beta$  u štakora na razini -6,84 mm od bregme. (a)** Ilustrativan prikaz analiziranih područja na razini -6,84 mm od bregme. Grafički prikaz analize opterećenja plakovima unutar ROI I (b), ROI II (c) i ROI III (d) mjereno 4, 8 i 11 mjeseci nakon primjene tau oligomera, tau fibrila ili fiziološke otopine. Podatci su analizirani dvosmjernim ANOVA testom s Tukey *post-hoc* testom i izraženi kao srednja vrijednost  $\pm$  SD. N = 4. TO, skupina životinja koja je primila tau oligomere; TF, skupina životinja koja je primila tau fibrile; CTR, kontrolna skupina životinja koja je primila fiziološku otopinu. \*  $p < 0,05$ ; \*\*  $p < 0,01$ ; \*\*\*\*  $p < 0,0001$ .

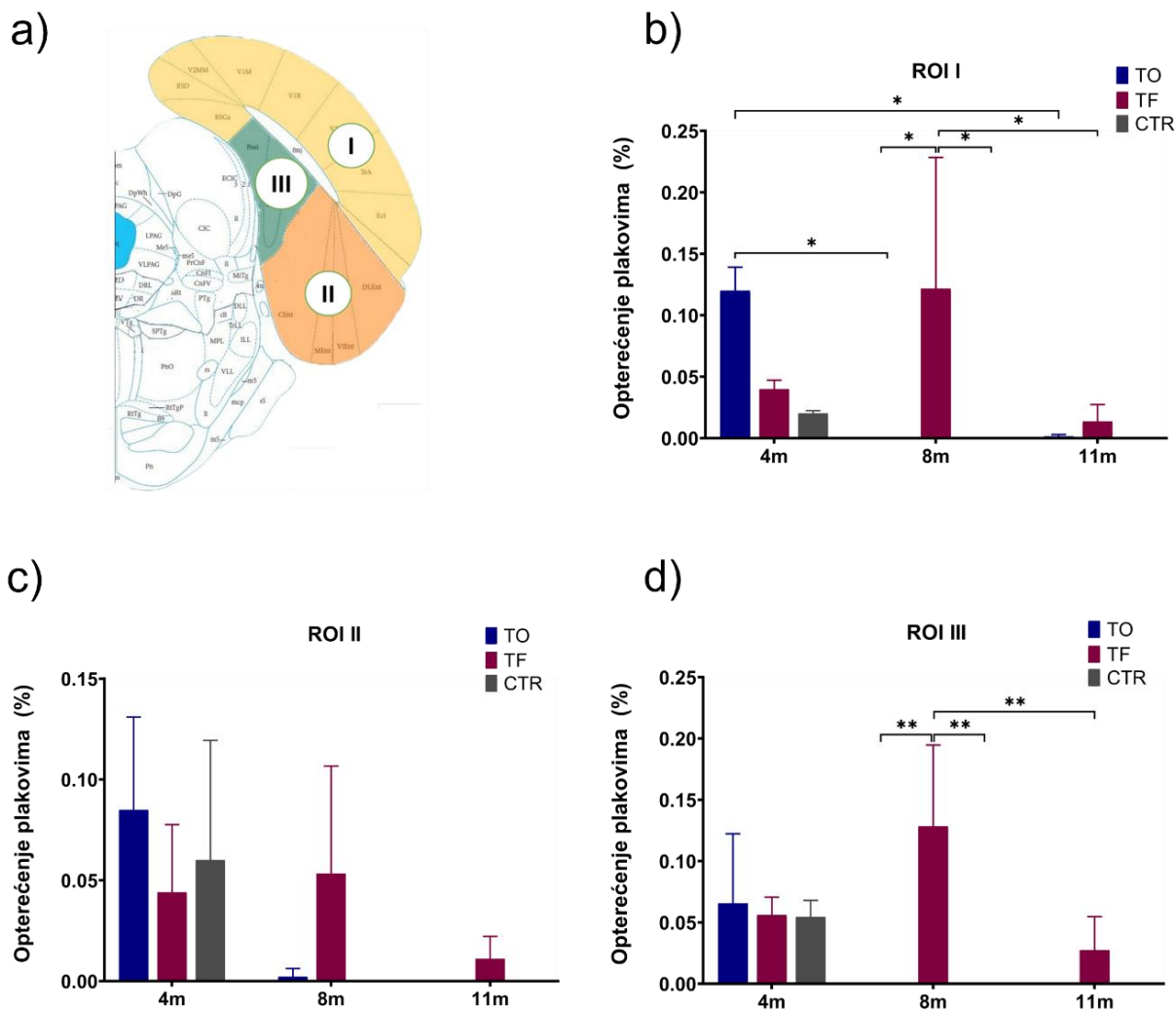
### 5.12.3. Prikaz opterećenja plakovima na razini -8,04 mm od bregme

Unutar razine -8,04 mm od bregme analizirana su područja ROI I: retrosplenijalno i vidno područje, asocijacijsko područje sljepoočnog režnja, ektorinalni i peririnalni korteks; ROI II: dorzolateralni, ventralni intermedijalni, medijalni i kaudomedijalni entorinalni korteks; ROI III: parasubikul, postsubikul (**Slika 76a**).

Uočen je statistički značajan utjecaj primijenjenih tau oligomera i tau fibrila na stvaranje plakova u ROI I (Interakcija =  $F_{(4, 18)} = 6,440$ ,  $p < 0,01$ ; Vrijeme =  $F_{(2,18)} = 5,255$ ,  $p = 0,02$ ; Tretman =  $F_{(2,18)} = 4,655$ ,  $p = 0,02$ ). Četiri mjeseci nakon primjene tau oligomera u životinja, uočeno je više amiloidnih plakova u odnosu na skupinu životinja testiranu osam mjeseci ( $p < 0,05$ ) i jedanaest mjeseci nakon primjene tau oligomera ( $p < 0,05$ ). Skupina životinja koja je primila tau fibrile imala je više amiloidnih plakova osam mjeseci nakon tretmana u odnosu na skupinu životinja koja je primila tau oligomere ( $p < 0,05$ ) i kontrolnu skupinu životinja ( $p < 0,05$ ). Također, uočeno je veće opterećenje plakovima u skupini životinja testiranoj osam mjeseci nakon primjene tau fibrila u odnosu na kasnije testiranu skupinu životinja ( $p < 0,05$ ) (**Slika 76b**).

U ROI II nema statistički značajnog utjecaja primjene tau oligomera i tau fibrila (Interakcija =  $F_{(4, 18)} = 1,635$ ,  $p = 0,21$ ) u životinja (**Slika 76c**).

Uočen je statistički značajan utjecaj primijenjenih tau fibrila na stvaranje plakova u ROI III (Interakcija =  $F_{(4, 18)} = 4,947$ ,  $p < 0,01$ ; Vrijeme =  $F_{(2,18)} = 5,946$ ,  $p = 0,01$ ; Tretman =  $F_{(2,18)} = 7,938$ ,  $p = 0,003$ ). Postoji razlika u opterećenju plakovima u životinja osam mjeseci nakon tretmana. Naime, skupina životinja koja je primila tau fibrile imala je više amiloidnih plakova u odnosu na skupinu životinja koja je primila tau oligomere ( $p < 0,01$ ) i na kontrolnu skupinu životinja ( $p < 0,01$ ). Također je uočeno veće opterećenje plakovima u skupini životinja testiranoj osam mjeseci nakon primjene tau fibrila u odnosu na kasnije testiranu skupinu životinja (nakon jedanaest mjeseci) ( $p < 0,01$ ) (**Slika 76d**).



**Slika 76. Prikaz postotka površine zaokupljene amiloidom- $\beta$  u štakora na razini -8,04 mm od bregme.** (a) Ilustrativan prikaz analiziranih područja na razini -8,04 mm od bregme. Grafički prikaz analize opterećenja plakovima unutar ROI I (b), ROI II (c) i ROI III (d) mjereno 4, 8 i 11 mjeseci nakon primjene tau oligomera, tau fibrila ili fiziološke otopine. Podatci su analizirani dvosmjernim ANOVA testom s Tukey *post-hoc* testom i izraženi kao srednja vrijednost  $\pm$  SD. N = 4. TO, skupina životinja koja je primila tau oligomere; TF, skupina životinja koja je primila tau fibrile; CTR, kontrolna skupina životinja koja je primila fiziološku otopinu. \*  $p < 0,05$ ; \*\*  $p < 0,01$ .



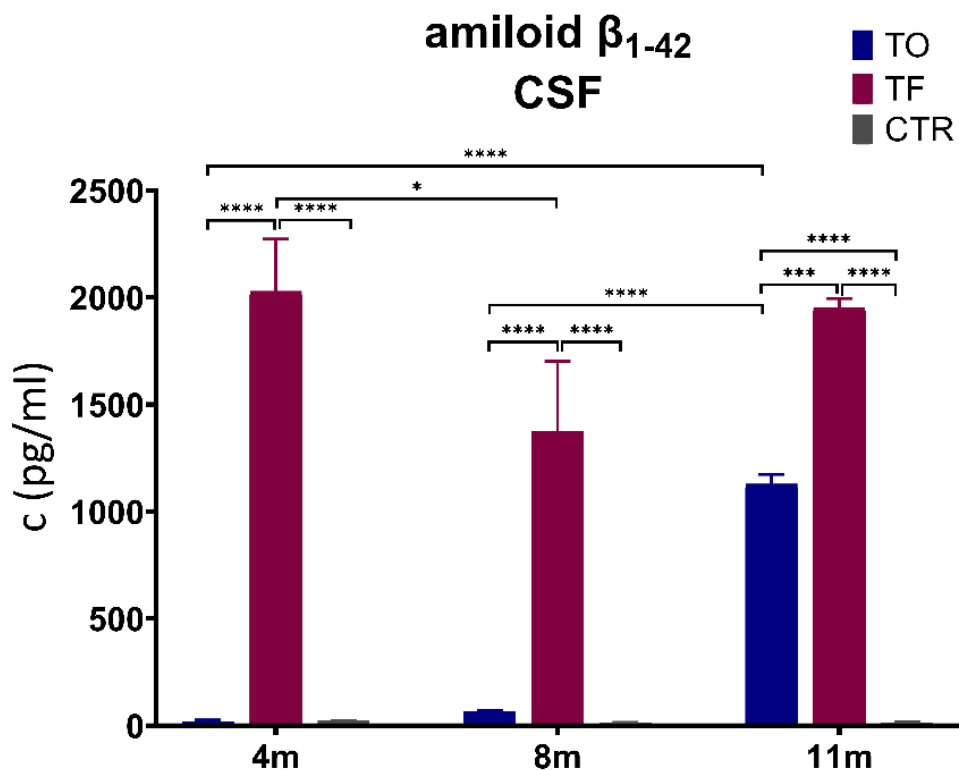
#### 5.12.4. Učinak inokulacije tau oligomera i tau fibrila na stvaranje amiloida- $\beta_{1-42}$ mjereno ELISA metodom

U cerebrospinalnom likvoru, uočen je statistički značajan utjecaj primijenjenih tau oligomera i tau fibrila na razinu amiloida- $\beta_{1-42}$  (Interakcija =  $F_{(4, 26)} = 10,65$ ,  $p < 0,0001$ ; Vrijeme =  $F_{(2,26)} = 16,19$ ,  $p < 0,0001$ ; Tretman =  $F_{(2,26)} = 178,5$ ,  $p < 0,0001$ ). Četiri mjeseca nakon tretmana, izmjerene su statistički značajne razlike u razini amiloida- $\beta_{1-42}$  u skupini životinja koja je primila tau fibrile u odnosu na skupinu životinja koja je primila tau oligomere ( $p < 0,0001$ ) i kontrolnu skupinu životinja ( $p < 0,0001$ ). Između četvrtog i jedanaestog mjeseca dolazi do porasta razine amiloida- $\beta_{1-42}$  u skupini životinja koja je primila tau oligomere (TO 4m vs. TO 11m,  $p < 0,0001$ ; TO 8m vs. TO 11m,  $p < 0,0001$ ). Osam mjeseci nakon primjene tau fibrila u ovoj skupini životinja uočen je porast amiloida- $\beta_{1-42}$  u odnosu na skupinu životinja koja je primila tau oligomere ( $p < 0,001$ ) i kontrolnu skupinu životinja ( $p < 0,0001$ ). Jedanaest mjeseci nakon primjene tau fibrila veća je razina amiloida- $\beta_{1-42}$  u ovoj skupini životinja u odnosu na skupinu životinja koja je primila tau oligomere ( $p < 0,001$ ) i kontrolnu skupinu životinja ( $p < 0,0001$ ). Jedanaest mjeseci nakon primjene tau oligomera uočen je porast amiloida- $\beta_{1-42}$  u ovoj skupini životinja u odnosu na kontrolnu skupinu životinja ( $p < 0,001$ ) (Tablica 24; Slika 77).

**Tablica 24. Razina amiloida- $\beta_{1-42}$  iz uzoraka likvora štakora.**

Amiloid- $\beta_{1-42}$	TO	TF	CTR
4m	20,95 ± 11,97	2029,20 ± 487,60 ****&\$, *# <sub>8</sub>	2029,20 ± 3,54
8m	66,87 ± 9,79	1373,82 ± 569,16 ****&\$	1373,82 ± 5,77
11m	1129,14 ± 88,25 ****\$, ****& <sub>4,8</sub>	1950,85 ± 87,05 ***&, ****\$	1950,85 ± 6,32

Podaci su izraženi kao srednja vrijednost ± SD. N= 5. TO, skupina životinja koja je primila tau oligomere; TF, skupina životinja koja je primila tau fibrile; CTR, skupina životinja koja je primila fiziološku otopinu. \$ u usporedbi s CTR; # u usporedbi sa TF; #<sub>8</sub> u usporedbi sa TF u vremenskoj točki 8 mjeseci; & u usporedbi s TO; &<sub>4</sub> u usporedbi s TO u vremenskoj točki 4 mjeseca; &<sub>8</sub> u usporedbi s TO u vremenskoj točki 8 mjeseci; #<sub>8</sub> u usporedbi sa TF u vremenskoj točki 8 mjeseci. Podaci su obrađeni dvosmjernim ANOVA testom uz Tukey *post-hoc* test.



**Slika 77. Učinak inokulacije tau oligomera i tau fibrila na razinu amiloida- $\beta_{1-42}$  u likvoru štakora.** Podaci su analizirani dvosmjernim ANOVA testom uz Tukey *post-hoc* test, svaki stupac predstavlja srednju vrijednost  $\pm$  SD. N = 5. TO, skupina životinja koja je primila tau oligomere; TF, skupina životinja koja je primila tau fibrile; CTR, skupina životinja koja je primila fiziološku otopinu; CSF, likvor. \* $p < 0,05$ ; \*\*\* $p < 0,001$ ; \*\*\*\* $p < 0,0001$ .

Zbirni prikaz parametra dvosmjernog ANOVA testa dobiveni analizom Western blot metode, ELISA metode i kvantifikacije amiloida- $\beta$  prikazani su u **Tablici 25**.

**Tablica 25. Parametri dvosmjernog ANOVA testa dobiveni analizom Western blot metode, ELISA metode i kvantifikacije amiloida- $\beta$ .**

Test	Parametar		Interakcija	Vrijeme	Tretman
Western blot metoda	EC	HT7	$F(4,20) = 1,898$ $p = 0,15$	$F(2,20) = 3,452$ $p = 0,05$	$F(2,20) = 1,310$ $p = 0,29$
		ukupni tau	$F(4,24) = 0,779$ $p = 0,55$	$F(2,24) = 2,008$ $p = 0,16$	$F(2,24) = 0,531$ $p = 0,59$
	HC	HT7	$F(4,19) = 0,645$ $p = 0,64$	$F(2,19) = 5,203$ $p = 0,01$	$F(2,19) = 0,403$ $p = 0,67$
		ukupni tau	$F(4,20) = 1,795$ $p = 0,17$	$F(2,20) = 4,653$ $p = 0,02$	$F(2,20) = 0,437$ $p = 0,65$
	EC	T22	$F(4,24) = 0,786$ $p = 0,54$	$F(2,24) = 1,460$ $p = 0,25$	$F(2,24) = 4,484$ $p = 0,02$
		ukupni tau	$F(4,25) = 0,399$ $p = 0,80$	$F(2,25) = 0,8536$ $p = 0,43$	$F(2,25) = 4,088$ $p = 0,03$
	HC	T22	$F(4,23) = 0,928$ $p = 0,46$	$F(2,23) = 0,938$ $p = 0,40$	$F(2,23) = 1,433$ $p = 0,26$
		ukupni tau	$F(4,24) = 3,692$ $p = 0,02$	$F(2,24) = 0,602$ $p = 0,55$	$F(2,24) = 4,033$ $p = 0,03$
	EC	AT8/ukupni tau	$F(4,26) = 0,959$ $p = 0,45$	$F(2,26) = 0,996$ $p = 0,38$	$F(2,26) = 7,497$ $p = 0,003$
		AT8	$F(4,26) = 1,112$ $p = 0,37$	$F(2,26) = 2,638$ $p = 0,09$	$F(2,26) = 4,904$ $p = 0,01$
		ukupni tau	$F(4,26) = 1,055$ $p = 0,40$	$F(2,26) = 6,156$ $p = 0,01$	$F(2,26) = 4,447$ $p = 0,02$
	HC	AT8/ukupni tau	$F(4,21) = 5,496$ $p = 0,003$	$F(2,21) = 6,092$ $p = 0,01$	$F(2,21) = 3,058$ $p = 0,05$
		AT8	$F(4,21) = 6,292$ $p = 0,002$	$F(2,21) = 6,541$ $p = 0,01$	$F(2,21) = 7,199$ $p = 0,004$
		ukupni tau	$F(4,21) = 1,910$ $p = 0,15$	$F(2,21) = 13,65$ $p = 0,0002$	$F(2,21) = 9,915$ $p = 0,001$
	EC	PHF1/ukupni tau	$F(4,27) = 1,002$ $p = 0,42$	$F(2,27) = 8,425$ $p = 0,002$	$F(2,27) = 2,927$ $p = 0,07$
		PHF1	$F(4,27) = 0,962$ $p = 0,44$	$F(2,27) = 7,632$ $p = 0,002$	$F(2,27) = 0,764$ $p = 0,47$
		ukupni tau	$F(4,27) = 0,969$ $p = 0,44$	$F(2,27) = 2,074$ $p = 0,14$	$F(2,27) = 2,780$ $p = 0,08$
	HC	PHF1/ukupni tau	$F(4,27) = 3,120$ $p = 0,03$	$F(2,27) = 6,997$ $p = 0,004$	$F(2,27) = 1,365$ $p = 0,27$

**Tablica 25. Nastavak.**

Western blot metoda	HC	PHF1	$F_{(4,27)}=1,492$ $p = 0,23$	$F_{(2,27)}=8,453$ $p = 0,001$	$F_{(2,27)} = 2,574$ $p = 0,09$
		ukupni tau	$F_{(4,27)}=2,014$ $p = 0,12$	$F_{(2,27)}=3,266$ $p = 0,05$	$F_{(2,27)} = 1,541$ $p = 0,23$
		EC	CP13/ukupni tau	$F_{(4,27)}=2,003$ $p = 0,12$	$F_{(2,27)}=2,152$ $p = 0,13$
		CP13	$F_{(4,27)}=0,452$ $p = 0,77$	$F_{(2,27)}=10,78$ $p = 0,0004$	$F_{(2,27)} = 1,538$ $p = 0,23$
		ukupni tau	$F_{(4,27)}=2,362$ $p = 0,08$	$F_{(2,27)}=3,108$ $p = 0,061$	$F_{(2,27)} = 1,630$ $p = 0,21$
	HC	CP13/ukupni tau	$F_{(4,15)}=2,010$ $p = 0,15$	$F_{(2,15)}=32,17$ $p < 0,0001$	$F_{(2,15)} = 12,71$ $p = 0,001$
		CP13	$F_{(4,18)}=0,694$ $p = 0,60$	$F_{(2,18)}=19,78$ $p < 0,0001$	$F_{(2,18)} = 3,149$ $p = 0,07$
		ukupni tau	$F_{(4,18)}=1,560$ $p = 0,23$	$F_{(2,18)}=2,281$ $p = 0,13$	$F_{(2,18)} = 2,833$ $p = 0,08$
	EC	AT100/ukupni tau	$F_{(4,25)}=1,053$ $p = 0,40$	$F_{(2,25)}=0,630$ $p = 0,54$	$F_{(2,25)} = 0,052$ $p = 0,95$
		AT100	$F_{(4,25)}=1,461$ $p = 0,24$	$F_{(2,25)}=3,163$ $p = 0,06$	$F_{(2,25)} = 2,062$ $p = 0,15$
		ukupni tau	$F_{(4,26)}=0,446$ $p = 0,77$	$F_{(2,26)}=1,575$ $p = 0,23$	$F_{(2,26)} = 2,581$ $p = 0,09$
	HC	AT100/ukupni tau	$F_{(4,25)}=0,753$ $p = 0,56$	$F_{(2,25)}=2,919$ $p = 0,07$	$F_{(2,25)} = 1,517$ $p = 0,24$
		AT100	$F_{(4,25)}=3,495$ $p = 0,02$	$F_{(2,25)}=12,30$ $p = 0,0002$	$F_{(2,25)} = 4,333$ $p = 0,02$
		ukupni tau	$F_{(4,25)}=0,538$ $p = 0,71$	$F_{(2,25)}=1,435$ $p = 0,26$	$F_{(2,25)} = 0,378$ $p = 0,69$
	ELISA metoda	EC	p-tau Ser396/Ser404	$F_{(4,27)}=203,4$ $p < 0,0001$	$F_{(2,27)}=324,0$ $p < 0,0001$
HC		p-tau Ser396/Ser404	$F_{(4,27)}=19,38$ $p < 0,0001$	$F_{(2,27)}=29,99$ $p < 0,0001$	$F_{(2,27)} = 71,58$ $p < 0,0001$
CSF		ukupni tau	$F_{(4,25)}=7,646$ $p = 0,0004$	$F_{(2,25)}=7,223$ $p = 0,003$	$F_{(2,25)} = 32,02$ $p < 0,0001$
		amiloid- $\beta$	$F_{(4,26)}=10,65$ $p < 0,0001$	$F_{(2,26)}=16,19$ $p < 0,0001$	$F_{(2,26)} = 178,5$ $p < 0,0001$
Kvantifikacija amiloida- $\beta$	Razina -5,64 od bregme	ROI I	$F_{(4,17)}=11,20$ $p = 0,0001$	$F_{(2,17)}=10,54$ $p = 0,001$	$F_{(2,17)} = 31,96$ $p < 0,0001$
		ROI II	$F_{(4,18)}=3,00$ $p = 0,05$	$F_{(2,18)}=3,00$ $p = 0,05$	$F_{(2,18)} = 3,00$ $p = 0,05$
		ROI III	$F_{(4,18)}=2,157$ $p = 0,11$	$F_{(2,18)}=8,520$ $p = 0,002$	$F_{(2,18)} = 17,64$ $p < 0,0001$

**Tablica 25. Nastavak.**

	Razina -6,84 od bregme	ROI I	$F_{(4,18)} = 1,073$ $p = 0,40$	$F_{(2,18)} = 13,44$ $p = 0,0003$	$F_{(2,18)} = 1,073$ $p = 0,36$
		ROI II	$F_{(4,18)} = 3,953$ $p = 0,02$	$F_{(2,18)} = 78,17$ $p < 0,0001$	$F_{(2,18)} = 5,380$ $p = 0,01$
		ROI III	$F_{(4,18)} = 2,487$ $p = 0,08$	$F_{(2,18)} = 7,600$ $p = 0,004$	$F_{(2,18)} = 2,487$ $p = 0,11$
	Razina -8,04 od bregme	ROI I	$F_{(4,18)} = 6,440$ $p = 0,002$	$F_{(2,18)} = 5,255$ $p = 0,01$	$F_{(2,18)} = 4,655$ $p = 0,02$
		ROI II	$F_{(4,18)} = 1,635$ $p = 0,20$	$F_{(2,18)} = 7,923$ $p = 0,003$	$F_{(2,18)} = 0,544$ $p = 0,59$
		ROI III	$F_{(4,18)} = 4,947$ $p = 0,01$	$F_{(2,18)} = 5,946$ $p = 0,01$	$F_{(2,18)} = 7,938$ $p = 0,003$

EC, entorinalni korteks; HC, hipokampus; CSF, likvor; ROI, regija od interesa

## 6. RASPRAVA

Po inokulaciji tau oligomera i tau fibrila u medijalni dio entorinalne moždane kore, rezultati ovog istraživanja pokazali su progresiju i širenje neurofibrilarnih promjena u divljem tipu Wistar štakora koje su usporedive s promjenama dokumentiranim u tijeku napredovanja AD-a u čovjeka. Jedan od brojnih novih rezultata bio je nalaz da je tri dana nakon inokulacije tau oligomera u medijalni dio entorinalne moždane kore štakora, pomoću HT7 protutijela uočena prisutnost inokuliranog tau proteina (HT7) u primarnoj motoričkoj i primarnoj somatosenzoričkoj moždanoj kori. Identična je HT7 imunoreaktivnost u istoj vremenskoj točki uočena i u neuronima crvene jezgre. Zbog HT7-imunoreaktivnosti neurona primarne motoričke i somatosenzoričke moždane kore nije moguće s apsolutnom sigurnošću tvrditi da su se inokulirani tau proteini u neurone *nucleus ruber* proširili retrogradnim aksonskim transportom, zato što je moguće da su tamo stigli transsinaptičkim prijenosom preko kortikorubralnog trakta (čiji aksoni započinju od ishodišnih neurona u primarnoj motoričkoj i somatosenzoričkoj moždanoj kori) (163).

S druge strane, budući da se u neuronima primarne motoričke i primarne somatosenzoričke moždane kore štakora nije mogla dokazati prisutnost tau proteina pomoću HT7 protutijela, sintetski tau fibrili prisutni u neuronima retikularne jezgre mosta mogli su u nju doći isključivo retrogradnim aksonskim transportom. Navedeni nalaz je nov jer, prema našim spoznajama, dosad nije opisan u znanstvenoj literaturi. Ipak, u tom kontekstu treba spomenuti da je jedno novije istraživanje iz 2021. godine ukazalo da se kod modela tauopatije u miševa u prisutnosti amiloida- $\beta$  smjer kretanja patoloških tau proteina okreće više prema retrogradnom aksonskom transportu (318).

Tri dana nakon inokulacije tau oligomera i tau fibrila, oko mjesta inokulacije pomoću AT8 protutijela nije bilo uočena fosforilacija na epitopima za koje veže primarno AT8 monoklonsko protutijelo. Budući da tau fibrili, tau oligomeri i endogeni proteini tau u uobičajenim okolnostima nisu fosforilirani na serinu 199, serinu 202 i treoninu 205, prisutnost AT8 imunoreaktivnosti potvrđuje da su uočene patološke promjene bile specifično uzrokovane novačenjem endogenog tau proteina štakora nakon inokulacije tau oligomera i tau fibrila.

Rezultati ovog istraživanja također su pokazali da inokulacija tau oligomera i tau fibrila uzrokuje propagaciju neurofibrilarnih promjena iz medijalnog entorinalnog korteksa štakora u hipokampus, što je u skladu s prethodnim istraživanjima koja ukazuju na visoku vulnerabilnost

perforantnog puta. Iako je ishodište perforantnog puta lateralni entorinalni korteks, u kasnijim stadijima zahvaćen je medijalni entorinalni korteks (135,319,320). Budući da je rana zahvaćenost perforantnog puta jedan od temeljnih patofizioloških događaja u tijeku AD-a (321,322), rezultati našeg istraživanja na tragu su spoznaje da je širenje patoloških promjena eferentnim neuroanatomskim projekcijama entorinalne moždane kore jako karakteristično i ukazuje na sličnost s razvojem AD-a.

Opisani rezultati također ukazuju na činjenicu da inokulirani tau fibrili potiču izuzetno brzo širenje ranih promjena tau proteina karakterističnih za AD koje se mogu dokumentirati pomoću AT8 imunohistokemijskog prikaza, pri čemu se te promjene vrlo rano uočavaju u hipokampusu (još je 1977. godine Melvyn Ball nazvao AD „hipokampalnom demencijom“). Analiza hipokampusa štakora pokazala je da nastajanje patoloških promjena i njihovo širenje ovisi o vremenu, slično kao i kod mozga čovjeka, kako su to među prvima opisali Eva i Heiko Braak (323). U našem se istraživanju fosforilacija tau proteina na epitopu koji prepoznaje AT8 protutijelo prvi put pojavila u hipokampusu četiri mjeseca nakon inokulacije tau fibrila. Nakon toga dokumentirali smo širenje navedene promjene i na hipokampus suprotne hemisfere. Navedeni rezultat u skladu je s već opisanim slijedom promjena u AD-u u čovjeka prema kojima stanice III. sloja entorinalnog korteksa šalju projekcije prema kontralateralnoj hipokampalnoj formaciji (127). Fosforilacija AT8 epitopa također je bila uočena u DG suprotne polutke velikog mozga analiziranih štakora, što je u skladu s prethodnim studijama koje opisuju da je najveća komponenta projekcije entorinalnog korteksa usmjerena prema DG (134–138).

Ipsilateralno antero-posteriorno širenje endogenih tau agregata u korteksu ukazuje na nastanak neurofibrilarnih promjena u asocijacijskim projekcijskim neuronima (324), dok kontralateralno širenje upućuje na uključenost neurona koji su ishodište komisurnih projekcija (325). Pojačano širenje neurofibrilarnih promjena u korteksu ipsilateralne i kontralateralne polutke nakon inokulacije PHF-a iz mozgova osoba s AD-om u 5xFAD transgeničnih miševa opisano je u studiji Vergare i suradnika (325). Ti rezultati upućuju na zaključak da širenje patoloških promjena tau proteina više ovisi o međusobnoj povezanosti pojedinih područja moždane kore nego o blizini mjesta inokulacije patološki primijenjenih tau proteina.

Iako pojedina prethodno objavljena istraživanja nisu nedvosmisleno potvrdila mogućnost širenja tau fibrila između neurona (231,326), u našem je istraživanju pokazano da promijenjeni tau fibrili kao šablona (*template*) mogu biti klica (sjeme, *seed*) za daljnje poticanje i širenje identičnih promjena endogenih tau monomera u područjima mozga štakora koja su anatomske povezana s mjestom inokulacije u entorinalnom korteksu. To je u skladu s jednim prijašnjim *in*



*vivo* istraživanjem koje sugerira da tau fibrili mogu djelovati kao klica za širenje neurofibrilarnih promjena između neurona (213). Slične rezultate opisala je i jedna studija grupe Iba i suradnika na transgeničnom mišjem modelu AD-a (PS19), prema kojoj je inokulacija sintetičkih tau fibrila u hipokampus kao šablona (*template*) potakla promjene endogenog tau proteina i njihovo daljnje širenje (*spread of the seed*) navedenih patoloških promjena u druga neuroanatomski povezana područja mozga (214). Također, ovi rezultati su u skladu s prijašnjim *in vitro* istraživanjima koja pokazuju da sintetički tau fibrili novače i potiču pretvorbu endogenog tau proteina u fibrilarne agregate (192,248,327). Pritom različiti oblici pogrešno smotanih tau proteina (tau šablona, *tau templates*), kao i udio promijenjenih 3R i 4R izooblika tau proteina, imaju različita biokemijska svojstva od kojih ovisi njihova sposobnost promjene konformacije endogenih tau proteina, a također i brzina širenja neurofibrilarnih promjena u različitim primarnim i sekundarnim tauopatijama, npr. bolesti argirofilnih tjelešaca, progresivnoj supranuklearnoj kljenuti, kortikobazalnoj degeneraciji i drugima (328). Također, u najnovije vrijeme su opisani različiti dijelovi središnjeg živčanog sustava čovjeka iz kojih može započeti širenje neurofibrilarnih promjena: *globus pallidus*, *capsula interna*, Bergmannova glija u malom mozgu, intermedijarna/magnocelularna zona retikularne formacije, dorzalna raphe jezgra, amigdala, bazalna jezgra, njušna lukovica, a neke od navedenih promjena nisu se mogle vizualizirati AT8 protutijelom (329).

Zanimljivo, u našem je istraživanju u hipokampusu i entorinalnom korteksu štakora inokuliranih tau oligomerima i tau fibrilima od četvrtog do jedanaestog mjeseca slabila AT8 imunoreaktivnost, a usporedno su s time vizualizacijom inkluzija pozitivnih na bojenje po Gallyasu njihov broj i količine rasle, slično kao i kod razvoja neurofibrilarnih promjena u AD-u, gdje je rane promjene u stadiju I moguće prikazati isključivo pomoću AT8 imunohistokemije (a tau inkluzije se ne mogu vizualizirati metodama impregnacije otopinom srebrova nitrata), dok se s napredovanjem bolesti sve više i bolje navedene promjene mogu vizualizirati metodama impregnacije srebrom (a u posljednjem stadiju, vjerojatno uslijed uvlačenja ili raspada epitopa, AT8 imunoreaktivnost nestaje) (78,330).

Za stupnjevanje patoloških promjena tau proteina korištena je studija Braaka i suradnika prema kojoj se stupnjevi ocjenjuju na temelju kombinacije nalaza hiperfosforiliranog tau proteina (AT8) i Gallyas pozitivnih inkluzija: 1) rani NFT (samo AT8 imunoreaktivnost), 2) početak NFT (AT8 imunoreaktivnost i slabe Gallyas pozitivne inkluzije), 3) NFT (AT8 imunoreaktivnost i Gallyas pozitivne inkluzije), 4) rani izvanstanični snopići (slaba AT8 imunoreaktivnost i veći broj Gallyas pozitivnih inkluzija), 5) izvanstanični snopići (slaba

Gallyas reakcija i manji broj Gallyas pozitivnih inkluzija uz potpuni nestanak AT8 imunoreaktivnosti) (330).

Rezultati našeg istraživanja pokazali su da je, prema stupnjevima razvitka neurofibrilarnih promjena u AD-u u čovjeka koje su predložili Braak i suradnici (316), većina inkluzija u hipokampalnoj regiji i medijalnom entorinalnom korteksu štakora četiri mjeseca nakon inokulacije tau fibrila odgovarala 2. stupnju promjena, a nakon osam i jedanaest mjeseci 4. stupnju patoloških promjena. Za razliku od tau fibrila, nakon inokulacije tau oligomera u CA1 i CA3 polju hipokampusa nisu uočene patološke promjene sve do osmog mjeseca kada su odgovarale 4. stupnju. Slično navedenim rezultatima, studija Clavaguere i suradnika pokazala je da inokulacija ekstrakta mozga iz miševa s povećanom ekspresijom mutiranog tau proteina (P301S) u netransgeničnog miša dovodi do stvaranja Gallyas Braak pozitivnih inkluzija (nakon šest i dvanaest mjeseci (249). Također, bojanjem tioflavinom S uočeni su zreli neurofibrilarni snopići u CA1 polju hipokampusa i medijalnom entorinalnom korteksu štakora čija se količina povećala starenjem životinja, što je rezultat sličan onom u studiji Iba i suradnika, u kojoj je pokazano da inokulacija tau fibrila potiče stvaranje tioflavin S inkluzija čija se količina povećava tijekom vremena (214).

Uspoređujući životinje inokulirane tau oligomerima sa životinjama inokuliranim tau fibrilima, primijećeno je da se razvoj i napredovanje stadija širenja patoloških promjena događa daleko brže kod životinja inokuliranih tau fibrilima. Životinje inokulirane tau fibrilima već su nakon četiri mjeseca pokazivale širenje fosforiliranog tau proteina (AT8+), koje je odgovaralo stadiju VI prema Hurtadu i suradnicima, dok su životinje inokulirane tau oligomerima u toj dobi bile u stadiju I/II, nakon osam mjeseci dostigle patologiju koja odgovara stadiju III, te stadiju IV nakon 11 mjeseci. Sumarno, širenje fosforiliranog tau proteina (AT8), u sva područja mozga događa se četiri mjeseca nakon inokulacije tau fibrila (stupanj VI), a uočene promjene koje nastaju u hipokampusu i entorinalnom korteksu su 2. stupnja prema Braaku i suradnicima (316), odnosno odgovaraju početku nastajanja NFT-a sa slabije pozitivnim inkluzijama pozitivnima na histokemijsko bojanje po Gallyasu.

Kao što je već navedeno, nakon primjene tau oligomera, širenje je neurofibrilarnih promjena u našem modelu bilo sporije zato što je bilo potrebno jedanaest mjeseci za zahvaćanje svih područja mozga štakora. Promjene koje su nastale u hipokampusu i entorinalnom korteksu mogle su se uočiti tek nakon osmog mjeseca i ugrubo su odgovarale 4. stupnju prema Braaku i suradnicima (316). Na temelju dobivenih rezultata zaključili smo da je za brže izazivanje željenih promjena bolji model za praćenje širenja fosforiliranog tau proteina pomoću AT8

protutijela u štakora inokulacija tau fibrila jer do širenja promjena dolazi već unutar četiri mjeseca od inokulacije (promjene 2. stupnja prema Braaku i suradnicima). Rezultati istraživanja Guoa i suradnika na divljem tipu miševa pokazali su da intracerebralna inokulacija velike količine tau fibrila pročišćenih iz mozga ispitanika s AD-om, ali ne i sintetskih tau fibrila, također dovodi do stvaranja patoloških promjena tau proteina u anatomski povezanim područjima mozga (331). U daljnjem istraživanju također je pokazano da injiciranje do 8 µg tau proteina izaziva neurofibrilarne promjene, kao i njihovo širenje (268). Navedeni rezultati nedvosmisleno upućuju na zaključak da su za indukciju i širenje neurofibrilarnih promjena u divljem tipu miša potrebne veće količine inokuliranog tau proteina (332).

Western blot metodom pokazali smo da inokulacija tau oligomera nije utjecala na omjer tau proteina fosforiliranog na serinu 199, serinu 202 i treoninu 205 (AT8 protutijelo) i ukupnog tau proteina (Tau5 protutijelo) u homogenatima hipokampusa i entorinalnog korteksa Wistar štakora, dok je ekspresija tau proteina promatrana imunohistokemijski pomoću AT8 protutijela bila povećana u oba područja. Mogući je razlog tome djelovanje SDS-a na konformaciju molekula, što dovodi do gubitka oblika epitopa i reaktivnosti na protutijelo u Western blotu.

Inokulacija tau fibrila utjecala je na omjer fosforiliranog i ukupnog tau proteina AT8 u hipokampusu štakora nakon jedanaest mjeseci, dok promjene u entorinalnom korteksu nisu uočene. Iako Western blot metodom nisu uočene statističke promjene u omjeru fosforiliranog tau proteina i ukupnog tau proteina u entorinalnom korteksu, imunohistokemijski je uočena fosforilacija AT8 epitopa u oba područja u svim vremenskim točkama. Također je uočeno da je inokulacija tau fibrila u štakora utjecala na omjer tau proteina fosforiliranog na serinu 396 i serinu 404 (epitop PHF1) i ukupnog tau proteina u hipokampusu nakon jedanaest mjeseci, dok promjene u entorinalnom korteksu nisu uočene. Budući da jedanaest mjeseci nakon inokulacije tau fibrila patološke promjene odgovaraju stadiju VI, može se zaključiti da je fosforilacija tau proteina na tim epitopima relativno kasni događaj, što je u skladu s literaturnim podacima u kojima je pokazano da se fosforilacija tau proteina na epitopu serina 396 događa samo u Braakovim stadijima V i VI (333). Zanimljivo je da je analiza u istoj vremenskoj točki pokazala povišen omjer fosforiliranog (AT8+) i ukupnog tau proteina, dok je jedno naše prijašnje istraživanje pokazalo povišenu razinu fosforilacije epitopa Ser396 i Ser202/Thr205 u osoba s MCI, predlažući postojanje gotovo paralelne fosforilacije tih epitopa (80). U istraživanju Neddensa i suradnika pokazano je da je kvantifikacija tau proteina pomoću AT8 protutijela statistički povišena u Braak stadiju V/VI, što je u skladu s rezultatom ovog istraživanja u kojem je pokazana povišena razina fosforiliranog tau proteina u hipokampusu na epitopu AT8 11

mjeseci nakon inokulacije tau fibrila (334). Istraživanje rađeno na transgeničnim miševima koji eksprimiraju tau protein čovjeka u medijalnom entorinalnom korteksu pokazalo je da je povećanje ekspresije tau proteina fosforiliranog na Ser396/Thr4014 i Ser202 mjereno Western blot metodom uočeno u dobi tek od 18 mjeseci, što može objasniti zašto u našem istraživanju nisu uočene statistički značajne promjene u fosforilaciji proteina na epitopima Ser202 (pomoću CP13 protutijela) u entorinalnom korteksu i hipokampusu, te Ser396/Thr4014 (pomoću PHF1 protutijela) u entorinalnom korteksu (208). Pojedina istraživanja opisuju i neke oprečne obrasce fosforilacije, npr. da kasna fosforilacija tau proteina nastaje na epitopima Ser199/Ser202/Thr205 i Ser396/404 (79) ili pak da je fosforilacija tau proteina na epitopima Ser396/404 (112) i Ser199/Ser202/Thr205 (113) jedan od najranijih događaja u tijeku patogeneze AD-a.

Stereotaksijska inokulacija tau fibrila i tau oligomera u štakora izazvala je pojavu konformacijski promijenjenog tau proteina, što je procijenjeno pomoću MC1 protutijela kojim se vizualizira konformacijska promjena u trećoj domeni vezanja tau proteina za mikrotubule (epitop se nalazi u području između amk na poziciji 312 i amk na poziciji 322). Zanimljivo je da je nakon inokulacije tau oligomera imunoreaktivnost na MC1 epitopu uočena i u hipokampusu i entorinalnom korteksu štakora prije fosforilacije tau proteina na epitopu AT8, što je u skladu s literaturnim podacima koji pokazuju da tau oligomeri dovode do stvaranja povišene razine agregiranog oblika tau proteina (321,322), te da konformacijska promjena tau proteina prethodi stvaranju parnih uzvojitih filamenata (337) i jedna je od ranijih patoloških promjena tau proteina u tijeku AD-a.

Druga glavna neuropatološka značajka koja upućuje na patologiju sličnu onoj u AD-u prisutnost je amiloidnih plakova. Nakupljanje amiloida- $\beta$  u hipokampalnoj formaciji mozga Wistar štakora uočeno je bojanjem tioflavinom S i 4G8 protutijelom na amiloid četiri i osam mjeseci nakon inokulacije tau fibrila, te tioflavinom S nakon jedanaest mjeseci. Uz uočene promjene pronađene su neurofibrilarne promjene koje odgovaraju 2. i 4. stupnju prema Braaku i suradnicima (316). U entorinalnom korteksu štakora nakupljanje amiloida- $\beta$  uočeno je tioflavinom S i 4G8 protutijelom na amiloid četiri mjeseca nakon inokulacije tau fibrila, te tioflavinom S osam i jedanaest mjeseci od inokulacije tau fibrila. Uz uočene promjene pronađene su neurofibrilarne promjene koje odgovaraju 2. i 4. stupnju (prema Braaku i suradnicima; 316).

Nakon primjene tau oligomera u naših eksperimentalnih životinja u hipokampusu su pomoću tioflavina S i 4G8 protutijela uočeni amiloidni plakovi nakon osam mjeseci, te samo

tioflavinom S nakon jedanaest mjeseci. U entorinalnom korteksu nakupljanje amiloida- $\beta$  uočeno je tioflavinom S nakon osam mjeseci, te tioflavinom S i 4G8 protutijelom nakon jedanaest mjeseci. Istodobno s navedenim promjenama uočene su i neurofibrilarne promjene u hipokampusu i entorinalnom korteksu koje odgovaraju 4. stupnju prema Braaku i suradnicima. Podudarnost razvoja plakova i neurofibrilarnih promjena detektiranih tioflavinom S u dobi od osam i jedanaest mjeseci, ukazuje da amiloid- $\beta$  može utjecati na stvaranje argirofilnih i tioflavin S pozitivnih neurofibrilarnih promjena. Zanimljivo je da su amiloidni plakovi detektirani u hipokampalnoj formaciji i entorinalnom korteksu štakora i tioflavinom S i 4G8 protutijelom već četiri mjeseca nakon primjene tau oligomera, dok neurofibrilarne promjene AT8 protutijelom u istoj vremenskoj točki još nisu bile prisutne. Modificirana hipoteza amiloidne kaskade pretpostavlja da s vremenom povišene razine oligomera amiloida- $\beta_{1-42}$  uzrokuju upalni odgovor i oštećenja neurona uslijed poremećaja metabolizma neurona i ionske homeostaze, a te promjene istodobno dovode i do promijenjene aktivnosti kinaza koje reguliraju fosforilaciju tau proteina i nastanak neurofibrilarnih promjena (338,339). Mnoga objavljena istraživanja pokušala su povezati stvaranje i međusobni utjecaj amiloida- $\beta$  i tau proteina u tauopatijama. Tako je istraživanje na 5xFAD i divljem tipu miševa (325) pokazalo da su amiloidni plakovi potrebni za poticanje sijanja tau proteina i ubrzanje širenja patoloških promjena tau proteina, dok su istraživanja napravljena *in vitro* (340) i na *in silico* modelima (341) pokazala da je međusobna interakcija peptida A $\beta$  i tau proteina potrebna za ubrzanje samoagregacije obaju proteina. U jednom drugom istraživanju pokazano je da su u ranom stadiju AD-a, patološke promjene tau proteina s minimalnim odlaganjem ili bez minimalnog odlaganja amiloida- $\beta_{1-42}$  ograničene na entorinalni korteks i hipokampus, dok pojačano širenje patoloških promjena tau proteina dolazi u kasnijim stadijima kada se uz patološki tau nalaze i prostorno bliske nakupine A $\beta$ -a (342).

Pojava snižene razine A $\beta$ -a za otprilike 50% u likvoru biomarker je početnih stadija AD-a. U ovom istraživanju, mjerenjem razine amiloida- $\beta_{1-42}$  u likvoru štakora pokazan je trend porasta razine amiloida- $\beta_{1-42}$  od četvrtog do jedanaestog mjeseca nakon inokulacije tau oligomera. Suprotno tome, nakon inokulacije tau fibrila dolazi do pada razine amiloida- $\beta_{1-42}$  u likvoru štakora između četvrtog i osmog mjeseca, te zatim porasta između osmog i jedanaestog mjeseca. Dobiveni rezultati mogu se objasniti prethodnim istraživanjem na APP transgeničnim miševima koje je pokazalo da u vrijeme povećanog odlaganja A $\beta$ -a u mozgu, razine amiloida  $\beta_{1-42}$  u likvoru padaju, dok nakon oblikovanja zrelih amiloidnih plakova dolazi do porasta razine (20-30%) A $\beta_{1-42}$  u likvoru (343).

U idealnom slučaju životinjski modeli AD-a trebali bi replicirati ne samo glavna neuropatološka obilježja već i barem neka od relevantnih kognitivnih oštećenja. Radi ustanovljavanja nastalih kognitivnih promjena nakon inokulacije tau oligomera i tau fibrila u medijalni entorinalni korteks, životinje su podvrgnute bateriji testova za ispitivanje promjena u učenju, pamćenju i ponašanju.

Rezultati T-labirint testa pokazuju da inokulacija tau fibrila i tau oligomera u medijalni entorinalni korteks štakora negativno utječe na radno prostorno pamćenje. Rezultati inokulacije tau fibrila u štakora pokazuju da nakon četiri mjeseca dolazi do značajnog narušavanja radnog prostornog pamćenja. S druge strane, inokulacija tau oligomera nije uzrokovala izražen rani kognitivni deficit, odnosno narušavanje radnog prostornog pamćenja nakon četiri, već tek nakon osam, odnosno pri mjerenju nakon jedanaest mjeseci. U prijašnjim istraživanjima pokazano je da životinje u T-labirintu iskazuju prirodnu sklonost mijenjaju odabira ciljnog kraka (297). Pritom koriste radno pamćenje, tj. odgovor na svaki sljedeći odabir ovisi o onom prethodnom (298). Navedena prirodna sklonost alternaciji odražava motivaciju životinje za istraživanjem svojeg okruženja i pronalaska resursa poput hrane, vode i skloništa. Nedostatak kognitivnog deficita u štakora četiri mjeseca nakon inokulacije tau oligomera može se objasniti izostankom fosforilacije tau proteina (AT8 imunoreaktivnosti) u hipokampusu u navedenoj vremenskoj točki, a narušavanje radnog prostornog pamćenja nakon osam i jedanaest mjeseci vjerojatno je uzročno povezano sa stvaranjem Gallyas inkluzija i fosforilacije AT8 epitopa u hipokampusu.

Narušavanje radnog prostornog pamćenja u štakora četiri mjeseca nakon inokulacije tau fibrila može se objasniti Gallyas pozitivnim bojanjem i AT8 imunoreaktivnošću koja je uočena u hipokampusu i retrosplenijalnom korteksu. Nasuprot tome, jedanaest mjeseci nakon inokulacije, životinje s kognitivnim oštećenjem pokazale su Gallyas pozitivne argirofilne promjene i AT8 imunoreaktivnost samo u CA3 polju hipokampusa, ali i to je zbog poremećaja trisinaptičkog puta dovoljno za nastanak kognitivnih deficita. Dobiveni rezultati upućuju na zaključak da je odnos tau fosforilacije, koju prepoznaje protutijelo AT8 u CA1 polju hipokampusa i poremećaj u prostornom pamćenju detektiran T-labirint testom, usporediv s prethodnim istraživanjima koja pokazuju da inaktivacija ili lezija CA1 polja hipokampusa uzrokuje jako oštećenje prostornog radnog pamćenja (344,345). Dobiveni rezultati također su u skladu s prethodnim istraživanjima koja pokazuju da je narušavanje spontane alternacije povezano s disfunkcijom hipokampusa (299,300). Osobe s oštećenjem hipokampusa, bilo kao posljedica kliničkog stanja kao što je AD, kao rezultat operacije ili pak ishemijskog oštećenja

mozga imaju problema s prostornom orijentacijom (346). Dobiveni rezultati ukazuju da je nakupljanje neurofibrilarnih promjena u korelaciji s ozbiljnošću kognitivnih oštećenja i općenito se slažu s prethodnim istraživanjima (185).

Utjecaj inokulacije tau fibrila i tau oligomera na dugoročno pamćenje štakora istražen je testom prepoznavanja novog objekta koji se temelji na prirodnoj radoznalosti štakora da provodi više vremena istražujući novi objekt (304). Ranija istraživanja pokazala su da test prepoznavanja novog objekta omogućuje uspješno istraživanje neuroanatomskih i molekularnih mehanizama uključenih u stvaranje deklarativnog pamćenja (347,348) te da eksperimentalno izazvana oštećenja hipokampusa i moždane kore (349,350), uključujući i oštećenja medijalnog dijela entorinalne moždane kore dovode do slabijeg procesiranja prostornih informacija u NORT-u (351). Dobiveni rezultati pokazali su da je promjena u dugoročnom pamćenju štakora nastala samo četiri mjeseca nakon inokulacije tau oligomera, pri čemu te životinje nisu razlikovale novi objekt od poznatoga i pokazale su znatno niži diskriminacijski indeks u odnosu na kontrole. Usporedno s kognitivnim deficitom, inokulacija tau oligomera dovodi do pojave fosforilacije tau proteina promatrane pomoću AT8 imunoreaktivnosti u peririnalnom korteksu, što je u skladu s istraživanjem na miševima u kojem je pokazano da je za pravilnu percepciju objekta važan peririnalni korteks koji prima potrebne vidne, njušne i somatosenzorne podražaje i šalje ih u hipokampus (352). Studija u kojoj je napravljena lezija peririnalnog korteksa štakora (353) pokazala je da dolazi do pogoršanja dugoročnog pamćenja, odnosno lošije izvedbe u NORT-u (354).

Inokulacija tau fibrila nije imala utjecaj na dugoročno pamćenje štakora niti u jednoj istraživanoj vremenskoj točki. Dobiveni rezultati podudarni su sa sličnim istraživanjem Lasagna-Reevesa i suradnika u kojem je pokazano da nakon inokulacije tau oligomera u hipokampus divljeg tipa C57BL/6 miša, životinje nisu mogle razlikovati novi objekt od već viđenog objekta, ali inokulacija tau fibrila uopće nije utjecala na izvedbu u NORT-u (259). Dobiveni rezultati u ovom istraživanju pokazuju da nakon inokulacije tau oligomera u štakora nije došlo do kognitivnog deficita u kasnijim vremenskim točkama. Slično tome, istraživanje Lasagna-Reeves i suradnika pokazalo je da jedanaest mjeseci nakon inokulacije tau oligomera ne dolazi do kognitivnog deficita mjenog u NORT-u (254). Zanimljivo da su Lasagna-Reeves i suradnici također uočili da inokulacija tau oligomera u hipokampus divljeg tipa C57BL/6 miša ne uzrokuje nastanak kognitivnog deficita nakon jedanaest mjeseci, iako su uočene Tioflavin S i Gallyas pozitivne inkluzije te AT8 imunoreaktivnost (254), kao što je to bio slučaj i u našem istraživanju. Ipak, suprotno dobivenim rezultatima u ovom istraživanju, ista studija pokazala je



da se jedanaest mjeseci nakon inokulacije tau fibrila AT8 imunoreaktivnost javlja samo oko mjesta inokulacije, iz čega je zaključeno da fibrilarni oblik tau proteina ne može uzrokovati širenje (254). Dobiveni rezultati u našem istraživanju pokazali su da imunoreaktivnost nije ostala samo u području oko mjesta inokulacije, već se širila i na ostala područja mozga štakora, napose moždanu koru i talamus, dok je imunoreaktivnost na tau protein čovjeka ostala ograničena na mjestu inokulacije što potvrđuje da su nastale tau promjene u štakoru endogenog porijekla, a ne dio inokuliranog tau proteina čovjeka.

Nadalje, također je istražen i utjecaj inokulacije tau fibrila i tau oligomera na prostorno pamćenje štakora jer se strukture mozga uključene u uspješno izvršavanje NOLT-a razlikuju od struktura uključenih u NORT (355). Dobiveni rezultati pokazali su deficit u prostornom pamćenju štakora osam mjeseci nakon inokulacije tau oligomera i tau fibrila, što je u skladu s patološkim promjenama tau proteina utvrđenim u CA1 i CA3 polju hipokampusa. U kasnijim točkama istraživanja životinje nisu pokazale lošiju izvedbu u odnosu na kontrolnu skupinu životinja. Nedostatak promjena u prostornom pamćenju štakora četiri mjeseca nakon inokulacija tau oligomera može se objasniti izostankom fosforilacije AT8 epitopa u hipokampusu i medijalnom entorinalnom korteksu. Rezultati su u skladu s literaturnim podacima koji potvrđuju da je hipokampus potreban za kodiranje, konsolidaciju i prisjećanje nove lokacije objekta (308,355,356), da je osjetljiv na manipulacije dorzalnog područja CA1 polja hipokampusa (357) te da štakori s lezijom medijalnog entorinalnog korteksa imaju lošiju izvedbu u NOLT-u (351).

U svrhu što bolje karakterizacije potencijalnog modela AD-a bilo nam je također važno ispitati lokomotornu aktivnost, rizično i istraživačko ponašanje. U tu je svrhu proveden i test otvorenog polja. Lokomotorna aktivnost štakora bila je lošija četiri mjeseca nakon inokulacije tau fibrila te četiri i osam mjeseci nakon inokulacije tau oligomera. Osam mjeseci nakon inokulacije tau fibrila životinje su pokazale manju anksioznost i povećano rizično ponašanje. Nije pronađena razlika u eksploratornom ponašanju životinja. Slično rezultatima dobivenim u ovom istraživanju, jedno istraživanje rađeno na miševima pokazalo je da inokulacija tau oligomera u dorzalni hipokampus ne utječe na razliku u stupnju istraživanja okoline (358).

Stupanj kognitivnog deficita u AD-u također je izravno ovisan i proporcionalan gubitku sinapsi (317). Uloga tau proteina u tom procesu nije još precizno utvrđena, ali više istraživanja na *in vivo* modelima pokazala su veliku važnost tau proteina (359). Rezultati dobiveni u ovom istraživanju pokazuju povezanost kognitivnih oštećenja štakora s patološkim promjenama tau proteina nakon inokulacije obaju oblika tau proteina. Iako inokulirani tau oligomeri i tau fibrili

nisu bili fosforilirani, mehanizmom *sijanja* uzrokovali su stvaranje tau agregata. Objašnjenje toga fenomena leži u činjenici da tau agregati mogu rasti i inkorporacijom normalnog nefosforiliranog tau proteina koji zatim prolazi kroz konformacijsku promjenu i postaje fosforilirani. Takav fosforilirani tau protein može se akumulirati unutar neurona i uzrokovati degeneraciju aksona i gubitak sinapsi, što može rezultirati gubitkom pamćenja i kognitivnim oštećenjem. Kako bi se moglo procijeniti ulaze li inokulirani tau oligomeri i tau fibrili u sinapse i na taj način izravno utječu na njihovu degeneraciju i prestanak funkcije, istražen je presinaptički protein sinaptofizin (360). Rezultati su pokazali kolokalizaciju u CA3 polju hipokampusa štakora osam i jedanaest mjeseci nakon inokulacije tau oligomera i četiri i jedanaest mjeseci nakon inokulacije tau fibrila, te su korelirali s nastalim deficitom u radnom prostornom pamćenju štakora. Slične rezultate pokazalo je istraživanje Lasagna-Reevesa i suradnika u miša jer je i u tom istraživanju uočen utjecaj tau oligomera na smanjenje presinaptičke gustoće i kognitivni deficit mjeren NORT-om; međutim, za razliku od našeg istraživanja, utjecaj tau fibrila nije uočen (259). Istraživanje Manuele Polydoro i suradnika na htau transgeničnim miševima dizajniranim da ekspimiraju samo izooblike tau proteina čovjeka pokazalo je da nakupljanje i agregacija tih tau izooblika uzrokuje najprije sinaptičku disfunkciju, a posljedično i s vremenom i odgovarajuće kognitivne deficite (361). I u drugim sličnim prethodnim istraživanjima pokazano je da degeneracija sinapsi prethodi agregaciji pogrešno smotanih proteina (amiloidni plakovi, NFT) te da korelira sa stupnjem kognitivnih deficita (360,362). U istraživanju na P301S transgeničnom mišjem modelu, Yoshiyama i suradnici utvrdili su gubitak hipokampalnih sinapsi, ali su uočili i da se disfunkcija nekih sinapsi pojavila i prije oblikovanja prvih NFT-a, što ukazuje da poremećaj funkcije sinapsi može biti rana posljedica prisutnosti patogenih oblika tau proteina (363).

Zbirni prikaz značajnih razlika izmjerenih parametara nakon inokulacije tau oligomera i tau fibrila u štakora prikazan je u **Tablici 26**. Sveukupno, naše istraživanje naglašava važnost istraživanja specifičnih mehanizama širenja promjena tau proteina u netransgeničnom animalnom modelu. Veliki problem u istraživanju patofizioloških mehanizama AD-a predstavlja modeliranje bolesti u eksperimentalnim životinjama koje nedovoljno oponašaju patološke procese u čovjeka, pa dolazi do velikih poteškoća kod pokušaja translacije dobivenih rezultata iz nekliničkih istraživanja u klinička. Izravna je posljedica navedenog činjenica da već više od 20 godina nije registriran niti jedan novi lijek koji bi modificirao ili spriječio progresiju AD-a.

Većina dosadašnjih istraživanja izvršena je na transgeničnim mišjim modelima koji se temelje na mutacijama pojedinih gena koji dovode do obiteljskog oblika AD-a i često pokazuju progresivan motorički fenotip, što prouzrokuje poteškoće kod dokazivanja utjecaja na kogniciju (264). Također je u tim transgeničnim modelima problematično to što nije moguće usporediti vremenski tijek agregacije pogrešno smotanih proteina i degeneracije neurona sa sporadičnim (sekundarnim) tauopatijama. Razlog tomu su funkcijske razlike između divljeg tipa tau proteina i mutiranog oblika tau proteina koje dovode do značajnih razlika u „ponašanju“ navedenih molekula kad se uspoređuju molekularni mehanizmi tih modela (364) i tauopatija čovjeka (365).

Sprječavanje širenja patološki modificiranog tau proteina važan je terapijski cilj za razvoj budućih lijekova kojima će se pokušati modificirati tijek i spriječiti nastanak AD-a (366). Jedna je od brojnih mogućnosti intervencije i mogućnost zaustavljanja širenja patoloških promjena imunom terapijom protutijelima na izvanstanični tau protein (367).

**Tablica 26. Usporedba izmjerenih bihevioralnih, histokemijskih, imunohistokemijskih i biokemijskih parametara nakon inokulacije tau oligomera i tau fibrila u medijalni entorinalni korteks Wistar štakora u odnosu na kontrolnu skupinu.**

	INOKULACIJA TAU OLIGOMERA			INOKULACIJA TAU FIBRILA		
	4 mj	8 mj	11 mj	4 mj	8 mj	11 mj
<b>BIHEVIORALNO ISPITIVANJE</b>						
Radno prostorno pamćenje, T-test	-	↓	↓	↓	-	↓
Dugoročno pamćenje, NORT	↓	-	-	-	-	-
Prostorno pamćenje, NOLT	-	↓	-	-	↓	-
Lokomotorna aktivnost, OFT	↓	-	↓	↓	-	-
Anksioznost, OFT	-	-	-	-	↓	-
Rizično ponašanje, OFT	-	-	-	-	↑	-
<b>HISTOKEMIJSKA I IMUNOHISTOKEMIJSKA ANALIZA</b>						
Stupnjevi patoloških promjena prema Braaku i sur. (AT8 + Gallyas), HC	-	4	4	2	4	4
Stupnjevi patoloških promjena prema Braaku i sur. (AT8 + Gallyas), MEC	-	4	4	2	4	4
Stadiji širenja hiperfosforiliranog tau proteina (AT8) prema Hurtadu i sur.	I/II	III	IV	VI	VI	VI
Bojanje prema Bielschowskom, HC	+	+	+	+	+	+
MC1, HC	+	+	-	-	+	-
MC1, EC	+	+	-	+	+	-
Sinapse (sinaptofizin)	-	+	+	+	-	+
Amiloid beta (4G8* i Tio S#), HC	+**	+**	+*	+**	+**	+*
Amiloid beta (4G8* i Tio S#), EC	+**	+*	+**	+**	+*	+*
<b>CSF</b>						
Amiloid beta, CSF	-	-	++	+++	+	+
Ukupni protein tau, CSF	-	-	-	+	-	-
<b>BIOKEMIJSKA ANALIZA</b>						
AT8 (WB) HC** i EC <sup>§</sup>	-	-	-	-	-	+**
PHF1 (WB) HC** i EC <sup>§</sup>	-	-	-	-	-	+**
PHF1 (ELISA), HC** i EC <sup>§</sup>	+\$	-	+\$	+**\$	-	+\$
AT100 (WB) HC** i EC <sup>§</sup>	+**	-	-	-	-	-
CP13 (WB) HC** i EC <sup>§</sup>	-	-	-	-	-	-

Legenda oznaka: „-“ nema promjene; „↓“ pogoršanje izvedbe u ispitivanju ponašanja; \* 4G8; # Tio S; „+“ prisutnost imunoreaktivnosti; \*\* mjereno u hipokampusu; § mjereno u entorinalnom korteksu; NORT, test prepoznavanja novog objekta; NOLT, test prepoznavanja nove lokacije objekta; OFT, test otvorenog polja; HC, hipokampus; MEC, medijalni entorinalni korteks; EC, entorinalni korteks; CSF, likvor; WB, Western blot.

## 7. ZAKLJUČCI

1. Rezultati istraživanja pokazali su da su nakon inokulacije tau oligomera i tau fibrila u medijalni dio entorinalne moždane kore nastale neuropatološke promjene u mozgu Wistar štakora divljeg tipa koje su usporedive s kognitivnim promjenama i progresijom neurofibrilarne degeneracije kakve su opisane u tijeku AD-a u čovjeka.
  - Radno prostorno pamćenje narušeno je inokulacijom tau fibrila i tau oligomera. Rezultati ukazuju na povezanost stvaranja neurofibrilarnih promjena u hipokampusu s nastalim poremećajem u prostornom radnom pamćenju. Utvrđena je kolokalizacija presinaptičkog proteina sinaptofizina i tau proteina u CA3 polju hipokampusa nakon inokulacije tau oligomera i tau fibrila što je u korelaciji s nastalim deficitom u radnom prostornom pamćenju.
  - Promjene u stupnju dugoročnog pamćenja nastale četiri mjeseca nakon inokulacije tau oligomera javile su se otprilike u isto vrijeme kad i imunoreaktivnost na AT8 protutijelo u peririnalnom korteksu. To je bio očekivani nalaz jer je otprije poznata važna uloga peririnalne moždane kore u točnoj percepciji objekta.
  - Do deficita prostornog pamćenja dolazi inokulacijom tau oligomera i tau fibrila. Taj je nalaz bio u skladu s utvrđenim neurofibrilarnim promjenama u hipokampusu, dijelu mozga neophodnom za kodiranje, konsolidaciju i prisjećanje nove lokacije objekta.
  - Lokomotorna aktivnost bila je narušena nakon inokulacije tau fibrila i tau oligomera. Nakon inokulacije tau fibrila životinje su pokazivale manji stupanj anksioznog ponašanja i povećan stupanj rizičnog ponašanja.
2. Utvrđeno je širenje tau oligomera i tau fibrila tri dana nakon inokulacije u medijalni entorinalni korteks štakora, no nije uočena prisutnost fosforilacije AT8 tau epitopa.
  - Uočeno je širenje inokuliranog tau oligomera projekcijama neurona entorinalnog korteksa u primarnu motoričku i primarnu somatosenzoričku moždanu koru štakora. Širenje tau oligomera uočeno je i u neuronima crvene jezgre (*nucleus ruber*), no zbog prisutnosti inokuliranog tau oligomera u neuronima primarne motoričke i somatosenzoričke moždane kore nije bilo moguće s apsolutnom sigurnošću ustanoviti jesu li se inokulirani tau proteini u neurone *nucleus ruber* proširili retrogradnim aksonskim transportom, jer su tamo mogli stići transsinaptičkim

prijenosom preko kortikorubralnog trakta (čiji aksoni započinju od ishodišnih neurona u primarnoj motoričkoj i somatosenzoričkoj moždanoj kori).

- Inokulirani tau fibrili šire se u neurone retikularne jezgre mosta u koje su najvjerojatnije stigli retrogradnim aksonskim transportom, zato što nije dokazana njihova prisutnost u primarnoj motoričkoj i primarnoj somatosenzoričkoj moždanoj kori. Prema našim spoznajama, ovakav nalaz nije dosad opisan u postojećoj literaturi.
- Nakon inokulacije tau oligomera i tau fibrila, pomoću AT8 protutijela nije utvrđena prisutnost fosforiliranog tau proteina u mozgu štakora, dok je nakon četiri mjeseca AT8 imunoreaktivnost uočena oko mjesta inokulacije odakle se širila na ostala područja mozga, što potvrđuje da je nastala fosforilacija AT8 epitopa uzrokovana novačenjem endogenog tau proteina, nakon čega je uslijedilo širenje.

3. Širenje patoloških promjena tau proteina ovisilo je poglavito o povezanosti područja mozga, a ne o blizini mjesta inokulacije. Pokazano je da tau fibrili i tau oligomeri djeluju kao klica (šablona, *template*) za promjenu endogenih tau monomera i daljnje širenje (*spread of the seed*) tau promjena u područjima mozga anatomski povezanim s entorinalnom moždanom korom.

- Inokulacija tau oligomera i tau fibrila uzrokuje progresiju neurofibrilarnih promjena iz medijalnog entorinalnog korteksa u hipokampus alvearnim putem u CA1 polje, što je slično nastanku neuropatoloških promjena karakterističnih za AD u čovjeka.
- U hipokampusu i entorinalnom korteksu s vremenom je slabila fosforilacija AT8 epitopa, dok je usporedno uočeno stvaranje inkluzija pozitivnih na bojenje po Gallyasu, slično kao i kod napredovanja neurofibrilarne degeneracije u AD-u.
- Inokulacija tau fibrila i tau oligomera izazvala je pojavu konformacijski promijenjenog tau proteina (MC1) u hipokampusu i entorinalnom korteksu prije fosforilacije tau proteina na epitopu AT8, što ukazuje na mogućnost da tau oligomeri najprije dovode do konformacijske promjene tau proteina koja prethodi i možda olakšava njegovu fosforilaciju na AT8 epitopu.
- Inokulacija tau fibrila utjecala je na razinu tau proteina fosforiliranog na serinu 396 i serinu 404, te serinu 202 i treoninu 205 u vremenskoj točki 11 mjeseci, što ukazuje na postojanje istodobne fosforilacije tih epitopa, možda s istom protein kinazom;

otprije je poznato da oba navedena epitopa mogu (istodobno) fosforilirati GSK3 $\beta$ , MAPK i CDCK5.

4. Prema dobivenim rezultatima bolji je model za praćenje širenja fosforiliranog tau proteina praćenjem AT8 imunoreaktivnosti inokulacija tau fibrila, zato što se razvoj i napredovanje stadija širenja događa puno brže u odnosu na životinje inokulirane tau oligomerima. Naime, već je četiri mjeseca nakon inokulacije tau fibrila došlo do širenja fosforilacije AT8 epitopa u sva područja mozga, što odgovara stadiju VI prema Hurtadu i suradnicima, dok su životinje inokulirane tau oligomerima u toj dobi bile u stadiju I/II, nakon osam mjeseci u stadiju III, a tek nakon jedanaest mjeseci u stadiju IV.
5. Nakon inokulacije tau fibrila i tau oligomera uočeno je nakupljanje amiloida- $\beta$  u hipokampusu i entorinalnom korteksu, što je druga važna neuropatološka značajka koja sličí patološkim promjenama u AD-u. Podudarnost razvoja plakova i neurofibrilarnih promjena ukazuje da amiloid- $\beta$  vjerojatno izravno utječe na nastanak neurofibrilarnih promjena.
  - Mjerenjem razine amiloida- $\beta_{1-42}$  u likvoru utvrđen je trend porasta razine amiloida- $\beta_{1-42}$  od četvrtog do jedanaestog mjeseca nakon inokulacije tau oligomera, dok je nakon inokulacije tau fibrila najprije došlo do pada razine amiloida- $\beta_{1-42}$  nakon čega je uslijedio porast. Na temelju trenutnih shvaćanja opisanih u literaturi, navedene nalaze objasnili smo poznatom činjenicom da se u vrijeme odlaganja A $\beta$  u mozgu razine amiloida- $\beta_{1-42}$  u likvoru smanjuju, dok nakon oblikovanja zrelih amiloidnih plakova razine amiloida- $\beta_{1-42}$  u likvoru rastu.
6. Provedeno istraživanje pokazalo je da postoje brojne mogućnosti i prednosti korištenja netransgeničnih animalnih modela, posebno štakora, u istraživanju specifičnih mehanizama neurofibrilarne degeneracije u sporadičnoj (sekundarnoj) tauopatiji. Sprječavanje širenja patoloških promjena tau proteina izgledan je terapijski cilj za razvoj lijekova koji bi mogli usporavati napredovanje i sprječavati nastanak AD-a.



## 8. SAŽETAK

"Mogućnost razvoja netransgeničnoga štakorskoga modela tauopatije primjenom tau oligomera u entorinalnu moždanu koru"

Lea Langer Horvat, mag. biol. mol., 2022.

U istraživanju Alzheimerove bolesti (AD) najviše su korišteni transgenični animalni modeli koji zapravo nisu pogodni za istraživanje složenih procesa sporadične AD, koja čini više od 95% svih slučajeva AD-a. Cilj je ovog istraživanja bio karakterizacija netransgeničnog štakorskog modela tauopatije koji će pridonijeti boljem razumijevanju patologije transsinaptičkog širenja i agregacije tau proteina u AD-u i mogućem iznalaženju novih terapijskih ciljeva za sprječavanje nastanka te zaustavljanje širenja navedenih patoloških promjena. Budući da najranije neurofibrilarne promjene u mozgu osoba s AD-om nastaju u moždanom deblu i entorinalnoj moždanoj kori, odakle se šire duž anatomski povezanih područja, za proučavanje njezinog transsinaptičkog širenja provedena je jednostrana stereotaksijska inokulacija tau oligomera ili sintetskih tau fibrila u medijalni dio entorinalne moždane kore Wistar štakora. Inokulacija tau oligomera i tau fibrila uzrokovala je progresiju neurofibrilarnih promjena iz entorinalne moždane kore u druga, s njom povezana područja mozga, slično kao što se to događa i u mozgu čovjeka s AD-om. Nastanak i širenje patološki promijenjenog tau proteina, kako je pokazano pomoću AT8 protutijela na relativno velik epitop i vjerojatno strukturno važan dio tau proteina fosforiliran na serinu199, serinu202 i treoninu205, događalo se brže u životinja inokuliranih tau fibrilima u odnosu na životinje kojima su bili inokulirani tau oligomeri. U životinja kojima su inokulirani tau oligomeri, zbog sporijeg širenja bilo je potrebno jedanaest mjeseci za zahvaćanje svih područja mozga. Osim navedenih neurofibrilarnih promjena, inokulacija tau fibrila i tau oligomera izazvala je i pojavu konformacijski promijenjenog tau proteina, stvaranje inkluzija pozitivnih na histokemijska bojenja po Gallyasu i Bielschowskom koja su potvrdila akumuliranje fosforiliranih tau proteina, nakupljanje amiloida- $\beta$ , gubitak sinapsi u hipokampusu i tim promjenama odgovarajuće značajne kognitivne deficite potvrđene testovima otvorenog polja, prepoznavanja novog objekta, prepoznavanja nove lokacije objekta i T-labirint testom.

## **9. SUMMARY**

"Development and characterization of a non-transgenic rat model of tauopathy induced by injection of tau protein into the entorhinal cortex"

Lea Langer Horvat, mag. biol. mol., 2022.

Transgenic mouse models have been extensively used in Alzheimer's disease (AD) research, although they are limited in their ability to replicate the complex process of sporadic AD, which concerns well over 95% of all AD cases. In this study, we aimed to characterize a non-transgenic rat model of tauopathy that can contribute to a better understanding of possible pathological changes, trans-synaptic spread and tau protein aggregation in AD, and find new therapeutic targets to prevent the onset or stop the spread of those pathological changes. To analyze trans-synaptic spread in Wistar rats, unilateral inoculation of tau oligomers or synthetic tau fibrils into the medial entorhinal cortex was performed, since it has been shown that the earliest neurofibrillary changes in AD brains originate in the brainstem and entorhinal cortex from where they further propagate along anatomically connected regions. Inoculation of tau oligomers and tau fibrils caused the progression of neurofibrillary changes from the entorhinal cortex to other connected brain regions, similar to AD-related changes outlined in the human brain. The development and spreading of supposedly the earliest tau pathological change, as revealed by using the AT8 monoclonal antibody to the relatively complex epitope and likely structurally important part of tau protein phosphorylated at Ser199, Ser202, and Thr205 residues, occurred much faster in animals inoculated with tau fibrils than in animals inoculated with tau oligomers. Due to a slower propagation, in animals inoculated with tau oligomers it took eleven months for all areas of the brain to be affected. In addition to neurofibrillary changes, stereotaxic inoculation of tau fibrils and tau oligomers caused the appearance of conformationally altered tau protein, formation of Gallyas- and Bielschowsky-positive inclusions that confirmed the accumulation of phosphorylated tau proteins, accumulation of amyloid  $\beta$ , loss of synapses in the hippocampus, and significant corresponding cognitive deficits documented by using the open field test, novel object location test, novel object recognition test and T-maze test.

## **10. POPIS LITERATURE**

1. Maurer K, Volk S, Gerbaldo H. Auguste D and Alzheimer's disease. *Lancet*. 1997;349(9064):1546–9.
2. Comas-Herrera A, Guerchet M, Karagiannidou M, Knapp M, Prince M. World Alzheimer report 2016: Improving healthcare for people living with dementia: Coverage, quality and costs now and in the future. 2016.
3. Mimica N. Croatia and Alzheimer's disease – review of the past two years. *Neurol Croat*. 2016;74.
4. Jack CR, Bennett DA, Blennow K, Carrillo MC, Dunn B, Haeberlein SB, i sur. NIA-AA research framework: toward a biological definition of Alzheimer's disease. *Alzheimer's Dement*. 2018;14(4):535–62.
5. Sachdev PS, Blacker D, Blazer DG, Ganguli M, Jeste DV, Paulsen JS, i sur. Classifying neurocognitive disorders: the DSM-5 approach. *Nat Rev Neurol*. 2014;10(11):634–42.
6. Albert MS, DeKosky ST, Dickson D, Dubois B, Feldman HH, Fox NC, i sur. The diagnosis of mild cognitive impairment due to Alzheimer's disease: Recommendations from the National Institute on Aging-Alzheimer's Association workgroups on diagnostic guidelines for Alzheimer's disease. *Alzheimers Dement*. 2011;7(3):270.
7. McKhann GM, Knopman DS, Chertkow H, Hyman BT, Jack CR Jr, Kawas CH, i sur. The diagnosis of dementia due to Alzheimer's disease: recommendations from the National Institute on Aging-Alzheimer's Association workgroups on diagnostic guidelines for Alzheimer's disease. *Alzheimers Dement*. 2011;7(3):263-9.
8. Jack CR, Bennett DA, Blennow K, Carrillo MC, Feldman HH, Frisoni GB, i sur. A/T/N: An unbiased descriptive classification scheme for Alzheimer disease biomarkers. *Neurology*. 2016;87(5):539.
9. Huang S, Wang YJ, Guo J. Biofluid Biomarkers of Alzheimer's Disease: Progress, Problems, and Perspectives. *Neurosci Bull*. 2022;38(6):677–91.
10. Jack CR, Albert MS, Knopman DS, McKhann GM, Sperling RA, Carrillo MC, i sur. Introduction to the recommendations from the National Institute on Aging-Alzheimer's Association workgroups on diagnostic guidelines for Alzheimer's disease. *Alzheimers Dement*. 2011;7(3):257-62.

11. Brickell KL, Steinbart EJ, Rumbaugh M, Payami H, Schellenberg GD, Van Deerlin V, i sur. Early-onset Alzheimer disease in families with late-onset Alzheimer disease: a potential important subtype of familial Alzheimer disease. *Arch Neurol.* 2006;63(9):1307-11.
12. Goate A, Chartier-Harlin MC, Mullan M, Brown J, Crawford F, Fidani L, i sur. Segregation of a missense mutation in the amyloid precursor protein gene with familial Alzheimer's disease. *Nature.* 1991;349(6311):704-6.
13. Sherrington R, Rogaev EI, Liang Y, Rogaeva EA, Levesque G, Ikeda M, i sur. Cloning of a gene bearing missense mutations in early-onset familial Alzheimer's disease. *Nature.* 1995;375(6534):754-60.
14. Levy Lahad E, Wasco W, Poorkaj P, Romano DM, Oshima J, Pettingell WH, i sur. Candidate gene for the chromosome 1 familial Alzheimer's disease locus. *Science.* 1995;269(5226):973-7.
15. O'Brien RJ, Wong PC. Amyloid precursor protein processing and Alzheimer's disease. *Annu Rev Neurosci.* 2011;34:185–204.
16. Blennow K, Leon MJ, Zetterberg H. Alzheimer's disease. *Lancet.* 2006;368(9533):387–403.
17. Corder EH, Saunders AM, Strittmatter WJ, Schmechel DE, Gaskell PC, Small GW, i sur. Gene dose of apolipoprotein E type 4 allele and the risk of Alzheimer's disease in late onset families. *Science.* 1993;261(5123):921-3.
18. Poirier J, Davignon J, Bouthillier D, Kogan S, Bertrand P, Gauthier S. Apolipoprotein E polymorphism and Alzheimer's disease. *Lancet.* 1993;342(8873):697-9.
19. Zuo L, Vvan Dyck CH, Luo X, Kranzler HR, Yang B, Gelernter J. Variation at APOE and STH loci and Alzheimer's disease. *Behav Brain Funct.* 2006;2(1):1–10.
20. Dong S, Duan Y, Hu Y, Zhao Z. Advances in the pathogenesis of Alzheimer's disease: a re-evaluation of amyloid cascade hypothesis. *Transl Neurodegener.* 2012;1(1):18.
21. Poirier J. Apolipoprotein E in animal models of CNS injury and in Alzheimer's disease. *Trends Neurosci.* 1994;(12):525-30.
22. Kivipelto M, Helkala EL, Laakso MP, Hänninen T, Hallikainen M, Alhainen K, i sur. Midlife vascular risk factors and Alzheimer's disease in later life: longitudinal, population based study. *BMJ.* 2001;322(7300):1447-51.
23. Holtzman DM, Bales KR, Tenkova T, Fagan AM, Parsadanian M, Sartorius LJ, i sur. Apolipoprotein E isoform-dependent amyloid deposition and neuritic degeneration in a mouse model of Alzheimer's disease. *Proc Natl Acad Sci U S A.* 2000;97(6):292-7.

24. Strittmatter WJ. Medicine. Old drug, new hope for Alzheimer's disease. *Science*. 2012;335(6075):1447-8.
25. Gao S, Hendrie HC, Hall KS, Hui S. The relationships between age, sex, and the incidence of dementia and Alzheimer disease: A meta-analysis. *Arch Gen Psychiatry*. 1998;55(9):809–15.
26. Altmann A, Tian L, Henderson VW, Greicius MD. Sex modifies the APOE-related risk of developing Alzheimer disease. *Ann Neurol*. 2014;75(4):563–73.
27. Jellinger KA. Alzheimer disease and cerebrovascular pathology: an update. *J Neural Transm*. 2002;109(5):813–36.
28. Caamaño-Isorna F, Corral M, Montes-Martínez A, Takkouche B. Education and dementia: a meta-analytic study. *Neuroepidemiology*. 2006;26(4):226-32.
29. Hoffman LB, Schmeidler J, Lesser GT, Beeri MS, Purohit DP, Grossman HT, i sur. Less Alzheimer disease neuropathology in medicated hypertensive than nonhypertensive persons. *Neurology*. 2009;72(20):1720-6.
30. Hölscher C. Diabetes as a risk factor for Alzheimer's disease: insulin signalling impairment in the brain as an alternative model of Alzheimer's disease. *Biochem Soc Trans*. 2011;39(4):891-7.
31. Povova J, Ambroz P, Bar M, Pavukova V, Sery O, Tomaskova H, i sur. Epidemiological of and risk factors for Alzheimer's disease: a review. *Biomed Pap Med Fac Univ Palacky Olomouc Czech Repub*. 2012;156(2):108–14.
32. Manivannan Y, Manivannan B, Beach TG, Halden RU. Role of Environmental Contaminants in the Etiology of Alzheimer's Disease: A Review. *Curr Alzheimer Res*. 2015;12(2):116.
33. Campbell A. The potential role of aluminium in Alzheimer's disease. *Nephrol Dial Transplant*. 2002;17(2):17–20.
34. Basha MR, Wei W, Bakheet SA, Benitez N, Siddiqi HK, Ge YW, i sur. The Fetal Basis of Amyloidogenesis: Exposure to Lead and Latent Overexpression of Amyloid Precursor Protein and  $\beta$ -Amyloid in the Aging Brain. *J Neurosci*. 2005;25(4):823.
35. Peters R, Poulter R, Warner J, Beckett N, Burch L, Bulpitt C. Smoking, dementia and cognitive decline in the elderly, a systematic review. *BMC Geriatr*. 2008;8.
36. Fratiglioni L, Wang HX. Smoking and Parkinson's and Alzheimer's disease: review of the epidemiological studies. *Behav Brain Res*. 2000;113(1–2):117–20.
37. Chang RCC, Ho YS, Wong S, Gentleman SM, Ng HK. Neuropathology of cigarette smoking. *Acta Neuropathol*. 2014;127(1):53–69.

38. Hope T, Keene J, Gedling K, Cooper S, Fairburn C, Jacoby R. Behaviour changes in dementia. 1: Point of entry data of a prospective study. *Int J Geriatr Psychiatry*. 1997;12(11):1062-73.
39. Lyness SA, Zarow C, Chui HC. Neuron loss in key cholinergic and aminergic nuclei in Alzheimer disease: a meta-analysis. *Neurobiol Aging*. 2003;24(1):1-23.
40. Simic G, Babic M, Borovecki F, Hof PR. Early failure of the default- mode network and the pathogenesis of Alzheimer's disease. *CNS Neurosci Ther*. 2014;20(7):692.
41. Babić M, Švob Štrac D, Mück- Šeler D, Pivac N, Šimić G. Pathogenesis and early diagnosis of Alzheimer's disease: involvement of the monoaminergic system. *Xjenja*. 2014;78.
42. Sjögren H. Twenty- four cases of Alzheimer's disease. *Acta Med Scand*. 1950;138(S246):225–33.
43. Simic G, Stanic G, Mladinov M, Jovanov-Milosevic N, Kostovic I, Hof PR. Does Alzheimer's disease begin in the brainstem? *Neuropathol Appl Neurobiol*. 2009;35(6):532–54.
44. Hort J, Laczó J, Vyhnálek M, Bojar M, Bureš J, Vlček K. Spatial navigation deficit in amnesic mild cognitive impairment. *Proc Natl Acad Sci U S A*. 2007;104(10):4042–7.
45. Petersen RC, Smith GE, Waring SC, Ivnik RJ, Tangalos EG, Kokmen E. Mild cognitive impairment: clinical characterization and outcome. *Arch Neurol*. 1999;56(3):303–8.
46. Harrison JE, Weber S, Jakob R, Chute CG. ICD-11: an international classification of diseases for the twenty-first century. *BMC Med Inform Decis Mak*. 2021;21.
47. Thal DR, Rüb U, Orantes M, Braak H. Phases of A $\beta$ -deposition in the human brain and its relevance for the development of AD. *Neurology*. 2002;58(12):1791–800.
48. Šimić G, Babić Leko M, Wray S, Harrington CR, Delalle I, Jovanov-Milošević N, i sur. Monoaminergic neuropathology in Alzheimer's disease. *Prog Neurobiol*. 2017;151:101–38.
49. Braak H, Braak E. Neuropathological staging of Alzheimer-related changes. *Acta Neuropathol*. 1991;82(4):239–59.
50. Aisen PS. The potential of anti-inflammatory drugs for the treatment of Alzheimer's disease. *Lancet Neurol*. 2002;1(5):279–84.
51. Gibson GE, Huang HM. Oxidative stress in Alzheimer's disease. *Neurobiol Aging*. 2005;26(5):575–8.

52. Reddy PH, Beal MF. Are mitochondria critical in the pathogenesis of Alzheimer's disease? *Brain Res Rev.* 2005;49(3):618–32.
53. Masters CL, Simms G, Weinman NA, Multhaup G, McDonald BL, Beyreuther K. Amyloid plaque core protein in Alzheimer disease and Down syndrome. *Proc Natl Acad Sci.* 1985;82(12):4245–9.
54. Glenner GG, Wong CW. Alzheimer's disease: Initial report of the purification and characterization of a novel cerebrovascular amyloid protein. *Biochem Biophys Res Commun.* 1984;120(3):885–90.
55. Hardy JA, Higgins GA. Alzheimer's disease: The amyloid cascade hypothesis. *Science.* 1992;256(5054):184–5.
56. Hardy J, Allsop D. Amyloid deposition as the central event in the aetiology of Alzheimer's disease. *Trends Pharmacol Sci.* 1991;12(C):383–8.
57. Hardy J. The amyloid hypothesis for Alzheimer's disease: a critical reappraisal. *J Neurochem.* 2009;110(4):1129–34.
58. Mawuenyega KG, Sigurdson W, Ovod V, Munsell L, Kasten T, Morris JC, i sur. Decreased clearance of CNS  $\beta$ -amyloid in Alzheimer's disease. *Science.* 2010;330(6012):1774.
59. Kang J, Lemaire H-G, Unterbeck A, Salbaum JM, Masters CL, Grzeschik KH, i sur. The precursor of Alzheimer's disease amyloid A4 protein resembles a cell-surface receptor. *Nature.* 1987;325(6106):733–6.
60. Haass C, Kaether C, Thinakaran G, Sisodia S. Trafficking and proteolytic processing of APP. *Cold Spring Harb Perspect Med.* 2012;2(5):a006270.
61. Hardy J, Selkoe DJ. The amyloid hypothesis of Alzheimer's disease: progress and problems on the road to therapeutics. *Science.* 2002;297(5580):353–6.
62. Babusikova E, Evinova A, Jurecekova J, Jesenak M, Dobrota D. Alzheimer's disease: definition, molecular and genetic factors. *Adv Underst Neurodegener Dis.* 2011.
63. Lammich S, Kojro E, Postina R, Gilbert S, Pfeiffer R, Jasionowski M, i sur. Constitutive and regulated  $\alpha$ -secretase cleavage of Alzheimer's amyloid precursor protein by a disintegrin metalloprotease. *Proc Natl Acad Sci.* 1999;96(7):3922–7.
64. Murphy MP, LeVine III H. Alzheimer's disease and the amyloid- $\beta$  peptide. *J Alzheimer's Dis.* 2010;19(1):311–23.
65. Jarrett JT, Berger EP, Lansbury PT Jr. The carboxy terminus of the beta amyloid protein is critical for the seeding of amyloid formation: implications for the pathogenesis of Alzheimer's disease. *Biochemistry.* 1993;32(18):4693–7.



66. Selkoe DJ. Alzheimer's disease: genes, proteins, and therapy. *Physiol Rev.* 2001;81(2):741-66.
67. Tokuda T, Fukushima T, Ikeda S-I, Sekijima Y, Shoji S, Yanagisawa N, i sur. Plasma levels of amyloid  $\beta$  proteins A $\beta$ 1–40 and A $\beta$ 1–42(43) are elevated in Down's syndrome. *Ann Neurol.* 1997;41(2):271–3.
68. Jonsson T, Atwal JK, Steinberg S, Snaedal J, Jonsson P V., Bjornsson S, i sur. A mutation in APP protects against Alzheimer's disease and age-related cognitive decline. *Nature.* 2012;488(7409):96–9.
69. Kero M, Paetau A, Polvikoski T, Tanskanen M, Sulkava R, Jansson L, i sur. Amyloid precursor protein (APP) A673T mutation in the elderly Finnish population. *Neurobiol Aging.* 2013;34(5):1518.e1-1518.e3.
70. De Strooper B, Iwatsubo T, Wolfe MS. Presenilins and  $\gamma$ -secretase: structure, function, and role in Alzheimer disease. *Cold Spring Harb Perspect Med.* 2012;2(1):a006304.
71. Rumble B, Retallack R, Hilbich C, Simms G, Multhaup G, Martins R, i sur. Amyloid A4 protein and its precursor in Down's syndrome and Alzheimer's disease. *N Engl J Med.* 1989;320(22):1446-52.
72. Rovelet-Lecrux A, Hannequin D, Raux G, Meur N, Laquerrière A, Vital A, i sur. APP locus duplication causes autosomal dominant early-onset Alzheimer disease with cerebral amyloid angiopathy. *Nat Genet.* 2005;38(1):24–6.
73. Malnar M, Košiček M, Hećimović S. Alzheimerova bolest: od molekularnog mehanizma do rane dijagnoze. *Med Flum.* 2009;234–43.
74. Karran E, Mercken M, De Strooper B. The amyloid cascade hypothesis for Alzheimer's disease: an appraisal for the development of therapeutics. *Nat Rev Drug Discov.* 2011;10(9):698-712.
75. Weingarten MD, Lockwood AH, Hwo SY, Kirschner MW. A protein factor essential for microtubule assembly. *Proc Natl Acad Sci U S A.* 1975;72(5):1858–62.
76. Trabzuni D, Wray S, Vandrovcova J, Ramasamy A, Walker R, Smith C, i sur. MAPT expression and splicing is differentially regulated by brain region: relation to genotype and implication for tauopathies. *Hum Mol Genet.* 2012;21(18):4094–103.
77. Papasozomenos SC, Binder LI. Phosphorylation determines two distinct species of tau in the central nervous system. *Cell Motil Cytoskeleton.* 1987;8(3):210–26.

78. Baner C, Brunner C, Lassmann H, Budka H, Jellinger K, Wiche G, i sur. Accumulation of abnormally phosphorylated  $\tau$  precedes the formation of neurofibrillary tangles in Alzheimer's disease. *Brain Res.* 1989;477(1-2):90-9.
79. Augustinack JC, Schneider A, Mandelkow EM, Hyman BT. Specific tau phosphorylation sites correlate with severity of neuronal cytopathology in Alzheimer's disease. *Acta Neuropathol.* 2002;103(1):26-35.
80. Šimić G, Babić Leko M, Wray S, Harrington C, Delalle I, Jovanov-Milošević N, i sur. Tau protein hyperphosphorylation and aggregation in Alzheimer's disease and other tauopathies, and possible neuroprotective strategies. *Biomolecules.* 2016;6(1):6.
81. Querfurth HW, LaFerla FM. Alzheimer's Disease. *N Engl J Med.* 2010;362(4):329-44.
82. Khatoon S, Grundke-Iqbal I, Iqbal K. Brain levels of microtubule associated protein  $\tau$  are elevated in Alzheimer's disease: A radioimmuno-slot- blot assay for nanograms of the protein. *J Neurochem.* 1992;59(2):750-3.
83. Goedert M, Spillantini MG, Jakes R, Rutherford D, Crowther RA. Multiple isoforms of human microtubule-associated protein tau: sequences and localization in neurofibrillary tangles of Alzheimer's disease. *Neuron.* 1989;3(4):519-26.
84. Hanes J, Zilka N, Bartkova M, Caletkova M, Dobrota D, Novak M. Rat tau proteome consists of six tau isoforms: Implication for animal models of human tauopathies. *J Neurochem.* 2009;108(5):1167-76.
85. Neve RL, Harris P, Kosik KS, Kurnit DM, Donlon TA. Identification of cDNA clones for the human microtubule-associated protein tau and chromosomal localization of the genes for tau and microtubule-associated protein 2. *Mol Brain Res.* 1986;1(3):271-80.
86. Goedert M, Jakes R. Expression of separate isoforms of human tau protein: correlation with the tau pattern in brain and effects on tubulin polymerization. *EMBO J.* 1990;9(13):4225.
87. Mandelkow EM, Mandelkow E. Biochemistry and cell biology of tau protein in neurofibrillary degeneration. *Cold Spring Harb Perspect Med.* 2012;2(7):a006247.
88. Gustke N, Trinczek B, Biernat J, Mandelkow EM, Mandelkow E. Domains of tau protein and interactions with microtubules. *Biochemistry.* 2002;33(32):9511-22.
89. Šimić G, Diana A, Hof PR. Phosphorylation pattern of tau associated with distinct changes of the growth cone cytoskeleton. *Prog Mol Subcell Biol.* 2003;32:33-48.

90. Ballatore C, Lee VM-Y, Trojanowski JQ. Tau-mediated neurodegeneration in Alzheimer's disease and related disorders. *Nat Rev Neurosci.* 2007;8(9):663–72.
91. Buée L, Bussièrè T, Buée-Scherrer V, Delacourte A, Hof PR. Tau protein isoforms, phosphorylation and role in neurodegenerative disorders. *Brain Res Rev.* 2000;33(1):95–130.
92. Guo T, Noble W, Hanger DP. Roles of tau protein in health and disease. *Acta Neuropathol.* 2017;133(5):665.
93. Janke C, Beck M, Stahl T, Holzer M, Brauer K, Bigl V, i sur. Phylogenetic diversity of the expression of the microtubule-associated protein tau: implications for neurodegenerative disorders. *Mol Brain Res.* 1999;68(1–2):119–28.
94. Chambers CB, Sigurdsson EM, Hejna MJ, Lorens SA, Lee JM, Muma NA. Amyloid- $\beta$  iInjection in rat amygdala alters tau protein but not mRNA expression. *Exp Neurol.* 2000;162(1):158–70.
95. Kosik KS, Orecchio LD, Bakalis S, Neve RL. Developmentally regulated expression of specific tau sequences. *Neuron.* 1989;2(4):1389–97.
96. Ferreira A, Lu Q, Orecchio L, Kosik KS. Selective phosphorylation of adult tau isoforms in mature hippocampal neurons exposed to fibrillar A $\beta$ . *Mol Cell Neurosci.* 1997;9(3):220–34.
97. Tatebayashi Y, Iqbal K, Grundke-Iqbal I. Dynamic regulation of expression and phosphorylation of tau by fibroblast growth factor-2 In neural progenitor cells from adult rat hippocampus. *J Neurosci.* 1999;19(13):5245–54.
98. Gorath M, Stahnke T, Mronga T, Goldbaum O, Richter-Landsberg C. Developmental changes of tau protein and mRNA in cultured rat brain oligodendrocytes. *Glia.* 2001;36(1):89–101.
99. Lee Virginia MY, Zhukareva V, Vogelsberg-Ragaglia V, Wszolek Z, Reed L, Miller BI, i sur. Mutation-specific functional impairments in distinct tau isoforms of hereditary FTDP-17. *Science.* 1998.;282(5395):1914–7.
100. Lindwall G, Cole RD. Phosphorylation affects the ability of tau protein to promote microtubule assembly. *J Biol Chem.* 1984;259(8):5301-5.
101. Hasegawa M, Morishima-Kawashima M, Takio K, Suzuki M, Titani K, Ihara Y. Protein sequence and mass spectrometric analyses of tau in the Alzheimer's disease brain. *J Biol Chem.* 1992;267(24):17047–54.

102. Arriagada PV., Growdon JH, Hedley-Whyte ET, Hyman BT. Neurofibrillary tangles but not senile plaques parallel duration and severity of Alzheimer's disease. *Neurology*. 1992;42(3):631–9.
103. Guillozet AL, Weintraub S, Mash DC, Mesulam MM. Neurofibrillary tangles, amyloid, and memory in aging and mild cognitive impairment. *Arch Neurol*. 2003;60(5):729–36.
104. Bramblett GT, Goedert M, Jakes R, Merrick SE, Trojanowski JQ, Lee VMY. Abnormal tau phosphorylation at Ser396 in Alzheimer's disease recapitulates development and contributes to reduced microtubule binding. *Neuron*. 1993;10(6):1089–99.
105. Iqbal K, Liu F, Gong CX, Grundke-Iqbal I. Tau in Alzheimer disease and related tauopathies. *Curr Alzheimer Res*. 2010;7(8):656–64.
106. Hanger DP, Anderton BH, Noble W. Tau phosphorylation: the therapeutic challenge for neurodegenerative disease. *Trends Mol Med*. 2009;15(3):112–9.
107. Mandelkow EM, Mandelkow E. Tau in Alzheimer's disease. *Trends Cell Biol*. 1998;8(11):425–7.
108. Skrabana R, Kontsek P, Mederlyova A, Iqbal K, Novak M. Folding of Alzheimer's core PHF subunit revealed by monoclonal antibody 423. *FEBS Lett*. 2004;568(1–3):178–82.
109. Alonso AC, Zaidi T, Grundke-Iqbal I, Iqbal K. Role of abnormally phosphorylated tau in the breakdown of microtubules in Alzheimer disease. *Proc Natl Acad Sci U S A*. 1994;91(12):5562.
110. Iqbal K, Del C. Alonso A, Chen S, Chohan MO, El-Akkad E, Gong CX, et al. Tau pathology in Alzheimer disease and other tauopathies. *Biochim Biophys Acta - Mol Basis Dis*. 2005;1739(2–3):198–210.
111. Sengupta A, Kabat J, Novak M, Wu Q, Grundke-Iqbal I, Iqbal K. Phosphorylation of tau at both Thr 231 and Ser 262 is required for maximal inhibition of its binding to microtubules. *Arch Biochem Biophys*. 1998;357(2):299–309.
112. Mondragón-Rodríguez S, Perry G, Luna-Muñoz J, Acevedo-Aquino MC, Williams S. Phosphorylation of tau protein at sites Ser396–404 is one of the earliest events in Alzheimer's disease and Down syndrome. *Neuropathol Appl Neurobiol*. 2014;40(2):121–35.

113. Braak H, Alafuzoff I, Arzberger T, Kretschmar H, Del Tredici K. Staging of Alzheimer disease-associated neurofibrillary pathology using paraffin sections and immunocytochemistry. *Acta Neuropathol.* 2006;112(4):389-404.
114. Mair W, Muntel J, Tepper K, Tang S, Biernat J, Seeley WW, i sur. FLEXITau: Quantifying post-translational modifications of tau protein in vitro and in human disease. *Anal Chem.* 2016;88(7):3704–14.
115. Cohen TJ, Guo JL, Hurtado DE, Kwong LK, Mills IP, Trojanowski JQ, i sur. The acetylation of tau inhibits its function and promotes pathological tau aggregation. *Nat Commun.* 2011;2(1):1–9.
116. Min SW, Cho SH, Zhou Y, Schroeder S, Haroutunian V, Seeley WW, i sur. Acetylation of tau inhibits its degradation and contributes to tauopathy. *Neuron.* 2010;67(6):953–66.
117. Carlomagno Y, Chung D eun C, Yue M, Castanedes-Casey M, Madden BJ, Dunmore J, i sur. An acetylation–phosphorylation switch that regulates tau aggregation propensity and function. *J Biol Chem.* 2017;292(37):15277–86.
118. Cook C, Carlomagno Y, Gendron TF, Dunmore J, Scheffel K, Stetler C, i sur. Acetylation of the KXGS motifs in tau is a critical determinant in modulation of tau aggregation and clearance. *Hum Mol Genet.* 2014;23(1):104–16.
119. Cripps D, Thomas SN, Jeng Y, Yang F, Davies P, Yang AJ. Alzheimer disease-specific conformation of hyperphosphorylated paired helical filament-tau is polyubiquitinated through Lys-48, Lys-11, and Lys-6 ubiquitin conjugation. *J Biol Chem.* 2006;281(16):10825–38.
120. Thomas SN, Funk KE, Wan Y, Liao Z, Davies P, Kuret J, i sur. Dual modification of Alzheimer’s disease PHF-tau protein by lysine methylation and ubiquitylation: a mass spectrometry approach. *Acta Neuropathol.* 2011;123(1):105–17.
121. Funk KE, Thomas SN, Schafer KN, Cooper GL, Liao Z, Clark DJ, i sur. Lysine methylation is an endogenous post-translational modification of tau protein in human brain and a modulator of aggregation propensity. *Biochem J.* 2014;462(1):77–88.
122. Braak H, Rüb U, Schultz C, Del Tredici K. Vulnerability of cortical neurons to Alzheimer's and Parkinson's diseases. *J Alzheimers Dis.* 2006;9(3):35-44.
123. Hurtado DE, Molina-Porcel L, Iba M, Aboagye AK, Paul SM, Trojanowski JQ, i sur. Aβ accelerates the spatiotemporal progression of tau pathology and augments tau amyloidosis in an Alzheimer mouse model. *Am J Pathol.* 2010;177(4):1977–88.

124. Dolorfo L, Cynthia, Amaral G, David. Entorhinal cortex of the rat: Organization of intrinsic connections . *J Comp Neurol*. 1988;398:49–82.
125. Deller T, Adelmann G, Nitsch R, Frotscher M. The alvear pathway of the rat hippocampus. *Cell Tissue Res*. 1996;286(3):293–303.
126. Steward O. Topographic organization of the projections from the entorhinal area to the hippocampal formation of the rat. *J Comp Neurol*. 1976;167(3):285–314.
127. Steward O, Scoville SA. Cells of origin of entorhinal cortical afferents to the hippocampus and fascia dentata of the rat. *J Comp Neurol*. 1976;169(3):347–70.
128. Naber PA, Lopes Da Silva FH, Witter MP. Reciprocal connections between the entorhinal cortex and hippocampal fields CA1 and the subiculum are in register with the projections from CA1 to the subiculum. *Hippocampus*. 2001;11(2):99–104.
129. Kerr KM, Agster KL, Furtak SC, Burwell RD. Functional neuroanatomy of the parahippocampal region: The lateral and medial entorhinal areas. *Hippocampus*. 2007;17(9):697–708.
130. Wouterlood FG. Spotlight on the neurones (I): cell types, local connectivity, microcircuits, and distribution of markers. *Parahippocampal Reg Role Cogn Funct*. 2012;60–88.
131. Germroth P, Schwerdtfeger WK, Buhl EH. Morphology of identified entorhinal neurons projecting to the hippocampus. A light microscopical study combining retrograde tracing and intracellular injection. *Neuroscience*. 1989;30(3):683–91.
132. Germroth P, Schwerdtfeger WK, Buhl EH. GABAergic neurons in the entorhinal cortex project to the hippocampus. *Brain Res*. 1989;494(1):187–92.
133. Caballero-Bleda M, Witter MP. Projections from the presubiculum and the parasubiculum to morphologically characterized entorhinal-hippocampal projection neurons in the rat. *Exp Brain Res*. 1994;101(1):93–108
134. Goldowitz D, White WF, Steward O, Lynch G, Cotman C. Anatomical evidence for a projection from the entorhinal cortex to the contralateral dentate gyrus of the rat. *Exp Neurol*. 1975;47(3):433–41.
135. Steward O. Topographic organization of the projections from the entorhinal area to the hippocampal formation of the rat. *J Comp Neurol*. 1976;167(3):285–314.
136. Köhler C. Intrinsic connections of the retrohippocampal region in the rat brain: III. The lateral entorhinal area. *J Comp Neurol*. 1988;271(2):208–28.
137. Van Groen T, Wyss JM. The connections of presubiculum and parasubiculum in the rat. *Brain Res*. 1990;518(1–2):227–43.

138. Van Groen T, Wyss JM. The postsubicular cortex in the rat: characterization of the fourth region of the subicular cortex and its connections. *Brain Res.* 1990;529(1–2):165–77.
139. Segal M, Landis SC. Afferents to the septal area of the rat studied with the method of retrograde axonal transport of horseradish peroxidase. *Brain Res.* 1974;82(2):263–8.
140. Schwartz SP, Coleman PD. Neurons of origin of the perforant path. *Exp Neurol.* 1981;74(1):305–12.
141. Köhler C. A projection from the deep layers of the entorhinal area to the hippocampal formation in the rat brain. *Neurosci Lett.* 1985;56(1):13–9.
142. Dugladze T, Heinemann U, Gloveli T. Entorhinal cortex projection cells to the hippocampal formation in vitro. *Brain Res.* 2001;905(1–2):224–31.
143. Van Groen T, Wyss JM. Connections of the retrosplenial granular b cortex in the rat. *J Comp Neurol.* 2003;463(3):249–63.
144. Hjorth-Simonsen A. Projection of the lateral part of the entorhinal area to the hippocampus and fascia dentata. *J Comp Neurol.* 1972;146(2):219–31.
145. Michael Wyss J. An autoradiographic study of the efferent connections of the entorhinal cortex in the rat. *J Comp Neurol.* 1981;199(4):495–512.
146. Witter MP, Groenewegen HJ, Lopes da Silva FH, Lohman AHM. Functional organization of the extrinsic and intrinsic circuitry of the parahippocampal region. *Prog Neurobiol.* 1989;33(3):161–253.
147. Ruth RE, Collier TJ, Routtenberg A. Topography between the entorhinal cortex and the dentate septotemporal axis in rats: I. Medial and intermediate entorhinal projecting cells. *J Comp Neurol.* 1982;209(1):69–78.
148. Witter MP, Wouterlood FG, Naber PA, Van Haften T. Anatomical organization of the parahippocampal-hippocampal network. *Ann N Y Acad Sci.* 2000;911:1–24.
149. Lorente de Nó R. Studies on the structure of the cerebral cortex. II. Continuation of the study of the ammonic system, *J. Psychol. Neurol.* 1934;46:113.
150. Köhler C. Intrinsic connections of the retrohippocampal region in the rat brain. II. The medial entorhinal area. *J Comp Neurol.* 1986;246(2):149–69.
151. Urban NN, Henze DA, Barrionuevo G. Amplification of perforant-path EPSPs in CA3 pyramidal cells by LVA calcium and sodium channels. *J Neurophysiol.* 1998;80(3):1558–61.



152. Tamamaki N, Nojyo Y. Projection of the entorhinal layer II neurons in the rat as revealed by intracellular pressure-injection of neurobiotin. *Hippocampus*. 1993;3(4):471–80.
153. Witter MP. Organization of the entorhinal—hippocampal system: A review of current anatomical data. *Hippocampus*. 1993;3(S1):33–44.
154. Ruth RE, Collier TJ, Routtenberg A. Topographical relationship between the entorhinal cortex and the septotemporal axis of the dentate gyrus in rats: II. Cells projecting from lateral entorhinal subdivision. *J Comp Neurol*. 1988;270(4):506–16.
155. Chevaleyre V, Siegelbaum SA. Strong CA2 pyramidal neuron synapses define a powerful disynaptic cortico-hippocampal loop. *Neuron*. 2010;66(4):560–72.
156. Honda Y, Sasaki H, Umitsu Y, Ishizuka N. Zonal distribution of perforant path cells in layer III of the entorhinal area projecting to CA1 and subiculum in the rat. *Neurosci Res*. 2012;74(3–4):200–9.
157. Lingenhöhl K, Finch DM. Morphological characterization of rat entorhinal neurons in vivo: soma-dendritic structure and axonal domains. *Exp Brain Res*. 1991;84(1):57–74.
158. Naber PA, Witter MP, Lopes Da Silva FH. Networks of the hippocampal memory system of the rat. The pivotal role of the subiculum. *Ann N Y Acad Sci*. 2000;911:392–403.
159. Baks-Te Bulte L, Wouterlood FG, Vinkenoog M, Witter MP. Entorhinal projections terminate onto principal neurons and interneurons in the subiculum: A quantitative electron microscopical analysis in the rat. *Neuroscience*. 2005;136(3):729–39.
160. Cappaert NLM, Van Strien NM, Witter MP. Hippocampal Formation. *Rat Nerv Syst Fourth Ed*. 2015;511–73.
161. Kealy J, Commins S. The rat perirhinal cortex: A review of anatomy, physiology, plasticity, and function. *Prog Neurobiol*. 2011;93(4):522–48.
162. Burwell RD, Amaral DG. Perirhinal and postrhinal cortices of the rat: interconnectivity and connections with the entorhinal cortex. 1998;391(3):293–321.
163. Swanson LW, Kohler C. Anatomical evidence for direct projections from the entorhinal area to the entire cortical mantle in the rat. *J Neurosci*. 1986;6(10):3010–23.
164. Insausti R, Herrero MT, Witter MP. Entorhinal cortex of the rat: cytoarchitectonic subdivisions and the origin and distribution of cortical efferents. *Hippocampus*. 1997;7(2):146–83.

165. Agster KL, Burwell RD. Cortical efferents of the perirhinal, postrhinal, and entorhinal cortices of the rat. *Hippocampus*. 2009;19(12):1159–86.
166. Miller EJ, Saint Marie LR, Breier MR, Swerdlow NR. Pathways from the ventral hippocampus and caudal amygdala to forebrain regions that regulate sensorimotor gating in the rat. *Neuroscience*. 2010;165(2):601–11.
167. Hoover WB, Vertes RP. Anatomical analysis of afferent projections to the medial prefrontal cortex in the rat. *Brain Struct Funct*. 2007;212(2):149–79.
168. Condé F, Maire-lepoivre E, Audinat E, Crépel F. Afferent connections of the medial frontal cortex of the rat. II. Cortical and subcortical afferents. *J Comp Neurol*. 1995;352(4):567–93.
169. Delatour B, Witter MP. Projections from the parahippocampal region to the prefrontal cortex in the rat: Evidence of multiple pathways. *Eur J Neurosci*. 2002;15(8):1400–7.
170. Wyass JM, Van Groen T. Connections between the retrosplenial cortex and the hippocampal formation in the rat: A review. *Hippocampus*. 1992;2(1):1–11.
171. Behan M, Haberly LB. Intrinsic and efferent connections of the endopiriform nucleus in rat. *J Comp Neurol*. 1999;408(4):532–48.
172. Haberly LB, Price JL. Association and commissural fiber systems of the olfactory cortex of the rat. I. Systems originating in the piriform cortex and adjacent areas. *J Comp Neurol*. 1978;178(4):711–40.
173. Swanson LW, Cowan WM. An autoradiographic study of the organization of the efferent connections of the hippocampal formation in the rat. *J Comp Neurol*. 1977;172(1):49–84.
174. Alonso A, Köhler C. A study of the reciprocal connections between the septum and the entorhinal area using anterograde and retrograde axonal transport methods in the rat brain. *J Comp Neurol*. 1984;225(3):327–43.
175. Veening JG. Cortical afferents of the amygdaloid complex in the rat: An HRP study. *Neurosci Lett*. 1978;8(3):191–5.
176. Ottersen OP. Connections of the amygdala of the rat. IV: Corticoamygdaloid and intraamygdaloid connections as studied with axonal transport of horseradish peroxidase. *J Comp Neurol*. 1982;205(1):30–48.
177. McDonald AJ, Mascagni F. Projections of the lateral entorhinal cortex to the amygdala: a Phaseolus vulgaris leucoagglutinin study in the rat. *Neuroscience*. 1997;77(2):445–59.

178. Shi C., Cassell MD. Perirhinal cortex projections to the amygdaloid complex and hippocampal formation in the rat. *J Comp Neurol.* 1999;406(3):299–328.
179. Pitkänen A, Pikkarainen M, Nurminen N, Ylinen A. Reciprocal Connections between the Amygdala and the Hippocampal Formation, Perirhinal Cortex, and Postrhinal Cortex in Rat: A Review. *Ann N Y Acad Sci.* 2000;911(1):369–91.
180. Michael Wyss J. An autoradiographic study of the efferent connections of the entorhinal cortex in the rat. *J Comp Neurol.* 1981;199(4):495–512.
181. Phillipson OT, Griffiths AC. The topographic order of inputs to nucleus accumbens in the rat. *Neuroscience.* 1985;16(2):275–96.
182. Wright NF, Erichsen JT, Vann SD, O'Mara SM, Aggleton JP. Parallel but separate inputs from limbic cortices to the mammillary bodies and anterior thalamic nuclei in the rat. *J Comp Neurol.* 2010;518(12):2334–54.
183. McKenna JT, Vertes RP. Afferent projections to nucleus reuniens of the thalamus. *J Comp Neurol.* 2004;480(2):115–42.
184. Giannakopoulos P, Herrmann FR, Bussière T, Bouras C, Kövari E, Perl DP, i sur. Tangle and neuron numbers, but not amyloid load, predict cognitive status in Alzheimer's disease. *Neurology.* 2003;60(9):1495–500.
185. Nelson PT, Alafuzoff I, Bigio EH, Bouras C, Braak H, Cairns NJ, i sur. Correlation of Alzheimer disease neuropathologic changes with cognitive status: a review of the literature. *J Neuropathol Exp Neurol.* 2012;71(5):362-81.
186. Šimić G, Gnjidić M, Kostović I. Cytoskeletal changes as an alternative view on pathogenesis of Alzheimer's disease. *Period Biol.* 1998;100:165–173.
187. Saito Y, Ruberu NN, Sawabe M, Arai T, Tanaka N, Kakuta Y, i sur. Staging of argyrophilic grains: An age-associated tauopathy. *J Neuropathol Exp Neurol.* 2004;63(9):911–8.
188. Verny M, Jellinger KA, Hauw JJ, Bancher C, Litvan I, Agid Y. Progressive supranuclear palsy: A clinicopathological study of 21 cases. *Acta Neuropathol.* 1996;91(4):427–31.
189. Irwin DJ, Brettschneider J, McMillan CT, Cooper F, Olm C, Arnold SE, i sur. Deep clinical and neuropathological phenotyping of Pick disease. *Ann Neurol.* 2016;79(2):272–87.
190. Aguzzi A, Rajendran L. The transcellular spread of cytosolic amyloids, prions, and prionoids. *Neuron.* 2009;64(6):783-90.

191. Clavaguera F, Lavenir I, Falcon B, Frank S, Goedert M, Tolnay M. “Prion-Like” templated misfolding in tauopathies. *Brain Pathol.* 2013;23(3):342–9.
192. Frost B, Jacks RL, Diamond MI. Propagation of tau misfolding from the outside to the inside of a cell. *J Biol Chem.* 2009;284(19):12845–52.
193. Goedert M, Clavaguera F, Tolnay M. The propagation of prion-like protein inclusions in neurodegenerative diseases. *Trends Neurosci.* 2010;33(7):317–25.
194. Hall GF, Patuto BA. Is tau ready for admission to the prion club?. *Prion.* 2012;1;6(3):223-33.
195. Prusiner SB. Novel proteinaceous infectious particles cause scrapie. *Science.* 1982; 9;216(4542):136-44.
196. Liberski PP. Prion, prionoids and infectious amyloid. *Parkinsonism Relat Disord.* 2014;20(1):S80–4.
197. Hara H, Sakaguchi S. Virus Infection, Genetic Mutations, and Prion Infection in Prion Protein Conversion. *Int J Mol Sci.* 2021;22(22).
198. Jucker M, Walker LC. Self-propagation of pathogenic protein aggregates in neurodegenerative diseases. *Nature.* 2013;501(7465):45–51.
199. Telling GC, Parchi P, DeArmond SJ, Cortelli P, Montagna P, Gabizon R, i sur. Evidence for the conformation of the pathologic isoform of the prion protein enciphering and propagating prion diversity. *Science.* 1996;274(5295):2079–82.
200. Jörg Degenhardt , Hiltbold I, Köllner TG, Frey M, Gierl A, Gershenzon J, i sur. Inclusion formation and neuronal cell death through neuron-to-neuron transmission of  $\alpha$ -synuclein. *Proc Natl Acad Sci.* 2009;106(31):13010–5.
201. Hu X, Crick SL, Bu G, Frieden C, Pappu R V., Lee JM. Amyloid seeds formed by cellular uptake, concentration, and aggregation of the amyloid-beta peptide. *Proc Natl Acad Sci.* 2009;106(48):20324–9.
202. Luk KC, Kehm VM, Zhang B, O’Brien P, Trojanowski JQ, Lee VMY. Intracerebral inoculation of pathological  $\alpha$ -synuclein initiates a rapidly progressive neurodegenerative  $\alpha$ -synucleinopathy in mice. *J Exp Med.* 2012;209(5):975–86.
203. Luk KC, Kehm V, Carroll J, Zhang B, O’Brien P, Trojanowski JQ, i sur. Pathological  $\alpha$ -synuclein transmission initiates Parkinson-like neurodegeneration in nontransgenic mice. *Science.* 2012;338(6109):949–53.
204. Mougnot AL, Nicot S, Bencsik A, Morignat E, Verchère J, Lakhdar L, i sur. Prion-like acceleration of a synucleinopathy in a transgenic mouse model. *Neurobiol Aging.* 2012;33(9):2225–8.

205. Morales R, Duran-Aniotz C, Castilla J, Estrada LD, Soto C. De novo induction of amyloid- $\beta$  deposition in vivo. *Mol Psychiatry*. 2011;17(12):1347–53.
206. Bousset L, Pieri L, Ruiz-Arlandis G, Gath J, Jensen PH, Habenstein B, et al. Structural and functional characterization of two alpha-synuclein strains. *Nat Commun*. 2013;4(1):1–13.
207. Peelaerts W, Bousset L, Van Der Perren A, Moskalyuk A, Pulizzi R, Giugliano M, et al.  $\alpha$ -Synuclein strains cause distinct synucleinopathies after local and systemic administration. *Nature*. 2015;522(7556):340–4.
208. De Calignon A, Polydoro M, Suárez-Calvet M, William C, Adamowicz DH, Kopeikina KJ, et al. Propagation of tau pathology in a model of early Alzheimer's disease. *Neuron*. 2012;73(4):685–97.
209. Liu L, Drouet V, Wu JW, Witter MP, Small SA, Clelland C, et al. Trans-synaptic spread of tau pathology in vivo. *Ikezu T, PLoS One*. 2012;7(2):e31302.
210. Ahmed Z, Cooper J, Murray TK, Garn K, McNaughton E, Clarke H, et al. A novel in vivo model of tau propagation with rapid and progressive neurofibrillary tangle pathology: The pattern of spread is determined by connectivity, not proximity. *Acta Neuropathol*. 2014;127(5):667–83.
211. Dujardin S, Lecolle K, Caillierez R, Begard S, Zommer N, Lachaud C, et al. Neuron-to-neuron wild-type tau protein transfer through a trans-synaptic mechanism: relevance to sporadic tauopathies. *Acta Neuropathol Commun*. 2014;2(1):14.
212. Iba M, McBride JD, Guo JL, Zhang B, Trojanowski JQ, Lee VMY. Tau pathology spread in PS19 tau transgenic mice following locus coeruleus (LC) injections of synthetic tau fibrils is determined by the LC's afferent and efferent connections. *Acta Neuropathol*. 2015;130(3):349–62.
213. Peeraer E, Bottelbergs A, Van Kolen K, Stancu I-C, Vasconcelos B, Mahieu M, et al. Intracerebral injection of preformed synthetic tau fibrils initiates widespread tauopathy and neuronal loss in the brains of tau transgenic mice. *Neurobiol Dis*. 2015;73:83–95.
214. Iba M, Guo JL, McBride JD, Zhang B, Trojanowski JQ, Lee VM-Y. Synthetic tau fibrils mediate transmission of neurofibrillary tangles in a transgenic mouse model of Alzheimer's-like tauopathy. *J Neurosci*. 2013;33(3):1024–37.
215. Dujardin S, Hyman BT. Tau Prion-Like Propagation: State of the art and current challenges. *Adv Exp Med Biol*. 2019;1184:305–25.

216. Colin M, Dujardin S, Schraen-Maschke S, Meno-Tetang G, Duyckaerts C, Courade JP, i sur. From the prion-like propagation hypothesis to therapeutic strategies of anti-tau immunotherapy. *Acta Neuropathol.* 2020;139(1):3–25.
217. Kowal J, Tkach M, Théry C. Biogenesis and secretion of exosomes. *Curr Opin Cell Biol.* 2014;29(1):116–25.
218. Rajendran L, Bali J, Barr MM, Court FA, Krämer-Albers EM, Picou F, i sur Emerging roles of extracellular vesicles in the nervous system. *J Neurosci.* 2014;34(46):15482–9.
219. Fevrier B, Vilette D, Archer F, Loew D, Faigle W, Vidal M, i sur. Cells release prions in association with exosomes. *Proc Natl Acad Sci U S A.* 2004;101(26):9683–8.
220. Rajendran L, Honscho M, Zahn TR, Keller P, Geiger KD, Verkade P, i sur. Alzheimer’s disease  $\beta$ -amyloid peptides are released in association with exosomes. *Proc Natl Acad Sci U S A.* 2006;103(30):11172–7.
221. Lee HJ, Patel S, Lee SJ. Intravesicular localization and exocytosis of  $\alpha$ -synuclein and its aggregates. *J Neurosci.* 2005;25(25):6016–24.
222. Alvarez-Erviti L, Seow Y, Yin H, Betts C, Lakhali S, Wood MJA. Delivery of siRNA to the mouse brain by systemic injection of targeted exosomes. *Nat Biotechnol.* 2011;29(4):341–5.
223. Wang Y, Balaji V, Kaniyappan S, Krüger L, Irsen S, Tepper K, i sur. The release and trans-synaptic transmission of Tau via exosomes. *Mol Neurodegener.* 2017;12(1):1–25.
224. Dujardin S, Bégard S, Caillierez R, Lachaud C, Delattre L, Carrier S, i sur. Ectosomes: A new mechanism for non-exosomal secretion of tau protein. *PLoS One.* 2014;9(6):e100760.
225. Katsinelos T, Zeitler M, Dimou E, Karakatsani A, Müller HM, Nachman E, i sur. Unconventional secretion mediates the trans-cellular spreading of tau. *Cell Rep.* 2018;23(7):2039–55.
226. Calafate S, Buist A, Miskiewicz K, Vijayan V, Daneels G, de Strooper B, i sur. Synaptic contacts enhance cell-to-cell tau pathology propagation. *Cell Rep.* 2015;11(8):1176–83.
227. Frost B, Jacks RL, Diamond MI. Propagation of tau misfolding from the outside to the inside of a cell. *J Biol Chem.* 2009;284(19):12845–52.

228. Kfoury N, Holmes BB, Jiang H, Holtzman DM, Diamond MI. Trans-cellular propagation of tau aggregation by fibrillar species. *J Biol Chem.* 2012;287(23):19440–51.
229. Nobuhara CK, DeVos SL, Commins C, Wegmann S, Moore BD, Roe AD, i sur. Tau antibody targeting pathological species blocks neuronal uptake and interneuron propagation of tau in vitro. *Am J Pathol.* 2017;187(6):1399–412.
230. Takeda S, Wegmann S, Cho H, Devos SL, Commins C, Roe AD, i sur. Neuronal uptake and propagation of a rare phosphorylated high-molecular-weight tau derived from Alzheimer’s disease brain. *Nat Commun.* 2015;6(1):1–15.
231. Usenovic M, Niroomand S, Drolet RE, Yao L, Gaspar RC, Hatcher NG, i sur. Internalized tau oligomers cause neurodegeneration by inducing accumulation of pathogenic tau in human neurons derived from induced pluripotent stem cells. *J Neurosci.* 2015;35(42):14234–50.
232. Martini-Stoica H, Cole AL, Swartzlander DB, Chen F, Wan YW, Bajaj L, i sur. TFEB enhances astroglial uptake of extracellular tau species and reduces tau spreading. *J Exp Med.* 2018;215(9):2355–77.
233. Piacentini R, Li Puma DD, Mainardi M, Lazzarino G, Tavazzi B, Arancio O, i sur. Reduced gliotransmitter release from astrocytes mediates tau-induced synaptic dysfunction in cultured hippocampal neurons. *Glia.* 2017;65(8):1302–16.
234. Castillo-Carranza DL, Gerson JE, Sengupta U, Guerrero-Muñoz MJ, Lasagna-Reeves CA, Kaye R. Specific targeting of tau oligomers in htau mice prevents cognitive impairment and tau toxicity following injection with brain-derived tau oligomeric seeds. *J Alzheimer’s Dis.* 2014;40(s1):S97–111.
235. Calafate S, Flavin W, Verstreken P, Moechars D. Loss of bin1 promotes the propagation of tau pathology. *Cell Rep.* 2016;17(4):931–40.
236. Falcon B, Noad J, McMahon H, Randow F, Goedert M. Galectin-8-mediated selective autophagy protects against seeded tau aggregation. *J Biol Chem.* 2018;293(7):2438–51.
237. Holmes BB, DeVos SL, Kfoury N, Li M, Jacks R, Yanamandra K, i sur. Heparan sulfate proteoglycans mediate internalization and propagation of specific proteopathic seeds. *Proc Natl Acad Sci U S A.* 2013;110(33).
238. Michel CH, Kumar S, Pinotsi D, Tunnacliffe A, George-Hyslop PS, Mandelkow E, i sur. Extracellular monomeric tau protein is sufficient to initiate the spread of tau protein pathology. *J Biol Chem.* 2014;289(2):956–67.

239. Rauch JN, Chen JJ, Sorum AW, Miller GM, Sharf T, See SK, i sur. Tau internalization is regulated by 6-o sulfation on heparan sulfate proteoglycans (HSPGs). *Sci Reports*. 2018;8(1):1–10.
240. Flavin WP, Bousset L, Green ZC, Chu Y, Skarpathiotis S, Chaney MJ, i sur. Endocytic vesicle rupture is a conserved mechanism of cellular invasion by amyloid proteins. *Acta Neuropathol*. 2017;134(4):629–53.
241. Silva JM, Rodrigues S, Sampaio-Marques B, Gomes P, Neves-Carvalho A, Dioli C, i sur. Dysregulation of autophagy and stress granule-related proteins in stress-driven Tau pathology. *Cell Death Differ*. 2018;26(8):1411–27.
242. Abounit S, Wu JW, Duff K, Victoria GS, Zurzolo C. Tunneling nanotubes: A possible highway in the spreading of tau and other prion-like proteins in neurodegenerative diseases. *Prion*. 2016;10(5):344-351.
243. Tardivel M, Bégard S, Bousset L, Dujardin S, Coens A, Melki R, i sur. Tunneling nanotube (TNT)-mediated neuron-to neuron transfer of pathological tau protein assemblies. *Acta Neuropathol Commun*. 2016;4(1):117.
244. Gousset K, Schiff E, Langevin C, Marijanovic Z, Caputo A, Browman DT, i sur. Prions hijack tunnelling nanotubes for intercellular spread. *Nat Cell Biol*. 2009;11(3):328–36.
245. Sowinski S, Jolly C, Berninghausen O, Purbhoo MA, Chauveau A, Köhler K, i sur. Membrane nanotubes physically connect T cells over long distances presenting a novel route for HIV-1 transmission. *Nat Cell Biol*. 2008;10(2):211–9.
246. Dujardin S, Hyman BT. Tau prion-like propagation: state of the art and current challenges. *Adv Exp Med Biol*. 2019;1184:305–25.
247. Friedhoff P, Von Bergen M, Mandelkow EM, Davies P, Mandelkow E. A nucleated assembly mechanism of Alzheimer paired helical filaments. *Proc Natl Acad Sci U S A*. 1998;95(26):15712–7.
248. Guo JL, Lee VMY. Seeding of normal tau by pathological tau conformers drives pathogenesis of Alzheimer-like tangles. *J Biol Chem*. 2011;286(17):15317–31.
249. Clavaguera F, Bolmont T, Crowther RA, Abramowski D, Frank S, Probst A, i sur. Transmission and spreading of tauopathy in transgenic mouse brain. *Nat Cell Biol*. 2009;11(7):909–13.
250. Buée L, Bussièrè T, Buée-Scherrer V, Delacourte A, Hof PR. Tau protein isoforms, phosphorylation and role in neurodegenerative disorders. *Brain Res Brain Res Rev*. 2000;33(1):95-130.



251. Clavaguera F, Akatsu H, Fraser G, Crowther RA, Frank S, Hench J, i sur. Brain homogenates from human tauopathies induce tau inclusions in mouse brain. *Proc Natl Acad Sci U S A*. 2013;110(23):9535–40.
252. Mirbaha H, Chen D, Morazova OA, Ruff KM, Sharma AM, Liu X, i sur. Inert and seed-competent tau monomers suggest structural origins of aggregation. *Elife*. 2018;7.
253. Jackson SJ, Kerridge C, Cooper J, Cavallini A, Falcon B, Cella CV, i sur. Short fibrils constitute the major species of seed-competent tau in the brains of mice transgenic for human P301S tau. *J Neurosci*. 2016;36(3):762–72.
254. Lasagna-Reeves CA, Castillo-Carranza DL, Sengupta U, Guerrero-Munoz MJ, Kiritoshi T, Neugebauer V, i sur. Alzheimer brain-derived tau oligomers propagate pathology from endogenous tau. *Sci Rep*. 2012;2(1):700.
255. Takeda S, Wegmann S, Cho H, DeVos SL, Commins C, Roe AD, i sur. Neuronal uptake and propagation of a rare phosphorylated high-molecular-weight tau derived from Alzheimer's disease brain. *Nat Commun*. 2015;6:8490.
256. Kim D, Lim S, Haque MM, Ryoo N, Hong HS, Rhim H, i ostali. Identification of disulfide cross-linked tau dimer responsible for tau propagation. *Sci Rep*. 2015;5.
257. Maeda S, Takashima A. Tau oligomers: advances in experimental medicine and biology. Springer. 2019;373–80.
258. Lasagna-Reeves CA, Castillo-Carranza DL, Guerrero-Muñoz MJ, Jackson GR, Kaye R. Preparation and characterization of neurotoxic tau oligomers. *Biochemistry*. 2010;49(47):10039–41.
259. Lasagna-Reeves CA, Castillo-Carranza DL, Sengupta U, Clos AL, Jackson GR, Kaye R. Tau oligomers impair memory and induce synaptic and mitochondrial dysfunction in wild-type mice. *Mol Neurodegener*. 2011;6(1):39.
260. Boluda S, Iba M, Zhang B, Raible KM, Lee VMY, Trojanowski JQ. Differential induction and spread of tau pathology in young PS19 tau transgenic mice following intracerebral injections of pathological tau from Alzheimers disease or corticobasal degeneration brains. *Acta Neuropathol*. 2015;129(2):221–37.
261. Clavaguera F, Hench J, Lavenir I, Schweighauser G, Frank S, Goedert M, i sur. Peripheral administration of tau aggregates triggers intracerebral tauopathy in transgenic mice. *Acta Neuropathol*. 2014;127(2):299–301.

262. Dai CL, Hu W, Tung YC, Liu F, Gong CX, Iqbal K. Tau passive immunization blocks seeding and spread of Alzheimer hyperphosphorylated tau-induced pathology in  $3 \times$  Tg-AD mice. *Alzheimers Res Ther.* 2018;10(1).
263. Gibbons GS, Banks RA, Kim B, Xu H, Changolkar L, Leight SN, i sur. GFP-mutant human tau transgenic mice develop tauopathy following cns injections of alzheimer's brain-derived pathological tau or synthetic mutant human tau fibrils. *J Neurosci.* 2017;37(47):11485.
264. Stancu I-C, Vasconcelos B, Ris L, Wang P, Villers A, Peeraer E, i sur. Templated misfolding of Tau by prion-like seeding along neuronal connections impairs neuronal network function and associated behavioral outcomes in Tau transgenic mice. *Acta Neuropathol.* 2015;129(6):875–94.
265. Kaufman SK, Sanders DW, Thomas TL, Ruchinskas AJ, Vaquer-Alicea J, Sharma AM, i sur. Tau prion strains dictate patterns of cell pathology, progression rate, and regional vulnerability in vivo. *Neuron.* 2016;92(4).
266. Smolek T, Jadhav S, Brezovakova V, Cubinkova V, Valachova B, Novak P, i sur. First-in-rat study of human alzheimer's disease tau propagation. *Mol Neurobiol.* 2019;56(1):621–31.
267. Clavaguera F, Bolmont T, Crowther RA, Abramowski D, Frank S, Probst A, i sur. Transmission and spreading of tauopathy in transgenic mouse brain. *Nat Cell Biol.* 2009;11(7):909–13.
268. Narasimhan S, Guo JL, Changolkar L, Stieber A, McBride JD, Silva LV, i sur. Pathological tau strains from human brains recapitulate the diversity of tauopathies in nontransgenic mouse brain. *J Neurosci.* 2017;37(47):11406–23.
269. Santacruz K, Lewis J, Spires T, Paulson J, Kotilinek L, Ingelsson M, i sur. Tau suppression in a neurodegenerative mouse model improves memory function. *Science.* 2005;309(5733):476–81.
270. Levarska L, Zilka N, Jadhav S, Neradil P, Novak M. Of rodents and men: The mysterious interneuronal pilgrimage of misfolded protein tau in Alzheimer's disease. *J Alzheimer's Dis.* 2013;37(3):569–77.
271. Götz J, Ittner LM. Animal models of Alzheimer's disease and frontotemporal dementia. *Nat Rev Neurosci.* 2008;9(7):532-44.
272. Götz J, Probst A, Spillantini MG, Schäfer T, Jakes R, Bürki K, i sur. Somatodendritic localization and hyperphosphorylation of tau protein in transgenic mice expressing the longest human brain tau isoform. *EMBO J.* 1995;14(7):1304–13.

273. Brion JP, Trempe-dagger G, Octavedagger JN. Transgenic expression of the shortest human tau affects its compartmentalization and its phosphorylation as in the pretangle stage of Alzheimer's disease. *Am J Pathol.* 1999;154(1):255–70.
274. Ishihara T, Hong M, Zhang B, Nakagawa Y, Lee MK, Trojanowski JQ, i sur. Age-dependent emergence and progression of a tauopathy in transgenic mice overexpressing the shortest human tau isoform. *Neuron.* 1999;24(3):751–62.
275. Probst A, Tolnay M, Mistl C, Götz J, Wiederhold KH, Jaton AL, i sur. Axonopathy and amyotrophy in mice transgenic for human four-repeat tau protein. *Acta Neuropathol.* 2000;99(5):469–81.
276. Bengoetxea X, Rodriguez-Perdigon M, Ramirez MJ. Object recognition test for studying cognitive impairments in animal models of Alzheimer's disease. *Front Biosci.* 2015;7(1):10-29.
277. Jaworski T, Dewachter I, Lechat B, Croes S, Termont A, Demedts D, i sur. AAV-tau mediates pyramidal neurodegeneration by cell-cycle re-entry without neurofibrillary tangle formation in wild-type mice. *PLoS One.* 2009;4(10):e7280.
278. Braak H, Del Tredici K. Alzheimer's disease: pathogenesis and prevention. *Alzheimers Dement.* 2012;8(3):227-33.
279. Caillierez R, Bégard S, Lécolle K, Deramecourt V, Zommer N, Dujardin S, i sur. Lentiviral delivery of the human wild-type tau protein mediates a slow and progressive neurodegenerative tau pathology in the rat brain. *Mol Ther.* 2013;21(7):1358–68.
280. LaDu MJ, Lukens JR, Reardon CA, Getz GS. Association of human, rat, and rabbit apolipoprotein E with beta-amyloid. *J Neurosci Res.* 1997;49(1):9-18.
281. Tran TN, Kim SH, Gallo C, Amaya M, Kyees J, Narayanaswami V. Biochemical and biophysical characterization of recombinant rat apolipoprotein E: Similarities to human apolipoprotein E3. *Arch Biochem Biophys.* 2013;529(1):18–25.
282. Shi Y, Yamada K, Liddelow SA, Smith ST, Zhao L, Luo W, i sur. ApoE4 markedly exacerbates tau-mediated neurodegeneration in a mouse model of tauopathy. *Nature.* 2017;549(7673):523–7.
283. Whishaw IQ, Metz GAS, Kolb B, Pellis SM. Accelerated nervous system development contributes to behavioral efficiency in the laboratory mouse: A behavioral review and theoretical proposal. *Dev Psychobiol.* 2001;39(3):151–70.
284. Do Carmo S, Cuellar AC. Modeling Alzheimer's disease in transgenic rats. *Mol Neurodegener.* 2013;8:37.

285. Tesson L, Cozzi J, Ménoret S, Rémy S, Usal C, Fraichard A, Anegon I. Transgenic modifications of the rat genome. *Transgenic Res.* 2005;14(5):531-46.
286. Margittai M, Langen R. Template-assisted filament growth by parallel stacking of tau. *Proc Natl Acad Sci U S A.* 2004;101(28):10278–83.
287. Gerson JE, Sengupta U, Kaye R. Tau oligomers as pathogenic seeds: preparation and propagation in vitro and in vivo. *Methods Mol Biol.* 2017;1523:141–57.
288. Sengupta P. The laboratory rat: relating its age with human's. *Int J Prev Med.* 2013;4(6):624–30.
289. Willems RA. Regulatory issues regarding the use of food and water restriction in laboratory animals. *Lab Anim (NY).* 2009;38(10):325-8.
290. Waite A, Gilliver SC, Masterson GR, Hardman MJ, Ashcroft GS. Clinically relevant doses of lidocaine and bupivacaine do not impair cutaneous wound healing in mice. *Br J Anaesth.* 2010;104(6):768-73.
291. Paxinos G, Watson C. *The rat brain in stereotaxic coordinates.* 6. izdanje. San Diego: Elsevier Academic Press; 2007.
292. Ferry B, Gervasoni D, Vogt C. *Stereotaxic neurosurgery in laboratory rodent: handbook on best practices.* 1. izdanje. New York: Springer; 2014.
293. Flecknell PA, Waterman-Pearson A. *Pain management in animals.* 1. izdanje. Philadelphia: Saunders; 2000.
294. Ezell PC, Papa L, Lawson GW. Palatability and treatment efficacy of various ibuprofen formulations in c57bl/6 mice with ulcerative dermatitis. *J Am Assoc Lab Anim Sci.* 2012;51(5):609–15.
295. Balcombe JP, Barnard ND, Sandusky C. Laboratory routines cause animal stress. *Contemp Top Lab Anim Sci.* 2004;43(6):42–51.
296. Padgett DA, Marucha PT, Sheridan JF. Restraint stress slows cutaneous wound healing in mice. *Brain Behav Immun.* 1998;12(1):64–73.
297. Dember WN, Richman CL. *Spontaneous alternation behavior.* 1. izdanje. New York: Springer; 1989.
298. Olton DS, Becker JT, Handelmann GE. Hippocampus, space, and memory. *Behav Brain Sci.* 1979;2(3):313–22.
299. Reisel D, Bannerman DM, Schmitt WB, Deacon RMJ, Flint J, Borchardt T, et al. Spatial memory dissociations in mice lacking GluR1. *Nat Neurosci.* 2002;5(9):868–73.

300. Deacon RMJ, Rawlins JNP. Hippocampal lesions, species-typical behaviours and anxiety in mice. *Behav Brain Res.* 2005;156(2):241–9.
301. Gould TD, Dao DT, Kovacsics CE. The open field test., *Neuromethods.* Humana Press; 2009;1–20.
302. Galeano P, Martino Adami PV, Do Carmo S, Blanco E, Rotondaro C, Capani F, i sur. Longitudinal analysis of the behavioral phenotype in a novel transgenic rat model of early stages of Alzheimer's disease. *Front Behav Neurosci.* 2014;8:321.
303. Lamprea MR, Cardenas FP, Setem J, Morato S. Thigmotactic responses in an open-field. *Brazilian J Med Biol Res.* 2008;41(2):135–40.
304. Eilam D, Golani I. Home base behavior of rats (*Rattus norvegicus*) exploring a novel environment. *Behav Brain Res.* 1989;34(3):199–211.
305. Carlini VP. The Object recognition task: a new proposal for the memory performance study. London: InTech; 2011.
306. Powell SB, Geyer MA, Gallagher D, Paulus MP. The balance between approach and avoidance behaviors in a novel object exploration paradigm in mice. *Behav Brain Res.* 2004;152(2):341–9.
307. Haist F, Shimamura AP, Squire LR. On the relationship between recall and recognition memory. *J Exp Psychol Learn Mem Cogn.* 1992;18(4):691–702.
308. Ennaceur A, Neave N, Aggleton JP. Spontaneous object recognition and object location memory in rats: The effects of lesions in the cingulate cortices, the medial prefrontal cortex, the cingulum bundle and the fornix. *Exp Brain Res.* 1997;113(3):509–19.
309. Denninger JK, Smith BM, Kirby ED. Novel object recognition and object location behavioral testing in mice on a budget. *J Vis Exp.* 2018;2018(141):58593.
310. Lebedev SV, Blinov DV, Petrov SV. Spatial characteristics of cisterna magna in rats and novel technique for puncture with a stereotactic manipulator. *Bull Exp Biol Med.* 2004;137(6):635–8.
311. Spijker S. Dissection of rodent brain regions. *Neuromethods.* 2011;57:13–26.
312. Guntern R, Bouras C, Hof PR, Vallet PG. An improved thioflavine S method for staining neurofibrillary tangles and senile plaques in Alzheimer's disease. *Experientia.* 1992;48(1):8–10.
313. Yamamoto T, Hirano A. Nucleus raphe dorsalis in parkinsonism-dementia complex of Guam. *Acta Neuropathol.* 1985;67(3–4):296–

314. Skachokova Z, Martinisi A, Flach M, Sprenger F, Naegelin Y, Steiner-Monard V, et al. Cerebrospinal fluid from Alzheimer's disease patients promotes tau aggregation in transgenic mice. *Acta Neuropathol Commun.* 2019;7(1):72.
315. Schindelin J, Arganda-Carreras I, Frise E, Kaynig V, Longair M, Pietzsch T, et al. Fiji: An open-source platform for biological-image analysis. *Nature Methods.* 2012;9:676-82
316. Rivero-Gutiérrez B, Anzola A, Martínez-Augustín O, De Medina FS. Stain-free detection as loading control alternative to ponceau and housekeeping protein immunodetection in western blotting. *Anal Biochem.* 2014;467:1–3.
317. DeKosky ST, Scheff SW. Synapse loss in frontal cortex biopsies in Alzheimer's disease: correlation with cognitive severity. *Ann Neurol.* 1990;27(5):457–64.
318. Torok J, Maia PD, Verma P, Mezas C, Raj A. Emergence of directional bias in tau deposition from axonal transport dynamics. *PLOS Comput Biol.* 2021;17(7):e1009258.
319. Witter MP, Wouterlood FG, Naber PA, Van Haeften T. Anatomical organization of the parahippocampal-hippocampal network. *Ann N Y Acad Sci.* 2000;911:1–24.
320. Hjorth-Simonsen A, Jeune B. Origin and termination of the hippocampal perforant path in the rat studied by silver impregnation. *J Comp Neurol.* 1972;144(2):215–31.
321. Thal DR, Holzer M, Rüb U, Waldmann G, Günzel S, Zedlick D, et al. Alzheimer-related  $\tau$ -pathology in the perforant path target zone and in the hippocampal stratum oriens and radiatum correlates with onset and degree of dementia. *Exp Neurol.* 2000;163(1):98–110.
322. Hyman BT, Van Hoesen GW, Kromer LJ, Damasio AR. Perforant pathway changes and the memory impairment of Alzheimer's disease. *Ann Neurol.* 1986;20(4):472–81.
323. Braak H, Braak E. Neuropathological staging of Alzheimer-related changes. *Acta Neuropathol.* 1991;82(4):239–59.
324. Greig LC, Woodworth MB, Galazo MJ, Padmanabhan H, Macklis JD. Molecular logic of neocortical projection neuron specification, development and diversity. *Nat Rev Neurosci.* 2013;14(11):755–69.
325. Vergara C, Houben S, Suain V, Yilmaz Z, De Decker R, Vanden Dries V, et al. Amyloid- $\beta$  pathology enhances pathological fibrillary tau seeding induced by Alzheimer PHF in vivo. *Acta Neuropathol.* 2019;137(3):397–412.

326. Lasagna-Reeves CA, Castillo-Carranza DL, Sengupta U, Sarmiento J, Troncoso J, Jackson GR, i sur. Identification of oligomers at early stages of tau aggregation in Alzheimer's disease. *FASEB J*. 2012;26(5):1946–59.
327. Wu JW, Herman M, Liu L, Simoes S, Acker CM, Figueroa H, i sur. Small misfolded tau species are internalized via bulk endocytosis and anterogradely and retrogradely transported in neurons. *J Biol Chem*. 2013;288(3):1856–70.
328. Simic G. Pathological tau proteins in argyrophilic grain disease. *Lancet Neurol*. 2002;1(5):276.
329. Stopschinski BE, Del Tredici K, Estill-Terpack SJ, Ghebremdehin E, Yu FF, Braak H, i sur. Anatomic survey of seeding in Alzheimer's disease brains reveals unexpected patterns. *Acta Neuropathol Commun*. 2021;9(1).
330. Braak F, Braak H, Mandelkow EM. A sequence of cytoskeleton changes related to the formation of neurofibrillary tangles and neuropil threads. *Acta Neuropathol*. 1994;87(6):554–67.
331. Guo JL, Narasimhan S, Changolkar L, He Z, Stieber A, Zhang B, i sur. Unique pathological tau conformers from Alzheimer's brains transmit tau pathology in nontransgenic mice. *J Exp Med*. 2016;213(12):2635–54.
332. Smolek T, Jadhav S, Valachova B, Vogels T, Legath J, Novak P, i sur. Transmission of tau pathology from human to rodent brain: how to humanise animal models for alzheimer's disease research. *J Alzheimer's Dis Park*. 2017;07(06).
333. Zhou XW, Li X, Bjorkdahl C, Sjogren MJ, Alafuzoff I, Soininen H, i sur. Assessments of the accumulation severities of amyloid  $\beta$ -protein and hyperphosphorylated tau in the medial temporal cortex of control and Alzheimer's brains. *Neurobiol Dis*. 2006;22(3):657–68.
334. Neddens J, Temmel M, Flunkert S, Kerschbaumer B, Hoeller C, Loeffler T, i sur. Phosphorylation of different tau sites during progression of Alzheimer's disease. *Acta Neuropathol Commun*. 2018;6(1):52.
335. Usenovic M, Niroomand S, Drolet RE, Yao L, Gaspar RC, Hatcher NG, i sur. Internalized tau oligomers cause neurodegeneration by inducing accumulation of pathogenic tau in human neurons derived from induced pluripotent stem cells. *J Neurosci*. 2015;35(42):14234–50.
336. Bibow S, Mukrasch MD, Chinnathambi S, Biernat J, Griesinger C, Mandelkow E, i sur. The dynamic structure of filamentous tau. *Angew Chem Int Ed Engl*. 2011;50(48):11520–4.

337. Weaver CL, Espinoza M, Kress Y, Davies P. Conformational change as one of the earliest alterations of tau in Alzheimer's disease. *Neurobiol Aging*. 2000;21(5):719–27.
338. Hardy JA, Higgins GA. Alzheimer's disease: the amyloid cascade hypothesis. *Science*. 1992;256(5054):184–5.
339. Suh YH, Checler F. Amyloid precursor protein, presenilins, and alpha-synuclein: molecular pathogenesis and pharmacological applications in Alzheimer's disease. *Pharmacol Rev*. 2002;54(3):469–525.
340. Guo JP, Arai T, Miklossy J, McGeer PL. A $\beta$  and tau form soluble complexes that may promote self aggregation of both into the insoluble forms in Alzheimer's diseases. *Proc Natl Acad Sci U S A*. 2006;103(6):1953–8.
341. Miller Y, Ma B, Nussinov R. Synergistic interactions between repeats in tau protein and A $\beta$  amyloids may be responsible for accelerated aggregation via polymorphic States. *Biochemistry*. 2011;50(23):5172–81.
342. Duyckaerts C, Braak H, Brion JP, Buée L, Del Tredici K, Goedert M, i sur. PART is part of Alzheimer disease. *Acta Neuropathol*. 2015;129(5):749–56.
343. Maia LF, Kaeser SA, Reichwald J, Lambert M, Obermüller U, Schelle J, i sur. Increased CSF A $\beta$  during the very early phase of cerebral A $\beta$  deposition in mouse models. *EMBO Mol Med*. 2015;7(7):895–903.
344. Yoon T, Okada J, Jung MW, Kim JJ. Prefrontal cortex and hippocampus subserve different components of working memory in rats. *Learn Mem*. 2008;15(3):97–105.
345. Lee I, Kesner RP. Time-dependent relationship between the dorsal hippocampus and the prefrontal cortex in spatial memory. *J Neurosci*. 2003;23(4):1517–23.
346. McHugh SB, Bannerman DM. Cognition: learning and memory: spatial. *Encycl Behav Neurosci*. 2010;279–87
347. Ennaceur A, Delacour J. A new one-trial test for neurobiological studies of memory in rats. 1: Behavioral data. *Behav Brain Res*. 1988;31(1):47–59.
348. Puma C, Deschaux O, Molimard R, Bizot JC. Nicotine improves memory in an object recognition task in rats. *Eur Neuropsychopharmacol*. 1999;9(4):323–7.
349. Buckmaster CA, Eichenbaum H, Amaral DG, Suzuki WA, Rapp PR. Entorhinal cortex lesions disrupt the relational organization of memory in monkeys. *J Neurosci*. 2004;24(44):9811–25.
350. Clark RE, Zola SM, Squire LR. Impaired recognition memory in rats after damage to the hippocampus. *J Neurosci*. 2000;20(23):8853–60.



351. Van Cauter T, Camon J, Alvernhe A, Elduayen C, Sargolini F, Save E. Distinct roles of medial and lateral entorhinal cortex in spatial cognition. *Cereb Cortex*. 2013;23(2):451–9.
352. Clarke JR, Cammarota M, Gruart A, Izquierdo I, Delgado-García JM. Plastic modifications induced by object recognition memory processing. *Proc Natl Acad Sci U S A*. 2010;107(6):2652–7.
353. Norman G, Eacott MJ. Dissociable effects of lesions to the perirhinal cortex and the postrhinal cortex on memory for context and objects in rats. *Behav Neurosci*. 2005;119(2):557–66.
354. Aggleton JP, Albasser MM, Aggleton DJ, Poirier GL, Pearce JM. Lesions of the rat perirhinal cortex spare the acquisition of a complex configural visual discrimination yet impair object recognition. *Behav Neurosci*. 2010;124(1):55.
355. Barker GRI, Warburton EC. When Is the Hippocampus Involved in Recognition Memory? *J Neurosci*. 2011;31(29):10721–31.
356. Mumby DG, Gaskin S, Glenn MJ, Schramek TE, Lehmann H. Hippocampal damage and exploratory preferences in rats: Memory for objects, places, and contexts. *Learn Mem*. 2002;9(2):49–57.
357. Assini FL, Duzzioni M, Takahashi RN. Object location memory in mice: Pharmacological validation and further evidence of hippocampal CA1 participation. *Behav Brain Res*. 2009;204(1):206–11.
358. Fà M, Puzzo D, Piacentini R, Staniszewski A, Zhang H, Baltrons MA, i sur. Extracellular tau oligomers produce an immediate impairment of ltp and memory. *Sci Rep*. 2016;6.
359. Brunden KR, Trojanowski JQ, Lee VMY. Evidence that non-fibrillar tau causes pathology linked to neurodegeneration and behavioral impairments. *J Alzheimer's Dis*. 2008;14(4):393–9.
360. Coleman PD, Yao PJ. Synaptic slaughter in Alzheimer's disease. *Neurobiol Aging*. 2003;24(8):1023–7.
361. Polydoro M, Acker CM, Duff K, Castillo PE, Davies P. Age-dependent impairment of cognitive and synaptic function in the htau mouse model of tau pathology. *J Neurosci*. 2009;29(34):10741–9.
362. Terry RD, Masliah E, Salmon DP, Butters N, DeTeresa R, Hill R, i sur. Physical basis of cognitive alterations in Alzheimer's disease: synapse loss is the major correlate of cognitive impairment. *Ann Neurol*. 1991;30(4):572–80.

363. Yoshiyama Y, Higuchi M, Zhang B, Huang SM, Iwata N, Saido TCC, et al. Synapse loss and microglial activation precede tangles in a P301S tauopathy mouse model. *Neuron*. 2007;53(3):337–51.
364. Khandelwal PJ, Dumanis SB, Herman AM, Rebeck GW, Moussa CEH. Wild type and P301L mutant Tau promote neuro-inflammation and  $\alpha$ -Synuclein accumulation in lentiviral gene delivery models. *Mol Cell Neurosci*. 2012;49(1):44–53.
365. Chang E, Kim S, Yin H, Nagaraja HN, Kuret J. Pathogenic missense MAPT mutations differentially modulate tau aggregation propensity at nucleation and extension steps. *J Neurochem*. 2008;107(4):1113–23.
366. Watts JC, Condello C, Stöhr J, Oehler A, Lee J, DeArmond SJ, et al. Serial propagation of distinct strains of A $\beta$  prions from Alzheimer's disease patients. *Proc Natl Acad Sci U S A*. 2014;111(28):10323–8.
367. Ayers JJ, Giasson BI, Borchelt DR. Prion-like Spreading in Tauopathies. *Biol Psychiatry*. 2018;83(4):337-346.

## 11. ŽIVOTOPIS

Lea Langer Horvat rođena je 23. listopada 1988. godine u Čakovcu. Nakon završetka gimnazijskog obrazovanja u Čakovcu, upisuje studij Molekularne biologije na Prirodoslovno-matematičkom fakultetu Sveučilišta u Zagrebu gdje 2015. godine stječe titulu magistre molekularne biologije. Tijekom studija dobiva Rektorovu nagradu za rad „Regulacija transkripcije gena *MGAT3* u malignim tumorima porijekla epitelnih stanica“. Kao studentica apsolvirane godine radi u Fidelti d.o.o. za istraživanje i razvoj, Zagreb na poziciji mlađeg znanstvenika. Od studenog 2016. godine zapošljava se na Hrvatskom institutu za istraživanje mozga Medicinskog fakulteta, Sveučilišta u Zagrebu u sklopu projekta „Razvoj karijere mladih istraživača-izobrazba novih doktora znanosti“. Poslijediplomski doktorski studij Neuroznanosti upisuje 2016. godine te postaje suradnica na HRZZ projektu „Hiperfosforilacija, agregacija i transsinaptički prijenos tau proteina u Alzheimerovoj bolesti: analiza cerebrospinalne tekućine i ispitivanje potencijalnih neuroprotektivnih spojeva” voditelja prof. dr. sc. Gorana Šimića. Usavršavala se u inozemnom suradničkom laboratoriju (Institute of Physiology of the ASCR, Češka), gdje je učila tehnike stereotaksijske operacije na štakorima, kirurške manipulacije, te bihevioralnog testiranja životinja. Posjeduje certifikat za eksperimentalni rad sa životinjama (FELASA Accredited Course F060/17, University of Nottingham, UK. FELASA Certificate ID: 060/17\_22\_2019). Članica je Hrvatskog društva za neuroznanost i CroLasa društva. Autorica je ili ko-autorica na 5 radova indeksirana u CC časopisima, 5 međunarodnih i 12 domaćih kongresnih znanstvenih sažetaka. 2020. godine upisuje Školu za osobni i organizacijski razvoj, Facultas. Majka dvoje djece.