

Ispitivanje točnosti robotskoga sustava RONNA u stereotaktičkoj neurokirurgiji

Dlaka, Domagoj

Doctoral thesis / Disertacija

2023

Degree Grantor / Ustanova koja je dodijelila akademski / stručni stupanj: **University of Zagreb, School of Medicine / Sveučilište u Zagrebu, Medicinski fakultet**

Permanent link / Trajna poveznica: <https://um.nsk.hr/um:nbn:hr:105:995566>

Rights / Prava: [In copyright](#)/[Zaštićeno autorskim pravom.](#)

Download date / Datum preuzimanja: **2025-02-08**



Repository / Repozitorij:

[Dr Med - University of Zagreb School of Medicine Digital Repository](#)



SVEUČILIŠTE U ZAGREBU
MEDICINSKI FAKULTET

Domagoj Dlaka

**Ispitivanje točnosti robotskoga sustava
RONNA u stereotaktičkoj neurokirurgiji**

DISERTACIJA



Zagreb, 2023.

**SVEUČILIŠTE U ZAGREBU
MEDICINSKI FAKULTET**

Domagoj Dlaka

**Ispitivanje točnosti robotskoga
sustava *RONNA* u stereotaktičkoj
neurokirurgiji**

DISERTACIJA

Zagreb, 2023.

Disertacija je izrađena u Kliničkoj bolnici Dubrava u suradnji s Fakultetom strojarstva i brodogradnje Sveučilišta u Zagrebu

Voditelj rada: prof. dr. sc. Darko Chudy

Zahvaljujem mentoru na potpori i vodstvu prilikom istraživanja i rada
Izvrsnom timu Fakulteta strojarstva i brodogradnje na inovativnosti i pomoći
Mojoj obitelji na motivaciji, odricanju i stalnoj potpori

Popis kratica

MR, magnetska rezonancija

MSCT, multi slice kompjuterizirana tomografija

EPE, entry point error

GUT, greška ulazne točke

TPE, target point error

GCT, greška ciljne točke

DOF, degrees of freedom, stupnjevi slobode

TRE, target registration error, greška registracije

DBS, duboka mozgovna stimulacija

SEEG, stereoelektroencefalografija

MPRAGE, magnetization-prepared rapid acquisition gradient echo

TRE, target registration error, greška registracije ciljne točke

NOS, neutral orientation strategy, strategija neutralne orijentacije

OCS, orientation correction strategy, strategija korekcije orijentacije

JDMS, joint displacement minimization strategy, strategija minimiziranja pomicanja zglobova

Sadržaj

1. Uvod	1
1.1. Stereotaktička neurokirurgija	1
1.2. Robotski sustavi u neurokirurgiji	3
1.3. Pregled razvoja robotskih sustava za medicinu	5
1.4. RONNA – Robotska neuronavigacija	11
1.4.1. Povijest razvoja robotskoga sustava RONNA	11
1.4.2. RONNA G4 sustav – četvrta generacija	12
1.5. Fantomi i njihova uloga u ispitivanju točnosti robotskih sustava	14
2. Hipoteza	18
3. Ciljevi istraživanja	19
3.1. Opći cilj	19
3.2. Specifični ciljevi	19
4. Materijali i metode	20
4.1. Postupak biopsije robotskim sustavom RONNA	20
4.1.1. Odabir pacijenata i predoperacijska faza	20
4.1.2. Operacijski postupak	25
4.2. Postoperacijska analiza	30
4.3. Procjena operacijske uspješnosti i ispitivanje točnosti robotskoga sustava	33
4.4. Biopsije Leksellovim okvirom	38
4.5. Statistička analiza	39
5. Rezultati	40
5.1. Rezultati prospektivne studije na pacijentima	40
5.2. Rezultati testiranja točnosti na fantomima	55
6. Diskusija	58
7. Zaključci	74

8. Sažetak	75
9. Summary	77
10. Literatura	78
11. Životopis	87

1. Uvod

1.1. Stereotaktička neurokirurgija

Neurokirurgija, kao jedna od najzahtjevnijih grana medicine, uz sve ostale izazove ima i specifično anatomsko područje interesa – mozak – koji je zatvoren unutar lubanje, a terapijski i klinički zahtjevi koje postavlja doveli su do potrebe za preciznim pogađanjem meta unutar mozga. Zbog toga se u svojim najranijim vremenima susrela s izazovom precizne lokalizacije određenih meta, centara i točaka unutar mozga i lubanje. Upravo zbog toga vrlo rano u struci došlo je do razvoja stereotaktičke neurokirurgije i uvođenja novih i poboljšanih standarda u ciljanju i točnosti lokalizacije [1, 2]. Razmišljanja o rješavanju ovih specifičnih problema dovela su do razvoja stereotaktičkog okvira. Stereotaktički okvir služi za postavljanje mozga u Kartezijev koordinatni sustav te tada svaku točku unutar mozga možemo označiti koordinatama (x, y, z) što nam omogućuje da pomoću prikladnih uređaja sa velikom preciznošću pogodimo bilo koju točku unutar mozga bez direktne vizualne kontrole.


Kao preduvjet uspješnog stereotaktičkog postupka jest imati adekvatno rješenje 2 problema:

1) prvi je postavljanje mozga u Kartezijev koordinatni sustav kako bi poziciju svake točke u mozgu mogli jednoznačno odrediti s tri varijable – x , y i z te osigurati nepomičnost cijelog sustava tj. mozga unutar navedene konstrukcije kroz cijeli tijek postupka

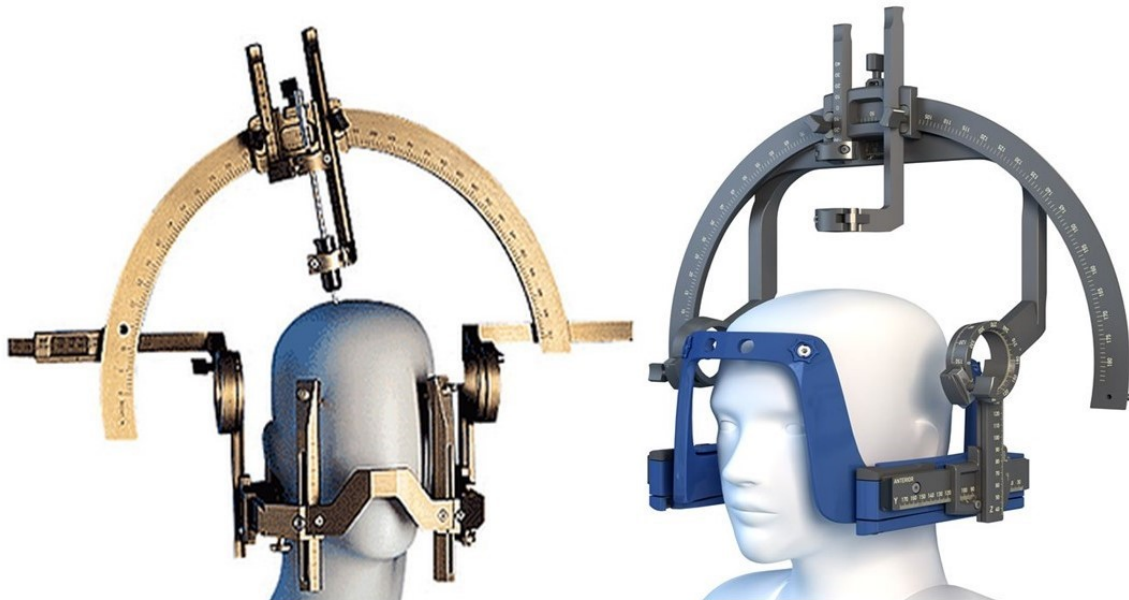
2) drugi je adekvatno prikazati anatomsku strukturu ili bilo koju ciljnu točku unutar mozga koju želimo pogoditi, lokalizirati ili na koju želimo djelovati.

Stereotaktički okvir koji se čvrsto montira na glavu i nepomičan je zajedno sa lokalizacijskim markerima smještenima u kacigi i snimanje MSCT-a i/ili MR-a sa navedenim okvirom riješio je oba ta problema te se kao takav koristi već sedamdesetak godina, međutim tijekom godina doživio je značajan razvoj. Prvi adekvatan stereotaktički okvir konstruirali su Spiegel i Wycis [3] te je njime 1947. učinjena prva stereotaktička operacija u čovjeka, to je bila dorzomedijalna talamotomija u bolesnice s psihičkim poremećajem. Danas najšire upotrebljavani Leksellov okvir nastao je 1947. godine u Švedskoj te mu se originalni oblik uz određene preinake i modernizacije zadržao do današnjih dana. Sastoji se od pravokutnog okvira koji se učvrsti u tabulu eksternu bolesnikove lubanje [4,5], koordinate se izravno nanose na pravokutni sustav te je u tom stereotaktičkom okviru ciljna točka uvijek u sredini luka i zato ovaj oblik stereotaktičkog luka pripada lučnim sustavima [6]. Današnji Leksellovi

stereotaktički uređaji su prilagođeni kompjuteriziranoj tomografiji (MSCT) i snimanju magnetskom rezonancijom (MR) [7, 8]



Slika 1. Stereotaktički okvir kojim je učinjena prva stereotaktička operacija u čovjeka konstruiran od Spiegela i Wycisa [3]



Slika 2. Danas najšire upotrebljavati stereotaktički Leksellov okvir. S lijeve strane je stariji oblik i dizajn okvira, a s desne strane najnoviji oblik okvira. Leksellov okvir predstavlja lučni sustav što znači da je ciljna točka uvijek u sredini luka. Okvir se postavlja i fiksira na lubanju u 4 točke te se tako postiže nepomičnost (izvor dostupan na stranici proizvođača)

1.2. Robotski sustavi u neurokirurgiji

Napredovanjem neurokirurgije i razvojem naprednih kirurških zahvata povećavaju se zahtjevi koji se postavljaju pred stereotaktičku opremu, a nova rješenja nastoje zaobići ograničenja nametnuta tehnologijama koje se trenutno koriste. Danas najčešće korišteni stereotaktički sustavi temelje se na stereotaktičkim okvirima ili vizualnim sustavima koji koriste retroreflektivne infracrvene markere postavljene na posebne adaptere. Iako su ovi sustavi u principu vrlo različiti, oba se oslanjaju na vid (ljudsko oko ili stereovizijske kamere) i prilagodbu ruku za pozicioniranje, što ostavlja mnogo prostora za poboljšanje s obzirom na preciznost pozicioniranja. Budući da je primarni cilj stereotaktičke neurokirurgije precizno i pouzdano pozicioniranje neurokirurških instrumenata (bušilica, elektroda, sonde i drugog) na ciljne točke i putanje koje je definirao kirurg, preciznost pozicioniranja od najveće je važnosti za neurokirurške robotske sustave [9-12]. U posljednja dva desetljeća dogodio se brzi razvoj robotske i kirurške tehnologije. Znanstveni radovi [13-15] predstavljaju pregled, povijesni razvoj i najsuvremenije primjene robotske tehnologije u kirurškim zahvatima i neurokirurgiji. Glavni izazovi za robotske sustave u kirurškim zahvatima su geometrijska točnost i ponovljivost, sigurnost, složenost programiranja 3D staza, automatizacija postupka registracije, jednostavna praktična uporaba i brza prilagodba sustava temeljena na više izvora podataka senzora.

Jedna od glavnih prepreka široko rasprostranjenoj robotizaciji u neurokirurškim zahvatima su ukupni troškovi robotskih sustava koji su i dalje vrlo visoki. Veliki se troškovi mogu pripisati zadacima koji troše vrijeme i resurse, npr. razvoj robota i proizvodnja u malim serijama, ali neurokirurški robotski sustavi također se mogu dizajnirati korištenjem komercijalnih robotskih ruku. Standardni roboti dolaze u širokom rasponu kinematičkih konfiguracija i mogu zadovoljiti specifikacije potrebne za širok spektar primjena u neurokirurgiji. Prva primjena robota u medicini također je bila na polju neurokirurgije s uspješnom uporabom industrijskog robota PUMA 200 u okvirnoj konfiguraciji za postupak biopsije mozga 1985. godine [16]. Tablica 1. daje pregled standardnih industrijskih robota koji se primjenjuju u sklopu komercijalnih ili istraživačkih sustava neuronavigacijskih robota od 2000. godine. Glavne prednosti primjene industrijskih robota u medicinskim robotskim sustavima su niži troškovi istraživanja i ukupna cijena sustava. Tijekom posljednje dvije godine razvijena su četiri inovativna robotska neuronavigacijska sustava temeljena na standardnim industrijskim robotima tvrtke KUKA [17], Stäubli [18] i Universal roboti [19] [20] (detalji su dati u tablici 1.).

Tablica 1. Pregled industrijskih robota koji su upotrebljavani za neuronavigaciju od 2000. godine [21]. RR – Ponovljivost robotskog sustava. Izvor : Švaco M, Šekoranja B, Šuligoj F, Vidaković J, Jerbić B, Chudy D (2017) A Novel Robotic Neuronavigation System: RONNA G3. Strojniški vestnik - Journal of Mechanical Engineering. doi: 10.5545/sv-jme.2017.4649

Robotski sustav (projekt)	Proizvođač robota	Model	RR* [mm]	Nosivost [kg]
ROSA Spine	Stäubli	TX60L	±0.030	2
Aqrate	KUKA	KR6 R700	±0.030	6
REMEBOT	Universal robots	UR5	±0.100	5
TIRobot	Universal robots	UR5	±0.100	5
<i>Nije specificirano</i>	Yaskawa Motoman	MH5	±0.020	5
Aktivni projekt	KUKA	LWR4+	±0.100	7
RONNA	KUKA	KR6R900	±0.030	6
ROSA Brain	Mitsubishi	RV3SB	±0.020	3
ROBOCAST	Adept	Viper s1300	±0.070	5
OrthoMIT	KUKA/DLR	LWR3	±0.150	14
Pathfinder	Adept	Viper s1300	±0.070	5
RobaCKa	Stäubli	RX90	±0.025	6
CASPAR	Stäubli	RX90	±0.025	6

1.3. Pregled razvoja robotskih sustava za medicinu

Prednosti robota i njihov najraniji razvoj od početku su rađali ideju predstavljanja i postavljanja robota u operacijsku dvoranu te konstruiranje robotskih sustava koji bi pomagali pri operacijama ili obavljali elemente operacije te svojim mehaničkim i programskim značajkama doprinosili poboljšanju cijelog procesa. Posljednjih 30 godina sve se više razmatra i razvija mogućnost uvođenja robota u operacijske sale radi izvođenja najsloženijih i najpreciznijih zahvata sa jednakom preciznošću koju imaju metode koje se temelje na okviru fiksno postavljenom na glavu [22-25]. To je moguće zbog činjenice da je u većini neurokirurških operacija glava fiksirana okvirom ili fiksnim držačem po Mayfieldu za što se može povezati robot čineći fiksnu vezu između robota i koordinatnog sustava mozga. Prednosti robota u odnosu na čovjeka su mnogobrojne: povećana kirurška preciznost, stabilnost, neumaranje, precizna prostorna i kvantitativna analiza te mnoge druge. Prva primjena robota u neurokirurgiji bila je 1985. godine sa industrijskim robotom PUMA 200 [16]. Do danas je razvijeno više robotskih sustava koji svaki na svoj način pokušavaju što preciznije i bolje izvršavati funkcije lokalizacije meta unutar lubanje.




Slika 3. Prva uspješna operacija robotskim sustavom bila je obavljena 1985. industrijskim robotskim sustavom PUMA 200 [16]

Najpoznatiji do danas razvijeni robotski sustavi su Surgiscope [26], Rosa [27], Neuromate [28], Pathfinder, Renaissance [29]. Slika 4. i 5. pokazuje neke od sustava koji su razvijeni i koji se i danas komercijalno koriste u svijetu. Oni služe za zahvate u području neurokirurgije u kojima je potrebna izuzetna prostorna točnost kao što su stereotaktičke biopsije, postupci duboke mozgovne stimulacije (DBS) i stereoelektroencefalografije (SEEG), postavljanje vanjske ventrikularne drenaže, endoskopije [22-25]. Nakon robota PUMA razvoj robotskih sustava robota Minerva (Sveučilište Lausanne, Lausanne, Švicarska), Zeiss MKM (Carl Zeiss AG, Oberkochen, Njemačka), NeuroMaster (Robotički institut Sveučilišta Beihang, Peking, Kina) i PathFinder Robot (Prosurgics, Wycombe, UK) i njihovo daljnje usavršavanje pridonijelo je uvođenju u kliničku praksu [30-33]. Do danas je razvijeno više robotskih sustava koji svaki na svoj način pokušavaju što preciznije i što bolje obavljati funkcije lokalizacije cilja unutar lubanje.

Robot Neuromate R® (Renishaw plc., Gloucestershire, Ujedinjeno Kraljevstvo) bio je prvi sustav korišten za stereotaktičku registraciju temeljenu na okviru i bez okvira [34, 35]. Neuromate je robot na podnoj platformi sa sposobnošću vođenja i držanja instrumenata kroz ispravnu putanju vođenu preoperativnim slikama. Radi sa standardnim okvirima za lokalizaciju, ali ima i mogućnost ultrazvučne lokalizacije bez okvira. Danas se Neuromate koristi za izvođenje biopsija mozga, umetanja SEEG elektrode uz pomoć robota, itd. Glavna ograničenja Neuromate su cijena, kao i produljeno početno vrijeme učenja postupka zbog krivulje učenja [10, 34 - 36].

Surgiscope (ISIS Robotics, Francuska) je robot montiran na strop koji je operativno funkcionalan, posebno u postupcima endoskopije i biopsije. SurgiScope radna stanica omogućuje preoperativno planiranje, a navigacija je osigurana ručnom sondom, navigacija se postiže fiducijalnim markerima lubanje dok je glava fiksirana Mayfield stezaljkom. SurgiScope je prvi ponudio ciljanje bez okvira temeljeno na fiducijalnoj metodi preoperativne MRI registracije [37]. Trenutno se koristi za stereotaktičku biopsiju bez okvira, ventrikulostomiju kateterom, implantaciju SEEG elektroda. Modularna priroda i dvostruka upotreba glavne su prednosti, nedostatak je što Surgiscope nije prijenosni uređaj [38, 39].



Slika 4. Kontrukcijska rješenja nekih od prvih robotskih sustava koji se koriste i danas u stereotaktičkoj neurokirurgiji a) Surgiscope, b) MARS robot, c) iSys1 robot, d) robot konstruiran od Shoham i sur. (slike dostupne na stranicama proizvođača)

MARS robot (Mazor Robotics, Caesarea, Izrael) je mali prijenosni robot; baza robota može se montirati na lubanju pacijenta ili se sustav može montirati na Mayfield za navođenje bez okvira [39]. Glavne prednosti sustava su veličina unutar kirurškog područja, mala težina i jednostavna instalacija; nedostaci uključuju ograničeni raspon, što zahtijeva preseljenje i ponovnu registraciju za udaljene ulazne točke [40].

Pathfinder (Prosurge, UK) je platformski robot koji se može pričvrstiti na Mayfield okvir ili se može koristiti bez okvira registracijom bez okvira. Koristi preoperativne CT ili MR snimke i ima mogućnost spajanja slika. Pathfinder radi s milimetarskom preciznošću, čineći mogućim operacije koje su previše osjetljive za kirurge za izvođenje, kao što je postavljanje DBS elektroda [30, 33, 41].

Robocast (integracija robota i senzora za računalno potpomognutu kirurgiju i terapiju) u početku je konstruiran za keyhole (ključanica) kirurške postupke. Ima optički i elektromagnetski sustav lokalizacije te mogućnost ultrazvuka. Sastoji se od dva robotska sustava, robota Pathfinder i robota Mars za fino pozicioniranje i trećeg – linearnog piezo aktuatora za linearno umetanje instrumenata. Ima autonomni planer putanje koji se temelji na prijeoperativnoj akviziciji slike [30, 33, 41].

Robotski sustav Rosa (Zimmer Biomet; Varšava, IN, SAD) je robot montiran na platformu. Njegov softver Rosana omogućuje prijenos preoperativnih MRI ili CT slika, ali također koristi intraoperativna CT skeniranja kako bi se greške smanjile. Rosa je robot na platformi, ali je čvrsto pričvršćen na stezaljku za lubanju. Koristi optičku navigaciju kroz lokalizacijske markere na lubanji ili automatsku navigaciju bez okvira. Danas se Rossa sustav široko koristi za kranijalnu kirurgiju, dok se za kirurgiju kralježnice i koljena koristi nekoliko varijacija istog sustava [30, 33, 41].

iSYS1R (Medizintechnik GmbH, Kitzbühel, Austrija) prvenstveno je konstruiran za manipulaciju iglom u intervencijskoj radiologiji; kasnije je sustav prilagođen stereotaktičkom planeru putanje [24]. Sustav se pričvršćuje na stezaljku za glavu, koristeći neovisni navigacijski sustav za preoperativnu registraciju bez okvira. Relativno pristupačan i jednostavan sustav, prenosivost i brzina prednosti su iSYS1R. Ipak, potreba za ručnim premještanjem umetanja elektroda glavni je nedostatak [30, 33, 41].

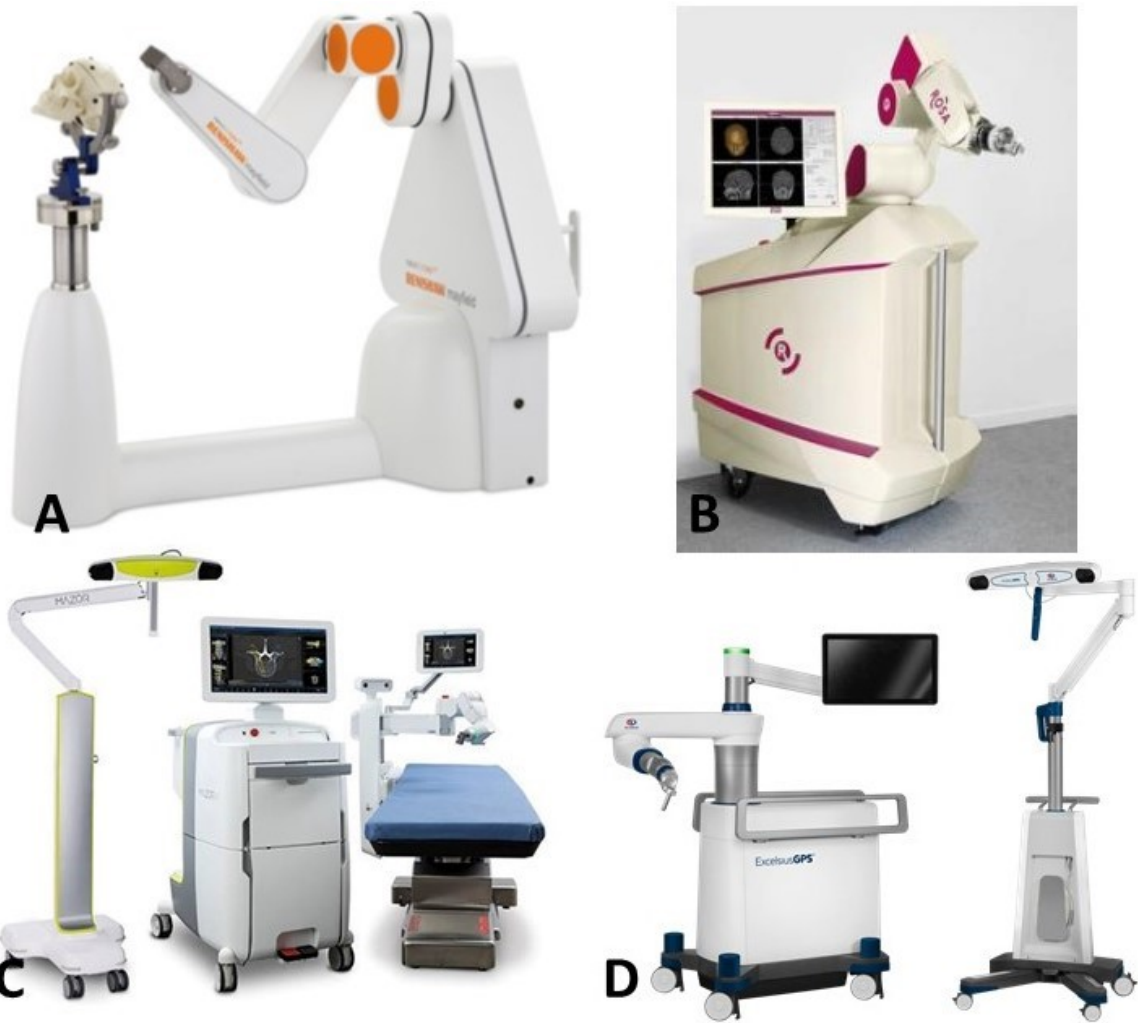Robotičko vođenje pronašlo je svoju primjenu u neurokirurgiji kralježnice, posebice u postavljanju pedikularnog vijka, zbog potrebe za točnosti i preciznosti. Robotska navigacija, vođenje i pomoć u neurokirurgiji kralježnice ne samo da mogu značajno smanjiti netočno postavljanje vijaka, već i minimiziraju izloženost zračenju i nude preoperativno planiranje putanje. Danas najvažniji roboti koji se koriste u zahvatima kralježnice su Mazor (Mazor

Robotics; Caesareas, Izrael), Rosa (Zimmer Biomet; Varšava, IN, SAD) i Excelsius GPS (Globus Medical; Audubon, PA, SAD) [32].

Mazor je prošao kroz nekoliko generacija razvoja: Mazor SpineAssist®, Mazor Renaissance®, Mazor XTM i Mazor XTM Stealth Edition. Robot Mazor SpineAssist® bio je prvi robot koji je razvio tim, evoluirao je u sustav Renaissance®, koji se kasnije razvio u The Mazor XTM i konačno Mazor XTM Stealth Edition koji je najnoviji robotski sustav koji se nudi u liniji Mazor/Medtronic. Svi Mazor sustavi su sustavi montirani na kosti, SpineAssist i Renaissance zahtijevaju da se preoperativni CT učita u softver Mazor, a intraoperativna anatomija se usklađuje s prijeoperativnim CT-om putem intraoperativnih fluoroskopskih slika i vodi pedikularni vijak kroz žice za navođenje. Mazor X i Mazor XTM Stealth Edition ne zahtijevaju preoperativni CT i nude praćenje instrumenata u stvarnom vremenu za postavljanje pedikulnog vijka. Za preoperativno planiranje Mazor XTM nudi svoju aplikaciju Align, a Mazor XTM Stealth Edition integrira Medtronicov Stealth kirurški navigacijski softver u Mazor XTM kiruršku platformu [40].

ROSA® sustav, jedini robotski sustav danas na tržištu koji se koristi i u zahvatima kralježnice i mozga, ima dvije mobilne baze, jednu s robotskom rukom za navođenje, a drugu s optičkom kamerom za praćenje. Sustav omogućuje praćenje instrumenata u stvarnom vremenu, a planiranje putanje može se izvesti pomoću intraoperativne fluoroskopije ili intraoperativnog CT-a. ROSA® ONE Spine sustav je sljedeća generacija Rosa sustava izgrađenog na istoj platformi [32].

Excelsius GPSTM je podni sustav s mogućnošću navođenja slike u stvarnom vremenu. Planiranje putanje može se izvesti pomoću preoperativnog CT-a, intraoperativnog CT-a ili radiografskih slika. Postavljanje vijaka izvodi se putem cjevaste robotske ruke, bez potrebe za kirurškim vodičem [32].

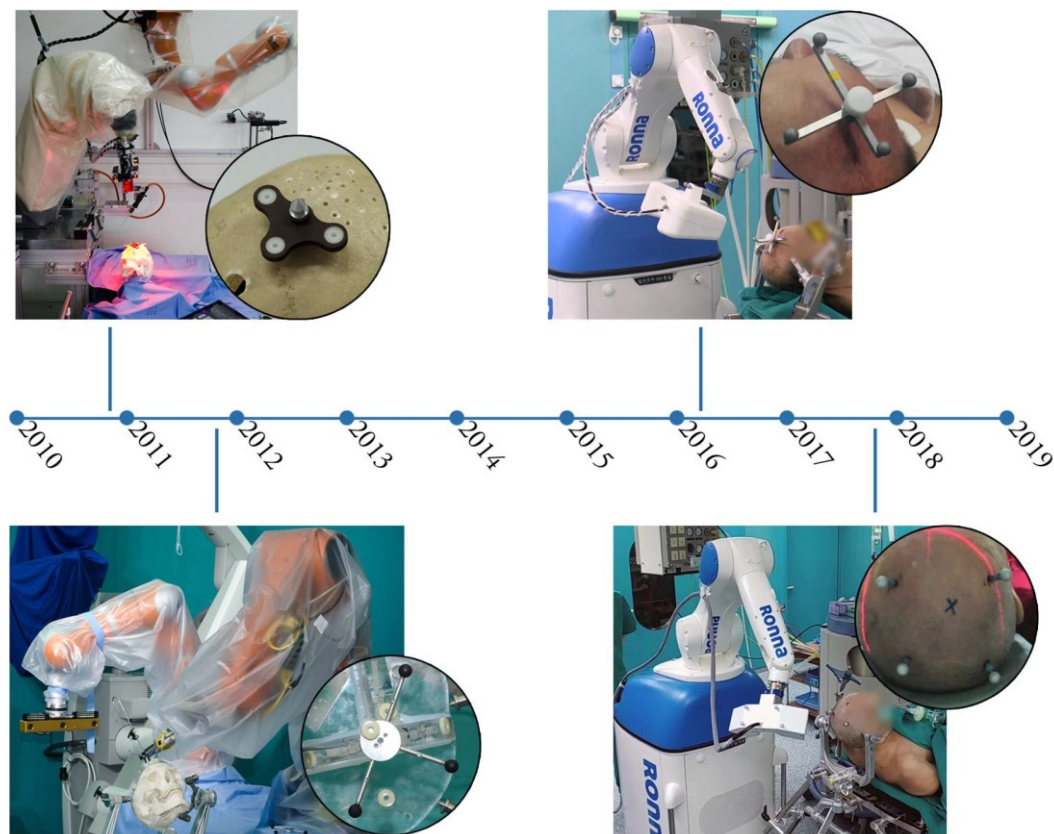


Slika 5. Najznačajniji komercijalni robotski sustavi koji se danas koriste u kliničkoj praksi. a) Neuromate, b) Rosa, c) Mazor, d) Excelsus GPS (slike dostupne na komercijalnim stranicama proizvođača)

1.4. RONNA – Robotska neuronavigacija

1.4.1. Povijest razvoja robotskoga sustava RONNA

Kada je prvi rad na RONNA-i započet početkom 2010. godine, cilj je bio smanjiti opterećenje i povećati preciznost osjetljivih i izazovnih neurokirurških zahvata. Istraživački timovi Fakulteta strojarstva i brodogradnje (FSB), Zagreb i Kliničke bolnice Dubrava (KBD), Zagreb započeli su eksperimentiranje s mogućnostima primjene robota u minimalno-invazivnim neurokirurškim postupcima. Kroz dugotrajnu suradnju razmatrani su različiti dizajni sustava, metode lokalizacije i postupci. Razvojni postupak podijeljen je u četiri skupine postignutih prekretnica, obilježavajući četiri generacije RONNA sustava. Slika 6 ilustrira razvoj oznaka dizajna i lokalizacije sustava kroz četiri generacije. Prve iteracije sustava poslužile su kao dokaz koncepta, gdje su ispitivani i ocjenjivani različiti pristupi problemu. Eksperimenti su uključivali istraživanje u postavljanju sustava, pozicioniranju i dimenzioniranju robota, metodama lokalizacije itd. Nakon početnih ispitivanja odabrana je konfiguracija s dvije ruke gdje se jedan robot koristi kao pomoćnik za stereotaktičku navigaciju, a drugi ima zadatak invazivnih operacija poput bušenja kostiju, umetanje sonde ili igle itd. Prva generacija sustava koristila je sustav pozicioniranja smješten na robotskoj ruci, koji se sastoji od kamere, laserskog senzora udaljenosti i referentne lokalizacijske ploče. Druga generacija, rezultat početnih eksperimenata, bio je pročišćeni sustav s najboljim konceptima iz prve generacije koji su implementirani i poboljšani. U ovoj je fazi KUKA Agilus KR6 R900 sixx + odabran za pomoćnog navigacijskog robota. Također, modificirana je metoda lokalizacije i tijekom ove faze razvijen je i implementiran sustav stereovizije koji se koristi za lociranje sfernih značajki referentnog markera. Ovom generacijom sustava započeta su pretklinička ispitivanja na fantomima 2012. Kroz pretklinička ispitivanja provjerena je robusnost, točnost i pouzdanost sustava. Treću generaciju karakterizira implementacija mobilne platforme koja sadrži svu potrebnu električnu opremu i što RONNA čini cjelovitim sustavom. Zajedno s platformom primijenjena je nova vrsta markera, što je također označilo značajnu prekretnicu, jer je prva biopsija mozga izvršena sustavom RONNA G3 u svibnju 2016. [11]. Od tada se RONNA redovito koristi u Kliničkoj bolnici Dubrava u Zagrebu, a četvrta generacija donosi daljnji razvoj.



Slika 6. Shematski vremenski prikaz razvoja robotskoga sustava RONNA [43]

1.4.2. RONNA G4 sustav – četvrta generacija

Razvijen za stereotaktičku navigaciju bez okvira, robotski sustav za neuronavigaciju RONNA temelji se na standardnim industrijskim robotima s osnovnom verzijom koja se sastoji od tri glavne komponente: robotske ruke smještene na univerzalnu mobilnu platformu, sustava za planiranje i navigacijskog sustava. Proširena verzija RONNA sastoji se od dvije robotske ruke postavljene na posebno dizajniranim mobilnim platformama, globalnog OTS - optičkog sustava za praćenje (Polaris Spectra, NDI - Northern Digital Inc., Ontario, Kanada), kao i softversko sučelje za upravljanje i planiranje. Slika 6 shematski pokazuje razvoj robotskoga sustava *RONNA* [43]. Roboti su opremljeni kirurškim alatima (vodilice, hvataljke, bušilica itd.). Značajka lokalizacije koja se temelji na slobodno distribuiranim fiducijalnim (vodećim) markerima koristi se za registraciju pacijenta, dok se sustav stereovizije (RONNAstereo) koristi za lokalizaciju pacijenta u fizičkom prostoru. Specifična

karakteristika RONNA-e s obzirom na najsuvremenija robotska neurokirurška rješenja [21, 44-47] dodatna je mobilna platforma opremljena sukladnom i osjetljivom robotskom rukom što je čini dvoručnim robotskim sustavom.



Slika 7. Kompletan robotski sustav RONNA G3. 1) Glavni robot, 2) robot asistent, 3) univerzalna pokretna platforma, 4) infracrvena kamera sa optičkim sustavom praćenja, 5) sučelje za planiranje operacije sa softverom

Roboti koji se koriste u trenutnoj četvrtoj generaciji standardni su šesteroosni roboti KUKA Agilus KR6 R900 sa šest stupnjeva slobode (DOF) R900. To omogućuje potpunu fleksibilnost pozicioniranja i orijentacije oko operativnih putanja definiranih s pet parametara (tri translacije i dvije rotacije). Zbog primjene u operacijskom okruženju, dizajn sustava i funkcionalni zahtjevi u neurokirurškoj robotici mnogo su zahtjevniji nego u konvencionalnoj robotici, npr. u industrijskoj primjeni. Robotski sustav mora biti dovoljno kompaktan da stane u radni prostor i izbjegava ometanje redovitih postupaka koje izvodi medicinsko osoblje, a istovremeno udovoljavati složenim zahtjevima u pogledu prostorne radne sposobnosti. Stoga je cjelokupna postavka dizajnirana pomoću CAD softvera, omogućavajući modeliranje i

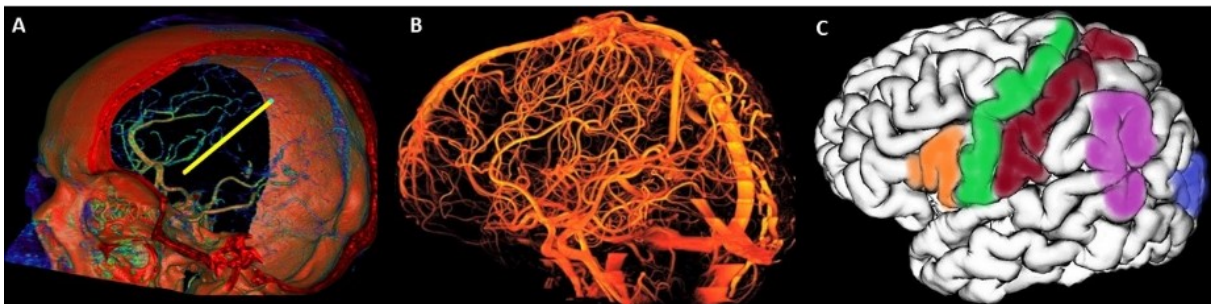
simulaciju [48] različitih putanja i instrumenata koji sudjeluju u neurokirurškim zahvatima, kao i zahtjeva u vezi s položajem sustava u operacijskoj sali i njegovom odnosu s ostalom opremom i medicinskom opremom osoblje.

Hoće li se sustav koristiti kao jedan robot za stereotaktičku navigaciju ili u načinu rada s dvije ruke, što omogućuje invazivnije zahvate, ovisit će o vrsti operativnog zahvata i procjeni glavnog kirurga. U oba slučaja pacijent treba biti pod anestezijom s glavom učvršćenom u držaču za glavu, npr. Mayfield stezaljkom, stereotaktičkim okvirom ili uređajem sa sličnom funkcionalnošću. Glavni robot koristi se za točno vođenje kirurških instrumenata (bušilica, igla ili bilo koji drugi instrument) do željene orijentacije i ciljne točke (čime se definira putanja operacije), nakon čega neurokirurg ili pomoćni robot izvodi umetanje instrumenta. Kada se koristi samo glavni robot, sustav služi u svrhu stereotaktičkog navigacijskog instrumenta (vodiča), dok je proširena verzija RONNA, koja koristi obje robotske ruke, namijenjena automatiziranim robotskim aplikacijama bušenja kostiju i manipulaciji kirurškim instrumentima. Robot pomoćnik ubacuje instrument kroz vodilicu alata smještenu na planiranoj putanji usmjerenoj prema ciljnoj točki. Uz to, pomoćni robot planiran je za pomoć kirurgu kroz intuitivnu suradnju čovjeka i robota [49].

1.5. Fantomi i njihova uloga u ispitivanju točnosti robotskih sustava

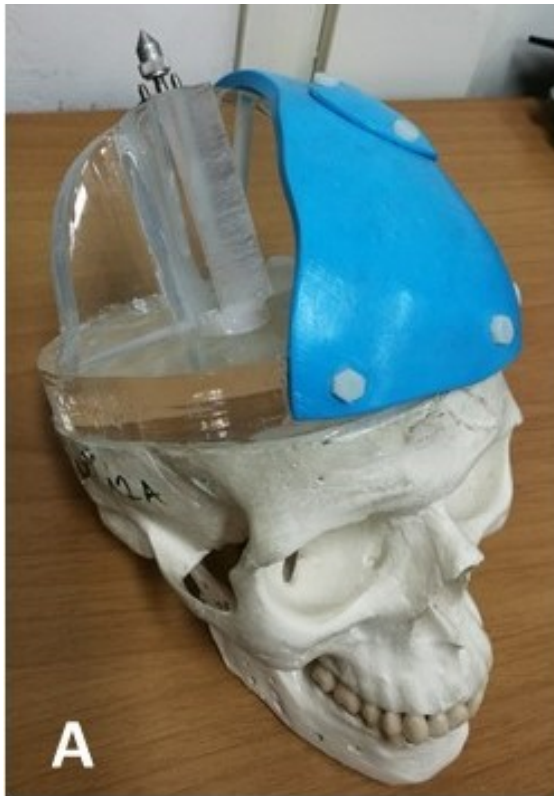

U većini stereotaktičkih neurokirurških postupaka kao što su biopsije, duboko stimulacija mozga (DBS), stereoelektroencefalografija (SEEG), ventrikularna punkcija i postavljanje katetera, ravni cilindrični instrumenti koji se ne deformiraju uvode se u intrakranijalnu regiju interesa, usmjereni na planirani cilj. Primarni cilj svakog neurokirurškog minimalni invazivnog i preciznog postupka je postizanje planiranog cilja i doseg ciljne točke s minimalnim odstupanjem, tj. pogreškom ciljanja, uz istovremeno izbjegavanjem krvnih žila (slike 8 A, B). Nadalje, potrebno je izbjegavati funkcionalna i elokventna područja mozga poput primarnog motoričkog i senzoričkog područja te govornog područja i primarne vidne kore (slika 8 C). Prije primjene u kliničkoj praksi, svi stereotaktički robotski neuronavigacijski uređaji koji se temelje na fiksnom okviru i bez njega zahtijevaju rigorozna pretklinička ispitivanja na fantomima. Stereotaktički neuronavigacijski fantom označava krutu ili deformabilnu strukturu nalik na lubanju s intrakranijalnim područjem. Korištenje fantoma bitno je za testiranje kompletnih postupaka i svakog elementa operacije, a tipični stereotaktički neuronavigacijski postupak sastoji se od nekoliko faza: preoperativna, pripremne za operaciju i operativne faze. U preoperativnoj fazi, bitna je značajka fantoma da

osigura adekvatnu lokalizaciju i mogućnost registracije dobivene slike snimljene MSCT-om ili MR-om nakon čega slijedi planiranje kirurškog zahvata, putanje sonde ili drugog instrumenta. Operativna faza sastoji se od registracije, lokalizacije i navigacije instrumentima te ciljanje i pogađanje meta unutar intrakranijalnog prostora. Točnost ciljanja, što osigurava tehnički i klinički uspjeh stereotaktičkog postupka te sigurnost pacijenta, od presudne je važnosti za kliničku primjenu. Slika 8 prikazuje posebno bitne značajke prilikom planiranja putanje trajektorija [50].

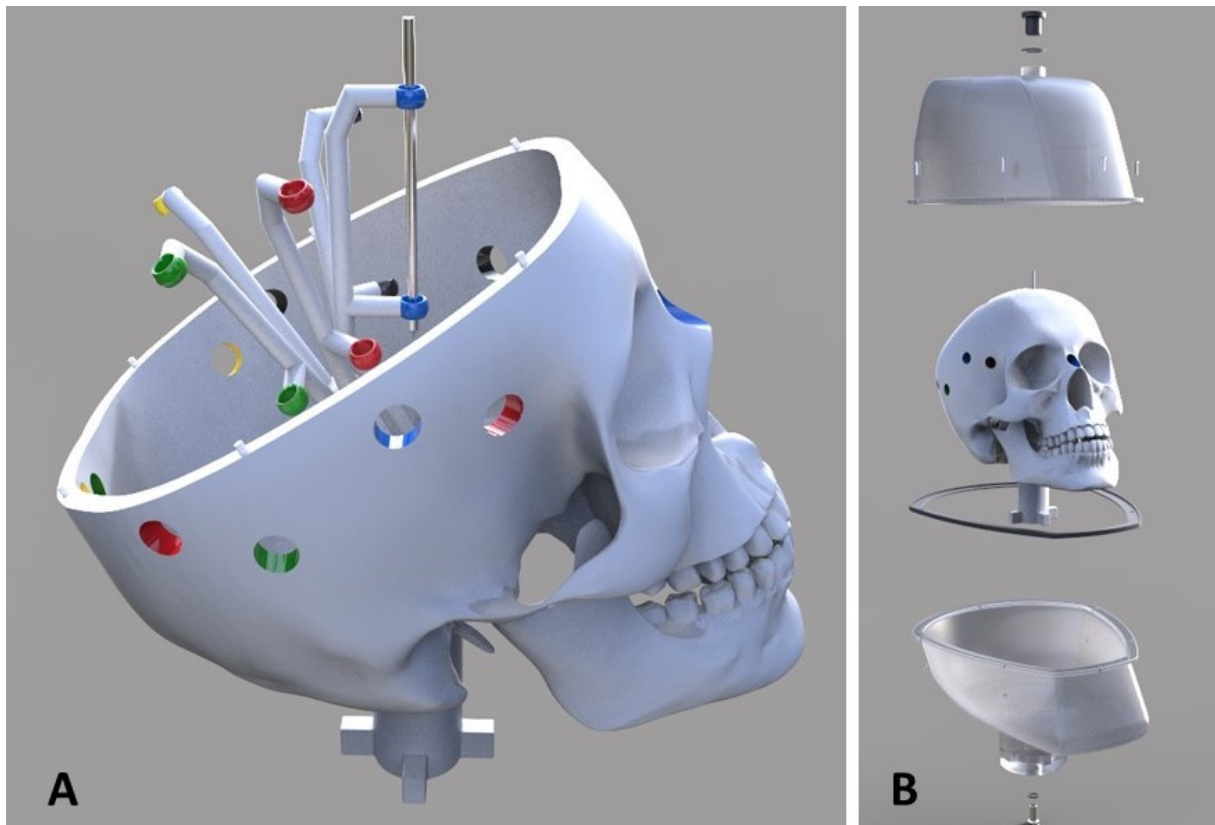


Slika 8. a) Ilustrativni prikaz rekonstrukcije trajektorija tj. puta bioptičke sonde kroz mozak sa prikazom obrisa glave i dijela vaskularizacije, b) Vaskularizacija mozga sa prikazom srterija i vena otkriva kompleksnost i isprepletenost krvnih žila koje se moraju izbjeći prilikom postupka biopsije ili umetanja bilo kakve sonde, c) označena alokventna područja mozga koja se moraju izbjegavati kako ne bi nastala ozljeda prilikom biopsija mozga [50]

U korištenju fantoma na testiranjima robotskih i ostalih stereotaktičkih operacijskih sustava testiranje je to vrednije i fantom to kvalitetniji što vjernije kopira stvarnu glavu čovjeka veličinom, oblikom i materijalima. Tu razlikujemo posebno neantropomorfne fantome koji mogu biti raznih oblika i materijala te ne kopiraju glavu čovjeka i antropomorfne fantome koji pokušavaju što vjernije kopirati glavu čovjeka te su vrlo često fizički nalik lubanji. Dok je oblik i veličinu glave donekle lako imitirati, posebno je zahtjevno odabrati dobro punjenje fantoma kako bi što vjernije imitiralo meko tkivo mozga, ali brojni se fantomi koriste i bez punjenja. [51-73]



Slika 9. A – D Prikazuje neke od fantoma koji su konstruirani te su se koristili za testiranje robotskoga sustava. Svi fantomi su osmišljeni te konstruirani na Fakultetu strojarstva i brodogradnje u suradnji sa Zavodom za neurokirurgiju Kliničke bolnice Dubrava



Slika 10. Prikaz prijedloga idealnog fantoma za testiranja robotskih stereotaktičkih sustava nastao kao rezultat istraživanja i promišljanja naše istraživačke grupe. a) na fantomu su označene ulazne i ciljne točke te postoji mogućnost mjerenja točnosti u obje točke b) fantom se može zatvoriti u oklop i puniti sredstvom koje može imitirati tkivo mozga

2. Hipoteza

Točnost robotskoga sustava *RONNA* u primjeni na pacijentima pri provođenju robotskih biopsija mozga je jednaka u odnosu na ostale robotske stereotaktičke sustave objavljene u literaturi te je robotski sustav *RONNA* jednako pouzdan i točan u usporedbi sa standardnim stereotaktičkim biopsijama Leksellovim okvirom.

Točnost robotskoga sustava *RONNA* je u laboratorijskim testiranjima na fantomu jednaka u odnosu na ostale robotske sustave dostupne u literaturi.

3. Ciljevi istraživanja

OPĆI CILJ:

Ispitati točnost i primjenu robotskoga sustava *RONNA* u stereotaktičkoj neurokirurgiji.

SPECIFIČNI CILJEVI:

Provesti prospektivnu studiju biopsija sa robotskim sustavom *RONNA* na pacijentima i usporediti ih sa biopsijama provedenim stereotaktičkim Leksellovim okvirom koje provodimo u našoj ustanovi te također usporediti specifičnu točnost sa postojećim robotskim sustavima objavljenim u literaturi. Studija će sadržavati preciznu analizu točnosti greške ulazne točke i greške ciljne točke za robotske biopsije te također svih bitnih mjerljivih i kliničkih parametara za obje skupine bolesnika.

Izvršiti mjerenja te provesti studiju na fantomu i utvrditi točnost robotskog sustava *RONNA* in vitro u laboratoriju na novokonstruiranom fantomu te ga usporediti sa ostalim robotskim sustavima dostupnim u literaturi.

4. Materijali i metode

U ovom doktoratu prikazana je prospektivna studija robotskih biopsija provedena na Zavodu za neurokirurgiju Kliničke bolnice Dubrava. Dobivena su etička odobrenja Etičkog odbora Kliničke bolnice Dubrava te Etičkog odbora Medicinskog fakulteta Sveučilišta u Zagrebu. Studija obuhvaća dvije skupine bolesnika – jednoj su provedene biopsije procesa na mozgu robotskim sustavom RONNA, a drugoj skupini učinjene su biopsije klasičnim načinom Leksellovim okvirom. Obje skupine su uspoređene po svim relevantnim antropološkim i kliničkim značajkama, kao što su spol, dob, trajanje bolesti, lokacija tumora, boravak u bolnici, PHD dijagnoza, komplikacije. Robotske biopsije su temeljito znanstveno analizirane te je izračunata točnost provođenja biopsije robotskim sustavom koja je uspoređena sa relevantnim sustavima čiji su podaci dostupni u literaturi. Također je za robotske biopsije analizirano trajanje procedura i utjecaj kuta trajektorija i bioptičke sonde na točnost.

4.1. Postupak biopsije robotskim sustavom RONNA

Provođenje biopsije robotskim sustavom RONNA i znanstvena analiza postupka može se podijeliti u 3 faze: 1) predoperacijsku, 2) pripremnu i 3) fazu operacije. Nakon toga slijedi postoperacijska analiza i računanje točnosti.

4.1.1. Odabir pacijenata i predoperacijska faza

Kod svakog pacijenta kod kojeg je indicirana biopsija procesa na mozgu ona se može izvesti stereotaktičkim okvirom ili robotom, nema isključivih kriterija koji bi pacijenta učinili pogodnijim za jednu ili drugu metodu. Samim time randomizacija pacijenata mogla je biti učinjena potpuno slobodno te smo svaki put kada bi bilo organizacijski moguće učinili biopsiju robotskim sustavom. Provođenjem samih biopsija te kasnijim istraživanjem zaključili smo kako je izvođenje biopsija koje su zahtijevale ulaznu točku nisko temporalno ili u stražnju lubanjsku jamu pogodnije učiniti robotskim sustavom jer nema okvira koji se fiksira na glavu i limitira opseg pokreta i samu lokaciju biopsije. Analiza biopsije stražnje lubanjske jame biti će prikazana kasnije u doktoratu.

Ova prospektivna studija uključuje dvije skupine od 32 bolesnika, jednoj skupini učinjena je biopsija robotskim sustavom RONNA, a drugoj je provedena biopsija Leksellovim

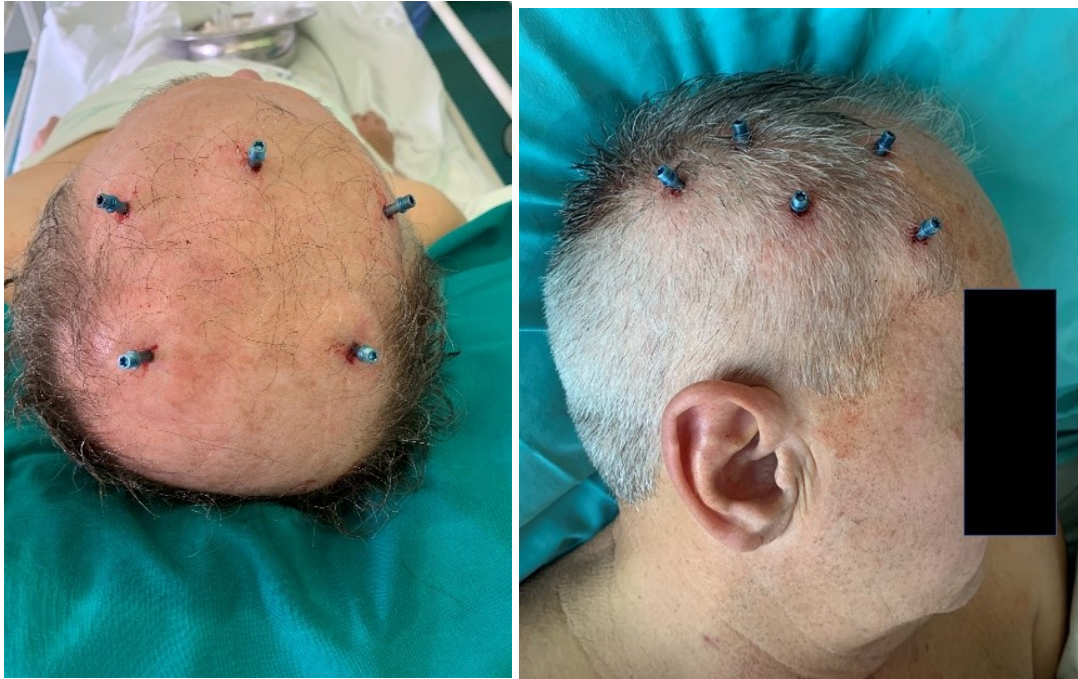stereotaktičkim okvirom. Grupa bolesnika bioptirana robotskim sustavom sastoji se od 32 uzastopna bolesnika, 11 žena (34,38 %) i 21 muškarca (65,62 %). Prosječna dob u skupini žena bila je $68 \pm 12,91$ godina (raspon 40 - 83 godine), dok je prosječna dob u skupini muškaraca bila $64 \pm 12,68$ godina (raspon 34 - 79 godina). Skupina bolesnika kod kojih je učinjena stereotaktička biopsija Leksell okvirom uključuje 32 bolesnika, 12 žena (37,5%) i 20 muškaraca (62,5%); prosječna dob u skupini žena bila je $60 \pm 10,10$ godina (raspon 50 - 80 godina), dok je prosječna dob u skupini muškaraca bila $62,5 \pm 15,49$ godina (raspon 24 - 79 godina). Bolesnici su sustavno praćeni i promatrani do otpusta; dodatno se provodilo izvanbolničko praćenje sve dok pacijenti nisu započeli onkološko lijećenje (otprilike 2 do 6 tjedana). Svakom pacijentu je preoperacijski objašnjen postupak biopsije mozga robotom te svaki pacijent potpisuje informirani pristanak koji je odobren od Etičkog odbora Kliničke bolnice Dubrava te Etičkog odbora Medicinskog fakulteta Sveučilišta u Zagrebu. Također je ne samo pacijent već i obitelj pacijenta u detalje upoznata sa postupkom jer se vrlo često radi o bolesnicima koji zbog prirode svoje bolesti imaju poremećene mentalne i/ili kognitivne funkcije te i obitelj također potpisuje informirani pristanak.

Preoperacijska faza postupka započinje postavljanjem lokalizacijskih vijaka na odjelu. To se može provoditi neposredno prije operacije ili dan prije operacije. Ova fleksibilnost te mogućnost postavljanja vijaka dan prije operacije posebno je korisna jer omogućuje operateru da isplanira cijeli postupak i trajektorij uzimanja biopsije unaprijed te samim time osigura bolju učinkovitost, točnost i sigurnost provođenja postupka na sam dan operacije. Vijci su naš originalni dizajnirani proizvod te su dizajnirani za lokalizacijske potrebe robotskoga sustava RONNA i proizvedeni od tvrtke Zrinski, (Eonex Medical, Trnovec, Croatia). Slika 11 pokazuje set za perkutano postavljanje vijaka koji sadrži vijke, posebno dizajnirani odvijač te plastičke kapice koje nose reflektirajuću kuglicu (NDI – Northern Digital Inc., Waterloo, Canada).



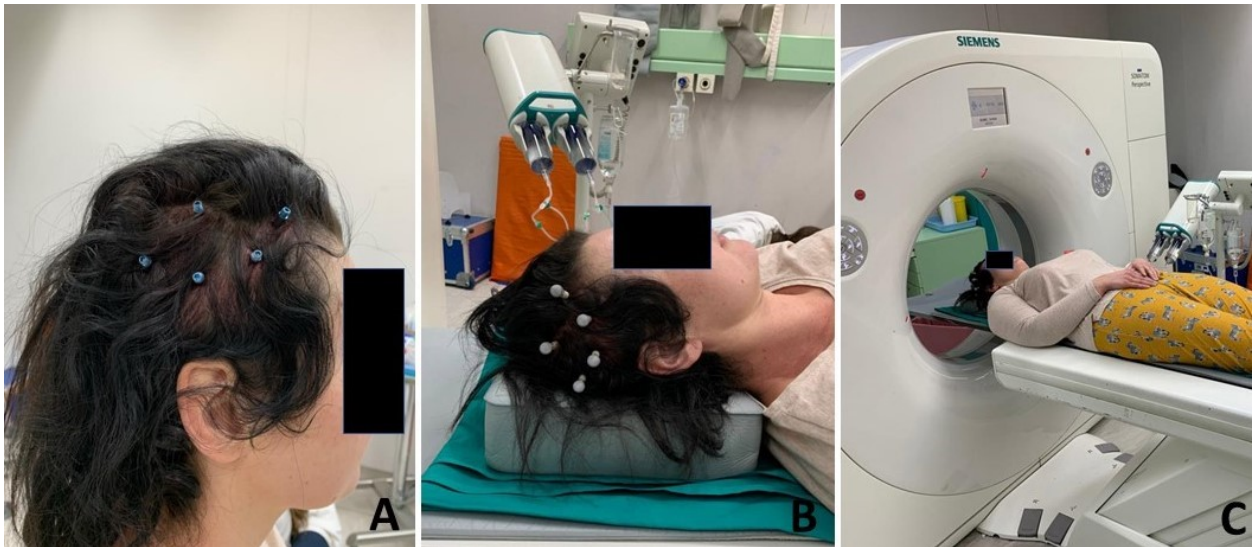Slika 11. Set za postavljanje lokalizacijskim markera u kost lubanje, sastoji se od odvijača, perkutanih vijaka koji se postavljaju u kost te plastičnih kapica na koje se postavljaju reflektirajuće kuglice. Cijeli set se može sterilizirati u standardnom sterilizatoru [43]

Tijekom postupka stavljanja vijaka bolesnik leži na svom krevetu u odjelnoj ambulanti te se vijci postavljaju perkutano u lokalnoj anesteziji u površni sloj kosti. Ovisno o kliničkoj procjeni operatera koja ovisi ostanju bolesnika, njegovim stavovima i anksioznosti mogu se primijeniti anksiolitici (Normabel), međutim cijelo vrijeme je pacijent budan te zna što se događa i surađuje u postupku. Postavljanje vijaka i snimanje MSCT-a dan prije operacije daje više vremena za planiranje i analizu isplaniranog trajektorija te samim time veći komfor operateru, smanjuje mogućnost komplikacija i skraćuje kompletno preoperacijsko i operacijsko vrijeme na dan same operacije. Zbog toga kada god je moguće planiramo i vršimo preoperacijsku pripremu na taj način. Slika 12 pokazuje primjere pacijenata sa postavljenim vijcima za planiranje različitih ulaznih točaka i trajektorija.



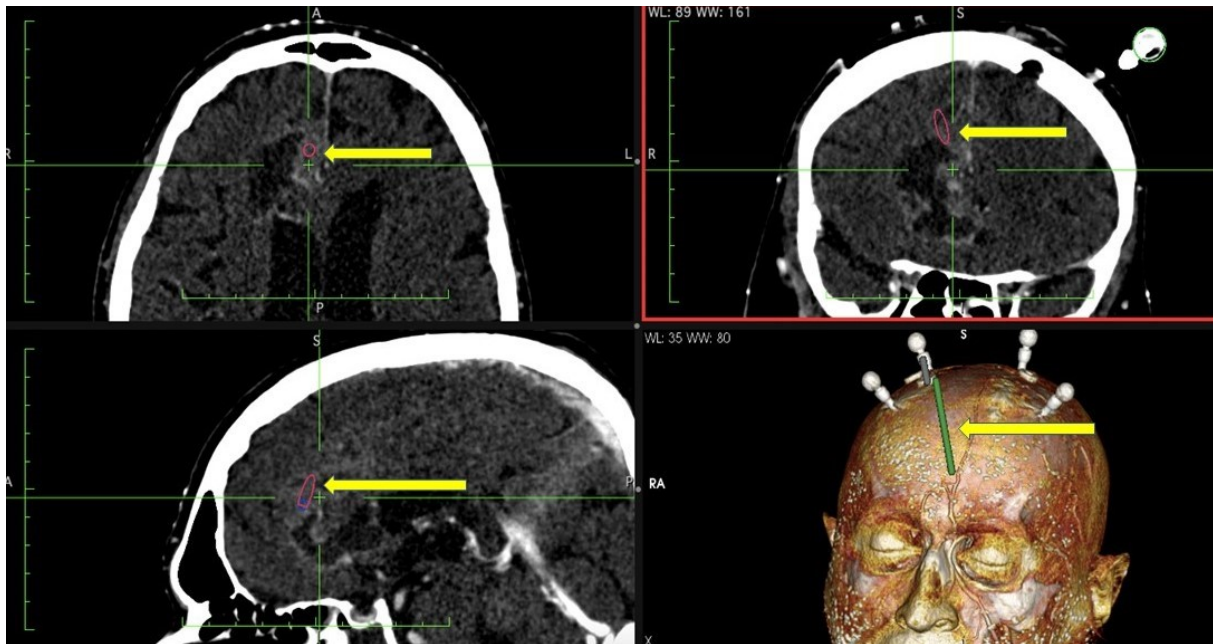
Slika 12. Primjer dva pacijenta sa postavljenim vijcima na odjelu. Još nisu postavljene plastične kapice koje nose reflektirajuću kuglicu jer se one postavljaju neposredno prije snimanja MSCT-a. S lijeve strane vidimo primjer postavljenih vijaka kod pacijenta kojem su ulazna u ciljna točka frontoparijetalno, a s desne strane primjer postavljenih vijaka za ulaznu ciljnu točku koja je je temporalno

Nakon postavljanja vijaka na odjelu slijedi snimanje MSCT-a mozga. Tijekom snimanja MSCT-a na vijke se pomoću posebno konstruirane plastične kapice postavljaju reflektirajuće kuglice koje će služiti infracrvenoj svjetlosnoj lokalizaciji i navigaciji – navođenju robota. Snima se MSCT mozga sa kontrastom i sa prikazom arterija i vena kako bi ih planiranjem trajektorija mogli izbjeći. Standardno se snima kontrastno pojačan prijeoperacijski MSCT (Somatom Emotion®, Siemens, Erlangen, Njemačka), koristili smo naš standardni protokol za snimanje glave: vrijeme rotacije portala 0,6 s, spiralni način skeniranja pri nagibu od 0,55, detektor kolimacija $16 \times 0,6$ mm, širina sloja 0,75 mm, rekonstrukcijski inkrement 0,7 mm, matrica slike 512×512 s veličinom vokselu od $0,5 \times 0,5 \times 0,7$ mm³, napon cijevi 130 kV, umnožak struje i vremena cijevi 220 mA s, bez portala. Slika 13. pokazuje postupak na CT-u sa postavljenim vijcima na pacijentici kojoj se planira biopsija tumora temporalno desno.



Slika 13. Nakon postavljanja vijaka na odjelu slijedi snimanje MSCT-a. a) Kod pacijentice se radi o tumorskom procesu temporalno te su vijci postavljeni za ulaznu i ciljnu točku temporalno, za postavljanje vijaka nije potrebno šišati kosu. b) Snimanje MSCT-a s kontrastom, na vijke su postavljene kapice s reflektirajućim kuglicama. c) Položaj bolesnice tijekom snimanja MSCT-a [43]

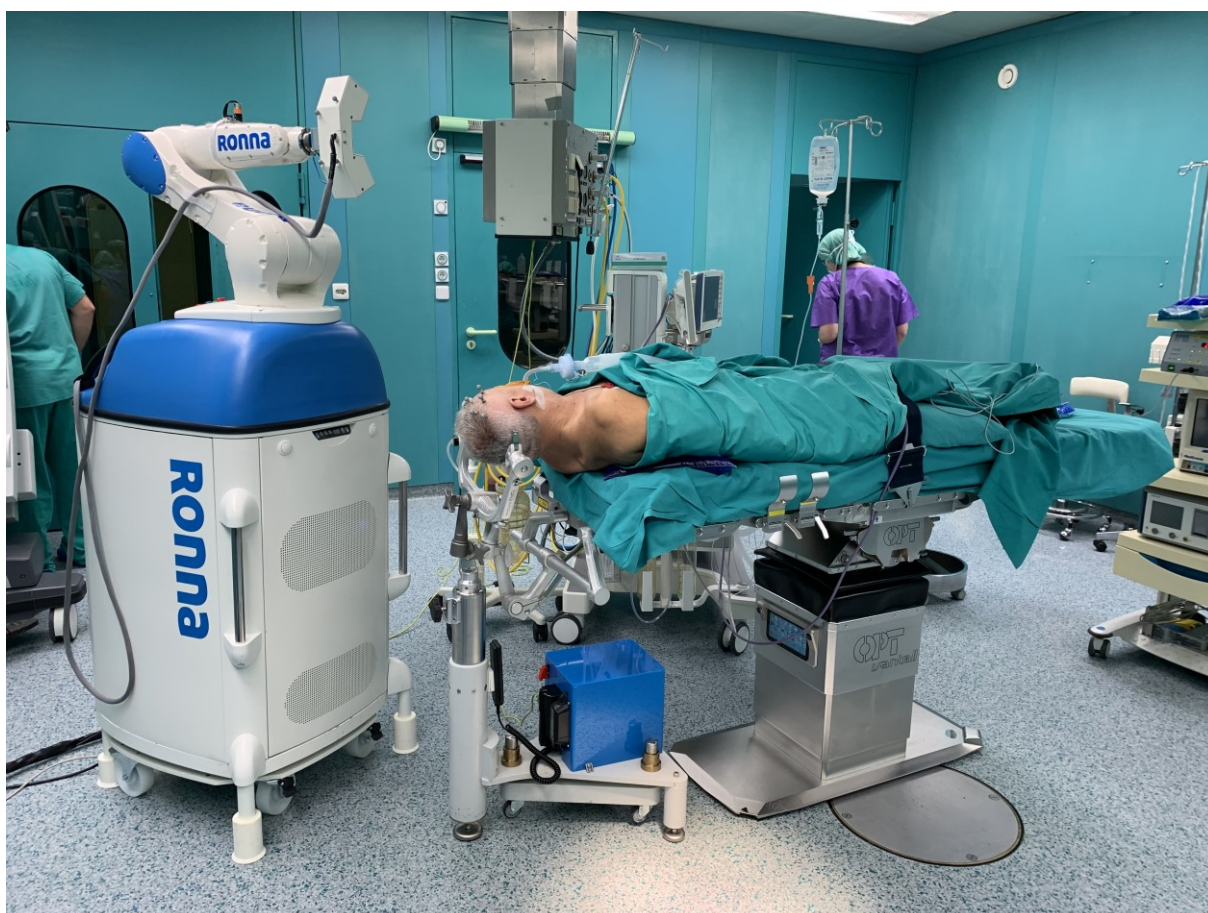Slika se potom prenese u program planiranja za RONNA-u te se planira optimalni trajektorij uzimanja uzorka. Prilikom planiranja trajektorija treba se precizno isplanirati mjesto bušenja lubanje i ulaska bioptičke sonde u lubanju, kompletan put sonde kroz mozak te samo mjesto uzimanja uzorka. Već prilikom postavljanja vijaka potrebno je preliminarno pripremom operatera gledajući preoperacijske slike (MR i MSCT) identificirati i planirati približno mjesto ulaska bioptičke sonde u glavu te s obzirom na to optimalno raspodjeliti vijke koji nose lokalizacijske kuglice kako bi lokalizacija bila što točnija i uspješnija. Idealno je da mjesto ulaska sonde u glavu bude u geometrijskoj sredini kuglica, međutim često to nije moguće ili jednostavno postići. Posebno su izazovni slučajevi biopsije stražnje lubanjske jame ili lezija koje se nalaze nisko temporalno. Treba naravno napomenuti kako je i uz te izazove robotsku biopsiju moguće izvršiti puno preciznije te u širem području lokacija u odnosu na klasične biopsije koje se zasnivaju na okviru fiksiranom na glavu kao što je Leksellov okvir jer su u takvim slučajevima zbog samog okvira i nosača biopsije stražnje lubanjske jame i nisko temporalne izuzetno limitirane.



Slika 14. Planiranje biopsije sa definiranjem ulazne točke u lubanju te ciljne točne mjesta uzimanja uzorka tkiva te kontroliranje čitavog biopičkog puta tj. trajektorija. Žuta strelica prikazuje trajektorij u sve 3 ravnine te 3D rekonstrukciju dolje desno

4.1.2. Operacijski postupak

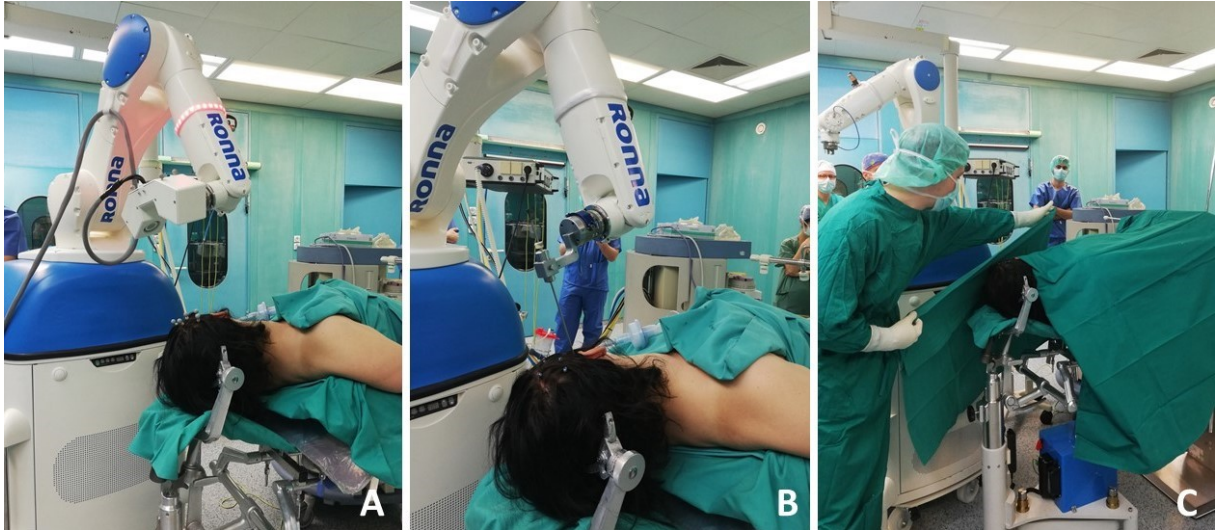
Planiranje biopsije može se učiniti preoperacijski pa čak i dan prije operacije, a može i u samoj operacijskoj dvorani netom prije izvođenja biopsije. U operacijskom postupku ulazi pacijent u operacijsku salu te se uvodi u opću endotrahealnu anesteziju. Položaj pacijenta ovisi o lokalizaciji uzimanja biopsije te je uglavnom u supinacijskom položaju na leđima, iako može biti i u pronacijskom položaju za biopsije stražnje lubanjske jame ili na boku. Glava se fiksira držačem po Mayfieldu te se cijelo uzglavlje i konstrukcija držača dodatno uzemlji i fiksira sa posebnim sustavom za fiksaciju konstruiranim za biopsije robotskim sustavom. To osigurava da se ne može dogoditi relativno pomicanje pacijenta u odnosu na položaj robota. Nadalje, pridržavamo se vrlo strogog protokola u operacijskoj sali tako da je daljinska upravljačka jedinica operacijskog stola ili onemogućena ili pohranjena na sigurnom mjestu tijekom rada, tako da nije moguće nenamjerno pomicanje operacijskog stola. Slika 15 pokazuje postavu operacijske dvorane sa pacijentom i držačima netom prije započinjanja cijelog postupka lokalizacije i operacije.



Slika 15. Izgled i postava operacijske dvorane prije provođenja biopsije robotskih sustavom RONNA

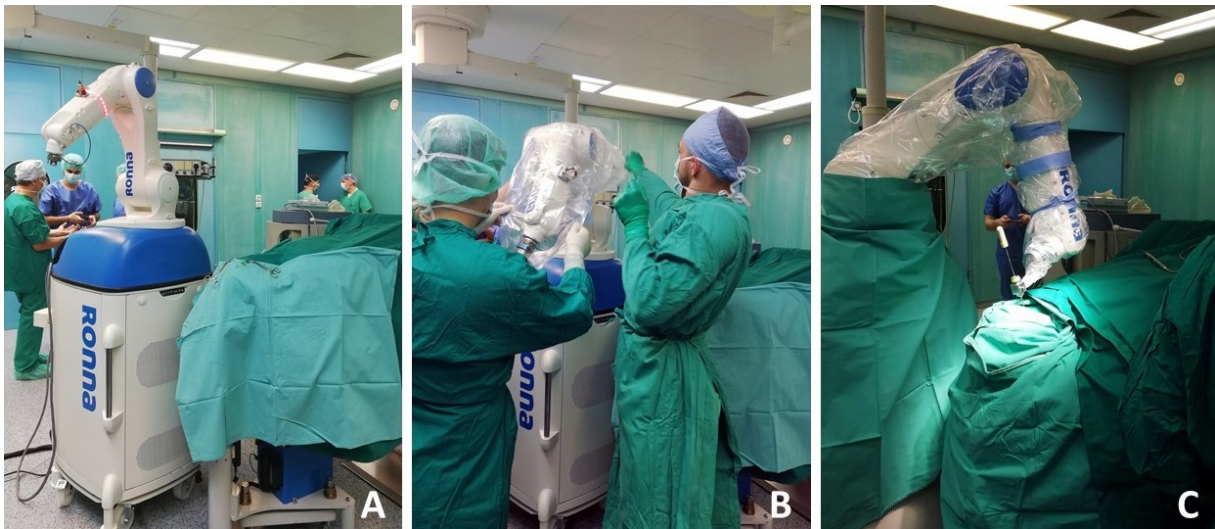
Postupak lokalizacije počinje postavljanjem robota u optimalni položaj u odnosu na pacijenta i planiran trajektorij u stvarnom vremenu. U operacijskoj sali položaj robota u odnosu na pacijenta treba biti takav da su sve operativne putanje izvedive. Kako bismo riješili ovaj problem, razvili smo algoritam za optimalno pozicioniranje robota s obzirom na pacijenta i operativne putanje. Algoritam pozicioniranja koristi se za izračunavanje optimalnog položaja robota, čime se osigurava njegova visoka spretnost i točnost primjene. Algoritam za planiranje položaja koristi parametre c i JLA za maksimiziranje spretnosti robota. Broj uvjeta c definiran je kao udaljenost od položaja dok parametar izbjegavanja granice zgloba (JLA) procjenjuje držanje robota kroz konfiguracije robotskih zglobova. Ulazni parametri za optimizaciju položaja robota su visina glave pacijenta u odnosu na bazu robota, orijentacija glave u koordinatnom okviru baze robota i putanje operacije koje planira

neurokirurg. Planarni položaj (x i y koordinate) i kut kotrljanja (γ) alata robota optimizirani su pomoću Nelder-Meads algoritma kako bi se osigurala visoka spretnost robota. U posljednjem koraku medicinsko osoblje dobiva povratnu informaciju od algoritma o tome kako postaviti robota u izračunati položaj u odnosu na pacijenta. Ova vrsta funkcije razvijena za sustav RONNA G4 upozorava medicinsko osoblje o situacijama u kojima robot ne može dosegnuti operativne putanje ili su u sudaru; što može biti problem ako operativni plan ima određeno preklapanje između putanja. RONNA ima mobilnu bazu koja omogućuje neurokirurgu da pozicionira robota tako da je operativno polje lako dostupno kirurgu i drugom osoblju. Nakon što se robot ručno pozicionira u odnosu na pacijenta, algoritam pozicioniranja još jednom provjerava je li položaj robota prikladan i jesu li sve operativne putanje izvedive. Prag za mobilni osnovni položaj robota je ± 10 mm, a kutni prag je $\pm 2^\circ$. Nakon dovršenog pozicioniranja robota, provodi se autonomna lokalizacija pacijenta u fizičkom prostoru pomoću senzornog sustava RONNAstereo. Sustav je razvijen kako bi se postigla točna lokalizacija u fizičkom prostoru i kasnije je dodatno nadograđen. U posljednjoj generaciji senzornog sustava RONNAstereo koristili smo dvije infracrvene kamere na razini ploče (uEye U3-3241LE-NIR-GL, IDS, Njemačka) s infracrvenim propusnim filterom koji poboljšava robusnost postupka lokalizacije u fizičkom prostoru te ugrađenim računalom za akviziciju i obradu slike. Proces automatske lokalizacije pacijenta u operacijskoj sali (fizičkom prostoru) podijeljen je u tri koraka: predobrada slike, automatsko podešavanje svjetline i detekcija kruga. Obrada slike se vrši na području od interesa slike veličine 320×320 piksela. Prvo, slika u sivim tonovima se prethodno obrađuje pomoću filtra za zamućenje (veličina kernela 3×3 piksela), nakon čega slijedi proširenje i erozija (veličina kernela 7×7 piksela). Nakon toga, konture predobrade se detektiraju pomoću algoritma za praćenje obruba. Konture se filtriraju prema njihovom položaju na slici, veličini, omjeru širine i visine i radijusu minimalnog kruga koji okružuje. Konačno, minimalni krug koji okružuje se postavlja da dobije središnje koordinate i polumjer kružnog markera. Budući da je robot RONNA zglobni obrtni robot sa šest zglobova, eksperimentalno smo procijenili višestruke strategije lokalizacije; rezultati evaluacije prikazani su u našem ranijem istraživanju. Strategija koja značajno poboljšava točnost pozicioniranja robota je strategija korekcije orijentacije (OCS) u kojoj se orijentacija alata (tri Eulerova kuta) održava konstantnom u fazama lokalizacije i rada.



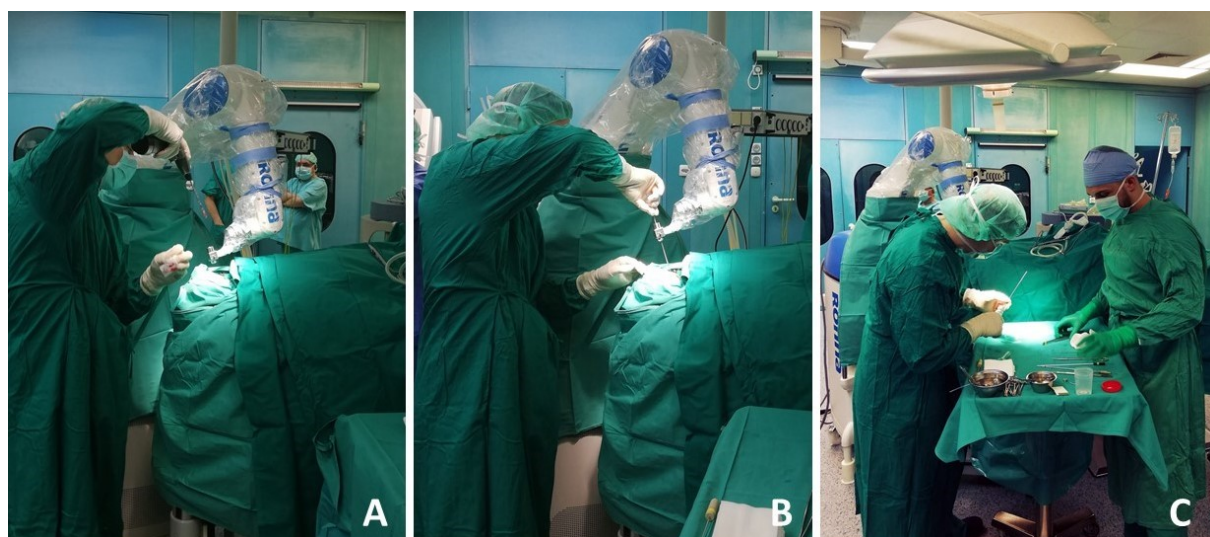
Slika 16. a) Lokalizacija robota pomoću infracrvene kamere i reflektirajućih kuglica. b) Provođenje takozvane 'nesterilne probe' koja omogućava vizualizaciju trajektorija u stvarnosti sa jasnim prikazom ulazne točke. c) Nakon pranja slijedi sterilno prekrivanje operacijskog polja

Završni korak pripreme je sterilna priprema, sterilno oblačenje robota i pokrivanje operativnog polja (Slika 16). Nakon što robot lokalizira pacijenta, koristi te informacije za preciznu navigaciju instrumenata u koordinatnom okviru pacijenta bez upotrebe vizualnih markera, već koristeći svoja interna mjerenja iz rezolovera visoke rezolucije. Prije nego što se opere i pokrije operativno polje, s koštanih vijaka uklanjaju se fiducijalne reflektirajuće kapice koje nose sferne markere. Pacijent je prekriven, a vijci na kosti se više ne vide.



Slika 17. a) Nakon prekrivanja operacijskog polja robot se postavlja u položaj za oblačenje, još nema postavljen alat. b) Sterilno oblačenje robota c) Robot se postavlja u položaj za bušenje te se pomoću alata vizualizira trajektorij i ulazna točka, ovaj put u sterilnim uvjetima

Nakon provedenog cijelog ovog postupka, sterilnog pranja, prekrivanja operacijskog polja i oblačenja robota, robot se postavlja u položaj za bušenje kosti postavljajući se na optimalnu razdaljinu od kosti lubanje kako bi se mogao koristiti i graničnik za bušenje koje se može, ali i ne mora koristiti. Potom se vrši preforacija kože kožnim perforatorom ili skalpelom broj 11 i bušenje kosti *twist drill* bežičnom bušilicom. Koristi se svrdlo promjera 3,2 ili 4,5 mm, u kasnijim biopsijama koristili smo isključivo svrdlo promjera 4,5 mm zbog veće krutosti, relativno većeg promjera u odnosu na bioptičku sondu, manjeg učinka smičnih sila kosti na svrdlo te samim time manjeg utjecaja eventualne netočnosti bušenja i postignutih rubova kosti na sondu i točnost provođenja biopsije.



Slika 18. a) Bušenje lubanje perkutano takozvanom 'twist drill' metodom. b) Uzimanje uzorka tkiva bioptičkom Sedanovom sondom. c) Vađenje uzorka tkiva iz sonde

Robot se postavlja u položaj za uzimanje biopsije u kojem je vrh bioptičke sonde u ciljnoj točki te se uzmu uzorci tkiva lezije Sedanovom iglom kojom inače uzimamo bioptičku uzorak i prilikom stereotaktičke biopsije. Uzmu se obično do tri dobra uzorka tkiva koji je oblika cilindra veličine 2 x 10 mm. Ovisno o konzistenciji tkiva, ukoliko je tkivo mekše te veća količina uđe u sondu ili aplikacijsku špricu može se uzeti i manji broj uzoraka, ali tkivo količinski uvijek mora biti adekvatno. Prilikom uzimanja bioptičkog uzorka iz ciljne točke mogu se učiniti dodatna sitna podešavanja dubine uzimanja uzorka samim robotskim sustavom, on se može postaviti površnije ili dublje u odnosu na ciljnu točku sa najmanjom razdaljinom od 1 mm što je prepušteno procjeni operatera, ovisno o izgledu tumora i kvaliteti dobivenog tkiva u uzorku. Nakon uzimanja dovoljno adekvatnih uzoraka postavi se jedan šav

na mjesto perforacije te se robot udaljava i pacijentu se glava skida iz držača te se on budi u sali i odlazi na odjel.

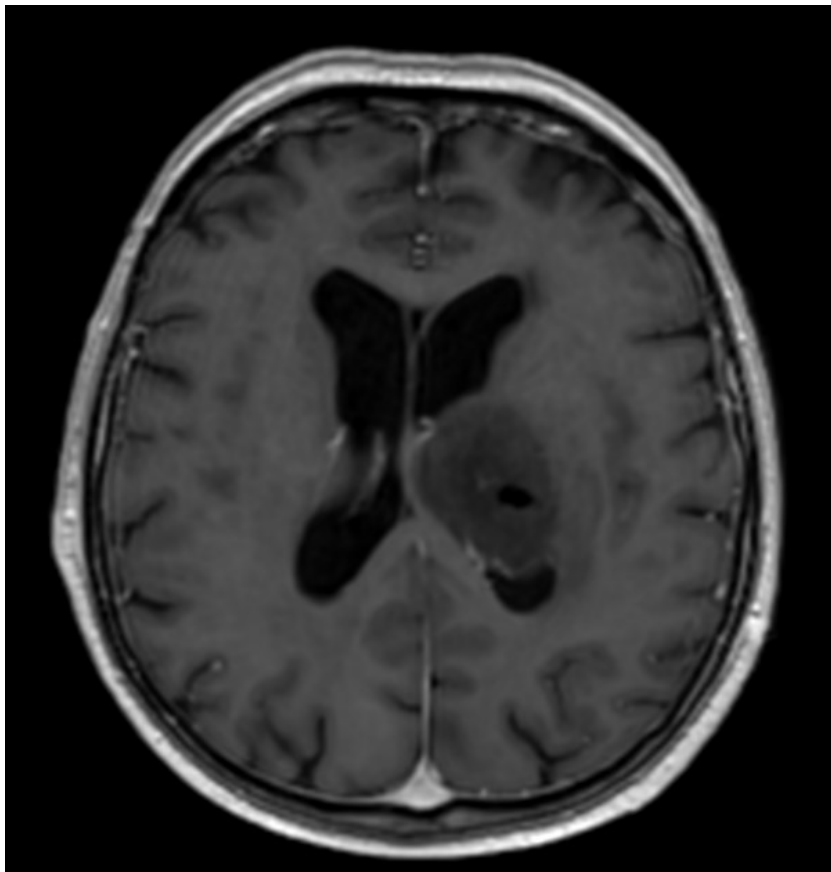
4.2. Postoperacijska analiza

Najvažniji događaji u postoperacijskoj fazi su analiza dobivenog uzorka te analiza točnosti provedene biopsije. Svakom pacijentu se 24 sata nakon biopsije snima kontrolni postoperacijski MSCT mozga po istom protokolu kako je sniman i preoperacijski, samo bez aplikacije kontrasta te također postoperacijski MR mozga, za analizu je posebno pogodna sekvenca T1 MPR sa kontrastom jer daje najbolji prikaz trajektorija i po osobinama sekvence može se stapati sa MSCT snimkom uz zadovoljavajuću točnost preklapanja. Postoperativno MR skeniranje se obavljalo na uređaju Philips Ingenia 1,5 T, Philips N.V., Amsterdam, Nizozemska. MR skeniranje je obavljeno 24-72 sata nakon operacije, ovisno o dostupnosti uređaja u našoj ustanovi. Provedeno je korištenjem naše standardne T1- ponderirane 3D gradijentne sekvence eho-a (TR = 25 ms, TE = 4,3 ms, kut preokreta = 30°, FoV = 230 x 183 mm, veličina matrice = 256 × 256, rekonstruirana veličina vokseli = 0,9 × 0,9 × 0,9 mm³, bez razmaka, veličina vokseli za stjecanje = 0,9 × 0,9 × 1,8 mm³). Obje snimke se potom uvode u program za planiranje RONNA koji je PlugIn potprogram Osirixa te se provodi analiza slika, uzimanje koordinata i kalkulacija točnosti.

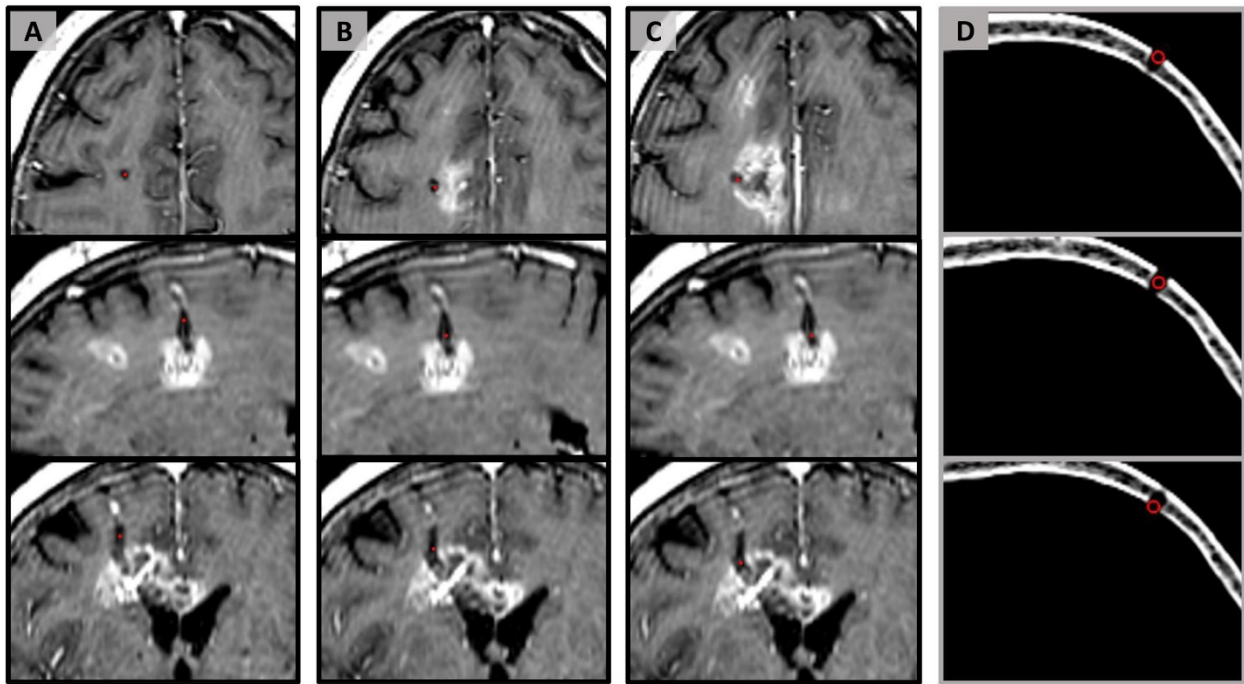
Kako bi se moglo izvršiti mjerenje koordinata ulazne i ciljne točke te njihova kalkulacija i usporedba točnosti sa preoperacijskim planom, obje snimke, postoperacijski MCST i MR moraju se softverski stopiti sa preoperacijskom MSCT snimkom na kojoj je rađen plan. Koristi se automatsko spajanje slika u programu Osirix (PlugIn), korišteno je i dodatno preklapanje preko ručno određenih točaka te je točnost stapanja slika je uvijek bila ispod 0,5 mm što je odličan rezultat, za stapanje sa MR snimkom zbog različite kvalitete slike i metode snimanja uvijek je korištena dodatna metoda ručnog označavanja točaka unutra slike koje se vide i na MR-u i na MSCT sa kontrastom kao što su krvne žile kako bi se postigla dodatna i što veća točnost stapanja slike, a samim time i analize. Konačna točnost registracije MR – MSCT nakon tako provedenog postupka bila je 1,2 ± 0,73 mm.

Na kontrolnom MSCT-u vidi se jasno defekt kosti nastao prilikom prolaska svrdla te se u sredini defekta na cijelom putu prolaska svrdla od vanjskog kortikalnog sloja kosti do unutarnjeg uzmu i označe tri točke i njihova srednja vrijednost se uzme kao greška ulazne točke (GUT). Na kontrolnom MR-u najčešće se vidi mjesto uzimanja uzorka iz samog tumora, ali još bolje se vidi mjesto prolaska bioptičke sonde kroz tkivo. Budući da se iz samog tumora uzima bioptički uzorak te uvijek ostane veći defekt tkiva što ovisi i o

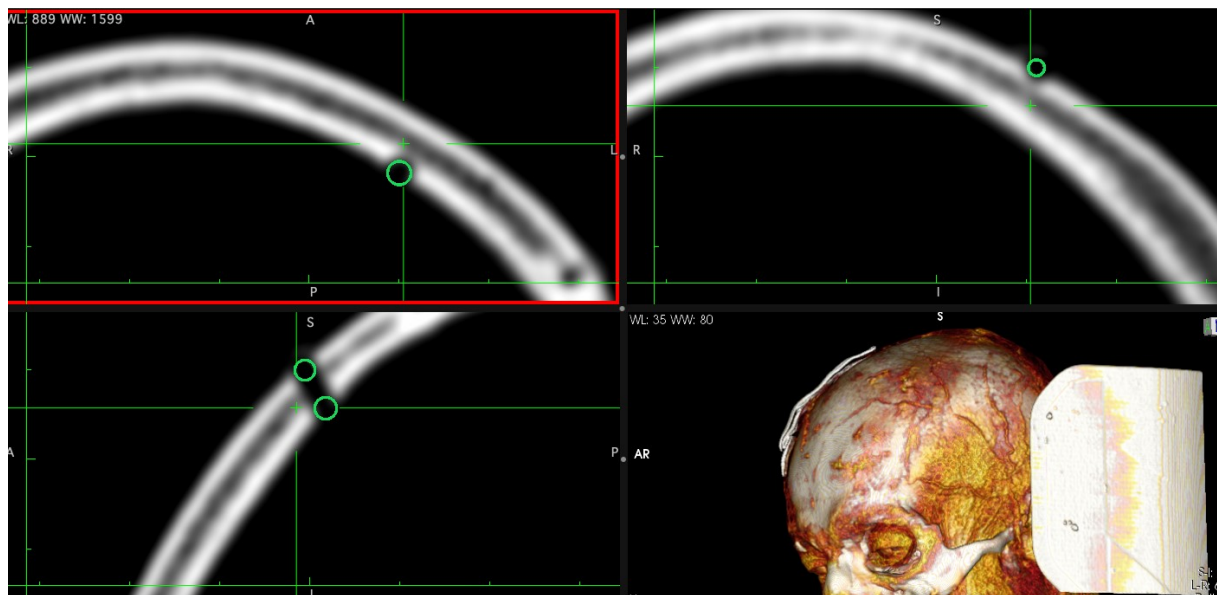
konzistenciji i osobinama tkiva tumora te taj defekt može biti i značajno velik, zbog preciznosti mjerenja u mnogim slučajevima nije uzet defekt tkiva unutar samog tumora već je ciljna točna definirana kao najudaljenija točka trajektorija prolaska bioptičke sonde koja je jasno vidljiva. Budući da je trag bioptičke sonde unutar tkiva mozga uvijek vidljiv te uvijek približno iste veličine, a to je promjer bioptičke sonde koji je 2,5 mm, ovakav način mjerenja je mnogo točniji i precizniji. Za mjerenje se uzelo tri do pet točaka unutra distalnog dijela trajektorija ili ciljne točke te je kao greška ciljne točke uzeta srednja vrijednost kalkulacije preko koordinata tih točaka. Slika 19 pokazuje defekt tkiva unutar tumora gdje je uzeta biopsija te bi taj defekti bio jako nepouzdan ako bi se odredio za mjerenje greške ciljne točke. Slika 20 pokazuje primjer označavanja i uzimanja koordinata točaka unutra distalnog dijela trajektorija i unutar defekta tumora [74].



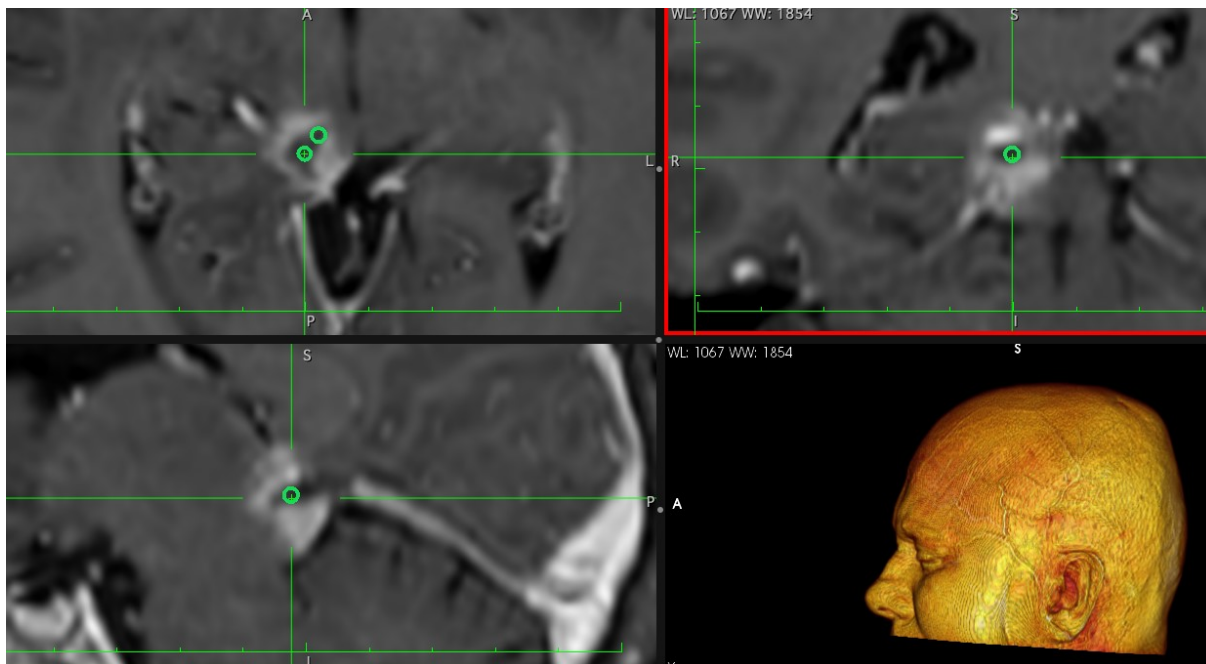
Slika 19. Kontrolna MR snimka mozga nakon uzimanja biptičkog uzorka pokazuje defekt tkiva unutar tumora koji je prevelik za detaljnu analizu točnosti na samom mjestu uzimanja uzorka. U takvim slučajevima se ciljna točka definira kao najdistalnija točka trajektorija koja je jasno vidljiva



Slika 20. a), b), c) Mjerenje greške ciljne točke (GCT, TPE - target point error) s prikazom 3 različite točke na različitoj dubini koje su jasno vidljive iz defekta tkiva. d) Mjerenje greške ulazne točke (GUT, EPE – entry point error) s prikazom 3 točke na defekti kosti u različitoj dubini [74]



Slika 21. Označavanje točaka na defektu kosti koji je jasno vidljiv za potrebe mjerenja greške ulazne točke



Slika 22. Označavanje točaka za mjerenje greške ciljne točke u defektu tkiva u samom tumoru nakon uzimanja bioptičkog uzorka

4.3. Procjena operativne uspješnosti i ispitivanje točnosti robotskoga sustava

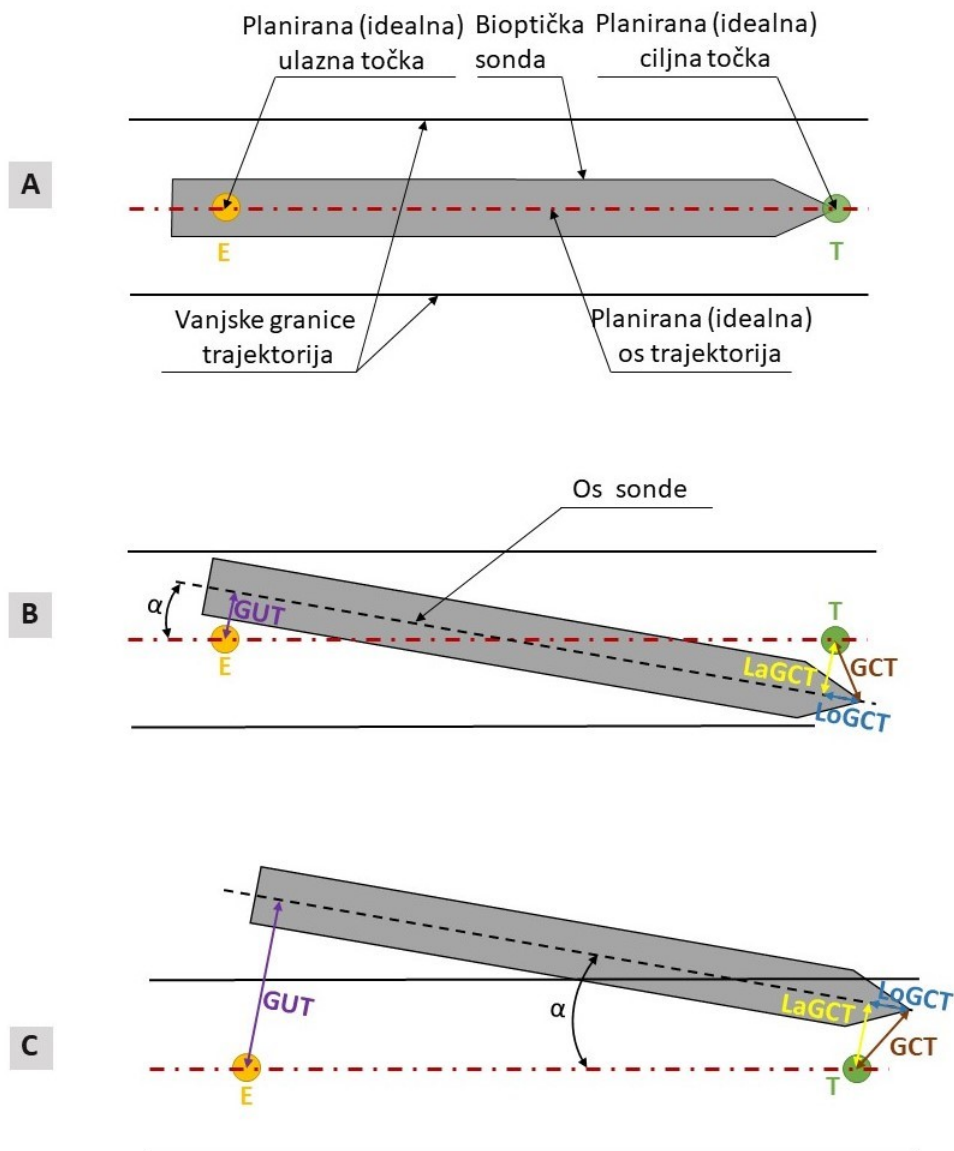
Za mjerenje preciznosti te znanstvenu analizu iste i uspoređivanje sa drugim sustavima prvo se mora definirati predmet i način mjerenja. Uspješnost kliničkog postupka stereotaktičke robotske biopsije procjenjivat će se na temelju uspješnog dobivanja dobre i zaključne patohistološke dijagnoze koja omogućuje pacijentu adekvatan nastavak liječenja uz odsutnost komplikacija, kako kliničkih koje se očituju promjenama stanja bolesnika tako i komplikacija koje se mogu vidjeti na postoperacijskim slikama kao što su krvarenje, pneumocefalus itd. S obzirom da točna i objektivna ocjena i mjerenje točnosti zahtijeva precizne podatke o točnosti uzimanja biopsije tj. podudaranje mjesta uzimanja biopsije sa preoperacijskim planom, nužno je izmjeriti i numerički izraziti preciznost. Također se provelo mjerenje i bilježenje svih relevantnih antropoloških i kliničkih parametara bolesnika kao što je spol, dob, trajanje i osobine simptoma, neurološki status prije operacije jednako kao i parametara samog postupka od kojih su najvažniji trajanje operacijskog postupka. Sva mjerenja izvršena su u programu RONNAplan koji je stvoren kao potprogram i koristi sučelje programa Osirix MD u kojem je ujedno izvršeno predoperacijsko planiranje. Postoperacijsko mjerenje greške ulazne točke rađeno je na postoperacijskom MSCT-u koji je snimljen po istom protkolu kako i preoperacijski na tankim slojevima sa rekonstrukcijama za kost. Najprije se postoperacijski CT mora uvesti u isti koordinatni sustav na kojem je i

preoperacijski CT na kojem je planiran trajektorij kako bi se mogle očitati koordinate označenih točaka i njihovo odstupanje od idealne putanje trajektorija. To se postiglo tako da je provedeno stapanje slika preoperacijskog MSCT-a i postoperacijskog MSCT-a i to označavanjem niza istovjetnih točaka na oba CT-a i potom automatskim preklapanjem slika na temelju označenih točaka. S obzirom da je preoperacijski CT sniman s kontrastom, a postoperacijski MSCT ne te je za tu svrhu korišten protokol sa rekonstrukcijama za kost, najpouzdanije i najpreciznije točke koje su označavane i korištene za preklapanje su male šupljine i defekti unutar kosti lubanje koji su bili jasno vidljivi na oba CT-a. Isti postupak proveden je i sa postoperacijskim MR-om i to sekvencom T1MPR s kontrastom te je je u tom slučaju stapanje slika postignuto sa označavanjem manjih krvnih žila i njihovih račišta koja su jasno vidljiva na preoperacijskom MSCT-u s kontrastom i postoperacijskom MR-u s kontrastom. Naravno, točnost preklapanja je mnogo veća za dva CT-a nego za CT i MR zbog različitih metoda snimanja, različito postavljenih slojeva te nehomogenosti magnetskog polja iz koje uvijek proizlazi manja ili veća distorzija slika. Na tako pripremljenim postoperacijskim slikama istraživač (doktorant) postupno i bez uvida u preoperacijski plan trajektorija biptičke sonde označava tri do pet točaka, na MSCT-u u defektu kosti nastalom nakon prolaska svrda, a na MR-u u defektu tkiva nastalom nakon prolaska bioptičke sonde i/ili uzimanjem tkiva iz lezije mozga. Od svake točke se dobiju točne koordinate koje se tek tada prenose u računalo koje sadrži preoperacijski plan trajektorija te se računa greška tj. odstupanje navedenih točaka od idealnog plana trajektorija, kao definitivna greška uzima se aritmetička sredina tako očitanih grešaka svih točaka.

Kako bi mjerenje bilo što preciznije kao dva najvažnija parametra definirali smo grešku ulazne točke (GUT, EPE – entry point error) i grešku ciljne točke (GCT, TPE – target point error). Greška ulazne točke je izmjerena greška trajektorija sonde prilikom ulaska u lubanju, a mjeri se na postoperacijskom defektu kosti vidljivom na MSCT-u. Greška ciljne točke je greška trajektorija sonde koja je najbliža mjestu uzimanja bioptičkog uzorka u tumoru, a mjeri se na mjestu defekta tkiva u tumoru ili na najudaljenijoj točki defekta tkiva koja je jasno vidljiva nakon prolaska bioptičke sonde. Slika 23. prikazuje shematski geometrijski prikaz mjerenih grešaka. Uz to postoji i greška registracije ciljne točke ('target registration error'; TRE) koja je uz grešku ciljne točke prepoznata kao najvažnija pogreška mjerenja u računalno potpomognutoj kirurgiji. TRE je definirana kao pogreška između odgovarajućih ciljnih točaka na podatkovnoj slici i pacijentu nakon registracije. GCT se definira kao neusklađenost položaja vođenog kirurškog instrumenta tijekom stvarnog kirurškog zahvata i preoperativno planiranog položaja kirurške mete. GCT se odnosi na

ukupnu pogrešku tijekom računalno potpomognutog ciljanja u postupcima kao što su biopsije mozga, DBS i SEEG. Na nju utječu sve pogreške počinjene tijekom kirurškog postupka, poput lokalizacijske netočnosti, tremora ruku i pogreške u kretanju operatera tijekom navigacije, pomicanja mozga i netočnosti alata te netočnosti prilikom kalibriranja. GCT se može mjeriti kroz njezine dvije komponente (Slika 23): (a) bočna (radijalna) pogreška (prikazana kao LaGCT), što je okomita udaljenost od mete do kirurške osi alata i (b) uzdužna (dubinska) pogreška (prikazana kao LoGCT), što je udaljenost na osi alata između vrha kirurškog alata i okomite osi na metu. Ove dvije pogreške čine ukupni GCT koji je definiran kao euklidska udaljenost, tj. razlika između planirane ciljne točke i stvarnog položaja vrha alata izračunat iz Pitagorinog teorema [50]. Kada se GCT dalje spominje u tekstu, na njega se odnosi ukupni GCT izračunat iz LaGCT i LoGCT. Ostale važne pogreške u neurokirurškom ciljanju su greška ulazne točke (GUT) i kutna pogreška. GUT se definira kao okomita udaljenost između planirane ulazne točke u lubanju i osi sonde (instrumenta) (slika 23.). GUT je značajan čimbenik u mjerenju točnosti u in vivo studijama, dok je u fantomskim studijama još uvijek uglavnom zanemaren. Kutna pogreška definirana je kao kutno odstupanje središnje crte stvarne putanje od središnje crte ideala, tj. planirane putanje vrijednosti bočnih i uzdužnih GCT i kutnih pogrešaka. Stoga vjerujemo da su sve pogreške ciljanja (GCT, GUT i kutna pogreška) važne u neurokirurškom ciljanju i treba ih procijeniti i u pretkliničkim i laboratorijskim studijama na fantomima.

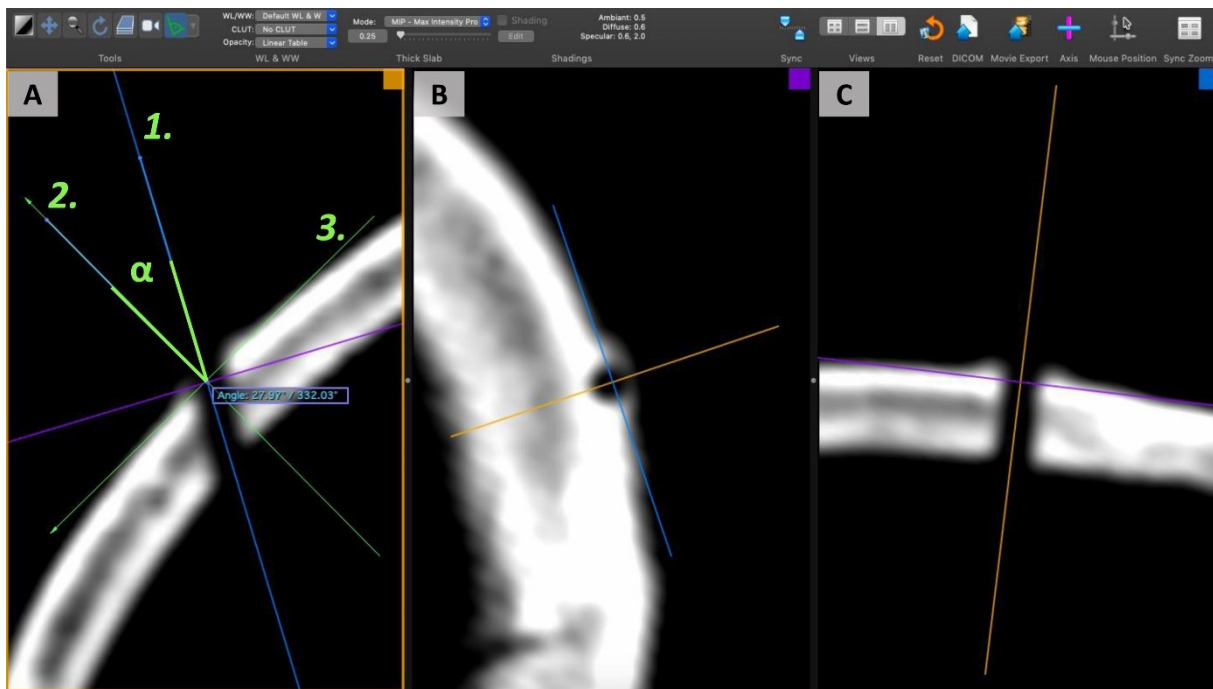
U ovoj studiji iz kliničkog istraživanja i promišljanja i preliminarnih rezultata mjerili smo još jedna čimbenik za koji od početka smatramo da značajno utječe na točnost bioptičkog i svakog drugog postupka koji slijedi nakon perforacije lubanje, a to je kut trajektorija tj. putanje sonde na kost lubanje. Njega definiramo kao odstupanje od savršenog okomitog kuta na tangentu u danoj točki perforacije (probijanja) lubanje, a na njezin značaj ćemo se osvrnuti u znanstvenoj diskusiji.



LaGCT - Lateralna Greška Ciljne Točke
 LoGCT - Longitudinalna Greška Ciljne Točke
 GCT – Greška Ciljne Točke
 GUT – Greška Ulazne Točke
 α – Kutna Greška

Slika 23. Vrste grešaka mjenjenih na ciljnim i ulaznim točkama. Operativni instrument je označen sivom bojom, crvena točkasta linija označava idealnu putanju koja prolazi kroz planiranu ulaznu točku (E) i ciljnu točku (T), dok dvije paralelne crne crte označavaju zonu zabrane kretanja, tj. cilindar u kojem je dopuštena pogreška ciljanja operativnog instrumenta. Pogreška uzdužne ciljane točke (LoGCT) označena je kao puna plava linija; pogreška bočne ciljane točke (LaGCT) kao žuta linija; ukupna GCT izvedena iz Pitagorinog teorema iz LoGCT i LaGCT, označen je smeđom linijom; pogreška ulazne točke (GUT) označena je kao puna linija. a) Idealan položaj sonde bez grešaka; b) Scenarij s LoGCT, LaGCT, α i GUT; c) GCT i α su iste veličine, ali je GUT puno veći zbog poravnanja bočnih pogrešaka. [50]

Za svaku biopsiju provođeno je mjerenje kuta bioptičkog trajektorija tj. sonde u odnosu na kost lubanje. Naime, kako je lubanja zakrivljena i nije savršena kugla, a za svaku biopsiju nužno je napraviti ulaz u lubanju svrdlom, primijetili smo kako zbog fizičkih osobina kosti i svrdla može doći do 'smika' i pomaka svrdla što može odmah na početku biopsije doprinijeti netočnosti te ukoliko je je napravljena rupa na kosti neprecizna i ima lateralni pomak, isti može zakriviti sondu i odmah na ulasku sonde u lubanju značajno doprinijeti konačnoj greški. Najbolje i najpreciznije je ako je trajektorij, a samim time i svrdlo savršeno perpendikularno (okomito) na kost lubanje u bilo kojoj točki na mjestu ulaska u lubanju, međutim zbog fizičkih ograničenja mogućnosti ulaza u lubanju te ciljnog mjesta biopsije to nije uvijek moguće postići. Zato smo mjerili točan kut trajektorija na kost lubanje te smo ga usporedili sa ukupnom točnošću ulazne i ciljne točke. Kut je mjeren na postoperacijskom MSCT-u pomoću vidljivog defekta lubanje i zakrivljenosti iste na tom mjestu. Slika 24 pokazuje primjer metodologije mjerenja kuta [74].



Slika 24. Metodologija mjerenja postoperativnog kuta putanje na površini kosti lubanje. A), B) i C) prikazuju tri pogleda na 3D multiplanarnu rekonstrukciju u Osirixu sa središtem oko osi putanje. Kut putanje na lubanji mjeri se kao maksimalni kut α (kao što je prikazano u A) između linija 1. i 2. Središnja linija spiralnog svrdla označena je kao linija 1. Idealna tangenta na lubanju na postoperativnoj točki bušenja označena je kao pravac 3. Okomit pravac na idealnu tangentu označen je kao 2. (pravci 2. i 3. su okomiti). Mjerenja se vrše na postoperativnom CT snimku. Dijelovi redaka 1. i 2. označeni su zelenom bojom radi lakše preglednosti [74].

4.4. Biopsije Leksellovim okvirom

Biopsije Leksellovim okvirom provedene su u drugoj skupini pacijenata koji se ne razlikuju ni po kojim kriterijima od prethodne. Biopsije su provedene standardnim postupkom u našoj ustanovi, u lokalnoj anesteziji na odjelu se postavlja Leksellov okvir na glavu koji se fiksira u 4 točke, zatim slijedi snimanje MSCT-a mozga po istim parametrima kao i za robotske biopsije te se vrši planiranje u programu sa planiranje stereotaktičkih biopsija (Medtronic). Cijeli postupak biopsija Leksellovim okvirom je jako dobro poznat te opisan u brojnim publikacijama te ga nije potrebno detaljno opisivati.

4.5. Statistička analiza

Analiza podataka izvršena je pomoću MedCalc Statističkog softvera verzije 12.5.0 (MedCalc Software, Ostende, Belgija; <https://www.medcalc.org>). Podaci se ucrtavaju kao pojedinačne vrijednosti, vodoravne crte i oznake i predstavljaju srednju vrijednost \pm standardnu devijaciju (SD). Ovisno o raspodjeli analiziranoj pomoću Kolmogorov-Smirnov testa i vrsti varijabli, povezanost pojedinih parametara procjenjivala se Pearsonovim koeficijentom korelacije ili Spearmanovom korelacijom ranga. Statistička značajnost postavljena je na $p < 0,05$.

5. Rezultati

5.1. Rezultati prospektivne studije na pacijentima

Da bismo pokazali uspješnost izvođenja biopsije mozga i dobivanja adekvatne količine tkiva za patohistološku analizu, prospektivno smo analizirali parametre dvije skupine ispitanika, operiranih različitim tehnikama, i to robotskim sustavom RONNA G4 te pomoću stereotaktičkog Leksell okvira. Prikaz demografskih podataka skupina ispitanika prikazan je u tablici 2.

Tablica 2. Demografski i klinički podatci bolesnika uključenih u studiju. Vrijednosti su označene kao medijan \pm standardna devijacija.

	Robotska biopsija (RONNA)	Stereotaktička biopsija (Leksell)
Broj ispitanika	32	32
Spol	♂ 21	♂ 20
	♀ 11	♀ 12
Dob ispitanika	♂ 64 ± 12.68	♂ 62.5 ± 15.49
	♀ 68 ± 12.91	♀ 60 ± 10.10

U skupinu koja je operirana pomoću robotskoga sustava RONNA G4 uključena su 32 uzastopna bolesnika, i to 11 žena (34,38%) i 21 muškarac (65,62%); prosječna dob u skupini žena bila je $68 \pm 12,91$ godina (raspon 40 - 83 godine), dok je prosječna dob u skupini muškaraca bila $64 \pm 12,68$ godina (raspon 34 - 79 godina). Skupina bolesnika kod kojih je učinjena stereotaktička biopsija Leksell okvirom uključuje 32 bolesnika, 12 žena (37,5%) i 20 muškaraca (62,5%); prosječna dob u skupini žena bila je $60 \pm 10,10$ godina (raspon 50 - 80

godina), dok je prosječna dob u skupini muškaraca bila $62.5 \pm 15,49$ godina (raspon 24 - 79 godina).

U navedenoj kohorti nisu zabilježena postoperativna smrtnost ili mortalitet, morbiditet ili infekcije. Kliničke karakteristike bolesnika, uključujući prezentaciju simptoma i znakova bolesti (ispadi motorike, vertigo, ataksija, glavobolja, epileptični napadi, poremećaji govora, promjene ponašanja i sl.), veličina tumorskog procesa i postoperativne komplikacije su predstavljene za obje skupine bolesnika (Tablica 3), kao i lokacija tumorskog procesa (Tablica 4). Komplikacije su se dogodile kod tri bolesnika u skupini koja su operirana s robotskim sustavom; intracerebralno krvarenje dogodilo se kod jednog bolesnika s parijetookcipitalnim tumorom, veličine 30 mm, bez neurološkog pogoršanja, dok se pneumocefalus dogodio u dva bolesnika, jedan s frontalnim tumorom veličine 30-50 mm, bez neurološkog pogoršanja, a drugi u bolesnika s sljepoočnim tumorom veličine 30-50 mm, također bez neurološkog pogoršanja.

U skupini bolesnika koji su operirani pomoću robotskog sustava RONNA trajanje operativnog zahvata tj. vrijeme od trenutka kada je bolesnik ušao u operacijsku salu do završetka operativnog zahvata iznosilo je $57,5 \pm 19,1$ (raspon 41 - 128 min), dok je prosječni boravak bolesnika u bolnici iznosio $4 \pm 1,08$ dana (raspon 3 - 6 dana). U skupini bolesnika kod kojih je stereotaktička biopsija učinjena pomoću Leksell okvira trajanje operativnog zahvata tj. vrijeme od trenutka kada je bolesnik ušao u operacijsku salu do završetka operativnog zahvata iznosilo je $38 \pm 12,28$ (raspon 21 - 57 min), dok je prosječni boravak bolesnika u bolnici iznosio $7 \pm 6,46$ dana (raspon 2 - 30 dana).

Za sve pacijente dobiven je informirani pristanak koji su potpisali pacijent i obitelj. Etičko odobrenje dobiveno je od Institucionalnog ocjenjivačkog odbora Kliničke bolnice Dubrava i Medicinskog fakulteta Sveučilišta u Zagrebu, Hrvatska.

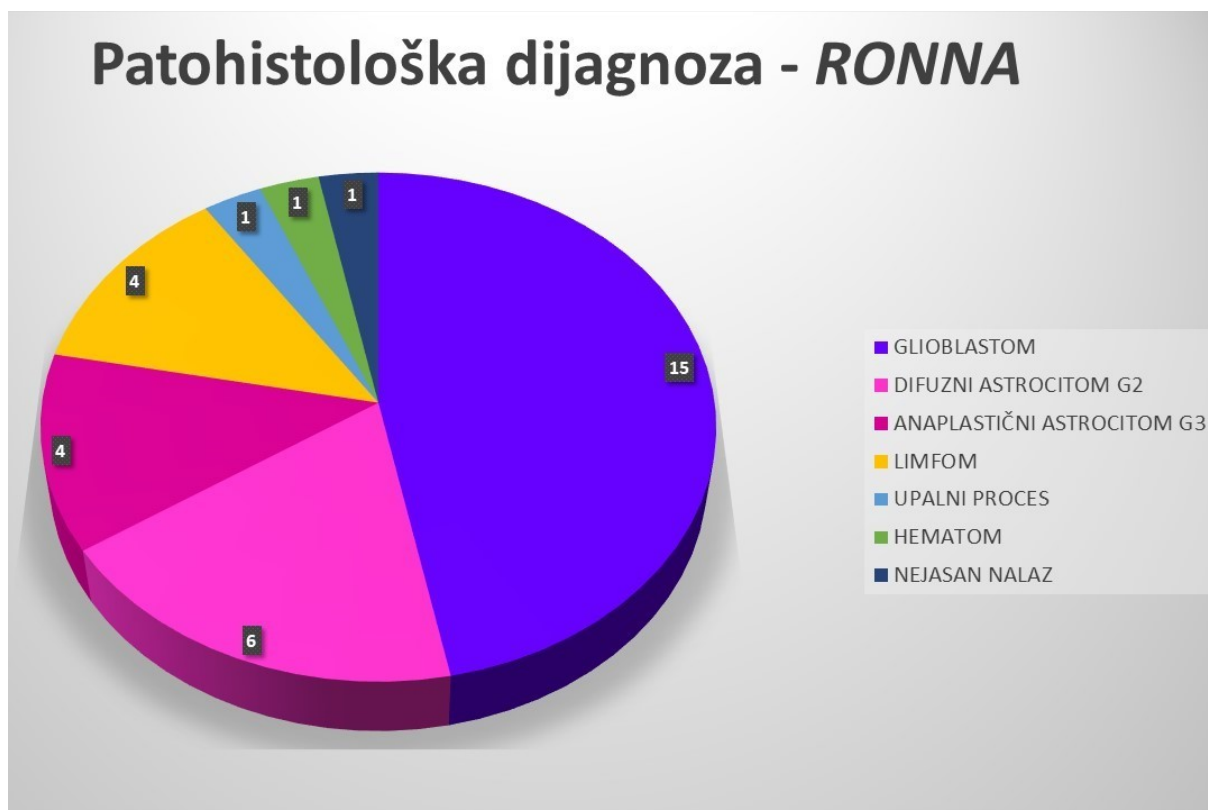
Tablica 3. Kliničke karakteristike bolesnika uključenih u studiju: simptomi i znaci bolesti, veličina tumorskog procesa i komplikacije kod bolesnika operiranih pomoću robotskog sustava RONNA G4 i pomoću stereotaktičkog Leksell okvira.

		Robotska biopsija (RONNA)			Stereotaktička biopsija (Leksell)		
		Žene (n = 11)	Muškarci (n = 21)	Ukupno (n = 32)	Žene (n = 12)	Muškarci (n = 20)	Ukupno (n = 26)
Simptomi i znaci bolesti	Motorika (hemipareza / monopareza)	1 / 0	4 / 3	8 (5 / 3)	1/1	10/0	11/1
	Vertigo / ataksija		2 / 2	4 (2 / 2)	2	2	4
	Epi napadi	1	3	4		3	3
	Glavobolja		5	5	4	2	6
	Poremećaji govora	2	2	4	2	3	5
	Promijenjeno ponašanje		9	9	4	4	8
	Asimptomatski; dokazan na MR	2	1	3		1	1
Veličina tumorskog procesa (mm)	≤ 30	3	8	12	4	4	6
	30 – 50	3	4	7	5	7	12
	≥ 50	4	4	8	2	4	6
	multicentrični	2	3	5	1	2	3
Komplikacije	Intracerebralno krvarenje		1	1	2	2	3
	Neurološko pogoršanje	-	-	-	-	-	-
	pneumocefalus	1	1	2	-	-	-

Tablica 4. Lokacija tumorskog procesa s kojeg je prikupljen uzorak za patohistološku dijagnozu kod bolesnika operiranih pomoću robotskog sustava RONNA G4 i pomoću stereotaktičkog Leksell okvira.

		Robotska biopsija (RONNA)			Stereotaktička biopsija (Leksell)		
		Žene (n = 11)	Muškarci (n = 21)	Ukupno (n = 32)	Žene (n = 12)	Muškarci (n = 20)	Ukupno (n = 32)
Lokacija	talamus	1	4	5	1	1	2
	sljepoočni režanj	2	4	6	2	4	6
	inzula	2		2		1	1
	tjemeni režanj	2	2	4	2	3	5
	zatiljni režanj		2	2	1		1
	mali mozak		1	1			
	čeonni režanj	2	4	6	2	5	7
	moždano deblo		1	1	1		1
	korpus kalozum	1	1	2	2	4	6
	bazalni gangliji		3	3	1	2	3

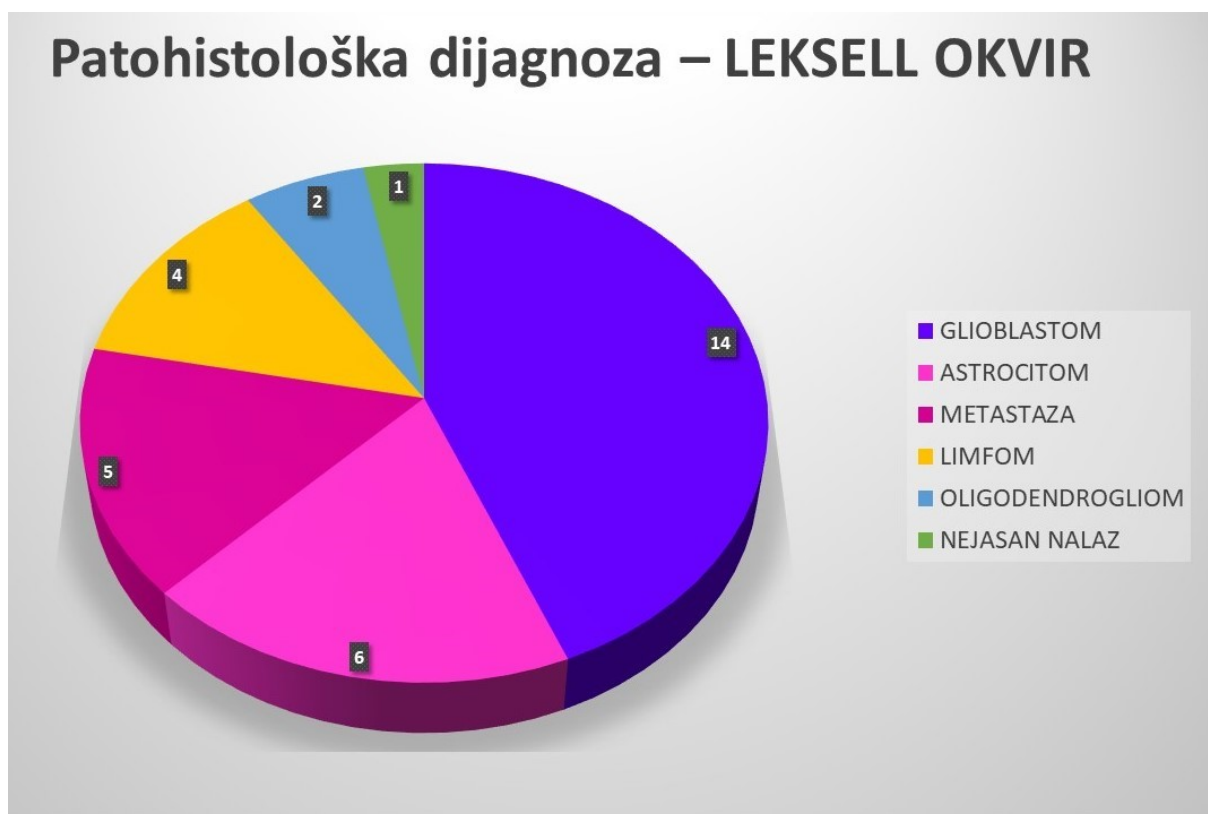
U skupini bolesnika koji su operirani pomoću robotskog sustava RONNA rezultati samo jedne patohistološke dijagnoze su bili nejasni, stoga dijagnostička točnost robotskoga sustava RONNA iznosi 96,87% (31/32).



Slika 25. Analiza patohistološke dijagnoze za skupinu bolesnika operiranu pomoću robotskog sustava RONNA koja jasno pokazuje dijagnostičku točnost korištenog robotskog sustava.

U skupini bolesnika kod kojih je stereotaktička biopsija učinjena pomoću Leksell okvira rezultati samo jedne patohistološke dijagnoze su bili nejasni, stoga dijagnostička točnost biopsije pomoću Leksell okvira iznosi 96,87% (31/32).

Patohistološka dijagnoza – LEKSELL OKVIR



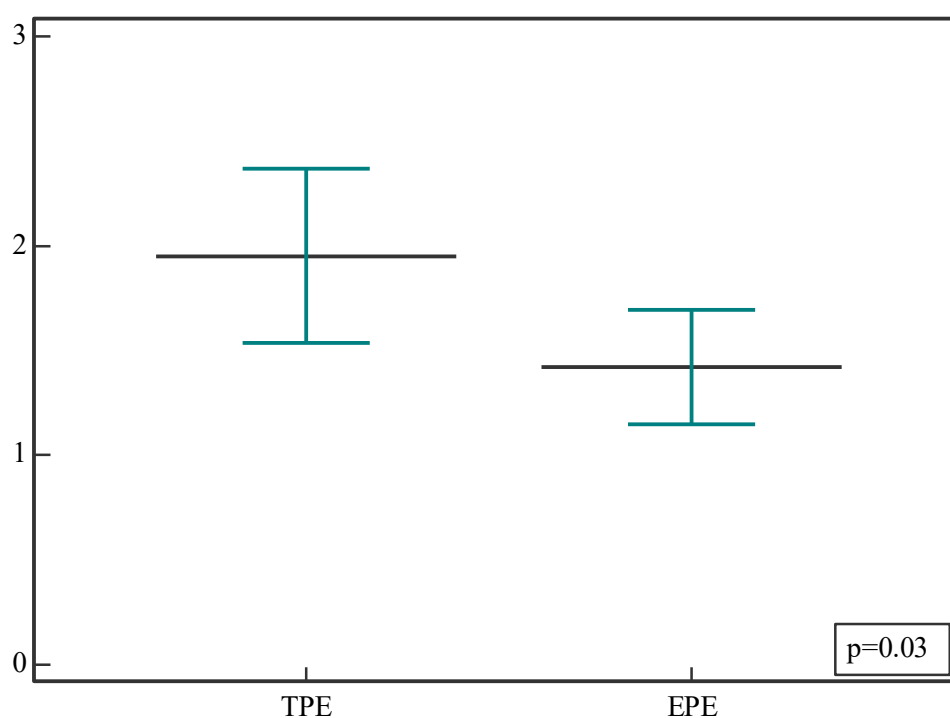
Slika 26. Analiza patohistološke dijagnoze za skupine bolesnika operiranu pomoću Leksell okvira koja jasno pokazuje dijagnostičku točnost korištenog stereotaktičkog okvira.

U skupini bolesnika koji su operirani pomoću robotskog sustava RONNA analizirani su parametri točnosti i preciznosti robotskog sustava, kao što su ciljna pogreška (GCT, eng. *target point error, TPE*), ulazna pogreška (GUT, eng. *entry point error, EPE*), kut putanje na površinu kosti i duljina putanje odnosno trajektorija. Prosječna vrijednost GCT iznosi $1,95 \pm 1,11$ (raspon 0,39 – 5,58 mm), prosječna vrijednost GUT iznosi $1,42 \pm 0,74$ (raspon 0,35 – 3,36 mm), prosječni kut putanje na površinu kosti iznosi $15,30 \pm 9,60^\circ$ (raspon 2,70 – 38,10), dok prosječna duljina putanje odnosno trajektorija $45,73 \pm 17,41$ mm (raspon 15,50 – 86,10) (Tablica 5).

Tablica 5. Prosječna vrijednost, medijan, minimalna i maksimalna vrijednost te standardna devijacija za sljedeće mjerene parametre: ciljna pogreška (GCT), ulazna pogreška (GUT), kut putanje na površinu kosti, duljina putanje i trajanje operacije.

	CILJNA POGREŠKA (GCT)	ULAZNA POGREŠKA (GUT)	KUT PUTANJE NA POVRŠINU KOSTI	DULJINA PUTANJE (mm)	TRAJANJE (min)
AVG	1.95	1.42	15.30	45.73	64.62
MEDIAN	1.76	1.36	13.80	48.45	57.50
MIN	0.39	0.35	2.70	15.50	41.00
MAX	5.85	3.36	38.10	86.10	128.00
STDEV	1.11	0.74	9.60	17.41	19.05

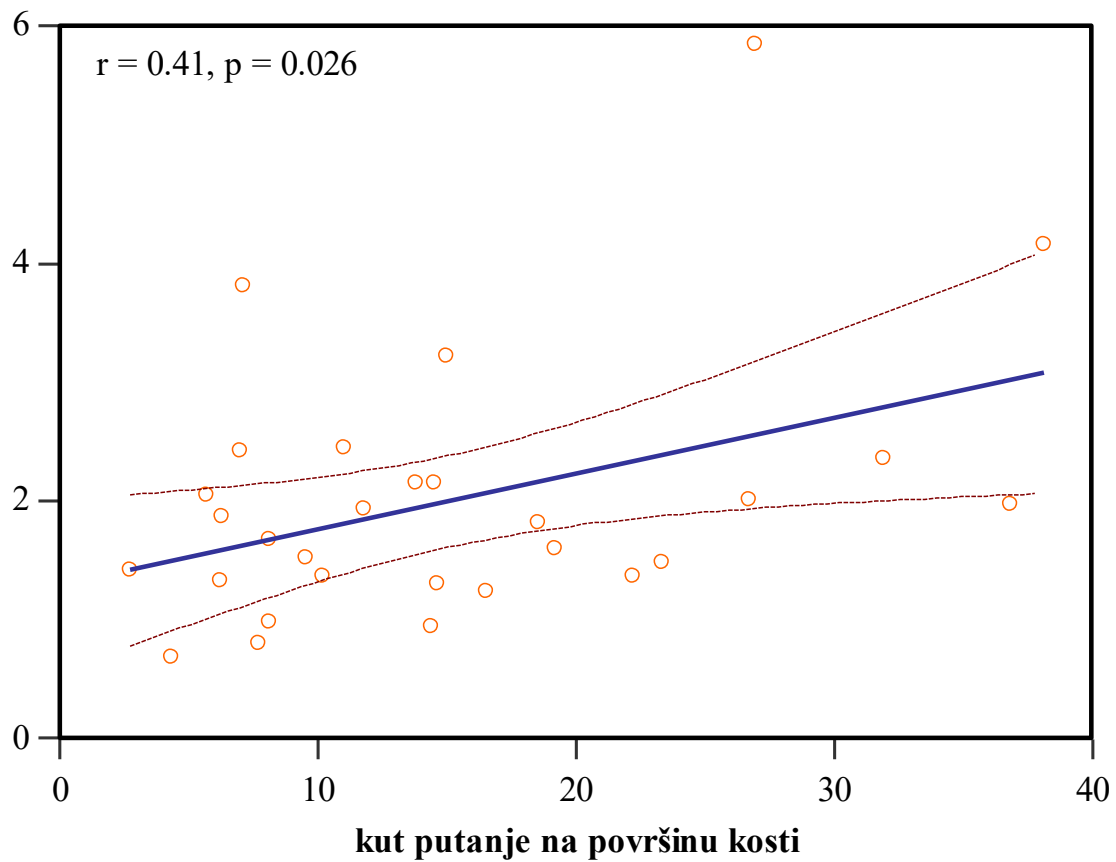
Usporedna analiza ciljne i ulazne pogreške, GCT i GUT, pokazala je statističku značajnost ($p = 0,03$).



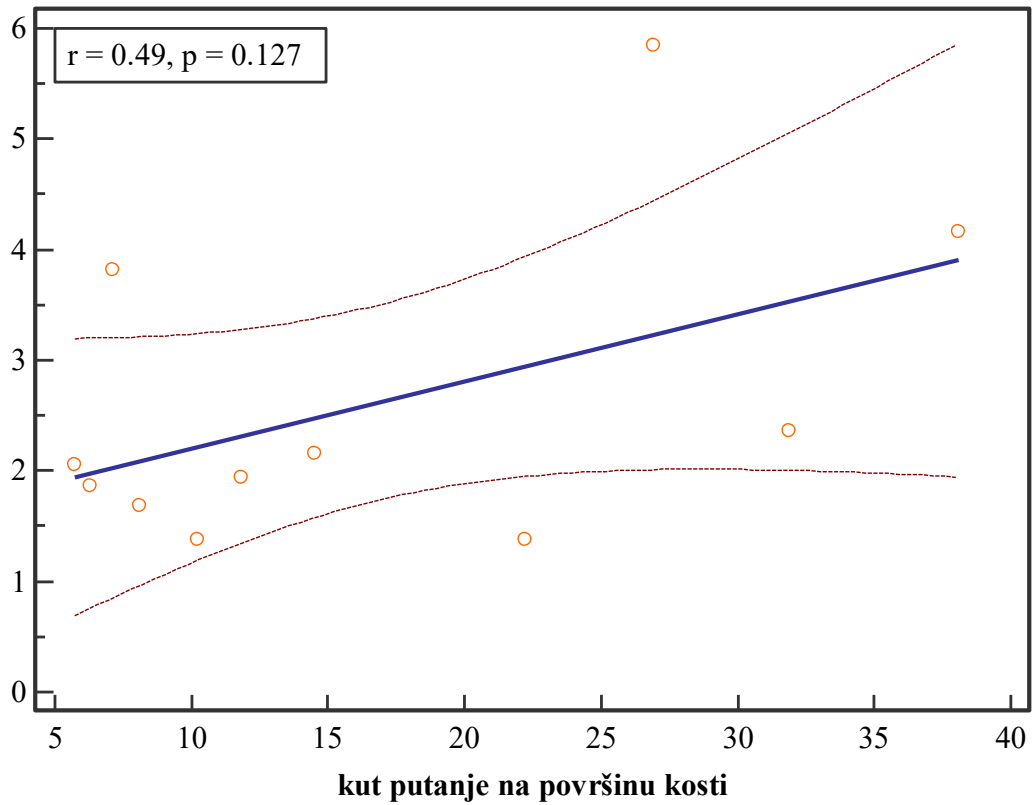
Slika 27. Usporedna analiza ciljna i ulazne pogreške, GCT i GUT, pokazala je statističku značajnost. Prikazane su pojedinačne vrijednosti (markeri), a vodoravne linije označavaju srednja vrijednost \pm standardna devijacija; p , razina značajnosti.

Za analizu GCT i kuta putanje na površini kosti upotrijebili smo linearnu regresiju koja je pokazala statističku značajnost ($p = 0,026$, $r = 0,41$, $R^2 = 0,170$). Također, zasebno smo analizirali

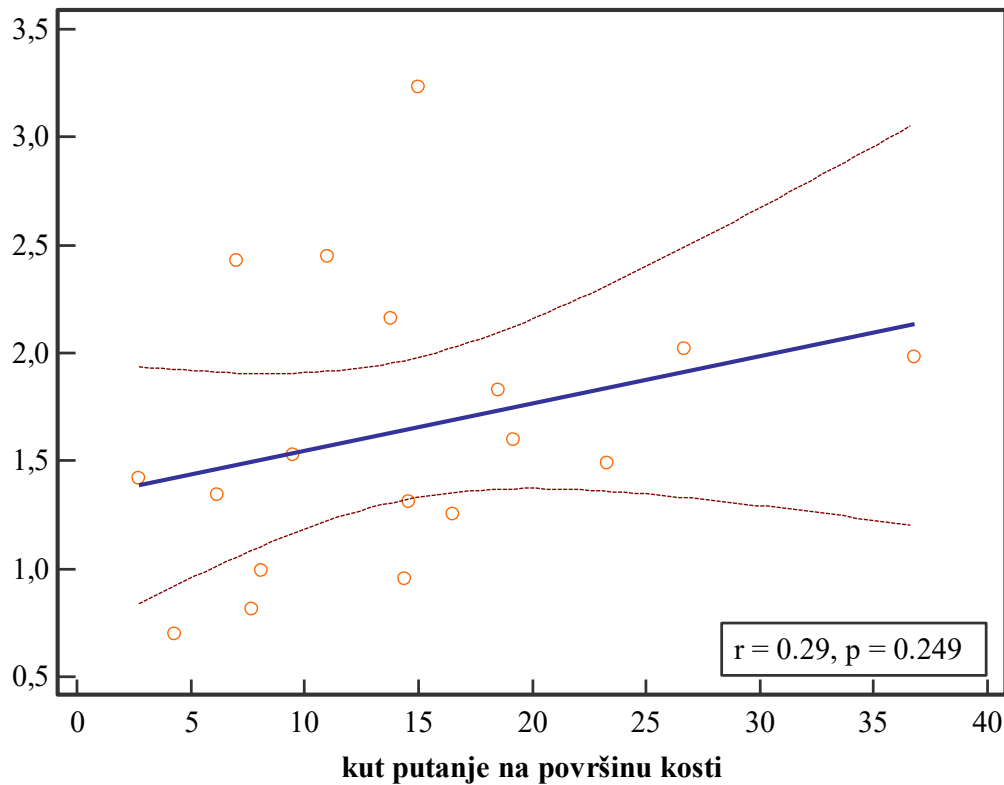
odnos GCT i kuta putanje na površini kosti u slučaju kada je promjer svrdla za bušenje kosti iznosio 3,2 mm ($p=0,127$, $r=0,49$, $R^2=0,238$) i kada je iznosio 4,5 mm ($p=0,249$, $r=0,29$, $R^2=0,082$).



Slika 28. Analiza vrijednosti TPE i kuta putanje na površini kosti. Prikazane su pojedinačne vrijednosti (markeri), a vodoravne linije označavaju srednja vrijednost \pm standardna devijacija; p , razina značajnosti, r , razina povezanosti [74]

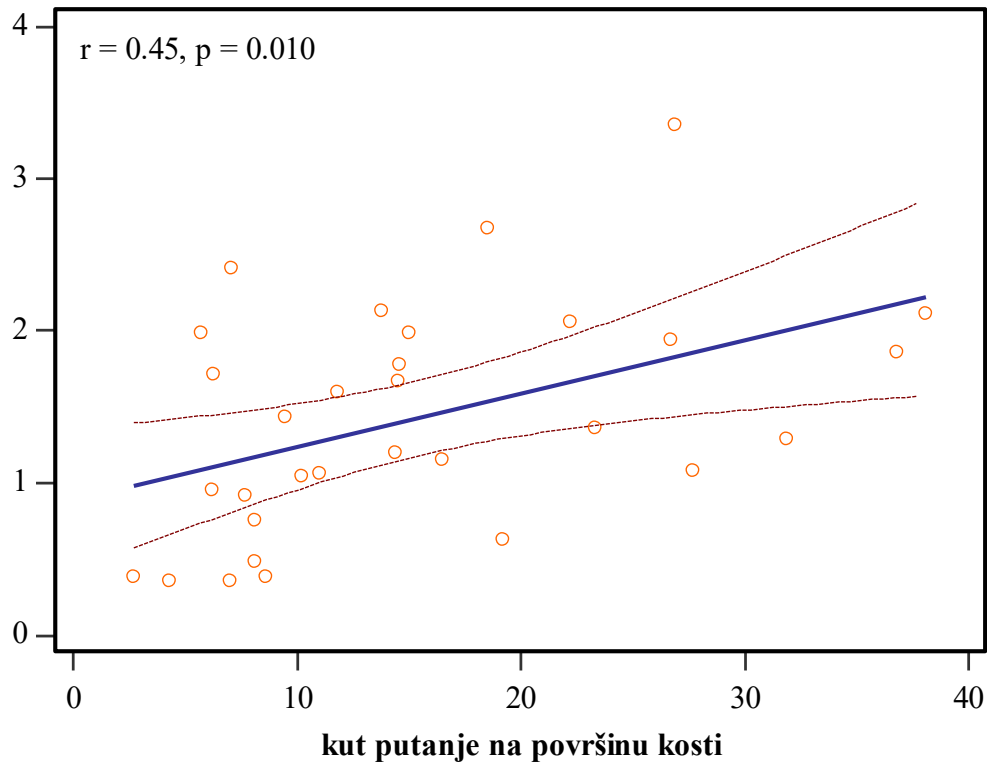


Slika 29. Analizu TPE i kuta putanje na površini kosti u slučaju kada je promjer svrdla 3.2mm. Prikazane su pojedinačne vrijednosti (markeri), a vodoravne linije označavaju srednja vrijednost \pm standardna devijacija; p , razina značajnosti, r , razina povezanosti.

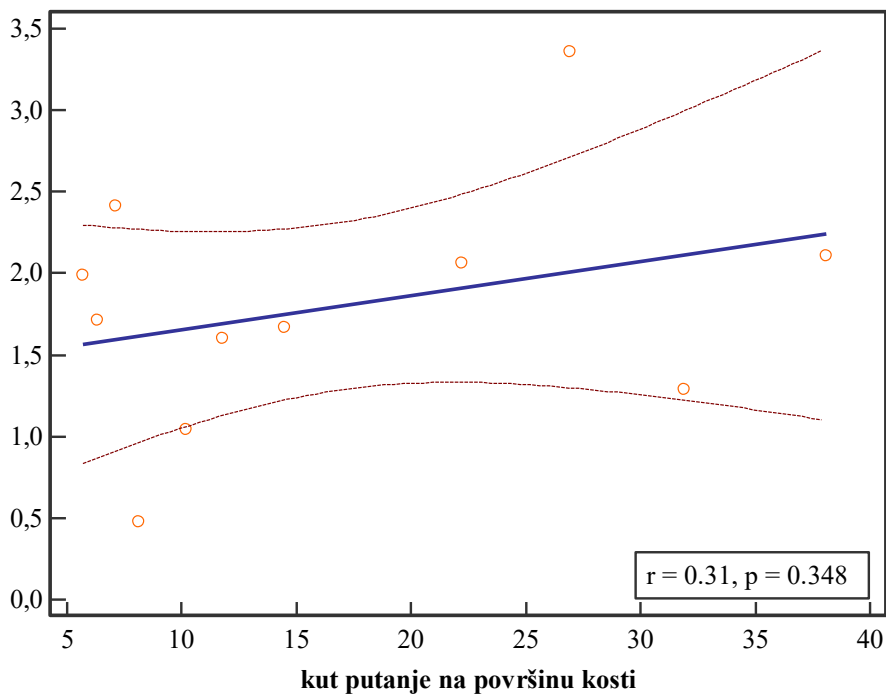


Slika 30. Analizu TPE i kuta putanje na površini kosti u slučaju kada je promjer svrdla 4.5mm. Prikazane su pojedinačne vrijednosti (markeri), a vodoravne linije označavaju srednja vrijednost \pm standardna devijacija; p , razina značajnosti, r , razina povezanosti.

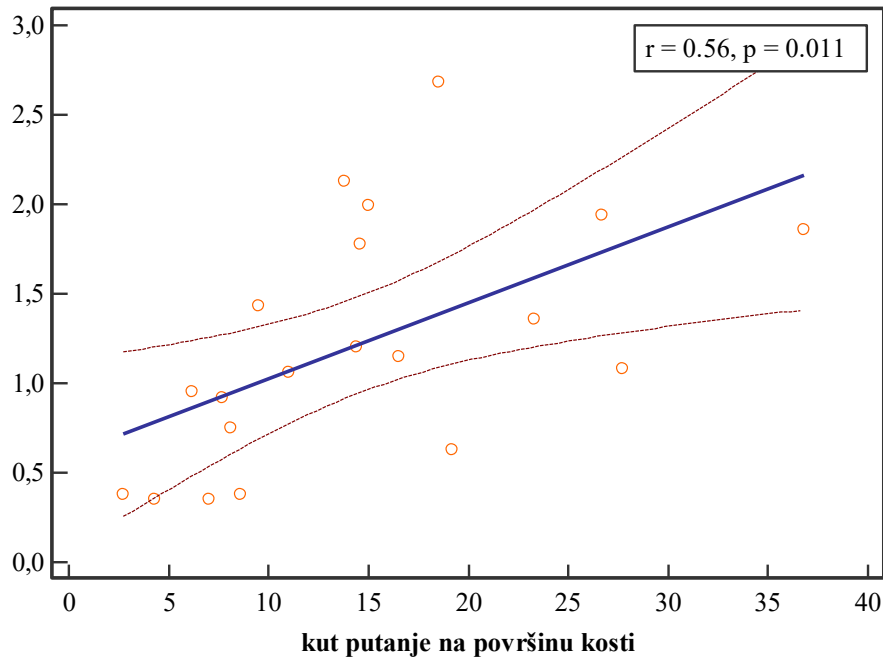
Za analizu EPE i kuta putanje na površinu kosti upotrijebili smo linearnu regresiju koja je pokazala statističku značajnost ($p = 0,010$, $r = 0,45$, $R^2 = 0,205$). Također, zasebno smo analizirali odnos EPE i kuta putanje na površini kosti u slučaju kada je promjer svrdla iznosio 3,2 mm ($p=0,348$, $r= 0,31$, $R^2=0,098$) i kada je iznosio 4,5 mm ($p=0,011$, $r= 0,56$, $R^2=0,308$).



Slika 31. Analiza vrijednosti EPE i kuta putanje na površini kosti. Prikazane su pojedinačne vrijednosti (markeri), a vodoravne linije označavaju srednja vrijednost \pm standardna devijacija; p, razina značajnosti, r, razina povezanosti [74]



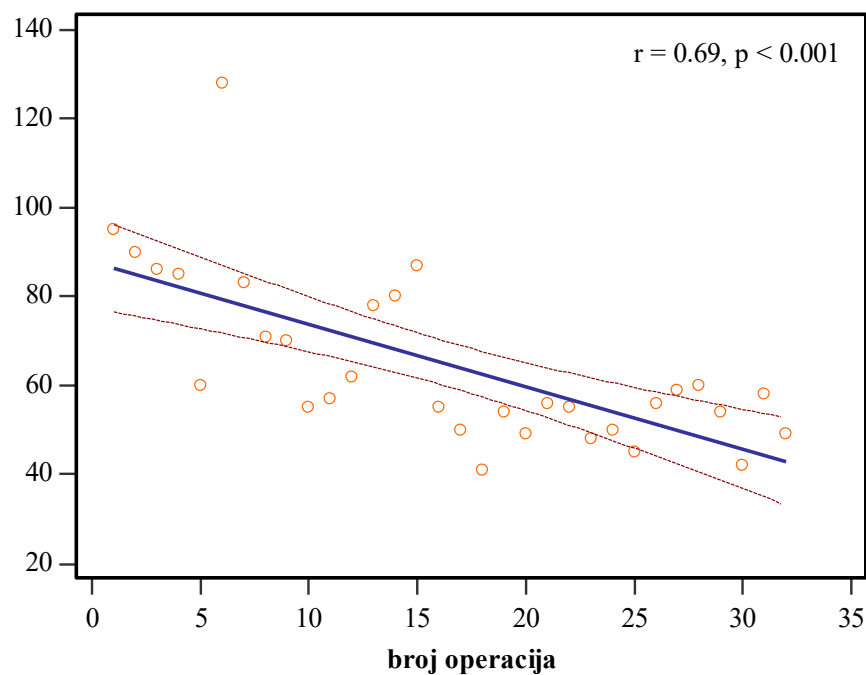
Slika 32. Analizu EPE i kuta putanje na površini kosti u slučaju kada je promjer svrdla 3.2mm. Prikazane su pojedinačne vrijednosti (markeri), a vodoravne linije označavaju srednja vrijednost \pm standardna devijacija; p, razina značajnosti, r, razina povezanosti.



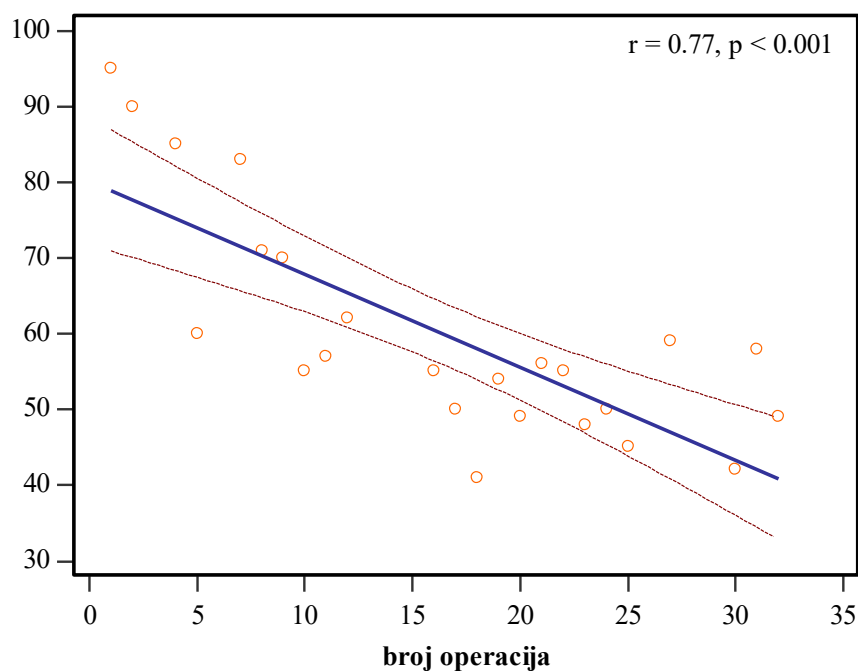
Slika 33. Analizu EPE i kuta putanje na površinu kosti u slučaju kada je promjer svrdla 4.5mm. Prikazane su pojedinačne vrijednosti (markeri), a vodoravne linije označavaju srednja vrijednost \pm standardna devijacija; p , razina značajnosti, r , razina povezanosti.

Analiza krivulje učenja pokazala je statističku značajnost za sve neurokirurge koji su sudjelovali u robotskoj biopsiji ($p < 0,001$, $r = 0,69$, $R^2 = 0,478$), posebno za jednog neurokirurga koji je izveo 24 od 32 postupka (doktorand) (75%) ($p < 0,001$, $r = 0,77$, $R^2 = 0,597$).

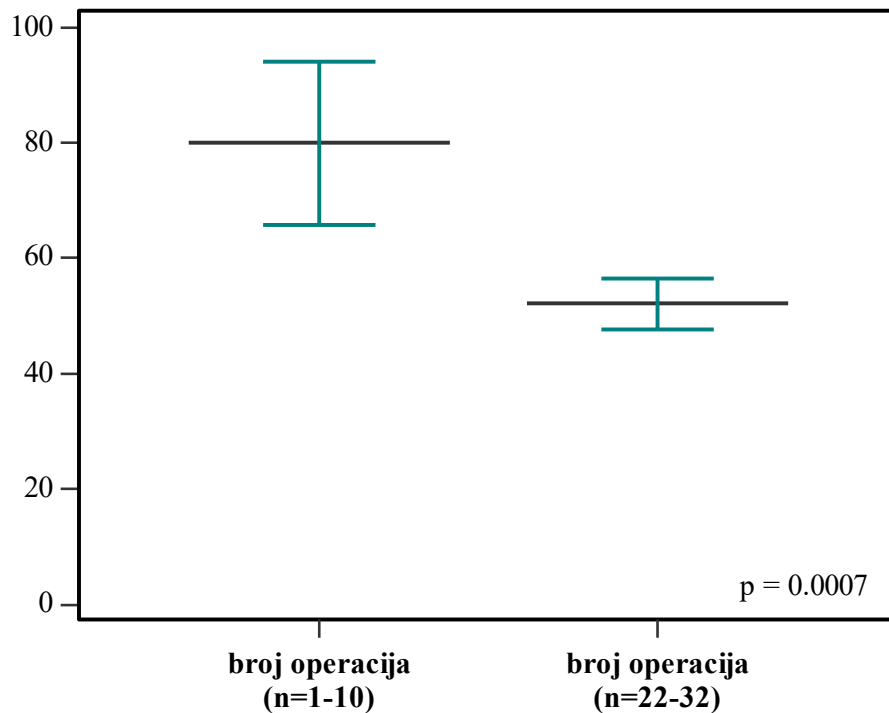
Trajanje postupka smanjivalo se s vremenom ($p < 0,0001$, $r = 0,69$, $R^2 = 0,478$), statistička značajnost zapisa bila je između prvih deset i zadnjih deset izvedenih operacija ($p = 0,0007$).



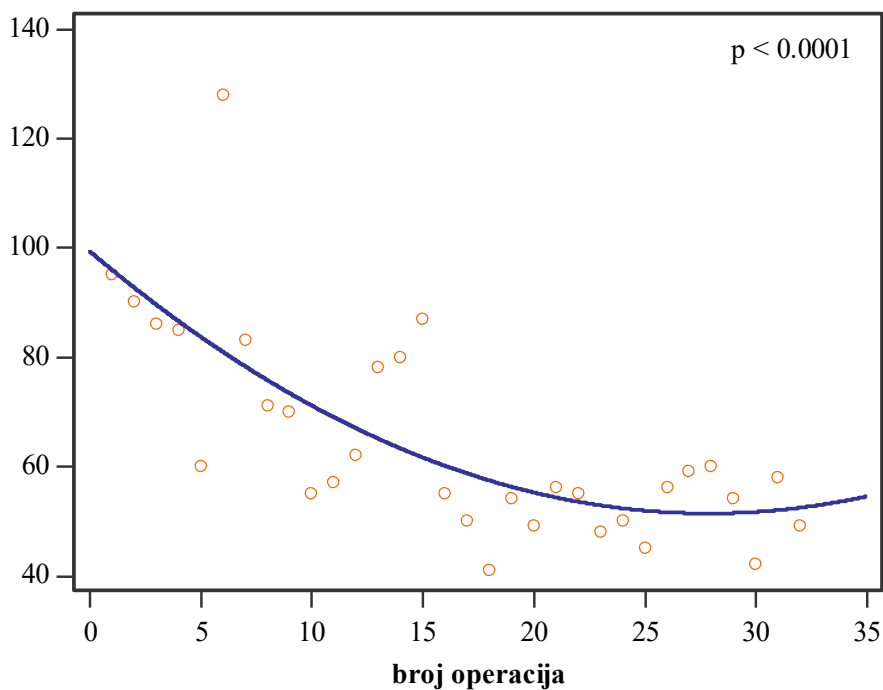
Slika 34. Analiza krivulje učenja svih neurokirurga koji su izvodili robotske biopsije. Prikazane su pojedinačne vrijednosti (markeri), a vodoravne linije označavaju srednja vrijednost \pm standardna devijacija; p , razina značajnosti, r , razina povezanosti.



Slika 35. Analiza krivulje neurokirurga koji je izveo 75% svih robotskih biopsija (24/32). Prikazane su pojedinačne vrijednosti (markeri), a vodoravne linije označavaju srednja vrijednost \pm standardna devijacija; p , razina značajnosti, r , razina povezanosti.



Slika 36. Analiza trajanja prvih deset i posljednjih deset robotskih biopsija. Prikazane su pojedinačne vrijednosti (markeri), a vodoravne linije označavaju srednja vrijednost \pm standardna devijacija; p , razina značajnosti, r , razina povezanosti [74]



Slika 37. Analiza smanjenja vremena utrošenog za izvođenje robotske biopsije. Prikazane su pojedinačne vrijednosti (markeri), a vodoravne linije označavaju srednja vrijednost \pm standardna devijacija; p , razina značajnosti, r , razina povezanosti [74]

Povezanosti između izmjerenih parametara dobivene su korištenjem Pearsonovog ili Spearmanova koeficijenta korelacije, pokazujući značajne korelacije između GCT i GUT ($r=0,661$, $p=0,001$), GUT i kuta na kosti ($r=0,477$, $p=0,006$), GCT i kut na kosti ($r=0,413$, $p=0,02$), kut na kosti i duljina putanje ($r=0,394$, $p=0,02$), dok je korelacija između GCT i duljina putanje pokazala graničnu statističku značajnost ($r=0,356$, $p=0,05$) (Tablica 6).

Tablica 6. Tablica povezanosti (Pearsonov/Spearmanov koeficijent korelacije).

GCT		0.661	0.413	0.356	0.340	-0.051
GUT	0.661		0.453	0.286	0.170	0.137
KUT	0.413	0.453		0.394	-0.089	-0.089
Duljina putanje	0.356	0.286	0.394		0.122	-0.037
Greška registracija	0.340	0.170	-0.089	0.122		0.025
Trajanje	-0.051	0.137	-0.089	-0.037	0.025	
	GCT	GUT	KUT	Duljina putanje	Greška registracija	Trajanje

5.2. Rezultati testiranja točnosti na fantomima

Rezultati eksperimentalnog dijela istraživanja s mjerenje preciznosti u laboratoriju na fantomu detaljno su objavljeni u radu „*Influence of the localization strategy on the accuracy of a neurosurgical robot system*“ F Šuligoj, B Jerbić, B Šekoranja, J Vidaković, M Švaco - *Transactions of FAMENA*, 2018, 42, 2, 27-38 [75].

U eksperimentima su korištene CT snimke fantoma analiziranih u *in vitro* uvjetima i iste lokalizirane koordinate pet obilježnih markera i deset retro-reflektirajućih sfera koje su korištene kao ciljne točke. Izvedeno je osam serija mjerenja, po jedno za svaki položaj fantoma u radnom prostoru robota. U svakoj seriji mjerenja lokalizacija robota izvršena je odvojeno za svaku strategiju lokalizacije i broj obilježnih markera korištenih za registraciju (tri, četiri i pet).

Strategija neutralne orijentacije (*eng. neutral orientation strategy, NOS*) je najjednostavnija strategija u kojoj robot lokalizira svaki obilježni marker s identičnom orijentacijom alata, što nije povezano s položajem putanje. Tijekom postupka lokalizacije, robot se postavlja u položaje raznih lokalizacija, a svaka je definirana koordinatama obilježnog markera s identičnom orijentacijom alata robota. Na temelju osam laboratorijskih fantomskih položaja i deset ciljnih točaka za svaki fantomski položaj izračunate su prosječne pogreške primjene za pojedinačne ciljeve i ukupne strategije. Za NOS i registraciju s tri, četiri i pet fiducijalnih (lokalizacijskih) markera, ukupna prosječna pogreška bila je $1,571 \pm 0,256$ mm, $1,397 \pm 0,283$ mm, odnosno $1,327 \pm 0,274$ mm. NOS lokalizira fiducijalne markere s identičnom neutralnom orijentacijom i koristi isti γ kut kada pozicionira robot alat u ciljnu pozu. Zbog ovih značajki moguća je velika razlika u orijentaciji između položaja lokalizacije robota i poze cilja robota. Rezultat je potencijalno veća pogreška u registraciji, veća unutarnja pogreška robota i, shodno tome, veća pogreška aplikacije.

Početni dio strategije korekcije orijentacije (*eng. orientation correction strategy, OCS*) isti je kao u NOSu. Robot je postavljen na koordinate svakog obilježnog markera koji je lokaliziran koristeći identičnu početnu orijentaciju alata robota. Lokalizacija se provodi na isti način kao u NOS-u. Položaj i orijentacija svake ciljne poze izračunavaju se nakon početne lokalizacije. Ukupna prosječna pogreška primjene za OCS i registracija s tri, četiri i pet fiducijalnih biljega iznosila je $0,429 \pm 0,133$ mm, $0,284 \pm 0,068$ mm i $0,260 \pm 0,076$ mm. OCS koristi istu orijentaciju prilikom ponovne lokalizacije fiducijalnih markera za svaku

putanju i prilikom premještanja robotskog alata u ciljnu pozu. Rezultat ovog pristupa je manja pogreška u registraciji i manja pogreška pozicioniranja robota. Budući da se orijentacija robotskog alata ne mijenja tijekom cijelog postupka, možemo sa sigurnošću tvrditi da pogreške u kalibraciji robotskog alata ne utječu na registracijsku pogrešku ili pogrešku pozicioniranja robota. Pogreška zazora trebala bi biti prisutna i u lokalizaciji fiducijalnih markera i u pozicioniranju na ciljanoj pozi, isto kao u NOS-u.

Strategija minimiziranja pomicanja zglobova (*eng. joint displacement minimization strategy, JDMS*) koristi isti postupak kao i NOS za dobivanje početnog položaja svakog obilježnog markera i ciljne poze. Iz početnih koordinata obilježnih markera i ciljnih poza, JDMS izračunava različite konfiguracije zglobova robota za ponovnu lokalizaciju svakog fiducijalnog markera s obzirom na svaku ciljnu pozu. Ukupna prosječna pogreška prijave za JDMS i registracija s četiri i pet fiducijalnih markera iznosila je 0.493 ± 0.176 mm, odnosno 0.369 ± 0.160 mm. JDMS koristi različite orijentacije prilikom ponovne lokalizacije svakog fiducijalnog markera za svaku ciljnu pozu, a također izračunava i koristi različite kutove kuta γ alata robota u ciljnoj pozi. Ovaj bi pristup trebao smanjiti pogrešku pozicioniranja robota jer funkcija izračunava orijentaciju s kojom je minimalno kretanje zgloba neophodno za kretanje između položaja lokalizacije i svake ciljne poze. Nadalje, svakoj pozi lokalizacije i poziciji cilja pristupa se iz istog smjera zgloba kako bi se uklonio utjecaj zračenja. Budući da se lokalizacija svakog fiducijalnog biljega izvodi s različitom orijentacijom robotskog alata, potencijalne pogreške u kalibraciji robotskog alata imaju značajan utjecaj na registracijsku pogrešku.

Zaključno, OCS je pokazao najmanju prosječnu pogrešku aplikacije praćenu JDMS-om, a NOS je imao najveću pogrešku u aplikaciji. Za svaku strategiju lokalizacije prosječna pogreška aplikacije bila je manja ako je pri registraciji korišten veći broj obilježnih markera. Za OCS i JDMS dana su bili bliže raspoređeni kada se koristio veći broj obilježnih markera, dok je NOS imao najmanju distribuciju kada su korištena samo tri obilježnih biljega. Treba imati na umu da provedena laboratorijska mjerenja ne uzimaju u obzir nekoliko čimbenika koji se mogu pojaviti u *in vivo* postupcima, poput nepravilnosti kirurških instrumenata, pomaka mozga, pomicanja bolesnika unatoč fiksaciji glave, individualnosti anatomije pojedinih bolesnika te artefakte pokreta i snimanja u CT snimkama.

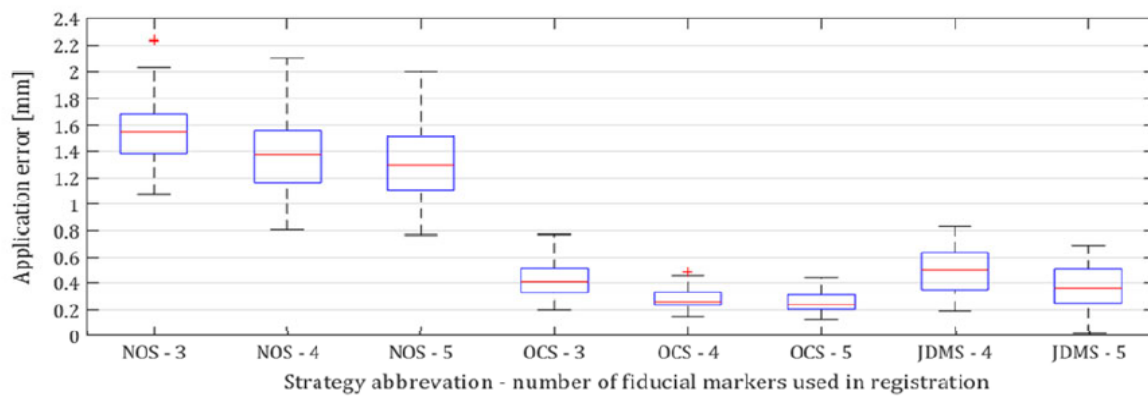


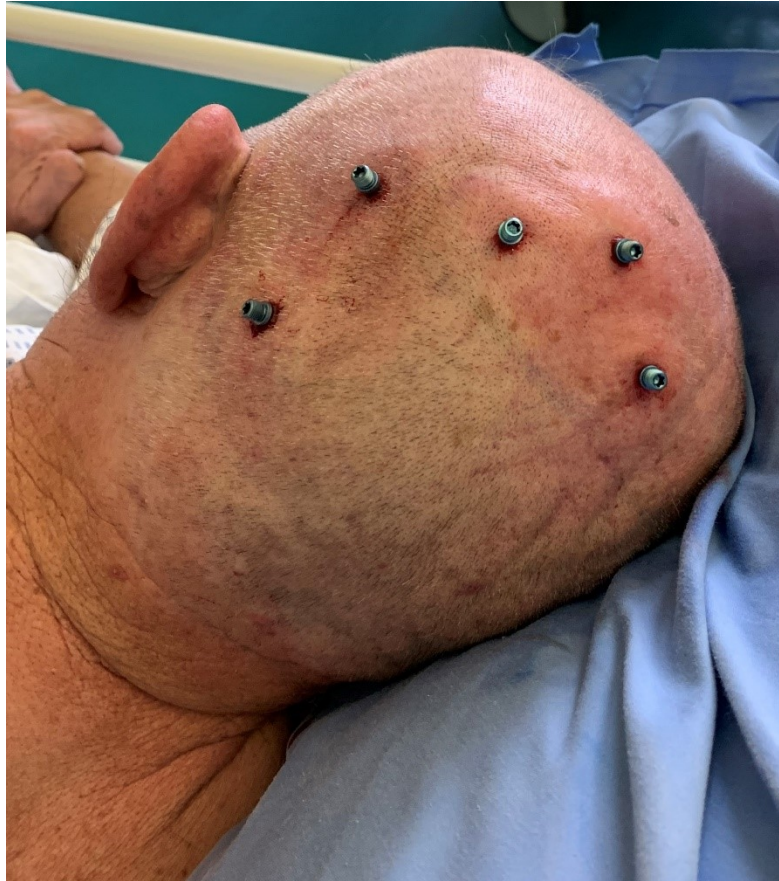Fig. 4 Measurement results for all localization strategies

Slika 38. Rezultati mjerenja aplikacije za sve strategije lokalizacije i sav broj obilježnih markera korištenih u procesu registracije (preuzeto uz dopusnicu, iz Šuligoj i sur., 2018) [75]

6. Diskusija

Poboljšanja i napredak u neurokirurgiji u posljednjem desetljeću bili su popraćeni rafiniranim inovacijama kao što su robotski sustavi koji nude jedinstvenu kombinaciju preciznosti, prostorne točnosti, ponovljivosti i točnosti izvršavanja specifičnih zadataka. Međutim, tehničko rješavanje raznih problema u kliničkoj primjeni ovakvih sofisticiranih uređaja i u njihovoj implementaciji u svakodnevni rad u operacijskoj sali nose u sebi i brojne izazove. Ti izazovi mogu se podijeliti na one izazvane tehničkim, kako hardverskim, tako i softverskim osobinama robota i sustava koji koriste za operacijsko planiranje i izazovi vezani uz implementaciju robota u operacijskoj sali i za propisani postupak operacije te klinički problemi koje to donosi.

Način lokalizacije i navigacije robotskog sustava te metoda koja se koristi za to određuje one početne zadatke točnosti od koji sve počinje. Robotski sustav RONNA koristi koštane vijke koji su čvrsto fiksirani u kost i nepomični te reflektirajuće kuglice radi što bolje točnosti. Dva pitanja koja se pojavljuju pri korištenju slobodno distribuiranih markera kao što su u slučaju lokalizacije robotskoga sustava RONNA su točnost registracije i neželjena simetrija markera [76]. Kako bismo povećali točnost registracije koristimo nalaze Fitzpatricka i sur. i uvijek postavljamo najmanje četiri (idealno pet) vodećih lokalizacijskih markera oko ulazne i ciljne točke tako da središte markera bude što bliže ciljnoj i ulaznoj točki tj. samom putu trajektorija [77]. Također je razvijen algoritam koji će predložiti optimalne položaje lokalizacijskih markera na 3D rekonstrukciji CT ili MR slika. Problem neželjenih simetrija markera koji se može pojaviti ako su svi markeri postavljeni na jednake udaljenosti (kao što je kvadrat ili drugi pravilni geometrijski lik) ublažen je algoritmom i postupkom koji su razvili Šuligoj i sur. (76). Naravno, ovu neželjenu simetriju i njezino ublažavanje mora imati na umu prvenstveno operater koji postavlja vijke te pored nužnosti optimalnog postavljanja vijaka oko točke ulaska sonde u lubanju radi optimalne lokalizacije također mora voditi računa o rasporedu i međusobnoj udaljenosti vijaka kako bi ona bila što različitija i slijedila nepravilan uzorak.

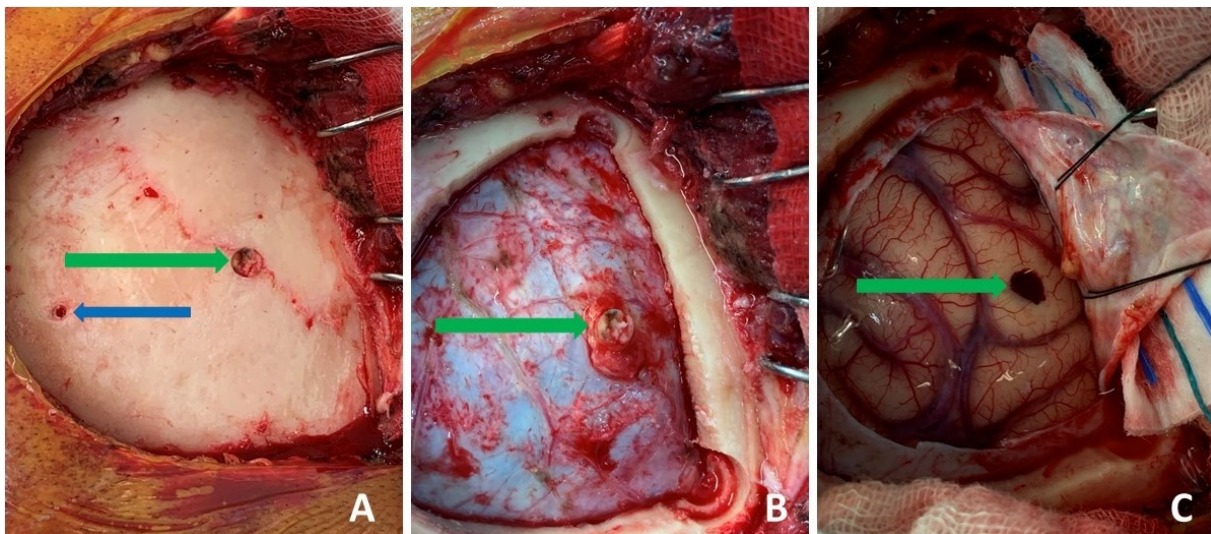


***Slika 39.** Primjer postavljanja vijaka za biopsiju u području stražnje lubanjske jame. Distribucija vijaka uvijek treba biti takva da je geometrijska sredina što bliža zamišljenoj ulaznoj i ciljnoj točki. Pri postavljanju vijaka mora se voditi računa i o funkcionalnosti te o pacijentu i pojedinostima kao što su ležanje na krevetu i tijekom provođenja dijagnostičkih postupaka i operacije*

Razvili smo algoritam koji izračunava sve udaljenosti svih pojedinačnih markera na CT snimci nakon što je pacijent skeniran za operaciju. Ako udaljenosti nisu jedinstvene, neurokirurg koristi pokazivač kako bi ručno odredio svaki marker na pacijentu u operacijskoj dvorani tako da je registriran u koordinatnom sustavu robota. Nakon ovog postupka nema nejasnoća, a postupak lokalizacije i registracije je vrlo točan. Biopsije koje se provode na stvarnim pacijentima prilično su zahtjevne i predstavljaju nove i nepredvidive izazove čak i za sustave i postupke koji su opsežno testirani na fantomima i u laboratorijskim, eksperimentalnim in vitro uvjetima [50]. Biopsije kao i svi kirurški zahvati imaju svoje komplikacije i smrtnost. Na točnost biopsija provedenih na stvarnim pacijentima utječu mnogi parametri, a objektivno i precizno mjerenje postoperativne točnosti predstavlja nove izazove za istraživače i operatere [78]. U prethodno objavljenim studijama biopsije uz pomoć robota, veličina skupine varira od manje od deset do otprilike stotinu pacijenata. Stoga vjerujem da su

rezultati dobiveni iz ove studije koja je uključivala 32 uzastopna pacijenta valjani, značajni i usporedivi s drugim studijama vezanim uz robotske stereotaktičke biopsije mozga [79- 83] Osim toga, izvješća o sigurnosti i komplikacijama u našoj skupini su usporediva s gore spomenutim studijama, budući da u našoj studiji nije bilo postoperativnog mortaliteta, morbiditeta ili infekcije.

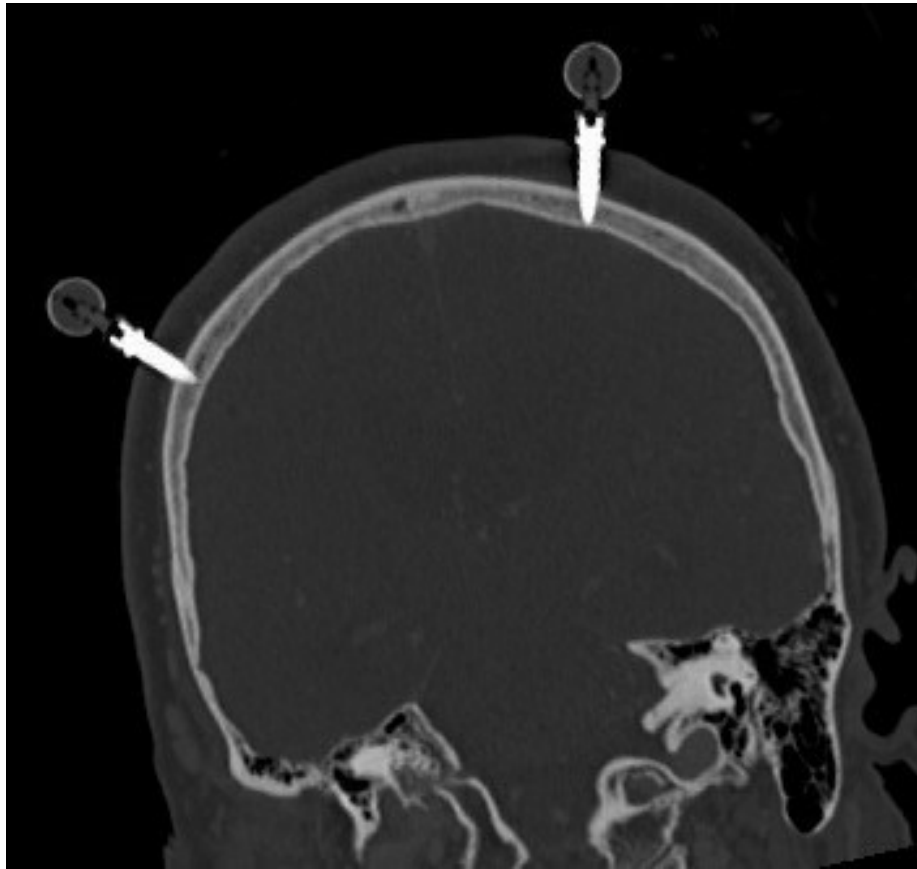
U provođenju svakog medicinskog postupka nužno je, pored učinkovitosti istog, razmišljati o samoj sigurnosti postupka i mogućnostima njegovog poboljšanja. U ovoj studiji, pored jedinstvenog uvida u učinkovitost i točnost robotskih biopsija, vodili smo računa i dobili jedinstveni uvid u invazivnost same biopsije za mozgovno tkivo. Iako se robotska biopsija u izvedbenom obliku djelovanja na mozak izvodi jednako kao i stereotaktička te nema dodatnog rizika ili veće invazivnosti na mozak, a niti na samu kost, nužno je uvijek preispitivati i dodatno znanstveno i iskustveno vrednovati sve postupke. Na primjeru pacijentice koja je nakon biopsije i dobivene patohistološke dijagnoze bila podvrgnuta operacijskom liječenju i kraniotomiji možemo točno vidjeti kakvu leziju uzrokuju lokalizacijski vijci na kost te bušenje kosti i bioptička sonda na kost, duru i mozak (Slika 40)



Slika 40. Primjer slikovnog prikaza lezije koju lokalizacijski vijak čini na kosti te bušilica na kosti i bioptička sonda na mozgu. a) Zelena strelica označava defekt kosti nakon bušenja, a plava leziju kosti nakon postavljanja perkutanog lokalizacijskog vijka. b) Zelena strelica označava defekt dure nakon termokogulacije, perforacije i prolaska sonde, defekt je okludiran fibrinskim čepom. c) Zelena strelica pokazuje leziju mozga nakon prolaska bioptičke sonde

Posebna pažnja pridavana je dizajnu perkutanih vijaka za kost te su oni oblikovani tako da se smanji bilo kakva mogućnost rizika lezije struktura koje se nalaze ispod kosti, dure i mozga, a također njihov oblik mora jamčiti da se dovoljno čvrsto uviju u kost i na vrijeme zaustave tj. da njihovo uvijanje bude sve teže i daje osjećaj operateru čvrstoće i nepomičnosti

samog vijka. Slika 41 pokazuje poprečan presjek kroz 2 vijka postavljena u kosti te predstavlja idealni položaj vijka, put kroz kost i količinu uvijenosti i ulaska u koštano tkivo.



Slika 41. MSCT snimka uzdužnog presjeka kroz 2 lokalizacijska vijka s kapicama i kuglicama. Slika prikazuje vijke koji su dobro fiksirani u kost, prošli su laminu eksternu i diploe te ušli u površni sloj lamine interne

Jedan od glavnih mjerljivih ishoda robotskih postupaka uključuje preciznost ciljanja tj. lokalizacije i u konačnici pogađanja mete koja se sastoji od mjerenja greške ciljne točke (GCT) i mjerenja greške ulazne točke (GUT). Možemo reći kako je prezentacija trajektorija kojim prolazi bioptička sonda koja uzima uzorak na slici na kojoj planiramo biopsiju pravac tj. točnije dužina čije su krajnje točke ulazna točka i ciljna točka. Ulazna točka je ona u kojoj sonda ulazi u kost lubanje, a ciljna točka je ona u području mozga tj. lezije mozga iz koje uzimamo uzorak. Proveli smo mjerenja greške ciljne točke (GCT) definirajući ciljnu točku kao najudaljeniju točku defekta tkiva po putanji sonde, trajektoriju, koja se može jasno identificirati. Vjerujemo da je ovo valjana i najbolja moguća metodologija jer defekt tkiva na mjestu uzorkovanja varira ovisno o smjeru uzorkovanja i tumorskom tkivu: kod mekših tumora defekt tkiva može biti vrlo velik, a centar ciljne točke je teško identificirati. U našoj ustanovi obavili smo kontrolni MR T1 MPRAGE s kontrastom 24 -72 sata nakon operacije.

Putanja je bila gotovo uvijek jasno vidljiva, a bolju vidljivost primijetili smo kada je MR napravljen ranije nego kasnije.

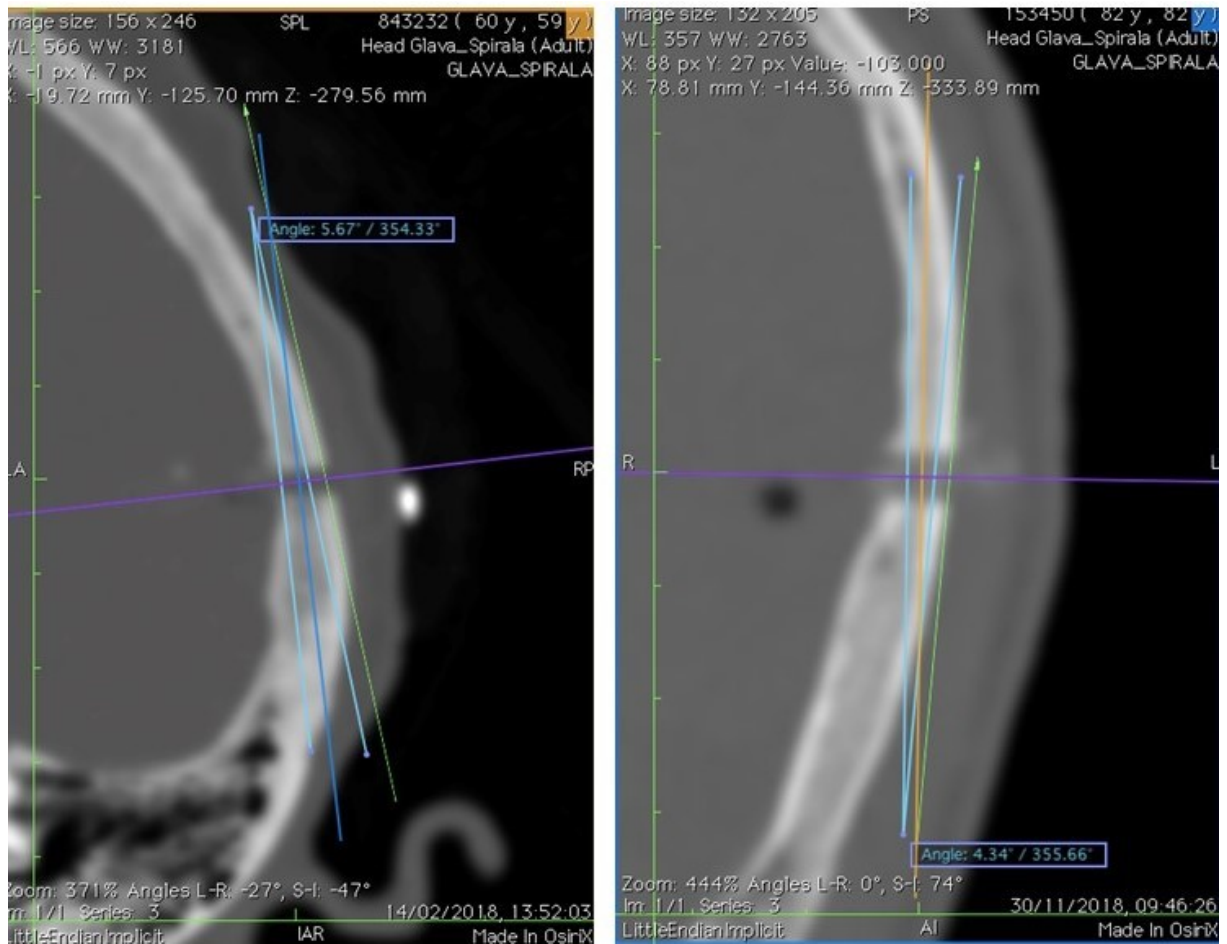
U ovom istraživanju razvijen je i proveden jasan, maksimalno objektivan i znanstveni način mjerenja greške ulazne i ciljne točke. Radovi koji citiraju točnost biopsije uglavnom tek površno objašnjavaju metodologiju mjerenja, a većina ne mjeri i ne objavljuje i jednu i drugu grešku. Već je ranije rečeno kako je izuzetno bitno kod stereotaktičkih procedura izraziti i grešku ulazne točke jer se krvarenja i komplikacije mogu desiti i vrlo često dešavaju na ulazu sonde u lubanju i zato je od ključne važnosti da znamo kolika je točnost prilikom ulaza sonde i kakav je njezin utjecaj na ukupnu točnost u ciljnoj točki te ima li to utjecaja na eventualne komplikacije uzrokovane netočnošću. Mi smo mjerili grešku ulazne i ciljne točke potpuno ne znajući i bez direktnog uvida u preoperacijski planirani trajektorij, istraživač (doktorand) je označio 3 točke na defektu kosti koji je učinila bušilica i koji je vidljiv na postoperacijskom MSCT-u i tri do pet točaka na defektu tkiva vidljivom na postoperacijskom MR-u te su koordinate tih točaka u .json obliku numerički uspoređene sa planiranim trajektorijem biopsije i učinjena kalkulacija odstupanja od idealnog trajektorija. Za postoperacijsko mjerenje greške ulazne točke odabran je postoperacijski MSCT, protokol sa najtanjim slojevima zbog najboljeg prikaza kosti tim načinom snimanja, a za postoperacijsko mjerenje greške ciljne točke odabrana je sekvenca T1MPR sa kontrastom zbog dovoljno tankih slojeva i izuzetno dobrog prikaza mozgovnog tkiva i krvožilnih struktura mozga tom sekvencom kojom ne samo da je dobro vidljiv defekt tkiva koji bioptička sonda čini svojim prolaskom i uzimanjem uzorka u ciljnoj točki, nego je taj prikaz napravljen i dovoljno tankim slojevima koji omogućavaju preciznu kalkulaciju.

U našem istraživanju koristili smo se metodološkim pristupom kako bismo procijenili utjecaj kuta putanje sonde na lubanjsku kost na ukupnu točnost primjene, odnosno na GCT. Linearna regresija provedena na našim podacima pokazala je statističku značajnost između GCT i kuta trajektorije na površini kosti, te GUT i kuta putanje na površini kosti. U prethodnim istraživanjima samo je navedeno da smjer putanje ili kut putanje imaju veliki utjecaj na točnost postupka, bez davanja adekvatnog opisa metodologije i mjerenja [84-88].

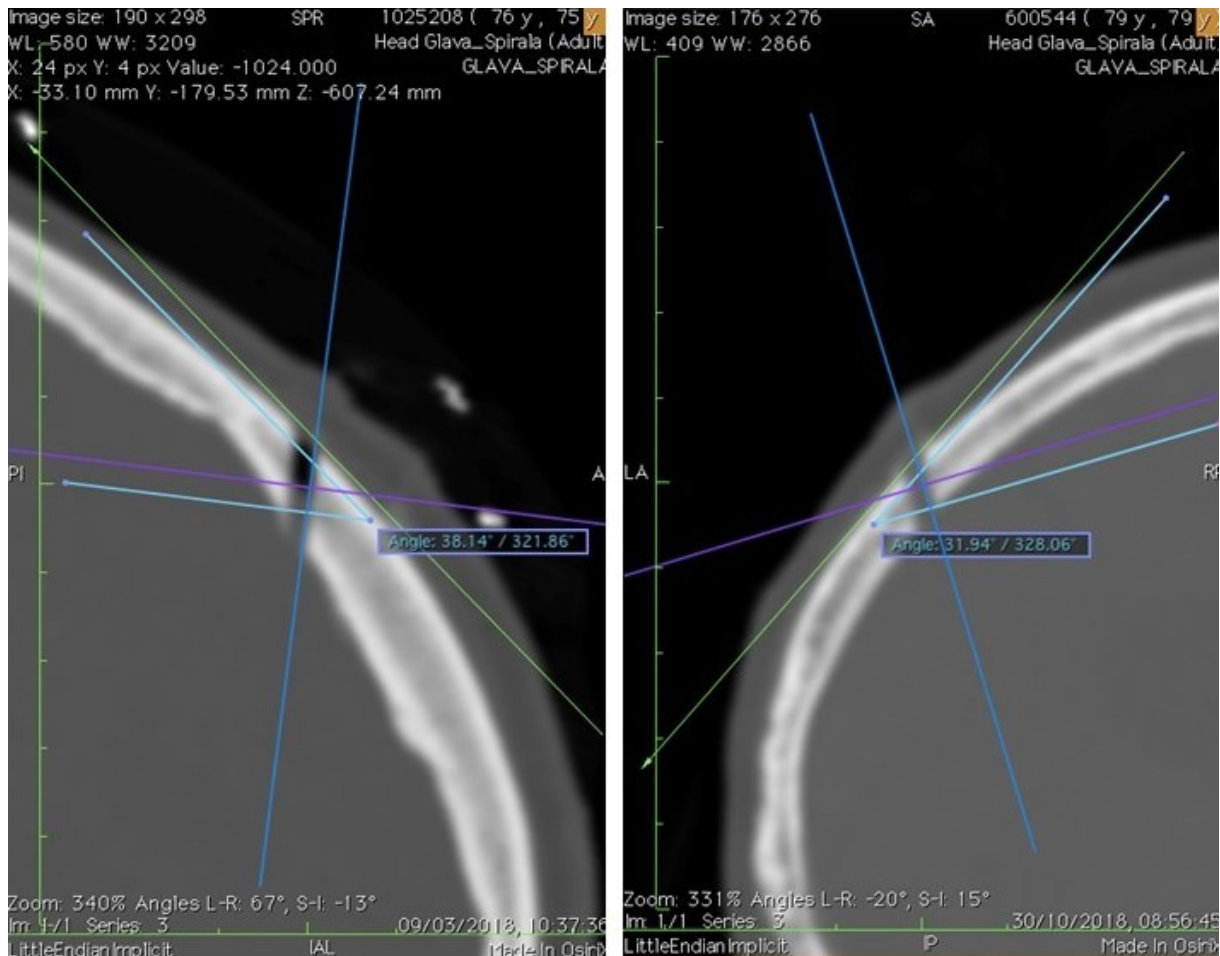Primijetili smo da je veći kut na kost uzrokovao veći pomak svrdla zbog veće smične sile, što je povećalo GUT. Posljedično, kako bioptička sonda ulazi u kost lubanje, može doći do savijanja sonde zbog pogreške ulazne točke; tako se povećava konačna GCT. Početna GUT čini značajan dio konačne GCT; stoga vjerujemo da treba uložiti maksimalan napor kako bi se izbjeglo savijanje sonde za biopsiju na početku zahvata. Zbog toga smo u našim postupcima

koristili veći promjer svrdla (4,5 mm), dok smo u našem prvom robotskom biopsijskom slučaju koristili svrdlo promjera 3,2 mm. Svrdlo od 4,5 mm je čvršće, manje se savija i ima znatno veći promjer od sonde za biopsiju te pruža veću sigurnosnu granicu na ulaznoj točki. Nadalje, operativne putanje treba planirati tako da kut putanje na kranijalnoj kosti bude najbliži savršenoj okomici na kost tj. da bude savršeno perpendikularan (okomit) na kost kad god je to moguće.

GUT, koja predstavlja razinu stereotaktičke točnosti na kranijalnoj kosti ili kortikalnom ulazu, uvijek treba mjeriti i prijaviti jer je jednako važna kao i GCT za sigurnost zahvata. Tijekom planiranja biopsije uvijek se mora izbjeći sve vidljive krvne žile, a za njihovo izbjegavanje i sigurnost provođenja postupka jednako je važna, ako ne i važnija, točnost ulaska sonde na površini mozga jer ondje u sulkusima i subarahnoidalnom prostoru ima najviše krvnih žila. Krvarenju koje potječe iz površinskih žila može biti uzrok velika GUT, a krvarenju iz žila na putu putanje i na mjestu biopsije može biti uzrok GCT. Nekoliko radova izvješćuje o korelaciji između GUT ili GCT i kuta putanje na lubanji; međutim, kut putanje definira se kao odstupanje kuta na koronarnoj ili sagitalnoj ravnini [87- 89]. Napravili smo multiplanarnu rekonstrukciju kroz ulaznu točku na lubanji i izmjerili najveće odstupanje kuta. Smatramo da ova metodologija osigurava pouzdano mjerenje kuta putanje. Slika 42 i 43 pokazuje primjere izmjerenih kuteva.



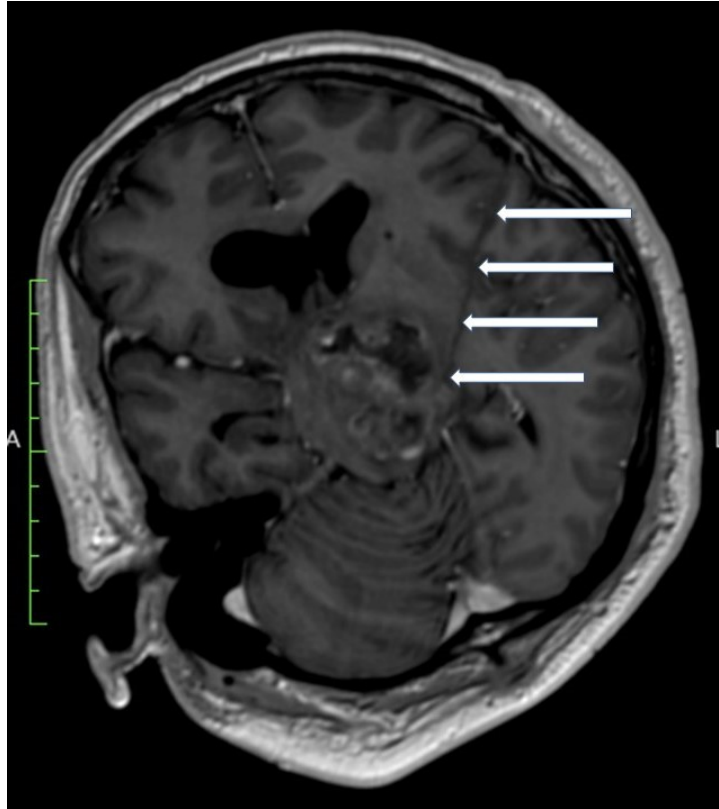
Slika 42. Prikaz mjerenja ulaznog kuta svrdla i biopičke sonde na kost na kojima je kut vrlo malen te dosta blizak savršenoj okomici



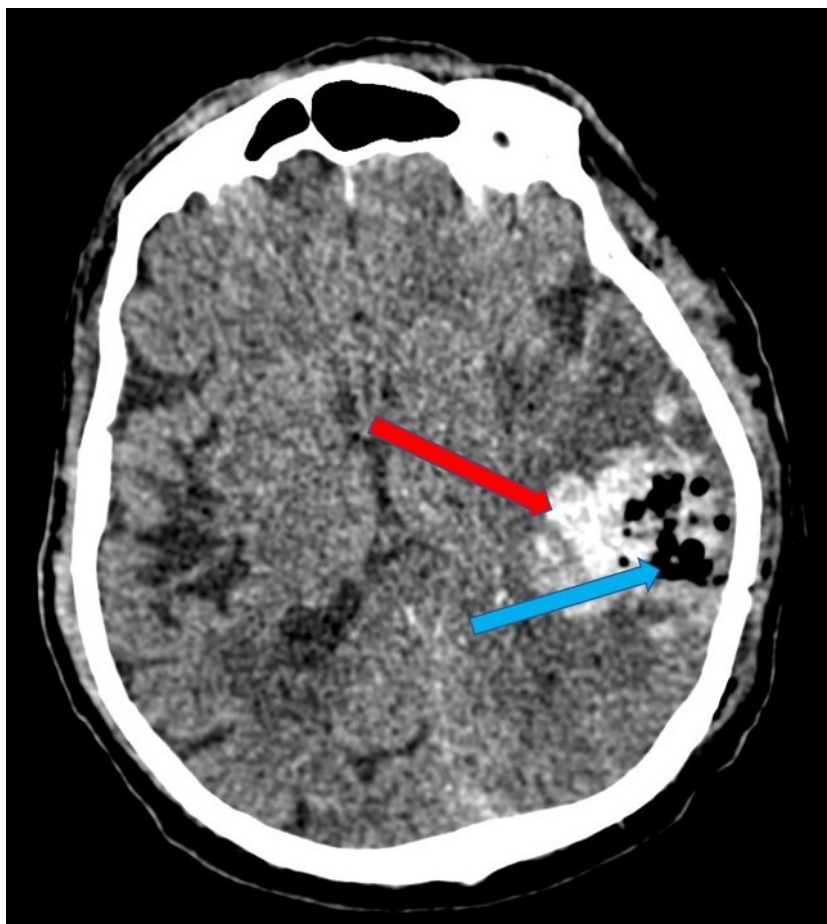Slika 43. Prikaz mjerenja ulaznog kuta svrdla i biopsijske sonde na kost na kojima je kut velik te predstavlja rizik od pomaka svrdla i dodatne netočnosti

Biopsije intrakranijalnih tumora pružaju veću raznolikost u kutovima putanje, što ih čini boljim istraživačkim alatom za izračun tih kutova i korelacije između njih i ulaznih ili ciljnih pogrešaka. Raspon kutova trajektorije na kranijalnoj kosti u našem istraživanju bio je $2,70^{\circ} - 38,10^{\circ}$. Stopa dijagnostičke točnosti stereotaktičkih biopsija varirala od 75 do 100% (naša dijagnostička točnost bila je 96,87%), a prosječna ciljna točnost varirala je od 0,9 do 4,5 mm (GCT u našem istraživanju iznosila je $1,95 \pm 1,11$ mm). Za slučaj u našem istraživanju (1/32) s neuvjerljivom patohistološkom PHD analizom identificirali smo utjecajne čimbenike: dugu putanju trajektorija (86,1 mm) i veliku veličinu kuta putanje prema kosti (27°) u kombinaciji s histološkim karakteristikama kompaktnog i visokovaskularnog tumora. Nadalje, kako bismo smanjili rizik od krvarenja, odabrali smo ciljnu točku duž ruba tumora. Postoperativni MR pregled pokazao je jasno zakrivljenu putanju sonde kroz mozak, a izmjereni su relativno veliki GUT (3,36 mm) i GCT (5,85 mm). Lokacija tog pojedinačnog

neuvjerljivog uzorka bila je na razini krura cerebri i mezencefalona. Obično se uzorci tkiva dobiveni tijekom biopsije mozga ne šalju na intraoperativnu patohistološku dijagnozu. Razlozi za to su kratkotrajnost operacije, činjenica da izvođenje biopsije daje malo malog uzorka tkiva (cilindar tkiva), kao i vrijeme potrebno za izvođenje intraoperativne patologije. Maligno krvarenje tumora koje uzrokuje intracerebralno krvarenje zbog uzorkovanja tkiva tijekom biopsije već je prijavljeno u literaturi s rasponom incidencije od oko 5 do više od 20% [90]. Dakle, kod izvođenja dubokih biopsija tumora mozga s neuroradiološkim znakovima maligniteta, kao kod ovog konkretnog bolesnika, cilj za uzorkovanje tkiva bio je postavljen na rub tumora, kako bi se izbjegle moguće komplikacije poput intracerebralnog krvarenja, posebno na razini crura cerebri . Biopsiju smo ponovili, ovoga puta izvodeći je s Leksell okvirom, jer smo unaprijed uspostavili interni dogovor da ćemo, ako iz bilo kojeg razloga robotskom biopsijom ne dobijemo patohistološku dijagnozu, ponoviti biopsiju klasičnim postupkom sa okvirom. Dobili smo uzorak i patohistološka dijagnoza je glioblastom, pacijent je podvrgnut onkološkom liječenju. Na ponovljenoj biopsiji na temelju našeg dosadašnjeg iskustva planirali smo rizičniju ciljnu točku u sredini tumora jer je patohistološka dijagnoza bila obavezna za onkološko liječenje koje je bila jedina opcija liječenja za bolesnika [91,92]. Osim toga, postoperativna MR slika nije pokazala pogrešno usmjerenje ili pogrešku ciljanja; Slika 44 pokazuje kontrolni MR kod navedenog pacijenta s poprečni presjekom kroz putanju sonde. Dobiveno tkivo je tkivo koje okružuje tumor, kako smo planirali iz gore navedenih razloga. Osim toga, neuspješnoj patohistološkoj dijagnozi pridonijelo je nekoliko čimbenika poput visokog kuta trajektorije, dugačke putanje i posebno minimalnog savijanja biopsijske sonde zbog prolaska kroz brazde, tj. tkiva različitog otpora, kao i planirano rubno područje. Također smo imali samo jedan slučaj značajnijeg postoperacijskog krvarenja unutra tumora koje je bilo vidljivo na postoperacijskom MSCT-u, bez pogoršanja neurološkog statusa bolesnika. Slika 45 pokazuje postoperacijski CT kod navedenog bolesnika.



***Slika 44.** Rekonstrukcija i prikaz traga trajektorija na postoperacijskom MR-u jednog jedinog pacijenta kod kojeg se nije mogao dobiti jasan zaključak tumora na PHD-u, uzorak je odgovarao okolini tumora. Bijelim strelicama je označen trajektorij te je samo promatranjem okom moguće vidjeti kako je uslijed dugog trajektorija došlo do većeg savijanja sonde i uzimanja uzorka tkiva s ruba tumorskog procesa*



Slika 45. Postoperacijska MSCT snimka mozga pacijenta kod kojeg je zabilježena komplikacija. Crvena strelica označava postoperacijski hematoma, a plava zraka unutar tumora

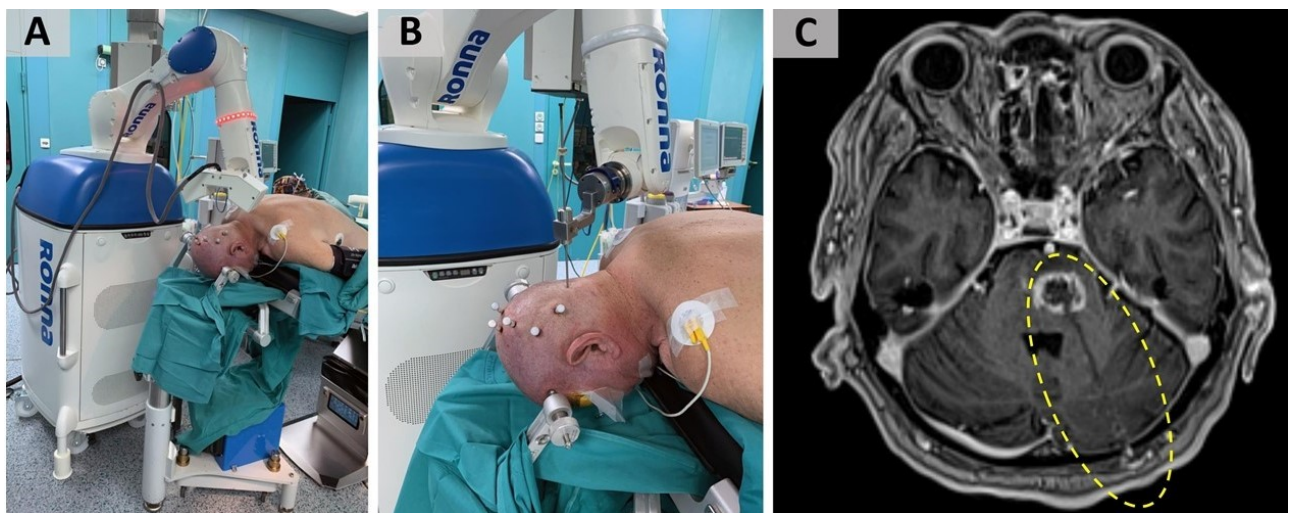
Rad Marcusa i sur. [93] daje sustavni pregled stereotaktičke biopsije mozga uz pomoć robota koji uključuje 13 kliničkih radova. Yasin i sur. [94] prijavio je najveću kliničku studiju biopsija mozga s robotom Neuromate (Renishaw plc., Gloucestershire, Ujedinjeno Kraljevstvo), ali nije prijavio preciznost ciljanja, dok je u najvećoj ROSA (Zimmer Biomet, Warsaw, Indiana, SAD) studiji biopsije mozga točnost ciljanja također nije prijavljena [95]. Varma i Eldridge [96] izvijestili su da je točnost robota Neuromate u načinu rada bez okvira 2,9 mm (raspon 0,7–3,2 mm) za biopsiju mozga, dok su Cardinale i sur. izvršili 1050 SEEG umetanja elektroda s robotom Neuromate i dobili GUT od $0,86 \pm 0,54$ i GCT od $2,04 \pm 1,31$ [84]. Minchev i sur. izvijestili su o seriji od 16 biopsija mozga koje je izvršio robot iSYS1 (iSYS Medizintechnik GmbH, Kitzbühel, Austrija) sa srednjom ciljnom pogreškom od 0,9 mm [97]. Dodatno, Minchev i sur. izvijestili su o nizu od 40 slučajeva stereotaktičkih biopsija bez okvira i usporedili minimalno invazivnu robotsku tehniku korištenjem robota iSYS1 (iSYS Medizintechnik GmbH) s ručnom tehnikom.

Korištenjem robotske tehnike srednja GUT bila je 1,5 mm (raspon 0,4-3,2 mm), dok je srednja GCT bila 1,5 mm (raspon 0,4-2,8 mm) (96). Spyranis i sur. koristili su ROSA robotskog asistenta za implantaciju 40 SEEG elektroda u pet pacijenata koristeći MR skeniranje za preoperativno planiranje [98]. Dobili su GUT od $2,53 \pm 0,23$ mm i GCT od $2,96 \pm 0,24$ mm. González-Martínez i sur. prijavili su GUT od 1,2 mm (IQR 0,78-1,83) i GCT od 1,7 mm (IQR 1,2-2,3) ROSA robota u većoj kliničkoj studiji SEEG koja je uključivala 100 pacijenata [28]. Dorfer i sur. izvršili su postavljanje SEEG elektroda pomoću minijaturnog robotskog uređaja iSys1 kod 16 pacijenata i prijavili medijan odstupanja od planiranog GUT od 1,3 mm (raspon 0,1-3,4 mm) i GCT 1,5 mm (raspon 0,3-6,7 mm) [99].

Sustav RONNA je još uvijek eksperimentalni sustav u usporedbi s komercijalno dostupnim ROSA-om, Neuromateom i iSysom koji je sada poznat kao Stealth Autoguide (Medtronic, Dublin, Irska). Naša prospektivna studija pokazala je neke sličnosti iza našeg tijeka rada s obzirom na ROSA i Neuromate sustave. S druge strane, Stealth Autoguide koristi mali i lagani pristup koji se montira izravno na operacijski stol (tj. na stezaljku za glavu). Od početnih koncepata RONNA je dizajnirana da bude neovisna o hardveru koristeći različite robotske ruke [48]. U ovom trenutku istražujemo primjenu Kuka KR10 R1100 i LBR Med 14 robotskih ruku zbog njihovih specifičnih karakteristika. Platforma RONNA koja je detaljno predstavljena [21] pokazuje pristup u projektiranju hardverski neovisne platforme. Potrebna su daljnja istraživanja s ovim novim robotskim rukama kako bi se razradile i dokazale njihove prednosti. Također vjerujemo da algoritam za optimalno pozicioniranje može pružiti određene prednosti neurokirurgu jer se može nadograditi kriterijima za poboljšanje ergonomije neurokirurškog zahvata.

Robotske biopsije bez okvira imaju određenu prednost u odnosu na tradicionalni pristup baziran na okviru zbog svoje veće fleksibilnosti. Prilikom izvođenja biopsije na temelju okvira, često se suočavamo s izazovom biopsije tumorskih procesa stražnje lubanjske jame. Sustav RONNA G4 i posebna metoda lokalizacije pomoću koštanih vijaka omogućuje nam izvođenje preciznih biopsija u stražnjoj lubanjskoj jami i moždanom deblu. Ovdje posebno dolazi do izražaja neovisnost robotskoga sustava o okviru te puno veći opseg kretanja i veći izbor ciljne točke u odnosu na procedure koje se provode s okvirom. Biopsije koje se provode sa Leksellovim okvirom su posebno zahtjevne ili čak teško izvedive i nemoguće ukoliko lokalizacija lezije zahtijeva da ulazna točka bude u niskom temporalnom području ili infratentorijski. Za biopsije u području stražnje lubanjske jame (infratentorijski) nakon postavljanja vijaka na glavu pacijenta u lokalnoj anesteziji, CT mozga se snima u

pronacijskom položaju (na trbuhu), tako je pomak mozga zbog položaja glave tijekom biopsije minimiziran. Zatim se biopsija izvodi u pronacijskom položaju, čime se osigurava optimalna i najkraća putanja i optimalno uzorkovanje. Napravili smo četiri biopsije stražnje lubanjske jame s točnim uzorkovanjem i bez ikakvih komplikacija. Smatramo ovu metodu superiornijom od supratentorijalnog ulaza zbog duljine putanje, anatomskih značajki tentorija i mogućnosti savijanja sonde. Robotske biopsije stražnje lubanjske jame mogu se izvesti bez ograničenja i bez ograničavajućih čimbenika koje uvodi stereotaktički okvir. Također s obzirom na iskustvo i dosadašnja saznanja predlažemo da se sve biopsije ispod razine mezencefalona rade kroz stražnju lubanjsku jamu.



Slika 46. a) Položaj na operacijskom stolu i u sali pacijenta tijekom biopsije stražnje lubanjske jame i mozgovnog debla. U tijeku je lokalizacija robota. b) metalna sonda pokazuje položaj trajektorija i ulazne točke. c) Trajektorij je jasno vidljiv na postoperacijskom MR-u [74]

Uzimajući u obzir prednosti robotskih biopsija, ne treba zanemariti ni evaluaciju cjelokupnog postupka sa stajališta pacijenta. Cilj je učiniti cijeli zahvat ne samo sigurnijim i učinkovitijim, već i ugodnijim za pacijenta [83]. Vjerujemo da je naša metoda s perkutanim vijcima točna i pouzdana, a iz iskustva s 32 biopsije možemo zaključiti da ne uzrokuje dodatnu nelagodu pacijentu. Tijekom ugradnje koštanih vijaka, pacijent leži u svom bolničkom krevetu; tijekom zahvata ni kod jednog pacijenta nismo primijetili nelagodu, strah ili veću tjeskobu. Nelagoda, strah i tjeskoba često su prisutni prilikom postavljanja i zatezanja standardnog stereotaktičkog okvira oko glave [100]. Odgovori pacijenata i obitelji na postupke robotske biopsije bili su pozitivni. U budućnosti je svakako potrebno napraviti

detaljnu analizu nelagode nakon obavljenog zahvata pomoću upitnika i vizualno-analogne skale.

Dok je neuronavigacija neprocjenjiv alat za neurokirurga, kirurška obuka za nove tehnologije uvijek predstavlja izazov. Krivulja učenja predstavlja poboljšanje vještine zbog iskustva; stoga je neurokirurgova krivulja učenja povezana sa smanjenjem trajanja operacije, duljine hospitalizacije pacijenta, učestalosti komplikacija itd. U literaturi je pokazano da se nijedan od funkcionalnih ishoda ili stopa komplikacija nije poboljšao nakon prvih deset slučajeva, što ukazuje da, iako je kirurgova učinkovitost napredovala, postoji samo malo poboljšanje za dobrobit pacijenta, dok su nakon prvih 20 slučajeva kirurzi izvan krivulje učenja. U našem istraživanju trajanje operacije je smanjeno otprilike za nekoliko minuta po slučaju, što je pokazalo stečenu stručnost i postignutu učinkovitost neurokirurga, posebice neurokirurga koji je obavio 75% svih zahvata (doktorand). Naša identifikacija analize krivulje učenja provedena je prospektivno, kao studija u jednom centru. Trajanje zahvata se s vremenom smanjivalo, a zabilježena je statistička značajnost između prvih deset i zadnjih deset izvedenih operacija ($p=0,0007$). Jedan od važnih čimbenika koji mogu utjecati na proces učenja je prethodno iskustvo neurokirurga u robotskim zahvatima, kao i prethodno sudjelovanje u specifičnim programima tehničke obuke. Neurokirurzi bi trebali očekivati produljeni proces učenja, sa značajnim povećanjem operativne učinkovitosti postignutim tijekom vremena [101-103]. Od početka ere uvođenja složenih tehnoloških uređaja u operacijsku dvoranu te njihove adekvatne implementacije i primjene kirurška ekipa susreće se sa brojnim novim izazovima te je izuzetno bitna uigranost cijelog tima. Zbog toga se posebna pozornost pridaje vremenu koje je potrebno kako bi cijeli tim u operacijskoj sali znao rukovati uređajem te ga učinkovito primijeniti i kako bi svaki dio tima u svom poslu bio što učinkovitiji što bi i rezultiralo kraćim vremenom cijelog postupka. Jedan od načina procjene navedenog je osim učinkovitosti i sigurnosti samog postupka naravno i brzina procedure. Zbog toga smo mi temeljito bilježili vrijeme svake biopsije i to ne samo cijelog postupka već i pojedinih segmenata postupka i posebno notirali ako nam je koji dio postupka bio neuobičajeno duži ili ako bi se pojavili neočekivani problemi, uglavnom tehničke naravi. Svaki segment vremena nije toliko prikladan za znanstvenu analizu, ali nedvojbeno i impresivno smo pokazali kako se značajno vrijeme cijelog postupka skraćivalo iz operacije u operaciju i dokazali statistički značajnu razliku između prvih i posljednjih 10 procedura.

Sve stereotaktičke robotske biopsije u ovoj studiji u svom planiranju i softverskoj izvedbi provedene su na preoperacijskom tankoslojnom MSCT-u s kontrastom kako je i prije navedeno. Nismo koristili stapanje slika MSCT-a i preoperacijski snimanog MR-a koji je

mogao biti snimljen i u vanjskoj ustanovi, najviše zbog razloga kako bi izbjegli netočnost koja nastaje prilikom stapanja slika MSCT-a i MR-a koja je iskustveno veća od 1 mm te samim time u startu smanjili točnost biopsije i povećali grešku. Iako neki komercijalni sustavi imaju i nude mogućnost stapanja slika (image merge) te se navedena opcija uvelike koristi, mi smo smatrali kako u ovoj početnoj studiji i sadašnjoj fazi softverskog razvoja RONNA-e navedena opcija nije potrebna jer bi samo remetila preciznost i proces znanstvene analize. Unatoč tome dobili smo dobar PHD uzorak i dobru zaključnu dijagnozu, a za uzorak iz kojega nije dobiven jasan zaključak tumora, navedeno nije bilo zbog loše vidljivosti samog tumora MSCT-om već zbog ranije opisanih razloga. Važno je napomenuti međutim kako je mogućnost stapanja slika i takvog planiranja, jednako kao i mogućnost snimanja i planiranja samo na MR-u jako važna osobina koju će u budućnosti trebati razvijati i imati svi sustavi kojima se misli obavljati široka lepeza zahvata u neurokirurgiji kao što su DBS, ostali funkcionalni zahvati i biopsije lezija koje se ne prikazuju kontrastom.

Postavljanje vijaka u površni sloj kosti lubanje, iako u svojoj osnovi invazivno te zahtijeva suradnju i primjenu lokalnog anestetika te eventualno anksiolitika kod bolesnika jer se obavlja u lokalnoj anesteziji, pokazalo se kao izuzetno neproblematični postupak koji ne izaziva značajnu dodatnu traumu kod bolesnika. Naime, prema našem iskustvu, mnogo je stresnije i traumatičnije iskustvo, pa i fizički, postavljanje stereotaktičkog okvira na glavu koji se postavlja fiksacijom u 4 točke, zahtijeva aktivnu suradnju bolesnika koji mora uspravno i što mirnije sjediti i primjenu lokalnog anestetika i anksiolitika također. U dosta slučajeva, možda čak i kod polovice bolesnika dolazi do vegetativnih simptoma, prenojanja i sinkope koji vrlo često zahtijevaju da se sam postupak kratkotrajno ili u cijelosti prekine i nastavi obavljati u općoj anesteziji. U ovoj studiji tijekom postavljanja vijaka nismo zamijetili niti kod jednog pacijenta jaču nelagodu, bol ili anksioznost te niti u jednom trenutku nismo morali prekinuti postupak kako bi se bavili tim negativnim događajima kod bolesnika. Tijekom postavljanja vijaka bolesnik leži u svom krevetu, stalno u istom položaju koji je uglavnom na leđima ili na boku i ne mora aktivno sudjelovati u postupku.

Robotski sustav RONNA nije fiksno vezan uz operacijski stol čime je omogućena veća mobilnost i fleksibilnost postavljanja robota u optimalni položaj oko operacijskog stola. Nakon postavljanja u optimalni položaj i tijekom provođenja postupka biopsije čvrsto je uzemljen i nepomičan, a dodatna nepomičnost operacijskog stola kojom se osigurava točnost se postiže posebnom konstrukcijom koja se veže na držač glave te onemogućuje pomake uzglavlja bolesničkog stola do kojih može doći tijekom intraoperacijskih manipulacija sa bolesnikom ili tijekom provođenja biopsije. Taj držač konstruirao je posebno za tu svrhu tim

inženjera Fakulteta Strojарstva i brodogradnje te u tom smislu predstavlja originalno rješenje za dodatnu sigurnost i nepomičnost sustava kakvo ni slično ne koristi niti jedan drugi sustav.

7. Zaključci

- 1) Robotski sustav RONNA precizan je autonomni neurokirurški stereotaktički sustav za izvođenje biopsije mozga bez okvira. Detaljnom analizom greške ulazne i ciljne točke zaključuje se da je izuzetno pouzdan precizan kao i drugi robotski sustavi opisani u literaturi.
- 2) Prospektivnom studijom usporedbom biopsija provedenih na dvije skupine bolesnika robotskim sustavom te Leksellovim okvirom zaključuje se da je jednako pouzdan i točan kao i Leksellov okvir.
- 3) Analizom kuta putanje bioptičke sonde na kost lubanje pokazano je da kut upada utječe na točnost biopsije i to statistički značajno na točnost na mjestu ulaska sonde u lubanju te na mjestu ciljne točke. To ima velike kliničke implikacije pri planiranju biopsije te je prvi puta objektivno mjerenjem tako nešto dokazano.
- 4) Biopsije robotskim sustavom imaju strmu krivulju učenja te je dokazana statistički značajna razlika između prvih 10 i posljednjih 10 biopsija u trajanju.

8. Sažetak

Ispitivanje točnosti robotskoga sustava RONNA u stereotaktičkoj neurokirurgiji

Domagoj Dlaka, 2023.

UVOD: Robotski sustav RONNA je robotski sustav za stereotaktičku navigaciju koji je konstruiran u suradnji s Fakultetom strojarstva i brodogradnje i Kliničkom bolnicom Dubrava. Donosimo prospektivnu studiju robotskih biopsija izvedenih robotskim sustavom RONNA s detaljnom analizom točnosti primjene i usporedbom s drugim robotskim sustavima iz literature i stereotaktičkim biopsijama izvedenim Leksell okvirom. Donosimo i rezultate in vitro testiranja robotskoga sustava RONNA na antropomorfnom fantomu u robotskom laboratoriju.

MATERIJALI I METODE: Svaka skupina se sastoji od 32 pacijenta, u jednoj skupini su obavljene biopsije bez okvira robotskim sustavom RONNA, a u drugoj skupini obavljene su biopsije Leksellovim okvirom. Grupa koja je operirana robotskim sustavom RONNA uključivala je 32 uzastopna bolesnika i to 11 žena (34,38%) i 21 muškarca (65,62%); prosječna dob u skupini žena bila je $68 \pm 12,91$ godina (raspon 40 - 83 godine), dok je prosječna dob u skupini muškaraca bila $64 \pm 12,68$ godina (raspon 34 - 79 godina). Skupinu bolesnika kojima je učinjena stereotaktička biopsija pomoću Leksellovog okvira čine 32 bolesnika, 12 žena (37,5%) i 20 muškaraca (62,5%); prosječna dob u skupini žena bila je $60 \pm 10,10$ godina (raspon 50 - 80 godina), dok je prosječna dob u skupini muškaraca bila $62,5 \pm 15,49$ godina (raspon 24 - 79 godina). Postoperativni CT i MR pregledi snimljeni su i korišteni za precizno mjerenje i izračunavanje pogreške ciljne točke (GCT) i pogreške ulazne točke (GUT) za robotske biopsije. Obje su skupine uspoređivane prema svim relevantnim antropološkim i kliničkim značajkama, kao što su spol, dob, trajanje bolesti, lokacija tumora, boravak u bolnici, PHD dijagnoza, komplikacije. Također, za robotske biopsije analizirano je trajanje postupaka i utjecaj kuta putanje bioptičke sonde na kost lubanje na točnost.

REZULTATI: Nije bilo postoperativnog mortaliteta, morbiditeta ili infekcija. U skupini bolesnika koji su operirani robotskim sustavom RONNA trajanje operacije iznosilo je $57,5 \pm 19,1$ (raspon 41 - 128 min), dok je prosječni boravak bolesnika u bolnici bio $4 \pm 1,08$ dana (raspon 3 - 6 dana). U skupini bolesnika kod kojih je učinjena stereotaktička biopsija pomoću Leksell okvira trajanje operativnog zahvata, odnosno vrijeme od trenutka ulaska bolesnika u

operacijsku salu do završetka operativnog zahvata iznosilo je $38 \pm 12,28$ (raspon 21 - 57 min), dok je prosječni boravak bolesnika u bolnici bio $7 \pm 6,46$ dana (raspon 2 - 30 dana). U obje skupine rezultati samo jedne patohistološke dijagnoze bili su nejasni, stoga je dijagnostička točnost robotskog sustava RONNA i okvira Leksell 96,87% (31/32). Pogreška ciljne točke (GCT), pogreška ulazne točke (GUT), kut putanje u odnosu na površinsku kost i duljina putanje temeljito su analizirani za robotske biopsije. Prosječna vrijednost GCT je $1,95 \pm 1,11$ (raspon 0,39 - 5,58 mm), prosječna vrijednost GUT je $1,42 \pm 0,74$ (raspon 0,35 - 3,36 mm), prosječni kut prema površini kosti je $15,30 \pm 9,60^\circ$ (raspon 2,70 - 38,10), dok je prosječna duljina putanje $45,73 \pm 17,41$ mm (raspon 15,50 – 86,10). Linearna regresija pokazala je statističku značajnost između GCT i GUT i kuta putanje na kosti lubanje. Trajanje postupka za robotske biopsije smanjivalo se s vremenom ($p < 0,0001$, $r = 0,69$, $R^2 = 0,478$), statistička značajnost zapisa bila je između prvih deset i zadnjih deset obavljenih operacija ($p = 0,0007$), pokazujući strmu krivulja učenja.

ZAKLJUČAK: Robotski sustav RONNA G4 precizan je i vrlo precizan autonomni neurokirurški asistent za izvođenje biopsije mozga bez okvira, precizan je kao i drugi robotski sustavi opisani u literaturi te siguran i učinkovit kao stereotaktički Leksell sustav.

Ključne riječi: stereotaktička biopsija, robotska neurokirurgija, Leksellov okvir, biopsija mozga, RONNA

9. Summary

Application accuracy of RONNA robotic system in stereotactic neurosurgery

Domagoj Dlaka, 2023.

INTRODUCTION: We bring a prospective study of robotic biopsies performed with RONNA robotic system compared to biopsies performed with the Leksell frame.

MATERIALS AND METHODS: Patients are divided into two groups of 32 patients, in one group frameless biopsies with RONNA robotic system were performed and in another group framebased biopsies with Leksell frame were performed. Post-operative CT and MRI scans were assessed to precisely measure and calculate target point error (TPE) and entry point error (EPE) for robotic biopsies. Both groups were compared by all relevant anthropological and clinical features.

RESULTS: There was no postoperative mortality, morbidity or infections. In both groups the results of only one pathohistological diagnosis were unclear, therefore the diagnostic accuracy of the RONNA robotic system and Leksell frame is 96.87% (31/32, The average value of TPE is 1.95 ± 1.11 (range 0.39 - 5.58 min), the average value of EPE is 1.42 ± 0.74 (range 0.35 - 3.36 min), the average angle to the bone surface is $15.30 \pm 9.60^\circ$ (range 2.70 - 38.10), while the average length of trajectory is 45.73 ± 17.41 mm (range 15.50 – 86.10). Linear regression showed statistical significance between the TPE and EPE and the angle of the trajectory on the skull bone. The duration of the procedure showed statistical significance between the first ten and the last ten performed operations ($p = 0.0007$).

CONCLUSION: The RONNA G4 robotic system is a precise and highly accurate autonomous neurosurgical assistant for performing frameless brain biopsies.

Keywords: stereotactic biopsy, robotic neurosurgery, Leksell frame, brain biopsy, RONNA

10. Literatura

- [1] Spiegel EA, Wycis HT, Marks M, Lee AJ. Stereotaxic Apparatus for Operations on the Human Brain. *Science*. 1947;10;106(2754): 349-350.
<http://doi.org/10.1126/science.106.2754.349>
- [2] Dhawan S, He Y, Bartek J, Alattar AA, Chen CC. Comparison of Frame-Based Versus Frameless Intracranial Stereotactic Biopsy: Systematic Review and Meta-Analysis. *World Neurosurg*. 2019;127:607-616.e4. <http://doi.org/10.1016/j.wneu.2019.04.016>
- [3] Nashold BS Dr. Spiegel, a remembrance on his 80th birthday. *Confinia Neurol*. 1975;37:374-377
- [4] Leksell L. Further note on a stereotaxic instrument for man. *Kungl Fysiografiska Salliskapets i Lund Forhandlingar* 1955;25:1-4
- [5] Leksell L. Stereotaxis and radiosurgery, an operative system. Springfield, Illinois:Charles C. Thomas, 1971.
- [6] Gildenberg PL. General concept of stereotactic surgery. In: Lunsford D, ed. *Modern stereotactic neurosurgery*. Boston: Martinus Nijhoff, 1988: 3-11
- [7] Leksell L, Jernberg B. Stereotaxis and tomography, a technical note. *Acta neurochirurgica* 1980; 52:1-7
- [8] Leksell L, Lindquist C, Adler JR, Leksell D, Jernberg B, Steiner L. A new fixation device for the Leksell stereotaxic system, technical note. *J Neurosurg* 1987; 66:626-29
- [9] Faria C, Erlhagen W, Rito M, De Momi E, Ferrigno G, Bicho E (2015) Review of Robotic Technology for Stereotactic Neurosurgery. *IEEE Reviews in Biomedical Engineering* 8:125–137 . doi: 10.1109/RBME.2015.2428305
- [10] Marcus HJ, Seneci CA, Payne CJ, Nandi D, Darzi A, Yang G-Z (2014) Robotics in Keyhole Transcranial Endoscope-Assisted Microsurgery: A Critical Review of Existing Systems and Proposed Specifications for New Robotic Platforms. *Operative Neurosurgery* 10:84–96 . doi: 10.1227/NEU.0000000000000123
- [11] Dlaka D, Švaco M, Chudy D, Jerbić B, Šekoranja B, Šuligoj F i sur. (2017) Brain biopsy performed with the RONNA G3 system: a case study on using a novel robotic navigation device for stereotactic neurosurgery. *The International Journal of Medical Robotics and Computer Assisted Surgery* 1–7 . doi: 10.1002/rcs.1884
- [12] Cardinale F, Cossu M, Castana L, Casaceli G, Schiariti MP, Misericocchi A i sur. (2013) Stereoelectroencephalography: Surgical Methodology, Safety, and Stereotactic Application Accuracy in 500 Procedures. *Neurosurgery* 72:353–366 . doi: 10.1227/NEU.0b013e31827d1161
- [13] Smith JA, Jivraj J, Wong R, Yang V (2016) 30 Years of Neurosurgical Robots: Review and Trends for Manipulators and Associated Navigational Systems. *Annals of Biomedical Engineering* 44:836–846 . doi: 10.1007/s10439-015-1475-4

- [14] Gomes P (2011) Surgical robotics: Reviewing the past, analysing the present, imagining the future. *Robotics and Computer-Integrated Manufacturing* 27:261–266 . doi: 10.1016/j.rcim.2010.06.009
- [15] Mattei TA, Rodriguez AH, Sambhara D, Mendel E (2014) Current state-of-the-art and future perspectives of robotic technology in neurosurgery. *Neurosurgical Review* 37:357–366 . doi: 10.1007/s10143-014-0540-z
- [16] Kwoh YS, Hou J, Jonckheere EA, Hayati S. A robot with improved absolute positioning accuracy for CT guided stereotactic brain surgery. *IEEE Trans Biomed Eng.* 1988;35(2):153-160. <https://doi.org/10.1109/10.1354>
- [17] Patel D Dr. Patel performs groundbreaking robotic surgery in Switzerland
- [18] Lefranc M, Peltier J (2016) Evaluation of the ROSATM Spine robot for minimally invasive surgical procedures. *Expert Review of Medical Devices* 13:899–906 . doi: 10.1080/17434440.2016.1236680
- [19] Tian W, Wang H, Liu Y (2016) Robot-assisted Anterior Odontoid Screw Fixation: A Case Report: Robot-Assisted Odontoid Screw Fixation. *Orthopaedic Surgery* 8:400–404 . doi: 10.1111/os.12266
- [20] Tian W (2016) Robot-Assisted Posterior C1–2 Transarticular Screw Fixation for Atlantoaxial Instability: A Case Report. *SPINE* 41:B2–B5 . doi: 10.1097/BRS.0000000000001674
- [21] Švaco M, Šekoranja B, Šuligoj F, Vidaković J, Jerbić B, Chudy D (2017) A Novel Robotic Neuronavigation System: RONNA G3. *Strojniški vestnik - Journal of Mechanical Engineering.* doi: 10.5545/sv-jme.2017.4649
- [22] Cardinale F, Cossu M, Castana L, Casaceli G, Schiariti MP, Misericocchi A i sur. Stereoelectroencephalography: Surgical Methodology, Safety, and Stereotactic Application Accuracy in 500 Procedures. *Neurosurgery.* 2013;72(3):353-366 Medline: 23168681 doi: 10.1227/NEU.0b013e31827d1161
- [23] González-Martínez J, Bulacio J, Thompson S, Gale J, Smithason S, Najm I I sur. Technique, Results, and Complications Related to Robot-Assisted Stereoelectroencephalography. *Neurosurgery.* 2016;78(2):169-180. Medline: 10.1227/NEU.0000000000001034
- [24] Minchev G, Kronreif G, Martínez-Moreno M, Dorfer C, Micko A, Mert, A I sur.. A Novel Miniature Robotic Guidance Device for Stereotactic Neurosurgical Interventions: Preliminary Experience with the iSYS1 Robot. *J Neurosurg.* 2016;126(3):985-996. Medline: 27104847 doi:10.3171/2016.1.JNS152005
- [25] Lefranc M, Le Gars D. Robotic Implantation of Deep Brain Stimulation Leads, Assisted by Intra-Operative, Flat-Panel CT. *Acta Neurochir (Wien).* 2012;154(11):2069-74. Medline: 22814648 doi: 10.1007/s00701-012-1445-7
- [26] Amin DV, Lunsford LD. Volumetric resection using the SurgiScope: a quantitative accuracy analysis of robot-assisted resection. *Stereotact Funct Neurosurg.* 2004;82(5-6):250-3. doi: 10.1159/000083177. Epub 2005 Jan 5. PMID: 15637447.

- [27] González-Martínez J, Bulacio J, Thompson S, Gale J, Smithason S, Najm I i sur. Technique, Results, and Complications Related to Robot-Assisted Stereoelectroencephalography. *Neurosurgery*. 2016;78(2):169-180. Medline: 10.1227/NEU.0000000000001034
- [28] Li QH, Zamorano L, Pandya A, Perez R, Gong J, Diaz F. The application accuracy of the NeuroMate robot--A quantitative comparison with frameless and frame-based surgical localization systems. *Comput Aided Surg*. 2002;7(2):90-8. doi: 10.1002/igs.10035. PMID: 12112718.
- [29] Shamir, R., Freiman, M., Joskowicz, L., Shoham, M., Zehavi, E., and Shoshan, Y. (2006). "Robot-assisted image-guided targeting for minimally invasive neurosurgery: intraoperative robot positioning and targeting experiment," in *Medical Image Computing and Computer-Assisted Intervention Workshop Proceedings*, eds. J. S. Duncan and G. Gerig (Palm Springs, CA: Citeseer), 74. doi: 10.1007/11566489_17
- [30] Ahmed SI, Javed G, Mubeen B, Bareeqa SB, Rasheed H, Rehman A i sur. Robotics in neurosurgery: A literature review. *J Pak Med Assoc*. 2018 Feb;68(2):258-263. PMID: 29479103.
- [31] Fomenko A, Serletis D. Robotic Stereotaxy in Cranial Neurosurgery: A Qualitative Systematic Review. *Neurosurgery*. 2018;83(4):642-650. Medline: 29253265 doi: 10.1093/neuros/nyx576
- [32] Jiang B, Azad TD, Cottrill E, Zygourakis CC, Zhu AM, Crawford N i sur. New spinal robotic technologies. *Front Med*. 2019 Dec;13(6):723-729. doi: 10.1007/s11684-019-0716-6. Epub 2019 Oct 31. PMID: 31673935.
- [33] Faria C, Erlhagen W, Rito M, De Momi E, Ferrigno G, Bicho E. Review of Robotic Technology for Stereotactic Neurosurgery. *IEEE Rev Biomed Eng*. 2015;8:125-37. doi: 10.1109/RBME.2015.2428305. Epub 2015 Apr 30. PMID: 25955851.
- [34] Zamorano L, La Torre RP, Elkhatib E, Pandya A, Li QH. 778 clinical implementation of robotic open neurosurgery: the beginning of a new era. *Neurosurgery*. 2000;47(2):522.
- [35] Varma TRK, Eldridge PR, Forster A Use of the NeuroMate stereotactic robot in a frameless mode for movement disorder surgery. *Stereotact FunctNeurosurg*. 2003;80(1-4):132-135.
- [36] Cossu M, Cardinale F, Castana L Stereoelectroencephalography in the presurgical evaluation of focal epilepsy: a retrospective analysis of 215 procedures. *Neurosurgery*. 2005;57(4):706-718.
- [37] Abhinav K, Prakash S, Sandeman DR Use of robot-guided stereotactic placement of intracerebral electrodes for investigation of focal epilepsy: initial experience in the UK. *Brit J Neurosurg*. 2013;27(5):704-705.
- [38] Gonzalez-Martinez J, Vadera S, Mullin J Robot-assisted stereotactic laser ablation in medically intractable epilepsy. *Neurosurgery*. 2014;10(2):167-173.
- [39] Haase J. Image-guided neurosurgery/neuronavigation/the SurgiScope--reflexions on a theme_Minim Invasive Neurosurg. 1999 Jun;42(2):53-9. doi: 10.1055/s-2008-1053370.

- [40] Grimm F, Naros G, Gutenberg A, Keric N, Giese A, Gharabaghi A Blurring the boundaries between Frame-Based and Frameless Stereotaxy: Feasibility Study for Brain Biopsies Performed with the Use of a Head-Mounted Robot. *J Neurosurg.* 2015;123(3):737-742.
- [41] Bekelis K, Radwan TA, Desai A, Roberts DW Frameless robotically targeted stereotactic brain biopsy: feasibility, diagnostic yield, and safety. *J Neurosurg.* 2012;116(5):1002-1006.
- [42] Fomenko A, Serletis D Robotic Stereotaxy in Cranial Neurosurgery: A Qualitative Systematic Review. *Neurosurgery.* 2018;83(4):642-650.
- [43] Dlaka D, Švaco M, Chudy D, Jerbić B, Šekoranja B, Šuligoj F i sur. Clinical application of the RONNA G4 system - preliminary validation of 23 robotic frameless brain biopsies. *Croat Med J.* 2021 Aug 31;62(4):318-327. doi: 10.3325/cmj.2021.62.318.
- [44] Smith JA, Jivraj J, Wong R, Yang V (2016) 30 Years of Neurosurgical Robots: Review and Trends for Manipulators and Associated Navigational Systems. *Annals of Biomedical Engineering* 44:836–846 . doi: 10.1007/s10439-015-1475
- [45] Kantelhardt S, Amr N, Giese A (2014) Navigation and robot-aided surgery in the spine: historical review and state of the art. *Robotic Surgery: Research and Reviews* 19 . doi: 10.2147/RSRR.S54390
- [46] Tan A, Ashrafian H, Scott AJ, Mason SE, Harling L, Athanasiou T I sur. (2016) Robotic surgery: disruptive innovation or unfulfilled promise? A systematic review and meta-analysis of the first 30 years. *Surgical Endoscopy* 30:4330–4352 . doi: 10.1007/s00464-016-4752-x
- [47] Jerbić B, Nikolić G, Chudy D, Švaco M, Šekoranja B (2015) Robotic application in neurosurgery using intelligent visual and haptic interaction. *International Journal of Simulation Modelling* 14:71–84 . doi: 10.2507/IJSIMM14(1)7.290
- [48] Vidakovic J, Jerbic B, Suligoj F, Svaco M, Sekoranja B (2016) Simulation for Robotic Stereotactic Neurosurgery. In: Katalinic B (ed) *DAAAM Proceedings*, 1st ed. DAAAM International Vienna, pp 0562–0568
- [49] Šekoranja B, Jerbić B, Šuligoj F (2015) Virtual surface for human-robot interaction. *Transactions of FAMENA* 39:53–64
- [50] Švaco M, Stiperski I, Dlaka D, Šuligoj F, Jerbić B, Chudy D i sur. Stereotactic Neuro-Navigation Phantom Designs: A Systematic Review. *Front. Neurobot.* 2020 Oct 23;14:549603. doi: 10.3389/fnbot.2020.549603
- [51] Arata, J., Tada, Y., Kozuka, H., Wada, T., Saito, Y., Ikedo, N. i sur. (2011) Neurosurgical robotic system for brain tumor removal. *Int J Comput Assist Radiol Surg.* 6(3):375-85. doi: 10.1007/s11548-010-0514-8.
- [52] Ballesteros-Zebadúa, P., García-Garduño, O.A., Galván de la Cruz, O.O., Arellano-Reynoso, A., Lárraga-Gutiérrez, J.M., Celis, M.A. (2016) Assessment of an image-guided neurosurgery system using a head phantom. *Br J Neurosurg.* 30:606–610. doi: 10.3109/02688697.2016.1173188

- [53] Cardinale, F., Rizzi, M., d’Orio, P., Casaceli, G., Arnulfo, G., Narizzano, M. i sur. (2017) A new tool for touch-free patient registration for robot-assisted intracranial surgery: application accuracy from a phantom study and a retrospective surgical series. *Neurosurgical Focus* 42:E8. doi: 10.3171/2017.2.FOCUS16539
- [54] Comparetti, M.D., Vaccarella, A., Dyagilev, I., Shoham, M., Ferrigno, G., De Momi, E. (2012) Accurate multi-robot targeting for keyhole neurosurgery based on external sensor monitoring. *Proc Inst-Mech Eng H: Journal of Engineering in Medicine* 226:347–359. doi: 10.1177/0954411912442120
- [55] Cutolo, F., Meola, A., Carbone, M., Sinceri, S., Cagnazzo, F., Denaro, E. i sur. (2017) A new head-mounted display-based augmented reality system in neurosurgical oncology: a study on phantom. *Computer Assisted Surgery* 22:39–53. doi: 10.1080/24699322.2017.1358400
- [56] Eljamel, M.S. (2007) Validation of the PathFinder™ neurosurgical robot using a phantom. *Int J Comput Assist Radiol Surg.* 3:372–377. doi: 10.1002/rcs.153
- [57] Henderson, J.M., Holloway, K.L., Gaede, S.E., Rosenow, J.M. (2004) The application accuracy of a skull-mounted trajectory guide system for image-guided functional neurosurgery. *Comput Aided Surg.* 9:155–160. DOI: 10.3109/10929080500050249
- [58] Henderson, J.M. (2004) Frameless Localization for Functional Neurosurgical Procedures: A Preliminary Accuracy Study. *Stereotact Funct Neurosurg.* 82:135–141. doi: 10.1159/000081345
- [59] Joskowicz, L., Shamir, R., Israel, Z., Shoshan, Y., Shoham, M. (2011) Renaissance robotic system for keyhole cranial neurosurgery: in-vitro accuracy study. In: *Proceedings of the Simposio Mexicano en Ciruga Asistida por Computadora y Procesamiento de Imgenes Mdicas (MexCAS’11)*.
- [60] Kajita, Y., Nakatsubo, D., Kataoka, H., Nagai, T., Nakura, T., Wakabayashi, T. (2015) Installation of a Neuromate Robot for Stereotactic Surgery: Efforts to Conform to Japanese Specifications and an Approach for Clinical Use-Technical Notes. *Neurol Med Chir (Tokyo)*. 55:907-914. doi:10.2176/nmc.tn.2015-0043.
- [61] Labadie, R.F., Shah, R.J., Harris, S.S., Cetinkaya, E., Haynes, D.S., Fenlon, M.R. i sur. (2005) In vitro assessment of image-guided otologic surgery: Submillimeter accuracy within the region of the temporal bone. *Otolaryngol Head Neck Surg.* 132(3):435-42. doi:10.1016/j.otohns.2004.09.141.
- [62] Labadie, R.F., Mitchell, J., Balachandran, R., Fitzpatrick, J.M. (2009) Customized, rapid-production microstereotactic table for surgical targeting: description of concept and in vitro validation. *Int J Comput Assist Radiol Surg.* 4:273–280. doi:10.1007/s11548-009-0292-3.
- [63] Landi, A., Marina, R., DeGrandi, C., Crespi, A., Montanari, G., Sganzerla, E.P. i sur. (2001) Accuracy of stereotactic localisation with magnetic resonance compared to CT scan: experimental findings. *Acta Neurochir (Wien)*. 143(6):593-601. Doi:10.1007/s007010170064.
- [64] Larson, P.S., Starr, P.A., Bates, G., Tansey, L., Richardson, R.M., Martin, A.J. (2012) An Optimized System for Interventional Magnetic Resonance Imaging-Guided Stereotactic

Surgery: Preliminary Evaluation of Targeting Accuracy. *Operative Neurosurgery* 70:95–103. doi:10.1227/NEU.0b013e31822f4a91.

[65] Lefranc, M., Capel, C., Pruvot, A.S., Fichten, A., Desenclos, C., Toussaint, P. i sur. (2014) The Impact of the Reference Imaging Modality, Registration Method, and Intraoperative Flat-Panel Computed Tomography on the Accuracy of the ROSA® Stereotactic Robot. *Stereotact Funct Neurosurg.* 92:242–250. doi:10.1159/000362936.

[66] Li, Q.H., Zamorano, L., Pandya, A., Perez, R., Gong, J., Diaz, F. (2002) The application accuracy of the NeuroMate robot - A quantitative comparison with frameless and frame-based surgical localization systems. *Comput Aided Surg.* 7:90–98. doi:10.1002/igs.10035.

[67] Lin, C.C., Lin, H.C., Lee, W.Y., Lee, S.T., Wu, C.T. (2016) Neurosurgical robotic arm drilling navigation system: Robotic arm navigation system. *Int J Med Robot.* 13(3). doi: 10.1002/rcs.1790.

[68] Liu, J., Zhang, Y., Li, Z. (2006) The application accuracy of neuromaster: a robot system for stereotactic neurosurgery. In: *Mechatronic and Embedded Systems and Applications, Proceedings of the 2nd IEEE/ASME International Conference on.* IEEE, pp 1-5.

[69] Pappas, I.P.I., Ryan, P., Cossmann, P., Kowal, J., Borgeson, B., Caversaccio, M. (2005) Improved targeting device and computer navigation for accurate placement of brachytherapy needles: Targeting device for navigation in brachytherapy. *Med Phys.* 2005 Jun;32(6):1796-801. doi:10.1118/1.1901363.

[70] Rachinger, J., Bumm, K., Wurm, J., Bohr, C., Nissen, U., Dannenmann, T. i sur. (2007) A New Mechatronic Assistance System for the Neurosurgical Operating Theatre: Implementation, Assessment of Accuracy and Application Concepts. *Stereotact Funct Neurosurg.* 85:249-255. doi:10.1159/000103264.

[71] Widmann, G., Eisner, W., Kovacs, P., Fiegele, T., Ortler, M., Lang, T. i sur. (2008) Accuracy and Clinical Use of a Novel Aiming Device for Frameless Stereotactic Brain Biopsy. *Minim Invasive Neurosurg.* 51(6):361-9. doi:10.1055/s-0028-1085424.

[72] Xia, T., Baird, C., Jallo, G., Hayes, K., Nakajima, N., Hata, N. i sur. (2008) An integrated system for planning, navigation, and robotic assistance for skull base surgery. *Int J Med Robot.* 4(4):321-30. doi:10.1002/rcs.213.

[73] Zeng, B., Meng, F., Ding, H., Wang, G. (2017) A Surgical Robot with Augmented Reality Visualization for Stereoelectroencephalography Electrode Implantation. *Int J Comput Assist Radiol Surg.* 12(8):1355-1368. doi:10.1007/s11548-017-1634-1.

[74] Dlaka D, Švaco M, Chudy D, Jerbić B, Šekoranja B, Šuligoj F i sur. Frameless stereotactic brain biopsy: A prospective study on robot-assisted brain biopsies performed on 32 patients by using the RONNA G4 system. *Int J Med Robot.* 2021 Jun;17(3):e2245. doi: 10.1002/rcs.2245. Epub 2021 Mar 4.

[75] Šuligoj F, Jerbić B, Šekoranja B, Vidaković J, Švaco M Influence of the localization strategy on the accuracy of a neurosurgical robot system - *Transactions of FAMENA*, 2018, 42, 2, 27-38

- [76] Šuligoj F, Jerbić B, Švaco M, Šekoranja B. Fully Automated Point-Based Robotic Neurosurgical Patient Registration Procedure. *Int J Simul Modell*. 2018;17:(3):458-471. [https://doi.org/10.2507/IJSIMM17\(3\)442](https://doi.org/10.2507/IJSIMM17(3)442)
- [77] Fitzpatrick JM, West JB, Maurer CR. Predicting error in rigid-body point-based registration. *IEEE Trans Med Imaging*. 1998;17(5):694-702. <https://doi.org/10.1109/42.736021>
- [78] Wang MN, Song ZJ. Classification and analysis of the errors in neuronavigation. *Neurosurgery*. 2011;68(4):1131-1143. <https://doi.org/10.1227/NEU.0b013e318209cc45>
- [79] Dhawan S, He Y, Bartek J, Alattar AA, Chen CC. Comparison of Frame-Based Versus Frameless Intracranial Stereotactic Biopsy: Systematic Review and Meta-Analysis. *World Neurosurg*. 2019;127:607-616.e4. <http://doi.org/10.1016/j.wneu.2019.04.016>
- [80] Brandmeir NJ, Savaliya S, Rohatgi P, Sather M. The comparative accuracy of the ROSA stereotactic robot across a wide range of clinical applications and registration techniques. *J Robot Surg*. 2018;12(1):157-163. <http://doi.org/10.1007/s11701-017-0712-2>
- [81] Marcus HJ, Vakharia VN, Ourselin S, Duncan J, Tisdall M, Aquilina K. Robot-assisted Stereotactic brain biopsy: systematic review and bibliometric analysis. *Childs Nerv Syst*. 2018;34(7):1299-1309. <http://doi.org/10.1007/s00381-018-3821-y>
- [82] Yasin H, Hoff HJ, Blümcke I, Simon M. Experience with 102 Frameless Stereotactic Biopsies Using the Neuromate Robotic Device. *World Neurosurg*. 2019;123:e450-456. <https://doi.org/10.1016/j.wneu.2018.11.187>
- [83] Wu S, Wang J, Gao P A comparison of the efficacy, safety, and duration of frame-based and Remebot robot-assisted frameless stereotactic biopsy. *Br J Neurosurg*. 2020;17:1-5. <https://doi.org/10.1080/02688697.2020.1812519>
- [84] Cardinale F, Cossu M, Castana L Stereoelectroencephalography: Surgical Methodology, Safety, and Stereotactic Application Accuracy in 500 Procedures. *Neurosurgery*. 2013;72(3):353-366. <http://doi.org/10.1227/NEU.0b013e31827d1161>
- [85] Burchiel KJ, McCartney S, Lee A, Raslan AM. Accuracy of deep brain stimulation electrode placement using intraoperative computed tomography without microelectrode recording: Clinical article. *J Neurosurg*. 2013;119(2):301-306. <https://doi.org/10.3171/2013.4.JNS122324>
- [86] Sankey EW, Butler E, Sampson JH. Accuracy of Novel CT-guided Frameless Stereotactic Drilling and Catheter System in Human Cadavers. *World Neurosurg*. 2017;106:757-763. <https://doi.org/10.1016/j.wneu.2017.07.098>
- [87] Ko AL, Ibrahim A, Magown P, Macallum R, Burchiel KJ. Factors Affecting Stereotactic Accuracy in Image-Guided Deep Brain Stimulator Electrode Placement. *Stereotact Funct Neurosurg*. 2017;95(5):315-324. <https://doi.org/10.1159/000479527>
- [88] Starr PA, Martin AJ, Ostrem JL, Talke P, Levesque N, Larson PS. Subthalamic nucleus deep brain stimulator placement using high-field interventional magnetic resonance imaging and a skull-mounted aiming device: technique and application accuracy: Clinical article. *J Neurosurg*. 2010;112(3):479-490. <https://doi.org/10.3171/2009.6.JNS081161>

- [89] Rollo PS, Rollo MJ, Zhu P, Woolnough O, Tandon N. Oblique trajectory angles in robotic stereo-electroencephalography. *J Neurosurg.* 2020;14:1-10. <https://doi.org/10.3171/2020.5.JNS20975>
- [90] Mizobuchi Y, Nakajima K, Fujihara T, Matsuzaki K, Mure H, Nagahiro S i sur. The risk of hemorrhage in stereotactic biopsy for brain tumors. *J Med Invest.* 2019;66(3.4):314-318. Medline: 31656296 doi: 10.2152/jmi.66.314
- [91] Bosch DA. Indications for stereotactic biopsy in brain tumours. *Acta Neurochir (Wien).* 1980;54(3-4):167-79. Medline: 7004105. doi: 10.1007/BF01407083
- [92] Feiden W, Bise K, Steude U. Diagnosis of primary cerebral lymphoma with particular reference to CT-guided stereotactic biopsy. *Virchows Arch A Pathol Anat Histopathol.* 1990;417(1):21-8. Medline: 2113737 doi: 10.1007/BF01600105
- [93] Marcus HJ, Vakharia VN, Ourselin S, Duncan J, Tisdall M, Aquilina K. Robot-assisted Stereotactic brain biopsy: systematic review and bibliometric analysis. *Childs Nerv Syst.* 2018;34(7):1299-1309. <http://doi.org/10.1007/s00381-018-3821-y>
- [94] Yasin H, Hoff HJ, Blümcke I, Simon M. Experience with 102 Frameless Stereotactic Biopsies Using the Neuromate Robotic Device. *World Neurosurg.* 2019;123:e450-456. <https://doi.org/10.1016/j.wneu.2018.11.187>
- [95] Lefranc M, Capel C, Pruvot-Ocean AS. Frameless Robotic Stereotactic Biopsies: A Consecutive Series of 100 Cases. *J Neurosurg.* 2015;122(2):342-352. <http://doi.org/10.3171/2014.9.JNS14107>
- [96] Varma TRK, Eldridge P. Use of the NeuroMate stereotactic robot in a frameless mode for functional neurosurgery. *Int J Med Robot.* 2006;2(2):107-113. <https://doi.org/10.1002/rcs.88>
- [97] Minchev G, Kronreif G, Ptacek W, Kettenbach J, Micko A, Wurzer A i sur. Frameless Stereotactic Brain Biopsies: Comparison of Minimally Invasive Robot-Guided and Manual Arm-Based Technique. *Oper Neurosurg (Hagerstown).* 2020;1;19(3):292-301. <https://doi.org/10.1093/ons/opaa123>
- [98] Spyranis A, Cattani A, Strzelczyk A, Rosenow F, Seifert V, Freiman TM. Robot-guided stereoelectroencephalography without a computed tomography scan for referencing: Analysis of accuracy. *Int J Med Robot.* 2018;14(2):e1888. <https://doi.org/10.1002/rcs.1888>
- [99] Dorfer C, Minchev G, Czech T, Stefanits H, Feucht M, Pataria E i sur. A novel miniature robotic device for frameless implantation of depth electrodes in refractory epilepsy. *J Neurosurg.* 2017;126(5):1622-1628. <https://doi.org/10.3171/2016.5.JNS16388>
- [100] Chudy D, Deletis V, Almahariq F, Marčinković P, Škrilin J, Paradžik V. Deep brain stimulation for the early treatment of the minimally conscious state and vegetative state: experience in 14 patients. *J Neurosurg.* 2018;128(4):1189-1198. <https://doi.org/10.3171/2016.10.JNS161071>
- [101] Johnson B, Sorokin I, Singla N, Roehrborn C, Gahan JC. Determining the Learning Curve for Robot-Assisted Simple Prostatectomy in Surgeons Familiar with Robotic Surgery. *J Endourol.* 2018;32(9):865-870. <https://doi.org/10.1089/end.2018.0377>

[102] McGovern RA, Butler RS, Bena J, Gonzalez-Martinez J. Incorporating New Technology Into a Surgical Technique: The Learning Curve of a Single Surgeon's Stereo-Electroencephalography Experience. *Neurosurgery*. 2020;86(3):E281-E289. <https://doi.org/10.1093/neuros/nyz498>

[103] Soomro NA, Hashimoto DA, Porteous AJ. Systematic review of learning curves in robot-assisted surgery. *BJS Open*. 2020;4(1):27-44. <https://doi.org/10.1002/bjs5.50235>

11. Životopis

Domagoj Dlaka rođen je 1983. godine u Zagrebu. Nakon završene opće gimnazije u Vrbovcu upisao je Medicinski fakultet Sveučilišta u Zagrebu 2001. godine. 2007. godine diplomirao je na Medicinskom fakultetu Sveučilišta u Zagrebu te 2007. upisuje Poslijediplomski doktorski studij iz neuroznanosti na Medicinskom fakultetu Sveučilišta u Zagrebu i Hrvatskom institutu za istraživanje mozga. 2003. godine dobiva Dekanovu nagradu za najboljeg studenta druge godine. 2007. godine dobiva Rektorovu nagradu za rad "*Prognostički čimbenici i čimbenici ishoda liječenja radiokirurgijom gama nožem bolesnika oboljelih od idiopatske refraktorne neuralgije trigeminusa*". 2008. godine završava pripravnički staž i polaže državni (stručni) ispit za doktore medicine. 2008. godine dodijeljena mu je Nagrada *Zaklade akademika Drage Perovića* za najboljeg studenta generacije Medicinskog fakulteta Sveučilišta u Zagrebu. 2009. godine započinje specijalizaciju iz neurokirurgije na Zavodu za neurokirurgiju KB Dubrava. 2015. polaže specijalistički ispit iz neurokirurgije i radi kao odjelni liječnik Zavoda za neurokirurgiju Kliničke bolnice Dubrava. Od 2010. aktivno sudjeluje u znanstveno-istraživačkom radu na nekoliko projekata iz medicinske robotike u suradnji sa Fakultetom strojarstva i brodogradnje Sveučilišta u Zagrebu.