

# Diferencijalna dijagnoza disfagije u djece

---

**Meić-Sidić, Ante**

**Master's thesis / Diplomski rad**

**2023**

*Degree Grantor / Ustanova koja je dodijelila akademski / stručni stupanj:* **University of Zagreb, School of Medicine / Sveučilište u Zagrebu, Medicinski fakultet**

*Permanent link / Trajna poveznica:* <https://um.nsk.hr/um:nbn:hr:105:998133>

*Rights / Prava:* [In copyright](#)/[Zaštićeno autorskim pravom.](#)

*Download date / Datum preuzimanja:* **2025-01-26**



*Repository / Repozitorij:*

[Dr Med - University of Zagreb School of Medicine Digital Repository](#)



**SVEUČILIŠTE U ZAGREBU**

**MEDICINSKI FAKULTET**

Ante Meić-Sidić

# **Diferencijalna dijagnoza disfagije u djece**

DIPLOMSKI RAD



Zagreb, 2023.

Ovaj diplomski rad izrađen je u Kliničkom bolničkom centru Zagreb na Zavodu za pedijatriju, Odjel za dječju gastroenterologiju pod vodstvom prof. dr. sc. Irene Senečić-Čala i predan je na ocjenu u akademskoj godini 2022./23.

## Kratice i pokrate

### 1. Kratice

a. – arteria

cm - centimetar

g - gram

m. - musculus

mm. – musculi

n. - nervus

v. – vena

### 2. Pokrate

CL – rascjep primarnog nepca

CLP – rascjep primarnog i sekundarnog nepca

CMV - citomegalovirus

CMS – kongenitalni mijastenični sindrom

CNS – središnji živčani sustav

CP – rascjep sekundarnog nepca

CT – kompjutorizirana tomografija

CDC - *Centers for Disease Control and Prevention*

CZS – kongenitalni Zika sindrom

DEL – difuzna ezofagealna lejomimotoza

EBV – Epstein-Barr virus

EoE – eozinofilni ezofagitis

GER – gastroezofagealni refluks

GERB – gastroezofagealna refluksna bolest

HIB – *Haemophilus influenzae* tipa B

HSV – Herpes simplex virus

IPP – inhibitor protonske pumpe

JMG – juvenilna mijastenija gravis

MRI – *magnetic resonance imaging*

RTG – radiografija

VZV - varicella zoster virus

## SADRŽAJ

SAŽETAK .....	i
SUMMARY .....	ii
1. UVOD.....	2
2. EPIDEMIOLOGIJA DISFAGIJE U DJECE.....	3
3. MEHANIZAM GUTANJA .....	3
3.1 ANATOMIJA.....	3
3.2. ANATOMSKE SPECIFIČNOSTI U DOJENČADI .....	6
3.3. ŽIVČANI SUSTAV .....	6
3.4. FIZIOLOGIJA .....	6
3.4.1. Oralna faza.....	7
3.4.2. Faringealna faza .....	7
3.4.3. Ezofagealna faza .....	8
4. RAZVOJ MEHANIZMA SISANJA I GUTANJA U DOJENČADI .....	9
5. DIJAGNOSTIKA I PROCJENA DISFAGIJE U DJECE .....	11
6. NEDONOŠENOST KAO UZROK DISFAGIJE.....	12
7. STRUKTURNE ABNORMALNOSTI .....	12
7.1. STRUKTURNE ABNORMALNOSTI NOSA I NAZOFARINKSA .....	12
7.1.1. Atrezija hoana .....	12
7.1.2. Kongenitalne intranazalne mase .....	13

7.1.3. Adenoidna hipertrofija .....	14
7.2. STRUKTURNE ABNORMALNOSTI USTA I OROFARINKSA .....	14
7.2.1. Retrognatija i mikrognatija.....	15
7.2.2. Rascjepi usne i nepca .....	15
7.2.3. Makroglosija .....	16
7.3. STRUKTURNE ABNORMALNOSTI HIPOFARINKSA I LARINKSA.....	16
7.3.1. Laringomalacija .....	16
7.3.2. Laringealni rascjepi .....	17
7.3.3. Imobilnost glasnica.....	18
7.4. STRUKTURNE ABNORMALNOSTI JEDNJAKA I DUŠNIKA.....	18
7.4.1. Atrezija jednjaka i traheoezofagealna fistula .....	18
7.4.2. Ahalazija jednjaka .....	19
7.4.2. Vaskularni prsteni.....	20
8. NEUROMUSKULARNI UZROCI DISFAGIJE .....	21
8.1. STATIČKA STANJA.....	21
8.1.1. Cerebralna paraliza.....	21
8.1.2. Arnold-Chiarijeva malformacija .....	22
8.1.3. Kongenitalne virusne infekcije.....	23
8.2. PROGRESIVNA STANJA .....	24
8.2.1. Neuromuskularne bolesti .....	24
8.2.2. Metaboličke bolesti.....	25

9. INFEKTIVNI UZROCI DISFAGIJE .....	27
9.1. AKUTNI FARINGITIS I TONZILITIS .....	27
9.2. APSCESI GLAVE I VRATA .....	28
9.3. EPIGLOTITIS .....	28
9.4. INFEKTIVNI EZOFAGITIS .....	29
10. NOVOTVORINE KAO UZROK DISFAGIJE.....	29
11. TRAUMATSKI UZROCI DISFAGIJE .....	30
11.1. OZLJEDA USTA I ŽDRIJELA.....	31
11.2. PROGUTANA STRANA TIJELA .....	31
11.3. KOROZIVNA OŠTEĆENJA.....	31
12. KARDIOPULMONALNI UZROCI DISFAGIJE.....	32
13. GASTROINTESTINALNI UZROCI DISFAGIJE .....	33
13.1. GERB .....	33
13.2. EOZINOFILNI EZOFAGITIS.....	33
14. JATROGENI UZROCI DISFAGIJE .....	35
14.1. PROLONGIRANA INTUBACIJA, PARENTERALNA I ENTERALNA PREHRANA .....	35
14.2 TRAHEOSTOMIJA.....	35
15. ZAKLJUČAK.....	36
16. ZAHVALA .....	37
17. REFERENCE .....	38

18. ŽIVOTOPIS .....	49
---------------------	----



## **SAŽETAK**

Naslov rada: Diferencijalna dijagnoza disfagije u djece

Autor: Ante Meić-Sidić

Disfagija je pojam kojim označavamo otežano gutanje. Javlja se kao osjećaj da postoji zapreka prolasku hrane iz usne šupljine do želuca. S obzirom na lokalizaciju poremećaja, možemo je podijeliti na oralnu, faringealnu i ezofagealnu, od kojih se svaka prezentira različitim simptomima. Riječ je o stanju koje može ukazivati na niz bolesti, stoga ima široku diferencijalnu dijagnozu, pogotovo u dječjoj populaciji. Uzroci ovog poremećaja su posljedice nedonešenosti, anatomske abnormalnosti respiratornog i probavnog trakta, neuromuskularni poremećaji, novotvorine, upalna stanja, poremećaji probavnog trakta, kardiopulmonalne bolesti i jatrogena stanja. Incidencija disfagije je posljednjih godina sve više u porastu jer se uslijed napretka medicinske skrbi uspijevaju na životu održati pacijenti s ekstremnim prematuritetom i drugim složenim stanjima. U dječjoj populaciji problem posebno složen jer, osim primarne bolesti, može dovesti do nedovoljnog unosa hrane i posljedično usporenog rasta i razvoja. Osim toga, mnogi tipovi disfagije mogu imati negativan utjecaj na zdravlje pluća, što predstavlja dodatnu komplikaciju. Kako bi se spriječile komplikacije i osiguralo normalno napredovanje djeteta, od iznimne je važnosti ispravno dijagnosticirati podležeću bolest. U kliničkoj obradi su za postavljanje dijagnoze potrebni procjena gutanja, slikovne i endoskopske pretrage te se ovisno o dijagnozi propisuje terapija. S obzirom na to da je često riječ o multifaktorijalnim uzrocima, za evaluaciju i terapiju potreban je multidisciplinarni tim.

Ključne riječi: disfagija, djeca, diferencijalna dijagnoza

## **SUMMARY**

Title: Differential diagnosis of dysphagia in children

Author: Ante Meić-Sidić

Dysphagia is a term used to describe difficulty swallowing. It is characterized by a sensation of obstruction or blockage in the passage of food from the oral cavity to the stomach. Depending on the location of the disorder, dysphagia can be categorized as oral, pharyngeal, or esophageal, each presenting with different symptoms. It is a condition that can indicate a range of diseases, thus requiring a broad differential diagnosis, especially in the pediatric population. The causes of this disorder include consequences of prematurity, anatomical abnormalities of the respiratory and the digestive tract, neuromuscular disorders, tumors, inflammatory conditions, gastrointestinal disorders, cardiopulmonary diseases, and iatrogenic conditions. The incidence of dysphagia has been increasing in recent years due to advances in medical care that allow the survival of patients with extreme prematurity and other complex conditions. In the pediatric population, this problem is particularly complex because, in addition to the primary disease, it can lead to inadequate food intake and consequent slow growth and development. Moreover, many types of dysphagia can have a negative impact on lung health, which represents an additional complication. To prevent complications and ensure normal progress of the child, it is of utmost importance to correctly diagnose the underlying disease. Clinical evaluation, including swallowing assessment, imaging, and endoscopic examinations, is necessary for diagnosis, and therapy is prescribed depending on the specific diagnosis. Given that dysphagia often has multifactorial causes, a multidisciplinary team is required for evaluation and treatment.

Keywords: dysphagia, children, differential diagnosis

## 1. UVOD

Gutanje je složeni mehanizam kojim započinje potiskivanje hrane u probavnu cijev. Akt se dijeli u tri faze: oralnu, faringealnu i ezofagealnu. Samo je prva faza pod našim voljnim utjecajem, dok su ostale nevoljno regulirane. Strukture koje sudjeluju u izvođenju akta gutanja jesu usna šupljina, ždrijelo i jednjak. Posebna složenost ovog mehanizma se nalazi u tome što je ždrijelo zajednički dio probavnog i dišnog sustava te je stoga važno da gutanje ne kompromitira njegovu ulogu u prolasku zraka. Bilo koji poremećaj koji djeluje na navedene strukture, samim time ometa gutanje, a takav poremećaj nazivamo disfagijom. Osim strukturnih poremećaja i bolesti mišića ždrijela i jednjaka, disfagiju mogu uzrokovati i bolesti centralnog ili perifernog živčanog sustava, ukoliko su oštećeni centri, odnosno živci, koji kontroliraju akt gutanja (1,2).

Riječ disfagija je složenica grčkih riječi  $\deltaυσ-$ , što znači loše ili označava negaciju, i glagola  $\phiαγεω$ , što znači jesti (3). Simptomi disfagije su različiti s obzirom na lokalizaciju poremećaja, a mogu se podijeliti na orofaringealne i ezofagealne. Iako su obje vrste praćene gubitkom tjelesne težine, slinjenjem i recidivirajućim pneumonijama, postoje i simptomi specifični za pojedinu vrstu disfagije. U slučaju orofaringealne, riječ je o nemogućnosti zadržavanja bolusa u usnoj šupljini, kašlju i gušenju, otežanom transferu bolusa prema bazi jezika, promjenama glasa i nazalnoj regurgitaciji. S druge strane, ezofagealna se manifestira kao osjećaj zaostale hrane iza sternuma, oralna regurgitacija, vraćanje stare hrane i promjena navika u hranjenju (4). O prirodi simptoma ovisi i smjer kretanja daljnje dijagnostike i postavljanje dijagnoze podležće bolesti koja je dovela do navedenog stanja. U djece je važno razgraničiti disfagiju od bihevioralnih poremećaja hranjenja, poput oralne averzije (5).

U dijagnosticiranju uzroka disfagije potrebno je ponajprije uzeti kvalitetnu anamnezu i obaviti klinički pregled. U daljnju obradu se uključuju i otorinolaringolog i govorni patolog. Pretrage kojima se koristimo u procjeni i dijagnostici su klinička evaluacija hranjenja, videofluoroskopska pretraga gutanja, evaluacija gutanja fleksibilnim endoskopom, slikovne metode, laringoskopija, bronhoskopija i ezofagoskopija (6).

## 2. EPIDEMIOLOGIJA DISFAGIJE U DJECE

Prema podacima CDC-a, incidencija disfagije u djece između 3 i 17 godina iznosi 0,9% (7,8). Prevalencija u različitim skupinama varira ovisno o komorbiditetima i težini podležće bolesti. Tako disfagiju nalazimo češće u djece s kraniofacijalnim malformacijama, cerebralnom paralizom, laringealnim rascjepom, laringomalacijom i jednostranom paralizom glasnica (7).

## 3. MEHANIZAM GUTANJA

### 3.1 ANATOMIJA

Akt gutanja označava prijenos tekućeg ili krutog bolusa od prednjeg dijela usne šupljine do donjeg ezofagealnog sfinktera. Da bi to ostvario, bolus mora proći put koji ima oblik obrnutog slova L, s tim da se u procesu mora prevenirati odlazak bolusa u nazofarinks i larinks, odnosno dalje u dišni put. Uspješnost ovog akta, dakle, ovisi o koordinaciji njegovih komponenti: usne šupljine, farinksa, larinksa i ezofagusa (9).

Probavni trakt započinje usnom šupljinom. Ona se proteže od usana s prednje strane do nepčanih lukova straga, a zubi ju dijele u *vestibulum oris* sprijeda i *cavitas oris propriu* straga. Lateralne stijenke su omeđene dijelom usana i obrazima koji imaju mišićnu osnovu – *m. orbicularis oris* i *m. buccinator*. Gornju granicu čine tvrdo i meko nepce, *pallatum durum et molle*. Na dnu usne šupljine se nalazi jezik koji ima važnu funkciju pri usitnjavanju i miješanju hrane te potiskivanju bolusa prema nepčanim lukovima. *Slucus terminalis linguae* ga dijeli u prednji dio, *corpus linguae* i stražnji *radix linguae*. Na hrptu jezika se nalaze sitna ispupčenja koja nazivamo jezičnim papilama, a imaju funkciju osjetila okusa i opipa. Prema obliku i lokalizaciji razlikujemo *papillae filiformes*, *fungiformes*, *foliatae* i *valatae*. Osim navedenih funkcija, jezik ima i važnu ulogu u tvorbi glasova (2,9).

Posteriorno se usna šupljina nastavlja u orofarinks, srednji dio ždrijela. Ždrijelo je mišićno-vezivna cijev koja je smještena ispred vratnog dijela kralježnice i proteže se od baze lubanje do šestog vratnog kralješka, gdje prelazi u jednjak. Ukupna mu

dužina iznosi između 12 i 15 cm. Gornja stijenka, *fornix pharyngis*, je pričvršćena za bazu lubanje, a lateralne stijenke leže uz *a. carotis communis*, *v. jugularis internu*, živce, *cornu major ossis hyoidei* te *laminae cartilagineae thyroidei*. Ždrijelna šupljina se dijeli na tri kata: *nasopharynx*, *oropharynx* i *laryngopharynx*. Nazofarinks se proteže od ždrijelnog krova do mekog nepca. Preko hoana je povezan s nosnom šupljinom, a putem Eustahijevih cijevi koje se nalaze na njegovim lateralnim stijenkama komunicira sa srednjim uhom. Kod novorođenčadi i djece se na prijelazu krova u stražnju stijenku nalazi *tonsilla pharyngea*. Oropharynx je dio ždrijela na koji se nastavlja usna šupljina putem ždrijelnog tjesnaca, *isthmus faucium*, koji je omeđen prednjim i stražnjim nepčanim lukom. Između navedenih lukova se obostrano nalazi *fossa tonsillaris* u kojoj je smještena *tonsilla palatina*. Donji dio tjesnaca je u kontaktu s korijenom jezika i jezičnim krajnicima, *tonsillae linguales*. Između njih i epiglotisa se nalaze udubine, *valeculae epiglotticae*. Protežući se svojom stražnjom stijenkom od četvrtog do šestog vratnog kralješka, laringofarinks je najduži od tri segmenta ždrijela. Na gornjemu dijelu prednje stijenke se nastavlja u otvor grkljana koji je omeđen epiglotisom i postraničnim naborima, *plicae aryepiglotticae*. Donji dio prednje stijenke čine stražnje površine prstenaste i vokalne hrskavice grkljane, zajedno s pripadajućim mišićima. Između štitne hrskavice i ariepiglotičnih nabora, nalazi se *recessus piriformis* (2,9).

Za akt gutanja su od iznimne važnosti mišići ždrijela. Riječ je o poprečnoprugastim mišićima koji svojim vlaknima tvore mišićnu ovojnici ždrijela, *tunica muscularis*. S obzirom na funkciju, dijelimo ih na konstriktore (stezače) i levatore (podizače). Stezači ždrijela su parni mišići s kružno položenim vlaknima koja se hvataju za vezivni tračak, *raphe pharyngis* i djelomice prelaze na kontralateralnu stranu. Poimence, riječ je o *m. constrictor pharyngis superior, medius et inferior*. Sva tri mišića imaju za funkciju sužavanje lumena ždrijela, no važno je izdvojiti funkciju *m. constrictor pharyngis superior* čijom se kontrakcijom na stražnjoj stijenci ždrijela stvara Passavantov nabor na koji se naslanja meko nepce tijekom akta gutanja. S druge strane, podizači ždrijela su parni mišići koji imaju uzdužno postavljena vlakna. Njihova se hvatišta nalaze na vezivnom tračku i među vlaknima drugih mišića ždrijela. Riječ je o *m. stylopharyngeus* i *m. palatopharyngeus* koji čini osnovu

prednjeg nepčanog luka, *arcus palatoglossus*. Funkcija im je, kao što naziv upućuje, podizanje ždrijela i grkljana, pri čemu se ždrijelo skraćuje (2).

Laringofarinks se s posteriorne strane nastavlja u jednjak, *oesophagus*. Riječ je o 23-26 cm dugoj mišićnoj cijevi koja povezuje ždrijelo sa želucem. Smješten je ispred kralježnice te na visini između jedanaestog i dvanaestog prsnog kralješka prelazi u želudac. Topografski se dijeli na tri dijela: *pars cervicalis*, *thoracica et abdominalis*. *Pars cervicalis* je dug oko 8 cm i proteže se od spoja sa ždrijelom do prvog prsnog kralješka. Dok u početku leži u medijanoj liniji, prema kaudalno je pomaknut ulijevo u odnosu na dušnik. *Pars thoracica* se pruža prema kaudalno u plosnatom dorzalnem konveksitetu do otvora u ošitu. U ovom segmentu razlikujemo njegov retrotrahealni dio i retroperikardni dio, pri čemu je važno naglasiti da je potonji važan jer povećanje srca uslijed mitralne stenoze ili perikardijalni izljev mogu biti potencijalni uzrok disfagije. Završni dio, *pars abdominalis*, je promjenjive dužine, ovisno o položaju ošita, položaju tijela, ispunjenosti želuca i stanju mišića jednjaka. To je posljedica mobilnosti donjeg dijela jednjaka koji prolazi kroz otvor ošita, *hiatus oesophagus*. Na jednjaku razlikujemo i tri suženja. Prvo odgovara samom otvoru jednjaka, u mirovanju je zatvoreno, a udaljeno je 15 cm od zubi. Riječ je o najužem mjestu jednjaka s prolaznim mjestom od 14 mm. Drugo je od zubi udaljeno 25 cm i naziva se aortnim suženjem jer nastaje na mjestu gdje se aortni luk i lijevi bronh naslanjaju na jednjak. Naposljetku, treće suženje je udaljeno 40 cm od zubi i 3 cm od *cardiae* te se njegov položaj mijenja ovisno o suženju. U svojoj stijenci, jednjak ima dva sloja mišića, vanjski uzdužni i unutarnji prstenasti. U kranijalnoj trećini je muskulatura poprečnoprugasta, a prema kaudalno se postupno zamjenjuje glatkom, da bi se na području kardije nalazili samo glatki mišići. Mišićni je sloj, osim toga, postaje deblji prema kaudalnom kraju. Za njihovu motoriku je odgovoran Auerbachov pleksus koji je smješten između dva navedena sloja. Funkcija jednjaka je prijenos hrane od ždrijela do želuca pa ga u funkcionalnom smislu dijelimo na gornji sfinkter, tijelo ezofagusa i donji sfinkter (10).

### 3.2. ANATOMSKE SPECIFIČNOSTI U DOJENČADI

Unatoč činjenici da je anatomija navedenih dijelova tijela najvećim dijelom slična između odraslih i djece, poglavito dojenčadi, postoje važne razlike. Tako valja naglasiti da su jezik, meko nepce, aritenoidne hrskavice te lažne i prave glasnice relativno veće u odnosu na svoju okolinu, nego li što je to slučaj u odraslih. Jezik se potpuno nalazi u usnoj šupljini pa je stoga orofarinks malen. Na lateralnim stijenkama usne šupljine se nalaze masni jastučići koji potpomažu sisanje. Grkljan se nalazi više položen pa se epiglotis proteže sve do mekog nepca, a ponekad ga može i prelaziti (11).

### 3.3. ŽIVČANI SUSTAV

S obzirom na to da je gutanje skup složenih kretnji, potrebna je regulacija od strane više komponenti središnjeg živčanog sustava, konkretno, na kortikalnoj razini, subkortikalnoj razini i na razini moždanog debla. U korteksu su to primarno i sekundarno osjetno područje, subkortikalno bazalni gangliji i talamus, a u produljenoj moždini dvije jezgre kranijalnih živaca: nucleus tractus solitarii i nucleus ambiguus (9).

U aktu gutanja su važna komponenta i dijelovi perifernog živčanog sustava. U procesu sudjeluju osjetne i motorne grane kranijalnih i cervikalnih živaca koje oživčuju usnu šupljinu, ždrijelo, dušnik i jednjak. Osjetna i motorna vlakna nose grane n. trigeminusa, n. vagusa i n. glossopharyngeusa, dok uz njih samo motorna vlakna nose n. facialis i tri cervikalna živca (C1-C3) (9).

### 3.4. FIZIOLOGIJA

Kako je već spomenuto, gutanje je složena radnja, čija je kompleksnost ponajviše posljedica činjenice da se ždrijelo na nekoliko sekundi mora pretvoriti u mjesto prolaska hrane, a da se pritom ne poremeti disanje. Akt se dijeli u tri faze : oralnu, faringealnu i ezofagealnu. Za razliku od faringealne i ezofagealne, oralna faza je pod utjecajem naše volje (1,2).

### 3.4.1. Oralna faza

Postoje različite podjele ove prve faze gutanja, ali ugrubo se može reći da se sastoji od pripremne faze, odnosno mastikacije, i voljne faze. Mastikacija ili žvakanje omogućuje usitnjavanje hrane i miješanje sa slinom kako bi se stvorio zalogaj pogodan za prolazak kroz probavni sustav. Iako se radnja započinje svjesno, velik dio uzrokuje sam refleks žvakanja. Većina je žvačnih mišića inervirana motoričkim granama n. trigeminusa, a nadzor procesa provode jezgre u moždanom deblu (1).

Nakon što je bolus pripremljen za gutanje, kontrakcijom mišića dna usne šupljine, voljno se potiskuje jezikom prema ždrijelu. Dolazi do otvaranja isthmus faucium i prijelaska hrane u ždrijelo. Time započinju faze gutanja koje se odvijaju automatski (1,2).

### 3.4.2. Faringealna faza

Pri dolasku hrane u stražnji dio usne šupljine, dolazi do podraživanja receptora za gutanje na nepčanim lukovima. Oni šalju impulse u moždano deblo, točnije u solitarni trakt, i dovode do automatskih kontrakcija ždrijelnih mišića. Te se kontrakcije uvijek događaju u istom slijedu. Prvo dolazi do kontrakcije *m. tensor veli palatini* i povlačenja mekog nepca prema Passavantovu naboru, čime se sprječava vraćanje hrane u nosnu šupljinu. Zatim se nepčani lukovi s obje strane povlače prema medijalno i stvaraju sagitalni procjep kojim hrana dolazi u stražnji dio ždrijela. Taj procjep djeluje selektivno i prema jednjaku propušta samo dovoljno sažvakano hranu. Sfinkterski sustav ždrijelnog tjesnaca sprječava povrat zalogaja u usnu šupljinu (*mm. palatoglossi*). U dušniku se glasnice tijesno primiču jedna prema drugoj, a cijeli se grkljan djelovanjem vratnih mišića podiže prema gore i naprijed. S obzirom na to da ligamenti priječe podizanje epiglotisa, ovi događaji uzrokuju njegovo svijanje prema natrag i posljedično zatvaranje otvora grkljana. Unatoč tome, važno je da su glasnice čvrsto priljubljene jer u suprotnom može doći do gušenja hranom. Navedeni mehanizmi odjeljuju dišni i probavni sustav i sprječavaju dospijevanje hrane u nos i dušnik.



Podizanje grkljana dovodi i do podizanja jednjaka, čime se širi njegov otvor. U isti mah dolazi i do opuštanja muskulature u proksimalna 3-4 cm jednjaka (gornji jednjački ili faringoezofagealni sfinkter) koja je između gutljaja kontrahirana kako bi se spriječilo dospijevanje zraka u probavni sustav. Naposljetku, kad je grkljan podignut, a jednjak otvoren, dolazi do kontrakcije mišića ždrijela koja počinje u njegovom gornjem dijelu i širi se distalno kako bi se hrana peristaltikom potisnula u jednjak. Opisani proces traje nešto manje od dvije sekunde (1,2).

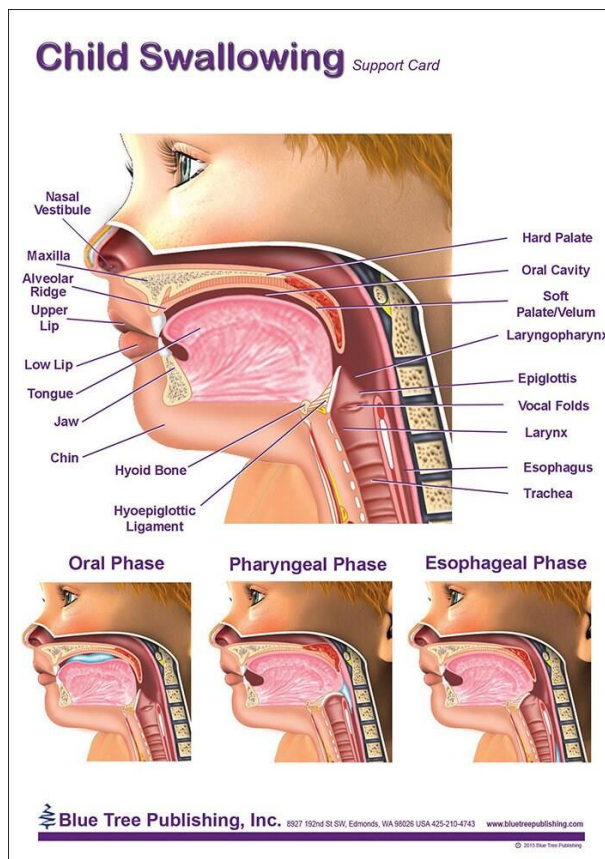
Ždrijelna faza gutanja sve skupa traje manje od šest sekundi, stoga se prekida samo mali dio dišnoga ciklusa. Naime, centar za gutanje specifično inhibira centar za disanje u produženoj moždini, neovisno o tome u kojoj je fazi (1).

### 3.4.3. Ezofagealna faza

Funkcija jednjaka je brzo provođenje hrane od ždrijela do želuca. Sukladno tome, u njemu nalazimo peristaltičke kretnje koje možemo podijeliti na primarne i sekundarne. Primarna peristaltika predstavlja nastavak ždrijelnog peristaltičkog vala započetog u faringealnoj fazi. Taj val dosegne želudac za 5 do 10 sekundi, ovisno o položaju tijela. U slučaju da se zalogaj ne uspije potisnuti ovim valom, dolazi do pojave sekundarnih peristaltičkih valova koji traju sve dok se hrana ne dopremi do želuca. Sekundarnu peristaltiku izaziva Auerbachov pleksus i refleks čiju aferentnu granu čine vlakna n. vagusa, a eferentnu n. glossopharyngeusa i n. vagusa. Peristaltiku proksimalne trećine jednjaka nadziru živčani impulsi za skeletne mišiće, dok je u srednjoj i distalnoj trećini glatko mišićje koje je pod jakim vagusnim nadzorom. Unatoč tome, u slučaju kljenuti vagusa, Auerbachov pleksus može postati dovoljno podražljiv da sam pokrene snažne sekundarne peristaltičke valove (1).

Djelovanjem Auerbachovog pleksusa, ispred vala peristaltike putuje val relaksacije. Kada taj val dođe do donjeg dijela jednjaka, dolazi do relaksacije cijele muskulature želuca i dijela dvanaesnika čime se omogućuje primanje potisnutog zalogaja. Na području 3 cm iznad gastroezofagealnog spoja nalaze se kružno položeni mišići koje nazivamo donjim jednjačkim sfinkterom ili gastroezofagealnim sfinkterom. Za razliku od tijela jednjaka koje je u stanju mirovanja relaksirano, ovaj je

sfinkter trajno tonički kontrahiran u svrhu zaštite sluznice jednjaka od kiselog želučanog sadržaja. Uslijed vala relaksacije koji je prethodno opisan, dolazi i do otvaranja gastroezofagealnog sfinktera i posljedičnog prolaska hrane u želudac (1).



Slika 1. Prikaz anatomije gutanja u djeteta (Child Swallowing Anatomical Chart)

[Internet]. [pristupljeno 2023 Jun 8]. Dostupno na:

[https://i.etsystatic.com/24944037/r/il/625726/3647293322/il\\_fullxfull.3647293322\\_4p7j.jpg](https://i.etsystatic.com/24944037/r/il/625726/3647293322/il_fullxfull.3647293322_4p7j.jpg)

#### 4. RAZVOJ MEHANIZMA SISANJA I GUTANJA U DOJENČADI

Istraživanje razvoja mehanizama sisanja i gutanja u dojenčadi je dobilo na važnosti posljednjih godina zbog sve većeg broja prematurusa koji se uspjevaju uspješno održati na životu, što je ujedno i omogućilo da se ovi mehanizmi istražuju. Većina terminski rođene djece se može nesmetano oralno hraniti, međutim jedan dio njih i veći dio prematurusa ima probleme pri efektivnom nutritivnom sisanju. Pojam

efektivnog nutritivnog sisanja uključuje sinkronizirane radnje sisanja, gutanja, disanja i ezofagealne funkcije (12).

Zrelo sisanje se sastoji od dvije komponente: sukcije i ekspresije. Sukcija podrazumijeva stvaranje negativnog tlaka u usnoj šupljini podizanjem mekog nepca, stezanjem usnama i spuštanjem donje čeljusti, dok ekspresija podrazumijeva kompresiju bradavice jezikom o tvrdo nepce u svrhu izvlačenja mlijeka. U zrele djece se ove dvije komponente odvijaju u sinkronicitetu i time omogućuju normalno sisanje. U pravilu se ovaj proces odvija brzinom od jednog usisa po sekundi. Osim nutritivnog, postoji i nenutritivno sisanje koje se pojavljuje odvojeno od ingestije hrane. Ono se odvija brzinom od dva usisa u sekundi, no u tom se procesu gotovo ne aktivira proces gutanja, što i omogućuje da se ovaj odvija nešto brže u odnosu na prvi. Upravo se nenutritivno sisanje razvija prvo pa stoga nije dobar pretkazatelj sposobnosti oralnog hranjenja jer je nemoguće donijeti zaključak o usklađenosti različitih faza gutanja (11).

Same komponente akta gutanja sazrijevaju u različito vrijeme i različitom brzinom. Potrebna je adekvatna formacija bolusa kako bi se refleks gutanja uopće inicirao i kako ne bi došlo do posljedične aspiracije. Upravo zato je gutanje nužno povezano s mehanizmom sisanja. Mogućnost razvoja vršnog ždrijelnog tlaka se pojavljuje prije nego mogućnost potpune relaksacije gornjeg ezofagealnog sfinktera, kao i pojava aboralne i propagacijske ezofagealne peristaltike. Nezrelost ovih procesa je posljedica nerazvijenosti miškulature i koordinacije neurofizioloških pandana (12).

Osim navedenih procesa, integracija disanja pri sisanju i gutanju je ključna. Naime, jako mala novorođenčad i dojenčad ima respiratornu frekvenciju od 40-60 puta u minuti, odnosno 1-1,5 u sekundi. S obzirom na to da nezrela faringealna faza može trajati od 0,35 do 0,75 sekundi, može doći do kompromitiranja vremena potrebnog za disanje. Usto, tijekom hranjenja dolazi do smanjenja frekvencije disanja, produženja faze ekspirija i skraćanja faze inspirija (12).

## 5. DIJAGNOSTIKA I PROCJENA DISFAGIJE U DJECE

Dijagnostika djece s disfagijom počinje s detaljnom anamnezom i kliničkim pregledom. Nažalost, ne postoje validirani upitnici koji bi se mogli koristiti u svrhu probira generalne pedijatrijske populacije (13).

Pri dijagnosticiranju disfagije, slijedi se već dogovoreni algoritam. Prvenstveno, valja odrediti je li uopće riječ o disfagiji ili nekom od bihevioralnih problema koji dovode do smanjenog unosa hrane. Ukoliko se ustanovi da je doista riječ o disfagiji, pristupa se daljnjoj obradi kako bi se ustanovilo o kojoj je vrsti disfagije riječ. U slučaju faringealne disfagije, važno je isključiti prisutnost aspiracije i odrediti uzrok kako bi se ustanovio daljnji tijek liječenja. Pretrage koje se koriste u dijagnostici su videofluoroskopija, endoskopija fleksibilnim endoskopom, pasaža barijevom kašom, slikovne metode i endoskopija.

Videofluoroskopija se još naziva i modificiranom studijom guranja peroralnog kontrasta. Hrana različite konzistencije, impregnirana barijem, se daje djetetu koje se radiografski snima latero-lateralno. Snimaju se sve faze gutanja i moguće je procijeniti postoji li penetracija ili aspiracija bolusa, za što je videofluoroskopija jedini objektivni pregled (5,12). S druge strane, pasaža barijevom kašom se koristi samo za evaluaciju ezofagealne faze (5).

Endoskopiju fleksibilnim endoskopom u pravilu obavlja otorinolaringolog. Riječ je o pretrazi koja daje uvid u stanje svih triju dijelova ždrijela, supraglotisa i glostisa. Prednost ove pretrage je u tome što djeca ne moraju biti izložena zračenju i moguće je pregledati dojeno dijete (5).

Slikovne metode su važan dio obrade jer daju informacije o postojanju aspiracije i stanju pluća. RTG tako najčešće otkriva znakove kronične plućne bolesti kao posljedice aspiracije, dok CT i MRI često otkrivaju anatomske malformacije koje su uzrok disfagije (5).

U endoskopske metode se ubrajaju direktna laringoskopija, bronhoskopija i ezofagoskopija. Često se obavljaju u tijeku iste procedure, za što je potrebna suradnja multidisciplinarnog tima. Ove pretrage daju dobar uvid u konkretno stanje

struktura odgovornih za normalno gutanje. Ovim se putem otkrivaju kongenitalne malformacije poput laringomalacije, laringotraheoezofagealnog rascjepa i traheomalacije (5).

## 6. NEDONOŠENOST KAO UZROK DISFAGIJE

Nedonošenost je jedan od najčešćih uzroka disfagije kod djece i kreće se između 10,5% do 24,5% kod djece rođene prije 37. tjedna gestacije, odnosno u onih s porođajnom masom manjom od 1500 g (14). Poteškoće u gutanju su posljedica više stanja. Zakašnjeli razvoj kontrole glave, pomicanja jezika i nepca i refleksa povraćanja, slabo sisanje, brzo umaranje i smanjeni laringealni osjet kao posljedica nerazvijenosti mogu dovesti do inadegvatnog gutanja (15). Osim nerazvijenosti samih struktura važnih za gutanje, uzrok disfagije je dijelom i jatrogen. Naime, prolongirana intubacija i traheostoma dodatno kompliciraju i odgađaju razvoj normalnog gutanja (5,15). Disfagija je, dakle, u prematurusa multifaktorijalna i različiti se uzroci isprepliću.

## 7. STRUKTURNE ABNORMALNOSTI

Anatomske malformacije mogu znatno omesti gutanje. Do toga može doći zbog opstrukcije lumena ili narušavanja koordinacije složenih pokreta potrebnih da bi se akt gutanja izveo (6).

### 7.1. STRUKTURNE ABNORMALNOSTI NOSA I NAZOFARINKSA

Opstrukcija nosa i nazofarinksa uzrokuju poteškoće pri disanju, što se reflektira i na oralnu i faringealnu fazu gutanja. Uzroci mogu biti različiti, poput alergijskog rinitisa, adenoidne hipertrofije, atrezije hoana, stenozе *aperturаe pyriformis* ili kongenitalne mase (16).

#### 7.1.1. Atrezija hoana

Atrezijom hoana nazivamo suženje ili potpuno blokadu hoana, otvora kojim se nosna šupljina otvara u nazofarinks. Riječ je o relativno rijetkom poremećaju s

incidencijom 1:7000, češće u ženske djece. Sraštenje može biti membranozno ili koštano i može biti unilateralno ili bilateralno. Često se pojavljuje u sklopu sindroma poput CHARGE, Crouzon, i Treacher-Collins. Bilateralna atrezija se prezentira kao novorođenačka asfiksija, sa stridorom i paradoksalnom cijanozom te je riječ o hitnom stanju koje zahtijeva kiruršku intervenciju. S druge strane, unilateralna atrezija se prezentira tek nakon 5-24 mjeseci, najčešće kao kronična rinoreja (17). Jedan od mogućih simptoma je i disfagija koja u ovom slučaju nastaje kao posljedica distresa kojeg ta djeca doživljavaju pri sisanju. Naime, u dobi od oko 5 mjeseci, djeca mogu disati na usta samo tijekom plakanja, ali ne i tijekom hranjenja (18).

#### 7.1.2. Kongenitalne intranazalne mase

Jedan od uzroka disfagije, poglavito u dojenčadi, mogu biti kongenitalne intranazalne mase. Najčešće je riječ o dermoidnoj cisti, gliomu ili encefalokeli (15).

Dermoidna cista je benigni kožni tumor koji je prisutan pri rođenju i raste sporo narednih nekoliko godina. Većina ih se dijagnosticira prije pete godine. Iako se može pojaviti bilo gdje na tijelu, najčešće se nalazi na glavi ili vratu, pogotovo na linijama embrionalnih spojeva. Upravo je zato riječ o najčešćoj kongenitalnoj malformaciji medijane linije nosa. Prezentiraju se poput kožnih izraslina koje izlučuju loj pa stoga povremeno mogu biti uzrok infekcije. Postojanje dlaka na izraslini je patognomonično za dermoidnu cistu. Liječenje je kirurško (19).

Gliomi spadaju u kongenitalne tumore sastavljene od glija stanica i fibrovaskularnog tkiva. Najčešće nemaju poveznice s CNS-om iako se ponekad može pronaći vezivni tračak povezan sa subarahnoidalnim prostorom. Češći su u muške djece i više od polovice ih se javlja intranazalno, u pravilu s lateralnih stijenki pa dovode i do devijacije septuma. Glavni simptomi su rinoreja i opstrukcija dišnog puta, s posljedičnom disfagijom (20).

Encefalokele se pojavljuju kao kongenitalna intranazalna masa u medijanoj liniji kao posljedica inadekvatnog zatvaranja koštanih struktura tijekom razvoja lubanje. Ovisno o sadržaju, dijelimo ih na meningokele, meningoencefalokele i

meningoencefalocistokele. Prema lokalizaciji mogu biti sincipitalne, to jest smještene na području čeone i nosne kosti, i bazalne, koje se prezentiraju kao intranazalne mase. Incidencija je jednaka za oba spola, a u 40% slučajeva se pojavljuje zajedno s nekom drugom malformacijom. Makroskopski je riječ o mekanim plavičastim masama koje pokazuju svojstvo transluminacije. Bazalne encefalokele često prolaze nezapaženo, osim u slučaju opstrukcije, kada mogu davati iste simptome kao i ostatak intranazalnih masa uz mogućnost rinolikvoreje i meningitisa (20).

### 7.1.3. Adenoidna hipertrofija

Adenoidima nazivamo nakupinu limfatičkog tkiva na posteriornoj i dijelu lateralnih stijenki nazofarinksa. U djece su često povećani i svoju maksimalnu veličinu dosežu u dobi od oko 6 ili 7 godina, da bi se tijekom adolescencije smanjili. Takva hipertrofija u djece može biti posljedica infektivnog, ali i neinfektivnog zbivanja (21). Riječ je o relativno čestom zbivanju s obzirom da je prevalencija među djecom i adolescentima oko 34,5% (22). Simptomi sugeriraju nazalnu opstrukciju, a najčešće je riječ o disanju na usta, kroničnom kašlju i slijevanju sluzi niz stražnji zid nazofarinksa, što sve može biti i uzrokom disfagije, pogotovo u manje djece i dojenčadi. U fizikalnom pregledu nalazimo karakterističan *facies adenoides*. U našem slučaju je važno naglasiti kako jedan od neinfektivnih uzroka adenoidne hipertrofije može biti gastroezofagealni refluks (GER), koji je i sam jedan od uzroka disfagije (21).

## 7.2. STRUKTURNE ABNORMALNOSTI USTA I OROFARINKSA

Strukturne abnormalnosti usta i orofarinksa predstavljaju zapreku pri sisanju u dojenčadi i u oralnoj fazi gutanja kod djece općenito. Često su povezane s drugim kraniofacijalnim dismorfizmima i nerijetko se javljaju u sklopu sindroma kao što su Treacher-Collins, Crouzon ili Beckwith-Weidemann. Najčešće abnormalnosti su retrognatija ili mikrognatija, rascijepi usne i nepca, nepce visokog svoda, makroglosija i kongenitalne oralne mase (6,15).

### 7.2.1. Retrognatija i mikrognatija

Retrognatija i mikrognatija su facijalni deformiteti, pri čemu se prvi odnosi na nepravilan međusoban položaj mandibule i maksile, dok se drugi odnosi na hipoplaziju mandibule s posljedično malom i povučenom bradom. Fetalna se mikrognatija pojavljuje jednom na 1000 rođenih, redovito uzrokuje retrognatiju i često se pojavljuje zajedno s drugim poremećajima. S druge strane, sama retrognatija se u pravilu nalazi kao izolirani defekt s povoljnom prognozom. Razvoj čeljusti je embriološki jako složen i ovisi o okolnim strukturama, stoga se ovi deformiteti često nalaze uz poremećaje žvačnih mišića, zubi i jezika. Nerijetko se uz mikrognatiju nalazi i rascjep nepca koji nastaje zbog pomaknutosti jezika prema gore uslijed manjka prostora u usnoj šupljini. Zbog navedenih razloga, djeca s mikrognatijom imaju probleme s disanjem i hranjenjem. Problemi s gutanjem kod teških su slučajeva vidljivi još *in utero*, a dovode do polihidramniona. Dijagnostika mikrognatije započinje još prenatalno, a zbog kompromitacije disanja i gutanja liječenje je složeno i zahtjeva suradnju multidisciplinarnog tima. S druge strane, retrognatija u pravilu zahtjeva samo liječenje malokluzije i estetske zahvate (23).

### 7.2.2. Rascjepi usne i nepca

Rascjep usne s ili bez rascjepa nepca spada među najčešće kongenitalne kraniofacijalne malformacije. Nastaju zbog nepravilnog spajanja *processus facialis* tijekom embrionalnog razvoja (24). S obzirom na zahvaćene strukture dijele se na rascjep primarnog nepca (CL), rascjep sekundarnog nepca (CP) i rascjep primarnog i sekundarnog nepca (CLP) (25). Navedene anatomske nepravilnosti uzrokuju poteškoće pri sisanju, žvakanju, gutanju i fonaciji. Glavni simptomi koji se javljaju jesu nazalni refluks, gušenje, kašljanje i poteškoće pri sisanju koje nastaju zbog nemogućnosti stvaranja intraoralnog tlaka i poremećaja u koordinaciji sisanja, gutanja i disanja. Vrsta i težina poremećaja hranjenja ovisi o tipu rascjepa. Svi rascjepi zahtijevaju kiruršku rekonstrukciju, ali čak i nakon nje mogu zaostati neki nedostaci. Najčešće je riječ o nazalnosti, gušenju i povraćanju. Zaostali simptomi mogu biti posljedica neuspjeha u rekonstrukciji i posljedičnih fistula, ili



velofaringealne insuficijencije koja je posljedica smanjene mobilnosti ili jatrogenih anatomskih promjena. U liječenje je potrebno uključiti multidisciplinarni tim (24,25).

### 7.2.3. Makroglosija

Makroglosijom nazivamo stanje u kojem jezik u mirovanju prelazi alveolarni greben. Dijelimo je na pravu, to jest onu koja je kongenitalna ili stečena, i relativnu koja može nastati iz različitih razloga. Najčešće se javlja u sklopu Beckwith-Weidemannovog sindroma, mukopolisaharidoza i Pompeove bolesti, a rjeđe je razlog hipertrofija mišića jezika, limfangiom ili hemangiom. Stečena makroglosija se najčešće javlja kao posljedica amiloidoze. Zbog promjene anatomskih odnosa, makroglosija uzrokuje poteškoće pri žvakanju, govoru i disanju. Prezentira se kao zadebljani, prošireni i produženi jezik na čijoj se površini mogu naći fisure ili ulceracije, asimetrija između maksilarnog i mandibularnog luka i sijaloreja. Česte su infekcije gornjeg dišnog sustava i glositisi. Sve navedeno dovodi do smetnji pri prolasku zraka i hrane i narušava koordinaciju potrebnu za normalno gutanje. Liječenje makroglosije je kirurško (26,27).

## 7.3. STRUKTURNE ABNORMALNOSTI HIPOFARINKSA I LARINKSA

Pri mehanizmu gutanja, podizanje grkljana pomaže pri pokretanju hrane dalje prema jednjaku, dok mehanizmi u hipofarinksu i larinksu sprječavaju aspiraciju. Anatomske i funkcionalne abnormalnosti u ovom području stoga mogu dovesti do faringealne disfagije. Najčešći su poremećaji laringomalacija, laringealni rascjepi i imobilnost glasnica (15).

### 7.3.1. Laringomalacija

Laringomalacija je kongenitalna malformacija grkljana koja je najčešći uzrok stridora u novorođenčadi i dojenčadi. Riječ je o najčešćoj malformaciji grkljana s prevalencijom između 1:2000 i 1:3000 (28,29). Postoje različite teorije o etiologiji

bolesti, ali trenutno je najprihvaćenija neurološka koja pretpostavlja neurosenzornu disfunkciju i posljedičnu inkoordinaciju mišića u supraglotičkom dijelu dišnog puta. Bolest se u pravilu manifestira unutar prva dva tjedna života. Vodeći simptom je inspiratorni stridor koji nastaje zbog uvlačenja suprapglotičkog tkiva, što dovodi do parcijalne opstrukcije. Iako je primarni problem na području dišnog sustava, usko je povezan s gutanjem, tim više što je riječ o djeci kod koje je koordinacija disanje-gutanje naročito važna. Upravo zato dolazi do pogoršanja simptoma tijekom hranjenja, što se manifestira kašljem, gušenjem i sporijim oralnim unosom hrane. Uspravni položaj djeteta i plač također dovode do pogoršanja simptoma. Važno je napomenuti i da postoji izražena poveznica između GERB-a i laringomalacije. Iako kauzalna veza nije utvrđena, dokazano je da se GERB pojavljuje u 70% pacijenata s laringomalacijom. U većine djece je bolest benignog tijeka i razrješava se kroz 12 do 18 mjeseci, dok ih desetina zahtjeva kirurški zahvat. U liječenju se koristi modifikacija tehnike dojenja i promjena formule te liječenje GERB-a uporabom H2-blokatora i IPP-a (29,30).

### 7.3.2. Laringealni rascjepi

Laringealni rascjep je rijetko stanje pri kojemu postoji komunikacija između stražnjeg laringotrahealnog zida i jednjaka. Ovisno o težini, može varirati od asimptomatskog stanja do respiratornog distresa. Težina rascjepa se klasificira po Benjamin-Inglišovoj ljestvici koja ima 4 kategorije. Simptomi bolesti uključuju kašalj, gušenje, stridor, rekurentni krup te rekurentne aspiracije s infekcijama dišnog sustava. Nerijetko se pojavljuje u sklopu drugih malformacija od kojih su neke i same uzroci disfagije, primjerice GERB, atrezija jednjaka, traheoezifagealna fistula i pareza ili paraliza glasnica. U većini slučajeva, potrebno je kirurško liječenje koje, ovisno o tipu rascjepa, varira od endoskopskog pristupa kod rascjepa tipa I i lakših varijanti tipa II, do otvorene laringoplastike kod preostalih tipova (31). Čak i nakon operacije kod dijela pacijenata zaostaju smetnje pri gutanju, iako većina nakon određenog vremena dobro tolerira normalnu prehranu (32).

### 7.3.3. Imobilnost glasnica

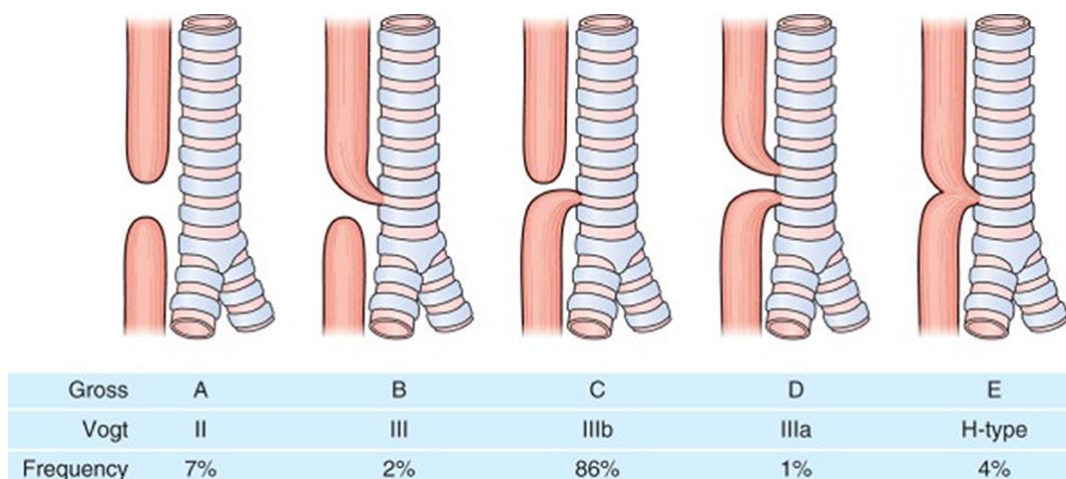
Ovisno o stupnju imobilnosti, razlikujemo parezu ili slabost, i paralizu kao potpunu imobilnost glasnica. Nadalje, imobilnost može biti unilateralna i bilateralna, pri čemu je unilateralna češća. Simptomi ovise o položaju glasnica, a najčešće je riječ o disfoniji, disfagiji, slabosti kašlja, dispneji i stridoru. Slabost glasnica uzrokuje nezaštićenost dišnog puta od čestica hrane pa su stoga česte aspiracije i posljedične pneumonije. Kod djece se kao poseban problem nameće tiha aspiracija zbog nerazvijenosti mehanizma kašlja. Etiologija poremećaja može biti različita, od ožiljkavanja i jatrogenog uzroka, preko novotvorina, sustavnih bolesti i poremećaja središnjeg i perifernog živčanog sustava. Među češće uzroke se ubrajaju ozljede *n. laryngeus superior* i *n. laryngeus recurrens*. Liječenje uključuje konzervativne metode poput modifikacije prehrane i različite kirurške metode (33,34).

## 7.4. STRUKTURNE ABNORMALNOSTI JEDNJAKA I DUŠNIKA

### 7.4.1. Atrezija jednjaka i traheozofagealna fistula

Atrezija jednjaka je jedna od najčešćih gastrointestinalnih anomalija u djece s incidencijom oko 1:3000 djece. Posljedica je poremećaja pri odvajanju dušnika u tijeku embrionalnog razvoja. Zbog toga je u većini slučajeva praćena traheozofagealnom fistulom. Patoanatomski postoje različite inačice ove anomalije, a najčešća je ona s atrezijom jednjaka na njegovom proksimalnom kraju koji završava slijepo i traheozofagealne fistule pri čemu su spojeni distalni bataljak jednjaka i dušnik. U oko desetine djece s ovom anomalijom nalaze se i anomalije kralježnice, anorektuma, srca, bubrega i ekstremiteta. Zajedno s njima, traheozofagealna fistula spada u tzv. VACTERL asocijaciju. Simptomi nastupaju ubrzo po rođenju, iako se već *in utero* može utvrditi polihidramnion. Prvo se po rođenju zamjećuju usta puna pjenušave sline, a ukoliko dođe do aspiracije, pojavljuju se kašalj, gušenje i cijanoza. Ti se simptomi dodatno pogoršavaju pri prvom podoju. Ako postoji fistula, trbuh je meteorističan, u suprotnom je uvučen. Kašalj, među ostalim, može dovesti do gastroezofagealnog refluksa pri čemu kiseli želučani sadržaj može putem fistule prodrijeti do traheobronhalnog stabla uzrokujući

pneumoniju. U slučaju H-tipa traheoezofagealne fistule, jedini simptom može biti povremeno zagrcavanje na tekuću hranu (35). Unatoč evidentnom uzroku ezofagealne disfagije, utvrđeno je da se uz nju često nalaze i poremećaji u oralnoj i faringealnoj fazi gutanja (36). U liječenju je važna parenteralna prehrana do kirurške korekcije poremećaja, koja se provodi u jedan ili više aktova (35).

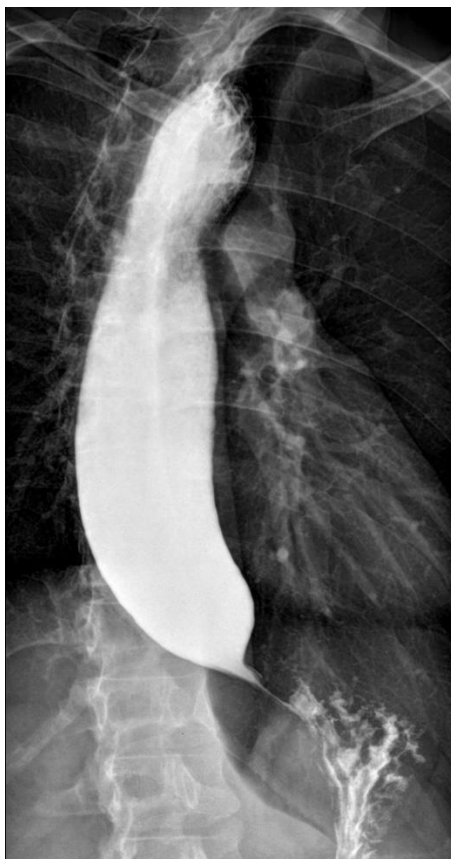

Slika 2. Klasifikacija različitih tipova ezofagealne atrezije (Classification of different types of Esophageal Atresia). [Internet]. [pristupljeno 13.06.2023.]. Dostupno na: [https://www.frontiersin.org/files/Articles/471766/fped-07-00497-HTML/image\\_m/fped-07-00497-g001.jpg](https://www.frontiersin.org/files/Articles/471766/fped-07-00497-HTML/image_m/fped-07-00497-g001.jpg)

#### 7.4.2. Ahalazija jednjaka

Ahalazija jednjaka je rijetka bolest uzrokovana nedostatkom Auerbachovog pleksusa na području distalnog dijela jednjaka i posljedičnog nedostatka peristaltike i relaksacije donjeg ezofagealnog sfinktera. Etiologija primarne ahalazije nije poznata, iako postoje teorije koje pretpostavljaju da je u podlozi autoimuni proces, virusna infekcija ili genetska predispozicija. S druge strane, sekundarna ahalzija se pojavljuje u Chagasovoj bolesti koju uzrokuje *Trypanosoma cruzi* (37). Glavni simptom je disfagija koja se javlja pri gutanju krute hrane. Manifestira se kao osjećaj zaostajanja zalogaja, ponekad s retrosternalnom boli i pokušajem dubokog udisaja ili naginjanja naprijed u svrhu olakšavanja tegoba. Osim disfagije, javlja se povraćanje neprobavljene hrane, bez želučane kiseline i žuči. Paroksizmi kašlja koji se javljaju

mogu dovesti do regurgitacije i aspiracije što uzrokuje ponavljajuće aspiracijske pneumonije. U liječenju ne postoje kurativne opcije pa se pribjegava opcijama koje mogu sačuvati funkciju jednjaka. Od lijekova se koriste nitrati, blokatori kalcijevih kanala i botulinum toksin. Unatoč tome, u većini je slučajeva potrebna kirurška intervencija (35,38).



Slika 3. Niknejad M. Znak ptičjeg kljuna u ahalaziji (bird-beak-sign-achalasia)

[Internet]. [pristupljeno 2023 Jun 28]. Dostupno na:

<https://radiopaedia.org/articles/achalasia>

#### 7.4.2. Vaskularni prsteni

Vaskularnim prstenom se naziva stanje pri kojem se dušnik i jednjak nalaze obgrljeni između aberantnih krvnih žila nastalih zbog poremećaja u embrionalnom razvoju. Riječ je o rijetkoj abnormalnosti koja se nešto češće pojavljuje u dječaka. Najčešće je riječ o desnostranom luku aorte s aberantnom lijevom *a. subclaviom* ili

dvostrukom luku aorte. Glavni su simptomi disfagija, glasno disanje i kašalj poput laveža (39). Mehanizam disfagije je u ovom slučaju mehanički, to jest, do nje dolazi zbog vanjske kompresije okolnih struktura na jednjak i dušnik, a tipično se javlja nakon početka uzimanja krute hrane. Liječenje je kirurško, a indicirano je samo u simptomatskim slučajevima (39,40).

## **8. NEUROMUSKULARNI UZROCI DISFAGIJE**

Neuromuskularni poremećaji mogu dovesti do disfagije na nekoliko razina. Ovisno o oštećenoj komponenti, ovi poremećaji mogu uzrokovati hipotoniju, zakašnjele reflekse i inkoordinaciju tijekom akta gutanja (6). U posebno se nezahvalnoj situaciji nalaze nedonešena djeca, pogotovo ona s manje od 34 tjedna gestacijske dobi, kod koje nije dovršen razvoj svih komponenti potrebnih za normalnu sekvencu sisanje-gutanje i gutanje-disanje. Prognoza ovisi o podležućoj bolesti pa se u tom smislu može govoriti o statičkim i progresivnim stanjima (15,16).

### **8.1. STATIČKA STANJA**

U statička stanja ubrajamo ona kod kojih generalno dolazi do razvojnog poboljšanja. Tu ubrajamo cerebralnu paralizu, cerebrovaskularne događaje, Arnold-Chiarijevu malformaciju, siringomijeliju, kongenitalne virusne infekcije i ozljede moždanog debla (15).

#### **8.1.1. Cerebralna paraliza**

Cerebralna paraliza je neprogresivni razvojni motorički poremećaj kretanja i položaja. Uz njih se često nalaze intelektualne poteškoće, epilepsije te poremećaje vida i sluha. Nastaje kao posljedica oštećenja kortikalnih i subkortikalnih struktura djelovanjem nokse u prenatalnom, perinatalnom ili postnatalnom razdoblju života. Najčešći uzroci cerebralne paralize su hipoksija, ishemija i infekcije. S obzirom na vrstu motoričkog oštećenja, postoji spastički, diskinetički i ataktički oblik, pri čemu se

spastički pojavljuje u 85% slučajeva. Osobito su često pogođena nedonešena djeca kod kojih se često pojavljuju periventrikularna oštećenja koja uzrokuju tetraparezu, teže mentalno zaostajanje te otežano žvakanje i gutanje, ponekad s otežanim disanjem (41). Cerebralna paraliza je glavno neurološko stanje u djece koje se povezuje s disfagijom. U dojenčadi dovodi do loše koordinacije sekvencije sisanje-gutanje-disanje (15). Naime, više od polovice djece u prvoj godini života ima problema sa sisanjem, a više od trećine s gutanjem. Kod trećine djece se nalaze i znakovi malnutricije. Iako je riječ o statičkom stanju, rast i razvoj mogu utjecati na stečenu funkciju i time otežati promjenu u prehrani, konkretno, prelazak s kašaste na krutu hranu (41,42). Osim toga, djeca s ovom bolesti imaju nerazvijen refleks povraćanja pa su stoga skloni tihoj aspiraciji i rekurentnim pneumonijama (42,43). Kronična aspiracija se dodatno komplicira prisustvom gastroezofagealnog refluksa i slinjenja koje nastaje zbog poremećaja voljnih pokreta (15) U liječenju je ključan proces rehabilitacije za koji postoje dva sustava – Bobathov i Vojtin. Od farmakološke se terapije primjenjuju miorelaksansi za liječenje spasticiteta te antiparkinsonici i benzodiazepini za liječenje ataksije i distonije. U slučaju težih oblika disfagije, potrebna je prehrana putem sonde ili gastrostome (41).

### 8.1.2. Arnold-Chiarijeva malformacija

Arnold-Chiarijevom, ili jednostavno Chiarijevom malformacijom se naziva malformacija stražnje lubanjske jame i stražnjeg dijela mozga – malog mozga, ponsa i produljene moždine. To uzrokuje probleme koji mogu uključivati tonzilarnu hernijaciju, siringe, hidrocefalus ili spinalni dizrafizam. Malformacija se klasificira u 5 grupa koje se označavaju rimskim brojem od I do V, pri čemu je Arnold-Chiari I najbenignija i najčešća. Arnold-Chiari IV je kontroverzna i u današnje se doba smatra zastarjelom dijagnozom. Postoje i malformacije koje se ne mogu konkretno svrstati ni u jednu od navedenih skupina pa ih se označava brojevima 0 ili 1.5. Neurološki simptomi su uzrokovani direktnom kompresijom, razvojem siringobulbije ili siringomijelije te opstrukcijom toka cerebrospinalnog likvora koji uzrokuje siringe i hidrocefalus. Glavni simptomi su subokcipitalne glavobolje, bol u stražnjem dijelu vrata, ataksija hoda, očne i otoneuralne smetnje (44). Kompresija na moždano deblo

i gornji dio leđne moždine dovodi do slabosti ždrijelnih mišića, što se manifestira kao apneja u snu i disfagija (45). Disfagija se prezentira različito, ovisno o dobi i tipu malformacije. Tako se kod novorođenčadi koja boluju od malformacije tipa II nalazi gušenje, kašalj, nosna regurgitacija, cijanoza u hranjenju, produljeno vrijeme hranjenja, a u kroničnim slučajevima zaostatak u rastu i razvoju. Kod starije su djece simptomi disfagije manje uočljivi, ali mogu dovesti do malnutricije i rekurentnih aspiracijskih pneumonija (46). Liječenje ovisi o tipu malformacije i potrebno je samo u simptomatskim slučajevima, pa stoga varira od medikamentnog za ublažavanje bolova i mučnine do kirurškog za teže slučajeve (44).

### 8.1.3. Kongenitalne virusne infekcije

Kao uzrok disfagije kod djece mogu se pronaći kongenitalne virusne infekcije. Najčešći su uzročnici citomegalovirus (CMV) i varicella zoster (VZV) (15).

CMV je najčešći uzročnik kongenitalnih virusnih infekcija koji uzrokuje gubitak sluha i različite neurološke deficite. Iako je većina zaraženih asimptomatska, kod nešto više od desetine se nalazi klinički manifestna bolest koja varira od blagih simptoma do zahvaćanja više organskih sustava. Virus poglavito zahvaća centralni živčani sustav i retikuloendotelni sustav pa se stoga najčešće prezentira s hepatosplenomegalijom, žuticom, osipom i neurološkim simptomima. S obzirom na to da je riječ o teratogenu, ponekad se djeca rađaju s mikrocefalijom. Virus može oštetiti različite dijelove mozga pa može doći i do oštećenja centara važnih za mehanizam gutanja (47,48).

Varicella zoster virus (VZV) je virus koji je uzročnik vodenih kozica pri primoinfekciji, odnosno herpes zostera u slučaju recidiva. Spada u skupinu herpesvirusa. Kod novorođenčadi je naročito opasan zbog komplikacija koje uključuju sekundarne bakterijske infekcije kožnih lezija, encefalitis, dehidraciju i hepatitis. Čovjek mu je jedini domaćin, a prenosi se kapljičnim putem. U rijetkim slučajevima može uzrokovati kongenitalni varicella sindrom (CVS) koji ima visoki morbiditet i mortalitet. Riječ je o sindromu koji nastaje kao posljedica teratogenog djelovanja virusa. Pogođena djeca se mogu prezentirati simptomima koji uključuju



neurološke deficite, lezije kože, hipoplazije udova i anomalije skeleta. Navedene manifestacije i komplikacije mogu biti uzrokom disfagije (49).

U posljednje se vrijeme kao uzrok disfagije spominje i kongenitalni Zika sindrom (CZS). Oboljela djeca pokazuju motoričke, kognitivne i jezične probleme. Problemi pri hranjenju se pojavljuju zbog disfagije koja se najčešće nalazi u oralnim i faringealnim fazama hranjenja zbog distonije jezika, kratkog frenuluma, dispozicije jezika i hiposenzitivnosti ždrijela. Uz disfagiju se često javlja aspiracija koja nerijetko rezultira infekcijama dišnog sustava. Sve navedeno je uzrok malnutricije i dehidracije koja se javlja u oboljelih (50).

## 8.2. PROGRESIVNA STANJA

U progresivna stanja ubrajamo bolesti koje isprva pokazuju poboljšanje, no s vremenom ponovno dolazi do pada funkcije. Uzroci su razni, a najčešće je riječ o neuromuskularnim i metaboličkim bolestima (15).

### 8.2.1. Neuromuskularne bolesti

Neuromuskularne bolesti nastaju zbog poremećaja živčanih vlakana, neuromišićne spojnice ili samih mišićnih vlakana. Mogu zahvaćati i kranijalne i spinalne živce. Najčešće je riječ o genetskim bolestima, iako postoje i one uzrokovane hormonalnim, upalnim ili autoimunim poremećajima. Klinička slika varira među različitim bolestima, ali im je zajedničko da postoji slabost u jednoj ili više mišićnih grupa, što dovodi do kontraktura, poteškoća pri kretanju, dizartrije, disfagije i problema pri disanju. Disfagija nastaje zbog poremećaja mišića inerviranih od strane kranijalnih živaca pa je najčešće riječ o orofaringealnoj disfagiji koja se pojavljuje uz salivaciju i dizartriju (51). Progresivne bolesti postaju simptomatske u različitim dobima. Tako one kod kojih se simptomi pojavljuju nakon treće godine imaju bolju prognozu (52). S obzirom na razinu na kojoj je došlo do oštećenja, mogu se podijeliti na bolesti prednjeg roga leđne moždine, bolesti neuromišićne spojnice, i bolesti koje zahvaćaju mišiće (51).

Najčešća bolest koja zahvaća prednji rog leđne moždine i uzrokuje disfagiju je spinalna mišićna atrofija (SMA). Bolest je u većini slučajeva uzrokovana delecijom SMN1 gena. Ovisno o početku bolesti i težini simptoma dijeli se na 4 tipa. Kod djece oboljele od SMA tipa I su poteškoće pri hranjenju i gutanju najveće. Iako slijed propadanja funkcije varira od bolesnika do bolesnika, svi završavaju na prehrani putem sonde. U slučaju SMA tipa II i III, razina disfagije je usko povezana s cjelokupnom motoričkom funkcijom, a posljedica je slabosti submentalnih mišića, mišića jezika uz kompenzatorni položaj glave (51,53).

U bolesti neuromišićne spojnice se ubrajaju kongenitalni miastenični sindrom (CMS) i juvenilna miastenija gravis (JMG). CMS je uzrokovan mutacijom različitih gena potrebnih za normalno funkcioniranje neuromišićne spojnice. U više od 50% slučajeva oboljela djeca pokazuju poteškoće pri hranjenju, što se manifestira slabim sisanjem i gušenjem. Drugi česti znakovi i simptomi u novorođenčadi su stridor, bulbarna slabost, kongenitalne kontrakture i epizode apneje. U JMG je bulbarna slabost češće opisivana u odnosu na CMS (51,54).

Postoji niz bolesti različitih etiologija koje djeluju izravno na mišiće. Najčešće su Beckerova i Duchenneova mišićna distrofija. I jedna i druga X-vezane bolesti nastale kao posljedica mutacije gena za distrofin, pri čemu se Duchenneova najčešće prezentira između 3. i 5., a Beckerova između 10. i 20. godine života. I u jednoj i u drugoj bolesti se disfagija pojavljuje često i nerijetko je udružena s teškoćama pri govoru. Od ostalih bolesti mišića koje se mogu prezentirati disfagijom valja izdvojiti fascioskapulohumeralnu mišićnu distrofiju (FSHD), juvenilni dermatomiozitis (JDM), Friedrichovu ataksiju i miotoničku distrofiju tipa I (51,55).

#### 8.2.2. Metaboličke bolesti

Metaboličke su bolesti nasljedne, najčešće monogenske, te se u pravilu prate mendelovski način nasljeđivanja, iako se ponekad nasljeđuju i maternalnim putem. Postoji velik broj ovih bolesti, mnoge su od njih još i neistražene, poglavito zbog toga što su jako rijetke. Mutacije gena uzrokuju neadekvatnu funkciju proteina i posljedični biokemijski poremećaj, stoga često zahvaćaju više od jednog organskog sustava.

Neke od bolesti koje se među ostalim prezentiraju i disfagijom su Menkesova bolest, Pompeova bolest te mukopolisaharidoze (15,56).

Menkesova bolest je nasljedni poremećaj transporta bakra, a naziva se još i bolešću lomljive kose jer dolazi do njenog lomljenja na nekoliko centimetara od korijena. Mutacija AT-P7A koja je odgovorna za poremećaj se prenosi X-vezano recesivno. Enzimi ovisni o bakru postaju disfunkcionalni, što uzrokuje progresivne degenerativne promjene na mozgu koje se manifestiraju hipotonijom, konvulzijama te mentalnim i neurološkim propadanjem koje počinje od rane dojenačke dobi. Sve navedeno dovodi do teškoća pri hranjenju, među ostalim i disfagije koja se dodatno otežava i malformacijama lubanje koje se pojavljuju uz ovu bolest. Komplikacije uključuju GERB, aspiraciju u infekcije dišnog sustava (56,57).

Pompeova bolest ili glikogenoza tipa 2 je nasljedna bolest nakupljanja. Zbog manjka enzima odgovornog za hidrolizu glikogena, dolazi do njegovog nakupljanja u lizosomima stanica, ponajviše mišića i srca. S obzirom na manifestaciju, dijeli se na infantilni i neinfantilni oblik. Infantilni se oblik, nadalje može manifestirati tipično i atipično, pri čemu se u potonjem slučaju simptomi pojavljuju kasnije i sporije progrediraju te ne zahvaćaju srce. Tipična prezentacija obuhvaća hipotoniju, teškoće u hranjenju, slabost refleksa i kardiomegaliju (56). Poremećaj gutanja se u oralnoj fazi nalazi kod većine, a u faringealnoj fazi kod sve djece, pri čemu problem najčešće nastaje pri započinjanju gutanja. Često se nalazi i tiha aspiracija (58).

Mukopolisaharidoze spadaju u skupinu lizosomskih bolesti. Nastaju zbog nakupljanja glikozaminoglikana u lizosomima. Gotovo se sve nasljeđuju autosomno recesivno i jako su međusobno slične. Dob pojavljivanja i brzina progresije je različita za svaku od bolesti, ali najčešće postaju manifestne oko prve godine života, dok se oko druge ili treće godine života mogu međusobno diferencirati. Simptomi i znakovi obuhvaćaju osebujne i grube crte lica, poremećaj u rastu kostiju, zadebljanje kože i veziva, neurološke simptome i mentalno zaostajanje. Prije nego što bolest postane manifestna, prezentiraju se stalnom sekrecijom iz nosa i čestim upalama uha i gornjih dišnih putova (56). Upravo neurološki poremećaji, anatomske malformacije i

česte infekcije dovode do poremećaja gutanja u oralnoj i faringealnoj fazi koji se najčešće manifestiraju kao teškoća pri žvakanju, kašalj i gušenje (59).

## 9. INFEKTIVNI UZROCI DISFAGIJE

U djece su infekcije gornjeg dišnog sustava česte. Upale mogu dovesti do privremenog poremećaja u funkciji aerodigestivnog trakta, stoga naglo nastalo disfagija u pravilu upućuje na infektivno zbivanje (60).

### 9.1. AKUTNI FARINGITIS I TONZILITIS

Faringitisom se naziva upala sluznice ždrijela. Najčešće je uzrokovana respiratornim virusima, iako uzročnici mogu biti i bakterije, najčešće BHS-A i *Haemophilus influenzae*. Virusna infekcija najčešće prethodi bakterijskoj, a riječ je o čestoj bolesti koja je u većini slučajeva samoograničavajuća i u pravilu do oporavka dolazi kroz tjedan dana, neovisno je li riječ o virusnoj ili bakterijskoj podlozi bolesti. Unatoč tome, postoje i infekcije, poput one EBV-om, kod kojih je faringitis dio sindroma infektivne mononukleoze i *coxackievirusom* koji uzrokuje herpanginu. U sklopu faringitisa, često se javlja i upala krajnika – tonzilitis. Simptomi uključuju povišenu tjelesnu temperaturu, grlobolju, tonzilarni eksudat i uvećane submandibularne i submentalne limfne čvorove. Kao posljedica oteknuća tonzila, mogu se javiti disfagija i odinofagija (61,62). Liječenje u većini slučajeva nije potrebno s obzirom na samoograničavajući karakter bolesti, ali se u svrhu sprječavanja komplikacija za liječenje bakterijskog tonzilitisa koristi penicilin. Rekurentni tonzilitis može biti indikacija za tonzilektomiju. Komplikacije tonzilofaringitisa su reumatska vrućica i glomerulonefritis, autoimuni neuropsihijatrijski poremećaj, apscesi te sindrom povišene tjelesne temperature, aftoznog stomatitisa, faringitisa i adenopatije (63).

## 9.2. APSCESI GLAVE I VRATA

Apscesi su lokalizirane nakupine gnoja koje na području glave i vrata u pravilu nastaju kao komplikacije drugih bakterijskih upalnih stanja. Najčešće je riječ o peritonzilarnom i retrofaringealnom apscesu. Od ostalih koji se mogu prezentirati disfagijom valja spomenuti retrofaringealni, submandibularni, bukalni, parafaringealni i kaninski. Liječenje apscesa uključuje inciziju i drenažu te antibiotsku terapiju (60).

Peritonzilarni apsces je relativno česta upala glave i vrata, poglavito u adolescenata. Najčešće nastaje kao komplikacija akutnog tonzilitisa. Klinički se prezentira kao unilateralna progredirajuća bol u grlu uz febrilnost, oteklina na području nepca i ždrijelnog tjesnaca, halitozu, disfagiju, odinofagiju, trizmus i cervikalnu limfadenopatiju. Povećanje apscesa ponekad može uzrokovati i prigušenje glasa (64).

Retrofaringealni apsces se pojavljuje nešto rjeđe od peritonzilarnog (60). Najčešće se pojavljuje djece mlađe od pet godina i potencijalno je životno ugrožavajuća bolest jer može uzrokovati opstrukciju gornjeg dišnog puta s posljedičnom asfiksijom ili se upala može proširiti distalno i uzrokovati medijastinitis. Pojavljuje se kao komplikacija infekcija gornjih dišnih putova u sklopu kojih se razvija supurativni cervikalni limfadenitis koji zatim može prijeći u apsces. Prezentira se sličnim simptomima kao i peritonzilarni apsces, s tim da je oteklina lokalizirana na području orofarinksa, disfagija i odinofagija su izraženije, nalaze se znakovi respiratornog distresa te se vrat drži u fleksijskom položaju u svrhu smanjenja boli (65).

## 9.3. EPIGLOTITIS

Epiglotitisom se naziva upalno stanje koje obuhvaća područje supraglotisa: epiglotis, aritenoide, ariepiglottični nabor i valekulu. Zbog edema supraglotičkih struktura i potencijalne asfiksije spada u životno ugrožavajuća stanja. U djece je unatoč dostupnom cjepivu glavni uzročnik *Haemophilus influenzae* tipa B (HIB). Simptomi bolesti su u početku blagi, bez prodromalne faze, nakon čega se

dramatično pogoršavaju. Vodeći simptomi su slinjenje, disfagija i uznemirenost. Opstrukcija dišnog puta se očituje kao stridor i može dovesti do respiratornog distresa. U terapiji je važno žurno otvaranje dišnog puta, smanjenje edema kortikosteroidima te antibiotsko liječenje (66,67).

#### 9.4. INFEKTIVNI EZOFAGITIS

Infekcije su treći po učestalosti uzrok ezofagitisa, nakon eozinofilnog i refluksnog ezofagitisa. Češće se nalazi kod djece koja su imunokompromitirana. Infekcije su najčešće gljivične, nešto rjeđe virusne i najrjeđe bakterijske. Kao najčešći uzročnik se izdvaja *Candida albicans* koja se ponaša kao oportunistički patogen. Dijagnoza je često teška zbog nemalog broja asimptomatskih slučajeva. U slučaju da simptomi postoje, prezentira se odinofagijom, disfagijom, oralnim drozdom, mučninom, povraćanjem i abdominalnim bolovima. Endoskopski se vide bijeli plakovi na stijenka jednjaka, koji se ne mogu isprati. Liječi se antifungicima. Dosta rjeđi uzročnik gljivičnog ezofagitisa jest *Aspergillus* sp. koji se prezentira sličnim simptomima. Od virusnih uzročnika valja izdvojiti HSV i CMV koji se prezentiraju odinofagijom, disfagijom, mučninom i ponekad krvarenjem. Bakterijske su upale iznimno rijetke, a uzrokuju ih komenzali iz usne šupljine i gornjih dišnih puteva (68).

#### 10. NOVOTVORINE KAO UZROK DISFAGIJE

Novotvorine aerodigestivnog sustava su relativno rijetke u djece, ali mogu poremetiti njegovu normalnu anatomiju i tako uzrokovati disfagiju. Najčešće je riječ o hemangiomima, limfangiomima, papilomima, lejomiomima i neurofibromima (60).

Hemangiomi su najčešći tumor dječje dobi i poglavito se pojavljuju na području glave i vrata. Mogu se javiti u kapilarnom, kavernožnom ili miješanom obliku i imaju tendenciju značajnog rasta u proliferativnoj fazi (60). U rijetkim se slučajevima pojavljuju na području aerodigestivnog trakta, kada mogu predstavljati mehaničku prepreku prolasku hrane i ponekad zraka. Iako su u pravilu asimptomatski i s vremenom se povlače, mogu uzrokovati simptome disfagije, hipersalivacije i

intermitentne aspiracije uz rekurentne aspiracijske upale dišnog sustava.

Dijagnosticiraju se relativno jednostavno fleksibilnim laringoskopom, a liječenje je potrebno u simptomatskim slučajevima (69).

Limfangiomi su također relativno česti u dječjoj dobi. Također se pojavljuju u tri različita oblika – kapilarnom, miješanom i kao cistični higrom, koji je naročito čest na području glave i vrata. Za razliku od hemangioma, ne rastu brzo u proliferativnoj fazi (60,70). Glavnina ih se javlja na području glave i vrata te se prezentiraju sličnom simptomatologijom kao i hemangiomi (70).

Papilomi koji se mogu prezentirati disfagijom se najčešće pojavljuju u jednjaku (60). Riječ je ezofagealnim skvamoznim papilomima, rijetkim benignim epitelijalnim lezijama nejasne etiologije. Iako se češće pojavljuju u odraslih, u posljednje vrijeme raste i incidencija u djece. Zanimljivo je da gotovo ni u jednom slučaju pacijenti nisu pozitivni na HPV. Najčešće su asimptomatski, ali se od simptoma najčešće navode abdominalni bolovi, gastroezofagealni refluks i disfagija (71).

Lejomiomi se najčešće nalaze u jednjaku u sklopu difuzne ezofagealne lejomiomatoze (DEL). To je iznimno rijetka bolest u djece, a nerijetko se viđa zajedno s Alportovim sindromom. Prema istraživanjima, smatra se da je DEL dio šireg poremećaja ezofagealno-vulvarno-rektalne lejomiomatoze. Obično se manifestira u ranom djetinjstvu simptomima disfagije, upalama pluća i zastojem u rastu (72).

Neurofibromi koji se pojavljuju na području grkljana se mogu prezentirati simptomima disfagije. Najčešće se nalaze u sklopu neurofibromatoze tipa 1 ili 2 (60). U djece je to jako rijetko stanje koje varira od asimptomatskog do manifestnog sa simptomima stridora, disfagije i disfonije (73).

## **11. TRAUMATSKI UZROCI DISFAGIJE**

### 11.1. OZLJEDA USTA I ŽDRIJELA

Ozljede usta i orofarinksa spadaju među češće traume u djece. Često su previđene zbog brzog i dobrog cijeljenja na području glave i vrata pa se stoga medicinska pomoć traži samo u slučaju postojanja simptoma koji uključuju disfagiju, krvarenje i bol (74). Najčešće je riječ o laceracijama koje nastaju u male djece i predškolaca u slučaju pada s objektom u ustima ili u slučaju da im skrbnik ili drugo dijete namjerno stavlja kakav objekt u usta. Primjer takvih objekata su lizalice, četkica za zube i pribor za jelo. Svakako u obzir valja uzeti i mogućnost zlostavljanja djeteta, pogotovo u dojenčadi i male djece. Slučajevi zlostavljanja su ponekad praćeni i frakturama viscerokranija i dislokacijom temporomandibularnog zgloba (75).

### 11.2. PROGUTANA STRANA TIJELA

Gutanje predmeta je čest problem u male djece koja ih u igri stavljaju u usta pa ih nehotice i progutaju. Većina tih predmeta neometano prođe kroz probavni trakt, međutim u slučaju većih, oštrih ili korozivnih predmeta, mogu uzrokovati veća oštećenja poput erozije, kompresije na dušnik ili perforacije jednjaka (35,76). Predmeti koji se najčešće gutaju su kovanice, znatno rjeđe su to hrana i mali plastični ili metalni predmeti. U slučaju da se predmet zaglavi ili dovede do oštećenja, najčešći su simptomi gušenje, pokušaj povraćanja ili povraćanje, disfagija ili odinofagija, kašalj i slinjenje. Osobit oprez je potreban u slučaju ingestije disk baterije koja može uzrokovati i korozivna oštećenja. Pri dijagnostici se koriste RTG i ezofagoskopija tijekom koje se najčešće strano tijelo i uklanja (76).

### 11.3. KOROZIVNA OŠTEĆENJA

Oštećenja uzrokovana ingestijom koroziva se najčešće viđa u male i predškolske djece. Unos tih tvari je nenamjieran i može se spriječiti adekvatnom prevencijom. Upravo se zato ovakve ozljede najčešće viđaju u zemljama u razvoju. Progutane tvari mogu biti po konzistenciji krute i tekuće, a prema vrsti kemikalije kiseline ili lužine. Kruti korozivi najčešće zaostaju u jednjaku i uzrokuju opekline, dok



tekući prolaze dalje i češće uzrokuju veća oštećenja. Također, lužine su u pravilu opasnije od kiselina jer ne dovode do koagulacijske, već do likvefakcijske nekroze koja omogućuje dublje prodiranje, pa čak i perforaciju. Uz heteroanamnezu koju skrbnik djeteta pruža, prezentacija uključuje disfagiju i odinofagiju, slinjenje i ponekad nagon na povraćanjem. Često se nalaze erozije na području usana i usne šupljine. U slučaju aspiracije koroziva, pojavljuju se kašalj i dispneja. U dijagnostičkom postupku je važna RTG snimka pluća i što hitnija ezofagoskopija. Liječenje uključuje prekid oralnog hranjenja i prelazak na parenteralnu prehranu do adekvatnog cijeljenja, nakon čega se postupno opet uvodi normalna prehrana ako je to moguće. Korozivna ozljeda nakon cijeljenja može dovesti do stvaranja striktura jednjaka. Njihovo se nastajanje pokušava spriječiti primjenom kortikosteroida, a ako ne uspije, potrebno je endoskopsko širenje (35,77).

## **12. KARDIOPULMONALNI UZROCI DISFAGIJE**

Kardiopulmonalne bolesti ponekad mogu uzrokovati teškoće pri gutanju. Najčešće je riječ o novorođenčadi i dojenčadi pri čemu je nedonešenost značajan rizični faktor. Bolesti i stanja povezana sa srcem i plućima koja mogu uzrokovati disfagiju su kongenitalni srčani defekti, bronhopulmonalna displazija te stanja nakon torakalnih kirurških zahvata (6).

Kongenitalni srčani defekti su malformacije srca i velikih krvnih žila koji nastaju zbog pogreške u embrionalnom ili fetalnom razvoju. Pri rođenju se oboljela djeca različito prezentiraju, ovisno o vrsti greške. Disfagija koja se javlja u ovim slučajevima je multifaktorijalna, a uzroci su sama težina i iscrpljujući karakter bolesti, nezrelost i zakašnjeli razvoj, jatrogeni učinci te komorbiditeti koji često uključuju druge anatomske malformacije. Većina djece pokazuje nezrelost i nekoordinaciju procesa sisanje-gutanje-disanje. Težina bolesti i nemogućnost adekvatnog sisanja dodatno ometaju normalan rast i razvoj i dodatno pogoršavaju ionako prisutno zamaranje i slabost pri sisanju (78).

## 13. GASTROINTESTINALNI UZROCI DISFAGIJE

### 13.1. GERB

Gastroezofagealni refluks (GER) je normalna pojava u zdrave dojenčadi, a obilježava se kao patološki (GERB) tek u slučaju simptoma koji narušavaju kvalitetu života ili dovode do komplikacija. S vremenom se fiziološka regurgitacija smanjuje te oko 18. mjeseca života potpuno prestaje. Tome pridonosi činjenica da dijete postupno počinje sjediti, a vodoravni položaj pogoduje pojavi refluksa (35). S druge strane, kod manjeg dijela djece ne dolazi do povlačenja, već se GER nastavlja i može početi davati različite simptome (6). Patološki se refluks često nalazi kod djece s drugim komorbiditetima koji uključuju neurološke poremećaje, kronične plućne bolesti, hijatalnu herniju i stanja nakon kirurškog zahvata na jednjaku. Mala djeca se prezentiraju razdražljivošću, plačem, nenapredovanjem i hematemezom, dok se veća djeca žale na retrosternalnu bol i žgaravicu (35). Disfagija se javlja zbog niza razloga, a često je već prisutna zbog primarne bolesti kojoj je GERB komplikacija. Naime, regurgitacija kiselog sadržaja može smanjiti osjet sluznice ždrijela i grkljana, što rezultira smanjenom reaktivnošću grkljana. To dovodi do disfunkcije u faringealnoj fazi gutanja i posljedične orofaringealne disfagije (79). Važna komplikacija GERB-a je ezofagitis koji se prezentira odinofagijom, disfagijom i odbijanjem hrane. U rijetkim slučajevima, ezofagitis može uzrokovati i strikturu jednjaka. U dijagnostici je važna ezofagoskopija, a za evaluaciju disfagije se koriste već opisane metode. Liječenje varira ovisno o težini bolesti, a uključuje H<sub>2</sub>-blokatore i inhibitore protonske pumpe (IPP) U blažim stanjima koriste se antacidi i oralni gel-pripravci na bazi alginata i karbonata (35). Od nemedikamentnog liječenja valja spomenuti zgušnjivače koji smanjuju regurgitaciju (35), ali i smanjuju poteškoće pri gutanju i smanjuju učestalost aspiracija (80).

### 13.2. EOZINOFILNI EZOFAGITIS

Eozinofilni ezofagitis (EoE) posljednjih godina postaje jedan od glavnih uzroka disfagije u djece, kao i u odraslih (81). Riječ je o imunosno i antigenima posredovanom kroničnom upalnom stanju s predominantno eozinofilnim infiltratom.

Iako se eozinofilna upala može pojaviti bilo gdje u gastrointestinalnom traktu, predominantno se nalazi u jednjaku (82). Patofiziologija bolesti je dosta složena, ali u suštini je riječ o alergijskoj upali koja pokreće mehanizme urođene i stečene imunosti koji uzrokuju degranulaciju eozinofila koji oštećuju tkivo i dovode do dismotiliteta (83). Otkrivena je i genetska podloga bolesti koja povezuje eozinofilni ezofagitis s drugim atopijskim bolestima. Iako su pronađene mnoge mutacije koje doprinose nastanku EoE-a, najčešće se nalazi pojačana ekspresija CCL26 gena, čija se ekspresija dodatno pojačava djelovanjem interleukina 13 (84). Dijagnoza se najčešće postavlja između 6. i 12. godine života, pri čemu može proći više od godine dana dok se ne postavi definitivna dijagnoza (85). Najčešći su simptomi disfagija u smislu osjećaja zaostajanja hrane u jednjaku i osjećaj nelagode u prsima tijekom hranjenja. Zbog toga djeca izbjegavaju hranu kruće teksture, jedu sporije i piju veće količine vode kako bi potisnuli zalogaj prema želucu. Simptomatologija se ponekad preklapa s onom koju nalazimo kod GERB-a, pa se uz disfagiju može javljati i žgaravica, regurgitacija, a u težim slučajevima i usporen rast. Dijagnozu dodatno otežava prisutnost drugih intolerancija i alergija na hranu koje mogu istaknuti bol u trbuhu i mučninu kao vodeće simptome (86). Progresija upale može dovesti do stvaranja fibroze jednjaka, poglavito u mlađih odraslih osoba, čime se dodatno pogoršavaju disfagija i odinofagija (82). U dijagnostičkom postupku, ključnu ulogu imaju endoskopski pregled i patohistološka analiza. Pretraga krvi pokazuje eozinofiliju tek u manjem broju pacijenata. S druge strane, nalaz ezofagoskopije uključuje bijele linearne eksudate, linearno brazdanje, zadebljanje i bljedilo sluznice i moguć nalaz trahealizacije i striktura jednjaka. Makroskopski nalaz ponekad može biti nalik onome u slučaju GERB-a, ali za razliku od njega, obuhvaća cijeli jednjak, a ne samo njegov distalni dio (87). Histološki se nalaze eozinofilni infiltrat, a kriterij za dijagnozu je prisustvo više od 15 eozinofila u vidnom polju, ponekad uz eozinofilne mikroapscese, hiperplazija bazalne zone i fibroza lamine proprije. Budući da proces u pravilu zahvaća cijeli jednjak, važno je uzeti nekoliko uzoraka i s proksimalnog i s distalnog kraja jednjaka, neovisno o njihovom makroskopskom izgledu (88). U terapiji se koriste inhibitori protonske pumpe, topikalni kortikosteroidi i terapija eliminacijom hrane, koja se pokazala naročito uspješnom kod djece, a provodi se *step-up* ili *step-down* režimom (89). Redovite su kontrole važne zbog toga što je modifikacija terapije

individualna, a rani stadiji fibroze u djece su često reverzibilni. Poteškoću predstavlja činjenica da je korelacija između histološkog odgovora i smanjenja simptoma relativno slaba (82).

## **14. JATROGENI UZROCI DISFAGIJE**

### **14.1. PROLONGIRANA INTUBACIJA, PARENTERALNA I ENTERALNA PREHRANA**

Prolongirana intubacija, koja je potrebna u mnogim teškim medicinskim stanjima, često dovodi do laringealne ozljede koja je uzrok disfagije. Incidencija je visoka među odraslima, a pretpostavlja se među djecom još i veća s obzirom na anatomske razlike između djece i odraslih (90). Težina disfagije ponajviše ovisi o podležućem uzroku pa je najčešće riječ o blagoj disfagiji uzrokovanoj lokalnim laringealnim edemom koji dovodi do smanjene reaktivnosti grkljana. Teži oblici postintubacijske disfagije su među ostalim povezani s komplikacijama poput pneumonije, odgođenog prijelaska na normalnu prehranu i potrebu za enteralnim ili parenteralnim hranjenjem što može prolongirati hospitalizaciju (91). Nemogućnost oralnog uzimanja hrane zahtijeva korištenje gastričnih ili enteralnih tubusa, ili parenteralnu prehranu. To u novorođenčadi i dojenčadi može dodatno odgoditi razvoj gutanja i otežati i produljiti disfagiju (6).

### **14.2. TRAHEOSTOMIJA**

Traheostomija je potrebna u nizu stanja u kojima je potrebno postavljanje dišnog puta ili u slučaju toaleta aerodigestivnog sustava pri teškoj disfagiji kod djece (92). Položaj trahealne kanule uzrokuje lokalni edem i smanjuje reaktivnost grkljana. Osim toga, onemogućuje stvaranje pozitivnog subglotičkog tlaka potrebnog za mehanizam kašlja, a to sve zajedno pridonosi aspiraciji, koja je u ovim slučajevima najčešće tiha. Ostali faktori koji pridonose disfagiji su otežano podizanje grkljana i otežana relaksacija gornjeg ezofagealnog sfinktera (93).

## 15. ZAKLJUČAK

Disfagija je stanje koje se može pojaviti u djece u sklopu raznih bolesti, a predstavlja značajan problem zbog nemogućnosti normalnog hranjenja. S obzirom na to da je akt gutanja iznimno složen, poremećaj ili malformacija različitih organa ili funkcionalnih jedinica mogu dovesti do disfagije. Uzroci se najčešće nalaze u anatomskim malformacijama ili novotvorinama aerodigestivnog sustava, na neuromuskularnoj razini ili u različitim upalnim stanjima. Kao poseban rizični faktor za nastanak disfagije kod djece se ističe prematuritet, a sve veći broj prerano rođene djece koja uspješno preživljavaju s malom porodnom težinom ili malom gestacijskom dobi uzrokuje porast incidencije disfagije kod djece. Uz to, u razvijenim je zemljama, rastući uzrok disfagije u djece eozinofilni ezofagitis. Nemogućnost normalnog hranjenja često dovodi do zaostajanja u rastu i razvoju, što se dodatno komplicira rekurentnim aspiracijskim pneumonijama koje se uz disfagiju često pojavljuju. Iz tog razloga je važno dijagnosticirati bolest koja ju uzrokuje i adekvatno je liječiti. S obzirom na kompleksnu i često multifaktorijalnu prirodu disfagije kod djece, u obradu i liječenje je potrebno uključivanje multidisciplinarnog tima, koji uključuje pedijatra, otorinolaringologa, govornog patologa, psihologa, fizioterapeuta i po potrebi i druge stručnjake, kako bi se sanirali svi aspekti poremećaja i omogućio normalan rast i razvoj.

## 16. ZAHVALA

Prije svega se zahvaljujem Bogu koji mi je podario milost studija i okružio me ljudima bez kojih ništa od toga ne bi bilo moguće, kao i Majci Božjoj po čijem su mi zagovoru te milosti darovane. Zahvaljujem se svojoj mentorici prof.dr.sc. Ireni Senečić-Čala na strpljenju i svim savjetima, ne samo tijekom izrade ovog rada, već tijekom cijelog studija. Zahvaljujem se svojim roditeljima, bakama i djedovima i svoj bližoj rodbini, koji su me odgajali i bili mi potpora i utjeha u svim nedaćama. Zahvaljujem se bratu, sestri i rođacima čija me je vedrina uvijek iznova podizala. Zahvaljujem se svim učiteljima, nastavnicima i profesorima koji su me obrazovali i inspirirali. Zahvaljujem se svim prijateljima koji su bili uz mene i podupirali me. Naposljetku se zahvaljujem svojoj voljenoj Dori koja mi je bila najveća motivacija i podrška.

## 17. REFERENCE

1. Guyton AC, Hall JE. Potiskivanje i miješanje hrane u probavnom sustavu. U: Andreis I, Kukolja Taradi S, Taradi M, ur. Medicinska fiziologija – udžbenik. 13. izdanje. Zagreb: Medicinska naklada; 2017. Str. 807-816
2. Fanghänel J i sur. Caput et collum, glava i vrat. U: Fanghänel J, Pera F, Anderhuber F, Nitsch R, ur. Waldeyerova anatomija čovjeka. Zagreb: Golden marketing-tehnička knjiga; 2009. Str. 177-353
3. Padovan I. Enciklopedijski riječnik humanog i veterinarskog medicinskog nazivlja. Zagreb: Leksikografski zavod Miroslav Krleža; 2006
4. Bilić I, Anatomija i funkcija gornjeg aerodigestivnog trakta, PowerPoint, 2015
5. Dodrill P, Gosa MM. Pediatric Dysphagia: Physiology, Assessment, and Management. *Annals of Nutrition and Metabolism*. 2015 Jul 24;66(5):24–31. doi:10.1159/000381372
6. Lawlor CM, Choi S. Diagnosis and Management of Pediatric Dysphagia: A Review. *JAMA Otolaryngology–Head & Neck Surgery* [Internet]. 2020 Feb 1;146(2):183–91. Available from: <https://jamanetwork.com/journals/jamaotolaryngology/article-abstract/2756218ž>
7. [https://www.asha.org/practice-portal/clinical-topics/pediatric-feeding-and-swallowing/#collapse\\_1](https://www.asha.org/practice-portal/clinical-topics/pediatric-feeding-and-swallowing/#collapse_1)
8. Bhattacharyya N (2014). The prevalence of pediatric voice and swallowing problems in the United States. *The Laryngoscope*, 125(3), 746–750. doi:10.1002/lary.24931
9. Baredes S, Moiser K (2006) *The Biology of Swallowing*, Van De Water TR, Staecker H, Otolaryngology, New York, Thieme Medical Publishers

10. Peuker ET, Filler TJ, Pera F. Cavitas thoracis, toraks, prsni koš i prsna šupljina, diaphragma, ošit. U: Fanghänel J, Pera F, Anderhuber F, Nitsch R, ur. Waldeyerova anatomija čovjeka. Zagreb: Golden marketing-tehnička knjiga; 2009. Str. 781-901
11. Stevenson RD, Allaire JH. The Development of Normal Feeding and Swallowing. *Pediatric Clinics of North America*. 1991 Dec;38(6):1439–53. doi:10.1016/s0031-3955(16)38229-3
12. Lau C. Development of Suck and Swallow Mechanisms in Infants. *Annals of Nutrition and Metabolism* [Internet]. 2015 Jul 24;66(5):7–14. Dostupno na: <https://www.ncbi.nlm.nih.gov/pmc/articles/PMC4530609>
13. Myer CM IV, Howell RJ, Cohen AP, Willging JP, Ishman SL. A systematic review of patient- or proxy-reported validated instruments assessing pediatric dysphagia. *Otolaryngol Head Neck Surg*. 2016;154(5):817-823. doi:10.1177/0194599816630531
14. Motion S, Northstone K, Emond A, et al. Persistent early feeding difficulties and subsequent growth and developmental outcomes. *Ambul Child Health*. 2001;7(3/4):231-237. doi:10.1046/j.1467-0658.2001.00139.x
15. Durvasula VSPB, O'Neill AC, Richter GT. Oropharyngeal Dysphagia in Children. *Otolaryngologic Clinics of North America*. 2014 Oct;47(5):691–720. <https://doi.org/10.1016/j.otc.2014.06.004>
16. Kakodkar K, Schroeder JW. Pediatric Dysphagia. *Pediatric Clinics of North America*. 2013 Aug;60(4):969–77. <https://doi.org/10.1016/j.pcl.2013.04.010>
17. Ramsden JD, Campisi P, Forte V. Choanal Atresia and Choanal Stenosis. *Otolaryngologic Clinics of North America*. 2009 Apr;42(2):339-52. doi:10.1016/j.otc.2009.01.001
18. Garg BP. Dysphagia in children: an overview. *Seminars in Pediatric Neurology*. 2003 Dec;10(4):252–4. doi:10.1016/s1071-9091(03)00075-5
19. Paradis J, Koltai PJ. Pediatric Teratoma and Dermoid Cysts. 2015 Feb 1;48(1):121–36. doi:10.1016/j.otc.2014.09.009



20. Adil E, Huntley C, Choudhary A, Carr M. Congenital nasal obstruction: clinical and radiologic review. *European Journal of Pediatrics*. 2011 Oct 1;171(4):641–50. doi:10.1007/s00431-011-1591-6
21. Geiger Z, Gupta N. Adenoid Hypertrophy [Internet]. PubMed. Treasure Island (FL): StatPearls Publishing; 2020. Dostupno na: <https://www.ncbi.nlm.nih.gov/books/NBK536984/>
22. Pereira L, Monyror J, Almeida FT, Almeida FR, Guerra E, Flores-Mir C, et al. Prevalence of adenoid hypertrophy: A systematic review and meta-analysis. *Sleep Medicine Reviews*. 2018 Apr;38:101–12. doi:10.1016/j.smrv.2017.06.001
23. Sanz-Cortés M, Gómez O, Puerto B. Micrognathia and Retrognathia. *Obstetric Imaging: Fetal Diagnosis and Care*. 2018;321-327.e1. doi:10.1016/b978-0-323-44548-1.00068-1
24. Freitas J da S, Cardoso MC de AF. Sintomas de disfagia em crianças com fissura labial e/ou palatina pré e pós-correção cirúrgica. *CoDAS*. 2018 Mar 5;30(1). doi:10.1590/2317-1782/20182017018
25. Orihovac Ž, Malformacije orofacijalne regije rascjepi usne i/ili nepca, PowerPoint
26. Núñez-Martínez PM, García-Delgado C, Morán-Barroso V F, Jasso-Gutiérrez, L. (2016). Congenital macroglossia: clinical features and therapeutic strategies in pediatric patients. *Boletín Médico Del Hospital Infantil de México (English Edition)*, 73(3), 212–216. doi:10.1016/j.bmhime.2017.08.003
27. Kutti Sridharan G, Rokkam VR. Macroglossia [Internet]. PubMed. Treasure Island (FL): StatPearls Publishing; 2021. Dostupno na: <https://www.ncbi.nlm.nih.gov/books/NBK560545/>
28. Dobbie AM, White DR. Laryngomalacia. *Pediatric Clinics of North America*. 2013 Aug;60(4):893–902. doi: 10.1016/j.pcl.2013.04.013

29. Boogaard R, Huijsmans SH, Pijnenburg MWH, Tiddens HAWM, de Jongste JC, Merkus PJFM. Tracheomalacia and Bronchomalacia in Children. *Chest*. 2005 Nov;128(5):3391–7. <https://doi.org/10.1378/chest.128.5.3391>
30. Bibi H, Khvolis E, Shoseyov D, Ohaly M, Ben Dor D, London D, et al. The Prevalence of Gastroesophageal Reflux in Children With Tracheomalacia and Laryngomalacia. *Chest* [Internet]. 2001 Feb [cited 2020 Oct 20];119(2):409–13. Dostupno na: <https://pdfs.semanticscholar.org/231a/a05cdd84454026c87465ce5d1d7a2e51ecfb.pdf>
31. Martha VV, Vontela S, Calder AN, Martha RR, Sataloff RT. Laryngeal cleft: A literature review. *American Journal of Otolaryngology*. 2021 Nov;42(6):103072. doi: 10.1016/j.amjoto.2021.103072
32. Wertz A, Ha JF, Driver LE, Zopf DA. Pediatric laryngeal cleft repair and dysphagia. *International Journal of Pediatric Otorhinolaryngology*. 2018 Jan;104:216–9. doi: 10.1016/j.ijporl.2017.11.017
33. Salik I, Winters R. Bilateral Vocal Cord Paralysis [Internet]. PubMed. Treasure Island (FL): StatPearls Publishing; 2021. Dostupno na: <https://www.ncbi.nlm.nih.gov/books/NBK560852/>
34. Ha JF. Unilateral vocal fold palsy & dysphagia: A review. *Auris Nasus Larynx*. 2020 Jun;47(3):315–34. doi: 10.1016/j.anl.2020.03.001
35. Dujšin M. Bolesti probavnih organa. U: Mardešić D, Barić I, ur. *Pedijatrija*. Zagreb: Medicinska naklada; 2016. Str. 813-865
36. Coppens CH, van den Engel-Hoek L, Scharbatke H, de Groot SAF, Draaisma JosMT. Dysphagia in children with repaired oesophageal atresia. *European Journal of Pediatrics*. 2016 Aug 20;175(9):1209–17. <https://doi.org/10.1007/s00431-016-2760-4>

37. Momodu II, Wallen JM. Achalasia [Internet]. PubMed. Treasure Island (FL): StatPearls Publishing; 2020. Dostupno na:  
<https://www.ncbi.nlm.nih.gov/books/NBK519515/>
38. Blonski W, Slone S, Richter JE. Update on the Diagnosis and Treatment of Achalasia. *Dysphagia* 38, 596–608 (2023) <https://doi.org/10.1007/s00455-022-10435-3>
39. Umapathi KK, Bokowski JW. Vascular Aortic Arch Ring [Internet]. PubMed. Treasure Island (FL): StatPearls Publishing; 2022. Dostupno na:  
<https://www.ncbi.nlm.nih.gov/books/NBK560919/>
40. Backer CL, Mongé MC, Popescu AR, Eltayeb OM, Rastatter JC, Rigby CK. Vascular rings. *Seminars in Pediatric Surgery*. 2016 Jun;25(3):165–75. doi: 10.1053/j.sempedsurg.2016.02.009
41. Barišić N. Bolesti živčanog sustava i mišića. U: Mardešić D, Barić I, ur. *Pedijatrija*. Zagreb: Medicinska naklada; 2016. Str. 952-1038
42. Lefton-Greif MA, Arvedson, JC. Schoolchildren With Dysphagia Associated With Medically Complex Conditions. *Language Speech and Hearing Services in Schools*, 2008; 39(2), 237. doi:10.1044/0161-1461(2008/023)
43. Rogers B, Arvedson J, Buck G, Smart P, Msall M. Characteristics of dysphagia in children with cerebral palsy. *Dysphagia*. 1994;9(1). doi:10.1007/bf00262762
44. Hidalgo JA, Tork CA, Varacallo M. Arnold Chiari Malformation [Internet]. PubMed. Treasure Island (FL): StatPearls Publishing; 2021. Available from:  
<https://www.ncbi.nlm.nih.gov/books/NBK431076/>
45. Albert GW. Chiari Malformation in Children. *Pediatric Clinics of North America*. 2021 Aug;68(4):783–92. doi: 10.1016/j.pcl.2021.04.015
46. Pollack IF, Pang D, Kocoshis SA, Putnam PE. Neurogenic Dysphagia Resulting from Chiari Malformations. 1992 May 1;30(5):709–19. doi: 10.1097/00006123-199205000-00011

47. Boppana SB, Ross SA, Fowler KB. Congenital Cytomegalovirus Infection: Clinical Outcome. *Clinical Infectious Diseases*. 2013 Nov 20;57(suppl 4):S178–81. doi: 10.1093/cid/cit629
48. Angueyra C, Abou Hatab H, Pathak A. Congenital Cytomegalovirus and Zika Infections. *The Indian Journal of Pediatrics*. 2020 Apr 13;87(10):840–5. <https://doi.org/10.1007/s12098-020-03260-9>
49. Ahn KH, Park YJ, Hong SC, Lee EH, Lee JS, Oh MJ, et al. Congenital varicella syndrome: A systematic review. *Journal of Obstetrics and Gynaecology: The Journal of the Institute of Obstetrics and Gynaecology* [Internet]. 2016 Jul 1 [cited 2021 Jan 30];36(5):563–6. Available from: <https://pubmed.ncbi.nlm.nih.gov/26965725/> doi: 10.3109/01443615.2015.1127905
50. Rios D, Rios M, Nóbrega AC, Oliveira LB de, Vaz D, Sales H, et al. Alterations in deglutition in children with congenital Zika virus syndrome. *CoDAS*. 2023;35(1). doi: 10.1590/2317-1782/20212021270
51. Sjögreen L, Bengtsson L. Congenital or Early Developing Neuromuscular Diseases Affecting Feeding, Swallowing and Speech – A Review of the Literature from January 1998 to August 2021. *Journal of Neuromuscular Diseases*. 2022 Sep 9;9(5):581–96. doi: 10.3233/JND-210772
52. van der Heul AMB, Cuppen I, Wadman RI, Asselman F, Schoenmakers MAGC, van de Woude DR, et al. Feeding and Swallowing Problems in Infants with Spinal Muscular Atrophy Type 1: an Observational Study. *Journal of Neuromuscular Diseases*. 2020 Jun 2;7(3):323–30. doi: 10.3233/JND-190465.
53. Burr P, Reddivari AKR. Spinal Muscle Atrophy [Internet]. PubMed. Treasure Island (FL): StatPearls Publishing; 2021. Dostupno na: <https://www.ncbi.nlm.nih.gov/books/NBK560687/>
54. Abicht A, Müller J, Lochmüller H. Congenital Myasthenic Syndromes [Internet]. Adam MP, Ardinger HH, Pagon RA, Wallace SE, Bean LJ, Mirzaa G, et al., editors.

PubMed. Seattle (WA): University of Washington, Seattle; 1993. Dostupno na:  
<https://www.ncbi.nlm.nih.gov/books/NBK1168/>

55. LaPelusa A, Kentris M. Muscular Dystrophy [Internet]. PubMed. Treasure Island (FL): StatPearls Publishing; 2021. Dostupno na:  
<https://www.ncbi.nlm.nih.gov/books/NBK560582/>

56. Barić I. Nasljedne metaboličke bolesti. U: Mardešić D, Barić I, ur. Pedijatrija. Zagreb: Medicinska naklada; 2016. Str. 128-192

57. Prasad AN, Ojha R. Menkes disease: what a multidisciplinary approach can do. Journal of Multidisciplinary Healthcare. 2016 Aug;Volume 9:371–85.  
doi:10.2147/jmdh.s93454

58. Jones HN, Muller CW, Lin M, Banugaria SG, Case LE, Li JS, et al. Oropharyngeal Dysphagia in Infants and Children with Infantile Pompe Disease. Dysphagia. 2009 Sep 10;25(4):277–83. doi:10.1007/s00455-009-9252-x

59. Carneiro L, Souza CFM, Giugliani R, Fagondes SC. Oropharyngeal Dysphagia in Mucopolysaccharidoses: Evidence from Videofluoroscopic Swallowing Study. Journal of Inborn Errors of Metabolism and Screening. 2022;10. <https://doi.org/10.1590/2326-4594-JIEMS-2022-0004>

60. Kosko JR, Moser JD, Erhart N, Tunkel DE. DIFFERENTIAL DIAGNOSIS OF DYSPHAGIA IN CHILDREN. Otolaryngologic Clinics of North America. 1998 Jun;31(3):435–51.

61. Wolford RW, Schaefer TJ. Pharyngitis [Internet]. PubMed. Treasure Island (FL): StatPearls Publishing; 2020. Dostupno na:  
<https://www.ncbi.nlm.nih.gov/books/NBK519550/>

62. Anderson J, Paterek E. Tonsillitis. StatPearls [Internet]. 2019; Dostupno na:  
<https://www.ncbi.nlm.nih.gov/books/NBK544342/>

63. Sidell D, L. Shapiro N. Acute Tonsillitis. Infectious Disorders - Drug Targets. 2012 Jun 1;12(4):271–6. doi:10.2174/187152612801319230

64. Gunjan G, Rachel H. McDowell. Peritonsillar Abscess. 2019 Dec 16; Dostupno na: <https://www.ncbi.nlm.nih.gov/books/NBK519520/>
65. Hanish Jain, Knorr TL, Virteeka S. Retropharyngeal Abscess [Internet]. Nih.gov. StatPearls Publishing; 2019. Dostupno na: <https://www.ncbi.nlm.nih.gov/books/NBK441873/>
66. Guerra AM, Muhammad W. Epiglottitis [Internet]. Nih.gov. StatPearls Publishing; 2018. Dostupno na: <https://www.ncbi.nlm.nih.gov/books/NBK430960/>
67. Sobol SE, Zapata S. Epiglottitis and Croup. Otolaryngologic Clinics of North America. 2008 Jun;41(3):551–66. doi:10.1016/j.otc.2008.01.012
68. O'Donnell JEM, Krishnan U. Infectious esophagitis in children. Journal of Pediatric Gastroenterology & Nutrition. 2022 Jun 10; Publish Ahead of Print. doi: 10.1097/MPG.0000000000003523
69. Awwad RJ, Mortelliti AJ. Postcricoid Hemangioma of Childhood: Report of Four Cases. 2006 Mar 1;115(3):191–4.
70. Grasso DL, Pelizzo G, Zocconi E, Schleef, J. Lymphangiomas of the head and neck in children. [Internet] Acta Otorhinolaryngologica Italica, 2008. 28(1), 17. Dostupno na: <https://www.ncbi.nlm.nih.gov/pmc/articles/PMC2640069/pdf/0392-100X.28.017.pdf>
71. Tou AM, Al-Nimr AO. Esophageal Squamous Papilloma in Children: A Single-center Case Series. Journal of Pediatric Gastroenterology & Nutrition. 2021 Feb 5;72(5):690–2. doi: 10.1097/MPG.0000000000003066
72. Ziogas IA, Mylonas KS, Georgios Tsoulfas, Eleftherios Spartalis, Nikolaos Zavras, Nikolaos Nikiteas, et al. Diffuse Esophageal Leiomyomatosis in Pediatric Patients: A Systematic Review and Quality of Evidence Assessment. 2018 Dec 21; doi: 10.1055/s-0038-1676507
73. Chinn SB, Collar RM, McHugh JB, Hogikyan ND, Thorne MC. Pediatric laryngeal neurofibroma: Case report and review of the literature. International Journal of

Pediatric Otorhinolaryngology [Internet]. 2014 Jan;78(1):142–7. Dostupno na:  
<https://www.sciencedirect.com/science/article/pii/S0165587613005338>

74. Soose RJ, Simons JP, Mandell DL. Evaluation and Management of Pediatric Oropharyngeal Trauma. *Archives of Otolaryngology–Head & Neck Surgery*. 2006 Apr 1;132(4):446. doi:10.1001/archotol.132.4.446

75. Donaruma-Kwoh MM, Wai S. Oropharyngeal Lesions and Trauma in Children. *Clinical Pediatric Emergency Medicine*. 2010 Jun;11(2):112–21. doi:10.1016/j.cpem.2010.05.008

76. Sink JR, Kitsko DJ, Mehta DK, Georg MW, Simons JP. Diagnosis of Pediatric Foreign Body Ingestion. *Annals of Otolaryngology, Rhinology & Laryngology*. 2015 Oct 16;125(4):342–50. doi:10.1177/0003489415611128

77. Arnold M, Numanoglu A. Caustic ingestion in children—A review. *Seminars in Pediatric Surgery* [Internet]. 2017 Apr 26(2):95–104. Dostupno na:  
<https://www.sciencedirect.com/science/article/pii/S1055858617300112> doi:10.1053/j.sempedsurg.2017.02.002

78. Pereira K da R, Firpo C, Gasparin M, Teixeira AR, Dornelles S, Bacaltchuk T, et al. Evaluation of Swallowing in Infants with Congenital Heart Defect. *International Archives of Otorhinolaryngology* [Internet]. 2015 Jan 1 [cited 2020 Feb 18];19(1):55–60. Available from: <https://www.ncbi.nlm.nih.gov/pmc/articles/PMC4392504/>

79. Aviv JE, Liu H, Kaplan ST, Parides M, Close LG. Laryngopharyngeal Sensory Deficits in Patients with Laryngopharyngeal Reflux and Dysphagia. *Annals of Otolaryngology, Rhinology & Laryngology*. 2000 Nov;109(11):1000–6.

80. Duncan DR, Larson K, Rosen RL. Clinical Aspects of Thickeners for Pediatric Gastroesophageal Reflux and Oropharyngeal Dysphagia. *Current Gastroenterology Reports*. 2019 May 16;21(7). doi:10.1007/s11894-019-0697-2

81. Dhar A, Haboubi HN, Attwood SE, Auth MKH, Dunn JM, Sweis R, et al. British Society of Gastroenterology (BSG) and British Society of Paediatric Gastroenterology, Hepatology and Nutrition (BSPGHAN) joint consensus guidelines

on the diagnosis and management of eosinophilic oesophagitis in children and adults. Gut [Internet]. 2022 May 23 ;gutjnl-2022-327326. Dostupno na: <https://gut.bmj.com/content/gutjnl/early/2022/05/23/gutjnl-2022-327326.full.pdf>

82. Ahmed M, Mansoor N, Mansoor T. Review of eosinophilic oesophagitis in children and young people. European Journal of Pediatrics. 2021 Jun 26; <https://doi.org/10.1007/s00431-021-04174-0>

83. Vinit C, Dieme A, Courbage S, Dehaine C, Dufeu CM, Jacquemot S, et al. Eosinophilic esophagitis: Pathophysiology, diagnosis, and management. Archives De Pediatrie: Organe Officiel De La Societe Francaise De Pediatrie [Internet]. 2019 Apr 1 ;26(3):182–90. Dostupno na: <https://pubmed.ncbi.nlm.nih.gov/30827775/>

84. Martin LJ, He H, Collins MH, Abonia JP, Biagini Myers JM, Eby M, et al. Eosinophilic esophagitis (EoE) genetic susceptibility is mediated by synergistic interactions between EoE-specific and general atopic disease loci. The Journal of Allergy and Clinical Immunology [Internet]. 2018 May 1;141(5):1690–8. Dostupno na: <https://pubmed.ncbi.nlm.nih.gov/29129581/>

85. Shaheen NJ, Mukkada V, Eichinger CS, Schofield H, Todorova L, Falk GW. Natural history of eosinophilic esophagitis: a systematic review of epidemiology and disease course. Diseases of the Esophagus. 2018 Mar 31;31(8). <https://doi.org/10.1093/dote/doy015>

86. Attwood S, Epstein J. Eosinophilic oesophagitis: recent advances and practical management. Frontline Gastroenterology. 2020 Sep 7;flgastro-2019-101313.<https://doi.org/10.1136/flgastro-2019-101313>

87. Lucendo AJ, Molina-Infante J, Arias Á, von Arnim U, Bredenoord AJ, Bussmann C, et al. Guidelines on eosinophilic esophagitis: evidence-based statements and recommendations for diagnosis and management in children and adults. United European Gastroenterology Journal [Internet]. 2017 Jan 23;5(3):335–58. Dostupno na: <https://doi.org/10.1177%2F2050640616689525>



88. Papadopoulou A, Koletzko S, Heuschkel R, Dias JA, Allen KJ, Murch SH, et al. Management Guidelines of Eosinophilic Esophagitis in Childhood. *Journal of Pediatric Gastroenterology and Nutrition*. 2014 Jan;58(1):107–18.
89. Visaggi P, Savarino E, Sciume G, Chio TD, Bronzini F, Tolone S, et al. Eosinophilic esophagitis: clinical, endoscopic, histologic and therapeutic differences and similarities between children and adults. *Therapeutic Advances in Gastroenterology* [Internet]. 2021 Jan;14:175628482098086. Dostupno na: <https://www.ncbi.nlm.nih.gov/pmc/articles/PMC7871287/>
90. Brodsky MB, Gellar JE, Dinglas VD, et al: Duration of oral endotracheal intubation is associated with dysphagia symptoms in acute lung injury patients. *J Crit Care* 2014; 29:574–579
91. da Silva PSL, Lobrigate NL, Fonseca MCM. Postextubation Dysphagia in Children. *Pediatric Critical Care Medicine*. 2018 Oct;19(10):e538–46. doi: 10.1097/PCC.0000000000001688
92. Campisi P, Forte V. Pediatric tracheostomy. *Semin Pediatr Surg*.2016;25(3):191–195. doi: <https://doi.org/10.1053/j.sempedsurg.2016.02.014>
93. Pullens B, Streppel M. Swallowing problems in children with a tracheostomy. *Seminars in Pediatric Surgery*. 2021 Jun;30(3):151053. doi: 10.1016/j.sempedsurg.2021.151053

## 18. ŽIVOTOPIS

### OSOBNI PODACI

Ime i prezime: Ante Meić-Sidić

Adresa stanovanja: Stjepana Radića 46, Šibenik, Hrvatska

Mobitel: (+385)98 96 496 83

E-mail: [antemeicsidic1@gmail.com](mailto:antemeicsidic1@gmail.com)

Datum i mjesto rođenja: 20. prosinca 1998., Šibenik, Hrvatska

### OBRAZOVANJE

2017. – 2023. studij medicine, Medicinski fakultet Sveučilišta u Zagrebu

2013. – 2017. prirodoslovno-matematička gimnazija, Gimnazija Antuna Vrančića, Šibenik

2006. – 2013. Osnovna škola Jurja Šižgorića, Šibenik

2005. – 2006. Osnovna škola Fausta Vrančića, Šibenik

### PROFESIONALNE AKTIVNOSTI

2022.: Volonter „Bolnice za medvjediće“ u organizaciji EMSA-e

2020. – 2021.: Volonter na trijaži „Klinike za dječje bolesti Zagreb“ u organizaciji Studentske sekcije za pedijatriju Medicinskog fakulteta

2021.: Sudjelovanje na kongresu „10th Europaediatrics Congress 2021“ u Zagrebu

2021.: završen HarvardX tečaj „HLS4X: Bioethics: The Law, Medicine, and Ethics of Reproductive Technologies and Genetics“

2020. – 2023.: Član Studentske sekcije za pedijatriju Medicinskog fakulteta

2020. Sudjelovanje na CROSS-u (Croatian Student Summit)

### PUBLIKACIJE

Mihaljević L, Meštrović D, Meić-Sidić A, Milinković A, Mokos M, Škrtić A, Mrzljak A.  
Hepatic epithelioid hemangioendothelioma and liver transplantation. Conference:  
CROSS16, 2020; Zagreb

### JEZICI

Hrvatski jezik: materinji

Engleski jezik: B2

Talijanski jezik: A1