

Kirurgija kompleksnih ventralnih hernija trbušne stijenke

Hasanec, Michael

Professional thesis / Završni specijalistički

2023

Degree Grantor / Ustanova koja je dodijelila akademski / stručni stupanj: **University of Zagreb, School of Medicine / Sveučilište u Zagrebu, Medicinski fakultet**

Permanent link / Trajna poveznica: <https://um.nsk.hr/um:nbn:hr:105:412141>

Rights / Prava: [In copyright](#)/[Zaštićeno autorskim pravom.](#)

Download date / Datum preuzimanja: **2024-07-16**



Repository / Repozitorij:

[Dr Med - University of Zagreb School of Medicine Digital Repository](#)



SVEUČILIŠTE U ZAGREBU
MEDICINSKI FAKULTET

Michael Hasanec

KIRURGIJA KOMPLEKSNIH VENTRALNIH HERNIJA TRBUŠNE
STIJENKE

Završni specijalistički rad

Zagreb, listopad, 2022. godine

SVEUČILIŠTE U ZAGREBU
MEDICINSKI FAKULTET

Michael Hasanec

**KIRURGIJA KOMPLEKSNIH VENTRALNIH HERNIJA TRBUŠNE
STIJENKE**

Završni specijalistički rad

Zagreb, listopad, 2022. godine

MEDICINSKI FAKULTET ZAGREB

Poslijediplomski specijalistički studij Abdominalna kirurgija

Michael Hasanec

**KIRURGIJA KOMPLEKSNIH VENTRALNIH HERNIJA TRBUŠNE
STIJENKE**

Završni specijalistički rad

Naziv ustanove u kojoj je rad izrađen: Klinička bolnica „Sveti Duh“ Zagreb

Mentor: doc. dr. sc. Marko Sever, dr. med.

Redni broj rada:

Ovaj završni specijalistički rad u formi preglednog rada izrađen je u Zavodu za abdominalnu kirurgiju, Klinika za kirurgiju, KB „Sveti Duh“ Zagreb pod vodstvom doc. dr. sc. Marka Severa, dr. med. i predan je na ocjenu u akademskoj godini 2022/2023.

Ovaj rad posvećujem pacijentima zbog kojih sam i postao liječnikom kako bi kolege što uspješnije liječili njihove kompleksne ventralne hernije jer se u današnje vrijeme ne bi smjeli smatrati neoperabilnima. Zahvaljujem se svom mentoru, doc. dr. sc. Marku Severu, dr. med., na svim savjetima i pomoći prilikom izrade ovog rada, mojoj zaručnici Tajani na podršci te kolegama i obitelji na motivaciji da stvorim ovaj mali doprinos unapređenju hrvatske medicine.

Popis oznaka i kratica

ACS – anterior component separation (anteriorna komponentna separacija)

CST – component separation technique (tehnike komponentne separacije)

EHS - European Hernia Society (europsko udruženje herniologa)

ELAR – endoscopic-assisted linea alba reconstruction (endoskopski asistirana rekonstrukcija liniae albe)

EMILOS – endoscopic mini/less-open sublay (endoskopski mini/manje otvoreni „sublay“)

e- PTFE – ekspanzirani politetrafluoroetilen

HART - Hughes Abdominal Repair Trial

IPOM – intraperitoneal onlay mesh (intraperitonealno „onlay“ mrežica)

KOPB – kronična opstruktivna plućna bolest

LIRA – laparoscopic intracorporeal rectus aponeuroplasty (laparoskopska intrakorporealna aponeuroplastika rektusa)

MILOS – mini/less-open sublay (mini/manje otvoreni „sublay“)

PCS – posterior component separation (posteriorna komponentna separacija)

PGC 25 – poliglekarbon 25

POL – poliester

PP – polipropilen

PUPS - Periumbilical Perforator Sparing (sačuvanje periumbilikalnih perforatora)

PVDF – poliviniliden fluorid

REPA – preaponeurotic endoscopic repair (preaponeurotički endoskopski popravak)

QALY - Quality-Adjusted Life-Year – akademski standard koji mjeri koliko su sve vrste liječenja produljile i/ili poboljšale živote pacijenata

SCOLA [TESLA] – subcutaneous onlay laparoscopic approach (subkutani „onlay“ laparoskopski popravak)

SSI - surgical site infection (kirurška infekcija rane)

SSO - surgical site occurrence (komplikacije kirurške rane)

TAPP – transabdominal preperitoneal hernia repair (transabdominalni preperitonealni popravak hernije)

TAR – transversus abdominis release (oslobađanje transverzusa abdominisa)

TARM – transabdominal retromuscular (transabdominalni retromuskularni)

TARUP – transabdominal retromuscular umbilical prosthetic hernia repair (transabdominalni retromuskularni popravak umbilikalne hernije s protezom)

TEP – extended/enhanced view totally extraperitoneal (prošireni/poboljšani pogled totalno ektraperitonealno)

TES – Totally Endoscopic Sublay (totalno endoskopski „sublay“)

VHWG - Ventral Hernia Working Group (radna grupa za ventralne hernije)

SAŽETAK

Literatura koja se bavi kirurgijom kompleksnih ventralnih hernija trbušne stijenke u hrvatskoj medicini je slabo zastupljena te su nova saznanja nužno potrebna kirurzima kako bi uspješnije liječili ovaj složen skup kirurških bolesti. Kompleksne ventralne hernije trbušne stijenke se mogu definirati po veličini i lokaciji, kontaminaciji i stanju mekih česti, anamnezi pacijenta i rizičnim faktorima te po kliničkim scenarijima. Postoji više kirurških tehnika koje se koriste u liječenju: otvorenim pristupom, laparoskopski, robotski ili kombinacijom navedenih. Ključan je multidisciplinarni rad zbog heterogenosti slučajeva. Kod kontaminacije se preporučaju spororesorptivne biološke mrežice, dok za liječenje inficiranih mrežica i dalje nema službenih smjernica i vodiča. U ovom radu obrađena su recentna istraživanja o terapiji i smjericama primjenjivim u budućnosti u liječenju kompleksnih ventralnih hernija trbušne stijenke u kojoj robotska kirurgija zauzima sve veće mjesto.

SUMMARY

The literature dealing with the surgery of complex ventral abdominal wall hernias is poorly represented in Croatian medicine, and new knowledge is urgently needed by surgeons in order to more successfully treat this complex set of surgical diseases. Complex ventral abdominal wall hernias can be defined by size and location, soft tissue contamination and condition, patient history and risk factors, and clinical scenarios. There are several surgical techniques used in treatment: open access, laparoscopic, robotic or a combination of the above. Multidisciplinary work is crucial due to the heterogeneity of cases. Slowresorbable biological meshes are recommended for contamination, while there are still no official recommendation and guidelines for the treatment of infected meshes. This paper discusses recent research on therapies and guidelines applicable in the future in the treatment of complex ventral abdominal wall hernias in which robotics is more and more finding its way into surgery.

TABLICA SADRŽAJA

1. UVOD	1
2. KLASIFIKACIJA KOMPLEKSNIH VENTRALNIH HERNIJA TRBUŠNE STIJENKE	2
3. OTVORENE KIRURŠKE TEHNIKE	9
3.1. Popravci hernija samo šivanjem	10
3.1.1. Popravak jednostavnim šavovima	10
3.1.2. Popravak „near and far“ šavnom tehnikom, Hughesova ili Cardiff tehnika	10
3.1.3. Popravak dubokim šavovima pod napetošću	11
3.2. „Inlay“ tehnika	11
3.3. „Onlay“ tehnika.....	11
3.4. „Sublay“ tehnika (Rives-Stoppa-Wantz rektorektusni popravak)	12
3.5. Hernioplastika režnjevima peritoneuma	12
3.6. Anteriorna komponentna separacija.....	13
3.6.1. Klasična tehnika po Ramirezu.....	13
3.6.2. Modificirana anteriorna komponentna separacija (modificirana Ramirezova tehnika, modificirani ACS).....	14
3.6.3. Anteriorna komponentna separacija sa očuvanjem perforatora (modificirana Ramirezova tehnika s očuvanjem periumbilikalnih krvnih žila)	14
3.6.4. Endoskopska anteriorna komponentna separacija (e-ACS).....	14
3.7. Posteriorna komponentna separacija i TAR	15
3.8. Hernioplastika miofasciokutanim režnjevima.....	16
3.9. Učinci komponentnih separacija.....	16
4. MINIMALNO INVAZIVNE KIRURŠKE TEHNIKE.....	18

4.1. Retromuskularne metode	18
4.1.1. eTEP	18
4.1.2. Reverzni TEP – TES	18
4.1.3. MILOS	18
4.1.4. eMILOS.....	19
4.1.5. MIC Rives Stapler popravak	19
4.1.6. TAPP	19
4.1.7. TARUP TARM	20
4.2. Suprafascijalne metode.....	20
4.2.1. TESLA/SCOLA/REPA.....	20
4.2.2. ELAR	20
4.3. Intraperitonealne metode	21
4.3.1. IPOM.....	21
4.3.2. IPOM-plus.....	21
4.3.3. LIRA.....	21
4.4. Robotska kirurgija	22
4.4.1. Robotski IPOM	22
4.4.2. Robotski IPOM s endoskopskom ACS	22
4.4.3. Robotski eTEP.....	22
4.4.4. Robotski TAR	23
4.4.5. Robotski TARUP	23
4.4.6. Robotski RVHR	24
5. USPOREDBA OPERATIVNIH TEHNIKA I SMJERNICE ZA LIJEČENJE	25
6. MREŽICE.....	28
6.1. Sintetske mrežice	29
6.2. Kompozitne mrežice.....	30
6.3. Biološke mrežice	31
6.4. Biosintetske mrežice	33

6.5. Koju mrežicu odabrati?	34
7. ULOGA BOTOKSA	38
8. TROŠKOVI LIJEČENJA	39
9. ZAKLJUČAK.....	41
10. LITERATURA	43
11. ŽIVOTOPIS.....	56
12. PRILOZI.....	57

1. UVOD

Ovaj pregledni rad sadrži izvoran, sažet i kritički prikaz sinteze i analize internacionalnih hernioloških simpozija zadnjih 3 godine uz pretraživanje medicinskih baza podataka: PUBMED/MEDLINE, OVID i SCOPUS. Ključne riječi i izrazi koje se koriste su „complex ventral hernia repair“, „mesh“, „botulinum toxin“, „minimally invasive“, „guidelines“, „robotic“, „cost“ koristeći logičke operatore AND i OR u vremenskom razdoblju od 2017.-2022. godine. Pritom je nađeno 225 radova na PUBMEDU, 88 radova na OVIDU i 231 rad na SCOPUSU. Obradom ove teme dobivaju se nova saznanja iz opsežne literature na stranim jezicima te se u sažetom obliku na hrvatskom jeziku predočuje suvremena kirurgija kompleksnih ventralnih hernija abdominalne stijenke.

Od spomenutih radova nađenih u medicinskim bazama gore spomenutim načinom nakon temeljitog čitanja i analize odabrani su članci koji su aktualni na međunarodnim herniološkim kongresima zadnjih godina, te se proučene reference na koje se autori u tim radovima pozivaju, čime su se optimalno razradile teme koje su specifične za hrvatsko zdravstvo te njegove mogućnosti kako bi se time kirurgija u Hrvatskoj približila svjetskim standardima u liječenju kompleksnih ventralnih hernija trbušne stijenke.

2. KLASIFIKACIJA KOMPLEKSNIH VENTRALNIH HERNIJA TRBUŠNE STIJENKE

TNM klasifikacija malignih tumora omogućila je značajan pomak u liječenju raka jer je postala vodič za kliničko liječenje i pomaže u evaluaciji ishoda liječenja i ubrzava razmjenu informacija, shodno tome bi se u budućnosti mogla stvoriti i analogna klasifikacija u području hernija.

Prava definicija kompleksnih ventralnih hernija trbušne stijenke ne postoji iako se taj izraz često koristi (1). Najčešće su pod tim podrazumijevaju hernije koje su tehnički zahtjevne i produljuju operativno vrijeme. Sama procjena stupnja težine popravka hernije može jako varirati među kirurzima, ovisno o njihovom znanju i iskustvu. Često se složenost hernije otkrije prilikom operacije, kada može doći i do perforacije crijeva, te prisustvo čvrstih priraslica može preoperativno herniju predmnijevanu kao jednostavnu preinačiti u složenu. Nužni su pojašnjenja i klasifikacija kako bi se poboljšala skrb o pacijentima te kako bi se mogli usporediti različiti kirurški pristupi kao i prognostička vrijednost koja uključuje kratkoročne i dugoročne ishode. Nakon susreta i rasprava kirurga koji se bave hernijama u Berlinu 2009. godine, Orlando 2010. godine i New Yorku 2012. godine postignuti su konsenzusi po pitanju 22 varijable pacijenata i njihovih hernija razvrstane u četiri skupine: mjesto i lokacija, kontaminacija i stanje mekih česti, anamneza bolesti pacijenta i rizični faktori te klinički scenarij. Te varijable su naknadno podijeljene u tri različita razreda ozbiljnosti bolesti pacijenta: blagi, umjereni i ozbiljni kako bi se osigurale smjernice za perioperativno planiranje te mjerenja, za rizik kompliciranog postoperativnog tijeka, te iznos financija povezanih s liječenjem ovih pacijenata s hernijama.

Među prvim klasifikacijama, 1998. godine Sharma i suradnici (2) su kreirali anatomske klasifikacije defekata abdominalne stijenke koji su se temeljili na smještaju hernije i osigurane su sheme donorskih režnjeva za zatvaranje svake pojedine hernije. Abdomen su podijelili u 6 regija s horizontalnim linijom kroz pupak i dvije linije koje su okomite kroz srednju medioklavikularnu liniju. Također su podijelili defekte u odnosu na površinu (<100, 100–200 i >200 cm²).

Kasnije, u 2000. godini Chevrel i Rath (3) su pokušali napraviti klasifikaciju kako bi pokušali preporučiti je li potrebna autologna ili neautologna rekonstrukcija. Klasifikacija im uključuje lokaciju (medijalna i lateralna), veličina se mjeri širinom defekta (<5 cm, 5–10 cm,

10–15 cm) te je li to recidivna hernija ili nije. Prvotno su podijelili medijalne hernije na supraumbilikalne, jukstaumbilikalne i infraumbilikalne, dok lateralne hernije na subkostalne, transverzalne, ilijačne i lumbarne incizijske hernije. Nije nađena korelacija između mjesta i stope recidiva, kao što ni broj recidiva nema utjecaja na ishod. S obzirom da je širina hernije puno važnija od njene duljine za izbor kirurške tehnike i ishod popravka, zaključeno je da se površina hernije ne bi smjela računati jer dvije hernije identične površine možda ne zahtijevaju isti način liječenja. Također su kao varijable uključeni dob, anemija, malnutricija, sistemne bolesti, terapija steroidima, radioterapija, tehnika zatvaranja prethodnog zahvata te komplikacije, posebice sepsa i infekcije rane.

Iste godine Rohrich i suradnici (4) su prikazali klasifikaciju defekta abdominalne stijenke kako bi razvili algoritam plastičnim kirurzima za njihov popravak. Ta podjela uključuje dubinu defekta abdominalne stijenke; djelomična (ili koža ili mišićno-fascijalna) ili kompletna (gubitak pune debljine stijenke uključujući kožu). Po lokaciji su smještene u 6 različitih regija. Veličina defekta je klasificirana po širini za različite lokacije: <5 cm, 5–15 cm, >15 cm. Status kontaminacije rane i infekcije su uključene, kao i važnost rizika funkcije pluća kod gubitka zavičajnosti abdominalnih organa te čimbenika koji utječu na cijeljenje rane kao što su imunosupresija, ovisnost o steroidima, nutritivni status, pušenje i alkoholizam.

Iduće godine, Korenkov i suradnici (5) su stvorili klasifikaciju čije su varijable bile lokalizacija, veličina, recidivi, reponibilnost hernije te simptomi, dok je lokalizacija preuzeta po Chevrelu i Rathu (3). Veličina je definirana kao mala (<5 cm), srednja (5-10 cm) i velika (>10 cm). Kod recidiva je spomenut njihov broj te njihov način popravaka. Za reponibilnost je definirano je li ju moguće reponirati ili ne, te ima li opstrukcije ili ne. Također je spomenuto je li hernija simptomatska ili nije.

Ammaturo i Bassi (6) su 2005. godine su na klasifikaciju Chevrela i Ratha (3) dodali omjer površine abdominalne stijenke i širine defekta abdominalne stijenke. Smanjen omjer je značajno bio povećan s povećanim intraabdominalnim tlakom. Intraperitonealno postavljanje mrežice bez zatvaranja zjapa je rezultiralo smanjenim intraabdominalnim tlakom u odnosu na popravak po Rives-Stoppi.

Slijedeće godine Chowbey i suradnici (7) su predložili klasifikaciju ventralnih hernija zasnovanu na očekivanoj razini intraoperativnih poteškoća tijekom laparoskopskog popravka hernije. Sustav stupnjevanja je bio sa sedam stupnjeva (1.-7.), bazirano na tome je li hernija primarna, incizijska ili recidivna, sadržaju kilne vreće i reponibilnosti, opstrukciji, multiplim

prethodnim incizijama, ožiljkastom abdomenu, veličini i lokaciji. Nisu elaborirani stupnjevi kao što nisu ni objašnjeni.

Iste godine su Dietz i suradnici (8) razvili klasifikacijski sustav koji bi stvorio komparativnu evaluaciju dugoročnih ishoda te osigurao indikacije i limitacije za razne kirurške tehnike. Sustav se sastoji od 4 parametra: **status recidiva, lokalizacija, veličine** (širina i duljina) **te rizični faktori za recidiv** – pretilost, muški spol, nikotinizam, kontaminacija rane, dob i postoperativne komplikacije. Dodatno se opisuju različiti tipovi tijela temeljeni na subkostalnom kutu, oslabljenoj muskulaturi te volumenu abdomena. Što se tiče različitih tipova tijela, kirurške tehnike su manje ili više prikladne.

Conze i suradnici (9) su predložili klasifikacijski sustav baziran na prognozi za incizijsku herniju u tri terapijske grupe koje su se temeljile na veličini, lokaciji te jesu ili primarne ili recidivi (tip I-III). **Tip I** je nekomplikirana primarna i incizijska hernija s defektom manjim od 3 cm koji se može tretirati s neresorptivnim šavovima. **Tip II** je incizijska hernija s defektom manjim od 10 cm ili multipli defekti i recidivna hernija nakon prethodnog popravka šavovima koji imaju indikaciju za pojačanje retromuskularno postavljenom mrežicom. **Tip III** je kompleksna incizijska hernija s defektom većim od 10 cm te udaljenosti više od 3 cm od kosti gdje se preporučaju tehnika komponentne separacija i retromuskularno premoštenje mrežice.

Muysoms i suradnici (10) su 2009. godine su prikazali **klasifikaciju za primarnu i incizijsku herniju European Hernia Society (EHS)**. Klasifikacija za primarnu herniju uključuje lokaciju (epigastrična, umbilikalna, Spigelian i lumbarna) i veličinu (<2cm, 2-4 cm i više od 4 cm). Konačni konsenzus nije postignut za incizijske hernije, ali je formirana probna klasifikacija temeljena na lokaciji, veličini i statusu recidiva. Medijalne hernije su definirane u 5 zona: subksifoidna (M1), epigastrična (M2), umbilikalna (M3), infraumbilikalna (M4) i suprapubična (M5). Lateralne hernije na svakoj strani su definirane u 4 zone: subkostalna (L1), femoralna (L2), ilijačna (L3) i lumbarna (L4). Nema konsenzusa za definiranje veličine, koje su definirane kao <4 cm, 4-10 cm i >10 cm. Kod multiplih defekata treba uzeti duljinu horizontalne i vertikalne linije između najdaljih granica defekata. Status recidiva se označava s da ili ne.

U 2010. godini, Breuing i suradnici (11) su kreirali **Ventral Hernia Working Group (VHWG) stupnjevanje** koji se sastoji od 4 stupnja (1-4), a temelji se na čimbenicima rizika, kontaminaciji rane i statusu infekcije. Stupnjevi su definirani kao **stupanj 1 – nizak rizik** (nizak

rizik komplikacija, bez anamneze infekcije rane), **stupanj 2 – komorbiditeti** (pušenje, pretilost, šećerna bolest, KOPB, imunosupresija), **stupanj 3 – potencijalno kontaminirana rana** (prethodna infekcija rane, prisutnost stome, ozljeda gastrointestinalnog trakta), **stupanj 4 – inficirana rana** (inficirana mrežica, septična dehiscenca rane). Zaključili su da postoje i neki drugi faktori koji bi mogli utjecati na rizik komplikacija i recidiva, no zaključili se da ne postoji dovoljno podataka kako bi se pouzdano kvantificirao rizik recidiva. Stvorili su smjernice koje se odnose na najbolje kirurške tehnike te odabiru prostetičkog materijala ovisno o stupnju.

Rosenova grupa (12) je **modificirala VHWG stupanjsku ljestvicu** kako bi odredili aktualni rizik recidiva hernije pri čemu nisu našli statistički značajne razlike između stupnja 2 i 3 te stupnja 3 i 4. Kod rekategoriziranja infekcija kirurške rane u anamnezi u stupanj 2, te prisustvo stome i ozljedu gastrointestinalno trakta u stupanj 4 nađene su značajne razlike. Stoga, uveli su novu kategorizaciju u ljestvicu s 3 stupnja. Za stupnja 1 su odredili da je „niski rizik“ (niski rizik komplikacija, bez anamneze infekcije kirurških rana), za stupanj 2 „komorbiditeti“ (nikotinizam, pretilost, šećerna bolest, anamneza infekcije rane) i stupanj 3 (A – čisto-kontaminirano, kontaminirano, nečisto). Recidivi su se pojavili u 14, 27 i 46% pacijenata po stupnjevima.

U 2011. godini su Hadeed i suradnici (13) su kreirali klasifikacijski sustav koji se sastoji od 5 stupnjeva sličnu Breuingovoj. Stupnjevi 1 i 2 su isto kao kod Breuingovoj, dok se stupanj 3 sastoji od stupnja 3 i 4 Breuingove klasifikacije (kontaminiranost i infekcija). Dodatno su uključili stupanj 4 za pacijente koji su naglo jako smršavili – povećani rizik cijeljenja rane te je potrebna i panikulektomija, dok je 5 stupanj za pacijente s gubitkom zavičajnosti abdominalnih organa s ili bez komorbiditeta. Preporučene su različite kirurške tehnike ovisno o kliničkom scenariju.

Kod gubitka zavičajnosti organa dolazi do problema **retrakcije fascije**. U radu Sabbagha i suradnika (14) ako je volumen incizijske hernije/volumen peritoneuma ispod 20% potrebno je zatvaranje abdomena bez napetosti. Za više od 20% potrebna je značajna tenzija ili relaksirajuće incizije kako bi se zatvorio abdomen.

Ponavljajući popravci hernija smanjuju kvalitetu abdominalne stijenke zbog disekcije tkiva, vađenja mrežice, retrakcije fascije i debridmana što na kraju dovodi do sve više vulnerabilnijih rekonstrukcija. Pokazano je u jednoj studiji (15), da je stopa recidiva 24% nakon prvog popravka, 35% nakon drugog popravka, te 39% nakon trećeg popravka. Zato je bitno

koliko je puta bio recidiv te se smatra da je recidivna hernija nakon postavljanja mrežice kompleksna.

Slater i suradnici (1) su 2014. godine stvorili kriterije za definiranje kompleksne hernije trbušne stijenke na temelju više od 150 publikacija internacionalne grupe stručnjaka o popravcima hernija. Pod grupu 1 se definiraju **po mjestu i lokaciji** – velike hernije trbušne stijenke s više od 10 cm u širini, parastomalne, lumbarne, lateralne i subkostalne lokacije hernije i gubitak zavičajnosti abdominalnih organa veći od 20%. U grupu 2 se smještaju **kontaminiranost i stanje mekih česti** – kontaminirane ili nečiste rane, defekt abdominalne stijenke pune debljine, gubitak materije nakon operacije (poslije resekcije tumora, trauma infekcije), poremećena anatomija (nakon višestrukih prethodnih zahvata), denervacija muskulature, presadci kože, ulkusi kože i rane koje ne cijele, otvoreni abdomen, vezano uz bolest (omfalokela, nekrotizirajući fascitis), prisustvo enterokutane fistule. U grupu 3 spadaju **anamneza pacijenta i rizični faktori** – recidiv hernije, komorbiditeti/rizični faktori koji utječu na cijeljenje rane kao što su pretilost, šećerna bolest, starija životna dob, korištenje steroida te loš nutritivni status (albumini < 30 g/dl). povećani intraabdominalni tlak (pretilost, KOPB), prethodna dehiscencija rane, prethodna infekcija mrežice. U grupi 4 su **klinički scenariji** – hitne operacije s resekcijom crijeva, uklanjanje intraperitonealno smještene mrežice, hernije s višestrukim defektima, nemogućnost primarnog zatvaranja bez komponentne separacije. Također što se tiče samih pacijenata stvorili su kriterije kompleksne hernija ovisno o ozbiljnosti pacijenta u grupe: **blaga, umjerena i značajna** po očekivanom porastu u perioperativnim mjerama i planiranju, riziku komplikacija i troškovima. U rizične čimbenike za cijeljenje rane su svrstali pretilost, šećernu bolest, korištenje steroida, pušenje, stariju životnu dob i loš nutritivni status (albumini <30g/dl). U grupu **blagih kriterija** spadaju pacijenti koji imaju samo jedan gore navedeni rizični čimbenik. U grupu **umjerenih kriterija** spadaju pacijenti koji imaju dva ili više gore navedena rizična čimbenika te herniju veću 10 cm u širini, ili bez mogućnosti za primarnim zatvaranjem bez komponentne separacije, gubitak zavičajnosti abdominalnih organa veći od 20%, parastomalne, lumbarne, lateralne i subkostalne hernije, defekti trbušne stijenke pune debljine, gubitak materije nakon operacije, deformirana anatomija ili multipli defekti hernije, presadci kože, ulkusi kože, rane koje ne cijele, vezano uz bolest – omfalokela, povećan intrabdominalni tlak zbog pretilosti i KOPB-a, anamneza dehiscencije rane ili infekcije rane ili mrežice, uklanjanje intraperitonealno smještene mrežice te hitna operacija s resekcijom crijeva. U grupu **značajnih kriterija** spadaju dva ili više gore navedenih rizičnih čimbenika i

jedan ili više umjerenih kriterija, kontaminirana ili nečista rana, otvoren abdomen, povezano s bolesti – nekrotizirajući fascitis, trenutna infekcija mrežice i prisustvo enterokutane fistule.

U 2016. godini **Petro i suradnici** (16) su napravili sveobuhvatni sustav stupnjevanja koji razvrstava pacijente po riziku razvoja morbiditeta vezano uz radnu i recidiva hernije. Osvrnuli se na EHS koja je definirala dimenzije hernije i VHWG klasifikacije koja je obuhvaćala komorbiditete pacijenata i stupnjeve rane, te obuhvatiti sustave kako bi se mogli mjeriti rezultati. SSO su kategorizirane od strane VHWG te uključuju infekcije, serome, hematome, dehiscenciju rane i formiranje enterokutane fistule. Infekcije su klasificirane po definiciji američke): površinska, duboka i infekcija organa i/ili tjelesne šupljine. U **stupanj I** spadaju SSO niskorizične, te niske stopa recidiva u slučaju hernije širine manje od 10 cm koje su čiste. U **stupnju II** su SSO umjereni rizične, te umjerenih stopa recidiva, sve hernije širine manje od 10 cm koje su kontaminirane i čiste širine 10-20 cm. U **stupnju III** su SSO visoko rizične SSO, visokog rizika za recidiv, sve hernije šire od 10 cm koje su kontaminirane, te bilo koja hernije šira od 20 cm. Kod stupnja I stopa SSO je bila 10%, kao i recidiva, kod stupnja II stopa SSO je bila 20%, dok je recidiva bilo 15%, a kod stupnja III je stopa SSO bila 42%, te stopa recidiva 26%.

Popravak kompleksnih ventralnih hernija trbušne stijenke se ubrzano razvija. U literaturi nomenklatura anatomskih pojmova koristi se značajnom varijabilnosti i često neispravno. (17) Nužno je standardizirati ispravnu nomenklaturu kako bi se spriječilo neispravno tumačenje te reducirala heterogenost te se omogućila precizna usporedba studija. Parker i suradnici su predložili za mrežice postavljene iznad vanjskog kosog mišića preko defekta anatomski izraz **supkutano**/"**onlay**"/"**overlay**" postavljena mrežica, a za ventralnu herniju da je „**onlay**"/"**overlay**". Kod mrežica veličine samog defekta i šivanih rubova za vrat hernije bi naziv trebao biti „**inlay**"/"**interpozicijska** (uvijek premoštavanje), a za ventralnu herniju da je „**inlay**" (uvijek premoštavanje). Ako je mrežica posteriorno od mišića rektusa i anteriorno stražnje ovojnice rektusa izraz bi trebao biti postavljena je **rektorektalno**, a za ventralnu herniju da je „**sublay**". Ispod arkuatne linije ovaj sloj je između mišića rektusa i transverzalne fascije. Nakon TAR-a ovaj sloj se proširi lateralno između transverzalne fascije posteriorno i mišića transverzusa abdominisa anteriorno. Ako je mrežica anteriorno od peritoneuma i posteriorno od ovojnice rektusa bi naziv trebao biti **preperitonealna**, a za ventralnu herniju „**underlay**". Ispod arkuatne linije peritoneum je posteriorno, a transverzalna fascija je anteriorno. Lateralno od stražnje ovojnice rektusa ovaj sloj je između peritoneuma posteriorno i transverzalne fascije anteriorno. Kada je mrežica umetnuta u abdominalnu šupljinu

i fiksirana duboko u peritoneum na anteriornoj trbušnoj stijenci (često premoštavanje) naziv bi trebao biti **intraabdominalna /intraperitonealno „onlay“ postavljena mrežica (IPOM)**, a za ventralnu herniju bi trebao biti naziv **intraperitonealna (IPOM)**.

Položaj mrežice utječe na mehanizam recidiva hernije. Intraabdominalne i preperitonealne postavljene mrežice su položene posteriorno u odnosu na transverzalnu fasciju čime može doći do lateralnog odvajanja mrežice te njene neadekvatne fiksacije. Ti mehanizmi su prisutni i kod „inlay“ postavljene mrežice, ali ne i u „sublay“ i „onlay“ slojevima. Svaki sloj u kojima su mrežice postavljene ima svoje mehanizme odgovorne za recidive te se zbog toga moraju promatrati nezavisno i bez grupiranja prilikom analize. Primjerice, intraabdominalno postavljena mrežica povećava rizik od nastanka priraslica, opstrukcije crijeva i formiranja fistule. „Onlay“ postavljene mrežice imaju veći rizik od infekcije rane, dok su stope recidiva kod „sublay“ postavljenih mrežica smanjeni. Biomehanika fascije i mišićnih vlakana je različita, oni imaju svoju vlastitu elastičnost, tenzilnu snagu i anizotropnu konfiguraciju. **Same mrežice nemaju istu dinamiku te se one oštećuju na mjestu fiksacije te tu dolazi do defekta i recidiva hernije. Stoga se mrežice moraju postavljati u specifičnim anatomskim ravninama.**

Muysoms i suradnici (18,19) predlažu izraz „**onlay**“ za položaj A (Parkerov **supkutano/„onlay“/“overlay“**), „**inlay**“ za položaj B (Parkerova „**inlay“/interpozicijska**), za položaj C **retromuskularna ili rektorektalna** (Parkerova **rektorektalna**), za položaj D **preperitonealna** (Parkerova **preperitonealna**) i za položaj E **intraperitonealna** (Parkerova **intraabdominalna /intraperitonealno „onlay“ postavljena mrežica (IPOM)**).

Holihan i suradnici (20) dodatno predlažu da se „onlay“ definira kao mrežica postavljena preko mišića i fascije. Za „inlay“ se slažu s definicijom. Opisuju problem definiranja zbog arkuatne linije te nepostojanja stražnje ovojnice rektusa ispod arkuatne linije. Stoga bi za sve hernije koje prelaze arkuatnu liniju mrežice trebale biti istovremeno i „sublay“ i „underlay“. Zbog toga bi oni naveli da su retromuskularna i preperitonealna lokacija iste lokacije i da se trebaju nazvati „sublay“. Također, trebao bi se maknuti pojam rektorektalna jer ako hernija prelazi arkutanu liniju ispravno bi bilo to imenovati retromuskularno. Intraperitonealnu lokaciju bi definirali kao „underlay“.

3. OTVORENE KIRURŠKE TEHNIKE

Povijesno, 1916. godine Gibson (21) je opisao tehniku za „plastičarski popravak trbušne stijenke“ koja je uključivala relaksirajuću inciziju lateralnog dijela prednje ovojnice rektusa. Dixon je trinaest godina kasnije (22) modificirao Gibsonovu metodu te je umjesto toga oslobodio prednje ovojnice rektusa 0,5 cm od medijalne granice bilateralno, okrenuo i usmjerio ove režnjeve fascije u središnju liniju. U 1961. godini Young (23) je opisao kompleksniju verziju pri čemu je predložio odvajanje prednje i stražnje ovojnice rektusa od rektusa kako bi se oslobodio mišić kako bi se lakše pomaknuo prema sredini. Zatim se lateralna granica ovojnice rektusa zarezala za širinu prsta medijalno do rebrenog luka u gornjem epigastriju te na istoj udaljenosti od lateralnog ruba rektusa u donjem epigastriju kako bi se smanjila napetost pri popravku hernije.

Progresivni pneumoperitoneum s injekcijama kisika za preoperativnu pripremu u pacijenata s velikim hernijama i gubitkom zavičajnosti organa su prvi put opisani 1940. godine (24). Danas se to koristi za ponovni povratak volumena kako bi se prilagodio sadržaj hernijske vreće kod kompleksnih ventralnih hernija trbušne stijenke s gubitkom zavičajnosti organa te potpune redukcije sadržaja pri čemu se može postići primarno zatvaranje fascije u 94% pacijenata s prihvatljivim sveukupnim morbiditetom (25). Eugene Acquaviva je 1944. prvi dizajnirao i koristio sintetsku mrežicu u popravku hernija (26). Prije toga su korištene rigidne metalne proteze, a uvođenjem sintetskih mrežica kreće razvoj tehnika popravaka hernija bez napetosti i pod striktnom asepsom. Alfonso Roque Albanese je 1966. godine prvi opisao inciziju vanjskog kosog mišića kako bi se aproksimirali rektusi u središnjoj liniji što je bila preteča današnjoj Ramirezovoj tehnici koja je postala sinonim za anteriornu komponentnu separaciju (27). Da Silva je 1979. godine prvi uveo metodu popravka u tri sloja koji se rekonstruira središnja linija koristeći višak hernijske vreće kako bi se pojačala ovojnica rektusa (28). Na tu tehniku je dodana mrežica u preperitonealnom prostoru kao u Rives–Stoppa–Wantz popravku nakon čega je Andrew de Beaux (29) uveo svoju tehniku hernioplastiku režnjevima peritoneuma.

Suvremena potraga za efektivnom metodom popravka hernije ide u dva smjera: prema tehnikama koje reduciraju napetost tkiva u šavnoj liniji koje su se razvile i raširile u upotrebi (uključivši tehniku po Ramirezu) te minimalno invazivne tehnike koje omogućuju postavljanje

velikih sintetskih mrežica bez potrebe za ekstenzivnim disekcijama tkiva koje se koriste kod otvorenog pristupa (30). U prvu skupinu spadaju: originalna Ramirezova tehnika, modificirana Ramirezova tehnika, anteriorna komponentna separacija s periumbilikalnom prezervacijom perforatora, endoskopska anteriorna separacija i otpuštanje transverzusa abdominisa. U drugu skupinu spadaju: eTEP, reverzni TEP. MILOS/eMILOS, staplerski popravak, TAPP, TARUP, TESLA, SCOLA, REPA, LIRA, IPOM i IPOM-plus. Za odabir optimalne tehnike kirurg mora prije svega biti vođen tehničkom izvedbom, dostupnosti materijala, vlastitom iskustvu, karakteristikama pacijenta i njegovim komorbiditetima.

Popravak kompleksnih ventralnih hernija trbušne stijenke s primarnim fascijalnim pridruživanjem rezultira s manje recidiva hernije i sa sveukupno manje komplikacija nego popravci korištenjem premoštavanja. Kirurzi bi trebali uložiti sav napor da postignu primarno fascijalno pridruživanje kako bi se smanjila stopa komplikacija (31, 32).

3.1. Popravci hernija samo šivanjem

3.1.1. Popravak jednostavnim šavovima

Aproksimacija čistih, dobro vaskulariziranih rubova rane bez napetosti kako bi se osiguralo cijeljenje per primam. Šavovi bi trebali biti spororesorbirajući ili neresorptivni te tu spada popravak hernija manjih od 2 cm u promjeru. Defekti veći od 3 cm se ne smiju popravljati samo sa šavovima te zahtijevaju pojačanje s odgovarajućom mrežicom s 5 cm preklapanja rubova fascije da se smanji stopa recidiva zato što Mayo tehnika preklapanja rubova fascije nema dokazanu vrijednost (33-35). Ova tehnika nije prikladna za popravak kompleksnih ventralnih hernija trbušne stijenke.

3.1.2. Popravak „near and far“ šavnom tehnikom, Hughesova ili Cardiff tehnika

Ovo je tehnika sa smanjenjem napetosti uvedena 2001. godine (36) te služi za aproksimaciju široko odvojenih rubova fascije. Naizmjeničnim malim i velikim širinama uboda kroz ovojniciu rektusa na suprotnim stranama defekta može se napraviti modificirani okomiti madrac šavovi kako bi se zatvorila središnja linija. Ovo zatvaranje je popularno kod kontaminiranih ili nečistih rana kod kojih se izbjegava korištenje sintetskih mrežica radi mogućnosti infekcije iste. Ovakav popravak hernije ima neprihvatljivu stopu recidiva veću od

50% kroz dugoročno praćenje (37,38). U tijeku je izvođenje HART (Hughes Abdominal Repair Trial) studije nakon čega se moći donijeti više zaključaka o uspješnosti zatvaranja abdomena ovom tehnikom bez korištenja mrežice.

3.1.3. Popravak dubokim šavovima pod napetošću

Koristi se samo u ekstremnim situacijama otvorenog abdomena pri čemu se koriste pojedinačni šavovi kroz sve slojeve prednje trbušne stijenke, 2-4 cm od rubova rane. Šavovi se onda provuku kroz kratke dijelove drena preko rane prije kreiranja napetosti kako bi se smanjilo oštećenje kože. Ova metoda nema mjesta u kliničkoj praksi jer nema dokaza o učinkovitosti, obično je neuspješna, izaziva jake ožiljke te uzrokuje nekrozu podležćih mišića te otežava definitivni popravak hernije (39).

3.2. „Inlay“ tehnika

Ova tehnika ne aproksimira rubove fascije pri čemu se mrežica postavlja u peritonealnu šupljinu s direktnim kontaktom s abdominalnim organima zbog čega se mogu stvoriti brojne priraslice. Mrežica ima potencijal erodiranja crijeva te stvaranje kronične infekcije mrežice što rezultira enterokutanom fistulom. Pokazalo se da ima najlošije rezultate, sa stopom recidiva od 44% te razvoj enterokutanih fistula u 2 od 23 pacijenta (40). Zbog toga se ova tehnika ne preporučuje u rutinskoj primjeni.

3.3. „Onlay“ tehnika

Najjednostavnija tehnika kod koje se mrežica postavi u subkutani prefascijalni prostor čime se pojačava zatvaranje defekta hernije. Mrežica se usidri direktno na fasciju te se njome mogu popraviti i defekti lateralni defekti trbušne stijenke. Zbog jednostavnosti je jako raširena i ima relativno nisku stopu recidiva od 15% (41). U jednom sistematskom preglednom radu nisu nađene razlike u recidivu između „onlay“ i „sublay“ tehnike, ali je povećan rizik od nastanka seroma (42). Novije metaanalize pokazuju niže stope recidiva i infekcija sa „sublay“ tehnikom (43).

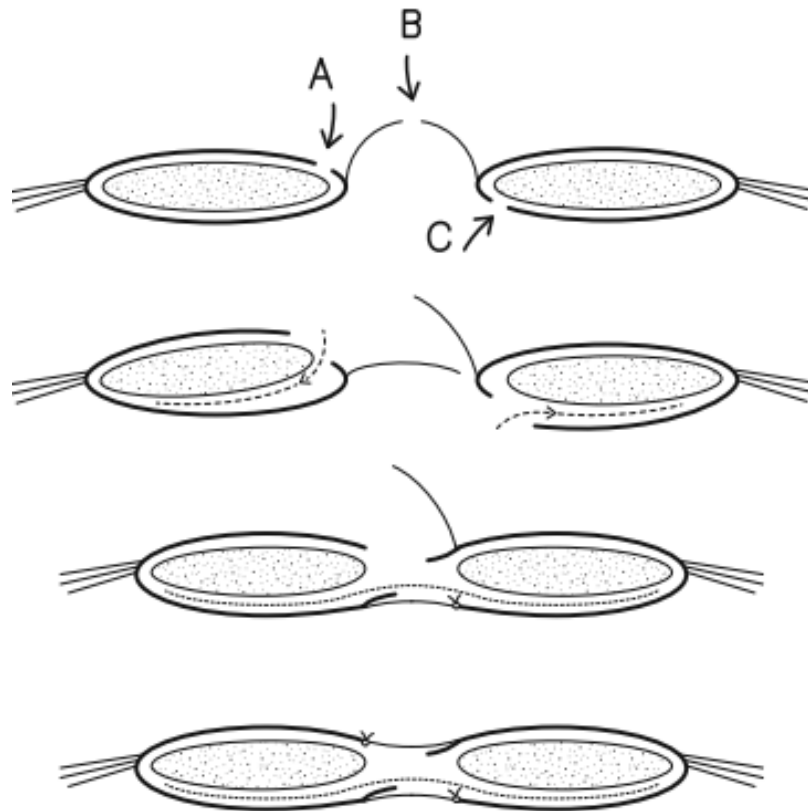
3.4. „Sublay“ tehnika (Rives-Stoppa-Wantz rektorektusni popravak)

U ovoj tehnici se mrežica postavi iznad zatvorene stražnje ovojnice rektusa i peritoneuma. Nakon toga se rektusi vrate u njihovu anatomsku poziciju te se zatvori prednja ovojnica rektusa rekonstrukcijom bijele pruge. Ovaj popravak je tehnički najzahtjevniji od prethodno navedenih otvorenih metoda. Od 2004. godine smatra se zlatnim standardom popravka hernija po American Hernia Society. Ovom tehnikom se mogu popraviti defekti hernije do 10 cm širine jer se inače ne može napraviti adekvatno preklapanje mrežice. U donjoj trećini mjesta popravka hernije je često peritoneum srastao za abdominalne organe, te su poteškoće ukoliko su prisutne stome te njihovi defekti. Isto tako, ta tehnika se ne može primijeniti u lateralno smještenim hernijama. Po dva rada koja su analizirala primjenu te tehnike, stopa recidiva je do 10% (44-45).

3.5. Hernioplastika režnjevima peritoneuma

De Beaux i suradnici su 2019. godine (29) uveli modifikaciju Rives-Stoppa-Wantz retromuskularnog popravka s mrežicom tako da su koristili hernijsku vreću za premoštavanje zjapa fascije te izolirali mrežicu od intraperitonealnog sadržaja i subkutanog prostora. Hernijska vreća se zareže na udaljenosti od 0,5 cm od medijalne granice rektusa u cijeloj duljini skupa s prednjom ovojnicom rektusa na jednoj strani i stražnjom ovojnicom rektusa na suprotnoj strani na udaljenosti 0,5 cm od medijalne linije. Ako postoji veća dijastaza rektusa onda incizija može biti više centimetara od središnje linije. Na obje strane se oslobodi retromuskularni prostor do semilunarne linije. Tu je ključno pripaziti na segmentalne neurovaskularne snopove. Dalje kaudalno disekcija ide u Reutziusov prostor, dok kranijalno do korijena falciformnog ligamenta, te može do ispod ksifoida i sternuma. Režanj prednje ovojnice rektusa i hernijska vreća - peritoneum jedne strane se transpozicionira preko defekta i zašije na rub stražnje ovojnice rektusa na drugoj strani kako bi se zatvorio defekt. Mrežica se tada postavi u rektomuskularni prostor i fiksira pri čemu preklapanje mrežice mora biti bar 5 cm. Na kraju se zašije prednji režanj peritoneuma da se mrežica izolira od potkožnog tkiva. Može se primijeniti za hernije u središnjoj i poprečnoj liniji, kao i kod kosih incizija. Tada se mrežica postavlja ili u sloj između unutarnjeg i vanjskog kosog mišića (46) ili se radi TAR (47, 48). Prva od njih bi se trebala izbjegavati jer se tu nalaze segmentalni neuromuskularni snopovi, no međutim korisna je kod defekata koji su blizu rebrenog luka gdje je limitirana količina tkiva dostupna za primarno zatvaranje.

U njihovom praćenju 1,2% pacijenta su razvila nekrozu kože, 10,8% površinsku infekciju kože, ali nijedan nije razvio infekciju mrežice. Serom se pojavio u 4,8%, a 4,4% hematoma koji je zahtijevao kiruršku intervenciju. Recidiv se pojavio u 2,8% pacijenata.



Slika 3.5.1. Hernioplastika režnjevima peritoneuma, iscrtkano označava položaj mrežice u retromuskularnom sloju; A – presječena prednja ovojnica rektusa, B – presječen peritoneum, C – presječena stražnja ovojnica rektusa

3.6. Anteriorna komponentna separacija

3.6.1. Klasična tehnika po Ramirezu

Tehnika se sastoji se od oslobađanja medijalnog mišićnog kompleksa (uključujući rektus abdominis) tako da se učini uzdužni rez izvana na medijalnom rubu aponeuroze vanjskog kosog mišića (oko 1 cm) od lateralnog ruba ovojnice rektusa (semilunarna linija) (49). Time se dobije do 10 cm pomaka prema medijalno za svaki režanj, što znači da se mogu zatvoriti defekti do 20 cm promjera. Nakon incizije se vidi adipozno tkivo, no ako se vide mišićna vlakna vjerojatno je učinjena kriva incizija – u prednjoj ovojnici. Dodatno, Ramirezova tehnika uključuje uzdužni i medijalni rez stražnje ovojnice rektusa koja dodatno povećava mobilizaciju

mišićnog kompleksa te zatvaranje medijalnog defekta. Zbog nepostavljanja mrežice je visoka stopa recidiva hernije.

3.6.2. Modificirana anteriorna komponentna separacija (modificirana Ramirezova tehnika, modificirani ACS)

Originalna metoda je modificirana s dodatnim postavljanjem sintetičke mrežice u retromuskularni prostor, moguće i „onlay“. Ovom tehnikom se daje na pozornost za široko oslobađanje vanjskog kosog mišića od podležećeg unutarnjeg kosog mišića pri čemu se može doći do lateralne margine iliolumbarnih mišića. Dodatno, Ramirezov manevar se radi od ingvinalnog kanala do 5 cm ispod rebrenog luka – tamo aponeuroza postepeno prelazi u mišićna vlakna i postaje deblja. Tim manevrima se dobije pomak rektusa po 8-10 cm po strani na razini pupka te 4-6 cm u epigastriju i donjem abdomenu.

3.6.3. Anteriorna komponentna separacija sa očuvanjem perforatora (modificirana Ramirezova tehnika s očuvanjem periumbilikalnih krvnih žila)

Nažalost, takvo dugačko oslobađanje medijalnog hvatišta vanjskog kosog mišića je povezano s nepotrebno ekstenzivnom disekcijom prostora u potkožnom tkivu. Prikazom lateralnog ruba rektusa cijelom duljinom dobije se široki kožni i potkožni režanj koji se mobilizira u zrak pri čemu se brojni perforatori smješteni periumbilikalno presjeku ili oštete. Oni idu okomito od prednje ovojnice rektusa i irigiraju kožu i potkožje prednje trbušne stijenke. Presijecanje tih krvnih žila može dovesti do ishemije mekih tkiva i pojave infekcije što dovodi do stvaranja rana i fistula kože koje se teško liječe, te su posljedično recidivi hernije i/ili je potrebno ukloniti mrežicu. Kako bi se to spriječilo razvijene su još dvije modifikacije originalne metode po Ramirezu. U prvoj metodi se koristi uski, lateralno usmjeren tunel u potkožnom tkivu abdomena na razini pupka. To omogućuje da se koriste uske kuke s dugačkim lopaticama da se pristupi na semilunarnu liniju od koje se prezerviraju periumbilikalni perforatori (PUPS popravak) (50) i mogu se presjeći aponeuroze vanjskog kosog mišića i u kranijalnom i u kaudalnom smjeru. Ako se operativni zahvat izvodi na visokim pacijentima ili onima s velikom udaljenosti od rebrenog luka do ingvinalnog kanala može se pristupiti kroz 2 tunela – jedan u epigastriju i drugi u donjem abdomenu.

3.6.4. Endoskopska anteriorna komponentna separacija (e-ACS)

Druga modifikacija za očuvanje intaktnima periumbilikalne perforatore je korištenje endoskopskog pristupa. Rosen i suradnici (51) su predložili postavljanje laparoscopske kamere iznad rebrenog luka između aponeuroze vanjskog i unutarnjeg kosog mišića te pod direktnom kontrolom oka presijecanje aponeuroze vanjskog kosog mišića i njegovih hvatišta u kaudalnom

smjeru. Nekoliko godina kasnije, Daes i suradnici (52) su opisali tehniku u kojoj se uvede laparoskopska kamera u potkožno tkivo u donjem abdomenu i nakon disekcije prefascijalnog prostora napravi se incizija aponeuroze vanjskog kosog mišića kranijalno. U oba slučaja koristi se troakar s ekspanzirajućim balonom kojim se stvara prostor nužan za disekciju. Također, nedostatak anteriorne komponentne separacije je slabljenje lateralne trbušne stijenke te bi se na tim mjestima oslobađanja fascije trebale postaviti „onlay“ mrežice da se izbjegne razvoj lateralnih hernija. Česti su morbiditeti vezani uz samu kiruršku ranu sa stopom do 24%, te incizijska hernija u 18,2% (40).

Navedene tehnike se mogu koristiti u pacijenata s defektom trbušne stijenke maksimalne širine 6-15 cm, s defektom hernije dužine veće od širine, bez znakova oštećenja kože, bez gubitka mogućnosti dreniranja sadržaja hernije u abdominalnoj šupljini nakon rekonstrukcije defekta (gubitak zavičajnosti), bez aktivne infekcije, bez brojnih prethodnih pokušaja rekonstrukcije, s ili bez implantacije mrežice i u slučajevima kada postoji sumnja na masivne intraperitonealne priraslice (53). Lošiji su rezultati kod subkostalnih, subksifoidnih, suprapubičnih i lateralno smještenih hernija ili defekata stome (39). U tim slučajevima i kod složenijih hernija je potrebna posteriorna komponentna separacija.

3.7. Posteriorna komponentna separacija i TAR

Korištenjem klasičnih metoda retromuskularnog postavljanja sintetičke mrežice između stražnje površine rektusa i stražnje ovojnice rektusa može se implantirati mrežica s maksimalnom širinom koja odgovara širini obje ovojnice rektusa (obično 14-17 cm). Ako je otvor kile veći od 15 cm to nije moguće učiniti bez pretjerane tenzije. Zbog mogućnosti ozljede neurovaskularnih snopova u području blizu semilunarne linije te denervacije te posljedičnog parcijalnog ili totalnog gubitka funkcije rektusa razvijena je nova metoda koja se smatra zlatnim standardom. Ovu noviju metodu su uveli 2012. godine Novitsky i Rosen (54) kod koje se radi uzdužna incizija stražnje ovojnice rektusa medijalno od semilunarne linije na udaljenosti od 1 cm čime se zaštiti neurovaskularni snop. Nakon toga se presjeku podležeća mišićna vlakna transverzusa. Time se stvori ekstremno veliki prostor od dijafragme preko rebrenih lukova lateralno prema retroperitonealnom prostoru i kaudalno do Retziusovog prostora iza pubične simfize. U tom prostoru se može postaviti mrežica do površine od 4500 cm² te se skoro može obujmiti kružno obujmiti abdominalna šupljina (55). Ova se tehnika posebice preporuča u slučajevima velikih hernija, hernija iznad medijane linije, parastomalnih hernija, defekata blizu

kostiju (rebreni luk, u području ksifoida i ilijačne kosti), recidiva hernija te nakon neuspješnog oslobađanja aponeuroze vanjskog kosog mišića. U radu Paulija i Rosena iz 2013. godine (56) je stopa recidiva manja od 10%, dok se u radu Wegdama i suradnika iz 2019. godine (57) utvrdila značajno niža stopa – samo 4%. **Za ovu tehniku potrebno je odlično znanje kirurške anatomije da ne dođe do ireverzibilne destabilizacije abdominalne stijenke i trajnog invaliditeta.** Pauli i suradnici su 2016. godine (58) dodatno objavili otvorenu tehniku parastomalne herniorafije s retromuskularnom disekcijom, PCS i TAR-om te lateralizacijom crijeva koristeći se modificiranom Sugarbakerovom konfiguracijom mrežice u retromuskularnom prostoru. Autori ne preporučaju ovaj popravak kod svih parastomalnih hernija, već samo za velike hernije koje se ne mogu popraviti s tradicionalnim laparoskopskim popravcima zbog veličine, inkarceracije ili blizine kosti koje ne omogućuju adekvatno preklapanje mrežice preko defekta. Dodatno su to hernije s konkomitantnim velikim hernijskim otvorima u središnjoj liniji jer se ovom tehnikom rješavaju oba problema ili kod multiplih recidivnih parastomalnih hernija. Kako stoma ostaje na istom mjestu, sam otvor stome mora dobro funkcionirati, u zadovoljavajućem položaju te bez planiranja o budućem potapanju stome radi uspostave gastrointestinalnog kontinuiteta. Ova operacija je tehnički jako zahtjevna zbog više razloga, od kojih je dobro učinjen TAR, poznavanje rekonstrukcije stražnje ovojnice rektusa, kao i izvedba otvorene Sugarbakerove konfiguracije mrežice.

3.8. Hernioplastika miofasciokutanim režnjevima

Vjerojatno najbolje rješenje za velike defekte (>200 cm²) kod pacijenata koji su u kondiciji. Za ovu metodu su prikladni pacijenti sa značajnim gubitkom tkiva nakon nekrotizirajućeg fascitiisa. Koristi se peteljasti režanj baziran na lateralnoj cirkumfleksnoj femoralnoj arteriji kao što je subtotalni lateralni režanj natkoljenice zahtijeva tehničko znanje no može praktično pokriti cijelu abdominalnu stijenku (800 cm²). Donorsko mjesto se prekrije transplantatom djelomične debljine kože uzet sa suprotne natkoljenice. Kompleksnost i visoke stope komplikacija ograničuju njihovu primjenu pa su rezervirani za specijalizirane centre (59).

3.9. Učinci komponentnih separacija

ACS osigurava najviše medijalizacije prednje ovojnice rektusa, dok PCS osigurava najviše medijalizacije stražnje ovojnice rektusa. Kombinirane tehnike komponentne separacije

osiguravaju marginalnu dodatnu medijalizaciju stražnje ovojnice rektusa, te bi klinička primjena ove tehnike trebala biti pažljivo balansirana zbog dodatnih rizika (60).

4. MINIMALNO INVAZIVNE KIRURŠKE TEHNIKE

4.1. Retromuskularne metode

4.1.1. eTEP

Ova metoda, osim što se koristi u popravku ingvinalne hernije, koristi se i u popravcima medijanih ventralnih hernija. Troakari se uvedu u retromuskularni prostor u ovojnici rektusa te se ispreparira avaskularni prostor na strani gdje je uveden troakar. Tada se presječe uzdužno samo stražnja ovojnica rektusa duž bijele pruge. Time se otvori preperitonealni prostor s lineom albon gore, a preperitonealnim masnim tkivom dolje. Slijedi uzdužna incizija stražnje ovojnice rektusa na drugoj strani. Oni se prepariraju kranijalno i kaudalno te oko defekta hernije nakon čega se hernijska vreća sa sadržajem ukloni. Defekt se zašije i postavi se velika mrežica. Kod epigastrično smještenih hernija se troakari postavljaju u donjem dijelu abdomena, dok za umbilikalne i donje abdominalne hernije se postavljaju ispod rebrenih lukova. Belyansky i suradnici (61) su objavili studiju sa komplikacijama u obliku seroma u 2,5% pacijenata, dok se recidivi unutar godinu dana bili u 1,3% pacijenata, te da je nakon operacije došlo do smanjenja boli i limitacije kretanja u odnosu na vrijeme prije operacije.

4.1.2. Reverzni TEP – TES

Modifikacija TEP-a kod koje se prvi optički troakar uvede u području pupka i u retromuskularni prostor nakon čega se on tupo ispreparira optičkim troakrom ili balonom do Retziusovog prostora. Potom operater ide između nogu pacijenta, uklanja port iz područja pupka i šiva ga te uvodi nova tri troakara, jedan optički i dva radna s kojima kreira prostor prema kranijalno. Nakon disekcije i prešivanja defekta hernije postavi se mrežica koja je otprilike duga 30 cm. Do sad nije bilo recidiva, dok su seromi prisutni u 7,7% pacijenata (62).

4.1.3. MILOS

U ovoj tehnici ulazak u retromuskularni prostor je kroz malu inciziju u hernijskoj vreći – mini ili manje otvoreni „sublay“. Navode da se ta tehnika može primijeniti samo ako duljina incizije ne prelazi 25% promjera mrežice. Nakon što se dođe do ovojnice rektusa defekt hernije se kružno zarezne i disecira se peritoneum na udaljenosti od barem 2 cm. Dodatno se odvoji

peritoneum od bijele pruge. Nakon prikaza stražnje stijenke one se incidiraju uzdužno na udaljenosti od oko 1 cm od bijele pruge nakon čega slijedi disekcija retromuskularnog prostora u svim smjerovima. Za male i srednje hernije dovoljno se koristiti uske kuke i presjeći stražnju ovojnicu koristeći laparoskopske alate pod direktnom kontrolom oka (63).

4.1.4. eMILOS

Koristi se kod većih hernija pomoću endoskopske kamere – posebna optika unutar koje je tunel za laparoskopsku aparaturu („Endotorch“) (64). Time se dobije bolja vizualizacija i ne trebaju se koristiti kuke kao kod MILOS tehnike.

4.1.5. MIC Rives Stapler popravak

Tehnika koja se temelji na laparoskopskom oslobađanju peritonealnih priraslice oko defekta hernije nakon čega se postave troakari u retromuskularni prostor pod kontrolom oka. Disekcija prostora unutar ovojnice rektusa se izvodi kao i u eTEP metodi, no bez presijecanja medijalnog dijela stražnje ovojnice rektusa. Uvede se potom linearni stapler u donji abdomen kako bi pokrio stražnje ovojnice rektusa na obje strane blizu bijele pruge, pri čemu se iskoristi oko 3-4 punjenja staplera. Time se stvori prošireni prostor iza oba rektusa te se tu postavi mrežica koje je samopričvršćujuća. Koristeći ovu tehniku nije se verificiralo infekcija, dok su seromi bili prisutni u oko 9,5% slučajeva te bez recidiva unutar pola godine. Ova tehnika je jeftinija od IPOM popravka s antiadhezivnim mrežicama unatoč korištenju staplera (65).

4.1.6. TAPP

U ovoj tehnici postave se 3 troakara u prednju aksilarnu liniju (optički port i dva radna) slično kao i kod IPOM metode. Nakon disekcije retromuskularnog prostora presječe se uzdužno stražnja ovojnica rektusa na strani gdje su uvedeni troakari, malo medijalnije od semilunarne linije gdje neuromuskularni snop prolazi kroz rektus pri čemu se ne smije presjeći bijela pruga. Nakon redukcije hernijske vreće s njenim sadržajem zašije se hernijski defekt te se postavi mrežica ispod rektusa. Nakon što se izvuku troakari treba zašiti stražnju ovojnicu rektusa na strani uvedenih troakara (66).

4.1.7. TARUP TARM

To je varijacija TAPP metode za popravak pupčanih hernija s defektom manjim od 4 cm. Postavi se mrežica 15x15 cm oko defekta abdominalne stijenke. Otežano je šivanje defekta hernijske vreće i šivanja incidirane stražnje ovojnice rektusa, zbog čega se razvila robotske tehnika (rTARUP). TARM je drugi tip ovog popravaka s retromuskularno postavljenom mrežicom za druge hernije u središnjoj liniji.

4.2. Suprafascijalne metode

Kako bi se liječila dijastaza rektusa, pogotovo ako postoji i konkomitantna hernija preporuča se koristiti metode koje obnavljaju funkciju prednje trbušne stijenke (67).

4.2.1. TESLA/SCOLA/REPA

Riječ o istoj metodi koja se različito naziva po autorima, a riječ je o endoskopskoj separaciji subkutanog tkiva od prednje ovojnice rektusa i rekonstrukcija bijele pruge s preaponeurotičkim šivanjem rubova dijastaze rektusa postavljanjem ravne, makroporozne mrežice u potkožni prostor s dugoročnom potkožnom drenažom da se smanji rizik stvaranja seroma.

4.2.2. ELAR

Ovo je tehnika minimalno invazivnog popravka dijastaze rektusa u pacijenata s konkomitantnom pupčanom hernijom ili epigastričnom hernijom u središnjoj liniji. Zahvat započinje s longitudinalnom incizijom oko pupka s lijeve strane duljine oko 3 cm. Nakon odvajanja potkožnog tkiva od ovojnice rektusa oko pupka otvori se hernijska vreća i oslobodi se njen sadržaj. Tada se odstrani višak peritoneuma. Daljnja disekcija se izvodi u potkožnom tkivu koristeći videoendoskop (laparoskopsku optiku i laparoskopске instrumente). Prednje ovojnice rektusa se zarezu uzdužno na udaljenosti od 2-3 cm od medijalnog ruba i to u cijeloj duljini od ksifoidea sve do područja ispod pupka. Zarezani medijalni rubovi se zašiju s neresorptivnim produženim šavovima tako se stvori nova bijela pruga. Defekt fascije stvoren na prednjoj površini ekspaniranih rektusa se pokrije sa sintetskom mrežicom koja se fiksira periferno za rubove lateralnih fragmenata prethodno zarezanih prednjih ovojnica rektusa (68).

4.3. Intraperitonealne metode

4.3.1. IPOM

Metoda koja se razvila i od koje se pretpostavljalo da će dati odgovore na tehničke poteškoće povezane s disekcijom velikog prostora za postavljanje mrežica kod otvorenih metoda, koje je također povezano s tri puta većim rizikom za nastanak infekcije na mjestu postavljanja mrežice (69). LeBlanc i suradnici (70) su pokazali da je postavljanje ravne mrežice na unutarnju stranu peritoneuma oko defekta stijenke tehnički jednostavnije, ako su razriješene crijevne ili priraslice velikog omentuma zajedno s hernijskom vrećom. Mrežica se pričvrsti oko otvora s metalnim neresorptivnim staplerima ili resorptivnim polimernim „tackerima“. Također se može fiksirati s transfascijalnim šavovima koji se povezani s češćom pojavom boli. Bez obzira na to i dalje su moguće priraslice te pojava fistula. Trenutno se preporuča za pacijente s brojnim malim i srednje velikim hernijskim otvorima kod kojih bi otvorena metoda zahtijevala ekstenzivnu disekciju trbušne stijenke (71, 72). Također, ova metoda se preporuča i u pacijenata kod kojih je rizičan prolongiran operativni postupak zbog općih zdravstvenih razloga bilo preteško podnijeti (73). Isprva se zaključilo da ako se ne zatvori defekt hernije, a postavi se mrežica da će biti više recidiva hernija i slabosti trbušne stijenke (74). Zato treba uzeti u obzir da se treba šavovima zatvoriti defekt svim hernijama s promjerom defekta većim od 1-2 cm.

4.3.2. IPOM-plus

Ovo je modifikacija gore navedene tehnike kod koje se mrežica stavi ispod defekta (premoštavanje). Rubovi defekta se mogu zašiti intraperitonealno koristeći laparoskopsku hvatalicu ili iglodržać pri čemu se šav može zašiti intraperitonealno ili izvan tijela. Ova metoda ima manje recidiva, seroma i ispuččenja abdominalne stijenke u odnosu na IPOM metodu (75).

4.3.3. LIRA

Kod intraperitonealnih tehnika zatvaranje velikog defekta hernije stvara povećani rizik za nastanak boli, recidiva te može zahtijevati korištenje tehnika za oslobađanje mišića u lateralnim dijelovima abdomena. Nekad primjena tih metoda biva tehnički nemoguća (76). Istovremeno, zatvaranje otvorenog defekta hernije s mrežicom stvara veliki rizik od ispuččenja, recidiva i seroma. Morales-Conde i suradnici su preporučili da se koristi dio stražnje ovojnice rektusa da se zatvori defekt hernije. U slučajevima defekta širine 4-10 cm, stražnja ovojnica rektusa se zareže uzdužno na obje strane te se tako dobiveni medijalni fascijalni režnjevi

zajedno zašiju u cijeloj duljini kako bi se ponovno stvorila bijela pruga. Ekspozirana stražnja ovojnica rektusa se pokrije s intraperitonealnom neadhezivnom mrežicom i kružno fiksira s „tackerima“. Prednost ove tehnike je da se smanji napetost u šavnoj liniji čime je značajno manja bol. Tijekom praćenja u trajanju od godinu dana nije bilo recidiva.

4.4. Robotska kirurgija

4.4.1. Robotski IPOM

Postave se 3 porta koji su udaljeni bar 8 cm jedan od drugog, najčešće na lateralnoj lijevoj strani abdomena uz pneumoperitoneum. Dodaje se četvrti port ako je potrebna opsežna adhezioliza ili je preveliki defekt hernije. Prvo se učini adhezioliza ako je potrebna da se reducira sadržaj hernijske vreće, potom hemostaza te se nakon toga se bez pneumoperitoneuma mjeri defekt hernije. Ako je moguće, primarno se zatvori defekt fascije. Postavi se mrežica cirkumferentno s preklapanjem od barem 5 cm. Fiksacija je kao i kod laparoscopske metode šavovima ili „tackerima“. Robotom je puno jednostavnije zašiti mrežicu. Nakon fiksiranja mrežice ponovno se provjeri hemostaza (77).

4.4.2. Robotski IPOM s endoskopskom ACS

Prvo se endoskopski laparoscopski napravi ACS na aponeurozi vanjskog kosog mišića. Portovi se postave lateralno od semilunarne linije. Uđe se u prostor između aponeuroze vanjskog i unutarnjeg kosog mišića oštrom i tupom disekcijom te se intramuralni sloj ispreparira prstom nakon čega se postavi balon. Potom se postave laparoscopski troakari obostrano te se potom napravi ACS aponeuroze vanjskog kosog mišića lateralno od semilunarne linije. U slijedećoj fazi operacije uđe se u abdominalnu šupljinu optičkim troakrom te se napravi robotska redukcija i zatvaranje defekta hernije kao i u gore spomenutoj robotskoj IPOM tehnici. U ovoj metodi je bitno napomenuti da je lakše primarno zatvoriti fasciju zbog prethodno učinjene endoskopske ACS (77).

4.4.3. Robotski eTEP

Prednosti ove tehnike su popravak bez tenzije, izostanak kontakta mrežice i podležećih intraabdominalnih organa te se mrežica položena preperitonealno čime se uklanja rizik budućeg stvaranja priraslica. Ulaz optičkog troakara je u lijevom gornjem kvadrantu medijalnije od

semilunarne linije. Kada se uoči stražnja ovojnica rektusa tupo se ispreparira ovaj sloj. Postavi se pneumoperitoneum te se postavi dodatni troakar. Isprepariraju se oba rektorektalna prostora. Potom se postave dodatna tri troakara superiornije i lateralnije. Ispreparira se hernijska vreća. Mora se pripaziti na neurovaskularne snopove u semilunarnoj liniji pri čemu se ona lateralna granica disekcije ako se ne radi i TAR. Pažljivo se reducira hernijska vreća nakon čega se zašije parijetalni peritoneum i stražnja ovojnica rektusa. Primarno se tada zatvori prednja strana defekta hernije te se učini plikacija dijastaze rektusa ukoliko ona postoji. Slijedi mjerenje diseciranog prostora. Učini se minuciozna hemostaza. Potom se postavi mrežica te se ostavi redon dren radi smanjenja rizika hematoma i seroma (77).

4.4.4. Robotski TAR

U ovoj tehnici se optički troakar postavi u lijevi gornji kvadrant. Kad se uspostavi pneumoperitoneum troakari se postave u lijevi donji kvadrant i u lijevi lateralni abdomen. Prvo se kreira desni rektorektusni prostor. Nakon adheziolize i redukcije hernije tada se vizualizira kontralateralna stražnja ovojnica rektusa. Ovisno o veličini i proširenosti falciformnog ligamenta on se ponekad može mobilizirati superiornije. Potom se medijalnije 0,5-1 cm od medijalnog ruba uđe u rektorektalni prostor gdje se napravi disekcija. Kontralateralni rektomuskularni sloj se razvije lateralno prema semilunarnoj liniji do medijalnog dijela lateralnog ruba rektusa gdje se stražnja ovojnica dijela u gornjem abdomenu tik ispod rebrenih hrskavica kako bi se prikazao podležeci transverzus abdominis. Sačuvaju se neurovaskularni snopovi koji prolaze kroz stražnju ovojnicu rektusa. Transverzus abdominis se potom presječe u cijeloj duljini u medijalnom dijelu. Tako se uđe u prostor iznad transverzalne fascije te se izvede 2 cm lateralnije od semilunarne linije. Ovaj sloj se može preparirati do Retziusovog prostora anteriorno do mokraćnog mjehura i superiorno do subksifoidnog prostora. Kad se kreira rektorektalni sloj to se ponovi na suprotnoj strani koristeći 3 nova troakara u desnom dijelu abdomena. Zatvore se stražnje ovojnice rektusa šavovima. Potom se zatvori prednji defekt fascije i plikacija dijastaze rektusa ako je prisutna. Preperitonealno se postavi mrežica te ju ne treba fiksirati (77).

4.4.5. Robotski TARUP

Muysoms i suradnici (78) su razvili robotsku TARUP tehniku na temelju laparoskopske TARUP tehnike pri čemu su rezultati bili infekcija kože oko pupka u 2,4% pacijenata, intramuskularni hematoma u 2,4% pacijenata i serom u 4,9% pacijenata.

4.4.6. Robotski RVHR

U radu kojih su se uspoređivali pacijenti operirani otvorenom tehnikom retromuskularnog popravka ventralne hernije utvrđen je značajno kraći postoperativni boravak na bolničkom liječenju - 2 dana, u odnosu na 3 dana kod otvorene tehnike (79). Nije bilo značajne razlike u kirurškoj infekciji rane, te nije bilo većih stopa kirurških komplikacija. Uglavnom su to bili seromi koji nisu zahtijevali intervenciju. Robotski asistiranje tehnike su sve više prihvaćene u svakodnevnoj praksi. U studiji Nguyen i suradnika (80) pokazalo se da su to održive opcije s manjim brojem dana hospitalizacije te s manjim perioperativnim komplikacijama. Potrebne su nove studije koje će razjasniti dugoročne ishode, posebice stopu recidiva. Poboljšani ishodi su odlučujući faktor za postojanost robotske kirurgije. U radu Pereire i suradnika iz 2021. godine o robotski asistiranim popravcima hernija abdominalne stijenke (81) koje obuhvaćaju jednostavne i kompleksne hernije opisuje 0,6% intraoperativnih komplikacija, 0,3% ranih recidiva, serome u 17%, hematome u 1,2% i kirurške infekcije rane u 0,6% slučajeva.

5. USPOREDBA OPERATIVNIH TEHNIKA I SMJERNICE ZA LIJEČENJE

Po radu iz 2018. godine Köckerlinga i suradnika (82) ako uspoređujemo otvoreni „sublay“/retrorektusni popravak ventralnih i incizijskih hernija s drugim operativnim tehnikama, onda nije moguća adekvatna usporedba temeljena na postojećim metaanalizama, sistematskim pregledima RCT zbog kontradiktornosti podataka, te je samo jedna studija pokazala jasnu prednost za laparoskopski IPOM zbog značajno nižih postoperativnih komplikacija, poglavito recidiva, reoperacija zbog komplikacija i općih postoperativnih komplikacija. Također laparoskopski IPOM ima nedostatke po pitanju intraoperativnih komplikacija, uglavnom krvarenja i ozljeda crijeva. U odnosu na otvorene tehnike kod kojih se koristi samo šivanje defekta hernije bez mrežice, „onlay“ i „underlay“ ili intraperitonealne „onlay“ tehnike, konzistentno se potvrđuje da su manje stope recidiva te kirurških infekcija rane kod „sublay“/retrorektusne tehnike.

U drugom radu iste godine Scheuerlein i suradnici (83) navode da se klasična ACS bez mrežice i modificirana ACS s mrežicom više ne bi smjele izvoditi zbog previsokih stopa postoperativnih komplikacija, Isto tako, klasična ACS bez mrežice je povezana s jako visokim stopama recidiva. Endoskopska i ACS sa čuvanjem perforatora je bolja alternativa ACS. Također, klasična PCS i PCS s TAR-om daje bolje rezultate nego klasična i modificirana ACS. Po dosadašnjim podacima, nema značajne razlike između rezultata za endoskopsku ACS, ACS sa sačuvanjem perforatora i PCS s TAR-om. Isto navode da nije još moguće evaluirati ulogu laparoskopske i robotski asistirane PCS s TAR-om. Sistemno korištenje bioloških mrežica u popravku kompleksnih ventralnih hernija se ne preporuča ukoliko nema kontaminacije. Uvođenje robotski asistirane CST s TAR-om je najnovija tehnika. Za sada je produljeno operativno vrijeme zbog same robotske tehnike, no kraći je postoperativni boravak na bolničkom liječenju. Još uvijek nema zaključaka o perioperativnim komplikacijama.

Cornette i suradnici (84) su iste godine usporedili otvorene operativne tehnike, TAR, laparoskopske prednje pristupe i pristupe sačuvanja perforatora. Pri čemu su se komplikacije redom pojavile u 21.4%, 23.7%, 20.3% i 16.0%. Stopa recidiva je bila najveća kod otvorene operativne tehnike – 11,9%, zatim kod laparoskopske 7,02%, pristupa sačuvanja perforatora 6,47%, a dok je najmanja bila kod TAR tehnike i to 5,25%. Ograničenja ovog istraživanja su bila u nedostatku randomiziranih studija, heterogene populacije i nestandardiziranih metoda za

mjerenje ishoda čime je teško donijeti zaključke o CST i njenim modifikacijama. Jedini zaključci su da se komplikacije javljaju u otprilike svakog 5 pacijenta i da je najveća stopa recidiva pri otvorenom pristupu. Slične zaključke u svom radu su imali i Holihan i suradnici (32).

Usporedbom MILOS tehnike i laparoskopskog IPOMa Reinpold i suradnici su zaključili (85) da je bilo značajno manje postoperativnih kirurških komplikacija, općih komplikacija, recidiva i manje kronične boli, dok u usporedbi MILOSa s otvorenim „sublay“ popravkom je bilo značajno manje postoperativnih komplikacija, reoperacija, infekcija, općih komplikacija, recidiva i kronične boli.

U studiji Patela i suradnika iz 2017. godine (86) na velikom broju laparoskopski operiranih ventralnih hernija, stopa reoperacija je bila 17%. Općenito se te operacije mogu sigurno izvesti. Reoperacija zbog opstrukcije crijeva nose povećan rizik od enterotomije ili neplanirane resekcije crijeva kao direktan rezultat priraslica mrežice na crijeva. Sekundarna infekcija mrežice nakon reoperacije je rijetka. Kirurzi bi trebali popričati i raspraviti sa svojim pacijentima o potencijalnim dugoročnim implikacijama intraperitonealno smještene mrežice te kako to utječe na buduće operacije u abdomenu. U radu nisu navedene pojedinačne operative tehnike koje su korištene. Intraperitonealno postavljena mrežica je povezana sa stvaranjem priraslica koje mogu povećati rizik tijekom slijedeće laparoskopske operacije (87). U radu LeBlanca i suradnika iz 2021. godine (88) se uspoređuju kratkoročni ishodi otvorenih, laparoskopskih i robotskih tehnika. Usporedbom robotskih i laparoskopskih tehnika je dulje operativno vrijeme i manji stopa konverzija u slučaju robotskih tehnika. Usporedbom robotskih i otvorenih tehnika je kraće vrijeme hospitalizacije u skupini robotskih tehnika pri čemu je slično trajanje operacija. Nema razlike u korištenju analgetika postoperativno. Potrebne su daljnje studije koje će usporediti i razumjeti razinu boli i ishode kvalitete života nakon popravka hernije.

U radu Ateme i suradnika (89) analiza je pokazala da nema benefita korištenja biološke mrežice u odnosu na sintetske mrežice za popravak potencijalno kontaminiranih hernija pri čemu su usporedive SSO uz stope recidiva od 9% i za biološke i za sintetske mrežice. Popravak biološkom mrežicom kontaminiranih defekata je pokazao značajno više stope komplikacija kirurške rane i stopu recidiva hernija od 30%. Kako je bila dostupna samo jedna studija s popravcima sintetskim mrežicama u kontaminiranim defektima, mogućnost kirurškog odlučivanja je ograničena.

Liang i suradnici (90) su u svojoj studiji o liječenju ventralnih hernija zaključili da se stopa komplikacija povećava u pretilih pacijenata, aktivnih pušača te dijabetičara $HbA1C \geq 6.5\%$. Elektivno operativno liječenje se ne preporuča u pacijenata s $BMI \geq 50 \text{ kg/m}^2$, aktivnih pušača, te dijabetičara s $HbA1C \geq 8.0\%$. Pacijenti s $BMI = 30-50 \text{ kg/m}^2$ ili $HbA1C = 6.5-8.0\%$ zahtijevaju individualizirane mjere da se smanje rizici operativnog liječenja. Neoperativno liječenje se smatra da ima nizak rizik od kratkoročnih morbiditeta. Postavljanje mrežice se preporuča za sve hernije promjera većeg od 2 cm. Nema konsenzusa oko odabira tipa mrežice, tehnici komponentne separacije i liječenju kompleksnih pacijenata.

6. MREŽICE

Postoji više vrsta mrežica koje se koriste u kirurgiji kompleksnih ventralnih hernija. Najčešće su u upotrebi sintetske mrežice, dok se zbog visoke cijene manje koriste kompozitne, biološke i novije biosintetske mrežice. Mrežice se mogu podijeliti u monofilamentne, multifilamentne, miješane strukture ili polimerne (neresorptivna + resorptivna ili više različitih neresorptivnih), mrežice s filmom (ePTFE-kompozitne) ili posebnom namjenom (Omyra, titanizirane), 3D mrežica. Podjela s obzirom na sastav: neresorptivne (polipropilenske (Optilene, poliesterne), djelomično resorptivne, biološke (kadaverične ili obrađeni animalni kolagen, npr. Permacol). S obzirom na veličinu pora postoje makroporne >75 µm (Vypro, Ultrapro, Ti-mesh, Mersilene), makro- s mikroporama, mikroporne (Marlex, Prolene, Atrium, Surgipro) submikronične pore/ćelije. S obzirom na masu tkanja dijelimo ih na „ultralight“ <35 g/m², „light C“ 35–70 g/m² standard C 70–140 g/m² i „heavy C“ >140 g/m². Mrežice se mogu fiksirati tackerima, šavovima i tkivnim ljepilima čije su vrste navedene u tablici ispod.

Proizvod	Proizvođač	Tip fiksacije	Metoda fiksacije
ProTack	MedTronic	helikalni titanski	tackeri
PermaFix	Bard	helikalni netitanski	
AbsorbaTack	MedTronic	resorptivni	
PermaSorb	Bard		
SorbaFix	Bard		
Monocryl	J&J		
Vicryl	J&J		
Dexon	Covidien		
Maxon	MedTronic		
PDS	J&J	neresorptivni	šavovi
Prolene	J&J		
Nylon	Dolphin Sutures	fibrinsko ljepilo	
Tissel	Baxter		
Evicel	RxList	cijanoakrilno ljepilo	
Histoacryl	B. Braun		
Glubran-2	GEM Srl		

Tablica 6.0.1. Sredstva za fiksaciju mrežica na tržištu u svijetu

6.1. Sintetske mrežice

Sintetske mrežice su najstarije i najjeftinije mrežice te su zbog toga u najširoj primjeni. Resorptivne sintetske mrežice građene od poliglaktina i poliglikolične kiseline su koriste u inficiranim područjima, no imaju visoke stope recidiva upravo zbog resorpcije. Polipropilen (PP) je plastični polimer koji se sastoji od kostura ugljika s hidrogenskim i metilnim grupama. On je istisnut u monofilamentno vlakno koje se onda plete u mrežicu. Zbog toga je manja šansa naseljavanja bakterija. Poliester je mekani, podatni materijal koji se koristi za izgradnju mrežice. Neobložena polifilamentna vlakna uzrokuju puno više adhezivnih ileusa, enteričkih fistula i infekcija zbog biofilma koje stvaraju bakterije nego PP ili e-PTFE. PTFE ima kostur od ugljika s jakim vezama s atoma fluorida, te ekstremno mikroporan u odnosu na pletene PP ili poliesterske mrežice. To smanjuje stvaranje priraslica kod intraperitonealne primjene. Također, zbog mikroporozne strukture makrofazima je nemoguće proći kroz mrežicu ukoliko dođe do bakterijske kontaminacije te se time tijelo ne može boriti protiv infekcije. Nužno je uklanjanje mrežica koje sadrže ePTFE ili u kombinaciji s PP u slučaju bakterijske infekcije upravo zbog takve mikroporozne strukture.

Mrežica	Proizvođač	Građevni materijal	Resorptivnost
Vicryl	Ethicon	poliglaktin	da
Dexon	Syneture	poliglikolična kiselina	
Sefil	B-Braun		
Marlex	Bard	PP	ne
3D Max			
Polysoft			
Prolene	Ethicon		
Surgipro	Autosuture		
Prolite	Atrium		
Trelex	Meadox		
Atrium	Atrium		
Premilene	B-Braun		
Optilene			
Serapren	Serag Wiessner		
Parietene	Covidien		
Prolene Light			
Vitamesh	Atrium		
Mersilene	Ethicon		
Dulex	Bard	e-PTFE	
Goretex	Gore		
Omyra	Braun		

Tablica 6.1.1. Sintetske mrežice na tržištu u svijetu

6.2. Kompozitne mrežice

Razvoj kompozitnih mrežica je otvorilo novu eru zatvaranja, ojačanja i popravaka hernijskih otvora. Sintetički, uglavnom polipropilenski dio okrenut je ekstraperitonealno, dok je resorptivni dio okrenut prema intraperitonealno. Kompozitne mrežice su jako blizu idealnima, te su funkcionalne u teoriji. Osiguravaju trajnost neresorptivnog dijela i kod djelomično resorptivnog dijela mrežice uraštavanje novog tkiva čime se osigurava integritet s pacijentovim tkivima. Također su antiadhezivne na strani okrenutoj prema visceralnim organima. Proizvedene su naprednom tehnologijom te se pojedina vrsta mrežica primjenjuje ovisno o anatomskoj regiji smještaja i lokaciji hernije. Kvaliteta života pacijenta je puno veća nego kod pacijenata koji su iskusili komplikacije kirurških zahvata u prošlim vremenima. Međutim, zbog polipropilena je povećan opći rizik infekcije, seroma, migracije i priraslica što dovodi do ozbiljnih posljedica ili čak reoperacija. Brojne studije na animalnim modelima su

pokazale ogromne prednosti kompozitnih mrežica. Nažalost, još uvijek nema kvalitetnih multicentričnih studija koje bi obuhvaćale usporedbe sintetskih, kompozitnih, bioloških i biosintetskih mrežica, već su uglavnom radovi vezani uz kompozitne mrežice svedene na mali broj kohortnih studija čime nema formiranih smjernica u svjetskoj literaturi. Razlog tome može biti visoka cijena mrežica i limitiranost primjene.

Mrežica	Proizvođač	Gradevni materijal	Resorpcija
Composix EX Dulex	Bard	PP/ e-PTFE	ne
Gore-Tex Dual Mesh Dual Mesh Plus	Gore	e- PTFE	
Ti-Mesh	GIE	PP/titan	
Vypro, Vyproll	Ethicon	PP/poliglaktin	djelomično
Proceed		PP/celuloza	
Ultrapro		PP/PGC-25	
Physiomesh		PP/poliglekapron 25	
Parietex	Covidien	POL/kolagen	
Parietene DS composite		PP/kolagenska ovojnica	
DynaMesh IPOM	FEG Textiltechnik	PP/PVDF	
Sepramesh	Genzyme	PP/natrij	
C-Qur	Atrium	PP/omega 3	
Ventralight	Bard	PP/PGA/ natrijev hijaluronat/ karboksimetilceluloza/ polietilen glikol	

Tablica 6.1.2. Kompozitne mrežice na tržištu u svijetu

6.3. Biološke mrežice

U Rosenovom retrospektivnom radu (91) koji je obuhvaćao period od 5 godina, pacijentima su rađene operacije popravka kompleksnih ventralnih hernija trbušne stijenke u kontaminiranom području pri čemu je uključeno 128 pacijenata. Razlozi kontaminacije rane bili su infekcija mrežice u 45, stoma u 24, istovremeni drugi gastrointestinalni zahvat u 17, enterokutana fistula u 25, otvorene rane koje ne cijele u 6, enterotomija/kolotomija u 5 i kronični drenažni sinus u 6 pacijenata. SSO su bile u 61 (47,7%) pacijenata uz prosječno

praćenje od 21,7 mjeseci. Recidiv hernija je bio u 40 (31,3%) pacijenata. Većina ih je bilo asimptomatsko, dok ih je 7 išlo na reoperaciju. U radu Kissane i suradnika (92) je bilo uključeno 8 studija s 635 pacijenata kod kojih su se postavljale AlloDerm, Surgisis i Strattice biološke mrežice. Prosječno praćenje je bilo 2 godine, te je opisano recidiv hernije u 21% pacijenata te u 20% pacijenata SSO u većini studija. U talijanskim smjernicama proučavane su mrežice Alloderm, Permacol, Strattice i Surgisis. Pacijenti s postavljenim biološkim mrežicama prilikom popravka kompleksne ventralne hernije trbušne stijenke moraju biti podvrgnuti pažljivom kliničkom praćenju svakih godinu dana nakon kirurškog zahvata sve do pet godina praćenja po operaciji. Ako se posumnja na recidiv hernije ili SSO to se treba evaluirati s MSCT ili MR abdomena. Stopa recidiva nakon popravka biološkim mrežicama može se usporediti s popravcima nebiološkim mrežicama. Nema značajnih razlika u stopi recidiva između više tipova bioloških mrežica. Postoji jasna korelacija između stope recidiva hernije i postoperativne infekcije kao i popravka urađenog u kontaminiranom operativnom polju te u visokorizičnih pacijenata. Korištenje bioloških mrežica kod tehnika premoštavanja rezultira visokim stopama recidiva te se mora zatvoriti fascija s ili bez tehnike komponentne separacije kad je god to moguće. Ako dođe do recidiva hernije, može se koristiti sintetska mrežica bez potrebe za vađenjem biološke mrežice (93). Doussot i suradnici (94) su radu s 250 pacijenata koji su bili podvrgnuti popravkom Permacolom pokazalo se da je hospitalni mortalitet bio u 4,8% (12 pacijenata), te stopa komplikacija 61,6% (154 pacijenta). Zbog komplikacija je bilo potrebno ponovno intervenirati u 29,6% (74 pacijenata). Mrežica se vadila u 4% (10 pacijenata). Nakon medijana vremena praćenja od 16,8 mjeseci verificiralo se 25,2% recidiva (63 pacijenta). Nezavisni prediktori za nastanak hernije su bili prethodna operacija kompleksne ventralne hernije, položaj mrežice i potreba za ponovno intervencijom. Itani i suradnici (95) su na 80 pacijenata koristili Strattice. Primarni popravak se mogao napraviti u 64 pacijenata dok je u 16 njih bilo potrebno premoštavanje. Tijekom 24 mjeseca, 53 pacijenata (66%) je imalo 95 komplikacija rane, u 28 slučajeva je bila infekcija u 24 pacijenata. Dvadeset i dva pacijenta su imali serome, pri čemu ih je 5 zahtijevalo kiruršku intervenciju. Nije bilo potrebe za ekscizijom mrežice. Stopa recidiva hernije bila je u 28% slučajeva (22 pacijenata).

Mrežica	Proizvođač	Građevni materijal
Alloderm	Life cell	ljudski dermis
Allomax	BARD	
Flex HD	J&J	
Cortiva	RTI surgical	
Epiflex	DIZG	
Strattice	Life cell	dermis svinje
Permacol	Covidien	
Collamend	BARD	
Xen matrix	BARD	
XCM Biologic	J&J	
Fortiva	RTI surgical	
Cellis	Mecellis biotech	dermis goveda
Surgimend	TEI biosciences	
Veritas	Baxter	perikard goveda
Tutomesh	RTI surgical	
Fortagen	Organogenesis	crijeva svinje
Biodesign/surgisis	Cook medical	

Tablica 6.2.1. Biološke mrežice na tržištu u svijetu

6.4. Biosintetske mrežice

Ovo je najnovija skupina mrežica te na tržištu postoje 4 vrste biosintetskih mrežica. **Bio-A (Gore)** je kopolimer poliglikolične kiseline i trimetilen karbonata u 3D matriksu koji se potpuno razgradi u 6 mjeseci (96). **Phasix (Bard/Davol)** je makroporozna, potpuna apsorbirajuća sintetska mrežica koja se sastoji od poli-4-hidroksibutirata, dok je **Phasix ST (Bard/Davol)** kompozitna mrežica s dodatnim vlaknima poliglikolične kiseline premazana s kemijski modificiranim natrijevim hijaluronatom, karboksimetilcelulozom i hidrogelom baziranim na polietilen-glikolu na visceralnoj površini. Resorbiraju se u razdoblju od 12-18 mjeseci (97). Makroporozna multifilamentna apsorptivna sintetska **mrežica TIGR Matrix Surgical mesh (Novus Scientific)** se sastoji od dvije vrste vlakana (brzo i sporo resorbirajuća) – to je kopolimer laktida i trimetilen karbonata te se kompletno resorbira unutar 3 godine (97). **Ethicon Vicryl tkanu mrežicu** čine kopolimer poliglikolične kiseline i poli-L- laktatične kiseline koja se razgradi kroz 2-3 mjeseca.

U radu Rognonija i suradnika (98) analizirale su se spororesorptivne biosintetske mrežice: Phasix i Phasix ST koje su razvijene kako bi se smanjila količina stranog materijala koje ostane u tijelu nakon popravka hernije kroz dug vremenski period. Pacijenti, njih 75, su praćeni kroz barem 18 mjeseci te su prijavljene minorne komplikacije. Nije utvrđena infekcija dubokih tkiva, kao ni infekcija organa, dok je samo u 4% pacijenata prijavljena površinska infekcija koja je zahtijevala kiruršku intervenciju, dok se u samo jednom slučaju (1,3%) pacijenata morala ukloniti Phasix mrežica zbog infekcije. u 6 pacijenata (8%) se pojavio recidiv, serom je bio prisutan u 17% pacijenata dok je samo 5 pacijenata (6.7%) trebao perkutanu drenažu. U kasnijoj studiji Rotha i suradnika (99) su pacijenti praćeni u razdoblju od 18 mjeseci pri čemu se utvrdila stopa recidiva od 15,7%, kirurška infekcija rane u 9,1% slučajeva te u 6,6% pacijenata seromi koji su zahtijevali kiruršku intervenciju; dok u kohorti praćenoj kroz 60 mjeseci (100) određen dio pacijenata je prošao cijelo praćenje n=54 (44.6%). Dvadeset pacijenata je imalo recidiv hernije, pri čemu ih je 12 zahtijevalo reoperaciju, dodatno 6 pacijenata je trebalo reoperaciju zbog kirurške infekcije rane, perforacije crijeva, hematoma, neterapijske laparotomije ili nekroze masnog tkiva. Mrežica je izvađena u 4 pacijenata kod reoperacije. Jedan pacijent je imao 2 reoperacije, u prvoj je bio debridement nekroze kože i potkožnog tkiva, dok je druga bila zbog recidiva hernije. Devet pacijenata je imalo serom koji je zahtijevao kiruršku intervenciju. U radu Plymale i suradnika (101) gdje je praćen 31 pacijent kroz 2 godine nije zabilježen recidiv hernije, 19,4% pacijenata je SSO, najčešće je bio serom i to u 4 pacijenata, 2 pacijenta su zahtijeva kiruršku intervenciju, a u jednog pacijenata je došlo do nekroze mekih česti te je bio potreban debridement i VAC terapija te je kod posljednjeg pacijenta bila dehiscenca rane pri čemu je spontano iscurio serom. Layer i suradnici (102) su koristili Phasix mrežicu na 108 pacijenata kroz 3 godine u visokorizičnih pacijenata. Dvadeset i četiri pacijenata je imalo recidiv hernije (22,2%). Stopa infekcije kirurške rane bila je 24,1%, dok je stopa komplikacija kirurške rane bila 36,1%. Većina komplikacija je bila tijekom prve godine, dok su stope infekcije kirurške rane i komplikacija kirurške rane bile niske unatoč visokorizičnim pacijentima.

6.5. Koju mrežicu odabrati?

U radu Köckerlinga i suradnika (103) se poziva na više studija loše kvalitete dokaza te konačni zaključak je da nema superiornosti bioloških mrežica nad sintetskim mrežicama za popravak u kontaminiranom području. Dodatno zaključuju da nema dokazati koji bi poduprli korištenje bioloških ili biosintetskih mrežica za prevenciju incizijskih hernija kada se zatvara

laparotomijska rana u visokorizičnih pacijenata ili kod rana nastalih kod potapanja stoma. Isto tako nema dokaza o smanjenju rizika nastanka parastomalnih hernija ukoliko se pojača permanentna stoma na prvoj operaciji s biološkom mrežicom. Profilaktično korištenje bioloških mrežica za parastomalne hernije se ne bi smjelo koristiti van kliničkih studija. Kod popravka parastomalnih hernija biološke mrežice nisu superiornije u odnosu na sintetske mrežice te su puno skuplje čime nisu alternativa. Ne preporuča se korištenje biološke mrežice za premoštenje u zamjenu za inficiranu sintetsku mrežicu zbog visoke stope recidiva. Ako se može zatvoriti defekt fascije „onlay“ postavljena sintetska mrežica ili biološka mrežica mogu biti zamjena inficiranoj mrežici. Međunarodne smjernice ne preporučaju rutinsko korištenje bioloških ili biosintetskih mrežica za rano zatvaranje otvorenog abdomena te se preporučaju alternativne strategije. Što se tiče kratkoročnih ishoda, čini se da je sigurno koristiti ili biološku ili biosintetsku mrežicu ili sintetsku mrežicu ako se može zatvoriti fascija. Terapija negativnim tlakom se može preporučiti kako bi se smanjile SSO i skratilo cijeljenje rane. U slučaju enterokutane fistule, biološka mrežica se može koristiti ukoliko se ne koristi premoštenje s prihvatljivim ishodima. Mogu se očekivati visoke stope SSO, rizika refistulizacije te recidiva. Tehnika komponentne separacije pojačana s biološkom mrežicom nema značajno veće stope recidiva hernija u odnosu na sintetske mrežice u operacijama s čistim operativnim poljem i u pacijenata s višim rizikom infekcije. Bilo kako bilo, broj komplikacija kirurške rane koje zahtijevaju reoperaciju se ne smanjuju ukoliko se koriste biološke mrežice u odnosu na sintetske. U podgrupi pacijenata s kontaminiranim operativnim poljem, ima prostora za korištenjem bioloških mrežica zbog potencijalnih većih stopa spašavanja mrežice u slučaju infekcije mrežice. Potrebne su daljnje visokokvalitetne komparativne studije.

Studija koja je već spomenuta od Atema i suradnika (89) kod koje nema benefita bioloških mrežica nad sintetskim u potencijalno kontaminiranim hernijama s usporedivim stopama komplikacijama kirurške rane – iznosila je preko 50%, dok su se mrežice uklanjale u 1% pacijenata.

U radu Bondrea i suradnika (104) kod 761 popravaka ventralnih hernija sa šavovima, sintetskim ili biološkim mrežicama u kontaminiranom kirurškom polju nije bilo statistički značajne razlike kirurške infekcije rane između grupa (15.1%, 17.8%, 21.0%). U radu Lianga i suradnika (105) gdje se provela analiza vezanih parova popravka 40 ventralnih hernija s biološkom mrežicom u odnosu na 40 popravaka sintetskom mrežicom u kompliciranoj situaciji pri čemu se nije našla statistički značajna razlika u infekciji kirurške rane. U retrospektivnoj studiji Chamieha i suradnika (106) koja je usporedila 34 popravka s biološkom mrežicom u

odnosu na 24 sa sintetskom mrežicom u kontaminiranom popravcima trbušne stijenke, stopa infekcije je bila 50% u odnosu na 29,2%. Ko i suradnici (107) su analizirali odvojeno rezultate u pacijenata bez kontaminacije Alloderm u 13 pacijenata i mekane polipropilenske mrežice (Prolene Soft Mesh i Proceed Surgical Mesh) u 23 pacijenata pri čemu se recidivi bili u 38.5% Alloderma i samo 4% kod popravka s mekanim polipropilenskim mrežicama. U radu Sahoo i suradnika (108) izabrano je 438 pacijenata s čistim-kontaminiranim i kontaminiranim ranama te su uspoređivana kroz period od 30 dana. U toj kohorti je 58 (13.2%) pacijenata bilo operirano s biosintetskim mrežicama (Phasix, Bio-A) i 380 (86.8%) s polipropilenskom mrežicom. Nije nađena značajna razlika s komplikacijama kirurške rane. No, SSO, SSO koje su zahtijevale intervenciju i reoperacije su bile značajno veće kod biosintetskih mrežica. U radu Lianga i suradnika (109) donijet je konsenzus eksperata temeljen na sistematskom pregledu liječenja ventralnih hernija te se zaključilo da se biološke mrežice mogu sigurno koristiti u rekonstrukciji trbušne stijenke pri čemu se mora vaditi mali broj mrežica, no njihova uloga se još mora definirati. Nema jasnih podataka o sigurnosti i efikasnosti bioapsorbirajućih sintetskih mrežica. U velikoj metaanalizi radova u razdoblju 2000.-2020. kod kojih se koristila neresorptivna mrežica u popravku kompleksne ventralne hernije u kontaminiranom području zaključilo i pokazalo se da su resorptivne mrežice bile razlog više recidiva hernije, kirurških infekcija rana, komplikacija kirurške rane te reoperacija u odnosu na neresorptivne mrežice **što je u suprotnosti s trenutnom kliničkom paradigmom** zbog čega je potrebno još randomiziranih kliničkih studija (110). Warren i suradnici (111) su napravili analizu na 541 slučajeva kontaminacije: 245 čista-kontaminirana, 214 kontaminirana i 82 kontaminiranog operativnog polja. Popravak samo šavovima je bio u 46 pacijenata, biološka mrežica u 38, resorptivna sintetska mrežica u 55 i permanentna sintetska mrežica u 402 slučajeva. U 97% slučajeva je mrežica postavljena ekstraperitonealno. Po grupama su stope infekcije kirurške rane bile 17.4%, 36.8%, 32.7%, i 14.2%. Multivarijantna analiza je pokazala da odabir mrežice nema veze utjecaja na rizik infekcije kirurške rane. Mrežica se uklonila u 7 pacijenata: 5 s permanentnom sintetičkom (1,2%), 1 resorptivna sintetička (1,2%), te jedna je bila biološka (2.6%). U 4 pacijenata su bile komplikacije specifične za mrežice, dok su ostale maknute tijekom eksploracije za indikacije koje nemaju veze s mrežicom. Medijan praćenja je bio oko 30 mjeseci te je stopa recidiva bila u 15,2%, odnosno značajno niža s permanentnom sintetičkom mrežicom, kao i stopa infekcije kirurške rane u odnosu na biološke i bioresorptivne mrežice. Kao i suradnici (112) su u svom radu u kojem su analizirana 1904 pacijenta koji su imali eksciziju mrežice nakon popravka kompleksne ventralne hernije trbušne stijenke. Analizom se utvrdilo da su komplikacije (SSI, SSO, reoperacija, komplikacije koje zahtijevaju kiruršku

intervenciju) bile značajno veće kod parcijalne ekscizije mrežice i to 35% u odnosu na 29% kod potpune ekscizije mrežice. Kod čistih rana nije se utvrdila razlike, no kod čisto-kontaminiranih rana, djelomična ekscizija mrežice je uzrokovala češće komplikacije koje zahtijevaju kiruršku intervenciju, 24% u odnosu na 9% kod totalne ekscizije. Kod infekcija mrežice/fistula viđene su više stope komplikacija koje zahtijevaju kiruršku intervenciju kod parcijalne (46%) u odnosu na totalnu (24%) eksciziju mrežice. Reoperacije su bile češće kod parcijalne ekscizije mrežice (21%), nego kod totalne ekscizije mrežice (6%). **Analizom se utvrdilo da ako se napravi djelomična ekscizija mrežica, bit će veća vjerojatnost za komplikacija koje zahtijevaju kiruršku intervenciju te će biti veća vjerojatnost za reoperaciju.** Birolini i suradnici su u radu pokazali da zamjena inficirane sintetske mrežice s aktivnom infekcijom sa Staphylococcus aureus s novom sintetskom mrežicom ima prihvatljive stope postoperativne infekcije rane te prevenira recidiv hernije. **Makroporna polipropilenska mrežica je zadovoljavajući materijal koji se može koristiti u inficiranom kirurškom polju kao „onlay“ presadak** (113).

7. ULOGA BOTOKSA

Korištenje injekcija botulin toksina (dalje botoks) u kirurgiji kompleksnih ventralnih hernija trbušne stijenke kao kemijske komponente relaksacijske tehnike, odnosno kemijske komponentne separacije, je obećavajuća nova tehnika koja je sigurna i jednostavna za izvođenje koristeći navođenje CT-om ili UZV-om. Botoks elongira lateralnu muskulaturu trbušne stijenke te je povezana s visokom stopom zatvaranja fascije prilikom popravaka kompleksnih ventralnih hernija trbušne stijenke s niskom stopom recidiva hernija, pogotovo kod pacijenata s gubitkom zavičajnosti organa, masivnim ventralnim hernijama i/ili višestrukim prethodnim neuspješnim operativnim zahvatima. Injekcije botoksa uzrokuju funkcionalnu denervaciju blokiranjem oslobađanja neurotransmitera acetilkolina što rezultira flacidnom paralizom i produljenjem lateralne muskulature trbušne stijenke. Ona započinje nakon 2 dana i postiže vrhunac nakon 2 tjedna s progresijom efekta kroz 30 dana.

Najčešće se koristi ukupno 200-300 jedinica onabotulinumtoxinA (Botox®) ili 500 jedinica abobotulinumtoxinA (Dysport®) razrijeđenog u omjeru 2:1 s fiziološkom otopinom. Instilacija se mora obaviti barem 2 tjedna prije operativnog zahvata za maksimalni učinak tijekom zahvata. Minimalno se mora instilirati u vanjski i unutarnji kosi mišić na 3 odvojena mjesta obostrano što daje 6 injekcija. U analizi Deerenberga i suradnika (114) stopa zatvaranja fascije je bila viša od 90%, a produljenje mišića je sa svake strane bilo između 2,5-4 cm s maksimalnom redukcijom širine hernijskog otvora do 8,4 cm. Pacijenti s poremećajima neuromuskularnog spoja kao što su miastenija gravis, Lambert-Eatonov sindrom i sindrom prednjeg roga kralježničke moždine imaju posebice izražene nuspojave te se to kod njih ne bi smjelo primjenjivati. U metanalizi Weisslera i suradnika (115) došlo se do zaključka da se upotrebom injekcija botoksa značajno smanjio hernijski otvor prosječno 5,79 cm, dok su se mišići lateralne trbušne stijenke produljili u prosjeku 3,33 cm. Potrebne su daljnje studije kako bi se premostio nedostatak znanja u mjerama i preoperativnoj pripremi pacijenata kako bi im se smanjio rizik ventralnih hernija. U sistematskom pregledu i metanalizi van Rooijena i suradnika (116) sintezom 16 članaka, zatvaranje fascije postiglo se u 94% slučajeva nakon korištenja progresivnog pneumoperitoneuma, botoksa ili njihove kombinacije. U samoj analizi je utvrđena stopa recidiva od 3% i 31% komplikacija kirurške rane, pri čemu kod korištenja botoksa su bile minorne komplikacije, dok kod korištenja progresivnog peritoneuma su one bile značajnije. Stopa recidiva je ovdje niska jer studije nisu imale standardizirano protokole praćenja, izostala je slikovna dijagnostika te su bili različiti periodi praćenja pacijenata.

8. TROŠKOVI LIJEČENJA

Law-Ki i suradnici su u francuskoj općoj bolnici analizirali troškove liječenja 76 pacijenata koji su imali rekonstrukciju trbušne stijenke pri čemu kod 67 pacijenata su izvučeni ekonomski podaci. Prosječno se bilo u gubitku 15 233 eura po svakom pacijentu kod kojega se koristila biološka mrežica za rekonstrukciju. Komentar istraživača je da sadašnji sistem naplate troškova nije dobro adaptiran i trebao bi se redefinirati kako bi se pokrili troškovi liječenja kompleksnih ventralnih hernija trbušne stijenke, pogotovo zato što postoperativni morbiditeti dovode do produljenog boravka na bolničkom liječenju i povećavaju troškove (117).

U jednoj američkoj analizi Chatterjeea i suradnika (118) kod popravka ventralnih hernija korištenjem komponentne separacije i sintetske mrežice je rezultiralo u manjoj stopi recidiva hernije, kratkoročnih i dugoročnih komplikacija. Analiza troškova je pokazala porast troškova za 541,69 američki dolar kada se koriste mrežice prosječne cijene (3 američka dolara/cm²) pri čemu je porast troškova za 15 173,39 američkih dolara za QALY koji se dobije izračunom korisnost i usluga bolnice x duljina trajanja ostanka u bolnici u danima + korisnost uspješnog zahvata x očekivane preostale godine života). Gledajući troškove, maksimalan trošak mrežice da bi operativno liječenje bilo isplativo bi trebalo biti do 2049,97 američkih dolara. Isti istraživač sa suradnicima je u drugom radu (119) pokazao porast troškova za 775,65 američkih dolara za biološku mrežicu i porast troškova 15 002,90 američkih dolara za svaki QALY. Maksimalni trošak biološke mrežice bi trebao biti 1813,53 američkih dolara da bi ona bila isplativa.

Dauser i suradnici iz bolnice u Beču su u radu (120) analizirali pacijente koji su bili podvrgnuti rekonstrukciji trbušne stijenke TAR tehnikom pri čemu ih je 10 bilo operirano otvorenom tehnikom, dok njih 16 robotskom tehnikom. Kod robotske tehnike je bilo dulje trajanje operacije dok je ostanak u bolnici bio kraći (4,5 u odnosu na 12,5 dana). Cijena operativnog zahvata je bila puno veća kod robotskog pristupa (5397 eura) u odnosu na otvoreni pristup (1989 eura), dok su ukupni troškovi za ostanak u bolnici bili 60% niži (2715 eura u odnosu na 6663 eura). S obzirom da je rad iz 2021. godine, informacije su relevantne i spominje iznos od 9577 eura što donosi do profita od 1465 eura za robotski i 925 eura za otvoreni pristup s obzirom koliki se iznosi dobiju od nacionalnog osiguranja. Isto tako, unutar mjesec dana od operacija kod robotskog pristupa je bilo manje ponovnih prijema u bolnicu (6.3%) u odnosu na 20% za otvoreni pristup.

U talijanskoj studiji, medijan troškova kod recidiva hernije je bio 2401 euro po pacijentu, pri čemu je procjena temeljena na medijanima cijene korištenih mrežica (1322 eura za sintetsku, 3053 eura za biosintetsku i 6552 eura za biološku mrežicu) pri čemu su sintetske korištene u 67%, biosintetske u 19% i biološke u 14% slučajeva (121).

Što se tiče veličine ustanove u kojoj bi se trebale raditi operacije hernija u studiji Chattha i suradnika analizirano je 54 075 pacijenata u 2049 bolnica. Njih 41,4% je bilo liječeno u bolnicama s velikim volumenom pacijenata. Pacijenti liječeni u bolnicama velikog volumena su imali manje velikih komplikacija kao i komplikacija kirurške rane, ali im je boravak u bolnici bio produljen što je dovelo povećanih troškova (122).

9. ZAKLJUČAK

TNM klasifikacija malignih tumora omogućila je značajan pomak u liječenju raka jer je postala vodič za kliničko liječenje i pomaže u evaluaciji ishoda liječenja i ubrzava razmjenu informacija, shodno tome bi se u budućnosti mogla stvoriti i analogna klasifikacija u području hernija. Petro i suradnici su do sada napravili klasifikaciju koja bi trebala biti sveobuhvatna i prikladna za klinički primjenu. Za što kvalitetnije radove i definiranje načina operativnog liječenja nužna je valjana nomenklatura anatomskih slojeva te bi se istraživači u budućim radovima trebali držati prijedloga iz radova Parkera, Muysoma i Holihana koji su to izdefinirali. Zadnja dva desetljeća potraga za efektivnom metodom popravka hernije ide u dva smjera: prema tehnikama koje reduciraju napetost tkiva u šavnoj liniji koje su se razvile i raširile u upotrebi (uključivši tehniku po Ramirezu) te minimalno invazivne tehnike koje omogućuju postavljanje velikih sintetskih mrežica bez potrebe za ekstenzivnim disekcijama tkiva koje se koriste kod otvorenog pristupa. Kao vrhunac razvoja kirurgije nameće se robotska kirurgija te se brojnim radovima pokazalo da se sve više treba uvoditi u kliničku praksu jer smanjuje ukupnu cijenu liječenja i poboljšava kvalitetu života bolesnika. Više je studija loše kvalitete dokaza te konačni zaključak je da nema superiornosti bioloških mrežica nad sintetskim mrežicama za popravak u kontaminiranom području. Nema radova koji bi poduprli korištenje bioloških ili biosintetskih mrežica za prevenciju incizijskih hernija kada se zatvara laparotomijska rana u visokorizičnih pacijenata ili kod rana nastalih kod potapanja stoma. Isto tako nema dokaza o smanjenju rizika nastanka parastomalnih hernija ukoliko se pojača permanentna stoma na prvoj operaciji s biološkom mrežicom. Profilaktično korištenje bioloških mrežica za parastomalne hernije se ne bi smjelo koristiti van kliničkih studija. Kod popravka parastomalnih hernija biološke mrežice nisu superiornije u odnosu na sintetske mrežice te su puno skuplje čime nisu alternativa. Ne preporuča se korištenje biološke mrežice za premoštenje u zamjenu za inficiranu sintetsku mrežicu zbog visoke stope recidiva. Ako se može zatvoriti defekt fascije „onlay“ postavljenom sintetskom mrežicom ili biološkom mrežicom tada to može biti zamjena inficiranoj mrežici. Međunarodne smjernice ne preporučaju rutinsko korištenje bioloških ili biosintetskih mrežica za rano zatvaranje otvorenog abdomena te se preporučaju alternativne strategije. Što se tiče kratkoročnih ishoda, čini se da je sigurno koristiti ili biološku ili biosintetsku mrežicu ili sintetsku mrežicu ako se može zatvoriti fascija. Terapija negativnim tlakom se može preporučiti kako bi se smanjile komplikacije kirurške rane i skratilo cijeljenje rane. U slučaju enterokutane fistule, biološka mrežica se može koristiti ukoliko se ne koristi

premoštenje s prihvatljivim ishodima. Mogu se očekivati visoke stope komplikacije rane, rizika refistulizacije te recidiva. Tehnika komponentne separacije pojačana s biološkom mrežicom nema značajno veće stope recidiva hernija u odnosu na sintetske mrežice u operacijama s čistim operativnim poljem i u pacijenata s višim rizikom infekcije. Bilo kako bilo, broj komplikacija kirurške rane koje zahtijevaju reoperaciju se ne smanjuju ukoliko se koriste biološke mrežice u odnosu na sintetske. U kontaminiranom operativnom polju ima prostora za korištenjem bioloških mrežica zbog potencijalnih većih stopa sačuvanja mrežice u slučaju infekcije mrežice. Potrebne su daljnje visokokvalitetne komparativne studije. Botulin toksin kao kemijska komponenta relaksacijska tehnika, odnosno kemijska komponentna separacija, je obećavajuća nova tehnika koja je sigurna i jednostavna za izvođenje koristeći navođenje CT-om ili UZV-om. Botulin toksin elongira lateralnu muskulaturu trbušne stijenke te je povezan s visokom stopom zatvaranja fascije prilikom popravaka kompleksnih ventralnih hernija trbušne stijenke s niskom stopom recidiva hernija, pogotovo kod pacijenata s gubitkom zavičajnosti organa, masivnim ventralnim hernijama i/ili višestrukim prethodnim neuspješnim operativnim zahvatima. Uz povećane troškove bioloških i biosintetskih mrežica sadašnji sistem naplate troškova nije dobro adaptiran i trebao bi se redefinirati kako bi se pokrili troškovi liječenja kompleksnih ventralnih hernija trbušne stijenke, pogotovo zato što postoperativni morbiditeti dovode do produljenog boravka na bolničkom liječenju i povećavaju troškove.

10. LITERATURA

1. Slater NJ, Montgomery A, Berrevoet F, Carbonell AM, Chang A, Franklin M i sur. Criteria for definition of a complex abdominal wall hernia. *Hernia*. 2014 Feb;18(1):7-17. doi: 10.1007/s10029-013-1168-6.
2. Sharma RK, Singh G, Naidu PM. Abdominal wall defects: anatomic classification and a scheme for management. *Ann Plast Surg*. 1998 Aug;41(2):180-4. doi: 10.1097/00000637-199808000-00011.
3. Chevrel J, Rath R, Classification of incisional hernias of the abdominal wall. *Hernia*. 2000; 4:7–11. doi: 10.1007/BF01230581.
4. Rohrich RJ, Ha RY, Kenkel JM, Adams WP Jr. Classification and management of gynecomastia: defining the role of ultrasound-assisted liposuction. *Plast Reconstr Surg*. 2003; 111(2):909–923. doi: 10.1097/01.prs.0000042146.40379.25.
5. Korenkov M, Paul A, Sauerland S, Neugebauer E, Arndt M, Chevrel JP i sur. Classification and surgical treatment of incisional hernia. Results of an experts' meeting. *Langenbecks Arch Surg*. 2001; 386(1):65–73. doi: 10.1007/s004230000182.
6. Ammatturo C, Bassi G. The ratio between anterior abdominal wall surface/wall defect surface: a new parameter to classify abdominal incisional hernias. 2005; *Hernia* 9(4):316–321. doi: 10.1007/s10029-005-0016-8.
7. Chowbey PK, Khullar R, Mehrotra M, Sharma A, Soni V, Bajjal M i sur. Hospital classification of groin and ventral abdominal wall hernias. *J Minim Access Surg*, 2006. 2(3): 106–109. doi: 10.4103/0972-9941.27720.
8. Dietz UA, Hamelmann W, Winkler MS, Debus ES, Malafaia O, Czeczko NG i sur. An alternative classification of incisional hernias enlisting morphology, body type and risk factors in the assessment of prognosis and tailoring of surgical technique. *J Plast Reconstr Aesthet Surg*. 2007; 60(4):383–388. doi: 10.1016/j.bjps.2006.10.010.
9. Conze J, Junge K, Klinge U, Schumpelick V, Evidence based laparoscopic surgery—incisional hernia. *Viszeralchirurgie*. 2006; 41:246–253. doi: 10.1055/s-2006-942141.

10. Muysoms FE, Miserez M, Berrevoet F, Campanelli G, Champault GG, Chelala E i sur. Classification of primary and incisional abdominal wall hernias. *Hernia*. 2009; 13(4) 407–414. doi: 10.1007/s10029-009-0518-x.
11. Breuing K, Butler CE, Ferzoco S, Franz M, Hultman CS, Kilbridge JF i sur. Incisional ventral hernias: review of the literature and recommendations regarding the grading and technique of repair. *Surgery*. 2010; 148(3):544–558. doi: 10.1016/j.surg.2010.01.008.
12. Kanters AE, Krpata DM, Blatnik JA, Novitsky YM, Rosen MJ. Modified hernia grading scale to stratify surgical site occurrence after open ventral hernia repairs. *J Am Coll Surg*. 2012 Dec;215(6):787-93. doi: 10.1016/j.jamcollsurg.2012.08.012.
13. Hadeed JG, Walsh MD, Pappas TN, Pestana IA, Tyler DS, Levinson H i sur. Complex abdominal wall hernias: a new classification system and approach to management based on review of 133 consecutive patients. *Ann Plast Surg*. 2011; 66(5): 497–503. doi: 10.1097/SAP.0b013e3182145387.
14. Sabbagh C, Dumont F, Robert B, Badaoui R, Verhaeghe P, Regimbeau. Peritoneal volume is predictive of tensionfree fascia closure of large incisional hernias with loss of domain: a prospective study. *Hernia*. 2011; 15(5):559–565. doi: 10.1007/s10029-011-0832-y.
15. van't RM, De Vos Van Steenwijk PJ, Bonjer HJ, Steyerberg EW, Jeekel J. Incisional hernia after repair of wound dehiscence: incidence and risk factors. *Am Surg*. 2004 Apr;70(4):281-6.
16. Petro CC, O'Rourke CP, Posielski NM, Criss CN, Raigani S, Prabhu AS i sur. Designing a ventral hernia staging system. *Hernia*. 2016 Feb;20(1):111-7. doi: 10.1007/s10029-015-1418-x.
17. Parker SG, Wood CPJ, Sanders DL, Windsor ACJ. Nomenclature in abdominal wall hernias: is it time for consensus? *World J Surg*. 2017 Oct;41(10):2488-2491. doi: 10.1007/s00268-017-4037-0.
18. Muysoms F, Jacob B. International Hernia Collaboration consensus on nomenclature of abdominal wall hernia repair. *World J Surg*. 2018 Jan;42(1):302-304. doi: 10.1007/s00268-017-4115-3.
19. Muysoms F, Campanelli G, Champault GG, DeBeaux AC, Dietz UA, Jeekel J i sur. EuraHS: the development of an international online platform for registration and outcome measurement of ventral abdominal wall hernia repair. *Hernia*. 2012 Jun;16(3):239-50. doi: 10.1007/s10029-012-0912-7.
20. Holihan JL, Liang MK. Nomenclature in ventral hernia repair. *World J Surg*. 2018 Jun;42(6):1904-1905. doi: 10.1007/s00268-017-4301-3.

21. Gibson CL. Post-operative intestinal obstruction. *Annals of Surgery*. 1916;63(4):442-451. doi: 10.1097/00000658-191604000-00006.
22. Dixon CF. Repair of incisional hernia. *Surgery, Gynecology & Obstetrics*. 1929;48:700-701.
23. Young D. Repair of epigastric incisional hernia. *The British Journal of Surgery*. 1961;48:514-516. doi: 10.1002/bjs.18004821109.
24. Goni MI. Chronic eventration and large hernias; preoperative treatment by progressive pneumoperitoneum—original procedure. *Surgery*. 1947; 22:945–953.
25. Renard Y, Lardièrre-Deguelte S, de Mestier L, Appere F, Colosio A, Kianmanesh R i sur. Management of large incisional hernias with loss of domain: A prospective series of patients prepared by progressive preoperative pneumoperitoneum. *Surgery*. 2016 Aug;160(2):426-35. doi: 10.1016/j.surg.2016.03.033.
26. Soler M, Giuly JA, Bendavid R. Don Eugène Acquaviva (1897-1976): The real founder of modern parietology using a prosthetic mesh! *Hernia*. 2021 Dec;25(6):1733-1735. doi: 10.1007/s10029-021-02398-5.
27. Albanese AR. Liberating incisions in the treatment of large supraumbilical eventrations. *Prensa Medica Argentina*. 1966; 53(38):2222–2227.
28. Da Silva A. Surgical correction of longitudinal median and paramedian incisional hernia. *Surg Gynecol Obstet*. 1979; 148:579–583.
29. Nielsen MF, de Beaux A, Tulloh B. Peritoneal flap hernioplasty for reconstruction of large ventral hernias: long-term outcome in 251 patients. *World J Surg*. 2019 Sep;43(9):2157-2163. doi: 10.1007/s00268-019-05011-0.
30. Mitura K. New techniques in ventral hernia surgery - an evolution of minimally-invasive hernia repairs. *Pol Przegl Chir*. 2020 Aug 31;92(4):38-46. doi: 10.5604/01.3001.0014.1898.
31. Booth JH, Garvey PB, Baumann DP, Selber JC, Nguyen AT, Clemens MW i sur. Primary fascial closure with mesh reinforcement is superior to bridged mesh repair for abdominal wall reconstruction. *J Am Coll Surg*. 2013 Dec;217(6):999-1009. doi: 10.1016/j.jamcollsurg.2013.08.015.
32. Holihan JL, Askenasy EP, Greenberg JA, Keith JN, Martindale RG, Roth JS i sur. Ventral hernia outcome collaboration writing group. Component separation vs. Bridged repair for large ventral

hernias: A multi-institutional risk-adjusted comparison, systematic review, and meta-analysis. *Surg Infect (Larchmt)*. 2016 Feb;17(1):17-26. doi: 10.1089/sur.2015.124.

33. Farris JM, Smith GK, Beattie AS. Umbilical hernia: an inquiry into the principle of imbrication and a note on the preservation of the umbilical dimple. 1959; *Am J Surg* 98: 236–9. doi: 10.1016/0002-9610(59)90070-4.

34. Paul A, Korenkov M, Peters S, Köhler L, Fischer S, Troidl H. Unacceptable results of the Mayo procedure for repair of abdominal incisional hernias. 1998; *Eur J Surg* 164: 361–7. doi: 10.1080/110241598750004391.

35. Burger JW, Luijendijk RW, Hop WC, Halm JA, Verdaasdonk EG, Jeekel J. Long-term follow-up of a randomized controlled trial of suture versus mesh repair of incisional hernia. *Ann Surg*. 2004 Oct;240(4):578-83; discussion 583-5. doi: 10.1097/01.sla.0000141193.08524.e7.

36. Malik R, Scott NA. Double near and far Prolene suture closure: a technique for abdominal wall closure after laparostomy. *Br J Surg*. 2001; 88: 146–7. doi: 10.1046/j.1365-2168.2001.01614.x

37. Korenkov M, Sauerland S, Arndt M, Bograd L, Neugebauer EA, Troidl H. Randomized clinical trial of suture repair, polypropylene mesh or autodermal hernioplasty for incisional hernia. *Br J Surg*. 2002 Jan;89(1):50-6. doi: 10.1046/j.0007-1323.2001.01974.x.

38. Flum DR, Horvath K, Koepsell T. Have outcomes of incisional hernia repair improved with time? A population-based analysis. *Ann Surg*. 2003; 237: 129–35. doi: 10.1097/00000658-200301000-00018.

39. Stylianides N, Slade DA. Abdominal wall reconstruction. *Br J Hosp Med (Lond)*. 2016 Mar;77(3):151-6. doi: 10.12968/hmed.2016.77.3.151.

40. de Vries Reilingh TS, van Geldere D, Langenhorst B, de Jong D, van der Wilt GJ i sur. Repair of large midline incisional hernias with polypropylene mesh: comparison of three operative techniques. *Hernia*. 2004 Feb;8(1):56-9. doi: 10.1007/s10029-003-0170-9.

41. San Pio JR, Damsgaard TE, Momsen D, Villadsen I, Larsen J. Repair of giant incisional hernias with polypropylene mesh: a retrospective study. *Scand J Plast Reconst Surg Hand Surg*. 2003; 37:102–6. doi: 10.1080/02844310310005630.

42. den Hartog D, Dur AH, Tuinebreijer WE, Kreis RW. Open surgical procedures for incisional hernias. *Cochrane Database Syst Rev.* 2008 Jul 16;2008(3):CD006438. doi: 10.1002/14651858.CD006438.pub2.
43. Timmermans L, de Goede B, van Dijk SM, Kleinrensink GJ, Jeekel J, Lange JF. Meta-analysis of sublay versus onlay mesh repair in incisional hernia surgery. *Am J Surg.* 2014 Jun;207(6):980-8. doi: 10.1016/j.amjsurg.2013.08.030.
44. Bauer JJ, Harris MT, Gorfine SR, KreeI I. Rives-Stoppa procedure for repair of large incisional hernias: experience with 57 patients. *Hernia.* 2002 Sep;6(3):120-3. doi: 10.1007/s10029-002-0071-3.
45. Yaghoobi Notash A, Yaghoobi Notash A Jr, Seied Farshi J, Ahmadi Amoli H, Salimi J, Mamarabadi M. Outcomes of the Rives-Stoppa technique in incisional hernia repair: ten years of experience. *Hernia.* 2007 Feb;11(1):25-9. doi: 10.1007/s10029-006-0141-z.
46. Stumpf M, Conze J, Prescher A, Junge K, Krones CJ, Klinge U i sur. The lateral incisional hernia: anatomical considerations for a standardized retromuscular sublay repair. *Hernia.* 2009 Jun;13(3):293-7. doi: 10.1007/s10029-009-0479-0.
47. Pauli EM, Wang J, Petro CC, Juza RM, Novitsky YW, Rosen MJ. Posterior component separation with transversus abdominis release successfully addresses recurrent ventral hernias following anterior component separation. *Hernia.* 2015 Apr;19(2):285-91. doi: 10.1007/s10029-014-1331-8.
48. Jones CM, Winder JS, Potochny JD, Pauli EM. Posterior component separation with transversus abdominis release: technique, utility, and outcomes in complex abdominal wall reconstruction. *Plast Reconstr Surg.* 2016 Feb;137(2):636-646. doi: 10.1097/01.prs.0000475778.45783.e2.
49. Ramirez OM, Ruas E, Dellon AL. "Components separation" method for closure of abdominal-wall defects: an anatomic and clinical study. *Plast Reconstr Surg.* 1990 Sep;86(3):519-26. doi: 10.1097/00006534-199009000-00023.
50. Cox TC, Pearl JP, Ritter EM. Rives-Stoppa incisional hernia repair combined with laparoscopic separation of abdominal wall components: a novel approach to complex abdominal wall closure. *Hernia.* 2010 Dec;14(6):561-7. doi: 10.1007/s10029-010-0704-x.
51. Rosen M.J., Jin J., McGee M.F., Williams C., Marks J. i sur.: Laparoscopic component separation in the single-stage treatment of infected abdominal wall prosthetic removal. *Hernia,* 2007; 11: 435–440. doi: 10.1007/s10029-007-0255-y.

52. Daes J.: Endoscopic subcutaneous approach to component separation. *J Am Col Surg.*, 2014; 218: e1–e4. doi: 10.1016/j.jamcollsurg.2013.09.020.
53. Daes J., Dennis R.J.: Endoscopic subcutaneous component separation as an adjunct to abdominal wall reconstruction. *Surg Endosc.*, 2017; 31: 872–876. doi: 10.1007/s00464-016-5045-0.
54. Novitsky YW, Elliott HL, Orenstein SB, Rosen MJ: Transversus abdominis muscle release: a novel approach to posterior component separation during complex abdominal wall reconstruction. *Am J Surg.*, 2012; 204(5): 709–716. doi: 10.1016/j.amjsurg.2012.02.008.
55. Novitsky YW, Fayeziadeh M, Majumder A, Neupane R, Elliott HL, Orenstein SB: Outcomes of posterior component separation with transversus abdominis muscle release and synthetic mesh sublay reinforcement. *Ann Surg.*, 2016; 264(2): 226–232. doi: 10.1097/SLA.0000000000001673.
56. Pauli EM, Rosen MJ. Open ventral hernia repair with component separation. *Surg Clin North Am.* 2013 Oct;93(5):1111-33. doi: 10.1016/j.suc.2013.06.010.
57. Wegdam JA, Thoolen JMM, Nienhuijs SW, de Bouvy N, de Vries Reilingh TS. Systematic review of transversus abdominis release in complex abdominal wall reconstruction. *Hernia.* 2019 Feb;23(1):5-15. doi: 10.1007/s10029-018-1870-5.
58. Pauli EM, Juza RM, Winder JS. How I do it: novel parastomal herniorrhaphy utilizing transversus abdominis release. *Hernia.* 2016 Aug;20(4):547-52. doi: 10.1007/s10029-016-1489-3.
59. Lambe G, Russell C, West C, Kalaiselvan R, Slade DA, Anderson ID i sur. Autologous reconstruction of massive enteroatmospheric fistulation with a pedicled subtotal lateral thigh flap. *Br J Surg.* 2012 Jul;99(7):964-72. doi: 10.1002/bjs.8759.
60. Sneiders D, de Smet GHJ, den Hartog F, Verstoep L, Menon AG, Muysoms FE i sur. Medialization after combined anterior and posterior component separation in giant incisional hernia surgery, an anatomical study. *Surgery.* 2021 Dec;170(6):1749-1757. doi: 10.1016/j.surg.2021.06.018.
61. Belyansky I, Daes J, Radu VG, Balasubramanian R, Reza Zahiri H, Weltz AS i sur. A novel approach using the enhanced-view totally extraperitoneal (eTEP) technique for laparoscopic retromuscular hernia repair. *Surg Endosc.* 2018 Mar;32(3):1525-1532. doi: 10.1007/s00464-017-5840-2.

62. Li B, Qin C, Bittner R. Totally endoscopic sublay (TES) repair for midline ventral hernia: surgical technique and preliminary results. *Surg Endosc.* 2020 Apr;34(4):1543-1550. doi: 10.1007/s00464-018-6568-3.
63. Schwarz J, Reinhold W, Bittner R: Endoscopic mini/less open sublay technique (EMILOS)-a new technique for ventral hernia repair. *Langenbecks Arch Surg.*, 2017; 402(1): 173–180. doi: 10.1007/s00423-016-1522-0.
64. Bittner R., Schwarz J.: Endoscopic mini/less open sublay operation for treatment of primary and secondary ventral hernias of the abdominal wall. *Eur Surg.*, 2017; 49: 65–70. doi: 10.1007/s10353-017-0472-2.
65. Nguyen DK, Chen DC: Laparoendoscopic stapled Rives Stoppa sublay technique for extraperitoneal ventral hernia repair. *Eur Surg.*, 2017; 49: 175–179. doi: 10.1007/s10353-017-0483-z.
66. Schroeder AD, Debus ES, Schroeder M, Reinhold WM. Laparoscopic transperitoneal sublay mesh repair: a new technique for the cure of ventral and incisional hernias. *Surg Endosc.* 2013 Feb;27(2):648-54. doi: 10.1007/s00464-012-2508-9.
67. Jensen KK, Munim K, Kjaer M, Jorgensen LN. Abdominal wall reconstruction for incisional hernia optimizes truncal function and quality of life: a prospective controlled study. *Annals of Surgery.* 2017 Jun;265(6):1235-1240. doi: 10.1097/sla.0000000000001827.
68. Köckerling F, Botsinis MD, Rohde C, Reinhold W. Endoscopic-assisted linea alba reconstruction plus mesh augmentation for treatment of umbilical and/or epigastric hernias and rectus abdominis diastasis - early results. *Front Surg.* 2016 May 13;3:27. doi: 10.3389/fsurg.2016.00027.
69. Köckerling F, Simon T, Adolf D, Köckerling D, Mayer F, Reinhold W i sur. Laparoscopic IPOM versus open sublay technique for elective incisional hernia repair: a registry-based, propensity score-matched comparison of 9907 patients. *Surg Endosc.* 2019 Oct;33(10):3361-3369. doi: 10.1007/s00464-018-06629-2.
70. LeBlanc K. Proper mesh overlap is a key determinant in hernia recurrence following laparoscopic ventral and incisional hernia repair. *Hernia.* 2016 Feb;20(1):85-99. doi: 10.1007/s10029-015-1399-9.
71. Bittner R, Bingener-Casey J, Dietz U, Fabian M, Ferzli GS, Fortelny RH i sur. Guidelines for laparoscopic treatment of ventral and incisional abdominal wall hernias (International Endohernia Society (IEHS))-part 1. *Surg Endosc.* 2014 Jan;28(1):2-29. doi: 10.1007/s00464-013-3170-6.

72. Bittner R, Bingener-Casey J, Dietz U, Fabian M, Ferzli GS, Fortelny RH i sur. Guidelines for laparoscopic treatment of ventral and incisional abdominal wall hernias (International Endohernia Society [IEHS])—Part 2. *Surg Endosc.* 2014 Feb;28(2):353-79. doi: 10.1007/s00464-013-3171-5.
73. Bittner R, Bingener-Casey J, Dietz U, Fabian M, Ferzli G, Fortelny RH i sur. Guidelines for laparoscopic treatment of ventral and incisional abdominal wall hernias (International Endohernia Society [IEHS])—Part III. *Surg Endosc.* 2014 Feb;28(2):380-404. doi: 10.1007/s00464-013-3172-4.
74. Mítura K., Skolimowska-Rzewuska M., Garnysz K.: Outcomes of bridging versus mesh augmentation in laparoscopic repair of small and medium midline ventral hernias. *Surg Endosc.*, 2017; 31(1): 382–388. doi: 10.1007/s00464-016-4984-9.
75. Suwa K, Okamoto T, Yanaga K. Closure versus non-closure of fascial defects in laparoscopic ventral and incisional hernia repairs: a review of the literature. *Surg Today.* 2016 Jul;46(7):764-73. doi: 10.1007/s00595-015-1219-y.
76. Gómez-Menchero J, Guadalajara Jurado JF, Suárez Grau JM, Bellido Luque JA, García Moreno JL, Alarcón Del Agua I, Morales-Conde S. Laparoscopic intracorporeal rectus aponeuroplasty (LIRA technique): a step forward in minimally invasive abdominal wall reconstruction for ventral hernia repair (LVHR). *Surg Endosc.* 2018 Aug;32(8):3502-3508. doi: 10.1007/s00464-018-6070-y.
77. Oviedo RJ, Hodges J, Nguyen-Lee J, Detz D, Oh M, Bombardelli J i sur. Robotic complex abdominal wall reconstruction: the evolution of component separation. U: Sözen S, Erdem H, ur. *Hernia Surgery.* [Internet] London: IntechOpen; 2022. [pristupljeno 26.10.2022]. Dostupno na: <https://www.intechopen.com/chapters/80147> doi: 10.5772/intechopen.102001
78. Muysoms F, Van Cleven S, Pletinckx P, Ballecer C, Ramaswamy A. Robotic transabdominal retromuscular umbilical prosthetic hernia repair (TARUP): observational study on the operative time during the learning curve. *Hernia.* 2018 Dec;22(6):1101-1111. doi: 10.1007/s10029-018-1825-x.
79. Carbonell AM, Warren JA, Prabhu AS, Ballecer CD, Janczyk RJ, Herrera J i sur. Reducing length of stay using a robotic-assisted approach for retromuscular ventral hernia repair: a comparative analysis from the Americas Hernia Society Quality Collaborative. *Ann Surg.* 2018 Feb;267(2):210-217. doi: 10.1097/SLA.0000000000002244.
80. Nguyen B, David B, Shiozaki T, Kensey G, Sorensen B. Comparisons of abdominal wall reconstruction for ventral hernia repairs, open versus robotic. *Sci Rep.* 2021;11:8086. doi: 10.1038/s41598-021-86093-6.

81. Pereira X, Lima DL, Friedmann P, Mandujano CC, Romero-Velez G, Ramos-Santillan V i sur. Robotic abdominal wall repair: adoption and early outcomes in a large academic medical center. *J Robotic Surg.* 2022; 16: 383–392. doi: 10.1007/s11701-021-01251-2
82. Köckerling F, Schug-Pass C, Scheuerlein H. What is the current knowledge about sublay/retro-rectus repair of incisional hernias? *Front Surg.* 2018 Aug 13;5:47. doi: 10.3389/fsurg.2018.00047.
83. Scheuerlein H, Thiessen A, Schug-Pass C, Köckerling F. What do we know about component separation techniques for abdominal wall hernia repair? *Front Surg.* 2018 Mar 27;5:24. doi: 10.3389/fsurg.2018.00024.
84. Cornette B, De Bacquer D, Berrevoet F. Component separation technique for giant incisional hernia: A systematic review. *Am J Surg.* 2018 Apr;215(4):719-726. doi: 10.1016/j.amjsurg.2017.07.032.
85. Reinpold W, Schröder M, Berger C, Nehls J, Schröder A, Hukauf M i sur. Mini- or less-open sublay operation (MILOS): A new minimally invasive technique for the extraperitoneal mesh repair of incisional hernias. *Ann Surg.* 2019 Apr;269(4):748-755. doi: 10.1097/SLA.0000000000002661.
86. Patel PP, Love MW, Ewing JA, Warren JA, Cobb WS, Carbonell AM. Risks of subsequent abdominal operations after laparoscopic ventral hernia repair. *Surg Endosc.* 2017 Feb;31(2):823-828. doi: 10.1007/s00464-016-5038-z.
87. Sharma A, Chowbey P, Kantharia NS, Baijal M, Soni V, Khullar R. Previously implanted intra-peritoneal mesh increases morbidity during re-laparoscopy: a retrospective, case-matched cohort study. *Hernia.* 2018 Apr;22(2):343-351. doi: 10.1007/s10029-017-1686-8.
88. LeBlanc KA, Gonzalez A, Dickens E, Olsofka J, Ortiz-Ortiz C, Verdeja JC i sur. Prospective Hernia Study Group. Robotic-assisted, laparoscopic, and open incisional hernia repair: early outcomes from the Prospective Hernia Study. *Hernia.* 2021 Aug;25(4):1071-1082. doi: 10.1007/s10029-021-02381-0.
89. Atema JJ, de Vries FE, Boermeester MA. Systematic review and meta-analysis of the repair of potentially contaminated and contaminated abdominal wall defects. *Am J Surg.* 2016 Nov;212(5):982-995.e1. doi: 10.1016/j.amjsurg.2016.05.003.

90. Liang MK, Holihan JL, Itani K, Alawadi ZM, Gonzalez JR, Askenasy EP i sur. Ventral hernia management: expert consensus guided by systematic review. *Ann Surg.* 2017 Jan;265(1):80-89. doi: 10.1097/SLA.0000000000001701.
91. Rosen MJ, Krpata DM, Ermlich B, Blatnik JA. A 5-year clinical experience with single-staged repairs of infected and contaminated abdominal wall defects utilizing biologic mesh. *Ann Surg.* 2013 Jun;257(6):991-6. doi: 10.1097/SLA.0b013e3182849871.
92. Kissane NA, Itani KMF. A decade of ventral incisional hernia repairs with biologic acellular dermal matrix: what have we learned? *Plast Reconstr Surg.* 2012 Nov;130(5 Suppl 2):194-202. doi: 10.1097/PRS.0b013e318265a5ec.
93. Piccoli M, Agresta F, Attinà GM, Amabile D, Marchi D; “Complex abdominal wall study” Italian Collaborative Group. "Complex abdominal wall" management: evidence-based guidelines of the Italian Consensus Conference. *Updates Surg.* 2019 Jun;71(2):255-272. doi: 10.1007/s13304-018-0577-6.
94. Doussot A, Abo-Alhassan F, Derbal S, Fournel I, Kasereka-Kisenge F, Codjia T i sur.,. Indications and outcomes of a cross-linked porcine dermal collagen mesh (Permacol) for complex abdominal wall reconstruction: A multicenter audit. *World J Surg.* 2019 Mar;43(3):791-797. doi: 10.1007/s00268-018-4853-x.
95. Itani KM, Rosen M, Vargo D, Awad SS, Denoto G 3rd, Butler CE; RICH Study Group. Prospective study of single-stage repair of contaminated hernias using a biologic porcine tissue matrix: the RICH Study. *Surgery.* 2012 Sep;152(3):498-505. doi: 10.1016/j.surg.2012.04.008.
96. Scott JR, Deeken CR, Martindale RG, Rosen MJ. Evaluation for a fully absorbable poly-hydroxybutyrate/absorbable barrier composite mesh in a porcine model of ventral hernia repair. *Surg Endosc.* 2016;30:3691–3701. doi: 10.1007/s00464-016-5057-9.
97. Deeken CR, Matthews BD. Characterization of the Mechanical Strength, Resorption Properties, and Histologic Characteristics of a Fully Absorbable Material (Poly-4-hydroxybutyrate-PHASIX Mesh) in a Porcine Model of Hernia Repair. *ISRN Surg.* 2013 May 28;2013:238067. doi: 10.1155/2013/238067.
98. Rognoni C, Cuccurullo D, Borsoi L, Bonavina L, Asti E, Crovella F, i sur. Clinical outcomes and quality of life associated with the use of a biosynthetic mesh for complex ventral hernia repair: analysis

of the "Italian Hernia Club" registry. *Sci Rep.* 2020 Jul 1;10(1):10706. doi: 10.1038/s41598-020-67821-w.

99. Roth JS, Anthone GJ, Selzer DJ, Poulouse BK, Bittner JG, Hope WW i sur. Prospective evaluation of poly-4-hydroxybutyrate mesh in CDC class I/high-risk ventral and incisional hernia repair: 18-month follow-up. *Surg Endosc.* 2018 Apr;32(4):1929-1936. doi: 10.1007/s00464-017-5886-1.

100. Roth JS, Anthone GJ, Selzer DJ, Poulouse BK, Pierce RA, Bittner JG, i sur. Prospective, multicenter study of P4HB (Phasix™) mesh for hernia repair in cohort at risk for complications: 3-Year follow-up. *Ann Med Surg (Lond).* 2020 Dec 15;61:1-7. doi: 10.1016/j.amsu.2020.12.002.

101. Plymale MA, Davenport DL, Dugan A, Zachem A, Roth JS. Ventral hernia repair with poly-4-hydroxybutyrate mesh. *Surg Endosc.* 2018 Apr;32(4):1689-1694. doi: 10.1007/s00464-017-5848-7.

102. Layer T, Benammi S, Dubuisson V, Manfredelli S, Passot G, Charleux-Muller D i sur. Incisional hernia repair with a slowly absorbable P4HB mesh: what happens after the mesh disappears? A retrospective longitudinal clinical study. *Hernia.* 2022 May 10. doi: 10.1007/s10029-022-02616-8.

103. Köckerling F, Alam NN, Antoniou SA, Daniels IR, Famiglietti F, Fortelny RH i sur. What is the evidence for the use of biologic or biosynthetic meshes in abdominal wall reconstruction? *Hernia.* 2018 Apr;22(2):249-269. doi: 10.1007/s10029-018-1735-y.

104. Bondre IL, Holihan JL, Askenasy EP, Greenberg JA, Keith JN, Martindale RG i sur. Suture, synthetic, or biologic in contaminated ventral hernia repair. *J Surg Res.* 2016;200:488–494. doi: 10.1016/j.jss.2015.09.007.

105. Liang MK, Berger RL, Nguyen MT, Hicks SC, Li LT, Leong M. Outcomes with porcine acellular dermal matrix versus synthetic mesh and suture in complicated open ventral hernia repair. *Surg Infect (Larchmt).* 2014;15(5):506–512. doi: 10.1089/sur.2013.090.

106. Chamieh J, Tan WH, Ramirez R, Nohra E, Apakame C, Symons W. Synthetic versus biologic mesh in single-stage repair of complex abdominal wall defects in a contaminated field. *Surg Infect (Larchmt).* 2016;18(2):112–118. doi: 10.1089/sur.2016.106.

107. Ko JH, Wang EC, Salvay DM, Paul BC, Dumanian GA. Abdominal wall reconstruction. *Arch Surg.* 2009;144(11):1047–1055. doi: 10.1001/archsurg.2009.192.

108. Sahoo S, Haskins IN, Huang LC, Krpata DM, Derwin KA, Poulouse BK i sur. Early wound morbidity after open ventral hernia repair with biosynthetic or polypropylene mesh. *J Am Coll Surg.* 2017 Oct;225(4):472-480.e1. doi: 10.1016/j.jamcollsurg.2017.07.1067.
109. Liang MK, Holihan JL, Itani K, Alawadi ZM, Gonzalez JRF, Askenasy EP i sur. Ventral hernia management. *Ann Surg.* 2017;265:80–89. doi: 10.1097/SLA.0000000000001701.
110. Morris MP, Mellia JA, Christopher AN, Basta MN, Patel V, Qiu K i sur. Ventral hernia repair with synthetic mesh in a contaminated field: a systematic review and meta-analysis. *Hernia.* 2021 Aug;25(4):1035-1050. doi: 10.1007/s10029-020-02358-5.
111. Warren J, Desai SS, Boswell ND, Hancock BH, Abbad H, Ewing JA i sur. Safety and efficacy of synthetic mesh for ventral hernia repair in a contaminated field. *J Am Coll Surg.* 2020 Apr;230(4):405-413. doi: 10.1016/j.jamcollsurg.2019.12.008.
112. Kao AM, Arnold MR, Otero J, Huang LC, Prasad T, Lincourt AE i sur. Comparison of Outcomes After Partial Versus Complete Mesh Excision. *Ann Surg.* 2020 Jul;272(1):177-182. doi: 10.1097/SLA.0000000000003198.
113. Birolini C, de Miranda JS, Utiyama EM, Rasslan S, Birolini D. Active *Staphylococcus aureus* infection: Is it a contra-indication to the repair of complex hernias with synthetic mesh? A prospective observational study on the outcomes of synthetic mesh replacement, in patients with chronic mesh infection caused by *Staphylococcus aureus*. *Int J Surg.* 2016 Apr;28:56-62. doi: 10.1016/j.ijssu.2016.02.062.
114. Deerenberg EB, Elhage SA, Raible RJ, Shao JM, Augenstein VA, Heniford BT i sur. Image-guided botulinum toxin injection in the lateral abdominal wall prior to abdominal wall reconstruction surgery: review of techniques and results. *Skeletal Radiol.* 2021 Jan;50(1):1-7. doi: 10.1007/s00256-020-03533-6.
115. Weissler JM, Lanni MA, Tecce MG, Carney MJ, Shubinets V, Fischer JP. Chemical component separation: a systematic review and meta-analysis of botulinum toxin for management of ventral hernia. *J Plast Surg Hand Surg.* 2017 Oct;51(5):366-374. doi: 10.1080/2000656X.2017.1285783.
116. van Rooijen MMJ, Yurtkap Y, Allaeyts M, Ibrahim N, Berrevoet F, Lange JF. Fascial closure in giant ventral hernias after preoperative botulinum toxin a and progressive pneumoperitoneum: A systematic review and meta-analysis. *Surgery.* 2021 Sep;170(3):769-776. doi: 10.1016/j.surg.2021.03.027.

117. Law-Ki C, Robineau C, Garnier N, Guenfoudi MP, Lazzarotti A, Cheynel N i sur. Cost of complex abdominal wall reconstruction with biological prostheses in a French public hospital. *J Visc Surg*. 2018 Oct;155(5):349-353. doi: 10.1016/j.jviscsurg.2018.08.001.
118. Chatterjee A, Krishnan NM, Rosen JM. Complex ventral hernia repair using components separation with or without synthetic mesh: a cost-utility analysis. *Plast Reconstr Surg*. 2014 Jan;133(1):137-146. doi: 10.1097/01.prs.0000436835.96194.79.
119. Chatterjee A, Krishnan NM, Rosen JM. Complex ventral hernia repair using components separation with or without biologic mesh: a cost-utility analysis. *Ann Plast Surg*. 2015 Apr;74(4):471-8. doi: 10.1097/SAP.0b013e31829fd306.
120. Dauser B, Hartig N, Vedadinejad M, Kirchner E, Trummer F, Herbst F. Robotic-assisted repair of complex ventral hernia: can it pay off? *J Robot Surg*. 2021 Feb;15(1):45-52. doi: 10.1007/s11701-020-01078-3.
121. Rognoni C, Bassi UA, Cataldo M, Crovella C, Crovella F, Cuccurullo D i sur. Budget impact analysis of a biosynthetic mesh for incisional hernia repair. *Clin Ther*. 2018 Nov;40(11):1830-1844.e4. doi: 10.1016/j.clinthera.2018.09.003.
122. Chattha A, Muste J, Patel A. The impact of hospital volume on clinical and economic outcomes in ventral hernia repair: an analysis with national policy implications. *Hernia*. 2018 Oct;22(5):793-799. doi: 10.1007/s10029-018-1803-3.

11. ŽIVOTOPIS

Ime i prezime: Michael Hasanec

Adresa: Franje Markovića 93, 48260 Križevci

Država: Hrvatska

Mjesto i datum rođenja: Koprivnica; 12.12.1991.

Mob: 099/5140460, e-mail: michael.hasanec@gmail.com

Živim u Križevcima gdje sam završio osnovnu školu i prirodoslovno - matematičku gimnaziju nakon koje sam položio Državnu maturu 2010. godine. Kao učenik sam više puta bio nagrađivan na državnim natjecanjima iz matematike, te sudjelovao na državnim natjecanjima iz fizike i kemije. Za studij medicine sam se odlučio zbog ljubavi prema znanosti i želji da čim više pomognem čovječanstvu. U srpnju 2016. sam diplomirao kao redoviti student na Medicinskom fakultetu Sveučilišta u Zagrebu. Od stranih jezika najviše se koristim engleskim i njemačkim jezikom. Nositelj sam crnog pojasa 2. DAN u borilačkoj vještini taekwondo, u kojoj sam od sedme godine osvajao brojna odličja na državnim i međunarodnim natjecanjima, dok sam za vrijeme studija bio sudac u sportskim borbama. Nakon što sam diplomirao medicinu s temom „Intestinalna opstrukcija u trudnoći“, odradio sam pripravnički staž u OB Bjelovar nakon čega sam započeo sa specijalističkim usavršavanjem iz abdominalne kirurgije u OB Koprivnica te sam odslušao i uspješno položio sve ispite poslijediplomskog sveučilišnog studija „ABDOMINALNA KIRURGIJA“. Sudjelujem aktivno i pasivno na brojnim kongresima i simpozijima, pohađam tečajeve stručnog usavršavanja te se bavim znanstvenim radom. U slobodno vrijeme bavim se tehnologijom općenito, informatikom te vinogradarstvom i vinarstvom.

12. PRILOZI

Proizvod	Proizvođač	Tip fiksacije	Metoda fiksacije	
ProTack	MedTronic	helikalni titanski	tackeri	
PermaFix	Bard	helikalni netitanski		
AbsorbaTack	MedTronic	resorptivni		
PermaSorb	Bard			
SorbaFix	Bard			
Monocryl	J&J			
Vicryl	J&J			
Dexon	Covidien			
Maxon	MedTronic			
PDS	J&J			
Prolene	J&J	neresorptivni	šavovi	
Nylon	Dolphin Sutures			
Tissel	Baxter	fibrinsko ljepilo		tkivno ljepilo
Evicel	RxList			
Histoacryl	B. Braun	cijanoakrilno ljepilo		
Glubran-2	GEM Srl			

Tablica 6.0.1. Sredstva za fiksaciju mrežica na tržištu u svijetu

Mrežica	Proizvođač	Građevni materijal	Resorptivnost
Vicryl	Ethicon	poliglaktin	da
Dexon	Syneture	poliglikolična kiselina	
Sefil	B-Braun		
Marlex	Bard	PP	ne
3D Max			
Polysoft			
Prolene	Ethicon		
Surgipro	Autosuture		
Prolite	Atrium		
Trelex	Meadox		
Atrium	Atrium		
Premilene	B-Braun		
Optilene			
Serapren	Serag Wiessner		
Parietene	Covidien		
Prolene Light			
Vitamesh	Atrium		
Mersilene	Ethicon		
Dulex	Bard	e-PTFE	
Goretex	Gore		
Omyra	Braun		

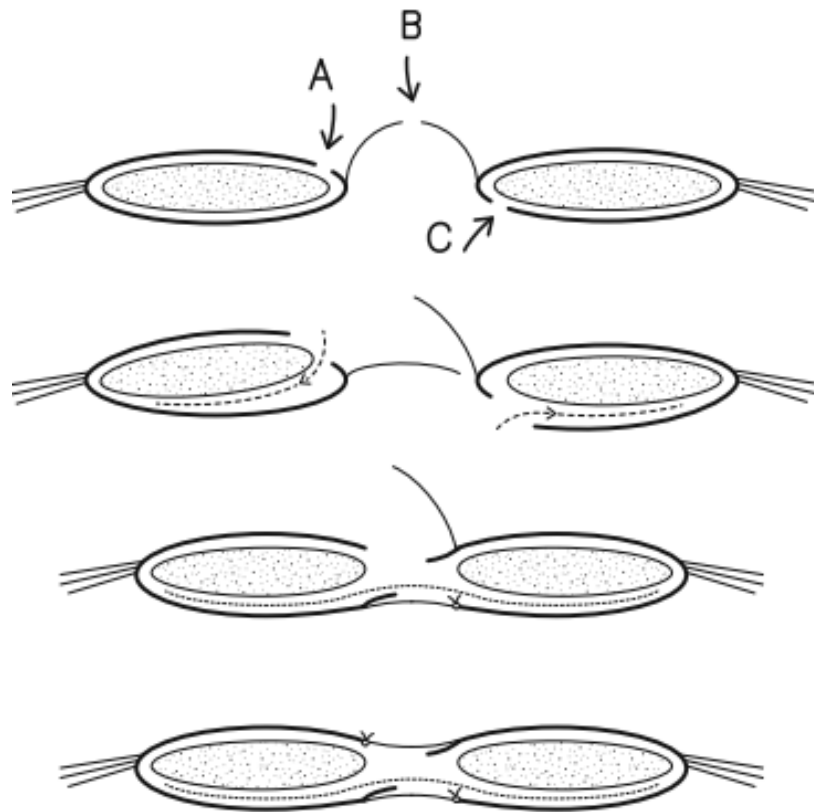
Tablica 6.1.1. Sintetske mrežice na tržištu u svijetu

Mrežica	Proizvođač	Građevni materijal	Resorpcija
Composix EX Dulex	Bard	PP/ e-PTFE	ne
Gore-Tex Dual Mesh Dual Mesh Plus	Gore	e- PTFE	
Ti-Mesh	GIE	PP/titan	
Vypro, Vyproll	Ethicon	PP/poliglaktin	djelomično
Proceed		PP/celuloza	
Ultrapro		PP/PGC-25	
Physiomesh		PP/poliglekapon 25	
Parietex	Covidien	POL/kolagen	
Parietene DS composite		PP/kolagenska ovojnica	
DynaMesh IPOM	FEG Textiltechnik	PP/PVDF	
Sepramesh	Genzyme	PP/natrij	
C-Qur	Atrium	PP/omega 3	
Ventralight	Bard	PP/PGA/ natrijev hijaluronat/ karboksimetilceluloza/ polietilen glikol	

Tablica 6.1.2. Kompozitne mrežice na tržištu u svijetu

Mrežica	Proizvođač	Građevni materijal
Alloderm	Life cell	ljudski dermis
Allomax	BARD	
Flex HD	J&J	
Cortiva	RTI surgical	
Epiflex	DIZG	
Strattice	Life cell	dermis svinje
Permacol	Covidien	
Collamend	BARD	
Xen matrix	BARD	
XCM Biologic	J&J	
Fortiva	RTI surgical	
Cellis	Mecellis biotech	dermis goveda
Surgimend	TEI biosciences	
Veritas	Baxter	perikard goveda
Tutomesh	RTI surgical	
Fortagen	Organogenesis	crijeva svinje
Biodesign/surgisis	Cook medical	

Tablica 6.2.1. Biološke mrežice na tržištu u svijetu



Slika 3.5.1. Hernioplastika reznjevima peritoneuma, iscrtkano označava položaj mrežice u retromuskularnom sloju; A – presječena prednja ovojnica rektusa, B – presječen peritoneum, C – presječena stražnja ovojnica rektusa