

Ugradnja masivnih koštanih presadaka kao metoda rekonstrukcije nakon resekcije tumora u dijafizama dugih kostiju

Radočaj, Vedrana

Master's thesis / Diplomski rad

2014

Degree Grantor / Ustanova koja je dodijelila akademski / stručni stupanj: **University of Zagreb, School of Medicine / Sveučilište u Zagrebu, Medicinski fakultet**

Permanent link / Trajna poveznica: <https://um.nsk.hr/um:nbn:hr:105:085981>

Rights / Prava: [In copyright](#)/[Zaštićeno autorskim pravom.](#)

Download date / Datum preuzimanja: **2025-01-01**



Repository / Repozitorij:

[Dr Med - University of Zagreb School of Medicine Digital Repository](#)



**SVEUČILIŠTE U ZAGREBU
MEDICINSKI FAKULTET**

Vedrana Radočaj

**Ugradnja masivnih koštanih presađaka kao
metoda rekonstrukcije nakon resekcije tumora
u dijafizama dugih kostiju**

DIPLOMSKI RAD



Zagreb, 2014.

Ovaj diplomski rad izrađen je u Klinici za ortopediju, Kliničkog bolničkog centra Zagreb,
Medicinskog fakulteta, Sveučilišta u Zagrebu pod vodstvom doc.dr. sc. Tomislava Smoljanovića,
dr.med. i predan je na ocjenu u akademskoj godini 2013/2014.

POPIS I OBJAŠNJENJE KRATICA

AWM – eng. alive with metastases; bolesnik živ s prisutnim metastazama

DOD – eng. died of disease; bolesnik umro radi bolesti

EAK – endoproteza - alograft kompozit

IMČ – intramedularni čavao

MSTS – sustav bodovanja prema Muskuloskeletnom tumorskom društvu (eng. Musculoskeletal Tumour Society score system)

NED – eng. no evidence of disease; bolesnik živ bez znakova bolesti

RTG – rentgenska slika

SADRŽAJ

1. SAŽETAK	
2. SUMMARY	
3. UVOD.....	1
3.1. Transplantacija kosti.....	1
3.2. Tumori kosti.....	3
3.4. Mogućnosti rekonstrukcije defekata kosti nakon resekcije tumora.....	4
4. HIPOTEZA.....	6
5. CILJEVI.....	7
6. ISPITANICI I METODE.....	8
7. REZULTATI.....	13
8. RASPRAVA.....	17
9. ZAKLJUČAK.....	23
10. ZAHVALE.....	24
11. POPIS LITERATURE.....	25
12. ŽIVOTOPIS.....	31

1. SAŽETAK

Ugradnja masivnih koštanih presadaka kao metoda rekonstrukcije nakon resekcije tumora u dijafizama dugih kostiju

Vedrana Radočaj

Tumori kosti lokalizirani u području dijafiza dugih kosti su rijetki. Nakon resekcije tumora zaostaje defekt kosti čija se rekonstrukcija može učiniti stranim materijalom (endoprotezom) ili presađivanjem kosti. Cilj je ovog rada bio analizirati rezultate primjene masivnih koštanih presadaka nakon resekcije tumora u dugim kostima. U istraživanje je uključeno 23 bolesnika iz Klinike za ortopediju KBC Zagreb, Medicinskog fakulteta Sveučilišta u Zagrebu, koji su bili operirani u razdoblju od 1999. do 2012. godine. Funkcionalni status bolesnika određivao se MSTS (MSTS, eng. Musculoskeletal Tumour Society score system) upitnikom i tijekom poslijeoperacijskog praćenja nije bilo značajnije promjene tog statusa u odnosu na prijeoperacijski status. Prerastanje koštanih presadaka bilo je definirano prerastanjem koštanog presatka na rentgenskim snimkama u dva korteksa na razini gdje je masivni koštani presadak bio u kontaktu s bolesnikovom vlastitom kosti, dok je potpuno prerastanje bilo definirano prerastanjem koštanog presatka u sva četiri korteksa na promatranoj razini. Medijan vremena prerastanja koštanih presadaka koji su prerasli, iznosio je 4 mjeseca (raspon od 2 do 12 mjeseci), dok je medijan vremena potpunog prerastanja iznosio 12 mjeseci (raspon od 2 do 16 mjeseci). Komplikacije liječenja zabilježene su u 56% bolesnika. Onkološke komplikacije, kao što je, primjerice, lokalni recidiv tumorske bolesti, imao je izravan negativan utjecaj na

preživljenje bolesnika. Ovu komplikaciju imalo je 18% bolesnika. Bolesnici s neonkološkim komplikacijama (mehaničke komplikacije osteosinteze, infekcija i neprerastanje koštanog presatka) liječeni su dodatnim operacijskim zahvatima. Udio mehaničkih komplikacija osteosinteze iznosio je 18%, a udio infekcija i neprerastanja koštanog presatka iznosio je jednako (4%). Nije pronađena povezanost između rezultata liječenja i drugih individualnih karakteristika bolesnika. Rekonstrukcija masivnim koštanim presadcima u ranom poslijeoperacijskom tijeku ima nešto više mehaničkih komplikacija u odnosu na primjenu tumorskih endoproteza, no superiorna je metoda zbog značajno boljeg dugoročnog preživljenja ekstremiteta.

Ključne riječi: tumori kosti, masivni koštani presadak, tumorska endoproteza, komplikacije, MSTs

2. SUMMARY

Use of massive bone allograft as a method of reconstruction after resection of bone tumours in the diaphysis of long bones

Vedrana Radočaj

Bone tumours located in the diaphysis are rare. After a bone tumour resection there is a defect which can be reconstructed with foreign material (endoprosthesis) or with bone graft. Aim of this study was to investigate the results of massive bone allografts use after resection of the tumours in long bones. Study was conducted among 23 patients treated in the Department of Orthopaedic Surgery, Clinical Hospital Centre Zagreb, between 1999 and 2012. Functional status of patients was established through MSTS (MSTS, Musculoskeletal Tumour Society score system) questionnaire. During postoperational following functional status was not significantly improved compared to preoperational status. Host bone - allograft junction union was defined as union of an allograft, visible on radiographs, on two cortices where massive bone allograft was in contact with the patient's bone, while complete union was defined as union on four cortices of an observed level. Median of time of union of allografts that were unioned was 4 months (range 2 to 12 months), whilst the median of time of complete union was 12 months (range 2 to 16 months). Complications were registered among 56% of patients. Oncological complication, such as local recurrence of the tumour, had a direct negative influence on survival. This complication had 18% of patients. Patients with non-oncological complications (mechanical complications of osteosynthesis, infection and non-union), were candidates for additional surgical procedure.

Mechanical complications of osteosynthesis had 18% of patients, infection 4% and non-union also 4%. No significant correlation between results of treatment and other individual patients' characteristics was found. Reconstruction with massive bone allografts has a higher rate of mechanical complications comparing to reconstruction with endoprostheses, but is a superior method due to significantly better long-term survival of an extremity.

Key words: bone tumour, massive bone allograft, tumour endoprosthesis, complication, MSTs

3. UVOD

3.1. Transplantacija kosti

Transplantacija organa, tkiva ili cijelih dijelova tijela od davnina predstavlja predmet zanimanja čovjeka. U književnosti Staroga vijeka spominju se bića koja su nastala promišljanjem o poboljšavanju postojećih ili davanju novih superiornih karakteristika transplantacijom. U Grčkoj je minotaur nastao imaginacijom spajanja čovjeka i bika; u Indiji bog mudrosti Ganesha ima elemente čovjeka i slona. Početak Biblije također slikovito opisuje stvaranje žene upravo transplantacijom kosti: od prvog čovjeka, Adama, uzeto je rebro i stvorena je Eva (Biblija, 2009). U kršćanskoj literaturi anđeli i vragovi također su karakterizirani transplantacijskim elementima. I u novijoj književnosti postoje likovi koji utjelovljuju ideju o transplantaciji: Mala sirena i Frankenstein.

Prvu je dokumentiranu transplantaciju kosti 1668. godine izveo nizozemski kirurg, Job van Meekere, kada je pseću lubanju iskoristio kao koštani presadak za rekonstrukciju defekta lubanje vojnika (Hall BK, 2005). U Škotskoj je 1880. godine učinjena prva transplantaciju ljudske kosti, kada je inficirani humerus četverogodišnjeg djeteta zamijenjen tibijom (Macewan W, 1881). Prvu transplantaciju koljena učinio je 1908. godine Erich Lexer (Lexer E, 1908). Rezultati su rekonstrukcija tog doba uglavnom bili nezadovoljavajući; pravila antiseptike i asepsa, antibiotici i imunosupresivna terapija tek su kasnije postali široko primjenjivani (Hoffman GO, 1998).

Danas je transplantacija kosti, nakon transplantacije krvi, najčešće presađivano ljudsko tkivo (Williams A, Szabo RM, 2004). Koštani presadci, bilo autologni (s iste jedinice), bilo

homologni (s jedne jedinke drugoj unutar iste vrste), kao i vaskularizirani autologni koštani presadci, danas su u upotrebi u većini ortopedskih centara u svijetu. Kirurgija rekonstrukcije velikih koštanih defekata zahtjevan je problem za ortopeda, a spomenuti je interes rezultirao značajnim napretkom u zadnja dva desetljeća. Razvoju su bioloških metoda u mnogome doprinijela nova saznanja u području biologije cijeljenja kosti na makroskopskoj, histološkoj te molekularnoj razini (Grgurević L et al., 2011). Sve veća potreba za koštanim presadcima rezultat je napredaka u ortopedskoj onkologiji (rekonstrukcije u smislu spašavanja ekstremiteta), u spinalnoj kirurgiji (fuzije kralježnice) te u rekonstruktivnim zahvatima na zglobovima (artroplastikama i reartroplastikama) (Williams A, Szabo RM, 2004; Khan SN, 2005).

Danas se homologni koštani presadci pribavljaju na dva osnovna načina. Prvi je od kadavera u sklopu multiorganske eksplantacije, a drugi je način uzimanje tijekom operacije ugradnje endoproteze kuka, gdje su, zbog dizajna endoproteze, glava i vrat femura višak. Za pohranu i čuvanje donorske kosti primjenjuju se različite metode, od kojih je najčešća metoda smrzavanja na -80°C . Adekvatno pohranjena kost može se uspješno upotrijebiti do pet godina. Trenutna nastojanja u primjeni koštanih presadaka teže poboljšanju dugoročnog preživljenja presatka, ubrzanju cijeljenja te smanjenju nastanka komplikacija, poglavito pseudartroza i infekcija (Koržinek K et al., 2003; Legović D et al., 2009).

3.2. Tumori kosti

Primarni zloćudni tumori kosti su rijetki; čine manje od 1% svih primarnih tumora u čovjeka. Najčešće se javljaju u zamahu rasta, u djece i adolescenata: gotovo 50% bolesnika mlađe je od 25 godina. Po histološkoj klasifikaciji najčešći su primarni tumori kosti: osteosarkom (35%), hondrosarkom (25%) i Ewingov sarkom (16%). Najčešće su lokalizacije tumora duge kosti: femur, tibija i humerus. Veća je zastupljenost tumora dugih kostiju u epi- i metafizealnim regijama, dok je u dijafizama rjeđa (von Eisenhart-Rothe R et al., 2011; Jemal A et al., 2011). Prema epidemiološkim podacima u Hrvatskoj se otkrije 15-ak novih bolesnika godišnje (Strnad M, Znaor A, 2006). Sekundarni su tumori gotovo 30 puta češći od primarnih, a najčešće su metastaze od primarnih tumora pluća, dojke, bubrega, prostate i štitnjače (von Eisenhart-Rothe R et al., 2011).

Napredak je onkološkog liječenja tumora kosti podignuo stopu preživljenja bolesnika te poboljšao kvalitetu života. Prije 30-ak godina smrtnost od malignih tumora kostiju iznosila je više od 80% (Rougraff BT et al., 1994; Simon MA et al., 2005), dok danas petogodišnje preživljenje iznosi oko 70% (www.cancer.org, 2014). Danas je veliki broj bolesnika kandidat za poštadni operacijski zahvat - resekciju tumora u bloku, dok je kod tek manjeg broja potrebno radikalno liječenje - amputacija. Nakon resekcije tumora kosti u bloku zaostaje defekt kosti koji je potrebno rekonstruirati.

3.3. Mogućnosti rekonstrukcije defekta kosti nakon resekcije tumora

Liječenje tumora ovisi o tipu tumora, lokalizaciji, proširenosti te dostupnim mogućnostima rekonstrukcije. Ukoliko se tumor nalazi u blizini zgloba, u epifizi ili metafizi, nakon resekcije tumora potrebno je rekonstruirati i zahvaćeni zglob tzv. tumorskim endoprotezama, najčešće kuka, koljena ili ramena (Thompson RC jr et al., 2000; Deijkers RL et al., 2005; Farid Y et al., 2006). *En bloc* resekcije tumora u dijafizama su rjeđe, pa je i opće ortopedsko iskustvo u takovom načinu liječenja značajno manje.

Nema idealne ili jedinstvene metode rekonstrukcije dijafize: rekonstrukcija se može učiniti ili stranim materijalom (interkalarnom endoprotezom, ili zajedno s rekonstrukcijom susjednog zgloba tumorskom endoprotezom) ili presatkom kosti. Biološke se rekonstrukcije mogu ostvariti korištenjem vlastite (autologne) kosti s drugog mjesta (najčešće fibule) (Chang DW, Weber KL, 2005; Zaretski A et al., 2004), ili koštanog presatka iz koštane banke (tzv. homologni presadak) (Fuchs B et al., 2008). Od homolognih koštanih presadaka može se primijeniti resecirani dio cirkumferencije kosti presatka ili se može primijeniti masivni koštani presadak - to je presadak koji je dugačak najmanje pet centimetara i obuhvaća cijelu cirkumferenciju segmenta kosti (Delloye C et al., 2007). Endoproteze imaju nekoliko prednosti nad metodama biološke rekonstrukcije: bolesnici gotovo odmah nakon operacije mogu imati puno opterećenje noge, fiksacija endoproteze u kost odmah je stabilna, te bolesnici vrlo brzo mogu hodati (Ortiz-Cruz E et al., 1997; Orlić D et al., 2006). Niža stopa infekcija nakon rekonstrukcije endoprotezama također predstavlja prednost (Farid Y et al., 2006). Najznačajniji problem svih, pa tako i tumorskih endoproteza, pojava je labavljenja endoproteze u koštanom ležištu (Ham SJ et al., 1998; Torbert JT et al., 2005). Dugoročni rezultati primjene endoproteza

nisu zadovoljavajući. S druge strane, metode biološke rekonstrukcije imaju viši rani postoperativni rizik (Fuchs B et al., 2008). Vrijeme cijeljenja koštanog presatka i ostatne kosti može trajati nekoliko mjeseci, a može ovisiti o raznim čimbenicima (Brunet O et al., 2011). Srednje- i dugoročni rezultati biološke rekonstrukcije značajno su bolji od rezultata primjene endoproteza, i u mehaničkom, i u funkcionalnom smislu: homologni presadci mogu imati preživljenje više desetljeća, a rekonstrukcija masivnim interkalarnim alograftima daje najbolje rezultate (Fuchs B et al., 2008; Jager T et al., 2010; Mankin HJ et al., 1996; Aponte-Tinao et al., 2012). Trendovi rekonstrukcijskih metoda bili su uvjetovani rezultatima liječenja. Prvotni entuzijazam prema endoprotezama, prije 30-ak godina, nakon desetak godina zamijenio je veliki interes prema koštanim presadcima. Trenutna nastojanja usmjerena su prema „biološkim“ metodama rekonstrukcije, primjenama vaskulariziranih koštanih presadaka, samostalno ili u kombinaciji s homolognim presadcima (Jager T et al., 2010).

4. HIPOTEZA

Primjena masivnih koštanih presadaka kao metoda rekonstrukcije nakon resekcije tumora u dijafizama dugih kostiju uspješna je operacijska metoda i predstavlja alternativu ugradnji tumorskih endoproteza u rekonstrukciji defekata u području dijafize. U odnosu na učestalost komplikacija primjene tumorskih endoproteza, primjena masivnih koštanih presadaka ima veću učestalost komplikacija u ranom postoperativnom tijeku. No, kada dođe do prerastanja presatka s ostatnom kosti, rezultat je stabilan sustav s boljim funkcionalnim statusom nego kod primjene tumorskih endoproteza.

5.CILJEVI

Primarni je cilj ovog rada bio analizirati funkcionalne rezultate u bolesnika kod kojih je rekonstrukcija učinjena masivnim koštanim presatcima.

Ostali ciljevi su bili:

- analizirati vrijeme potrebno za prerastanje spoja između primateljeve i donorove kosti,
- analizirati učestalost i vrstu komplikacija,
- analizirati utjecaj čimbenika koji možebitno utječu na cijeljenje kosti i na komplikacije (metoda fiksacije, duljina i lokalizacija presatka, primijenjena kemoterapija, dob i spol bolesnika), te
- usporediti dobivene rezultate s rezultatima primjene tumorskih endoproteza iz literature.

6. ISPITANICI I METODE

Istraživanje je provedeno u Klinici za ortopediju Medicinskog fakulteta Sveučilišta u Zagrebu i Kliničkog bolničkog centra Zagreb. Masivni koštani presadci su u uporabi u Klinici od 1999. godine, te su u ovo istraživanje uključeni svi bolesnici kod kojih je radi tumora dugih kostiju (femura, tibije i humerusa) učinjena *en bloc* resekcija, a rekonstrukcija je učinjena masivnim koštanim presatkom. Isključni su kriteriji bili: rekonstrukcije u kojih nije resecirana cijela cirkumferencija kosti, rekonstrukcije autolognim presadcima (uključujući i vaskulariziranu fibulu, zasebno ili u kombinaciji s homolognim presatkom) te one u kojih je primarno korištena spongiozna kost.

U vremenskom razdoblju od 1999. do 2012. godine u Klinici za ortopediju operirano je 23 bolesnika s primarnim i sekundarnim tumorima femura, tibije i humerusa, a u kojih je rekonstrukcija učinjena masivnim koštanim presadcima. Trinaest muškaraca i 10 žena operirano je u prosječnoj dobi od 31 godinu: najmlađi je bolesnik imao 9 godina, a najstariji 70 godina (Tablica 1).

Resekcija je učinjena prema onkološko-kirurškim principima liječenja primarnih malignih tumora kosti. Tumor je reseciran u bloku sa slojem zdravog tkiva ostavljenim u kontaktu s tumorom. Patohistološka je analiza kod svih tumora potvrdila uzorak s čistim rubovima bez tumorskih stanica.

Tablica 1. Demografski podaci o bolesnicima, podaci o operaciji i ishod

liječenja.

Kratice: OSa - osteosarkom, EwSa - Ewingov sarkom, GCT - gigantocelularni tumor, HoSa - hondrosarkom, meta - metastaza; IMČ - intramedularni čavao, EAK - endoproteza-alograft kompozit; DOD - bolesnik umro radi bolesti, NED - bolesnik živ bez znakova bolesti, AWM - bolesnik živ s prisutnim metastazama

inicijali, dob, spol bolesnika	dijagnoza	lokalizacija	duljina resekcije	metoda fiksacije	ishod	komplikacije
L.J.B., 9, ♂	Osa	femur	22	IMČ	DOD	da
G.J., 14, ♀	Osa	femur	11	pločica	NED	ne
K.D., 14, ♀	Osa	femur	24	IMČ	DOD	da
P.K., 16, ♂	Osa	femur	14	pločica	NED	da
Š.M., 17, ♀	EwSa	femur	15	IMČ	DOD	da
L.H., 18, ♂	Osa	femur	17,5	pločica	NED	da
D.D., 19, ♂	Ewsa	tibia	21,2	IMČ	DOD	ne
P.M., 19, ♀	EwSa	femur	14	pločica	NED	da
S.S., 21, ♀	Osa	femur	16	IMČ+pločica	NED	ne
Č.S., 22, ♀	Osa	femur	14	pločica	izgubljen	ne
S.K., 23, ♂	Osa	humerus	10	IMČ	NED	da
K.A., 25, ♀	GCT	tibia	9,5	EAK	NED	ne
P.D., 27, ♂	Osa	femur	18	pločica	DOD	da
A.D., 36, ♀	HoSa	humerus	20	EAK	NED	ne
G.Z., 38, ♂	EwSa	humerus	14	IMČ+pločica	AWM	da
Š.B., 40, ♂	Meta	tibia	12	IMČ	AWM	da
H.D., 43, ♂	Osa	humerus	9	IMČ+pločica	NED	ne
K.J., 43, ♂	Osa	tibia	15	pločica	NED	da
Š.S., 45, ♂	Meta	femur	13	pločica	DOD	da
S.S., 47, ♀	HoSa	femur	18	pločica	NED	ne
F.Ž., 49, ♂	Meta	humerus	10	IMČ	DOD	ne
V.J., 55, ♀	HoSa	femur	19,5	IMČ	NED	ne
M.T., 70, ♂	GCT	femur	12	IMČ	NED	da

Prema histološkoj klasifikaciji tumora kosti naši ispitanici su imali: osteosarkom (n=10), periostealni osteosarkom (n=3), Ewingov sarkom (n=3), hondrosarkom (n=3), metastaze (n=2), gigantocelularni tumor (n=2). Četrnaest je tumora bilo smješteno u femuru, pet u humerusu i četiri u tibiji (Tablica 1). Preoperativna i postoperativna kemoterapija primijenjena je u svih bolesnika koji pozitivno odgovaraju na adjuvantno liječenje: osteosarkom, Ewingov sarkom i metastaze (n=18). Dužina je resekcije prosječno bila 15,2 cm (minimalno 9 cm, maksimalno 24 cm) (Tablica 1). Fiksacija koštanog presatka učinjena je prema lokalnim uvjetima, dostupnosti implantata te preferenciji operatera. Pločica s vijcima korištena je kod 9 bolesnika, intramedularni čavao kod 9 bolesnika, dok su u tri bolesnika korišteni i pločica i čavao. U dva bolesnika defekt je rekonstruiran alograft-endoproteza kompozitom (Tablica 1).

Vrijeme potrebno za cijeljenje spoja između presatka i ostatne kosti analizirano je prema poslijeoperacijskim RTG (rentgenskim) slikama, računajući od datuma resekcije. U procjeni prerastanja promatrano je radiološki vidljivo stvaranje kalusa između ostatne kosti i presatka na proksimalnom i distalnom kraju. Procjena je učinjena u dvije projekcije (anteroposteriornoj i laterolateralnoj), tako da se prerastanje promatralo na četiri korteksa proksimalno (po dva u svakoj projekciji) i četiri distalno. Prerastanje je definirano kao stvaranje kalusa na najmanje 2 korteksa, bez radiološki vidljive pukotine između ostatne kosti i presatka. Dodatno se analiziralo i vrijeme potrebno za potpuno prerastanje sva četiri korteksa i proksimalno i distalno.

Učinjena je korelacija navedenih mjerljivih čimbenika koji su možebitno utjecali na koštano cijeljenje i same brzine cijeljenja: dob bolesnika, vrsta i lokalizacija tumora, duljina resekcije, metoda fiksacije, primjena kemoterapije.

Učinjena je i analiza nastalih komplikacija liječenja. Komplikacije su podijeljene na mehaničke/biološke komplikacije te na onkološke. U mehaničke se ubrajaju: neprerastanje spoja

koštanog presatka i ostatne zdrave kosti - pseudartroza, pojavnost lokalne bakterijske infekcije, prijelom osteosintetskog materijala i prijelom spoja presatka i ostatne kosti. Moguće onkološke komplikacije liječenja bile su: lokalni recidiv tumora, prisutnost sekundarnih metastaza te konačno preživljenje ovisno o tumoru.

Funkcionalni je status učinjen za bolesnike koji su bili živi tijekom provođenja istraživanja, u 2013. godini, a proveden je putem upitnika Društva za muskuloskeletalne tumore: MSTS (Tablica 2) (Enneking WF et al., 1993).

Statistička je analiza učinjena računalnim programom Microsoft Excel 2007. Zbog relativno malog uzorka, za usporedbu rezultata spola i dobi bolesnika, tipa tumora, lokalizacije, duljine resekcije i mogućnosti komplikacija, koristili su se neparametrijski testovi: Mann-Whitney U test, Kruskal-Wallis test i hi kvadrat test. Za usporedbu vrijednosti MSTS prije i nakon operacije koristio se zavisni t-test. Statistička je značajnost zadana s $p < 0,05$.

Tablica 2. Upitnik društva za muskuloskeletalne tumora: MSTS (eng. Musculoskeletal Tumour Society score). Za gornji ekstremitet (gore) i donji ekstremitet (dolje) (Enneking WF et al., 1993)

bodovi	bol	funkcija	emocionalno stanje	pokreti ruke	manualne vještine	sposobnost dizanja
5	bez boli	bez ograničenja	oduševljen	neograničeno	neograničene	opterećenje
4	umjereno	umjereno	umjereno	umjereno	umjereno	umjereno
3	srednje/ ne onemogućava	rekreacijsko ograničenje	zadovoljan	ne iznad ramena ili bez pro/supinacije	gubitak finih pokreta	ograničeno
2	umjereno	umjereno	umjereno	umjereno	umjereno	umjereno
1	srednje/ onemogućava	djelomično ograničenje	prihvaća	ne iznad struka	ne može čvrsto stisnuti	samo uz pomoć
0	ozbiljno onemogućava	potpuno ograničenje	nezadovoljan	onemogućeno	ne može držati	ni uz pomoć

bodovi	bol	funkcija	emocionalno stanje	potpora	hodanje	šepanje
5	bez boli	bez ograničenja	oduševljen	bez	neograničeno	normalan hod
4	umjereno	umjereno	umjereno	umjereno	umjereno	umjereno
3	srednje/ ne onemogućava	rekreacijsko ograničenje	zadovoljan	ortoza	ograničeno	manji kozmetički defekt
2	umjereno	umjereno	umjereno	umjereno	umjereno	umjereno
1	srednje/ onemogućava	djelomično ograničenje	prihvaća	štap ili štaka	samo unutra	veći kozmetički defekt
0	ozbiljno onemogućava	potpuno ograničenje	nezadovoljan	2 štake	nije neovisan	hendikep

7. REZULTATI

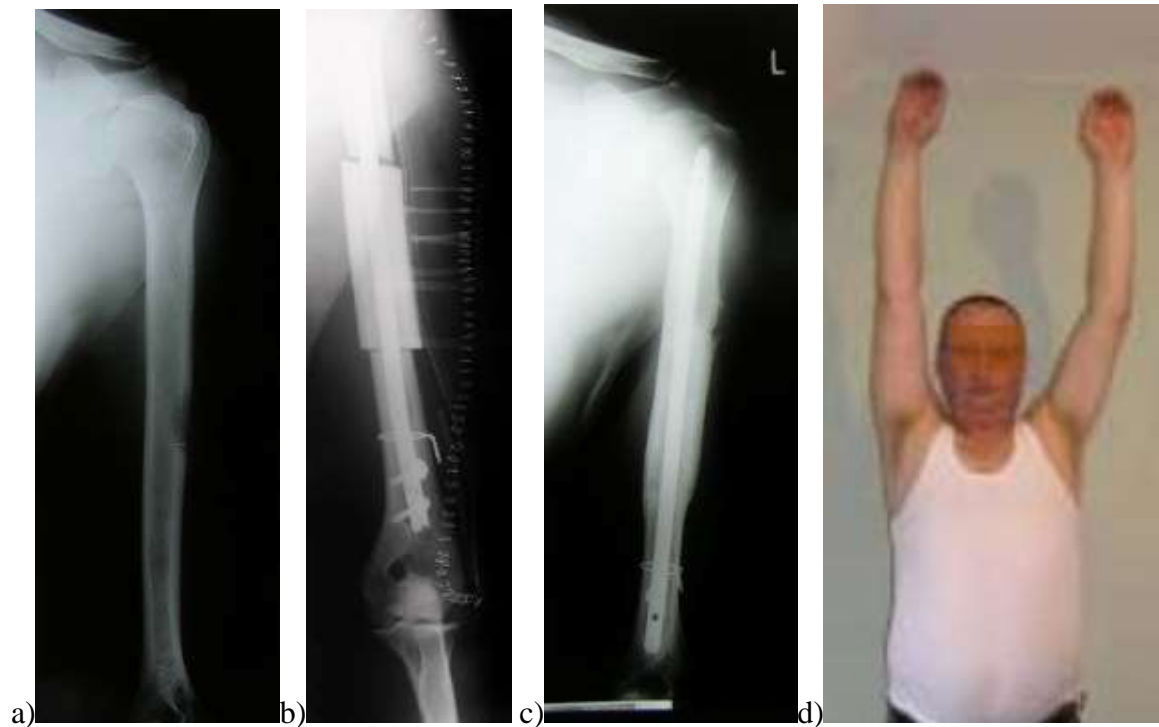Vrijeme praćenja bolesnika bilo je prosječno 52 mjeseca. Svi su bolesnici praćeni do posljednje kontrole ili do smrti. Praćenje 15 bolesnika koji su bili živi na zadnjoj kontroli iznosilo je 98 mjeseci. Dva su bolesnika na posljednjoj kontroli imali metastaze. Sedam je bolesnika umrlo od bolesti. Jedan je bolesnik izgubljen u praćenju. Ukupno je izvedeno 48 operacijskih postupaka u naših bolesnika, ne računajući primarne biopsije. Vrijednosti su MSTS-a prije operacije bile u prosjeku 20 (u rasponu od 9 do 28), a nakon operacije 20,9 (u rasponu od 10 do 30). Uspoređujući funkcionalni status prije operacije i na posljednjoj kontroli, nije pronađena statistički značajna razlika. Od 15 bolesnika, koliko ih je bilo živo na posljednjoj kontroli, 7 bolesnika ima MSTS veći postoperativno, veći MSTS preoperativno također ima 7 bolesnika, dok jedan bolesnik ima MSTS jednak prije i poslije operacija.

Sveukupno smo analizirali 44 spoja presatka i ostatne kosti primatelja. Medijan vremena potrebnog za prerastanje, koje je definirano kao cijeljenje na 2 korteksa, iznosio je 4 mjeseca (raspon od 2 do 12 mjeseci) (Slika 1). Kod jednog je bolesnika cijeljenje nastupilo za 22 mjeseca nakon dodatnih operacija, refiksacije presatka i primjene autologne spongioze. Vrijeme potrebno za prerastanje na sva četiri korteksa na spojevima gdje se to dogodilo (n=40) iznosilo je u medijanu 12 mjeseci (raspon od 2 do 16 mjeseci).

Komplikacije su se pojavile u 13 od 23 bolesnika (56%). Četiri je bolesnika imalo samo onkološku komplikaciju, dva su bolesnika imala i onkološku i mehaničku komplikaciju, dok je samo mehaničku komplikaciju imalo 7 bolesnika (Slika 2).

Lokalni recidiv tumorske bolesti i metastaze predstavljaju negativan čimbenik za preživljenje bolesnika. U našoj seriji do lokalnog recidiva bolesti došlo je u pet bolesnika: tri su

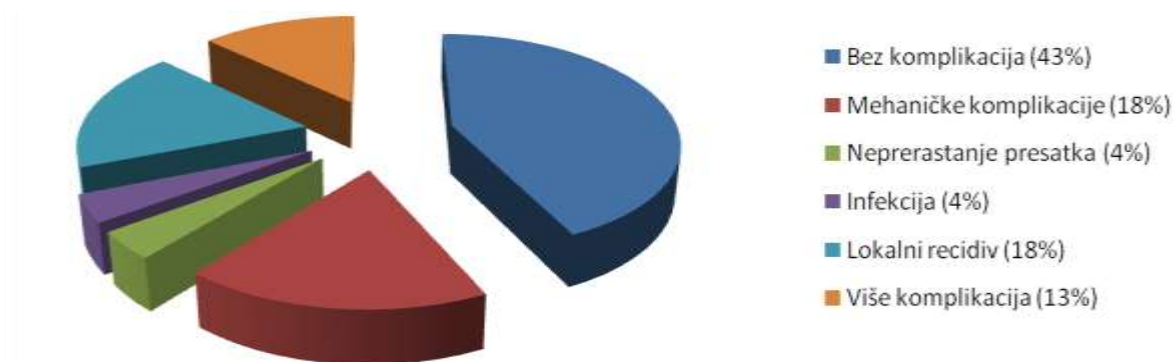
umrla, jedan je živ s prisutnim metastazama (izvršena amputacija), a kod jednog nema znakova lokalnog recidiva nakon dodatne resekcije.



Slika 1. a) Prijeoperacijska rentgenska slika (RTG) bolesnika s osteolitičkom promjenom u lateralnom dijelu dijafize humerusa - metastaza. b) Poslijeoperacijski RTG s vidljivim koštanim presatkom na mjestu reseciranog tumora, te učinjenom fiksacijom intramedularnim čavlom. c) RTG istog humerusa nakon 12 mjeseci. Vidljiva je potpuna pregradnja kosti i prerastanje s ostatnim proksimalnim i distalnim dijelom humerusa. d) Odlična funkcija lijeve ruke 12 mjeseci nakon operacije.

Neprerastanje presatka i pseudartroza zabilježeni su u tri bolesnika, ukupno 4 spoja. Kod jednog bolesnika do neprerastanja je došlo radi infekcije oko presatka, te je konačno učinjena amputacija noge. U dva bolesnika pseudartroza je nastupila radi nestabilnosti osteosintetskog materijala. Prijelom kutne pločice na distalnom femuru liječen je konverzijom

fiksacije presatka u ugradnju tumorske endoproteze koljena (Slika 3).



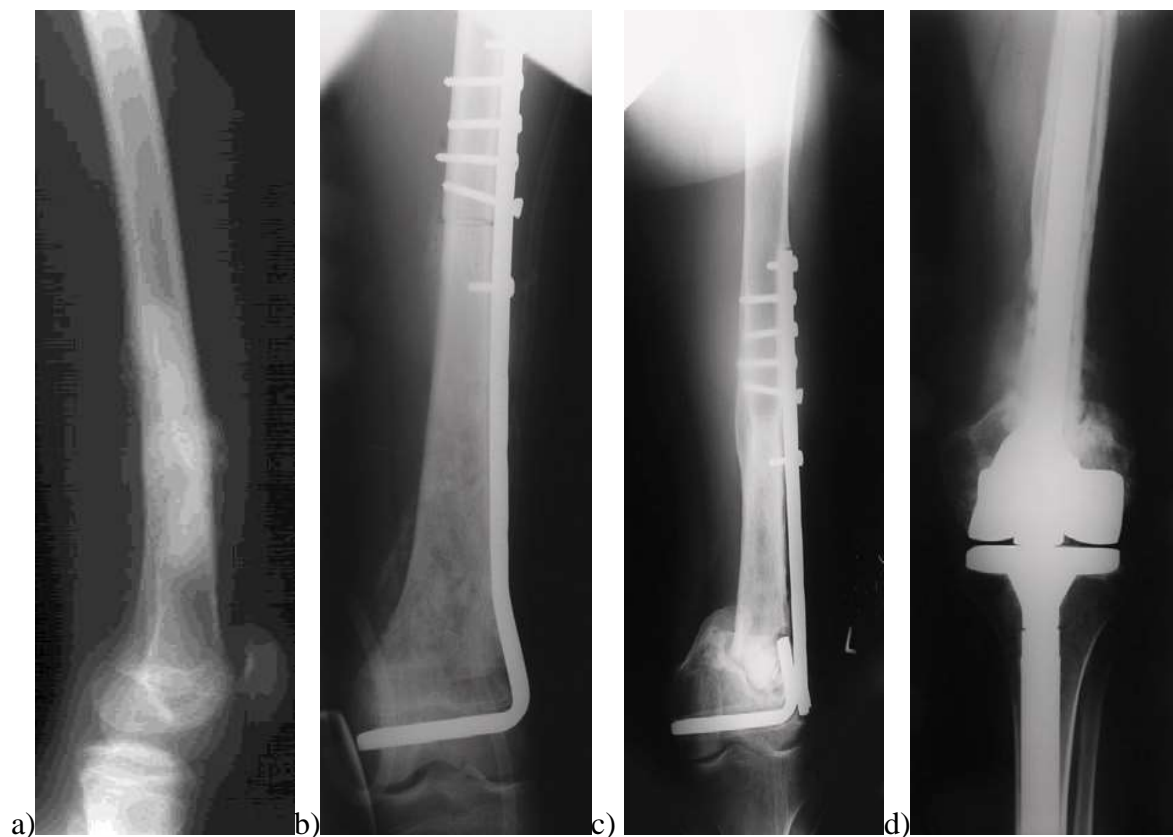Slika 2. Grafički prikaz udjela bolesnika s komplikacijama liječenja

Prijelom vijka intramedularnog čavla i nestabilnost kosti priječio je srastanje humerusa kod jednog bolesnika, no zbog onkološkog liječenja nije provedeno dodatno operacijsko liječenje pseudartroze.

Kod tri bolesnika zabilježena je komplikacija duboka infekcija: jedna je bolesnica umrla od onkoloških komplikacija, kod jednog je izvršena amputacija, dok je kod trećega izvađen presadak.

Izolirane mehaničke komplikacije osteosintetskog materijala, bez infekcije, nastale su u četiri bolesnika, koji su bili podvrgnuti novim operacijskim zahvatima zamjene ili dopune osteosintetskog materijala.

Nije pronađena statistička povezanost između rezultata i spola i dobi bolesnika, tipa tumora, lokalizacije, duljine resekcije i mogućnosti pojave poslijeoperacijskih komplikacija.



Slika 3. Rentgenske slike (RTG) bolesnika s osteosarkomom distalnog dijela dijafize femura. a) Prijeoperacijska slika. Vidljivo je odignuće periosta tipa Codmanov trokut, miješana osteolitička i osteoplastička promjena u kosti, nejasnih granica. b) Fiksacija presatka učinjena je kutnom pločicom i vijcima. c) U proksimalnom dijelu vidljivo je odlično prerastanje presatka za ostatnu kost, dok u distalnom spoju nije došlo do prerastanja - stvorila se pseudartroza. Kutna pločica je puknula. d) Zbog nemogućnosti rješavanja pseudartroze, učinjena je konverzija fiksacije u tumorsku endoprotezu.

8. RASPRAVA

Primjena koštanih presadaka radi rekonstrukcije defekta kosti zaostalog nakon resekcije tumora složen je operacijski zahvat. Rane su komplikacije liječenja česte i javljaju se u više od polovice bolesnika. Bez obzira na napredak u operacijskim tehnikama ortopedske onkologije, lokalni recidiv tumora, mehaničke komplikacije presatka te metode fiksacije, predstavljaju glavni problem.

Potrebno je razlikovati onkološke od mehaničkih komplikacija. Lokalni recidiv bolesti uočili smo u pet (22%) naših bolesnika. U svih su bolesnika resekcijski rubovi *en bloc* reseciranog tumora bili čisti. Priroda malignih tumora je takova da je često nemoguće točno odrediti granicu tumora, jer i okolna reaktivna zona može sadržavati tumorske stanice. Čak i kad se tumor u cijelosti ekstirpira, uz čiste resekcijske rubove, lokalni recidivi nisu rijetki (Funovics PT et al., 2011). Od pet bolesnika s lokalnim recidivom u našoj seriji tri bolesnika je umrlo, a jedan ima udaljenu metastazu. Broj onkoloških komplikacija u našem istraživanju odgovara rezultatima iz literature, koji pokazuju da onkološke komplikacije ne ovise o metodi rekonstrukcije (Fuchs B et al., 2008; Ortiz-Cruz et al., 1997; Mankin HJ et al., 1996).

Mehaničke komplikacije primarno predstavljaju nefunkcionalnost, prijelom ili nestabilnost osteosintetskog materijala (pločice i vijaka ili intramedularnog čavla) ili neprerastanje presatka. Takova stanja često traže dodatne operacijske zahvate, poglavito refiksacije. Mehaničke su se komplikacije dogodile u pet (22%) naših bolesnika, od toga u četiri bolesnika kao jedina komplikacija, a u jednog bolesnika dodatno komplicirana s neprerastanjem presatka. Rezultati o mehaničkim komplikacijama u oko jedne petine operiranih bolesnika odgovaraju i literaturi (Mankin HJ et al., 1996; Aponte-Tinao et al., 2012).

Infekcije su jedan od najvećih problema u ortopedskoj kirurgiji. Udio bolesnika u našoj

seriji koji su zadobili ovu komplikaciju (4%) također odgovara rezultatima u literaturi (Fuchs B et al., 2008; Ortiz-Cruz E et al., 1997; Aponte-Tinao et al., 2012). Više je čimbenika koji mogu utjecati na pojavu infekcije: dugo trajanje operacije, krvarenje tijekom operacije, neučinkovita antibiotska profilaksa, kemoterapijom imunosuprimirani bolesnici i drugo. Slab imunološki odgovor kosti i inače otežava rješavanje infekcija u ortopediji te se teško rješava.

Iskorjenjivanje infekcije može se uspješno učiniti samo odstranjenjem stranog materijala, u ovom slučaju koštanog presatka koji je *locus resistantiae minoris* za razvoj infekcije, čime se značajno narušava funkcija ekstremiteta.

Pomalo je iznenađujuć podatak da, procjenjujući funkcionalnost MSTS upitnikom, nema poboljšanja funkcionalnog statusa nakon operacije. U interpretaciji ovih rezultata treba uzeti u obzir otkrivanje tumora u asimptomatskoj fazi po funkcioniranju muskuloskeletalnog sustava u nekih bolesnika, kada je funkcija oboljelog ekstremiteta bila neograničena. Funkcija ruke, odnosno noge nakon resekcije tumora je zasigurno manja nego kod zdrave osobe, čime se može objasniti niža vrijednost MSTS-a nakon operacije. Poslijeoperacijske vrijednosti MSTS-a veće su kod bolesnika koji su operirani u simptomatskoj fazi bolesti sa simptomima boli i ograničenja funkcije, a pogotovo ukoliko je prvi znak tumora bio patološki prijelom. Drugi je mogući razlog objašnjen socijalnim i emocionalnim doživljajem pojedinca da ima zloćudnu bolest, čime je rezultat svih elemenata u MSTS-u nakon operacije manji (Simon MA et al., 2005; Zahlten-Hinguranage A et al., 2003). Štoviše, bez obzira učinila li se amputacija ili kirurgija spašavanja ekstremiteta, poslijeoperacijski je subjektivni status bolesnika relativno loš (Zahlten-Hinguranage A et al., 2003; Zahlten-Hinguranage A et al., 2004). Iz ovoga nameću se dva zaključka: prvo, da liječenje primarno mora biti usmjereno na rješavanje tumora, a tek potom na održanje funkcije ekstremiteta, i drugo, da je u ortopedsko-onkološki tim nužno uključiti i

psihologa/psihijatra te socijalnog radnika.

Iako se metoda rekonstrukcije defekta kosti s koštanim presatkom ubraja u biološke metode rekonstrukcije, *de facto* koristi se mrtva kost (Enneking WF, Campanacci DA, 2001). Nakon provedenih postupaka skladištenja presatka i smrzavanja koštanih presadaka na -80°C , biološki je potencijal presatka uništen te ostaje samo osteokonduktivno svojstvo kosti: kost kao trodimenzionalna struktura u koju urasta zdrava kost primaoca s kojom je presadak u kontaktu. Prerastanje spoja koštanog presatka i ostatne kosti proksimalno i distalno može predstavljati problem.

U različitim istraživanjima postotak neprerastanja kreće se od 22 do 57 (Gebhardt MC et al., 2011; Muscolo DL et al., 2004; Donati D et al., 1993). U literaturi se kao mogući negativni čimbenici prerastanja navode: metoda fiksacije, duljina resekcije, vrsta presatka, dob bolesnika i primjena neoadjuvantne kemoterapije (Hornicek FJ et al., 2001). U našem istraživanju nismo našli statistički značajnu povezanost između navedenih čimbenika i prerastanja. Potreban je veći broj bolesnika kako bi se objektivno analizirali svi elementi kao mogući rizični čimbenici za prerastanje.

Nema jedinstvenog i standardiziranog načina promatranja prerastanja presatka i okolne ostatne kosti. U literaturi se navode različiti načini radiološke procjene prerastanja (Frisoni T et al., 2012). Prema kriterijima cijeljenja prijeloma inače zdrave kosti, očekuje se da kost u povoljnim uvjetima mirovanja zacijeli unutar šest mjeseci. Odgođenim cijeljenjem smatra se ono koje je nastupilo do 9 mjeseci nakon prijeloma. Ako nakon 9 mjeseci nije došlo do cijeljenja, govori se o nepreraslom prijelomu i stvorenom lažnom zglobu - pseudartrozi (Muller ME, Tomas RJ, 1979). Prerastanje koštanog presatka ne može biti analizirano prema istim kriterijima. Zbog očekivano sporijeg prerastanja koštanog presatka, zbog lošijeg biološkog

potencijala, nije točno određena vremenska granica između neprerastanja i odgođena cijeljenja, što može imati utjecaj na odluku operatera hoće li se indicirati dodatna operacija ili čekati da do potencijalnog cijeljenja dođe. U naših bolesnika presadci, koji jesu prerasli, prerasli su za prosječno 4 mjeseca, što je odličan rezultat. Temeljem ovog istraživanja predlažemo stvaranje kriterija koji bi ovu procjenu objektivizirali i standardizirali. Radiološko praćenje svakih 4-6 tjedana na anteroposteriornim i laterolateralnim projekcijama, prateći proksimalni i distalni spoj koštanog presatka i ostatne kosti, logična je i preporučena metoda. Praćenje cijeljenja kosti direktno je povezano s funkcijom: dok presadak nije prerastao, bolesnik ne smije punim opterećenjem stati na operiranu nogu, jer će doći do prijeloma spoja i/ili osteosintetskog materijala.

Nakon opasnosti od razvoja infekcije tijekom prvih nekoliko mjeseci nakon operacije (rizik oko 10%), te potencijalne opasnosti od mehaničkih komplikacija (rizik oko 20%), gotovo tri četvrtine bolesnika nema nikakve smetnje, uz vrlo dobru funkciju ekstremiteta (Mankin HJ et al., 1996; Aponte-Tinao et al., 2012). Ti rezultati značajno odstupaju od rezultata nakon primjene tumorskih endoproteza.

Mehanički problemi s tumorskim endoprotezama predstavljaju jedan od najvećih izazova ortopedskim onkolozima. Nestabilnost endoproteze u koštanom ležištu, trošenje materijala, prijelomi kosti uz endoprotezu i prijelomi endoproteza moguće su komplikacije. Tumorske endoproteze imaju moguće komplikacije od 13% pet godina nakon operacije, više od 20% nakon 10 godina, te čak 44% 15 godina nakon operacije (Ham SJ et al, 1998; Torbert JT et al., 2005). Još značajnije, interkalarne endoproteze kod kojih se ne rekonstruira proksimalni i distalni zglob, već metal zamjenjuje samo defekt dijafize kosti, imaju rezultate nakon 10 godina od čak 63% neuspjeha (Aldlyami E et al., 2005). Ovakvi podaci ukazuju na značajnu

problematiku dugoročnog preživljenja endoproteza, pogotovo iz aspekta rane dobi bolesnika u fazi primarne operacije, tako da je reoperacija tijekom života očekivana potreba.

Ovaj rad ima neka ograničenja. U prvome je redu to relativno mali broj bolesnika koje smo analizirali. Taj je relativno mali broj bolesnika i očekivan obzirom na broj ljudi koji gravitira u referentni ortopedski centar u Hrvatskoj - Kliniku za ortopediju, obzirom na nisku prevalenciju primarnih malignih tumora kostiju, te još rjeđu zastupljenost tumora u dijafizama (u odnosu na epi- i metafizealnu regiju). Veliki ortopedski onkološki centri u svijetu, na primjer Madrid, Španjolska, u svojim rezultatima prikazuju serije od 100-tinjak bolesnika u periodu od 20 godina (Ortiz-Cruz E et al., 1997). Istraživanje autora iz Leidena, Nizozemska, ima 35 bolesnika u 12 godina (Deijkers RL et al., 2005), a autori iz Pariza, Francuska, prikazuju tek 13 bolesnika u 10 godina (Brunet O et al., 2011). Također, nije analiziran utjecaj starosti donora presatka i duljine vremenskog razdoblja unutar kojega je presadak bio u koštanoj banci na ishod liječenja. Statistička vrijednost rezultata je moguće slabija obzirom na veći broj različitih komplikacija. Ipak, ukupni broj komplikacija u više od polovice bolesnika daje sliku složenosti liječenja, i rezultati su u potpunosti komparabilni podacima iz drugih ortopedskih centara.

Vrijednost je ovog istraživanja i u tome što analizira rezultate homogene skupine bolesnika. Postoje istraživanja kod kojih se kombiniraju različite biološke metode: metode primjene homolognih koštanih presadaka i autolognih koštanih presadaka, ili npr. masivne presatke zajedno s autolognom ili homolognom spongiozom. Zbog različitog biološkog potencijala različitih oblika koštanih presadaka, ta istraživanja nije moguće međusobno uspoređivati.

Ovo je prvi rad u Hrvatskoj koji je analizirao rezultate homolognih koštanih presadaka te njihovu primjenu u rekonstrukciji defekata nakon resekcije tumora dugih kostiju. Vrlo je

bitno saznanje o relativno visokom postotku komplikacija koje se javljaju u prvim godinama od rekonstrukcije, s čime bolesnici moraju biti upozoreni prije početka liječenja, kao i s time da su neonkološke komplikacije načelno rješive dodatnim operacijskim zahvatima, te da ne ugrožavaju preživljenje ekstremiteta. Preživljenje bolesnika ovisi o tipu tumora i odgovoru na kemoterapiju.

9. ZAKLJUČAK

Primjena masivnih koštanih presadaka u rekonstrukciji defekata dugih kostiju nakon resekcije tumora alternativa je primjeni tumorskih endoproteza. Učestalost komplikacija u ranom postoperativnom tijeku nešto je viša kod primjene masivnih koštanih presadaka nego kod primjene endoproteza. Veća učestalost komplikacija ukazuje na složenu problematiku liječenja. Najvažnije komplikacije liječenja primjenom koštanih presadaka, lokalni recidiv bolesti te mehaničke komplikacije, javljaju se unutar prve dvije godine od rekonstrukcije te u najvećoj mjeri utječu na ishod liječenja. Međutim, nakon što dođe do prerastanja presatka i ostatne kosti, funkcionalni su rezultati primjene masivnih koštanih presadaka bolji nego što su rezultati primjene endoproteza. Rezultati primjene endoproteza pokazuju veću učestalost kasnijih komplikacija, poglavito mehaničkih, koje utječu na kraće preživljenje endoproteze. Masivni koštani presadci preporučuju se kao metoda liječenja tumora u dijafizama dugih kosti.

10. ZAHVALE

Zahvaljujem mentoru doc. dr. sc. Tomislavu Smoljanoviću, dr. med. na velikoj strpljivosti, kritikama i vremenu koje je uložio pomažući mi napisati diplomski rad.

Dr. sc. Marku Bergovcu, dr. med. zahvaljujem se na uvođenju u svijet ortopedije i znanosti te na vremenu koje je uložio učeći me kroz rad u ambulanti i operacijskoj sali.

Zahvaljujem se i svojoj obitelji, roditeljima Ivici i Jadranki te braći Vedranu i Ivanu, kao i svome dečku Eugenu, na najvećoj potpori i razumijevanju koje su mi pružali.

11. POPIS LITERATURE

1. Aldlyami E, Abudu A, Grimer RJ, Carter SR, Tillman RM (2005) Endoprosthesis replacement of diaphyseal bone defects. Long-term results. *Int Orthop.* 29:25-9
2. American Cancer Society (2014) Survival statistics for bone cancer.
<http://www.cancer.org/cancer/bonecancer/detailedguide/bone-cancer-survival-statistics>. Accessed 23 May 2014
3. Aponte-Tinao L, Farfalli GL, Ritacco LE, Muscolo DL (2012) Intercalary Femur Allografts Are an Acceptable Alternative After Tumor Resection. *Clin Orthop Relat Res.* 470:728-34
4. Biblija (2009) Zagreb: Kršćanska sadašnjost Post 2:22-24
5. Brunet O, Anract P, Bouabid S, Babinet A, Dumaine V, Toméno B, Biau D (2011) Intercalary defects reconstruction of the femur and tibia after primary malignant bone tumour resection. A series of 13 cases. *Orthop Traumatol Surg Res.* 97:512-9.
6. Chang DW, Weber KL (2005) Use of a vascularized fibula bone flap and intercalary allograft for diaphyseal reconstruction after resection of primary extremity bone sarcomas. *Plast Reconstr Surg.* 116:1918-25
7. Deijkers RL, Bloem RM, Kroon HM, Van Lent JB, Brand R, Taminiau AH (2005) Epidiaphyseal versus other intercalary allografts for tumors of the lower limb. *Clin Orthop Relat Res.* 439:151-60
8. Delloye C., Cornu O., Druetz V., Barbier O (2007) Bone allografts. *J Bone Joint Surg .* 89:574-9
9. Donati D, Capanna R, Campanacci D, Del Ben M, Ercolani C, Masetti C,

- Taminiau A, Exner GU, Dubousset JF, Paitout D (1993) The use of massive bone allografts for intercalary reconstruction and arthrodeses after tumour resection. A multicentric European study. *Chir Organi Mov.* 78:81-94
10. Enneking WF, Campanacci DA (2001) Retrieved human allografts: a clinicopathological study. *J Bone Joint Surg Am.* 83-A:971-86
 11. Enneking WF, Dunham W, Gebhardt MC, Malawar M, Pritchard DJ (1993) A system for the functional evaluation of reconstructive procedures after surgical treatment of tumors of the musculoskeletal system. *Clin Orthop Relat Res.* 286:241-6
 12. Farid Y, Lin PP, Lewis VO, Yasko AW (2006) Endoprosthetic and allograft-prosthetic composite reconstruction of the proximal femur for bone neoplasms. *Clin Orthop Relat Res.* 442:223-9
 13. Frisoni T, Cevolani L, Giorgini A, Dozza B, Donati DM (2012) Factors affecting outcome of massive intercalary bone allografts in the treatment of tumours of the femur. *J Bone Joint Surg.* 94-B:836-41
 14. Fuchs B, Ossendorf C, Leerapun T, Sim FH (2008) Intercalary segmental reconstruction after bonetumor resection. *Eur J Surg Oncol.* 34:1271-6
 15. Funovics PT, Bucher F, Toma CD, Kotz RI, Dominkus M (2011) Treatment and outcome of parosteal osteosarcoma: biological versus endoprosthetic reconstruction. *J Surg Oncol.* 103:782-9
 16. Gebhardt MC, Flugstad DI, Springfield DS, Mankin HJ (1991) The use of bone allografts for limb salvage in high-grade extremity osteosarcoma. *Clin Orthop Relat Res.* 270:181-96

17. Grgurevic L, Macek B, Mercep M, Jelic M, Smoljanovic T, Erjavec I, Dumic-Cule I, Prgomet S, Durdevic D, Vnuk D, Lipar M, Stejskal M, Kufner V, Brkljadic J, Maticic D, Vukicevic S (2011) Bone morphogenetic protein (BMP)1-3 enhances bone repair. *Biochem Biophys Res Commun.* 408:25-31
18. Hall BK (2005) *Bones and cartilage: Developmental and Evolutionary Skeletal Biology*, London, Elsevier
19. Ham SJ, Schraffordt Koops H, Veth RP, Horn JR, Molenaar WM, Hoekstra HJ (1998) Limb salvage surgery for primary bone sarcoma of the lower extremities: long-term consequences of endoprosthetic reconstructions. *Ann Surg Oncol.* 5:423-36
20. Hofmann GO, Kirschner MH, Brauns L, Wagner FD, Land W, Bühren V (1998) Vascularized knee joint transplantation in man: a report on the first cases. *Transpl Int.* 11 Suppl 1:S487-90
21. Hornicek FJ, Gebhardt MC, Tomford WW, Sorger JI, Zavatta M, Menzner JP, Mankin HJ (2001) Factors affecting nonunion of the allograft-host junction. *Clin Orthop Relat Res.* 382:87-98
22. Jager T, Journeau P, Dautel G, Barbary S, Haumont T, Lascombes P (2010) Is combining massive bone allograft with free vascularized fibular flap the children's reconstruction answer to lower limb defects following bone tumour resection? *Orthop Traumatol Surg Res.* 96:340-7
23. Jemal A, Bray F, Center MM, Ferlay J, Ward E, Forman D (2011) Global cancer statistics. *CA Cancer J Clin.* 61:69-90
24. Khan SN, Cammisa FP Jr, Sandhu HS, Diwan AD, Girardi FP, Lane JM

- (2005)The biology of bone grafting. *J Am Acad Orthop Surg.* 13:77-86
25. Koržinek K (2003) *Transplantacija kosti.* Zagreb: Medicinska naklada
26. Legović D, Šantić V, Gulan G, Jurdana H, Tudor A, Prpić T, Šestan B (2009)
Quality and safety assurance of bone grafts stored by deep freezing method.
Medicina Fluminensis. 45:14-21
27. Lexer E (1908) Substitution of whole or half joints from freshly amputated
extremities by free plastic operation. *Surg Gynecol Obstet.* 6601-7
28. Macewan W (1881) Observations concerning transplants of bone. *Proc R Soc
Lond.* 32:232
29. Mankin HJ, Gebhardt MC, Jennings LC, Springfield DS, Tomford WW (1996)
Long-term results of allograft replacement in the management of bone tumors.
Clin Orthop Relat Res. 324:86-97
30. Muller ME, Thomas RJ (1979) Treatment of Non-union in Fractures of Long
Bones. *Clin Orthop Relat Res.* 138:141-53
31. Muscolo DL, Ayerza MA, Aponte-Tinao L, Ranalletta M, Abalo E (2004)
Intercalary femur and tibia segmental allografts provide an acceptable alternative
in reconstructing tumour resections. *Clin Orthop Relat Res.* 426:97 - 102
32. Orlic D, Smerdelj M, Kolundzic R, Bergovec M (2006) Lower limb salvage
surgery: modular endoprosthesis in bone tumour treatment. *Int Orthop.* 30:458-64
33. Ortiz-Cruz E, Gebhardt MC, Jennings LC, Springfield DS, Mankin HJ (1997) The
results of transplantation of intercalary allografts after resection of tumors. A long-
term follow-up study. *J Bone Joint Surg Am.* 79: 97-106
34. Rougraff BT, Simon MA, Kneisl JS, Greenberg DB, Mankin HJ (1994) Limb

- salvage compared with amputation for osteosarcoma of the distal end of the femur. A long-term oncological, functional, and quality-of-life study. *J Bone Joint Surg Am.* 76:649-56
35. Simon MA, Aschliman MA, Thomas N, Mankin HJ (2005) Limb-salvage treatment versus amputation for osteosarcoma of the distal end of the femur. *J Bone Joint Surg Am.* 87:2822
36. Strnad M, Znaor A (2006) Preživljenje oboljelih od raka u Hrvatskoj 1988-1998. Hrvatski zavod za javno zdravstvo, Zagreb, 42-5
37. Thompson RC Jr, Garg A, Clohisy DR, Cheng EY (2000) Fractures in large-segment allografts. *Clin Orthop Relat Res.* 370:227-35
38. Torbert JT, Fox EJ, Hosalkar HS, Ogilvie CM, Lackman RD (2005) Endoprosthetic reconstructions: results of long-term followup of 139 patients. *Clin Orthop Relat Res.* 438:51-9
39. Von Eisenhart-Rothe R, Toepfer A, Salzmann M, Schauwecker J, Gollwitzer H, Rechl H (2011) *Orthopade.* Primary malignant bone tumours. 40(12):1121-42
40. Williams A, Szabo RM (2004) Bone Transplantation. *Orthopedics.* 27:488-95
41. Zahlten-Hinguranage A, Bernd L, Ewerbeck V, Sabo D (2004) Equal quality of life after limb sparing or ablative surgery for lower extremity sarcomas. *Br J Cancer.* 91:1012-4
42. Zahlten-Hinguranage A, Bernd L, Sabo D (2003) Amputation or limb salvage? Assessing quality of life after tumor operations of the lower extremity. *Orthopade.* 32:1020-7
43. Zaretski A, Amir A, Meller I, Leshem D, Kollender Y, Barnea Y, Bickels J,

Shpitzer T, Ad-El D, Gur E (2004) Free fibula long bone reconstruction in orthopedic oncology: a surgical algorithm for reconstructive options. *Plast Reconstr Surg.* 113:1989-2000

12. ŽIVOTOPIS

Vedrana Radočaj rođena je 7. studenog 1988. godine u Vinkovcima. U rodnome gradu provodi djetinjstvo te pohađa osnovnu školu i opću gimnaziju. Za vrijeme srednjoškolskog obrazovanja sudjeluje na natjecanjima iz hrvatskog jezika te tri godine zaredom biva županijski prvak. Unatoč velikom zanimanju za hrvatski jezik, ipak prevladava želja za studiranjem medicine te 2007. godine upisuje Medicinski fakultet Sveučilišta u Zagrebu. Tijekom druge i treće godine studija bavi se demonstraturom iz anatomije. Na petoj godini studija pokazuje veliko zanimanje za ortopediju te od prosinca 2012. godine sudjeluje u kliničkom i znanstvenom radu Klinike za ortopediju, KBC Zagreb. Govori engleski te uči njemački jezik, a željela bi specijalizirati ortopediju.