

Novosti u dijagnostici i liječenju hodgkinovog limfoma

Bošnjak, Ivan

Master's thesis / Diplomski rad

2016

Degree Grantor / Ustanova koja je dodijelila akademski / stručni stupanj: **University of Zagreb, School of Medicine / Sveučilište u Zagrebu, Medicinski fakultet**

Permanent link / Trajna poveznica: <https://um.nsk.hr/um:nbn:hr:105:821917>

Rights / Prava: [In copyright](#)/[Zaštićeno autorskim pravom.](#)

Download date / Datum preuzimanja: **2024-10-14**



Repository / Repozitorij:

[Dr Med - University of Zagreb School of Medicine Digital Repository](#)



**SVEUČILIŠTE U ZAGREBU
MEDICINSKI FAKULTET**

Ivan Bošnjak

Novosti u dijagnostici i liječenju Hodgkinovog limfoma

DIPLOMSKI RAD



Zagreb, 2016.

Ovaj diplomski rad izrađen je na Zavodu za hematologiju Klinike za unutarnje bolesti Kliničke bolnice Dubrava pod vodstvom **prof. dr. sc. Vlatka Pejše**.

POPIS KRATICA

HL – Hodgkinov limfom

HD – Hodgkinova bolešt

EBV – Epstein - Barr virus

NF- κ B- eng. nuclear factor kappa-light-chain-enhancer of activated B cells

EFRT – engl. extended field radiation treatment

IFRT – eng. involved field radiotherapy

Ig A – imunoglobulin A

Ig G - imunoglobulin G

IL – interleukin

CCL – engl. chemokine ligand 17

YKL- 40 – engl. chitinase-3-like protein 1

UV – ultravioletno zračenje

RS – Reed – Sternbergove stanice

CD – B limfocitni antigen

BCR – B stanični receptor

LMP – engl. latent membrane protein

RIP – engl. receptorski interakcijski protein

IKK – engl. inhibitor of nuclear factor kappa B kinase

I κ B – engl. nuclear factor of kappa light polypeptide gene enhancer in B-cells inhibitor

NEMO – engl. NF-kappa-B essential modulator

BCMA – engl. B-cell maturation antigen

TACI – engl. transmembrane activator and CAML interactor

NIK – engl. NF-kappa-B-inducing kinase

SOCS – engl. suppressor of cytokine signaling

EBNA – engl. Epstein–Barr nuclear antigen

HLA – engl. human leukocyte antigen

TNF – engl. tumor necrosis factor

L/H stanice – limfocitno histiocitna varijanta Reed – Sternbergove stanice

EMA – epitelni membranski antigen

BCL – engl. B-cell lymphoma 6 protein

NLPHL - Nodular lymphocyte-predominant Hodgkin lymphoma

CT – komputorizirana tomografija

PET – pozitronska emisijska tomografija

MRI – engl. Magnetic resonance imaging

LDH – laktat dehidrogenaza

NHL – ne - Hodgkinov limfom

IPF – internacionalni prognostički faktor

ISRT – engl. involved site radiation therapy

INRT – engl. involved node radiotherapy

G – CSF – engl. Granulocyte-colony stimulating factor

FDA – engl. food and drug administration

SE – sedimentacija eritrocita

SADRŽAJ

Sažetak	VII
Summary	VIII
Uvod.....	1
Epidemiologija.....	1
Etiologija.....	2
Uloga Epstein-Barr virusa.....	2
Imunodeficijencija	3
Autoimune bolesti	3
Inflamacija	3
Genetika Hodgkinove bolesti	3
Pušenje	3
UV zračenje.....	4
Patogeneza i patofiziologija	4
Patohistološka podjela.....	7
Kliničke karakteristike bolesti.....	13
Klinički stadiji i prognostički faktori.....	14
Dijagnoza	15
Diferencijalna dijagnoza	17
Liječenje	17
Radioterapija	17
Radioterapija u limfocitnoj predominaciji Hodgkinovom limfomu	18
Radioterapija u klasičnom obliku HD, rani prognostički povoljan stadij.....	18
Radioterapija u uznapredovalom stadiju HL.....	18
Kemoterapija	18
Terapija ranog prognostički povoljnog (early favorable)Hodgkinova limfoma	20
Terapija ranog prognostički nepovoljnog (early unfavorable) Hodgkinova limfoma	20
Terapija uznapredovalog Hodgkinova limfoma	21

Terapija nodularnog tipa limfocitne predominacije Hodgkinova limfoma	21
Terapija relapsa Hodgkinove bolesti	22
Zahvale	23
Literatura	24
Životopis	31

Novosti u dijagnostici i liječenju Hodgkinova limfoma

Sažetak

Autor: Ivan Bošnjak

Hodgkinov limfom zloćudna je novotvorina porijekla iz limnog tkiva. Hodgkinov limfom i Hodgkinova bolest su istoznačnice. Porijeklom iz B-limfocita bolest je karakterizirana atipičnim oblikom stanica. Reed - Sternberg te Hodgkinove stanice koje se nalaze u limfnom čvoru patognomonične su za Hodgkinovu bolest. Navedene stanice okružene su upalnim infiltratom koji varira zavisno od oblika bolesti. Tako Hodgkinov limfom možemo podijeliti na nodularnu limfocitnu predominaciju koja čini 5% bolesti i klasičan Hodgkinov limfom koji čini preostalih 95%, te se može podijeliti na četiri podvrste: nodularna skleroza, miješana celularnost, Hodgkinov limfom bogat stanicama, limfocitna deplecija. Sve navedene podvrste imaju svoja karakteristična histološka obilježja. Hodgkinov limfom rijetka je bolest koja ima bimodalnu dobnu distribuciju s najvećom učestalošću javljanja u pacijenata 15-35 te 55+ godina. Češća je u pripadnika bijele nego drugih rasa. Iako jedinstveni uzrok Hodgkinove bolesti nije poznat, u etiopatogenezi veliku ulogu igraju genetske promjene i infekcije virusima od kojih je dominantan utjecaj Epstein – Barr virusa. Mutagene promjene uzrokuju konstitutivnu aktivnost NF- κ B puta. HD se dijagnosticira biopsijom te korištenjem imunohistokemijskih metoda. Pacijent se prezentira bezbolnim uvećanjem jednog ili više limfnih čvorova jednostrano. Najčešće zahvaćena regije su vrat i supraklavikularna regija. U četvrtine bolesnika prisutni su B simptomi u koje ubrajamo: gubitak tjelesne težine (>10% u 6 mj), pojačano noćno znojenje i povišenu tjelesnu temperaturu (>38°C) bez infekcije. Kemoterapija zajedno sa radioterapijom indicirana je u ranom obliku bolesti. U razvijenom obliku bolesti preporuča se samo kemoterapija premda postoje i iznimke kada se u modalitet liječenja uključuje i radioterapija. Odnedavno su u upotrebu uključena i monoklonalna protutijela. U liječenju se najčešće koristi kombinirana kemoterapija ABVD koja se sastoji od doksorubicina, bleomicina, vinblastina, dakarbazina. Danas postoje različite kombinacije kemoterapeutika poput BEACOPP, međutim zbog najmanje toksičnosti ABVD je terapija izbora u većine bolesnika. Liječenje radioterapijom se kretalo od zračenja širokog polja (Extensive field radiotherapy - EFRT) prema suženom zračenju površine tijela (Involved field radiotherapy - IFRT). Desetogodišnje preživljenje bolesnika s Hodgkinovom bolešću danas iznosi preko 80%. Od otkrića kemoterapije i njihove primjene u liječenju bolesti Hodgkinov limfom je primjer uspjeha medicine u liječenju nekoć neizlječive bolesti. Stoga se današnja istraživanja baziraju na smanjenju toksičnosti kemoradioterapije za pacijente kako bi se sekundarni malignomi i druge komplikacije smanjili na minimum.

Ključne riječi: Hodgkinova bolest, HD, Reed – Sternberg stanica

Recent developments in diagnostics and treatment of Hodgkin lymphoma

Summary

Author: Ivan Bošnjak

Hodgkin's lymphoma is a malignant neoplasm originating from germinative center B cells. Hodgkin's lymphoma and Hodgkin's disease are synonyms. Disease is characterized by an atypical form of cells, Reed – Sternberg and Hodgkin cells, which are pathognomonic for disease. These cells, found in lymph nodes are surrounded by an inflammatory infiltrate, which varies depending on the form of the disease. Hodgkin's lymphoma can be divided into two main types. Nodular lymphocyte predominance which makes 5% of the disease and classical Hodgkin's lymphoma, making the remaining 95%, and can be divided into four subtypes: nodular sclerosis, mixed cellularity subtype, lymphocyte rich Hodgkin lymphoma, lymphocyte depletion. All these subtypes have their characteristic histological features. Hodgkin's lymphoma is a rare disease that has bimodal age distribution with the highest frequency of occurrence in patients from 15 to 35 and 55+ years old. Although a single cause of Hodgkin's disease is not known, genetic mutations and infection, predominantly by Epstein – Barr virus play important role in pathogenesis of the disease. Mutagenic changes cause constitutive activity of NF- κ B pathway. HD is diagnosed by biopsy and using immunohistochemical methods. The patient presents with painless enlargement of one or more lymph nodes unilaterally. The most commonly affected regions are neck and supraclavicular region. One fourth of patients presents with B symptoms consisting of: body weight loss (more than 10% in 6 months), increased night sweating and high temperature ($> 38^{\circ}\text{C}$) without fever. Chemotherapy along with radiotherapy is indicated in early form of disease. In the advanced form only chemotherapy is recommended although there are exceptions when the modality of treatment also includes radiation therapy. Recently, monoclonal antibodies were discovered and used in treating the disease. The treatment most often used is ABVD chemotherapy consisting of doxorubicin, bleomycin, vinblastine, dacarbazine. Today, there are different combinations of chemotherapeutic agents such as BEACOPP and MOPP, however, because ABVD has least side effects, it is the treatment of choice. Treatment with radiotherapy ranged from wide extended- field radiation treatment (EFRT) towards narrow involved- field radiotherapy (IFRT). Ten-year survival of patients today is over 80 %. Since the discovery of chemotherapy and its application, Hodgkin's disease is an example of the success of medicine in treatment of once incurable disease. Thus, the present studies are based on the reduction of the toxicity of chemoradiotherapy in purpose of preventing secondary malignancies and other complications to a minimum.

Key words: Hodgkin's disease, HD, Reed – Sternberg cell

Uvod

Hodkinov limfom zloćudna je novotvorina koja nastaje u limfnim čvorovima, a karakterizirana je pojavom manjeg broja raspršenih mononuklearnih i multinuklearnih tumorskih stanica. Nastaje iz B limfocita germinativnog centra genetskim mutacijama nastalim pod utjecajem izvanjskih i predisponirajućih čimbenika. Hodgkinova bolest jedan je od primjera uspješnog napretka i velikih otkrića medicine iz razloga što je od 100% smrtnosti početkom i sredinom 20. stoljeća postala izlječiva bolest primjenom kombinirane kemoterapije. Najraniji zapis opisivanja Hodgkinova limfoma datira iz 1666. godine kada Malpighi vrši autopsiju osamnaestogodišnje djevojke s povećanim čvorovima na slezeni. Hodgkinov limfom prvi puta je opisan 1832. godine od strane liječnika Thomasa Hodgkina koji je prvi opisao abnormalnosti u limfnom tkivu. Hodgkin je proučio sedam pacijenata s povećanim ali bezbolnim limfnim čvorovima te zapažanja objavio u časopisu „Medical-Chirurgical Society Transactions“. 1872. godine Langhans opisuje Hodgkinov limfom na celularnoj, mikroskopskoj razini. Carl Sternberg 1898. i Dorothy Reed 1902. godine opisuju stanice karakteristične za tumor, Reed-Sternbergove stanice. Prvi pokušaji liječenja, međutim neuspješni potiču od Hodgkina. Prva racionalnija terapija koja nije uključivala radikalne kirurške resekcije je bila radioterapija prvi puta upotrijebljena 1902. godine. Radioterapija postaje znatno popularna između 1940.-1960-ih godina, kada se javljaju i prvi rezultati uspješnog liječenja. Kemoterapija ulazi u primjenu 1964. godine, te kombinacija četiri lijeka mekloretilamina, vinkristina, prokarbazina i prednizona (MOPP) pokazuje uspjeh liječenja u 70% slučajeva.(1) Danas se Hodgkinov limfom liječi primjenom modernih kemoterapeutika i radioterapije te novootkrivenih monoklonalnih protutijela sa uspjehom liječenja većim od 80%.(2)

Epidemiologija

Hodkinov limfom rijetka je bolest. U svijetu je procijenjeno 68 000 novih slučajeva 2008. godine. U SAD-u incidencija je 2,6 na 100 000 stanovnika u godini dana. (3) U Ujedinjenom Kraljevstvu godišnje se dijagnosticira 2000 novih slučajeva. Od svih neoplazmi u Ujedinjenom Kraljevstvu manje od 1% čine HL tumori. (4) Hodgkinov limfom ima bimodalnu dobnu distribuciju u muškaraca i žena s najvećom incidencijom u osoba od 15 - 35 godina i starijih od 55 godina.(5) Češći je u osoba bijele nego drugih rasa. (6) Između 2009. i 2013. g u Hrvatskoj je dijagnosticirano 469 novih slučajeva Hodgkinova limfoma. 226 slučajeva je dijagnosticirano u muškoj populaciji i 243 u ženskoj populaciji. Samo u 2013. g. registrirano je 83 novih slučajeva. Od navedenih 83 slučajeva 24 je dijagnosticirano u stadiju I, 12 u stadiju II, 3 u stadiju III i 1 u stadiju IV. U Hrvatskoj incidencija HD je 1,6 na 100 000

muškaraca i 2,3 na 100 000 žena godišnje.(7) Podjeljeno po dobnim skupinama broj novih slučajeva se razlikuje u zemljama svijeta, pa tako i u Hrvatskoj.

Tablica 1. Broj novih slučajeva prema spolu u 2013. g.

Hrvatska	0-14 godina	15-34 godina	35-59 godina	60+ godina
Muškarci	1	14	15	3
Žene	0	20	15	15

Smatra se kako bimodalna distribucija potječe od dva različita etiološka procesa. U prvoj grupi mlađih osoba smatra se kako je infekcija predominantni faktor nastanka tumora dok su u drugoj grupi uzroci okoline dominantan faktor nastanka tumora.(8) Hodgkinov limfom češći je u muškaraca nego u žena. Tumor je također pokazao sezonsku varijaciju prilikom čega je najveća učestalost početkom sezone s vrhom javljanja u prva tri mjeseca, prilikom čega histološki oblik nodularne skleroze je najčešći. Pokazalo se kako pacijenti zaraženi HIV virusom češće obolijevaju od HD. Infekcija EBV virusom nosi značajnu korelaciju sa bolešću. Genetski faktori igraju veliku ulogu u razvoju HD. Postoji devet do sedamnaestputa veći rizik razvoja HD u obiteljima čiji član ima Hodgkinovu bolest te drugim krvnim srođnicima. Specifični HLA genotipi igraju važnu ulogu u razvoju HD. HLA antigeni poput HLA A1,B5,B15,B18 pokazali su veću učestalost pojavnosti HD u Švedskoj meta analizi. Dokazan je i bitan čimbenik životnog stila povezan sa razvojem HD. Pušenjem više od 14 cigareta dnevno rizik za razvoj bolesti raste 50%. (9)

Etiologija

Uloga u nastajanju Hodgkinova limfoma temelji se na multifaktorijskim uzrocima, procesima čiji sinergistički učinak najčešće čini temelj za nastanak bolesti. Tako su istraženi različiti čimbenici koji doprinose stvaranju neoplazme.

Uloga Epstein-Barr virusa

Serološka i tumorska istraživanja pokazala su direktnu korelaciju između EBV i Hodgkinova limfoma u nastanku bolesti i progresiji tumora. Muller i suradnicima pokazali kako IgA i IgG antitijela protiv EBV litičkog i latentnog oblika pokazuju elevaciju prije same dijagnoze

Hodkinova limfoma, obrascem virusne reaktivacije i pojačane stimulacije replikacije virusa što vodi zaključku kako virusnom aktivacijom i stimulacijom proliferacije dolazi do direktne molekularne uloge u poticanju replikacije B limfocita te zbog same ubrzanosti replikacije i većoj vjerojatnosti pogreške što posljedično potiče na razvoj karcinoma temeljem samog vremenskog ograničavanja kontrole replikacije.(10) Međutim, s obzirom da Epstein Barr virus inficira i do 90 % populacije on može biti samo suputnik a nikako i glavni uzrok Hodkinova limfoma.

Imunodeficijencija

Oslabljen imunološki sustav ima ulogu u nastajanju HD, primarne i sekundarne imunodeficijencije. Istraživanja su ukazala na povećanu sklonost nastanku HD u pacijenata zaraženih HIV-om. U usporedbi sa HIV nepovezanim, HIV povezani Hodkinov limfom ima jače izraženu progresiju, lošije preživljenje te je povezan sa istovremenom infekcijom EBV virusom.(11)

Autoimune bolesti

Povećanu incidenciju Hodkinova limfoma nalazimo u pacijenata sa određenim autoimunim bolestima poput reumatoidnog artritisa, sistemnog eritematoznog lupusa, autoimune trombocitopenične purpure te sarkoidoze. Kristinsson i suradnici dolaze do zaključka kako je razvoju limfoma pogoduje kronična upalna reakcija.(12)

Inflamacija

Istraživanja upućuju kako citokini proizvedeni u Hodgkinovoj bolesti doprinose daljnoj progresiji i razvoju bolesti. Pri čemu najveći doprinos imaju IL-2, IL-12, IL-6, IL10, CCL-kemokini ligand i antiinflamatorni marker YKL-40.(13–16) Studija Changa i suradnika u Sjedinjenim Američkim Državama pokazala je kako tjecaj aspirina smanjuje rizik incidencije Hodginova limfoma. Smatra se kako je mehanizam djelovanja supresija NF- kB mehanizma konstitutivno aktivnog u Hodgkinovu limfomu.(17)

Genetika Hodgkinove bolesti

Rizik za razvoj Hodgkinove bolesti je veći u bliskih rođaka i srodnika.(18) Jednoajčani blizanci imaju i do 99 puta veći rizik za razvoj bolesti od dvojajčanih blizanaca što navodi na zaključak o značajnom genetskom faktoru u etiopatogenezi bolesti u odnosu na metilacijski i druge efekte okoline.(19)

Pušenje

Utjecaj pušenja pokazao se u pozitivnom odnosu sa rizikom razvoja Hodgkinove bolesti.(20) Smatra se kako je mehanizam djelovanja temeljen na imunosupresiji stanica te povećanoj predispoziciji za razvoj EBV infekcije koja može voditi prema razvoju malignoma.(21)

UV zračenje

Studije nisu pokazale povezanost visokoj izloženosti UV zraka i razvoja Hodgkin, non Hodgkin limfoma.(22)

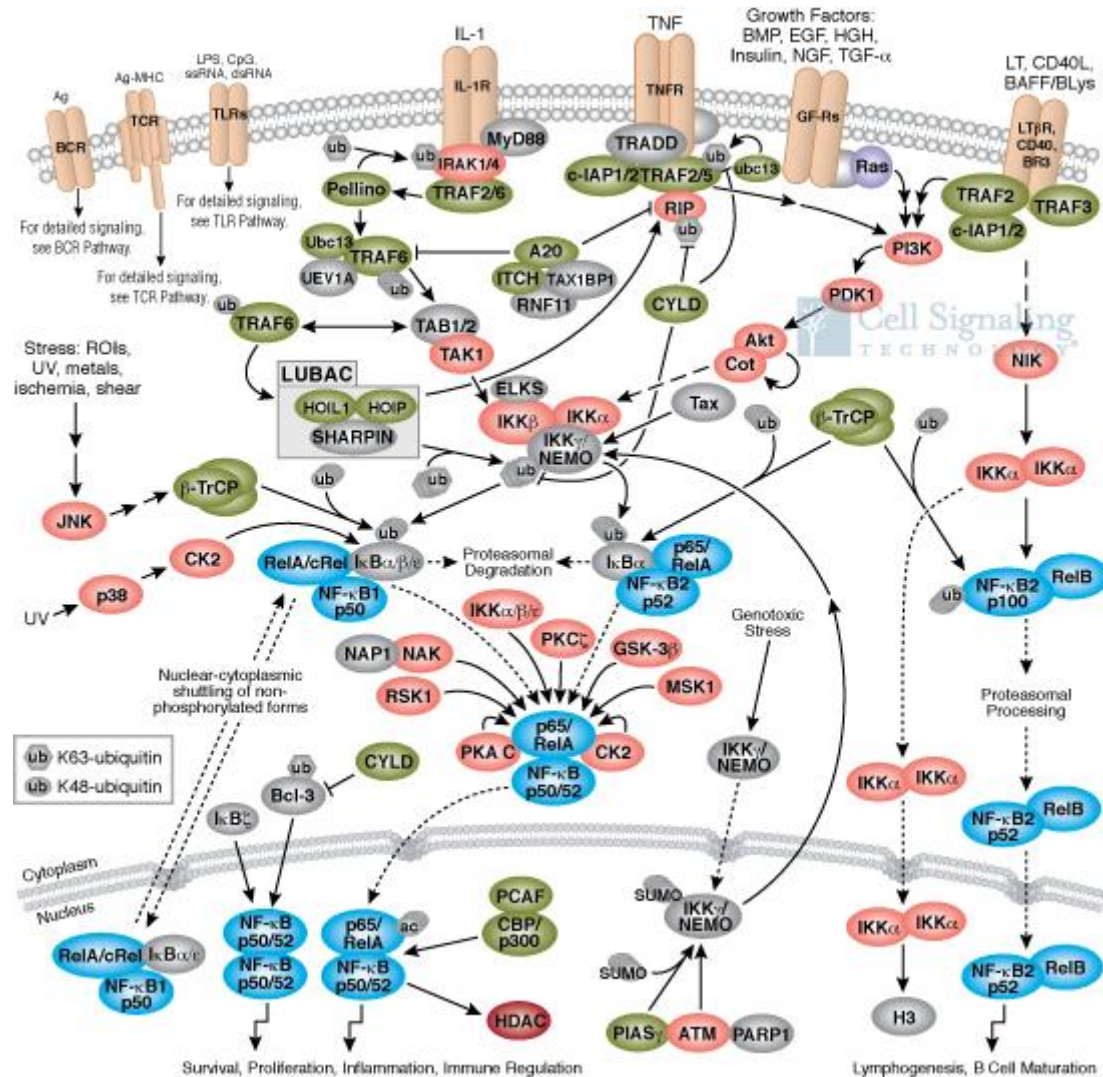
Iz svih navedenih uzročnika možemo zaključiti kako ne postoji jedinstveni uzrok Hodgkinova limfoma, već je on najčešće uzrokovan zajedničkim učinkom genetskih i okolišnih čimbenika. (23)

Patogeneza i patofiziologija

U većini slučajeva radi se o zloćudnoj preobrazbi postgerminalnog B- limfocita s razvojem klasičnog oblika Hodgkinove bolesti, a u 5% slučajeva transformacija se događa u germinativnom centru te se za razliku od klasičnog oblika Hodgkinove bolesti ovaj entitet naziva nodularna limfocitna predominacija. Nodularna limfocitna predominacija može preći u difuzni B velikostanični limfom. Klasični oblik Hodgkinove bolesti karakteriziraju takozvane Reed-Sternbergove stanice, tumorski promjenjene porijeklom od B-limfocita koje ne pokazuju karakterističnu imunogenost za navedenu lozu. Mutacije u stanici omogućuju joj preživljavanje.(2) Unatoč gubitcima B-staničnih receptora,markera, RS stanice ne exprimiraju stanične markere CD20, CD79, BCR. (24) U usporedbi s genotipom normalnih B-limfocita pokazan je gubitak u genetskoj funkciji i aktivnostima karakterističnim za B-limfocit.(25)

Jednu od ključnih putova u preživljavanju stanice ima NF- κ Bsignalni mehanizam (26) čija je funkcija aktivacija brojnih gena za sintezu kemokina, citokina, regulatora apoptoze te signalnih molekula i transkripcijskih faktora. Taj je mehanizam zajednički kod rasta Reed-Sternberg stanice u EBV- pozitivnim i EBV- negativnim slučajevima. U EBV latentnoj infekciji ključan je latentni protein LMP-1 porijeklom iz infekcije EBV virusom. LMP-1 i CD40 zajedno s CD40 ligandom aktiviraju NF- κ Bkoji vrši daljnju stimulaciju navedenih mehanizama aktivacije raznih gena. (2) Aktivnost NF- κ Bputa pojačava se autokrinim učinkom TNF-alfa te CD30 receptorom na koji se veže CD30 ligand. U klasičnom NF- κ Bsignalnom putu, stimulacija brojnih receptora ide putem TNF receptor faktora (TRAF-s) koji zajedno djeluju sa receptorskim interakcijskim proteinom (RIP). Njihovim djelovanjem dolazi do aktivacije IKK kompleksa sastavljenog od IKKalfa, IKKbeta i NEMO. Funkcija IKK kompleksa je u aktivaciji, fosforilaciji NF- κ B inhibitora I κ B-alfa i I κ B-eta. Funkcija navedenoga je oslobađanje p50/p65 kompleksa koji iz citoplazme odlaze u jezgru gdje se vrši aktivacija gena. Postoji i alternativni put aktivacije NF- κ Bkompleksa. Aktivacijom receptora CD40,BCMA i TAC1 receptora dolazi do stimulacije i aktivnosti djelovanja kinaze NIK te posljedično aktivacije IKKalfa kompleksa. IKKalfa kompleks ima funkciju procesuiranja, odnosno degradacije p100 prekursora do p52

molekule koja odlazi u nukleus kao aktivan p52RELB heterodimer. U RS stanica postoji konstantna aktivnost klasičnog i alternativnog NF- κ B puta. Mutacije u aktivnosti proteina TNFAIP3, REL, NIK i I κ B-alfa i eta, kompleksa te aktivnost LMP-1 proteina u sklopu signalnih puteva dovode do intrinzične aktivnosti Reed Sternbergovih stanica.(27) Karakteristika bolesti također leži u činjenici na obilnom upalnom odgovoru u okolini RS stanica koji je međutim neefektivan.(27)



Slika 1. Preuzeto uz odobrenje Cell Signal Technology

Citokini i kemokini putem JAK/STAT puta ostvaruju svoju signalnu funkciju. Pokazalo se kako interleukini 13 i 21 imaju bitnu ulogu u Hodgkinovoj bolesti zbog konstantne aktivacije JAK/STAT puta.(28, 29) Nakon vezivanja za svoj receptor JAK kinaza postane fosforilirana te daljnjim lančanim efektom dovodi do aktivacije STAT transkripcijskih faktora. Fosforilirani faktori se potom premjeste u jezgru gdje aktiviraju transkripciju ciljnih gena. Dominantni inhibitori JAK/STAT puta su SOCS proteini koji inhibiraju JAK proteine vezanjem za njih. U

RS stanica postoji konstitutivna aktivnost STAT3 zbog mutacija SOCS proteina, točnije SOCS1, SOCS3 gena.(30)(31)

Uloga Epstein-Barrova virusa: Epstein-Barr virus ima značajnu ulogu, ali ne i jedinu u nastanku Hodgkinove bolesti. EBV virus je gama herpesvirus rasprostranjen u cijelom svijetu te zahvaća većinu populacije, preko 95% u kojoj nakon primarne infekcije u latentnom obliku se nalazi u B-limfocitima.(32) Dobna populacija je najčešće pedijatrijske (do 16 godina) i dobi iznad 50 godina.(33) Međutim, samo prisustvo virusa nije uvijek dovoljno da izazove Hodgkinovu bolest. RS stanice zaražene su virusom kod 40-60% pacijenata. Latentni oblik bolesti povezan je s razvojem HD.(6) Stanice u kojima je virus prisutan, odnosno Reed-Sternbergove stanice ekspimiraju antigene EBNA1, LMP1- značajan za mutagenezu, LMP2A te druge.(34) Uloga EBNA1 proteina je u pojačanoj ekspresiji kemokina CCL20 čija je uloga privlačenje, kemotaksija T regulatornih stanica.(35)

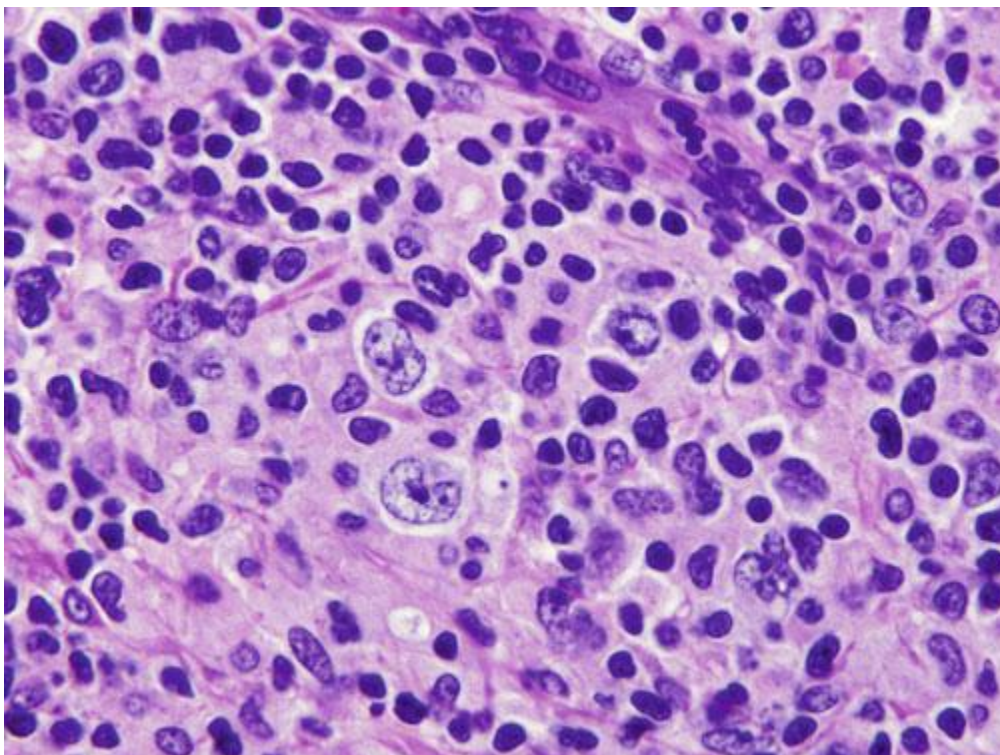
LMP1 protein oponaša CD40 molekulu te stimulacijom njenog receptora dovodi do stalne promocije signala i poticanja rasta RS stanice stimulacijom NF- κ B signalnog mehanizma prethodno objašnjenog.(34) Smatra se kako je uloga LMP2 proteina u obrani tumorske stanice od apoptoze što su pokazali rezultati in vitro istraživanja.(36) LMP2A ujedno oponaša aktivirani BCR (receptor B stanice) i time spriječava apoptozu.(34) Limfni čvor obično sadrži malo RS stanica, manje od 1%. Okolinu čine upalne stanice. U čvoru najviše nalazimo CD4+ stanice s promjenjivim brojem CD8+ stanica, B limfocita, plazma stanica, eoznofila, histiocita, neutrofila i mastocita. RS stanica svojim lučenjem citokina i kemokina potiče humoralnu aktivnost a smanjuje aktivnost citotoksičnih stanica odgovornih za uništenje RS stanica. RS stanice unatoč gubitku tipičnih B-staničnih diferencijacijskih antigena imaju svojstvo izlaganja antigena na svojoj površini (HLA). U EBV negativnim slučajevima antigeni prezentirani potječu od maligne promjene stanice dok u EBV pozitivnim izloženi peptidi potječu od LMP1. Antigeni su izloženi putem HLA1 i HLA2 sustava. Kako citotoksične i NK stanice putem HLA1 sustava uništavaju tumorske stanice polimorfizam HLA sustava je način obrane od citotoksičnih stanica. Gust upalni infiltrat i proupalna aktivnost RS stanica je bitan mehanizam u patogenezi i razvoju Hodgkinove bolesti. Unatoč gubitku diferencijacijskih antigena neki antigeni su karakteristični.(2) Prvi otkriven antigen bio je CD15. Imao je dijagnostičku težinu zbog prisutnosti u klasičnom obliku Hodgkinova limfoma. Međutim, CD15 nalazimo i u drugim stanicama poput epiteloidnih stanica i stanica zaraženih EBV virusom.(37) Specifičnost CD15 je bila 80% što ukazuje na činjenicu kako CD15 nije dovoljno dobar marker za imunohistološku dijagnostiku.(38) CD 30 karakterističan je receptor na RS stanicama i kao takav je odličan marker u imunohistologiji. Predstavlja receptor za TNFalfa.(2) Uloga CD30 je u regulaciji apoptoze i proliferaciji aktiviranih limfnih stanica.(39)

Ekspresija CD30 javlja se i kod normalnih loza B i T- limfocita u kontaktu sa HTLV 1,2 virusima i EBV virusom.(40)

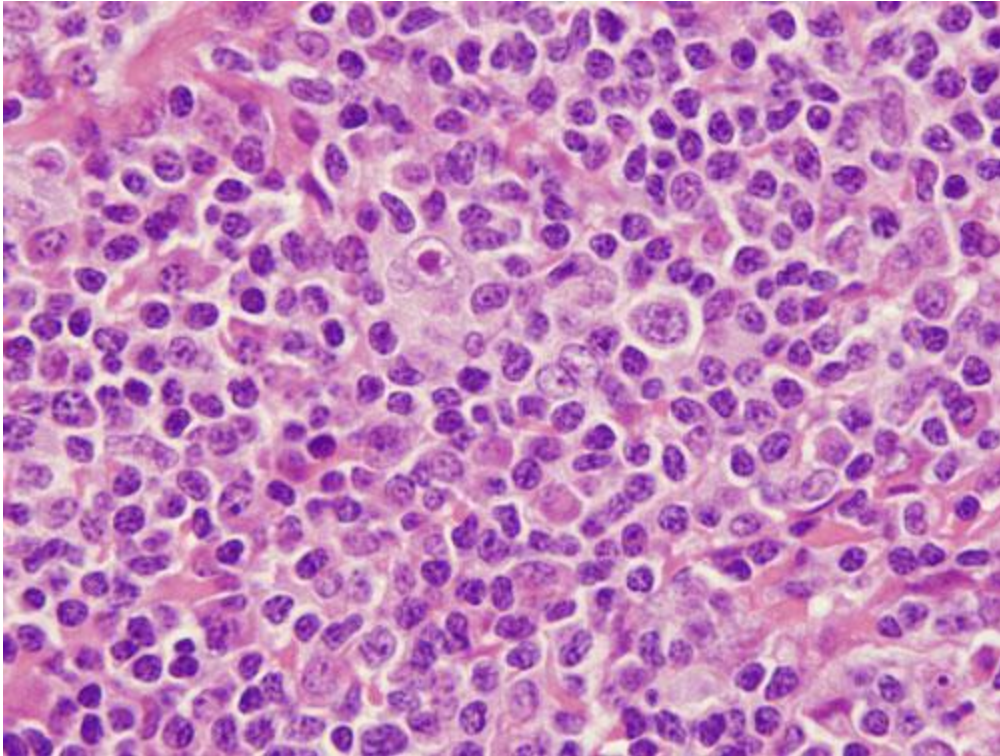
Patohistološka podjela

Hodkingov limfom se razvrstava u dva različita entiteta zbog razlika u kliničkim i morfološkim karakteristikama te imunofenotipskim obilježjima. Dva zasebna entiteta su nodularna limfocitna predominacija i klasični Hodgkinov limfom. Nodularna limfocitna predominacija pojavljuje se u manje od 5% slučajeva za razliku od klasičnog Hodgkinova limfoma koji čini 95% slučajeva bolesti. Oba entiteta potječu od B-limfocita.(41)

Nodularna limfocitna predominacija (NLPHL) karakterizirana je proliferacijom limfocita, histiocita uz neoplastične stanice u manjem broju pod nazivom limfohistiocitna varijanta Reed-Sternbergove stanice (L/H stanice). L/H stanice su velike s izraženom jezgrom i malom citoplazmom, a imunohistokemijskim metodama moguće je dokazati B- stanične biljege. Jezgra je nepravilna oblika nalika na kokice.(41) Tumorske stanice imunofenotipski se razlikuju od Reed-Sternbergovih stanica. Ekspiriraju CD45 i epitelni membranski antigen (EMA), međutim ne ekspiriraju CD30 i CD15, koji su ekspirirani na RS stanicama.(23) Ig J lanac, pan-B-stanični antigen, BCL-6 također ekspirira Hodgkinova stanica. Epitelni membranski antigen u 50% i Ig D u 25% slučajeva su ekspirirani. 5% NLPHL pređe u difuzni B velikostanični limfom.(42)

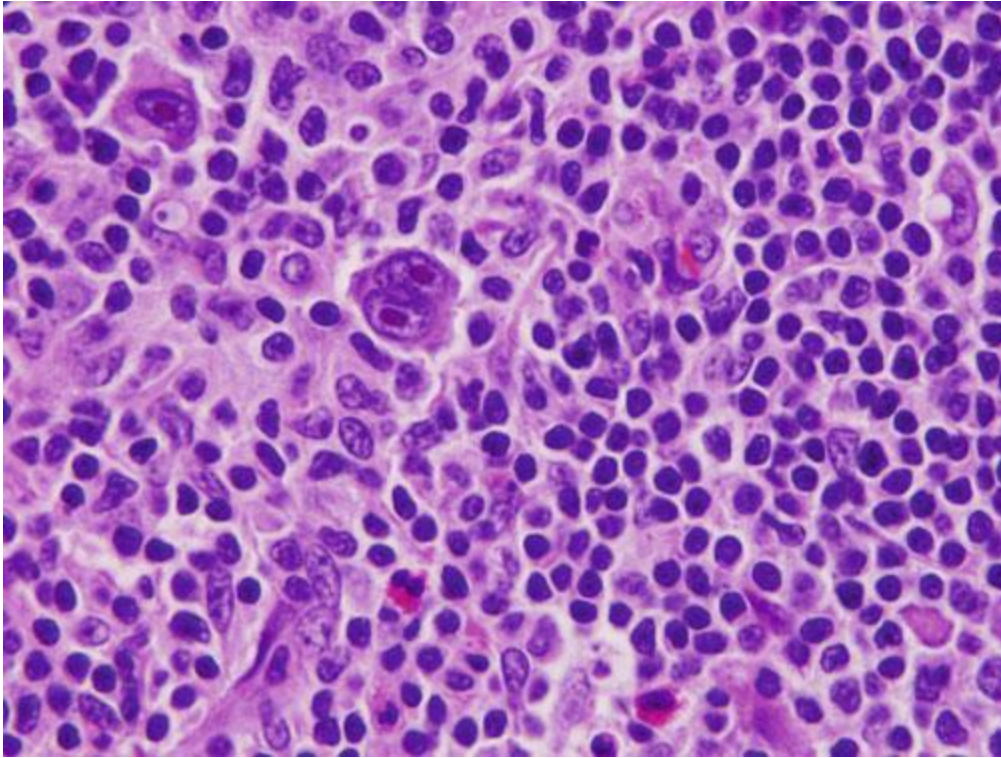


Slika 2. Veliko uvećanje limfnog čvora nodularne limfocitne predominacije. Vidljive su raspršene LH stanice s karakterističnim obilježjem jezgre u obliku kokice. Preuzeto iz Miranda R. Khoury J. Medeiros L. Atlas of lymph node pathology 1. Izd. Springer. Uz odobrenje autora.



Slika 3. Veliko uvećanje Hodgkinova limfoma, podtipa mješane celularnosti s obilnim plazma stanicama. Velika Hodgkinova stanica se nalazi u sredini. Preuzeto iz Miranda R. Khoury J. Medeiros L. Atlas of lymph node pathology 1e. Springer. Uz odobrenje autora.

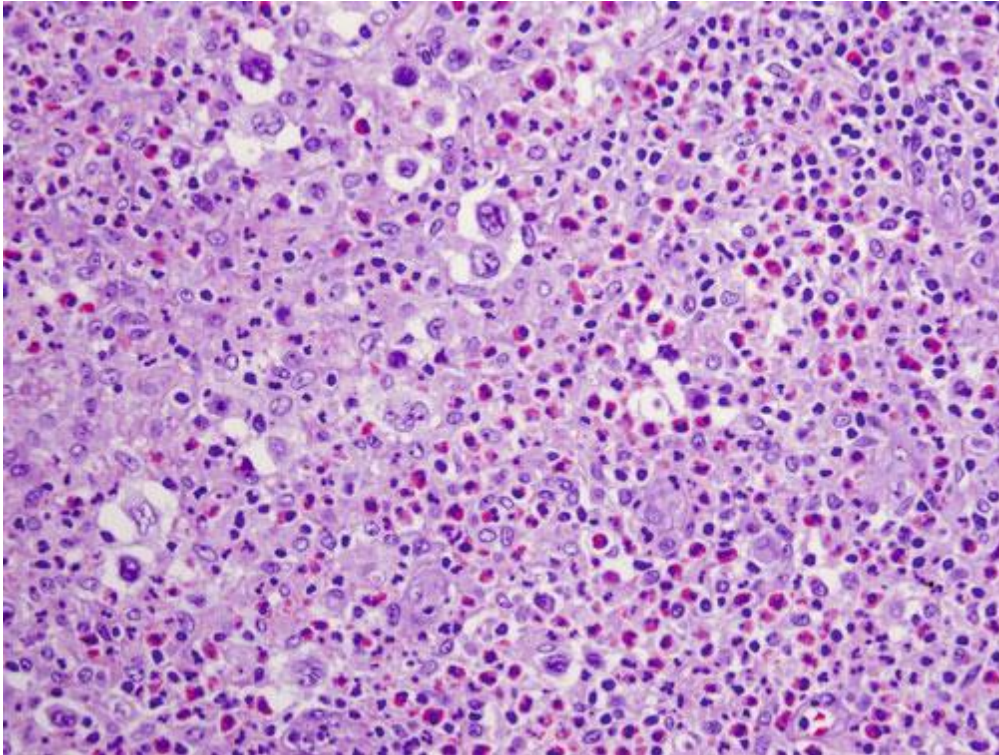
Klasični Hodgkinov limfom karakteriziran je mononuklearnim Hodgkinovim stanicama i multinuklearnim RS stanicama među kojima se nalaz limfociti, neutrofilii, eozinofili, fibroblasti i plazma stanice. Klasični oblik RS- stanice je binuklearna stanica s jezgrom poput odraza u ogledalu. Izgled jezgre uspoređuje se sa „sovinim okom“ prikazanim na slici 4.(41)



Slika 4. Veliko uvećanje Hodgkinova limfoma s mješanom celularnosti sa intrafolikularnim prikazom Reed-Sternbergove stanice (RS). U gornjem lijevom kutu nalazi se Hodgkinova stanica s velikim prominentnim nukleolusom. Većina stanica u pozadini su mali reaktivni limfociti i raspršeni eozinofili. Preuzeto iz Miranda R. Khoury J. Medeiros L. Atlas of lymph node pathology 1. izd. Springer. Uz odobrenje autora.

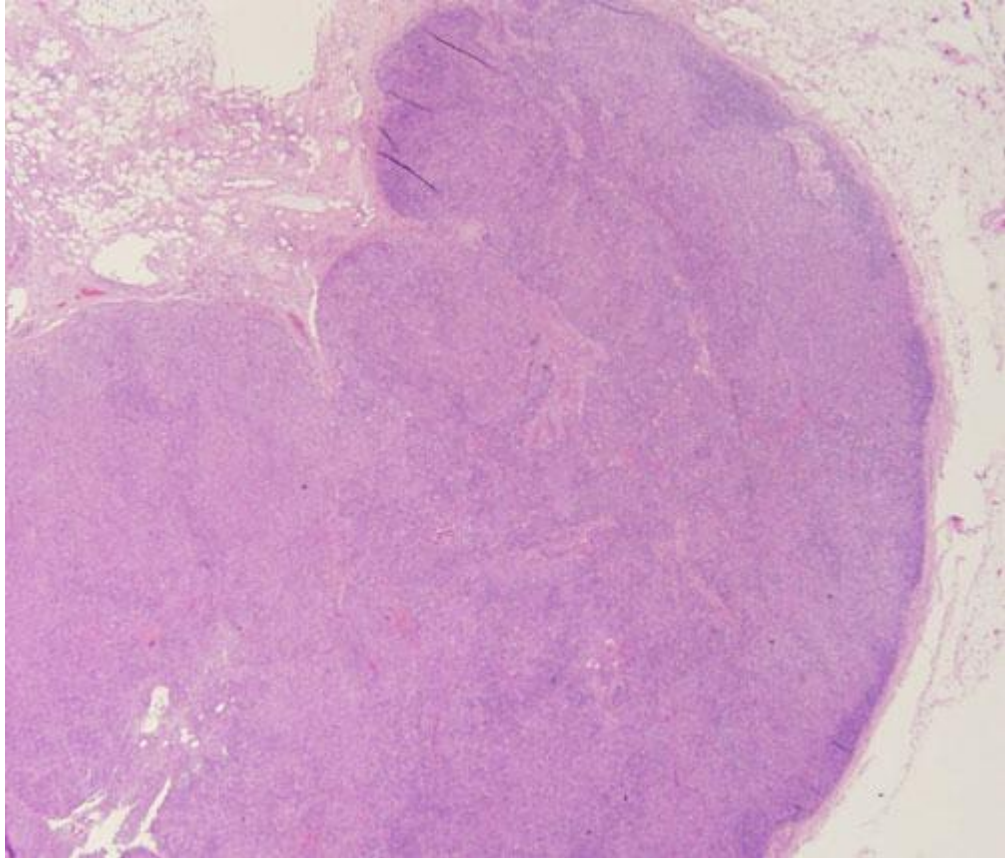
Na karakteristikama upalnog infiltrata i morfologije RS- stanica razlikujemo četiri tipa bolesti:

Nodularna skleroza je najčešći oblik 70% s vezivnim tračcima i lakunarnim oblikom RS stanica. Limfni čvor prožet je vezivnim tkivom koje okružuje neoplastične i upalne stanice. Najčešći je oblik HD u mlađih od 50 godina, s najvećom učestalošću između 15 i 35 godina. (42)



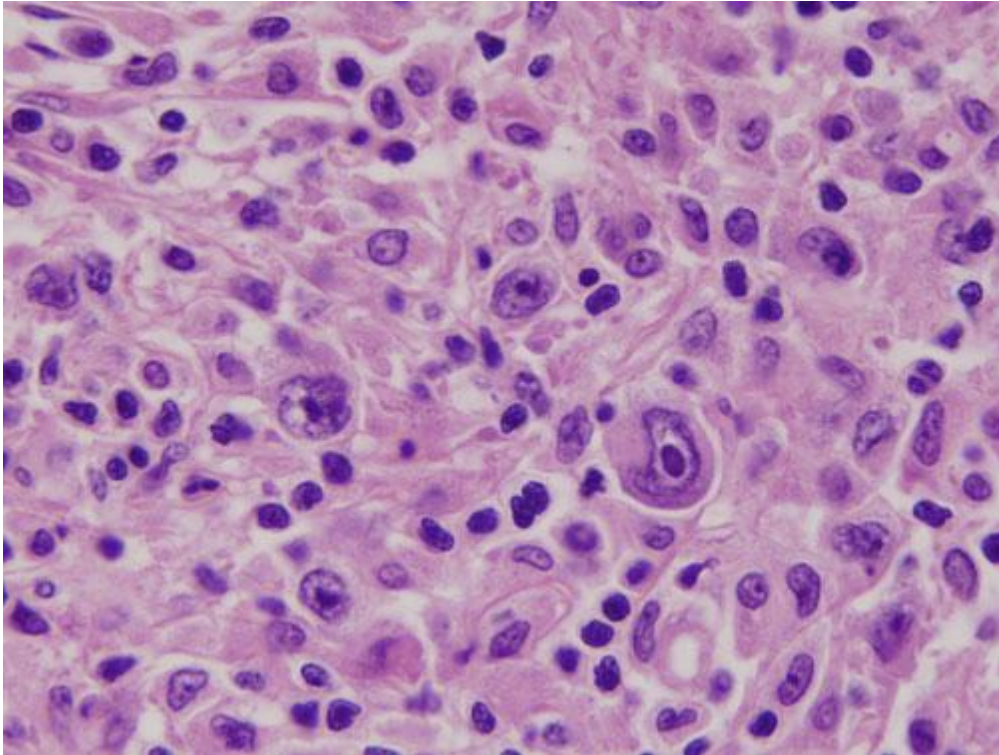
Slika 5. Raspršene lakunarne stanice u nodularnoj sklerozi. Nodularna skleroza stupnja 1 pokazuje rasprešene Reed-Sternbergove i Hodgkinove stanice. Preuzeto iz Miranda R. Khoury J. Medeiros L. Atlas of lymph node pathology 1. izd. Springer. Uz odobrenje autora.

Obilježje mješovite celularnosti su klasične RS- stanice okružene upalnim infiltratom bez znakova nodularne fibroze.(41)



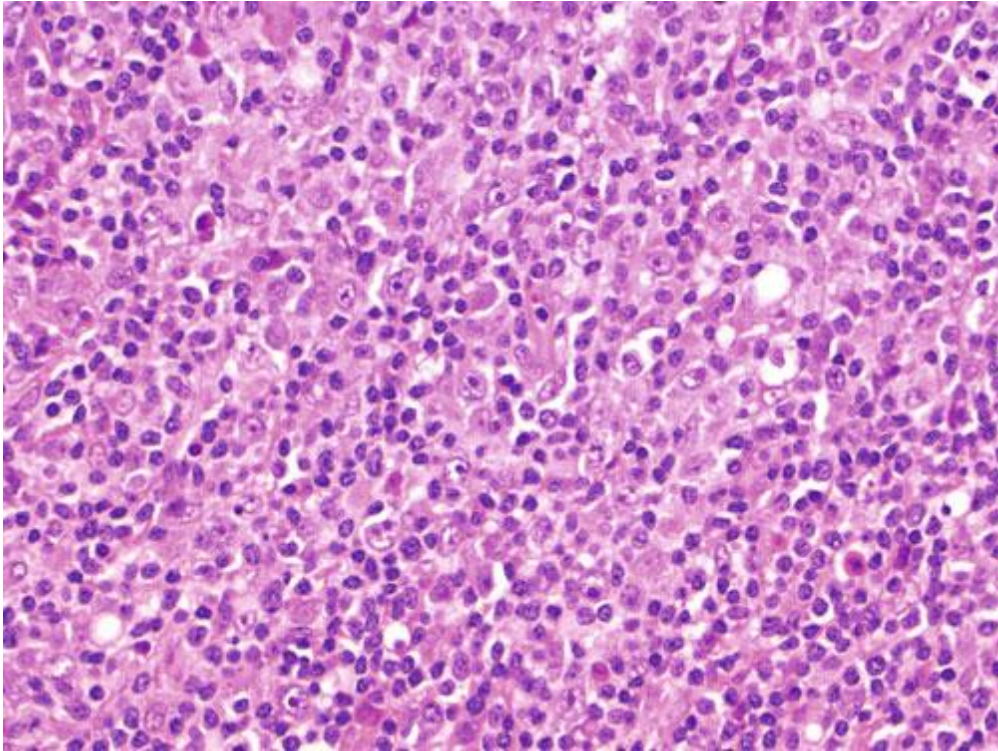
Slika 6. Hodgkinov limfom mješane celularnosti. Nisko uvećanje pokazuje difuzno brisanje arhitekture limfnog čvora. Uočite kako ovaj podtip Hodgkinova limfoma ne pokazuje zadebljanje kapsule i kako nema fibroznih vrpca i nodularita. Preuzeto iz Miranda R. Khoury J. Medeiros L. Atlas of lymph node pathology 1. Izd. Springer. Uz odobrenje autora.

Limfocitna deplecija karakterizirana je velikim brojem RS- stanica s deplecijom limfocita. Najčešća je u HIV pozitivnih pacijenata.(41)



Slika 7. Visoko uvećanje prikazuje Hodgkinovu stanicu u limfocitnoj depleciji. Mali broj raspršenih limfocita i histiocita se nalaze u okolini. Preuzeto iz Miranda R. Khoury J. Medeiros L. Atlas of lymph node pathology 1. izd. Springer. Uz odobrenje autora.

Limfocitima bogat klasični Hodgkinov limfom (limfocitna predominacija) obilježen je RS-stanicama s upalnim infiltratom unutar kojeg dominiraju mali limfociti bez prisutnosti neutrofila i eozinofila.(41)



Slika 8. Visoko uvećanje u limfocitima bogatom klasičnom Hodgkinovom limfomu u kojem dominiraju limfociti s manjim brojem histiocita, RS, Hodgkinovih stanica. Preuzeto iz Miranda R. Khoury J. Medeiros L. Atlas of lymph node pathology 1. izd. Springer. Uz odobrenje autora.

Kliničke karakteristike bolesti

Prvu sumnju na Hodgkinovu bolest možemo postaviti u pacijenta koji se jave s povećanjem jednog ili više bezbolnih limfnih čvorova najčešće jednostrano koji su različite veličine. Najčešće zahvaćene regije limfnih čvorova su vrat i supraklavikularna regija (75%), zatim pazuh (20%) i prepone (10%). Vrlo je rijetko javljanje bolesti u izvanlimfatičnim tkivima i organima. Bolest napreduje šireći se kroz limfne žile u drugo limfno tkivo. Hematogeno širenje je rijetko i javlja se tek u uznapredovalim slučajevima. Ovisno o histološkom obliku Hodgkinove bolesti različite su kliničke slike. (2) Nodularna skleroza najčešće se pojavljuje u sredoprsju. Mješovita celularnost najčešće zahvaća abdominalne organe jetru i slezenu. Limfocitna deplecija primarno zahvaća abdominalne organe, retroperitonealne limfne čvorove i koštanu srž. Limfocitima bogat klasični HD tipično zahvaća periferne limfne čvorove. (41) Četvrtina pacijenata javlja se sa B-simptomima. U B simptome ubrajamo gubitak tjelesne težine veći od 10% unazad 6 mjeseci, noćno znojenje i temperaturu iznad 38 °C bez prethodne infekcije. (2) Nekad se Hodgkinov limfom može prezentirati i prisutnošću samo vrućice nepoznata uzroka. Vrućica je češća kod starijih pacijenata s histološkim oblikom mješovite celularnosti abdominalnog porijekla. (23) Pel-Epsteinov tip vrućice jedan je od

oblika javljanja kod HD. Taj tip vrućice karakteriziraju razdoblja febriliteta u trajanju od nekoliko dana do nekoliko tjedana između kojih se javljaju razdoblja kada je pacijent afebrilan.(2) Hodgkinov limfom nekada se prezentira nekarakterističnim kliničkim simptomima. U njih ubrajamo svrbež kože, nodozni eritem, trombocitopeniju i autoimunu hemolitičku anemiju. Bol u limfnim čvorovima nakon ingestije alkohola gotovo je specifična za Hodgkinov limfom.(43) S napredovanjem bolesti mogu se pojaviti simptomi disfunkcije različitih organa nastali širenjem tumorskih stanica. 10-20% bolesnika u vrijeme prvog pregleda ima zahvaćena pluća. Ukoliko dođe do zahvaćanja pleuralnog tkiva može doći do pleuralnog izljeva. Perikardijalni izljev još je jedna posljedica širenja bolesti. Jetra može biti zahvaćena u malom postotku slučajeva, a pojava hepatosplenomegalije označava uznapredovali oblik bolesti. Nefrotski sindrom se može javiti zbog paraneoplastičnog sindroma ili pritiskom tumorskih stanica na bubrežne vene. Ukoliko dođe do zahvaćanja koštane srži, hiperkalcijemija i bol u području karakteriziraju zahvaćenost. Paraneoplastična cerebelarna degeneracija i drugi efekti središnjeg živčanog sustava su moguće neurološke manifestacije Hodgkinove bolesti.(2)

Klinički stadiji i prognostički faktori

Nakon postavljanja dijagnoze slijedi ocjena proširenosti bolesti. Za procjenu proširenosti bolesti postoji nekoliko sustava klasifikacija. Najpoznatija klasifikacija, Ann Arbor uvedena je 1970. godine još u vrijeme kada je radioterapija bila dominantan način liječenja bolesti.(44) Primjenom novih metoda liječenja i posebice primjenom CT-a kao dijagnostičkog sredstva uvedena je Costwoldova modifikacija stupnjevanja Ann Arbor klasifikacije 1989. godine.(45)

Medscape® www.medscape.com	
Description	
Stage I	Involvement of a single lymph node region or lymphoid structure (eg, spleen, thymus, Waldeyer ring)
Stage II	Involvement of 2 or more lymph node regions on the same side of the diaphragm
Stage III	Involvement of lymph node regions on both sides of the diaphragm III1: With or without involvement of spleen or hilar, celiac, or portal nodes III2: With involvement of para-aortic, iliac, or mesenteric nodes
Stage IV	Involvement of extranodal site(s) beyond that designated E
A	No symptoms
B	Unexplained fever $\geq 101.5^{\circ}\text{F}$, drenching night sweats, loss of $>10\%$ body weight within the previous 6 mo
X	Bulky disease: $>1/3$ the width of the mediastinum; >10 cm maximal dimension of nodal mass
E	Involvement of a single extranodal site, contiguous or proximal to a known nodal site
CS	Clinical stage
PS	Pathologic stage

Source: American College of Nurse Practitioners © 2007 Elsevier Inc.

Slika 1. Costwoldova modifikacija Ann Arbour klasifikacije. Preuzeto s [http://www.medscape.com/viewarticle/559870_6\(46\)](http://www.medscape.com/viewarticle/559870_6(46))

Stupnjevanje nam pomaže u odabiru terapije i prognozi bolesti. Bolesnike svrstavamo u A, odnosno B grupu ovisno o postojanju općih simptoma. X označava bilježenje veličine tumora veće od 10 cm. Stupnjevi od I do IV govore o proširenosti bolesti ispod i iznad dijafragme, odnosno o metastatskoj bolesti. Uz standardno stupnjevanje Hodgkinove bolesti otkriveni su faktori koji također imaju značajan utjecaj na preživljenje te u odabiru terapije. Naziv im je internacionacionalni prognostički faktor (IPF). 1998. godine Hasenclever i Diehl prikupili su podatke iz 25 centara o 5141 pacijentu s Hodgkinovim limfomom u uznapreovalom stadiju bolesti koji su tretirani kemoterapijom sa ili bez radioterapije. Prognostički rezultat definiran je kao broj štetnih faktora prisutnih u vrijeme dijagnoze. Primjenjuju se u bolesnika s uznapreovalim stupnjem bolesti. U njih ubrajamo serumski albumin <4 g/dL, hemoglobin <10.5 g/dL, muški spol, četvrti stupanj bolesti, dob iznad 45 godina, leukociti $> 15,000/\text{mm}^3$, broj limfocita $<600/\text{mm}^3$. Internacionalni prognostički faktor varira od 0 do 7. Njegova vrijednost zavisi o broju prisutnih nabrojanih čimbenika u pacijenta. Što je veća brojčana vrijednost prognoza za pacijenta je lošija što ima utjecaj na odabir kemoterapijskog režima te radioterapiji. (47)

Dijagnoza

Laboratorijski nalazi, biopsija, citološka punkcija, PET-CT, MRI, eksplorativna kirurgija su dijagnostička sredstva koja koristimo za dokazivanje i proširenost tumorskih stanica.

Gotovo svi laboratorijski nalazi mogu biti abnormalni ili normalni u vrijeme dijagnoze bolesti. Međutim, neki testovi pokazuju veću karakteristiku od drugih i njima je potrebno posvetiti više pažnje. U polovici bolesnika prisutna je ubrzana sedimentacija eritrocita. Eozinofilija, limfopenija i monocitoza se također mogu pojaviti, te leukocitoza. Mikrocitna, hipokromna anemija također može biti karakteristika bolesti. Autoimuna hemolitička anemija nalazi se u određenog broja pacijenata. U Hodgkinovu limfomu može biti prisutna trombocitoza, ali i trombocitopenija. Povišene su koncentracije serumskog bakra, fibrinogena, β 2 mikrogloblina, LDH, alkalne fosfataze. Od serumskih imunoglobulina frakcije su normalne osim IgE frakcije koja može biti povišena. Ukoliko se javi nefrotski sindrom, pacijent sa Hodgkinovom bolesti imati će i hipoalbuminemiju. (2)

Citološka punkcija vrši se tankom iglom pomoću koje se vrši aspiracija stanica. Međutim, njena mana leži u malom uzorku bioptata. Njome ne postavljamo dijagnozu, ali može pomoći u probiru prije biopsije. (48) Citološka analiza, međutim nije dovoljna za postavljanje dijagnoze. Nakon analize nužno je potvrditi dijagnozu histološki. Za histološku analizu najbolje je ekstimpirati cijeli limfni čvor, međutim to se rjeđe radi. Histološka naliza smatra se zlatnim standardom u dijagnosticiranju Hodgkinova limfoma. Na histološkom aparatu patolog može dati konačnu dijagnozu Hodgkinova limfoma i odrediti koja je vrsta HD prisutna. Imunofenotipske metode od velike su pomoći pri određivanju vrste tumora. Prilikom određivanja imunofenotipa tumorskih stanica pronađenih u histološkom aparatu markeri koje gledamo su CD45(-), CD15(+), CD30(+), CD20(-). (49) Nakon histološke potvrde bolesti potrebno je napraviti CT prsnog koša, trbuha i zdjelice.

Pozitronska emisijska tomografija fluorodeoksiglukozom koja je zamijenila prethodno korišteni galij često da novi uvid, promjeni stadij bolesti, pa samim time i terapijski modalitet. (50) Fluorodeoksiglukozu se metabolizira u stanicama tumora iz kojih ne može izaći nakon što se fosforilira. PET ima mogućnost prikazivanja potrošnje glukoze u tumorski aktivnim mjestima. Bitna uloga FDG-PET je što može razlikovati rezidualnu bolest od inaktivnog tkiva preostalog od liječenja. FDG-PET ima veću dijagnostičku vrijednost od CT-a u posttremanskom razdoblju. (50) Današnji dijagnostički modalitet i praćenje bolesti čini kombinacija FDG-PET i CT-a. Biopsija kosti je od manjeg značenja iz razloga što Hodgkinov limfom rjeđe diseminira po organizmu, međutim potrebna je u III. i IV. stadiju bolesti. (2)

Eksplorativna kirurgija najčešće obuhvaća laparatomiju prilikom koje se vrše eksploracija, splenektomija, ekstimpiracija sumnjivih limfnih čvorova, biopsije jetre. Danas se iznimno rijetko primjenjuje zbog drugih boljih dijagnostičkih metoda. MRI se rijetko primjenjuje kao standardna metoda. Međutim u specijalnim slučajevima kao što je trudnoća MRI predstavlja dijagnostički modalitet. (51)

Diferencijalna dijagnoza

Povećani limfni čvorovi mogu predstavljati lepezu drugih dijagnoza. Među druge bolesti u diferencijalnu dijagnozu ubrajamo infekcije, upalne reakcije, autoimune i tumorske procese. Najčešću poteškoću u diferencijalnoj dijagnozi predstavlja NHL. Razlika je u tome što je kod NHL prisutnija generalizirana limfadenopatija, dok kod HD češće su povećani limfni čvorovi jednostrano, više u toraksu. Imunološki markeri Hodgkin i Reed-Sternbergovih stanica poput CD15, CD20, CD30 imaju ključnu ulogu u diferencijalnoj dijagnozi. Od upalnih stanja u diferencijalnu dijagnozu spadaju virusne infekcije, posebice slična može biti infektivna mononukleoza te infekcija HIV-om.(52)

Liječenje

U liječenju Hodgkinove bolesti koriste se radioterapija i kemoterapija. Terapijski pristup ovisi o kliničkom stadiju bolesti, prisutnosti B- simptoma, histološkom tipu bolesti, tumorskoj masi i prognostičkom bodovnom sustavu (IPF- international prognostic factor).

Radioterapija

Uloga radioterapije u Hodgkinovu limfomu znatno se promijenila. Počevši od prvolinijske i jedine terapije u liječenju Hodgkinovu limfoma do kombinirane terapije s kemoterapeuticima. Premda je kemoterapija danas osnovna metoda liječenja radioterapija se smatra vrlo bitnim pomoćnikom u supresiji bolesti. Radioterapija se u liječenju HD primjenjivala prvo na veliku površinu tijela i zvala se Extended- field radiation treatment (EFRT). EFRT terapija osim bolesnih zahvaćala je i zdrave limfne čvorove te se danas zbog napretka boljih metoda zračenja koristi u iznimno rijetkim slučajevima. Involved- Field radiotherapy (IFRT) radioterapija je koja obuhvaća manju površinu od EFRT te je danas standardni modalitet terapije.(53) Daljnom evolucijom modaliteta radioterapije, otkrićem CT-a i kemoterapije te primjenom PET-a, smanjuje se površina i doza zračenja. Involved site radiation therapy (ISRT) još je jedannačin radioterapije čiji je koncept razvijen na temelju involved node radiotherapy zračenja (INRT). Razlika ISRT u odnosu na IFRT je u površini ozračenog tijela koji je manji od IFRT-a, samim time i manjom pojavnosti sekundarnih tumora. Naime, zračenje ISRT-om obuhvaća limfne čvorove zahvaćene tumorom s blagom ekstenzijom zračenja za razliku od IFRT-a koji ima šire polje zračenja. Ujedno, zračenje INRT zahvaća najmanju površinu te se uvijek koristi u kombinaciji sa kemoterapijom. INRT i ISRT koriste se kada su posve detaljnije informacije putem imaging metoda CT-a, FDG-PET-a primjenjene. (54) Doza zračenja koja se primjenjuje iznosi 20- 30 Gy.(55)

Radioterapija u limfocitnoj predominaciji Hodgkinovom limfomu

Najčešće se pacijenti prezentiraju sa stadijem I i II bolesti ograničenim na perifernim mjestima poput vrata, pazušne jame, dok su mjesta poput abdomena rijetko zahvaćena. Radijacijska terapija u tom obliku bolesti je IFRT.(56)

Radioterapija u klasičnom obliku HD, rani prognostički povoljan stadij

U ranom stadiju Hodgkinove bolesti preporuča se kemoradioterapija. Radioterapija IFRT-om kombinirano sa kemoterapijom, najčešće ABVD.(57)

Radioterapija u uznapredovalom stadiju HL

Primjena radioterapije u naprednom stadiju, III. i IV. je kontroverzna. Rezultati studija međusobno su konfliktni. Pacijentima koji su nakon MOPP/ABV ili BEACOPP kemoterapeutskog režima primili radioterapiju, pokazalo se kako ona nije potrebna.(58)

Radioterapija se pokazala korisnom u pacijenata koji su koristili kemoterapeutske programe manjeg ciklusa.(59) Još uvijek ne postoji konsenzus oko primjene radioterapije u uznapredovalom stadiju Hodgkinove bolesti.

Nuspojave radioterapije ovise o dozi, mjestu, tehnici primjene i prethodnom kemoterapeutskom režimu. Akutne promjene uključuju suha usta, faringitis, mučninu, povraćanje, proljeve.(60) Od kasnih promjena najčešće se javljaju tumori dojke, pluća i gastrointestinalnog sustava. Javljaju se 10 i više godina nakon terapije.(23) Radioterapija medijastinuma povezana je sa pojavom kardijalnih bolesti. Koronarne bolesti, oštećenja zalistaka, akutni infarkt miokarda neke su od posljedica izazvanih radioterapijom. Povećan je rizik od karcinoma pluća u pacijenata starijih od 45 godina. Pneumonitis zavisi od površine pluća zahvaćenje zračenjem.(23)

Kemoterapija

Otkriće i primjena kemoterapije u bolesnika s Hodgkinovim limfomom dovela do do znatnog napretka u liječenju bolesti. Počevši sa jednim kemoterapeutikom te potom primjenom kombinirane kemoterapije koja se danas koristi Hodgkinov limfom je izlječiv u preko 80% slučajeva.

MOPP je bila prva kombinirana terapija koja se koristila u svrhu liječenja Hodgkinove bolesti. Njenu primjenu prvi su uveli De Vita i suradnici. Od 188 pacijenata, u 157 je postignuta kompletna remisija bolesti.(61) Sastojala se od mekloretamina, vinkristina, prokarbazina i prednizona. Terapija je obično trajala četiri tjedna , sa šest ciklusa. Bila je to prva uspješna terapija 1960.-ih godina. Protokol je omogućio kompletnu remisiju u 84% pacijenata i desetogodišnju stopu izliječenja od 54%.(62) Nakon otkrića MOPP režima terapije znanstvenici su, svjesni nuspojava koje MOPP terapija uzrokuje nastojali mijenjati doze i

kombinacije kemoterapeutika kako bi postigli što manju toksičnost za pacijenta. Promjene u režimu kemoterapije, poput CHIVPP (klorambucil i vinblastin umjesto vinkristina) pokazale su manje nuspojave.(63) Zbog 20% većeg rizika za razvoj sekundarnih karcinoma nakon 20 godina MOPP se više ne koristi. U nuspojave MOPP terapije ubrajamo sekundarnu leukemiju, mijelodisplaziju, alopeciju, mučninu, povraćanje, mijelosupresiju te pojavu sterilnosti.(64)

ABVD terapija zamijenila je MOPP protokol i sastoji se od doksirubicina, bleomicina, vinblastina, dakarbazina. Od 2008. godine ABVD je prvi izbor kemoterapije za novootkrivenu Hodgkinovu bolest. Terapija ABVD kemoterapijom obično traje četiri tjedna. Sva četiri lijeka daju se intravenozno prvog i petnaestog dana terapije u 6 do 8 ciklusa.(62) Među nuspojave ubrajamo: sekundarnu leukemiju koja se rjeđe javlja nego pri MOPP terapiji, mučninu, alopeciju, neutropeniju, vrućice, Raynaudov fenomen, plućnu fibrozu ulkuse.ABVD za razliku od MOPP terapije ne uzrokuje sterilitet.(62, 65) Alternativna terapija je Stanford V koja uključuje cikluse kemoterapije u trajanju od 12 tjedana. Lijekovi koji se primjenjuju su: doksorubicin, vinblastin, mekloretamin, vinkristin, bleomicin, etopozid, prednizon.(66)

BEACOPP terapija koristi se u Europi. Smišljena je od strane njemačkih znanstvenika. Koristi se kod pacijenata iznad II. stadija sa nepogodnim rizičnim faktorima te je pokazala veću uspješnost u kombinaciji sa ABVD terapijom od samo konvencionalne ABVD terapije.(67) BEACOPP terapija sastoji se od bleomicina, etopozida, doxorubicina, ciklofosfamida, vinkristina, prokarbazina i prednizona. Pacijenti obično primaju terapiju tokom 21 dana, sa 4-6 ciklusa. U nuspojave se ubrajaju: anemija, alopecija, umor, mučnina, deformacije noktiju, gubitak fertiliteta.(68)

Eskalirana terapija definirana je kao terapija sa povišenim dozama kemoterapeutskih lijekova. Vrlo visoke doze kemoterapeutika uzrokuju mijelosupresiju. Način na koji se mijelosupresija uspjela smanjiti uz primjenu visokih doza kemoterapeutika je primjena hematoloških faktora rasta između ciklusa terapije poput G-CSF. Diehl i suradnici su 2005. godine analizirali 1195 pacijenata tretirana sa tri različite terapije. 260 pacijenata u COPP-ABVD, 469 u BEACOPP, 466 u escalated BEACOPP grupi. Grupa pacijenata koja je koristila BEACOPP eskalirani režim terapije pokazala je najveće ukupno preživljenje od drugih grupa. (69)

Brentuximab vedotin monoklondno je protutijelo usmjereno na CD30 stanični receptor te se koristi kao imunoterapija. Odobren je za terapiju refraktornog i relapsa Hodgkinova limfoma od strane FDA 2011. godine. Drugi naziv mu je Adcetris. Faza I studije utjecaja brentuximab vedontina u kombinaciji sa ABVD ili AVD došla je do zaključka kako bleomicin u kombinaciji sa brentuximab vedotinom dovodi do izražene toksičnosti pluća stoga je

bleomicin kontraindiciran u primjeni zajedno sa brentuximabom. Najčešće nuspojave lijeka su periferna neuropatija i neutropenija.(70)

Nakon dijagnoze pacijenti se dijele u grupe sa stadijima I, II, III i IV. Stadije I i II još dijelimo na rani prognostički povoljan Hodgkinov limfom (early favorable) i rani prognostički nepovoljan Hodgkinov limfom (early unfavorable). Podjeljeni su prema karakteristikama. U rani pogodan spadaju stadiji I ili II karakterizirani sa dobi < 50 god, bez B simptoma SE < 50 ili sa B simptomima ESR < 30 te 1-3 zahvaćena mjesta tumorom.(71)

Terapija ranog prognostički povoljnog (early favorable) Hodgkinova limfoma

Radioterapija širokog polja nakon staging laparatomije je bio izbor liječenja za rani stadij, favorabilnog Hodgkinova limfoma. Kada je otkriveno da su dugoročni efekti takvog načina liječenja visoko mortalitetni zbog posljedica nakon 15-20 godina, došlo je do promjene načina terapije.(72) Nova terapija je bila kemoterapija u kombinaciji sa radioterapijom te su pokazani bolji rezultati u odnosu na prethodni modalitet liječenja. Sljedeća serija kliničkih istraživanja nakon otkrića kemoterapeutika bila je optimalno određivanje ciklusa kemoterapije te doze zračenja. Studije Milanskog Tumor Instituta i Njemačke Hodgkin grupe pokazale su kako zračenje širokog polja (EFRT) nema prednosti u kombinaciji sa kemoterapijom u odnosu na zračenje užeg polja (IFRT).(73) Nakon što se standardizirala upotreba ABVD tretmana istraživanja su krenula u smjeru otklanjanja pojedinog kemoterapeutika u svrhu smanjivanja nuspojava. Upotrebljavane su kombinacije poput AV, ABV, AVD sa radioterapijom. Istraživanje Begringera i suradnika pokazalo je kako su dakarbazin i bleomicin unatoč toksičnosti neizostavni dio kemoterapije iz razloga što vode slabijim rezultatima.(74) Usporedba primjene samo ABVD terapije i ABVD terapije zajedno sa intranodalnom radioterapijom (INRT) rađena je na studiji od 405 pacijenata koji su podijeljeni te liječeni na dva načina, sa i bez radioterapije. Rezultati nakon jedanaestogodišnjeg praćenja pokazali su postotak preživljenja u prvoj grupi od 94% i 87% u drugoj grupi. Autori studije zaključili su kako je preživljenje veće u prvoj grupi zbog manje pojavnosti sekundarnih malignoma zbog doprinosa zračenja.(75) Analizom baze podataka od 1980- 2010. godine Herbst C i suradnici došli su do zaključka kako kemoterapija zajedno sa radioterapijom ima veću stopu preživljenja nego samo kemoterapija.(76) Danas je kemoterapija zajedno sa radioterapijom (IFRT) standardna metoda liječenja.(72)

Terapija ranog prognostički nepovoljnog (early unfavorable) Hodgkinova limfoma

Nepogodan Hodgkinov limfom definiran je rizičnim faktorima povišene sedimentacije eritrocita iznad 50, zahvaćenim ekstranodalnim limfnim čvorovima, pojave tumorske mase (bulk) više od 10 cm, prisutnošću B simptoma.(77) U H9U randomiziranoj studiji uspoređeni su različiti terapijski modaliteti u liječenju pacijenata. Korištena je ABVD terapija sa četiri i

šest ciklusa, te terapija BEACOPP, šest ciklusa. Svi kemoterapijski modaliteti praćeni su sa IFR(involved field radiography) dozom od 30 Gy. Istraživaći nisu pronašli signifikantne razlike u terapijskoj uspješnosti.(78)BEACOPP terapija se pokazala akutno toksićnijom od ABVD stoga ABVD spada u standardnu terapiju. HD14 studija pokazala je višu stopu preživljenja kombinacijom 2 ciklusa BECAOPPescalated potom 2 ciklisa ABVD te radioterapijom 30Gy (IFRT) u odnosu na četiri ciklusa ABVD zajedno sa radioterapijom 30 Gy (IFRT).(67) Današnje preporuke terapije su ABVD plus 30 Gy IFRT. Alternativna terapija je BEACOPPescalated nakon kojeg slijedi ABVD.(79)

Terapija uznapredovalog Hodgkinova limfoma

U uznapredovali stupanj bolesti ubrajamo III.IV. stadij prema Costwoldovoj modifikaciji Ann Arbour klasifikacije. Kemoterapija je u ovom stadiju najćešće jedini modalitet lijećenja. U rijetkim slučajevima, ukoliko se radi o većoj tumorskoj masi i radioterapija ulazi u tretman. (80) MOPP je bila prva uspješna terapija u pacijenata sa Hodgkinovim limfomom, međutim terapija je povezana s pojavom mijelodisplazije i gubitka fertiliteta. Randomizirana studija grupe B za tumor i leukemiju (CALGB) pokazala je kako je ABVD uspješniji u tretmanu bolesnika sa uznapredovalim stadijem bolesti i s manjim nuspojavama od MOPP terapije. (81) ABVD se od tada koristi kao standardna terapija. Stanford V i BEACOPP su alternativne terapije za uznapredovali stadij Hodgkinove bolesti.(82) U drugoj studiji napravljena je usporedba BEACOPP tretmana u standardnom i eskaliranom obliku sa COPP-ABVD tretmanom. Pacijenti u III.IV.stadiju bolesti koji su sudjelovali u ovoj studiji sa tumorskom masom većom od 5 cm nakon kemoterapije bili su tetirani radioterapijom. Studija je pokazala kako je BEACOPP terapija pokazala višu stopu preživljenja od COPP- ABVD terapije.(69) Nakon desetogodišnjeg praćenja,analiza studije je pokazala znaćajno poboljšanje ukupnog preživljenja BEACOPPescalated terapije.(83) Engert i suradnici istražili su u HD15 studiji koja se sastojala od 2182 pacijenta utjecaj tri različita oblika terapije. Prvi od 8 ciklusa eskalirane BEACOPP terapije, drugi od 6 ciklusa eskalirane BEACOPP terapije i treći od 8 ciklusa intenzivirane eskalirane BEACOPP terapije. Radioterapiji doze 30Gy su bili izloženi pacijenti kod kojih je PET pokazao pozitivno rezidualno tumorsko tkivo. Najefektivniji rezultati s najvišom stopom preživljenja bili su u grupi sa 6 ciklusa kemoterapije eskalirane doze BEACOPP nakon koje je uslijediila PET voćena radioterapija ukoliko potrebna. Šest ciklusa takodđer je pokazalo najmanju toksićnost.(58) Danas je ABVD primarna terapija unatoć BEACOPP eskaliranoj terapiji koja je pokazala veću uspješnost. Razlog je izraćenija toksićnost BEACOPP terapije.(83)

Terapija nodularnog tipa limfocitne predominacije Hodgkinova limfoma

Iz razloga što je lokaliziran i sporog tijeka, lokalizirana radioterapija je tretman izbora u bolesnika s ovim oblikom HD. U prvom i drugom stadiju radioterapija zajedno sa CD 20

monoklonalnim antitijelom rituximabom je modalitet izbora. U uznapredovalim trećim i četvrtim stadijima zajedno sa radioterapijom uz rituximab koristi se ABVD kemoterapeutski režim.(72)

Terapija relapsa Hodgkinove bolesti

Kod pacijenata koji dobiju relaps obično sekundarna kemoterapija ne poluči željeni učinak. Autologna transplantacija matičnih stanica kojoj prethodi visoka doza sekundarne kemoterapije se koristi u pacijenata s relapsom koju su mlađi od 65 godina. Stopa izliječenja iznosi 50%. U visoku dozu kemoterapije ubrajamo BEAM (biskloroetilnitrozoureja, etopozid, citarabin, malfalan).(52) Novootkriveno monoklonalno antitijelo Brentuximab vedotin je pokazalo iznimne rezultate u pacijenata sa refrakternim i relapsnim oblikom bolesti. Korisno je u premošćenju perioda do transplantacije, a može biti konsolidacija nakon autologne transplantacije koštane srži. Postiže objektivnu remisiju u 75%, a kompletnu u 34% bolesnika. Vrlo rijetki bolesnici s refraktornom relapsnom bolešću mogu biti kandidati za alogenu transplantaciju koštane srži.(70)

Prognoza liječenja

Otkrića u liječenju Hodgkinove bolesti, posebice primjena kemoterapije doveli su do visoke stope preživljenja. Projekcije Brennera i suradnika za desetogodišnje preživljenje bolesti kod pacijenata dijagnostificiranih između 2006. i 2010. godine pokazuju snažne i ohrabrujuće rezultate za pacijente. Desetogodišnje preživljenje nadilazi 90% u svim grupama do 45 godina, preko 80% i 70% kod pacijenata dobnih grupa 45-54 i 55-64 godine. (84) Uz izvrsne rezultate terapije, naglasak se stavlja na što manju toksičnost kemoradioterapije uz visoke rezultate izliječenja kako bi se umanjile rane i kasne nuspojave liječenja.

Zahvale

Ponajprije zahvaljujem mentoru prof.dr.sc. Vlatku Pejši na predloženoj temi, stručnoj pomoći te savjetima tokom izrade diplomskog rada. Također, zahvaljujem se i ostalim liječnicima za njihove savjete te administrativnom osoblju koji su mi pomogli pri izradi ovoga rada. Na kraju, želim se zahvaliti i svojoj obitelji na bezuvjetnoj potpori i podršci.

Literatura

1. Ritu Lakhtakia IB. A historical tale of two lymphomas, part 1: Hodgkin lymphoma. *Sultan Qaboos Univ Med J* 2015;(1). .
2. Vrhovac B, Jakšić B, Reiner Ž VB. *Interna medicina*. 4.izd. Zagreb: Naklada Ljevak; 2008.
3. Dostupno na: <http://seer.cancer.gov/statfacts/html/hodg.html> (pristupljeno 6.6.2016.)
4. Hodgkin lymphoma incidence statistics [Internet]. Dostupno na: Cancer research <http://www.cancerresearchuk.org/health-professional/cancer-statistics/statistics-by-cancer-type/hodgkin-lymphoma/incidence> (pristupljeno 2.6.2016.)
5. Thomas RK, Re D, Zander T, Wolf J, Diehl V. Epidemiology and etiology of Hodgkin's lymphoma. *Ann Oncol* [Internet] 2002;13(5). doi: 10.1093/annonc/mdf652. Dostupno na: <http://annonc.oxfordjournals.org/cgi/doi/10.1093/annonc/mdf652>
6. Rezaei N. *Hodgkin's lymphoma*. 1izd. Rijeka: InTech; 2012.
7. Dostupno na: http://www.hzjz.hr/wp-content/uploads/2013/11/Bilten-2013_final.pdf (pristupljeno 4.6.2016.)
8. Cole P, MacMahon B, Aisenberg A. Mortality from Hodgkin's disease in the United States. Evidence for the multiple-aetiology hypothesis. *Lancet* (London, England) [Internet] 1968;2(8). . Dostupno na: <http://www.ncbi.nlm.nih.gov/pubmed/4177934>
9. Cartwright RA, Watkins G. Epidemiology of Hodgkin's disease: a review. *Hematol Oncol* [Internet] 2004;22(9). doi: 10.1002/hon.723. Dostupno na: <http://www.ncbi.nlm.nih.gov/pubmed/15152367>
10. Mueller N, Evans A, Harris NL, Comstock GW, Jellum E, Magnus K, Orentreich N, i sur.. Hodgkin's disease and Epstein-Barr virus. Altered antibody pattern before diagnosis. *N Engl J Med* [Internet] 1989;320(10). doi: 10.1056/NEJM198903163201103. Dostupno na: <http://www.ncbi.nlm.nih.gov/pubmed/2537928>
11. Hartmann P, Rehwald U, Salzberger B, Franzen C, Diehl V. Current treatment strategies for patients with Hodgkin's lymphoma and HIV infection. *Expert Rev Anticancer Ther* [Internet] 2004;4(11). doi: 10.1586/14737140.4.3.401. Dostupno na: <http://www.ncbi.nlm.nih.gov/pubmed/15161439>
12. Kristinsson SY, Landgren O, Sjoberg J, Turesson I, Bjorkholm M, Goldin LR. Autoimmunity and risk for Hodgkin's lymphoma by subtype. *Haematologica* [Internet] 2009;94(12). doi: 10.3324/haematol.2009.010512. Dostupno na: <http://www.haematologica.org/cgi/doi/10.3324/haematol.2009.010512>
13. Mani H, Jaffe ES. Hodgkin lymphoma: an update on its biology with new insights into classification. *Clin Lymphoma Myeloma* [Internet] 2009;9(13). doi: 10.3816/CLM.2009.n.042. Dostupno na: <http://www.ncbi.nlm.nih.gov/pubmed/19525189>
14. Cozen W, Gill PS, Salam MT, Nieters A, Masood R, Cockburn MG, Gauderman WJ, i sur.. Interleukin-2, interleukin-12, and interferon-gamma levels and risk of young adult Hodgkin lymphoma. *Blood* [Internet] 2008;111(14). doi: 10.1182/blood-2007-08-106872. Dostupno na: <http://www.ncbi.nlm.nih.gov/pubmed/18077789>

15. Biggar RJ, Johansen JS, Smedby KE, Rostgaard K, Chang ET, Adami H-O, Glimelius B, i sur.. Serum YKL-40 and Interleukin 6 Levels in Hodgkin Lymphoma. *Clin Cancer Res* [Internet] 2008;14(15). doi: 10.1158/1078-0432.CCR-08-1026. Dostupno na: <http://clincancerres.aacrjournals.org/cgi/doi/10.1158/1078-0432.CCR-08-1026>
16. Herling M, Rassidakis GZ, Medeiros LJ, Vassilakopoulos TP, Kliche K-O, Nadali G, Viviani S, i sur.. Expression of Epstein-Barr virus latent membrane protein-1 in Hodgkin and Reed-Sternberg cells of classical Hodgkin's lymphoma: associations with presenting features, serum interleukin 10 levels, and clinical outcome. *Clin Cancer Res* [Internet] 2003;9(16). Dostupno na: <http://www.ncbi.nlm.nih.gov/pubmed/12796376>
17. Chang ET, Zheng T, Weir EG, Borowitz M, Mann RB, Spiegelman D, Mueller NE. Aspirin and the Risk of Hodgkin's Lymphoma in a Population-Based Case-Control Study. *JNCI J Natl Cancer Inst* [Internet] 2004;96(17). doi: 10.1093/jnci/djh038. Dostupno na: <http://jnci.oxfordjournals.org/cgi/doi/10.1093/jnci/djh038>
18. Chang ET, Smedby KE, Hjalgrim H, Porwit-MacDonald A, Roos G, Glimelius B, Adami H-O. Family history of hematopoietic malignancy and risk of lymphoma. *J Natl Cancer Inst* [Internet] 2005;97(18). doi: 10.1093/jnci/dji293. Dostupno na: <http://www.ncbi.nlm.nih.gov/pubmed/16204696>
19. Mack TM, Cozen W, Shibata DK, Weiss LM, Nathwani BN, Hernandez AM, Taylor CR, i sur.. Concordance for Hodgkin's disease in identical twins suggesting genetic susceptibility to the young-adult form of the disease. *N Engl J Med* [Internet] 1995;332(19). doi: 10.1056/NEJM199502163320701. Dostupno na: <http://www.ncbi.nlm.nih.gov/pubmed/7824015>
20. Besson H, Brennan P, Becker N, Nieters A, De Sanjosé S, Font R, Maynadié M, i sur.. Tobacco smoking, alcohol drinking and non-Hodgkin's lymphoma: A European multicenter case-control study (EpiLymph). *Int J cancer* [Internet] 2006;119(20). doi: 10.1002/ijc.21913. Dostupno na: <http://www.ncbi.nlm.nih.gov/pubmed/16557575>
21. Sopori ML, Kozak W. Immunomodulatory effects of cigarette smoke. *J Neuroimmunol* [Internet] 1998;83(21). Dostupno na: <http://www.ncbi.nlm.nih.gov/pubmed/9610683>
22. Smedby KE, Hjalgrim H, Melbye M, Torrång A, Rostgaard K, Munksgaard L, Adami J, i sur.. Ultraviolet radiation exposure and risk of malignant lymphomas. *J Natl Cancer Inst* [Internet] 2005;97(22). doi: 10.1093/jnci/dji022. Dostupno na: <http://www.ncbi.nlm.nih.gov/pubmed/15687363>
23. Kasper, Dennis Anthony Fauci, Stephen Hauser, Dan Longo, J. Jameson JL. *Harrison's Principles of Internal Medicine*. 19th ed. New York City: McGraw-Hill Education; 2015.
24. Schmid C, Pan L, Diss T, Isaacson PG. Expression of B-cell antigens by Hodgkin's and Reed-Sternberg cells. *Am J Pathol* [Internet] 1991;139(24). Dostupno na: <http://www.ncbi.nlm.nih.gov/pubmed/1656757>
25. Schwering I, Bräuninger A, Klein U, Jungnickel B, Tinguely M, Diehl V, Hansmann M-L, i sur.. Loss of the B-lineage-specific gene expression program in Hodgkin and Reed-Sternberg cells of Hodgkin lymphoma. *Blood* [Internet] 2003;101(25). doi: 10.1182/blood-2002-03-0839. Dostupno na: <http://www.ncbi.nlm.nih.gov/pubmed/12393731>
26. Bargou RC, Emmerich F, Krappmann D, Bommert K, Mapara MY, Arnold W, Royer HD, i sur.. Constitutive nuclear factor-kappaB-RelA activation is required for

- proliferation and survival of Hodgkin's disease tumor cells. *J Clin Invest* [Internet] 1997;100(26). doi: 10.1172/JCI119849. Dostupno na: <http://www.ncbi.nlm.nih.gov/pubmed/9399941>
27. Hayden MS, Ghosh S. Shared principles in NF-kappaB signaling. *Cell* [Internet] 2008;132(27). doi: 10.1016/j.cell.2008.01.020. Dostupno na: <http://www.ncbi.nlm.nih.gov/pubmed/18267068>
 28. Scheeren FA, Diehl SA, Smit LA, Beaumont T, Naspetti M, Bende RJ, Blom B, i sur.. IL-21 is expressed in Hodgkin lymphoma and activates STAT5: evidence that activated STAT5 is required for Hodgkin lymphomagenesis. *Blood* [Internet] 2008;111(28). doi: 10.1182/blood-2007-08-105643. Dostupno na: <http://www.bloodjournal.org/cgi/doi/10.1182/blood-2007-08-105643>
 29. Kapp U, Yeh WC, Patterson B, Elia AJ, Kägi D, Ho A, Hessel A, i sur.. Interleukin 13 is secreted by and stimulates the growth of Hodgkin and Reed-Sternberg cells. *J Exp Med* [Internet] 1999;189(29). Dostupno na: <http://www.ncbi.nlm.nih.gov/pubmed/10377189>
 30. Baus D, Pfitzner E. Specific function of STAT3, SOCS1, and SOCS3 in the regulation of proliferation and survival of classical Hodgkin lymphoma cells. *Int J cancer* [Internet] 2006;118(30). doi: 10.1002/ijc.21539. Dostupno na: <http://www.ncbi.nlm.nih.gov/pubmed/16206268>
 31. Skinnider BF, Elia AJ, Gascoyne RD, Patterson B, Trumper L, Kapp U, Mak TW. Signal transducer and activator of transcription 6 is frequently activated in Hodgkin and Reed-Sternberg cells of Hodgkin lymphoma. *Blood* [Internet] 2002;99(31). Dostupno na: <http://www.ncbi.nlm.nih.gov/pubmed/11781246>
 32. Babcock GJ, Decker LL, Volk M, Thorley-Lawson DA. EBV persistence in memory B cells in vivo. *Immunity* [Internet] 1998;9(32). Dostupno na: <http://www.ncbi.nlm.nih.gov/pubmed/9768759>
 33. Cohen JI. Epstein-Barr virus infection. *N Engl J Med* [Internet] 2000;343(33). doi: 10.1056/NEJM200008173430707. Dostupno na: <http://www.ncbi.nlm.nih.gov/pubmed/10944566>
 34. K.J. Flavell PGM. Hodgkin's disease and the Epstein-Barr virus. *Mol Pathol* [Internet] 2000;(34). Dostupno na: <http://www.ncbi.nlm.nih.gov/pmc/articles/PMC1186979/>
 35. Baumforth KRN, Birgersdotter A, Reynolds GM, Wei W, Kapatai G, Flavell JR, Kalk E, i sur.. Expression of the Epstein-Barr Virus-Encoded Epstein-Barr Virus Nuclear Antigen 1 in Hodgkin's Lymphoma Cells Mediates Up-Regulation of CCL20 and the Migration of Regulatory T Cells. *Am J Pathol* [Internet] 2008;173(35). doi: 10.2353/ajpath.2008.070845. Dostupno na: <http://linkinghub.elsevier.com/retrieve/pii/S0002944010615970>
 36. Mancao C. Rescue of "crippled" germinal center B cells from apoptosis by Epstein-Barr virus. *Blood* [Internet] 2005;106(36). doi: 10.1182/blood-2005-06-2341. Dostupno na: <http://www.bloodjournal.org/cgi/doi/10.1182/blood-2005-06-2341>
 37. Stein H, Uchánska-Ziegler B, Gerdes J, Ziegler A, Wernet P. Hodgkin and Sternberg-Reed cells contain antigens specific to late cells of granulopoiesis. *Int J cancer* [Internet] 1982;29(37). Dostupno na: <http://www.ncbi.nlm.nih.gov/pubmed/6175588>
 38. Hall PA, D'Ardenne AJ. Value of CD15 immunostaining in diagnosing Hodgkin's disease: a review of published literature. *J Clin Pathol* [Internet] 1987;40(38). .

Dostupno na: <http://www.ncbi.nlm.nih.gov/pubmed/3320093>

39. Shanebeck KD, Maliszewski CR, Kennedy MK, Picha KS, Smith CA, Goodwin RG, Grabstein KH. Regulation of murine B cell growth and differentiation by CD30 ligand. *Eur J Immunol* [Internet] 1995;25(39). doi: 10.1002/eji.1830250805. Dostupno na: <http://www.ncbi.nlm.nih.gov/pubmed/7664777>
40. Stein H, Mason DY, Gerdes J, O'Connor N, Wainscoat J, Pallesen G, Gatter K, i sur.. The expression of the Hodgkin's disease associated antigen Ki-1 in reactive and neoplastic lymphoid tissue: evidence that Reed-Sternberg cells and histiocytic malignancies are derived from activated lymphoid cells. *Blood* [Internet] 1985;66(40). . Dostupno na: <http://www.ncbi.nlm.nih.gov/pubmed/3876124>
41. Damjanov I, Jukić S NM. *Patologija*. 3 izd. Zagreb: Medicinska naklada; 2010.
42. Miranda RN, Khoury JD, Medeiros LJ. *Atlas of Lymph Node Pathology* [Internet]. 1st ed. New York, NY: Springer New York; 2013. Dostupno na: <http://link.springer.com/10.1007/978-1-4614-7959-8>
43. Atkinson K, Austin DE, McElwain TJ, Peckham MJ. Alcohol pain in Hodgkin's disease. *Cancer* [Internet] 1976;37(43). Dostupno na: <http://www.ncbi.nlm.nih.gov/pubmed/1253112>
44. Paul P. Carbone, Henry S. Kaplan, Karl Musshoff, David W. Smithers MT. Report of the Committee on Hodgkin's Disease Staging Classification. *Cancer Res* 1971;(44). .
45. Lister TA, Crowther D, Sutcliffe SB, Glatstein E, Canellos GP, Young RC, Rosenberg SA, i sur.. Report of a committee convened to discuss the evaluation and staging of patients with Hodgkin's disease: Cotswolds meeting. *J Clin Oncol* [Internet] 1989;7(45). . Dostupno na: <http://www.ncbi.nlm.nih.gov/pubmed/2809679>
46. http://www.medscape.com/viewarticle/559870_6. (pristupljeno 3.6.2016.)
47. Hasenclever D, Diehl V. A prognostic score for advanced Hodgkin's disease. International Prognostic Factors Project on Advanced Hodgkin's Disease. *N Engl J Med* [Internet] 1998;339(47). doi: 10.1056/NEJM199811193392104. Dostupno na: <http://www.ncbi.nlm.nih.gov/pubmed/9819449>
48. Landgren O, Porwit MacDonald A, Tani E, Czader M, Grimfors G, Skoog L, Ost A, i sur.. A prospective comparison of fine-needle aspiration cytology and histopathology in the diagnosis and classification of lymphomas. *Hematol J* [Internet] 2004;5(48). doi: 10.1038/sj.thj.6200316. Dostupno na: <http://www.ncbi.nlm.nih.gov/pubmed/14745433>
49. Peter M. Mauch, James O. Armitage, Volker Diehl Lawrence M. Weiss RTH. *Hodgkin Lymphoma*. 2 izd. Alphen aan den Rijn: Wolters Kluwer; 2007.
50. Jerusalem G, Beguin Y, Fassotte MF, Najjar F, Paulus P, Rigo P, Fillet G. Whole-body positron emission tomography using 18F-fluorodeoxyglucose for posttreatment evaluation in Hodgkin's disease and non-Hodgkin's lymphoma has higher diagnostic and prognostic value than classical computed tomography scan imaging. *Blood* [Internet] 1999;94(50). . Dostupno na: <http://www.ncbi.nlm.nih.gov/pubmed/10397709>
51. Nicklas AH, Baker ME. Imaging strategies in the pregnant cancer patient. *Semin Oncol* [Internet] 2000;27(51). Dostupno na: <http://www.ncbi.nlm.nih.gov/pubmed/11130469>
52. Kenneth Kaushansky, Marshall A. Lichtman JTP i suradnici. *Williams Hematology*. Edition, 9. izd. New York City: McGraw-Hill Education; 2015.

53. Terezakis SA, Kasamon YL. Tailored strategies for radiation therapy in classical Hodgkin's lymphoma. *Crit Rev Oncol Hematol* [Internet] 2012;84(53). doi: 10.1016/j.critrevonc.2012.02.006. Dostupno na: <http://www.ncbi.nlm.nih.gov/pubmed/22463873>
54. Specht L, Yahalom J, Illidge T, Berthelsen AK, Constine LS, Eich HT, Girinsky T, i sur.. Modern radiation therapy for Hodgkin lymphoma: field and dose guidelines from the international lymphoma radiation oncology group (ILROG). *Int J Radiat Oncol Biol Phys* [Internet] 2014;89(54). doi: 10.1016/j.ijrobp.2013.05.005. Dostupno na: <http://www.ncbi.nlm.nih.gov/pubmed/23790512>
55. Yahalom J. Transformation in the use of radiation therapy of Hodgkin lymphoma: new concepts and indications lead to modern field design and are assisted by PET imaging and intensity modulated radiation therapy (IMRT). *Eur J Haematol Suppl* [Internet] 2005;(55). . Dostupno na: <http://www.ncbi.nlm.nih.gov/pubmed/16007875>
56. Wirth A, Yuen K, Barton M, Roos D, Gogna K, Pratt G, Macleod C, i sur.. Long-term outcome after radiotherapy alone for lymphocyte-predominant Hodgkin lymphoma: a retrospective multicenter study of the Australasian Radiation Oncology Lymphoma Group. *Cancer* [Internet] 2005;104(56). doi: 10.1002/cncr.21303. Dostupno na: <http://www.ncbi.nlm.nih.gov/pubmed/16094666>
57. Diehl V, Thomas RK, Re D. Part II: Hodgkin's lymphoma--diagnosis and treatment. *Lancet Oncol* [Internet] 2004;5(57). Dostupno na: <http://www.ncbi.nlm.nih.gov/pubmed/14700605>
58. Engert A, Haverkamp H, Kobe C, Markova J, Renner C, Ho A, Zijlstra J, i sur.. Reduced-intensity chemotherapy and PET-guided radiotherapy in patients with advanced stage Hodgkin's lymphoma (HD15 trial): a randomised, open-label, phase 3 non-inferiority trial. *Lancet (London, England)* [Internet] 2012;379(58). doi: 10.1016/S0140-6736(11)61940-5. Dostupno na: <http://www.ncbi.nlm.nih.gov/pubmed/22480758>
59. Johnson PWM, Sydes MR, Hancock BW, Cullen M, Radford JA, Stenning SP. Consolidation radiotherapy in patients with advanced Hodgkin's lymphoma: survival data from the UKLG LY09 randomized controlled trial (ISRCTN97144519). *J Clin Oncol* [Internet] 2010;28(59). doi: 10.1200/JCO.2009.26.0323. Dostupno na: <http://www.ncbi.nlm.nih.gov/pubmed/20498402>
60. Surbone A. *Acute and Long-Term Side-Effects of Radiotherapy* [Internet]. 1st ed. Berlin, Heidelberg: Springer Berlin Heidelberg; 1993. (Recent Results in Cancer Research; vol. 130). Dostupno na: <http://link.springer.com/10.1007/978-3-642-84892-6>
61. DeVita VT, Chu E. A history of cancer chemotherapy. *Cancer Res* [Internet] 2008;68(61). doi: 10.1158/0008-5472.CAN-07-6611. Dostupno na: <http://www.ncbi.nlm.nih.gov/pubmed/18974103>
62. Joseph T. DiPiro, Robert L. Talbert, Gary C. Yee, Gary R. Matzke, Barbara G. Wells LMP. *Pharmacotherapy*. 6. izd. New York City: McGraw-Hill; 2005.
63. Druker BJ, Rosenthal DS, Canellos GP. Chlorambucil, vinblastine, procarbazine, and prednisone. An effective but less toxic regimen than MOPP for advanced-stage Hodgkin's disease. *Cancer* [Internet] 1989;63(63). . Dostupno na: <http://www.ncbi.nlm.nih.gov/pubmed/2917308>
64. Dostupno na: <http://www.lymphomainfo.net/therapy/chemotherapy/abvd.html> (pristupljeno 1.6.2016.)

65. Viviani S, Santoro A, Ragni G, Bonfante V, Bestetti O, Bonadonna G. Gonadal toxicity after combination chemotherapy for Hodgkin's disease. Comparative results of MOPP vs ABVD. *Eur J Cancer Clin Oncol* [Internet] 1985;21(65). . Dostupno na: <http://www.ncbi.nlm.nih.gov/pubmed/2408897>
66. Bertram G. Katzung, Susan Masters AT. *Basic and Clinical Pharmacology*. 11. izd. New York City: McGraw-Hill; 2009.
67. von Tresckow B, Plutschow A, Fuchs M, Klimm B, Markova J, Lohri A, Kral Z, i sur.. Dose-Intensification in Early Unfavorable Hodgkin's Lymphoma: Final Analysis of the German Hodgkin Study Group HD14 Trial. *J Clin Oncol* [Internet] 2012;30(67). doi: 10.1200/JCO.2011.38.5807. Dostupno na: <http://jco.ascopubs.org/cgi/doi/10.1200/JCO.2011.38.5807>
68. Dostupno na: <http://www.cancerresearchuk.org/about-cancer/cancers-in-general/treatment/cancer-drugs/beacopp> (pristupljeno 1.6.2016.)
69. Diehl V, Franklin J, Pfreundschuh M, Lathan B, Paulus U, Hasenclever D, Tesch H, i sur.. Standard and increased-dose BEACOPP chemotherapy compared with COPP-ABVD for advanced Hodgkin's disease. *N Engl J Med* [Internet] 2003;348(69). doi: 10.1056/NEJMoa022473. Dostupno na: <http://www.ncbi.nlm.nih.gov/pubmed/12802024>
70. Illés Á, Jóna Á, Miltényi Z. Brentuximab vedotin for treating Hodgkin's lymphoma: an analysis of pharmacology and clinical efficacy. *Expert Opin Drug Metab Toxicol* [Internet] 2015;11(70). doi: 10.1517/17425255.2015.1007950. Dostupno na: <http://www.ncbi.nlm.nih.gov/pubmed/25642958>
71. Dostupno na: <http://www.cancer.ca/en/cancer-information/cancer-type/hodgkin-lymphoma/prognosis-and-survival/?region=ab> prstupljeno (27.5.2016.)
72. Armitage JO. Early-stage Hodgkin's lymphoma. *N Engl J Med* [Internet] 2010;363(72). doi: 10.1056/NEJMra1003733. Dostupno na: <http://www.ncbi.nlm.nih.gov/pubmed/20818856>
73. Engert A, Schiller P, Josting A, Herrmann R, Koch P, Sieber M, Boissevain F, i sur.. Involved-field radiotherapy is equally effective and less toxic compared with extended-field radiotherapy after four cycles of chemotherapy in patients with early-stage unfavorable Hodgkin's lymphoma: results of the HD8 trial of the German Hodgkin's Lymph. *J Clin Oncol* [Internet] 2003;21(73). doi: 10.1200/JCO.2003.03.023. Dostupno na: <http://www.ncbi.nlm.nih.gov/pubmed/12913100>
74. Behringer K, Goergen H, Hitz F, Zijlstra JM, Greil R, Markova J, Sasse S, i sur.. Omission of dacarbazine or bleomycin, or both, from the ABVD regimen in treatment of early-stage favourable Hodgkin's lymphoma (GHSG HD13): an open-label, randomised, non-inferiority trial. *Lancet (London, England)* [Internet] 2015;385(74). doi: 10.1016/S0140-6736(14)61469-0. Dostupno na: <http://www.ncbi.nlm.nih.gov/pubmed/25539730>
75. Meyer RM, Gospodarowicz MK, Connors JM, Pearcey RG, Wells WA, Winter JN, Horning SJ, i sur.. ABVD alone versus radiation-based therapy in limited-stage Hodgkin's lymphoma. *N Engl J Med* [Internet] 2012;366(75). doi: 10.1056/NEJMoa1111961. Dostupno na: <http://www.ncbi.nlm.nih.gov/pubmed/22149921>
76. Herbst C, Rehan FA, Skoetz N, Bohlius J, Brillant C, Schulz H, Monsef I, i sur.. Chemotherapy alone versus chemotherapy plus radiotherapy for early stage Hodgkin

- lymphoma. Cochrane database Syst Rev [Internet] 2011;(76). doi: 10.1002/14651858.CD007110.pub2. Dostupno na: <http://www.ncbi.nlm.nih.gov/pubmed/21328291>
77. Younes A. Early-Stage Hodgkin's Lymphoma: In Pursuit of Perfection. *J Clin Oncol* [Internet] 2012;30(77). doi: 10.1200/JCO.2011.40.1661. Dostupno na: <http://jco.ascopubs.org/cgi/doi/10.1200/JCO.2011.40.1661>
78. Gunderson, Leonard L. JET. *Clinical Radiation Oncology*. 3. izd. Philadelphia: Saunders; 2012. p.
79. Hoppe RT, Advani RH, Weiyun Z i sur. NCNN Clinical Practice Guidelines in Oncology. Hodgkin lymphoma. Verzija 2.2016. [Internet]. Dostupno na: https://www.nccn.org/professionals/physician_gls/pdf/hodgkins.pdf
80. Horning SJ, Hoppe RT, Breslin S, Bartlett NL, Brown BW, Rosenberg SA. Stanford V and radiotherapy for locally extensive and advanced Hodgkin's disease: mature results of a prospective clinical trial. *J Clin Oncol* [Internet] 2002;20(80). . Dostupno na: <http://www.ncbi.nlm.nih.gov/pubmed/11821442>
81. Canellos GP, Anderson JR, Propert KJ, Nissen N, Cooper MR, Henderson ES, Green MR, i sur.. Chemotherapy of Advanced Hodgkin's Disease with MOPP, ABVD, or MOPP Alternating with ABVD. *N Engl J Med* [Internet] 1992;327(81). doi: 10.1056/NEJM199211193272102. Dostupno na: <http://www.nejm.org/doi/abs/10.1056/NEJM199211193272102>
82. Gordon LI, Hong F, Fisher RI, Bartlett NL, Connors JM, Gascoyne RD, Wagner H, i sur.. Randomized phase III trial of ABVD versus Stanford V with or without radiation therapy in locally extensive and advanced-stage Hodgkin lymphoma: an intergroup study coordinated by the Eastern Cooperative Oncology Group (E2496). *J Clin Oncol* [Internet] 2013;31(82). doi: 10.1200/JCO.2012.43.4803. Dostupno na: <http://www.ncbi.nlm.nih.gov/pubmed/23182987>
83. Engert A, Diehl V, Franklin J, Lohri A, Dörken B, Ludwig W-D, Koch P, i sur.. Escalated-dose BEACOPP in the treatment of patients with advanced-stage Hodgkin's lymphoma: 10 years of follow-up of the GHSG HD9 study. *J Clin Oncol* [Internet] 2009;27(83). doi: 10.1200/JCO.2008.19.8820. Dostupno na: <http://www.ncbi.nlm.nih.gov/pubmed/19704068>
84. Brenner H, Gondos A, Pulte D. Survival expectations of patients diagnosed with Hodgkin's lymphoma in 2006-2010. *Oncologist* [Internet] 2009;14(84). doi: 10.1634/theoncologist.2008-0285. Dostupno na: <http://www.ncbi.nlm.nih.gov/pubmed/19648314>

Životopis

Ivan Bošnjak rođen je u Našicama 1992.g.

Nakon završetka osnovne škole, 2005. g. upisuje Srednju školu Isidora Kršnjavoga ,smjer prirodoslovno – matematički u Našicama. 2009. g. sa svojom obitelji preseljuje su u Zagreb te školovanje nastavlja u X. Gimnaziji Ivan Supek. Tokom školovanja prisustvovao je na natjecanjima iz različitih predmeta na županijskoj razini poput biologije, matematike, povijesti, engleskog jezika. 2010. g. Upisuje Medicinski fakultet u Zagrebu na kojem redovno polaže sve ispite. Godine 2016. Prijavljuje rad na natječaj za rektorovu nagradu pod nazivom Analiza prašine nastale piljenjem sadrenih udloga.

Živi u četveročlanoj obitelji, kao najmlađi od dvoje djece.