

Transplantacija meniska

Bičanić, Kristina

Master's thesis / Diplomski rad

2017

Degree Grantor / Ustanova koja je dodijelila akademski / stručni stupanj: **University of Zagreb, School of Medicine / Sveučilište u Zagrebu, Medicinski fakultet**

Permanent link / Trajna poveznica: <https://um.nsk.hr/um:nbn:hr:105:257968>

Rights / Prava: [In copyright](#)/[Zaštićeno autorskim pravom.](#)

Download date / Datum preuzimanja: **2024-07-15**



Repository / Repozitorij:

[Dr Med - University of Zagreb School of Medicine Digital Repository](#)



**SVEUČILIŠTE U ZAGREBU
MEDICINSKI FAKULTET**

Kristina Bičanić

Transplantacija meniska

DIPLOMSKI RAD



Zagreb, 2017.

Ovaj diplomski rad je izrađen u Klinici za ortopediju Kliničkog bolničkog centra Zagreb i Medicinskog fakulteta Sveučilišta u Zagrebu pod mentorstvom izv.prof.dr.sc. Mislava Jelića i predan na ocjenu u akademskoj godini 2016/2017.

SADRŽAJ

1. SAŽETAK	
2. SUMMARY	
3. UVOD.....	- 1 -
4. KOLJENO.....	- 2 -
4.1. ANATOMIJA	- 2 -
5. MENISCI.....	- 6 -
5.1.ANATOMIJA	- 6 -
5.2. HISTOLOGIJA.....	- 7 -
5.3.VASKULARIZACIJA.....	- 8 -
5.6.VRSTE OZLJEDA	- 9 -
5.7.TERAPIJA OZLJEDE	- 11 -
5.8.INDIKACIJE I KONTRAINDIKACIJE ZA TRANSPLANTACIJU MENISKA.....	- 13 -
5.9.PRIPREMA TRANSPLANTATA	- 15 -
5.9.1.OBRADA TKIVA MENISKA	- 15 -
5.9.2.ODREĐIVANJE VELIČINE TRANSPLANTATA	- 15 -
5.10.OPERACIJSKA TEHNIKA TRANSPLANTACIJE MENISKA	- 16 -
5.12.REZULTATI TRANSPLANTACIJE MENISKA.....	- 17 -
6. ZAKLJUČAK.....	- 20 -
7. ZAHVALE	- 21 -
8. ŽIVOTOPIS.....	- 22 -
9. LITERATURA	- 23 -

1. SAŽETAK

Transplantacija meniska

Kristina Bičanić

Koljeno je jedan od najsloženijih zglobova ljudskog tijela. Ono omogućava da se potkoljenica pomiče u skladu s natkoljenicom dok istovremeno nosi tjelesnu masu čovjeka. Pokreti u koljenu su prijeko potrebni za svakodnevne aktivnosti. Koljeno je veliki sinovijalni zglob, po mehanici kutni i obrtni, koji se nalazi između tri kosti: femura, tibije i patele. Između femura i tibije se nalaze menisci; tvrde, fibrozno-hrskavične strukture koje svojim oblikom podsjećaju na oblik broja osam. Oni apsorbiraju svako opterećenje na koljeno te na taj način preveniraju „sudar“ kostiju donjeg ekstremiteta prilikom zahtjevnijih aktivnosti kao što su primjerice trčanje i skakanje.

Prepoznajući biomehaničku važnost meniska, ortopedi su u kasnim 80.-im godinama prošlog stoljeća predstavili transplantaciju meniska kao novu terapijsku opciju za pacijente s meniscektomiranim koljenom. Pacijenti s ireparabilnom ozljedom meniska obično imaju simptome poput boli, osjećaja preskoka, otoka ili blokade pokreta. Što je veći dio tkiva meniska odstranjen, to je veći rizik za razvoj degenerativnih promjena.

Transplantacija meniska je izvediva kod mlađih bolesnika bez degenerativnih promjena. To je nova operacijska tehnika koja je razvijena kako bi se poboljšala biomehanika koljena kod meniscektomiranih pacijenata. Transplantat se uzima s kadavera i poznat je pod nazivom alograft. Čitava procedura je tehnički zahtjevna jer transplantat mora biti precizno određene veličine za svakog pacijenta, te mora biti pravilno postavljen i pričvršćen za tibijalni plato. Kod kratkoročnih i srednje dugih praćenja bolesnika podvrgnutih ovom zahvatu pokazana su poboljšanja simptoma, ali bi dodatne znanstveno stroge i dugoročne studije ojačale i precizirale zaključke i preporuke o korištenju ove metode.

2. SUMMARY

Transplantation of meniscus

Kristina Bičanić

The knee joint is one of the most complex joints in the human body. It allows the lower leg to move relative to the thigh while supporting the body's weight. Movements at the knee joint are essential for many everyday activities. The knee is synovial hinge joint formed between three bones: femur, tibia and patella. Between the femur and tibia is eight-shaped layer of tough, rubbery fibrocartilage known as meniscus. The meniscus acts as a shock absorber inside the knee to prevent the collision of the leg bones during heavy activities such as running and jumping.

Recognizing the biomechanical importance of the menisci, surgeons in the late 1980s presented with meniscus transplantation as new surgical option for the patient with a meniscus deficient knee. Patients with irreparable meniscal injuries usually have symptoms like pain, catching, swelling or locking in the knee. The more meniscal tissue is removed, the higher is the risk of developing arthritis.

Meniscus transplantation can be performed only if patients are young and free from knee arthritis. It is a new surgical technique developed to improve biomechanics of a meniscus deficient knee. Procedure is technically difficult, as it must be sized precisely for each person, positioned properly and secured to the tibial plateau. Transplanted meniscus is taken from a cadaver and is known as an allograft. Improvements in short-term and long-term outcome measures have been demonstrated, but more scientifically strict and long-term follow-up studies will strengthen and refine conclusions and recommendations about its use.

3. UVOD

Svako koljeno ima dva meniska, medijalni i lateralni. Oba imaju nekoliko uloga koje su vitalne u održavanju zdravlja koljena⁵. Menisci obavljaju važne mehaničke funkcije u koljenu, pomažu u prijenosu i raspodjeli opterećenja prilikom hodanja i stajanja, apsorbiraju šok, služe kao sekundarni stabilizatori koljena, osiguravaju lubrikaciju zgloba, hrane i štite zglobnu hrskavicu, osiguravaju sukladnost zglobnih ploha, povećavaju kontaktnu površinu, te onemogućuju ekstremnu fleksiju i ekstenziju³.

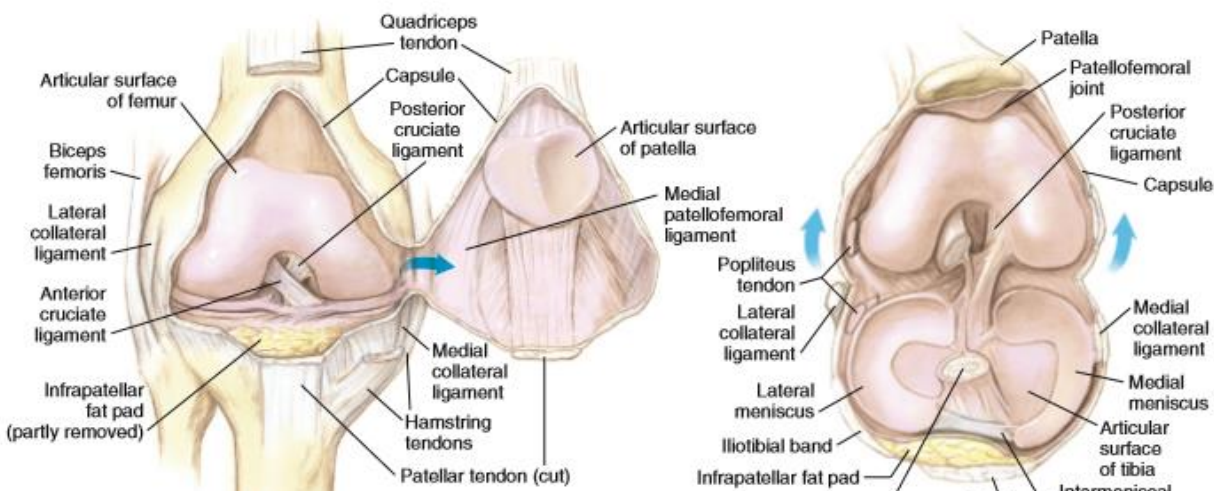
Još relativno nedavno, 70ih godina 20.stoljeća, dio ortopeda je smatrao kako su menisci zakržljale strukture u zglobu koljena koje imaju malu ili nikakvu ulogu u njegovu funkcioniranju te su tretirali čak i male rupture meniska potpunom meniscektomijom. Od tada pa do danas, znanje o funkciji meniska i načinima liječenja ozljeda meniska su značajno napredovali. Različite dugoročne studije su dokazale da potpuna meniscektomija negativno utječe na funkciju zgloba i povećava vjerojatnost degeneracije zglobne hrskavice. Upravo ti štetni učinci gubitka meniska na funkciju zgloba su potaknuli ortopede i druge znanstvenike da potraže načine kojima mogu potaknuti cijeljenje ozljeda meniska ili njihovu zamjenu⁴.

Cilj ovog preglednog rada jest na osnovi suvremenih spoznaja iz literature iznijeti današnja znanja i stavove o transplantaciji meniska.

4. KOLJENO

4.1. ANATOMIJA

Zglob koljena je najveći sinovijalni zglob našeg tijela, pokretač tijela te također i zglob koji se najčešće ozljeđuje¹. Povezuje potkoljenicu i natkoljenicu, a sastoji se od tri funkcionalna odjeljka koji skupa čine kompleksan dinamičan zglob². Zglobna tijela su kondili femura i kondili tibije, a u zglobu koljena osim njih sudjeluje i patela, pa govorimo o femoropatelnom zglobu¹. Kondili femura divergiraju distalno i prema natrag i pri tomu je lateralni kondil sprijeda širi nego straga, a medijalni kondil je jednolike širine. U transverzalnoj su ravnini kondili zavijeni oko sagitalne osi, a medijalni je kondil još zavijen i oko vertikalne osi (rotacijski zavoj)¹. Zglobna čahura je mlohava i široka, sprijeda i postranično je tanka, a pojačavaju je različite sveze². U prednji dio zida čahure, tj. u tetivu m. quadriceps, umetnuta je patela. Ona je najveća sezamska kost u tijelu koja služi kao točka oslonca za m. quadriceps prilikom ekstenzije koljena, štiti koljeno te poboljšava premazivanje i nutriciju³. Kretnje u zglobu koljena omogućuju pasivni i aktivni stabilizatori koljena. Pasivni stabilizatori su ligamenti, pri čemu su najvažniji prednji i stražnji ukriženi ligamenti, te unutarnji i vanjski pobočni (kolateralni) ligamenti⁴.



Slika 1. MENISCI I LIGAMENTI KOLJENA.

A. pogled sprijeda B. pogled odozgora

(preuzeto iz: Miller MD i sur: *Orthopaedic surgical approaches*, Philadelphia, 2008., Saunders)

Ukrižene sveze leže intrakapsularno, ali ekstraartikularno, te održavaju stalan doticaj zglobnih ploha prilikom rotacije¹. Pasivni stabilizatori patele su patelarni ligament, te medijalni i lateralni retinakulum (vezivna pregrada). Menisci su također vrlo važni pasivni stabilizatori. Aktivni stabilizatori koljena su mišići među kojima su najvažniji četveroglavi mišić, m. quadriceps, s prednje strane, grupa ishiokruralne muskulature sa stražnje strane te grupa aduktora s unutarnje strane koljena⁴.

4.2. BIOMEHANIKA

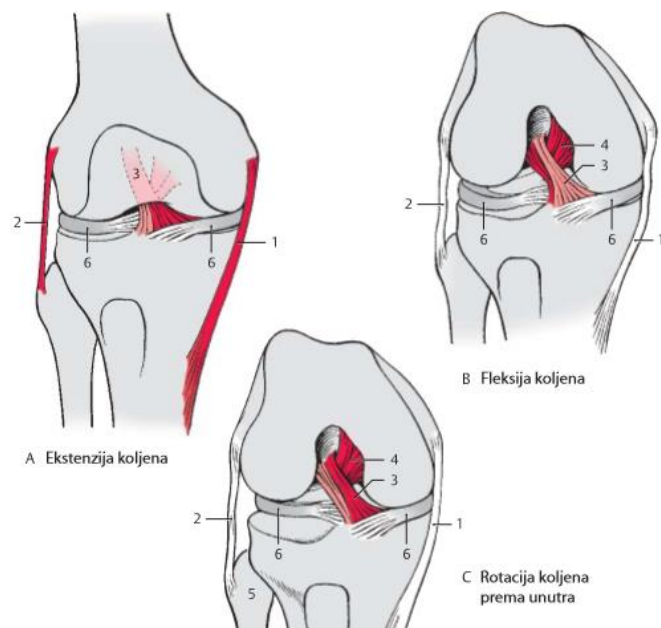
Tijekom kretanja koljeno podnosi impresivna opterećenja dok istovremeno izvodi precizne pokrete i omogućava relativno stabilan mehanizam za učinkovito hodanje na dvije noge. Ono kontrolira centar tjelesne mase i stav tijekom izvođenja dnevnih aktivnosti, što pak zahtijeva velik opseg pokreta u sve tri dimenzije zajedno sa mogućnošću podnošenja visokih sila². U vidu mehanike, zglob koljena je sastavljen od kutnog i obrtnog zgloba⁶. Gledajući koljeno u sagitalnoj ravnini vidimo da su lukovi femoralnih kondila puno duži nego što je antero-posteriorna dužina tibijalnog platoa što znači da bi se femur „otkotrljao“ sa tibije puno prije nego bi se dosegao maksimalan stupanj fleksije kada bi se ista odvijala samo valjanjem. No, to se ne događa iz razloga što femur istovremeno kliže prema naprijed dok se valja prema straga².

Oko poprječne osi se u koljenskom zglobu ostvaruju pokreti fleksije i ekstenzije. U položaju fleksije obavljaju se i pokreti rotacije oko osi potkoljenice¹. Pokreti u medijalnom i lateralnom tibiofemoralnom odjeljku su različiti. Lateralni pokreti obuhvaćaju i rolanje i klizanje femura po tibiji, dok se medijalno događa samo klizanje². Koljeno je moguće aktivno ekstenzirati do 0° (neutralni položaj). Pasivno je moguća hiperekstenzija do 5° stupnjeva, a sve preko 15° smatra se patološkom hiperekstenzijom. Aktivna fleksija koljena je izvediva od 0° do 135°, dok je pasivno moguća i do 160°. Ekstenzija koljena uvijek je praćena vanjskom rotacijom od oko 5°⁶. Stupanj rotacije u koljenu je dosta malen te je ona usko povezana s pokretima fleksije i ekstenzije, tj. stupanj rotacije ovisi o stupnju fleksije ili ekstenzije². Tijekom cijelog opsega kretanja u koljenskom zglobu je usklađeno djelovanje ukriženih i

pobočnih sveza, a sve je to usklađeno i s funkcijom meniska koljena⁶. Ligamenti imaju veliku ulogu u ograničavanju mobilnosti jer ograničavaju zglob u ekstremnim pokretima i osiguravaju proprioceptivne povratne informacije. Na taj način oni pomažu u koordinaciji usklađivanja mišićne aktivnosti prilikom pokreta. Kolateralne ligamente možemo smatrati sensorima za varus i valgus sile u koljenu, a ukrižene ligamente za pomake tibije. No, prilikom obavljanja svakodnevnih aktivnosti, opterećenja su uglavnom puno kompleksnija. Često se javlja sila u kombinaciji s rotacijom pri čemu onda više struktura u zglobu i oko njega surađuje u održavanju stabilnosti².

Slika 2.

A - Pri ispruženom koljenu napete su obje kolateralne sveze (1,2) i prednji dio prednjeg ukriženog ligamenta (3). Pri ekstenziji kondili femura kliču u krajnji položaj i pri tomu se širi medijalni kolateralni ligament (1). U zadnjih 10° ekstenzije, prije krajnjeg položaja, javlja se završna rotacija od oko 5°. Ta kretnja je uvjetovana napetošću prednjeg ukriženog ligamenta, oblikom medijalnog kondila femura, djelovanjem iliotibijalnog traktusa. U tom su pokretu potpuno napeta oba kolateralna ligamenta. Završna rotacija može biti nadopunjena i vanjskom rotacijom tibije, a na uporišnoj nozi nastaje blaga rotacija natkoljenice prema unutra. U „zaključanom“, potpuno ekstenziranom koljenu su napete i kolateralne (1,2) i ukrižene sveze¹, a zglobne površine femura pritišću na prednje rogove meniska².



Slika 2. LIGAMENTI I MENISCI PRILIKOM POKRETA KOLJENA

(preuzeto iz: *Platzer W. Priručni anatomski atlas u tri sveska. Prvi svezak-Sustav organa za pokretanje*. 10.izdanje. Zagreb: Medicinska Naklada; 2011)

B - Pri flektiranom koljenu su gotovo sve sveze koljena mlohave. U položaju fleksije su mogući pokreti rotacije koje usklađuju ukrižene sveze. Prilikom fleksije se femur odiže sa prednjih rogova meniska pri čemu dolazi do kontakta između posteriornih dijelova femoralnih kondila i tibijalnog platoa i stražnjih rogova meniska²

C - Opseg rotacije prema unutra je veći nego opseg rotacije prema van, a u rotacijskim pokretima se po tibiji kreću femur i menisci (6). Prilikom pokreta fleksije i ekstenzije se femur kreće klizeći po meniscima¹.

Tijekom hodanja je opterećenje na tibiofemoralni zglob 2-4 puta veće od tjelesne težine čovjeka dok opterećenje na patelofemoralni zglob ne prelazi više od 50% tjelesne težine. Opterećenje na zglob se povećava ozljedom meniska, zglobne hrskavice ili subhondralnog dijela kosti². Vertikalna sila na koljeno se raspoređuje preko određenog područja unutar zgloba te se stvara tlak uslijed kontakta (kontakt-stres). Taj tlak ovisi, osim o jačini opterećenja, i o veličini i obliku kontaktne površine preko koje se to opterećenje raspoređuje. Potpuno usklađena zglobna površina bi omogućila najveće područje kontakta i na taj način minimalizirala opterećenje, ali to nije slučaj s koljenskim zglobom². Zglobne površine između tibije i femura su podudarnije na medijalnoj strani na što trebamo misliti prilikom meniscektomije, jer upravo nesklad zglobnih površina između femura i tibije usklađuju menisci i na taj način povećavaju područje preko kojeg se raspoređuje opterećenje⁶. Kod nedostatka meniska opterećenje se prenosi preko manjeg područja zglobne hrskavice i to je razlog povećane učestalosti degeneracije koja prati meniscektomije². Naime, u literaturi se navodi kako potpuno odstranjenje, tj. potpuna meniscektomija lateralnog meniska smanjuje kontaktnu površinu zglobnih tijela za 45% do 50%, čime se povećava opterećenje koljenskog zgloba po jedinici površine za čak 235% do 335%¹¹.

5. MENISCI

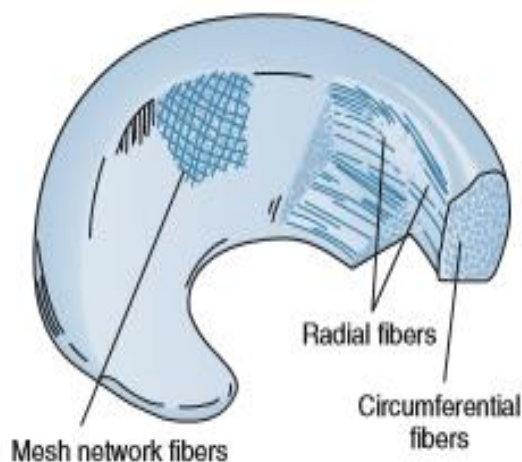
Menisci su polumjesečaste, intrakapsularne, vezivno-hrskavične strukture koljena.³

5.1. ANATOMIJA

Medijalni menisk je gotovo polumjesečastog oblika dok je lateralni kružnog oblika i pokriva veću površinu tibijalnog platoa (medijalni - 50% medijalnog dijela platoa, a lateralni - 70% lateralnog dijela). Proksimalne površine meniska su glatke i konkavne i u kontaktu su sa zglobnom hrskavicom kondila femura. Distalne površine su također glatke, ali ravne, te leže na tibijalnoj zglobnoj površini². Prednji i stražnji rog meniska imaju hvatište na tibijalnom platou. Vanjski rub meniska je zadebljan i vezan uz zglobnu čahuru dok se prema sredini zgloba stanjuje i oblikuje u tanak slobodan rub. Stoga menisci na presjeku imaju oblik klina (sječiva sjekire)¹². Periferni dio oba meniska je rubno vezan koronarnim ligamentima uz gornju površinu tibije. Medijalni menisk je čvrsto vezan i uz duboki sloj medijalnog kolateralnog ligamenta što ograničava njegovu mobilnost u odnosu na lateralni menisk. Zbog tog načina fiksacije se teže izmiče i to je razlog njegovim češćim ozljedama. Lateralni menisk je morfološki više promjenjiv po veličini, debljini, obliku i pokretljivosti. Stražnji rog lateralnog meniska je vezan uz femur prednjim (Humphreyev) i stražnjim (Wrisbergov) meniskofemoralnim ligamentima. Ta dva ligamenta skupa s tetivom m. popliteus kontroliraju pokrete lateralnog meniska⁴. Gupte i sur. su 2003. godine pregledom niza kadaveričnih koljena došli do zaključka da gotovo uvijek postoji postoji barem jedan meniskofemoralni ligament u koljenu, a samo ponekad postoje oba⁸. Prednji rogovi medijalnog i lateralnog meniska su međusobno povezani transverzalnim intermenisecalnim ligamentom. Smatra se da on ograničava kretanje meniska prema naprijed i prema natrag prilikom opterećenja koljena i da regulira položaj meniska u odnosu na tibijalni plato prilikom rotacija tibije¹³.

5.2. HISTOLOGIJA

Normalan, zdrav ljudski menisk se sastoji od dviju osnovnih komponenata, a to su voda i organske tvari u omjeru 70% : 30%. Više od 78% organske tvari čini kolagen, 8% čine nekolagenski proteini i 1% heksozamini⁹. Osnovu meniska čini kolagen tipa I i upravo je ta vrsta kolagena osnova koja čini kvalitativnu razliku između hrskavice meniska i hijaline hrskavice koja je građena uglavnom od kolagena tipa II. U ekstracelularni matriks su “uronjene” stanice (fibrohondrociti) koje su zadužene za sintezu i održavanje ekstracelularnog matriksa. Mreža kolagenih vlakana pruža se kroz tri razine meniska, pa tako razlikujemo površinski, srednji i duboki sloj. Površinski sloj kolagenih vlakana je poslagan radijalno, te mu je svrha štititi menisk od pucanja. U srednjem sloju je kolagen poslagan cirkumferentno, te štiti menisk od opterećenja koje nastaje prilikom skakanja ili stajanja dok je najdublji sloj kolagenih niti ustrojen tako da su kolagene niti poredane paralelno. Ovakav ustroj kolagena određuje skelet i oblik meniska, no



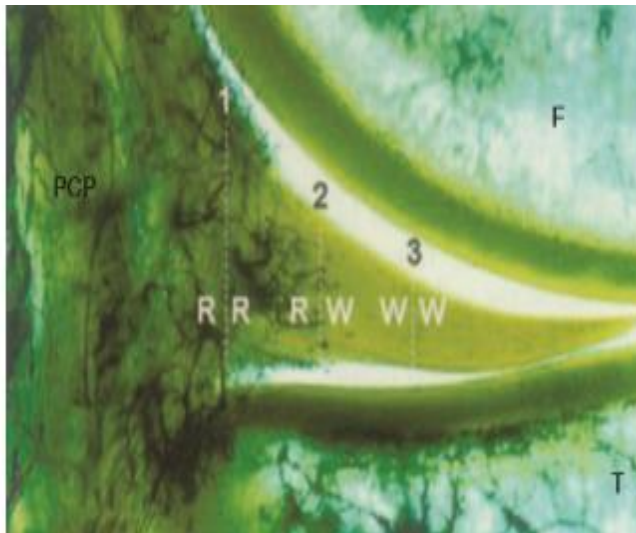
Slika 3. **RASPORED KOLAGENIH VLAKANA U MENISKU**

(preuzeto iz: Bollough PG i sur. The strength of the menisci of the knee as it relates to their fine structure. J Bone Joint Surg Br. 1970; 52:564-67.)

ništa manje nisu važne ni ostale manje zastupljene komponente, kao što su primjerice glikoproteini i proteoglikani. Naime, iako čine svega 1% tekućeg medija meniska, upravo su oni zaslužni za njegovu čvrstoću i elastičnost⁹. Starenjem se mijenja struktura meniska, čime se također mijenja i njihova mogućnost odupiranja silama, posebice tenzijskim².

5.3.VASKULARIZACIJA

Vaskularizacija meniska je ograničena uz periferiju. Menisk je vaskulariziran od strane gornjih i donjih ogranaka medijalne i lateralne genikularne arterije koji tvore perimeniscealni kapilarni splet koji opskrbljuje krvlju kapsularna tkiva koljena. Pri rođenju je menisk u cijelosti vaskulariziran, a do dobi od 10 godina vaskularizacija se smanji na 10 do 25% periferije lateralnog meniska i



Slika 4. **TRI ZONE VASKULARIZACIJE MENISKA**

1. RR(crvena) 2. RW (crveno-bijela) 3. WW (bijela)

(preuzeto iz: Canale ST, Beaty JH. Campbell's operative orthopaedics. 11. izdanje. Philadelphia, 2008, Elsevier.)

10 do 30% periferije medijalnog meniska³. Još 1990. godine su Renstrom i Johnson izvijestili o smanjenju vaskularizacije meniska za 20% do 40. godine u odnosu na postojeću vaskularizaciju do tada, što se smatra posljedicom podnošenja velikih opterećenja tijekom godina¹³. Menisk je s obzirom na opskrbljenost krvlju podijeljen u tri zone: crvena ("red" ili Henschenova perikapsularna) zona predstavlja perifernu, vaskulariziranu zonu meniska, crveno-bijela (red-white) zona je prijelazna, a bijela (white) zona predstavlja unutarnji avaskularni dio meniska i prehrana tog dijela meniska se odvija isključivo difuzijom hranjivih tvari iz sinovijalne tekućine¹⁴. Upravo zbog te razlike u vaskularizaciji tkiva meniska periferne ozljede imaju mogućnost zadovoljavajućeg zacjeljivanja, posebice nakon kirurških intervencija. Ozljede slabo vaskulariziranih ili avaskularnih zona uglavnom zahtjevaju resekciju meniska⁷.

5.4.BIOMEHANIKA

Uloga meniska u koljenskom zglobu je višestruka. Naime, menisk pomaže pri raspodjeli i prijenosu opterećenja u koljenu prilikom hodanja i stajanja, apsorbira udarce, služi kao sekundarni stabilizator koljena (posebno stražnji rogovi), osigurava lubrikaciju zgloba, hrani i

štiti zglobnu hrskavicu, osigurava sukladnost zglobnih ploha, povećava kontaktnu površinu te onemogućuje ekstremnu fleksiju i ekstenziju⁹. U novije se vrijeme sve više spominje proprioceptivna uloga meniska, no za sada je ta uloga meniska nedovoljno istražena i opisana¹⁰. Prilikom pokreta u zglobu koljena, gibaju se i menisci – prema naprijed u ekstenziji, a prema straga u fleksiji. Prenose otprilike 50% opterećenja koje se prenosi kroz koljenski zglob u ekstenziji i oko 85% pri fleksiji koljena od 90°⁴.

5.5.MEHANIZAM OZLJEDE

Ozljede meniska, posebice one koje su posljedica sportskih aktivnosti, obično su uzrokovane rotacijskim silama. Čest mehanizam ozljede je i djelovanje postraničnih sila na flektirano koljeno. Kada je stopalo fiksirano, a femur u unutarnjoj rotaciji, djelovanje lateralne sile na flektirano koljeno može dovesti do ozljede medijalnog meniska. Obrnuto, kada je femur u vanjskoj rotaciji, a na flektirano koljeno djeluje medijalna sila, može doći do ozljede lateralnog meniska⁴.

Rupture meniska su jedne od najčešćih ozljeda koljenskog zgloba. Čine oko 75% intraartikularne patologije koljena¹³. Medijalni menisk se ozljeđuje i do 4 puta češće nego lateralni, osobito njegov stražnji rog, dok se lateralni ozljeđuje češće udruženo s ozljedom prednjeg ukriženog ligamenta³.

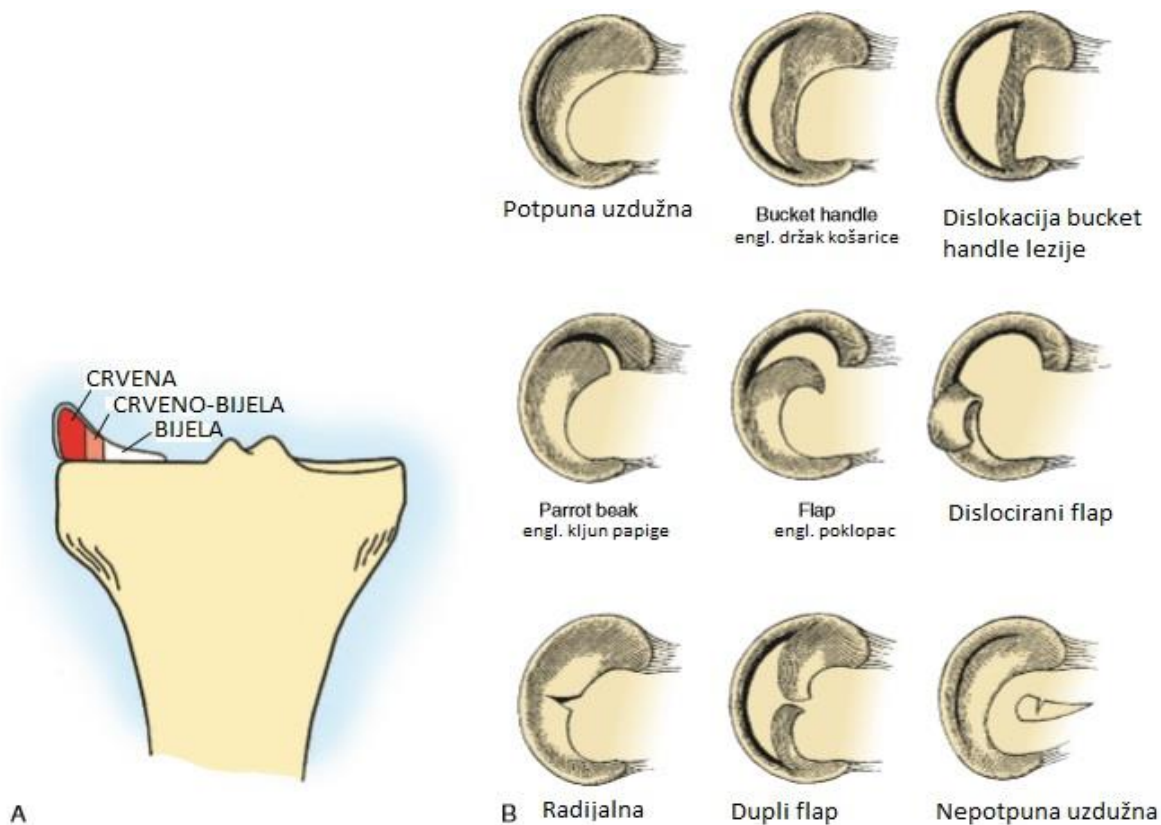
5.6.VRSTE OZLJEDA

Godišnja incidencija ozljeda meniska je 60-70 na 100 000 koljena. Ozljede su kod muškarca 4 puta zastupljenije od ozljeda kod žena. Najčešće su vertikalne ruptures meniska i to najviše kod pacijenata u 4. desetljeću života, dok se horizontalne ruptures češće nađu kod pacijenata u 5. desetljeću života. Dokazano je da povećana tjelesna težina i varus koljena povećava rizik za rupturu medijalnog meniska³⁶.

Razlikujemo traumatske, degenerativne i kombinirane ozljede meniska. Traumatske ozljede meniska se često javljaju kod sportski aktivne mlađe populacije, dok se

degenerativne ozljede meniska javljaju uglavnom kod starijih pacijenata i mogu imati podmakao tijek³. Ruptura meniska može se javiti kao izolirana ozljeda ili udružena s drugim ozljedama koljena (npr. zlokobni trijas - ozljeda medijalnog kolateralnog ligamenta, medijalnog meniska i prednje ukrižene sveze). Ruptura stražnjeg roga meniska je češće udružena s rupturom prednje ukrižene sveze, a rupturi u obliku flapa (engl. poklopac) su češće povezane sa degenerativnim promjenama kondila³⁶.

Ozljede možemo podijeliti s obzirom na lokaciju u odnosu na vaskularizaciju, poziciju, izgled i orijentaciju³.



Slika 5. KLASIFIKACIJA OZLJEDA MENISKA

A. Zone vaskularizacije – crvena ima najveći potencijal za cijeljenje, dok bijela zona nema potencijala niti za cijeljenje niti za poboljšanje

B. Izgled i orijentacija ozljeda meniska

(A-modificirano iz: Miller MD, Warner JJP, Harner CD. Meniscal repair. In Fu FH , Harner CD, Vince KG, editors. Knee Surgery. Baltimore, 1994, Williams & Wilkins; B-preuzeto iz: Tria AJ, Klein KS. An illustrated guide to the knee. New York, 1992, Curchill Livingstone, p 616.)

5.7.TERAPIJA OZLJEDE

Ukoliko kod pacijenta nije prisutno oticanje koljena, blokada ili neke druge mehaničke tegobe prilikom pokreta, posebice kada govorimo o degenerativnim ozljedama, ozljedu možemo liječiti konzervativno. Kod mlađih pacijenata s akutnom rupturom, mehaničkim tegobama ili ukoliko se ozljeda ne poboljšava konzervativnim načinom liječenja pristupamo operacijskom liječenju. Rupture koje nisu podobne za šivanje se najbolje liječe parcijalnom meniscektomijom. Kompleksne, degenerativne i radijalne/centralne ozljede se liječe parcijalnom meniscektomijom uz minimalno odstranjenje tkiva meniska. Na taj način se nastoji što više minimalizirati povećanje opterećenja na zglobnu hrskavicu koje slijedi nakon toga. Iako je niz godina metoda liječenja rupture meniska bila subtotalna meniscektomija sve do vaskularizirane zone, ubrzo se uvidjelo da se menisk ne regenerira nego samo reparira i može narasti najviše do jedne trećine svog normalnog volumena što je nedovoljno za njegovu normalnu funkciju¹².

Potpuna medijalna meniscektomija dovodi do smanjenja kontaktne površine za 50-70% i povećanja opterećenja na mjestu kontakta za 100%, a potpuna lateralna meniscektomija uzrokuje 40-50% manju kontaktnu površinu i čak 200-300% veće opterećenje na mjestu kontakta. Parcijalna meniscektomija u iznosu od svega 10% površine meniska rezultira s povećanjem opterećenja na mjestu kontakta za 65%. Povećanje opterećenja na mjestu kontakta ovisi i o vrsti meniscektomije. Nakon meniscektomije cijelom dužinom dolazi do većeg pritiska na hrskavicu nego nakon meniscektomije prednjeg ili stražnjeg roga u istom postotku odstranjene površine meniska¹⁵. Zato meniscektomiju treba izbjegavati kada god je to moguće, a ako se meniscektomija mora učiniti za preporučiti je da bude što poštenija, da se odstrani što manji, samo rupturirani dio meniska¹³.

Zlatni standard za liječenje ozljeda meniska je „inside-out“ tehnika šivanja rupture meniska s vertikalnim „madrac“ šavovima (pri liječenju ozljede medijalnog meniska treba paziti na nervus saphenous, a pri liječenju lateralnog na nervus peroneus). Nažalost, nije moguće zašiti svaku rupturu meniska. Za šivanje rupturiranog meniska neophodno je poznavanje njegove vaskularizacije. Kako je za cijeljenje rupturiranog meniska neophodna opskrba krvlju utvrđeno je da je za šivanje najpogodnija crvena (red) zona, a nešto manje pogodna crveno-bijela (red-white) zona. Pri odluci o šivanju meniska važna je i vrsta rupture. Za šivanje su najpogodnije

uzdužne ruptуре od 1-2 cm dužine u vaskularnoj zoni i ruptуре na meniskokapsularnom spoju. Važna je i kvaliteta samog meniska koji ne smije biti rastrgan ili degenerativno promijenjen¹¹. Za šivanje meniska su najpogodniji mlađi pacijenti (ispod 40, a po nekim autorima i do 50 godina starosti) sa svježom ozljedom meniska (po mogućnosti do 2 mjeseca), bez ozljede ukriženih ligamenata ili uz rekonstrukciju u istom aktu¹³. Kimura i suradnici su pokazali da je zbog svoje povećane mobilnosti kod lateralnog meniska s rupturom u predjelu tetive popliteusa bolje učiniti subtotalnu meniscektomiju ili šivanje meniska nego parcijalnu meniscektomiju zato što sa parcijalnom meniscektomijom dodatno povećavamo mobilnost lateralnog meniska i na taj način povećavamo nestabilnost koljena i trenje između unutarnjih struktura u koljenu³⁷.

Budući da je uloga meniska u koljenskom zgloбу vrlo važna, nastoji se novim operacijskim tehnikama zamijeniti oštećeno tkivo³. Iz eksperimenata koje je proveo R. J. Webber³³ došlo se do zaključka da stanice meniska imaju mogućnost rasta u kulturi tkiva. Na osnovu toga je K. R. Stone 1986. godine razvio prototip predloška za rekonstrukciju meniska nazvan predložak za regeneraciju kolagena³⁴. Taj predložak se sastojao od glikozaminoglikana (građevni elementi hrskavice) i dizajniran je tako da ima pore u koje stanice mogu urasti. Predložak je uspjevao ostati u koljenu dovoljno dugo da u njega urastu stanice meniska³⁴. Bio je testiran na životinjama, a nedugo potom i u ljudi i pronađeno je da uspješno zamjenjuje izgubljene dijelove tkiva meniska³⁵. 2009. godine je postao široko dostupan u Europi. Međutim, kod pacijenata kojima je odstranjena velika količina tkiva meniska predložena je ipak transplantacija cijelog netaknutog meniska³⁵.

Transplantacija meniska je još uvijek prilično kontroverzna tehnika liječenja i sve druge opcije liječenja moraju biti iscrpljene prije nego li se pribjegne transplantaciji³. Prva transplantacija homolognog presatka u čovjeka je obavljena 1984. godine od strane Milachowski i sur. Od tada pa do danas u literaturi su prikazani brojni slučajevi transplantacije meniska³⁸. Nedavni sustavni pregled literature je izvjestio o 1300 slučajeva, iako će konačan broj pacijenata vjerojatno biti puno veći. Operacija se primarno izvodi za ublažavanje boli u meniscektomiranom odjeljku koljena, a smatra se da ti simptomi proizlaze iz biomehanički „preopterećenog“ koljena. Dosadašnji rezultati su ohrabrujući, ali još nisu provedena randomizirana kontrolirana klinička ispitivanja³⁹. U sustavnom pregledu literature je pokazano poboljšanje srednjeg rezultata Lysholm upitnika⁴⁰ s 56 prije operacije na 83 na zadnjem pregledu

(srednji prosjek praćenja pacijenta je 5.1 godina; raspon 1-20 godina)⁴¹. Autori su također pokazali da su rezultati drugih upitnika korištenih za evaluaciju rezultata operacije poboljšani u istoj mjeri na zadnjem praćenju, što je prikazano i u drugim trenutno dostupnim izvješćima³⁹. Prosječno vrijeme preživljenja transplantata je oko 16 godina¹⁶. Prijenos bolesti i imunološko odbacivanje se navode kao moguće komplikacije, iako se smatraju gotovo nemogućima¹⁸.

5.8.INDIKACIJE I KONTRAINDIKACIJE ZA TRANSPLANTACIJU MENISKA

Većina ljudi kojima je učinjena meniscektomija već imaju određene degenerativne promjene¹⁶. Nekoliko ranih izvješća pokazuju učestalije podbacivanje transplantiranog meniska kod ljudi koji imaju degenerativne promjene hrskavice koje nisu obrađene prije samog akta transplantacije¹⁷. Stoga, standardna ortopedska literatura preporučuje da se transplantacija meniska izvodi samo kod pacijenata ako su mladi i nemaju degenerativnih promjena hrskavice¹⁷.

Najnovije objavljene indikacije za transplantaciju su¹⁷:

- prijašnja meniscektomija (posebice lateralna)
- dob manja od 50 godina
- bol u meniscektomiranom odjeljku koljena
- bez radioloških dokaza o degenerativnim promjenama zgloba
- >2mm prostora između tibije i femura na postero-anteriornim radiološkim snimkama zgloba u stojećem položaju s koljenom u fleksiji pod 45°
- bez ili samo minimalno vidljivi defekti na kondilima tibije ili femura
- normalna osovina koljena

Kontraindikacije za transplantaciju meniska su¹⁷ :

- uznapredovala artroza koljena (zaravnjenje femoralnog kondila, pojačan konkavitet tibijalnog platoa, osteofiti na rubovima koji sprječavaju anatomske pozicioniranje presatka)
- nekorigiran varus ili valgus koljena
- nekorigirana nestabilnost koljena
- defekt prednjeg ukriženog ligamenta
- artrofibroza koljena
- značajna mišićna atrofija
- prethodna infekcija zgloba s naknadnom artrozom
- simptomatski značajno propadanje patelofemoralne zglobne hrskavice
- gojaznost (BMI >30)
- profilaktički postupak (asimptomatski pacijent bez oštećenja zglobne hrskavice)

Mnogi ortopedi se ne slažu s navedenim kontraindikacijama i zalažu se za transplantaciju meniska u kombinaciji s popravkom hrskavice, rekonstrukcijom prednjeg ukriženog ligamenta ili osteotomijom kod bolesnika s dokazima o pojavi artroze, nestabilnosti zgloba ili angularnim deformitetima¹⁶. Također, prihvatljivi stupanj oštećenja zglobne hrskavice je diskutabilan. Oštećenje hrskavice cijelom njenom debljinom može pružiti potencijalno loš okoliš za transplantat u biomehaničkom smislu. Tradicionalno, opsežna oštećenja zglobne hrskavice su bila kontraindikacija za transplantaciju³⁸. No, Stone i suradnici su 2010. godine dokazali da su rezultati transplantacije meniska kod bolesnika s artritičkim promjenama bili slični onima prethodnih izvješća o transplantaciji meniska kod pacijenata bez artritisa, sve dok su ta oštećenja zglobne hrskavice riješena u istom operacijskom aktu kada i transplantacija. U istom radu, uspjeh transplantacije nije bio povezan s angularnim deformitetima¹⁶.

5.9.PRIPREMA TRANSPLANTATA

5.9.1.OBRADA TKIVA MENISKA

Transplantaciju meniska možemo učiniti ili duboko smrznutim ili svježim homolognim presatkom s kadavera. Osim presađivanja homolognog presatka, na raspolaganju stoje i sintetski menisci, a indikacijsko područje je slično³¹. Postupci za pripremu, sterilizaciju i pohranu presatka se razlikuju od centra do centra. Neki ortopedi, osobito u Europi, preferiraju sami uzimati presadak u sterilnim uvjetima i koristiti ga dok je još svjež, obično u roku od dva tjedna. S druge strane, neki američki centri preferiraju uzimanje presatka izvan sterilnog okruženja operacijske dvorane, a zatim obavljaju sterilizacijsko pranje¹⁸. Ti presatci se onda pakiraju i čuvaju na -80°C sve do transplantacije. Da bi se smanjio rizik od prijenosa bolesti, u prošlosti se koristilo ozračivanje transplantata kako bi se poboljšala sterilizacija¹⁸. Međutim, pokazalo se da ozračivanje transplantata razgrađuje većinu tkiva meniska na bazi kolagena, te on postaje osobito osjetljiv¹⁹. Tehnike očuvanja tkiva kao što su krioprezervacija i sušenje zamrzavanjem pokazale su se od male koristi i većinom su napuštene, osim u par banaka tkiva¹⁸.

5.9.2.ODREĐIVANJE VELIČINE TRANSPLANTATA

Podudaranje veličine donorskog meniska s primateljevim koljenom je od ključne važnosti za uspjeh same transplantacije²⁰. Istraživanja Pollarda i suradnika govore o radiografskom mjerenju veličine transplantata i prema njima se veličina meniska temelji na širini tibijalnog platoa²¹. Međutim, varijabilnost položaja koljena i smjera rendgenske zrake, kao i sama ljudska pogreška pridonose netočnosti ovih mjerenja. Određivanje veličine pomoću magnetske rezonance je puno preciznija tehnika²². Pokazalo se da je podudaranje po spolu, visini i težini gotovo jednako točno kao i radiografske tehnike i stoga su ovaj način određivanja veličine transplantata usvojili brojni svjetski centri²³.

5.10. OPERACIJSKA TEHNIKA TRANSPLANTACIJE MENISKA

Do sada su opisani brojni načini izvođenja transplantacije meniska, no svi ti načini su operativno zahtjevni¹⁸. Transplantacija meniska može biti izvedena artroskopski, otvorenim pristupom ili kombinacijom oba²⁴. Prednosti artroskopskog načina su niži morbiditet, nema prekida kolateralnih ligamenata i zbog svega navedenog brža rehabilitacija. S druge strane, artroskopska tehnika je zahtjevnija i moguće dugotrajnija. Što se tiče fiksacije presatka, transplantacija može biti izvedena koristeći koštane mostove koji spajaju robove, koštane usatke, pričvršćivanjem za meka tkiva ili sidrenim šavovima²⁵. Koristiti ili ne koštane usatke za fiksaciju je i dalje kontroverzno pitanje. Iako postoje izvješća o dobrim kliničkim i biomehaničkim rezultatima korištenja koštanih usadaka²⁶, nedavno je istaknutno da njihova uporaba ne daje ništa bolje rezultate od fiksacije šavovima²⁷. U prilog tome, nekolicina istraživanja je iznijela dobre kliničke rezultate sa fiksacijom transplantata šavovima²⁸. Povrh svega, uporaba koštanih usadaka zahtijeva puno preciznije određivanje veličine transplantata, može povećati stopu degeneracije zglobne hrskavice ukoliko se neprikladno postavi kao i povećati rizik za imunološki odgovor domaćina²⁵. Artroskopska transplantacija meniska bez koštanih usadaka je uvedena u kliničku praksu nakon brojnih anatomskih istraživanja između siječnja 2000. godine i travnja 2001. godine na kadaverima u Barceloni. Detaljna anamneza, klinički pregled i dodatne slikovne dijagnostičke metode (RTG, MRI) su nužni kako bi mogli izabrati prikladnog pacijenta za ovaj zahvat²⁹. Korištenje koštanih usadaka je pokazalo dobre *in vivo* kliničke i *in vitro* biomehaničke rezultate. Dapače, neke *in vitro* studije smatraju fiksaciju koštanim usadcima boljom metodom nego bez njih³¹. Ali te biomehaničke *in vitro* studije ne uzimaju u obzir biološki kapacitet cijeljenja meniska za rubove u odnosu na koštane tunele. Transplantati koji nisu fiksirani koštanim usadcima pokazuju bolju celularnost, dominantni tip stanica, bolju organizaciju kolagena i bolju morfologiju matriksa. Također, transplantati čiji su rogovci fiksirani šavovima ne pokazuju nikakve razlike u odgovoru na maksimalno opterećenje u odnosu na one fiksirane koštanim usadcima²⁷. Jedna od studija je pokazala da stavljanje šavova prije umetanja transplantata u koljeno smanjuje učestalost lezija meniska, za razliku od postavljanja šavova nakon što je transplantat već u koljenu. To se objašnjava histološkom građom meniska, jer vertikalni šav (postavlja se izvan koljena na presadak) omogućava čvršću fiksaciju za kapsulu od horizontalnog šava (postavlja se kada je presadak već u koljenu)²⁹.

Kao komplikacije zabilježene su ekstruzija meniska i njegovo skupljanje, što može dijelom biti posljedica prečvrstog pričvršćivanja presatka za čahuru umjesto da se rekonstruiraju sveze sa tibijom³⁰.

5.11.POSTOPERATIVNO PRAĆENJE NAKON TRANSPLANTACIJE MENISKA

Postoperativno pacijenti s transplantacijom meniska nastavljaju sa specijalnim oblicima fizikalne terapije s ciljem smanjenja boli i otekline, optimiziranjem opsega pokreta i snage, dok se istovremeno izbjegavaju ozljede do zaliječenja transplantata. Većini pacijenata je dopušteno djelomično opterećenje hodom jer se smatra da to stabilizira transplantat na površini tibije³¹.

5.12.REZULTATI TRANSPLANTACIJE MENISKA

Mnogi članci izvještavaju o rezultatima transplantacije meniska. Nažalost, budući da su sve ove studije uglavnom nekontrolirane i retrospektivne teško je donijeti zaključke o učincima transplantacije meniska. Niti jedna studija za sada nije usporedila meniscektomirane pacijente koji nisu podvrgnuti transplantaciji s onima koji jesu, stoga je stvaranje bilo kakvih konačnih zaključaka za sada vrlo teško. Sustavni pregled literature je utvrdio da se dobri rani i srednje dugi rezultati kriokonzerviranih ili svježe smrznutih neozračenih transplantata mogu postići kod relativno mladog pacijenta sa samo blagim stupnjem degenerativnih promjena zglobne hrskavice koji nema prekomjernu tjelesnu težinu i ima stabilnu, mehanički poravnatu os noge ukoliko je transplantat odgovarajuće veličine mjereno radiografski, a rogov meniska su fiksirani za kost³². Najvažnije pitanje vezano uz transplantaciju meniska je pomaže li ona u očuvanju hrskavice kod meniscektomiranih pacijenata⁴¹. Ovo pitanje je također bitno i za znanstvenu vjerodostojnost transplantacije meniska kao prikladnog izbora liječenja. Unatoč tome, trenutno postoji mali broj dokaza koji idu tome u prilog³⁸. Sekiya i suradnici su uspoređivali pacijentovo zdravo koljeno s koljenom kojemu je transplantiran menisk i pri tome promatrali promjene u širini

zglobnog prostora. Došli su do zaključka da nije bilo značajnih razlika između zdravog i „bolesnog“ koljena, što je bilo u skladu s još nekoliko prijašnjih studija drugih autora⁴². Međutim, neke druge studije su ipak uočile znatan gubitak zglobnog prostora nakon određenog vremena⁴³. Razne biomehaničke studije podržavaju tvrdnju da je transplantacija meniska hondroprotektivna³⁸. Stone i suradnici su objavili dugoročne rezultate transplantacije meniska s istovremenim popravkom zglobne hrskavice i prikazali prosječno vrijeme preživljavanja transplantata od 9.9 godina. Značajan napredak u smanjenju boli, povećanju aktivnosti i funkcije je zabilježen tijekom praćenja što ukazuje na značajno poboljšanje pacijentova stanja u roku od dvije godine nakon transplantacije, kao i to da se ta poboljšanja održavaju tijekom godina¹⁶. Verdonk i suradnici su 2006. godine iznijeli rezultate 10-godišnjeg praćenja 100 pacijenata koje su prve podvrgli transplantaciji meniska te došli do zaključka da se u 70% njih i nakon 10 godina zadržao efekt poboljšanja simptoma. Također su potvrdili potrebu za provođenjem prospektivne studije koja bi usporedila pacijente sa sličnim simptomima i kliničkim nalazom liječenima s i bez transplantacije te praćenima duže vrijeme uz kliničku evaluaciju u kombinaciji s objektivnim mjerenjima „sudbine“, kako samog presatka, tako i zglobne hrskavice²⁸. Brojne rasprave se vode i oko načina fiksacije presatka. Većina objavljenih studija pokazuje dobre rezultate zahvata, ali i određen stupanj ekstruzije transplantata. Presatci fiksirani samo šavovima pokazuju veći postotak ekstruzije od onih fiksiranih za kost. Iako su te razlike malene, ipak su potvrdile hipotezu studije objavljene 2014. godine gdje su Abat i suradnici prateći 88 pacijenata minimalno 3 godine usporedili postotak ekstruzije presatka kod grupe kojoj je presadak bio fiksiran samo šavovima i kod onih kojima je bio fiksiran za kost. Također su primjetili i veći postotak ruptura presatka kod pacijenata kojima je isti bio fiksiran samo šavovima, no razlika nije bila statistički značajna⁴⁵. Međutim, nema razlike u kliničkim rezultatima analiziranih studija koje su obavljene različitim metodama fiksacije presatka⁴⁶, što je također u skladu s rezultatima promatranima u Abatovom istraživanju. To se može pripisati različitim čimbenicima. Prvo, ovo istraživanje je prikazalo samo male razlike u ekstruziji presatka kod ova dva načina fiksacije⁴⁶. Drugo, rezultati ostalih istraživanja su bili u suprotnosti s ovima i pokazali su isti udio ekstruzije meniska s drugim metodama fiksacije⁴³. Treće, nisu zabilježene nikakve razlike u progresiji degeneracije hrskavice između skupine s ekstruzijom i one bez ekstruzije presatka²⁸. Nadalje, nikakve radiološke razlike između stupnja ekstruzije i stupnja suženja zglobnog prostora nisu nedavno dokumentirane⁴³. Konačno, ali i najvažnije, ekstruzija presatka obično

ostaje stabilna tijekom dugotrajnog razdoblja, a jasan klinički značaj ekstruzije još uvijek nije dokazan⁴⁴. Ovi navodi su također potkrijepljeni istraživanjem Abata i suradnika, kada nije dokazano da je stupanj ekstruzije imao učinka na funkcionalni ishod zahvata u pacijenta⁴⁵.

Postoji nedostatak dogovora između ortopeda u ključnim područjima transplantacije meniska. Pitanja koja i dalje ostaju neriješena vezana su uz indikacije, dugoročnu efikasnost, kao i određivanje veličine transplantata, obrade i načina fiksacije. No, kako god bilo, većina ortopeda se ipak slaže da transplantacija meniska može donijeti barem kratkoročnu do srednje dugu korist³².

Postoje brojne kontroverze vezane uz ovu proceduru. Do sada prezentirane serije slučajeva su vrlo heterogene s obzirom na gotovo sve aspekte transplantacije. Indikacije za operacijski zahvat se rutinski prijavljuju kao bol u menisectomyiranom odijeljku koljena, ali težina tih simptoma, količina odstranjenog meniscealnog tkiva te stupanj oštećenja zglobne hrskavice i dalje nisu jednolični. Dobna granica za pacijente koji se podvrgavaju ovoj proceduri nije konačno dogovorena iako je iz publikacija jasno da joj se rijetko podvrgavaju pacijenti stariji od 55 godina. Postoji niz tehnika očuvanja presatka, od kojih se najčešće koriste svježe smrzanje i krioprezervacija⁴⁴. Krioprezervacija se radi u nadi održavanja cjelovitosti presatka, ali nije definitivno dokazano da je bolja od ostalih tehnika.¹⁸

6. ZAKLJUČAK

Oblik i mikrostruktura meniska omogućuju učinkovitu raspodjelu oštećenja preko koljena. Ozljede meniska i meniscektomije dovode do promjena u biomehaničkoj i biokemijskoj okolini zgloba i značajni su čimbenici rizika za razvoj osteoartritisa koljena. Transplantacija meniska je relativno nova operacijska metoda osmišljena za poboljšanje biomehanike meniscektomiranog koljena. Izvodi se oko 30-ak godina, a brojne serije slučajeva su pokazale kratkoročna i dugoročna poboljšanja kod objektivnih i subjektivnih mjera ishoda s razumnim stopama komplikacija i preživljavanja presatka. Stoga se ovaj način liječenja čini pravilnom opcijom kod ispravno odabranih pacijenata.

Početkom 2011. godine je pod vodstvom prof.dr.sc. M. Jelića u KBC-u Zagreb izvedena prva transplantacija meniska u Hrvatskoj. Do danas je u toj ustanovi transplantaciji podvrgnuto svega 8 pacijenata, od čega je kod samo jednog pacijenta zahvat bio neuspješan. Ova vrsta zahvata još nije zaživjela u Hrvatskoj kao terapijska opcija, ali napretkom znanosti i tehnologije, posebice u KBC-u Zagreb, sigurno će se težiti tome. Također, nedostatak kontroliranih studija onemogućava donošenje čvrstih zaključaka o učinkovitosti ovog zahvata, te nema dovoljno dokaza u ovoj fazi kako bi se utvrdilo je li transplantacija meniska zbilja hondroprotektivna. Znanstveno rigorozne studije uz dugoročno praćenje pacijenata će vjerojatno ojačati i precizirati zaključke i preporuke vezane uz uporabu ove procedure.

7. ZAHVALE

Prije svega, zahvaljujem se svom mentoru prof.dr.sc. Mislavu Jeliću na pomoći oko izrade ovog diplomskog rada. Zahvaljujem se i svim ostalim profesorima, liječnicima i medicinskim tehničarima koji su mi tijekom ovih šest godina prenijeli svoje znanje i naučili me kako obavljati ovaj poziv za koji sam se opredijelila. Pri tome bih posebice istaknula profesore i liječnike s Katedre za kirurgiju i ortopediju Kliničkog bolničkog centra Zagreb gdje sam zbog vlastitih interesa provela najviše vremena.

Zahvalu upućujem i svim svojim prijateljima i poznanicima koji su bili uz mene svih ovih godina, posebice kolegama s godine Nikolini Bogdanić, Tomislavu Brbliću i Antoniu Marketinu koji su mi uvijek nesebično pomagali i s kojima sam učila, te prijateljici Mihaeli Lulić koja je uvijek bila tu za sve nevezano uz Medicinski fakultet.

Najviše od svih se zahvaljujem svojoj obitelji koja mi je, na sebi svojstven način, uvijek i u svemu bila najveća podrška.

8. ŽIVOTOPIS

Kristina Bičanić je rođena u Vinkovcima 17.08.1992. Osnovnu školu je završila u naselju Andrijaševci, a srednju školu u Vinkovcima (Gimnazija Matije Antuna Reljkovića, opći smjer). 2011. godine se upisala na Medicinski fakultet u Zagrebu. Od prve godine prima stipendiju Vukovarsko-srijemske županije. Aktivno u govoru i pismu se služi engleskim i njemačkim jezikom, te pasivno švedskim jezikom. Tijekom fakulteta bila je ativan član udruga CroMSIC i EMSA i sudjelovala je u njihovim brojnim akcijama i u organizaciji studentskih kongresa CROSS i ZIMS. U kolovozu 2015. godine je bila na praksi u gradu Tangerangu u Indoneziji na odjelu kirurgije. Tijekom fakulteta je najviše interesa pokazala za kirurške struke te se tome i najviše posvetila.

9. LITERATURA

1. Platzer W. Priručni anatomske atlas u tri sveska. Prvi svezak-Sustav organa za pokretanje. 10.izdanje. Zagreb: Medicinska Naklada; 2011.
2. Standing S (ed.). Gray's Anatomy-The Anatomical Basis of Clinical Practice. 41.izdanje. London: Elsevier; 2015.
3. Miller MD, Thompson SR. Miller's review of orthopaedics. 7. izdanje. Philadelphia: Elsevier; 2014.
4. DeLee JC, Drez Jr.D, Miller MD. DeLee & Drez's orthopaedic sports medicine: principles and practice. 2. izdanje. Philadelphia: Elsevier; 2003.
5. Swenson TM, Harner CD. Knee ligament and meniscal injuries.Current concepts. Orthop clin North Am. 1995; 26(3):529-46
6. Milachowski KA, Weismeier K, Wirth CJ. Homologous meniscus transplantation. Experimental and clinical results. Int Orthop. 1989; 13(1):1-11.
7. Grönblad M, Korkala O, Liesi P, Karaharju E. Innervation of synovial membrane and meniscus. Acta Orthop Scand. 1985 Dec; 56(6):484-6.
8. Gupte CM, Bull AMJ, Thomas RD, Amis AA. A review of the function and biomechanics of the meniscofemoral ligaments. Arthroscopy. 2003;19(2):161-71.
9. Rath E, Richmond JC. The menisci: basic science and advances in treatment. Br J Sports Med. 2000 Aug; 34(4):252-7.
10. Rodkey WG, Bartz RL. Basic Biology and Response to Injury. Sports Med Arthrosc Rev. 2004 Mar; 12(1):2-7.
11. McDermott ID, Amis AA. The consequences of meniscectomy. J Bone Joint Surg Br. 2006 Dec; 88(12):1549-56.
12. Keros p, Pećina M. Funkcijska anatomija lokomotornog sustava. Zagreb: Medicinska biblioteka, Naklada Ljevak; 2006; 262-73.
13. Steenbrugge F, Van Nieuwenhuysse W, Verdonk R. et al. Arthroscopic meniscus repair in the ACL-deficient knee. International Orthopaedics (SICOT). 2005; 29:109-12.
14. Brindle T, Nyland J, Johnson DL. The meniscus: review of basic principles with application to surgery and rehabilitation. J Athl Train. 2001 Apr; 36(2):160-9.

15. Atmaca H, Kesemenli CC, Memişoğlu K, Özkan A, Celik Y. Changes in the loading of tibial articular cartilage following medial meniscectomy: a finite element analysis study. *Knee Surg Sports Traumatol Arthrosc.* 2013 Dec; 21(12):2667-73.
16. Stone KR, Adelson WS, Pelsis JR, Walgenbach AW, Turek TJ. Long-term survival of concurrent meniscus allograft transplantation and repair of the articular cartilage: a prospective two- to 12-year follow-up report. *J Bone Joint Surg Br.* 2010 Jul; 92(7):941-8.
17. Noyes FR, Barber-Westin SD. Meniscus transplantation: indications, techniques, clinical outcomes. *Instr Course Lect.* 2005; 54:341-53.
18. McDermott ID. What tissue bankers should know about the use of allograft meniscus in orthopaedics. *Cell Tissue Bank.* 2010 Feb; 11(1):75-85.
19. Cheung DT, Perelman N, Tong D, Nimni ME. The effect of gamma-irradiation on collagen molecules, isolated alpha-chains, and crosslinked native fibers. *J Biomed Mater Res.* 1990 May; 24(5):581-9.
20. Dienst M, Greis PE, Ellis BJ, Bachus KN, Burks RT. Effect of lateral meniscal allograft sizing on contact mechanics of the lateral tibial plateau: an experimental study in human cadaveric knee joints. *Am J Sports Med.* 2007 Jan; 35(1):34-42.
21. Pollard ME, Kang Q, Berg EE. Radiographic sizing for meniscal transplantation. *Arthroscopy.* 1995 Dec; 11(6):684-7.
22. Haut TL, Hull ML, Howell SM. Use of roenthenography and magnetic resonance imaging to predict meniscal geometry determined with a three-dimensional coordinate digitizing system. *J Orthop Res.* 2000 Mar; 18(2):228-37.
23. Stone KR, Freyer A, Turek T, Walgenbach AW, Wadhwa S, Crues J. Meniscal sizing based on gender, height, and weight. *Arthroscopy.* 2007 May; 23(5):503-8.
24. Lubowitz JH, Verdonk PC, Reid JB 3rd, Verdonk R. Meniscus allograft transplantation: a current concepts review. *Knee Surg Sports Traumatol Arthrosc.* 2007 May; 15(5):476-92.
25. Rijk PC. Meniscal allograft transplantation part I: background, results, graft selection and preservation, and surgical considerations. *Arthroscopy.* 2004 Sep; 20(7):728-43.
26. Rodeo SA. Meniscal allografts-where do we stand?. *Am J Sports Med.* 2001 Mar-Apr; 29(2):246-61.

27. Hunt S, Kaplan K, Ishak C, Kummer FJ, Meislin R. Bone plug versus suture fixation of the posterior horn in medial meniscal allograft transplantation: a biomechanical study. *Bull NYU Hosp Jt Dis.* 2008; 66(1):22-6.
28. Verdonk PC, Demurie A, Almqvist KF, Veys EM, Verbruggen G, Verdonk R. Transplantation of viable meniscal allograft. Surgical technique. *J Bone Joint Surg Am.* 2006 Mar; 88(Suppl 1,Pt 1):109-18.
29. Alentorn-Geli E, Seijas Vázquez R, García Balletbó M, Álvarez Díaz P, Steinbacher G, Cuscó Segarra X i sur. Arthroscopic meniscal allograft transplantation without bone plugs. *Knee Surg Sports Traumatol Arthrosc.* 2011 Feb; 19(2):174-82.
30. Alhalki MM, Howell SM, Hull ML. How three methods for fixing a medial meniscal autograft affect tibial contact mechanics. *Am J Sports Med.* 1999 May-Jun; 27(3):320-8.
31. Noyes FR, Heckmann TP, Barber-Westin SD. Meniscus repair and transplantation: a comprehensive update. *J Orthop Sports Phys Ther.* 2012 Mar; 42(3):274-90.
32. Hergan D, Thut D, Sherman O, Day MS. Meniscal allograft transplantation. *Arthroscopy.* 2011 Jan; 27(1):101-12.
33. Webber RJ, York JL, Vanderschelden JL, Hough AJ Jr. An organ culture model for assaying wound repair of the fibrocartilaginous knee joint meniscus. *Am J Sports Med.* 1989 May-Jun; 17(3):393-400.
34. Stone KR, Rodkey WG, Webber RJ, McKinney L, Steadman JR. Future directions. Collagen-based prostheses for meniscal regeneration. *Clin Orthop Relat Res.* 1990 Mar; (252):129-35.
35. Stone KR. Meniscus replacement. *Clin Sports Med.* 1996 Jul; 15(3):557-71.
36. Dandy DJ. The arthroscopic anatomy of symptomatic meniscal lesions. *J Bone Joint Surg Br.* 1990 Jul; 72(4):628-33.
37. Kimura M, Shirakura K, Hasegawa A, Kobayashi Y, Udagawa E. Anatomy and pathophysiology of the popliteal tendon area in the lateral meniscus: 2. Clinical investigation. *Arthroscopy.* 1992; 8(4):424-7.
38. Smith NA, MacKay N, Costa M, Spalding T. Meniscal allograft transplantation in a symptomatic meniscal deficient knee: a systematic review. *Knee Surg Sports Traumatol Arthrosc.* 2015 Jan; 23(1):270-9.

39. Rosso F, Bisicchia S, Bonasia DE, Amendola A. Meniscal allograft transplantation: a systematic review. *Am J Sports Med.* 2015 Apr; 43(4):998-1007.
40. Lysholm J, Gillquist J. Evaluation of knee ligament surgery results with special emphasis on use of a scoring scale. *Am J Sports Med.* 1982 May-Jun; 10(3):150-4.
41. Smith NA, Costa ML, Spalding T. Meniscal allograft transplantation: rationale for treatment. *Bone Joint J.* 2015 May; 97-B(5):590-4.
42. Sekiya JK, Giffin JR, Irrgang JJ, Fu FH, Harner CD. Clinical outcomes after combined meniscal allograft transplantation and anterior cruciate ligament reconstruction. *Am J Sports Med.* 2003 Nov-Dec; 31(6):896-906.
43. Lee DH, Kim SB, Kim TH, Cha EJ, Bin SI. Midterm outcomes after meniscal allograft transplantation: comparison of cases with extrusion versus without extrusion. *Am J Sports Med.* 2010 Feb; 38(2):247-54.
44. Lee BS, Kim JM, Sohn DW, Bin SI. Review of Meniscal Allograft Transplantation Focusing on Long-term Results and Evaluation Methods. *Knee Surg Relat Res.* 2013 Mar; 25(1):1-6.
45. Abat F, Gelber PE, Erquicia JI, Pelfort X, Gonzalez-Lucena G, Monllau JC. Suture-only fixation technique leads to a higher degree of extrusion than bony fixation in meniscal allograft transplantation. *Am J Sports Med.* 2012 Jul; 40(7):1591-6.
46. Crook TB, Ardolino A, Williams LA, Barlow IW. Meniscal allograft transplantation: a review of the current literature. *Ann R Coll Surg Engl.* 2009 Jul; 91(5):361-5.