

Ekstrahepatalne manifestacije hepatitis C infekcije

Radmanović, Ivona

Master's thesis / Diplomski rad

2018

Degree Grantor / Ustanova koja je dodijelila akademski / stručni stupanj: **University of Zagreb, School of Medicine / Sveučilište u Zagrebu, Medicinski fakultet**

Permanent link / Trajna poveznica: <https://um.nsk.hr/um:nbn:hr:105:014406>

Rights / Prava: [In copyright](#)/[Zaštićeno autorskim pravom.](#)

Download date / Datum preuzimanja: **2025-01-01**



Repository / Repozitorij:

[Dr Med - University of Zagreb School of Medicine Digital Repository](#)



SVEUČILIŠTE U ZAGREBU

MEDICINSKI FAKULTET

Ivona Radmanović

**Ekstrahepatalne manifestacije hepatitis C
infekcije**

DIPLOMSKI RAD



Zagreb, 2018.

Ovaj diplomski rad izrađen je na Zavodu za gastroenterologiju, Klinike za internu medicinu KB Merkur, pod vodstvom doc.dr.sc. Anne Mrzljak, dr.med. i predan je na ocjenu u akademskoj godini 2017./2018.

Mentor: doc.dr.sc. Anna Mrzljak, dr.med.

Popis kratica korištenih u pisanju rada

ANA - antinuklearna protutijela	RF - reumatoidni faktor
B-NHL - B stanični non-Hodgkin limfom	SMA - protutijela na glatke mišiće (eng. smooth muscle actin antibodies)
DLCBL - difuzni B velikostanični limfom	SS - Sjögren sindrom
DM - diabetes mellitus	SVR - održani virusni odgovor (eng. sustained virologic response)
EHM - ekstrahepatalna manifestacija	TSH - tiroidni stimulirajući hormon
FL - folikularni limfom	UPDG - uroporfirinogen dekarboksilaza
HCC - hepatocelularni karcinom	
HCV - hepatitis C virus	
IR - inzulinska rezistencija	
ITP - idiopatska trombocitopenična purpura	
LKM - protutijela na jetrene/bubrežne mikrosome (eng. liver-kidney microsomal antibodies)	
LP - lichen planus	
MC - esencijalna miješana krioglobulinemija	
MPGN - membranoproliferativni glomerulonefritis	
MZL - limfom marginalne zone	
PAN - polyarteritis nodosa	
PCT - lat. porfiria cutanea tarda	

SADRŽAJ

SAŽETAK

SUMMARY

1. UVOD.....	1
1.1 EKSTRAHEPATALNE MANIFESTACIJE.....	2
1.2.1 PATOGENEZA EHM-a.....	2
2. LIMFOPROLIFERATIVNI POREMEĆAJI.....	5
2.1. ESENCIJALNA MIJEŠANA KRIOGLOBULINEMIJA.....	5
2.2. LIMFOM.....	8
3. DERMATOLOŠKE MANIFESTACIJE.....	10
3.1. PORPHYRIA CUTANEA TARDA (PCT).....	10
3.2. LICHEN PLANUS.....	11
3.3. PSORIJAZA.....	11
3.4. NEKROLITIČKI AKRALNI ERITEM.....	12
3.5. PRURITUS.....	12
4. AUTOIMUNI POREMEĆAJI.....	13
4.1. ASIMPTOMATSKA AUTOANTITIJELA.....	13
4.2. SJÖGREN SINDROM/SICCA SIMPTOMI.....	13
4.3. AUTOIMUNI HEPATITIS.....	14
4.4. BOLESTI ŠTITNJAČE.....	15
4.5. IMUNA TROMBOCITOPENIJA/AUTOIMUNA HEMOLITIČKA ANEMIJA.....	15
5. ENDOKRINOLOŠKE MANIFESTACIJE.....	16
5.1. INZULINSKA REZISTENCIJA I DIABETES MELLITUS.....	16
5.2. INTERAKCIJA HCV-a SA SPOLNIM HORMONIMA.....	17
6. OSTALE ORGAN SPECIFIČNE MANIFESTACIJE.....	18
6.1. OFTALMOLOŠKE BOLESTI.....	18
6.2. BUBREŽNE MANIFESTACIJE.....	18
6.3. MUSKULOSKELETNE MANIFESTACIJE.....	19
6.4. KARDIOPULMONALNE I KARDIOVASKULARNE MANIFESTACIJE.....	20
6.5. NEUROLOŠKE MANIFESTACIJE.....	21

7. ZAKLJUČAK.....	22
ZAHVALE.....	24
LITERATURA.....	25
ŽIVOTOPIS.....	34

SAŽETAK

Ivona Radmanović: Ekstrahepatalne manifestacije hepatitis C infekcije

Infekcija hepatitis C virusom je globalni javnozdravstveni problem, koji zahvaća 70 milijuna ljudi. Hepatotropna i limfotropna priroda virusa uzrokom je nastanka širokog spektra hepatalnih i ekstrahepatalnih manifestacija, zbog čega se kronična hepatitis C infekcija smatra sistemskom bolešću. Čak 40-80% pacijenata razvit će barem jednu ekstrahepatalnu manifestaciju tijekom kronične faze bolesti, štoviše one su ponekad i jedini znak hepatitis C infekcije. Najčešća ekstrahepatalna manifestacija je esencijalna miješana krioglobulinemija. Pojava ove manifestacije može imati ozbiljne posljedice, budući da se promjene mogu odraziti na proliferaciju B-limfocita i rezultirati nastankom B non-Hodgkin limfoma. Češća je ipak posljedica nastanak sistemskog vaskulitisa, uslijed kojeg se može razviti membranoproliferativni glomerulonefritis, koji može imati nepredvidiv tijek i rezultirati nastankom bubrežnog zatajenja. Pacijenti s kroničnom HCV infekcijom također imaju veću učestalost drugih ekstrahepatalnih manifestacija uključujući kožne, autoimune bolesti, endokrinološke, kardiovaskularne i neuropsihijatrijske poremećaje, koji osim što pogoršavaju prognozu bolesti, imaju znatan utjecaj i na kvalitetu života pacijenata. Za kliničare je vrlo važno da posumnjaju na ekstrahepatalne manifestacije kod pacijenata s kroničnom HCV infekcijom, jer sama spoznaja o širokom spektru ekstrahepatalnih manifestacija može pomoći ranijoj dijagnozi i pravovremenom liječenju. Ovaj rad nudi sažet prikaz ekstrahepatalnih manifestacija HCV infekcije s osvrtom na patogenezu te sistemske i organ specifične promjene.

Ključne riječi: kronična hepatitis C infekcija, ekstrahepatalne manifestacije, krioglobulinemija, limfoproliferativni poremećaji, autoimune bolesti

SUMMARY

Ivona Radmanović: Extrahepatic manifestations of hepatitis C infection

Hepatitis C virus infection is a global public health issue that affects about 70 million people. Because of its hepatotropic and lymphotropic nature, which includes a wide spectrum of hepatic and extrahepatic manifestations, chronic hepatitis C infection is considered a systemic disease. Up to 80% of patients will develop at least one extrahepatic manifestation during the chronic phase of the disease; moreover, these manifestations could be the only symptom of hepatitis C infection. The most common extrahepatic manifestation is essential mixed cryoglobulinemia, whose progress can have a severe outcome as it affects the proliferation of B-lymphocytes which in turn could cause the development of B-cell non-Hodgkin's lymphoma. More often the effect of mixed cryoglobulinemia is systemic vasculitis, on ground of which membranoproliferative glomerulonephritis may arise with an unpredictable course that can lead to end-stage kidney disease. In addition, patients with chronic HCV infection have a higher frequency of other extrahepatic manifestations including skin disorders, autoimmune diseases, endocrine and cardiovascular and neuropsychiatric disorders that may worsen their prognosis and have a significant effect on the quality of their life. It is extremely important that clinicians consider the potential of HCV to cause extrahepatic manifestations in patients with chronic HCV infection, because an awareness of the range of potential extrahepatic manifestations could facilitate earlier diagnosis and a more appropriate and timely treatment of these disorders. This paper provides a brief overview of HCV-related extrahepatic manifestations with an emphasis on pathogenesis as well as systemic and organ-specific changes.

Keywords: chronic hepatitis C infection, extrahepatic manifestations, cryoglobulinemia, lymphoproliferative diseases, autoimmune diseases

1. UVOD

Hepatitis C virus (HCV) je RNA virus iz porodice *Flaviviridae*, roda *Hepacivirus*. Do sada je verificirano 7 genotipova (1-7), od kojih je genotip 1 najčešći u svijetu (prevalencija 46%). Svim genotipovima zajedničko je da su hepatotropni, iako svaki od njih ima različitu infektivnost i patogenost (1-4). Prevalencija HCV infekcije u svijetu je 70 000 000 ljudi i obuhvaća oko 1% svjetske populacije, zbog čega je HCV infekcija veliki javnozdravstveni problem (5).

Hepatitis C virus (HCV) uzrokuje 5-20% akutnih hepatitisa, od kojih će 50-80% progredirati u kronični hepatitis, što sa sobom nosi opasnost od razvitka ciroze jetre (20%) te hepatocelularnog karcinoma (HCC) (4-5%) (1). Međutim, 40-80% pacijenata razvit će barem jednu ekstrahepatalnu manifestaciju (EHM) tijekom bolesti. Bitno je na te manifestacije obratiti pozornost, jer su one ponekad prvi i jedini znak kronične HCV infekcije (6-7). Ekstrahepatalne manifestacije HCV infekcije mogu zahvatiti sve organske sustave (limfni, kožu, kardiovaskularni i dr.).

Široki spektar ekstrahepatalnih manifestacija upućuje na to da bi kroničnu hepatitis C infekciju trebalo promatrati kao sustavnu bolest, a ne kao izoliranu jetrenu bolest (8).

Iako dobro poznate, mehanizmi koji do njih dovode nisu u potpunosti razjašnjeni. Ovaj rad daje sažeti prikaz ekstrahepatalnih manifestacija HCV infekcije sa osvrtom na patogenezu te sistemske i organ specifične manifestacije.

1.1 EKSTRAHEPATALNE MANIFESTACIJE

1.2.1 PATOGENEZA EHM-a

Točan mehanizam kojim HCV izaziva ekstrahepatalne manifestacije i dalje nije u potpunosti razjašnjen. Ne možemo sa sigurnošću reći jesu li one posljedica same infekcije ili liječenja, ali ih dovodimo u vezu s HCV infekcijom, budući da je prevalencija tih manifestacija velika u HCV pozitivnih pacijenata (9).

Danas postoje dvije teorije koje sugeriraju moguće mehanizme kojim virus HCV izaziva autoimunost, koja je zaslužna za većinu ekstrahepatalnih manifestacija.

Prva je teorija *molekularne mimikrije*, prema kojoj su sekvence virusnih proteina vrlo slične našim vlastitim, zbog čega imunostni sustav napada naše stanice. Druga je teorija *"bystander" aktivacije*, prema kojoj virusna infekcija nekog tkiva uzrokuje lokalnu inflamaciju te posljedično aktivaciju autoreaktivnih T–limfocita, koji do tada nisu bili aktivni (10).

Nekim EHM-a znamo točnu patofiziološku povezanost sa HCV infekcijom, primjerice krioglobulinemiji.

Ekstrahepatalna tkiva mogu služiti i kao virusni rezervoar, zbog čega virusna infekcija dugo perzistira i ima tendenciju reaktivacije (6).

Tablica 1. Ekstrahepatalne manifestacije povezane s HCV infekcijom modificirano prema Spanache, S., Barbulescu, C., Hortopan, M., Micu, L., *Annals of Fundeni Hospital*, 2001. (11).

HEMATOLOŠKE	SISTEMSKE	REUMATOLOŠKE	DERMATOLOŠKE	ORGANSKA DISFUNKCIJA
Krioglobulinemija	Artralgija	Bechetova bolest	Lichen planus	Diabetes mellitus
Membranoproliferativni glomerulonefritis	Artritis	Vaskulitis	Porphyria cutanea tarda	Kardiomiopatija
Multipli mijelom	Slabost, umor	Raynaudov sindrom	Pruritus	Idiopatska plućna fibroza
Neutropenija / trombocitopenija	Fibromijalgija	Sialadenitis	Spider nevusi	Periferna neuropatija
non-Hodgkinov limfom	Kornealna ulceracija	SLE	Vitiligo	Hipotireoidizam
Waldenströmova makroglobulinemija				Bubrežno zatajenje

Kod svih pacijenata s kroničnom HCV infekcijom, trebalo bi tijekom svakog pregleda napraviti sustavni fizikalni pregled, tragajući za EHM-a.

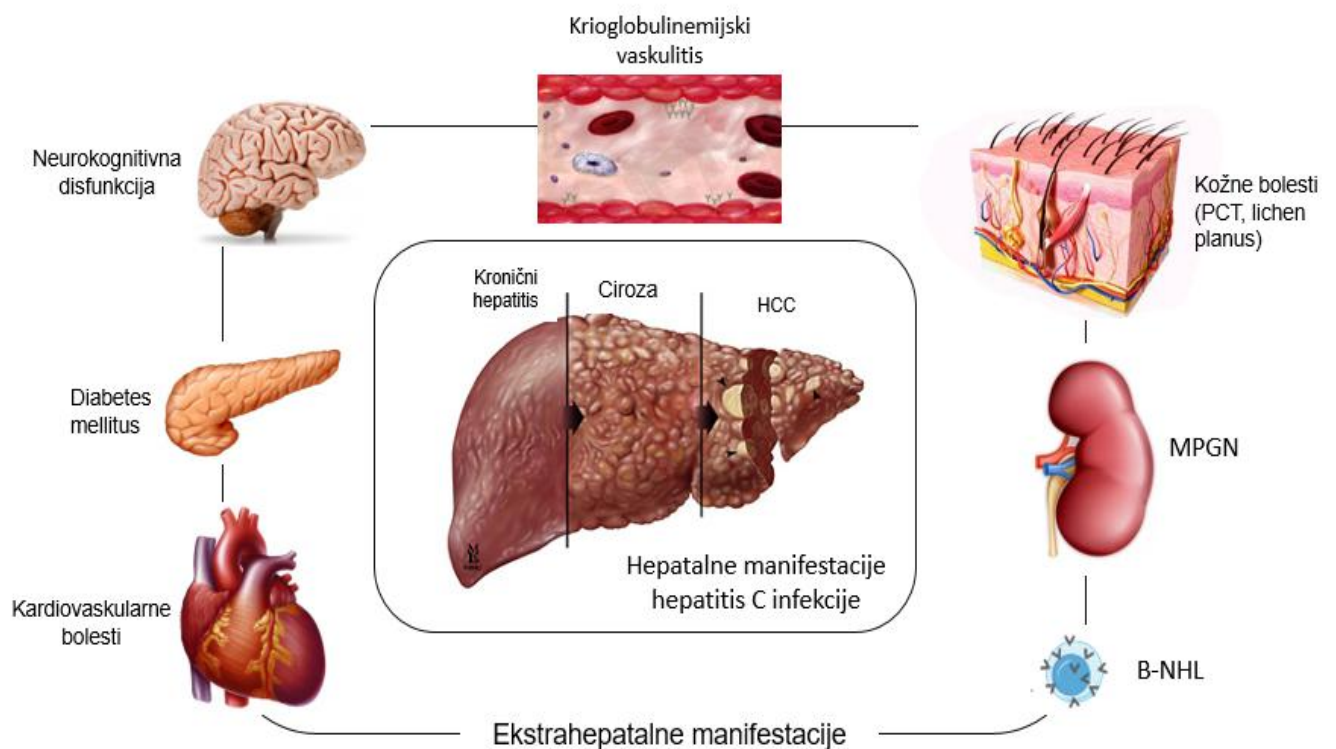
Pacijenta treba pitati ima li opće simptome poput slabosti, vrućice ili gubitka tjelesne mase. Nakon toga slijedi pregled kože i vidljivih promjena kao što su purpura, ulkusi, bule, erozije ili hiperpigmentirana područja. Također je potrebno pitati pacijenta ima li pruritus, koji je čest znak jetrene bolesti.

Reumatološki pregled s testovima funkcije zglobova može ukazati na postojanje artralgije, artritisa ili drugih reumatoloških manifestacija, koji uz postojanje kožnih promjena, mogu sugerirati na MC.

Bubreg je često zahvaćen organ pa bi uz osobnu anamnezu postojanja hipertenzije bilo potrebno pregledati ekstremitete pacijenta i tražiti znakove edema. Testovi bubrežne funkcije rade se rutinski, bez obzira postoje li fizikalni znakovi bubrežne bolesti.

Pošto su HCV infekcijom zahvaćene i žlijezde poput štitnjače, gušterače, suznih i žlijezda slinovnica, potrebno je provjeriti i njihovu funkciju te simptome koji upućuju na smanjenu funkciju (primjerice kseroftalmija i kserostomija).

Osim testova funkcije pojedinih organa i organskih sustava, u laboratorijskim nalazima u kontekstu EHM-a ključna je kompletna krvna slika, diferencijalna krvna slika, C-reaktivni protein, kreatinin, jetrene probe te krioglobulini i razina komplementa, RF i ANA ukoliko postoji klinička indikacija (12).



Slika 1. Prikaz hepatalnih i ekstrahepatalnih manifestacija hepatitis C infekcije, modificirano prema Ferri C. i sur., *Autoimmunity Reviews*, 2016. (12).

2. LIMFOPROLIFERATIVNI POREMEĆAJI

Limfotropnost hepatitis C virusa otkrivena je nedugo nakon otkrića virusa. Posljedica navedenog je razvoj ekstrahepatalnih manifestacija u vidu esencijalne miješane krioglobulinemije (MC), B-staničnog non-Hodgkin limfoma (B-NHL) i monoklonske gamapatije (13).

2.1. ESENCIJALNA MIJEŠANA KRIOGLOBULINEMIJA

Esencijalna miješana krioglobulinemija (MC eng. mixed cryoglobulinemia) je najčešći limfoproliferativni poremećaj povezan s HCV infekcijom. Iako klinički benigna, MC može u 5-10% slučajeva rezultirati nastankom B-NHL-a, zbog kronične stimulacije B-limfocita (13).

Naziva se još i tip II krioglobulinemija, čije je glavno obilježje prisustvo monoklonalnih IgM protutijela (krioglobulina), koji imaju aktivnost RF-a i vežu se za Fc fragment poliklonalnih IgG protutijela, stvarajući cirkulirajuće krioprecipitirajuće imunokomplekse. Oni se odlažu u malim i srednje velikim krvnim žilama, te potiču aktivaciju sustava komplementa, uzrokujući vaskulitise (14-15). Međutim, vaskulitisi koji se javljaju u HCV inficiranih mogu se javiti i bez prisustva krioglobulina (16).

Prije otkrića HCV-a, svi pacijenti koji su bolovali od MC, bez druge podležeće bolesti, imali su dijagnozu „esencijalne miješane krioglobulinemije“. Nakon otkrića virusa i seroloških metoda za dokazivanje hepatitisa C, otkriveno je da je većina tih pacijenata u podlozi imala kroničnu hepatitis C infekciju. Zato se ova manifestacija naziva esencijalna miješana krioglobulinemija, iako esencijalno zapravo znači nešto čemu ne znamo uzrok (17). Danas se zna da više od 90% pacijenata s miješanom krioglobulinemijom u podlozi ima kroničnu HCV infekciju, dok se kod samo 50% HCV pacijenata nađu krioglobulini u serumu. Stoga bi svakog pacijenta koji ima miješanu krioglobulinemiju trebalo testirati na HCV (18).

Klinička prezentacija krioglobulinemije ovisi o tome koji je organ zahvaćen. Krioglobulinemijski vaskulitis je najuočljiviji na koži, u obliku palpabilne purpure. Ova promjena se javlja u više od 90% pacijenata sa MC-om pa njezino prisustvo uvijek

treba pobuditi sumnju na postojanje bolesti, a često je i njezin prvi znak (17). Nešto rjeđe se javlja makulopapulozni osip, dominantno na donjim udovima i donjem dijelu trupa. Ove promjene, iako većinom sporadične, mogu srasti i nakon cijeljenja ostaviti hiperpigmentirane kožne areale. Ponekad mogu dovesti do ishemične nekroze i ulkusa, osobito na donjim udovima, s posljedičnom nekrozom prstiju. Ostale promjene uključuju Raynaudov fenomen, *livedo reticularis*, urtike i edeme (18).

Nakon kožnih, promjene vezane uz krioglobulinemiju najčešće zahvaćaju muskuloskeletni sustav (60–90 % slučajeva). Od patoloških entiteta, najčešće se javlja monoartralgija i oligoartralgija velikih zglobova, mialgija i nešto rjeđe artritis i miozitis (17).

U 50% slučajeva bolest zahvaća živčani sustav i to periferne senzoričke ili motoričke živce, ali je moguća i zahvaćenost obje vrste perifernog živčevlja. Periferna neuropatija, koja je tipično asimetrična i naziva se još i *mononeuritis multiplex*, prezentira se parestezijama, trncima, smanjenom osjetljivošću udova i često egzacerbira noću. Kao mogući mehanizam ovih promjena, navodi se vaskulitis *vasa vasorum*. Cerebralni vaskulitis, kao manifestacija u centralnom živčanom sustavu, može imati za posljedicu nastanak ishemijskog moždanog udara, tranzitorne ishemijske atake ili kognitivnog oštećenja (19).

Manifestacije na bubrezima javljaju se u 20–30% pacijenata, koji imaju značajno lošiju prognozu, čak i kada se bolest liječi. Patohistološki se radi o membranoproliferativnom glomerulonefritisu tipa I (MPGN) sa subendotelijalnim depozitima (u 80% slučajeva). U 20% slučajeva, radi se o mezangioproliferativnom glomerulonefritisu. U jedne trećine slučajeva, javlja se bubrežni vaskulitis, često uz znakove sistemskog vaskulitisa, a u isto vrijeme bez glomerularne bolesti. Simptomi drugih manifestacija MC-a (purpura, artralgija, neurološki simptomi) se javljaju prije bubrežnih, ali u nekih pacijenata se mogu javiti i istovremeno. Najfrekventniji simptom MPGN-a je proteinurija s mikrohematurijom. U 25% slučajeva prvi znak bubrežne bolesti je nefritički sindrom koji se prezentira naglim porastom serumskog kreatinina i jakom proteinurijom. Arterijska hipertenzija se dijagnosticira u 80% slučajeva. Iako su bubrezi organ često zahvaćen sistemskim vaskulitisom, zbog zasebnih karakteristika krioglobulinemijske nefropatije (osobito u akutnoj fazi), ona se smatra posebnim entitetom, koji se razlikuje od idiopatskog MPGN-a. U malom

broju slučajeva, bubrežna bolest može dovesti i do kroničnog bubrežnog zatajenja (20).

Od ostalih promjena, može zahvatiti oči i usta uzrokujući suhoću (*sicca* sindrom), zatim pluća gdje uzrokuje alveolitis, koji može progredirati do klinički manifestne intersticijske plućne bolesti. Od endokrinih poremećaja javljaju se autoimuni tireoiditis, hipotireoidizam i papilarni karcinom štitnjače. Niti gastrointestinalni sustav nije pošteđen pa se može javiti hepatomegalija i splenomegalija. Također može obuhvatiti i široki spektar kardioloških bolesti od koronarnog vaskulitisa, koji može dovesti do infarkta miokarda te mitralne insuficijencije i kardiomiopatije, koje mogu završiti kongestivnim zatajenjem srca (21-24).

Zlatni standard u dijagnozi vaskulitisa ostaje biopsija zahvaćenog organa, pri čemu se ova vrsta vaskulitisa patohistološki razlikuje od ostalih po distribuciji upalnog infiltrata (perivaskularan) i po građi samog infiltrata (limfociti i monociti) (25).

Osnovni pristup liječenju HCV inducirane krioglobulinemije je eradicacija virusa odgovarajućom antivirusnom terapijom, na što se manifestacije u većine smiruju ili povlače. U dijela bolesnika kod kojih ne dolazi do adekvatnog kliničkog odgovora, potrebno je primijeniti i druge modalitete liječenja (26). Biološka terapija se pokazala vrlo učinkovitom, osobito u pacijenata s ozbiljnim kliničkim manifestacijama poput glomerulonefritisa, kožnih ulkusa ili periferne neuropatije. Najučinkovitiji je rituksimab (RTX), monoklonsko protutijelo na CD20 antigen, eksprimiran na površini B-limfocita. Pošto je pretjerana limfocitna aktivnost jedan od glavnih patofizioloških mehanizama MC, smanjenje aktivnosti igra važnu ulogu u liječenju. Rituksimabu bi trebalo dati prednost pred drugim modalitetima liječenja poput glukokortikoida ili plazmafereze. Iako vrlo koristan, treba ga davati s oprezom i pacijente pažljivo monitorirati (27). Glukokortikoidi se koriste u liječenju sistemskih vaskulitisa i vrlo ozbiljnih manifestacija MC-a. Tada se daju vrlo visoke doze, kroz kraće vrijeme, jer se duža primjena niskih doza glukokortikoida pokazala neučinkovitom, osim za kontrolu vaskulitisa u pacijenata otpornih na sve druge terapijske pristupe (28). Plazmafereza se koristi za liječenje životno ugrožavajućih komplikacija MC-a, poput bubrežnog zatajenja i hiperviskoznog sindroma (29). Ciklofosamid je citotksični lijek vrlo često korišten u kombinaciji sa plazmaferezom ili

nekim drugim lijekovima. Uzrokuje poboljšanje bubrežne funkcije i vaskulitisa, ali se ne preporučuje samostalna primjena, nego kombinacija s nekim drugim farmakoterapeuticima (30). Bol je značajan simptom u oboljelih od MC-a, koji narušava kvalitetu života, zbog čega je opravdana primjena analgetika i nesteroidnih antiinflamatornih lijekova (31).

2.2. LIMFOM

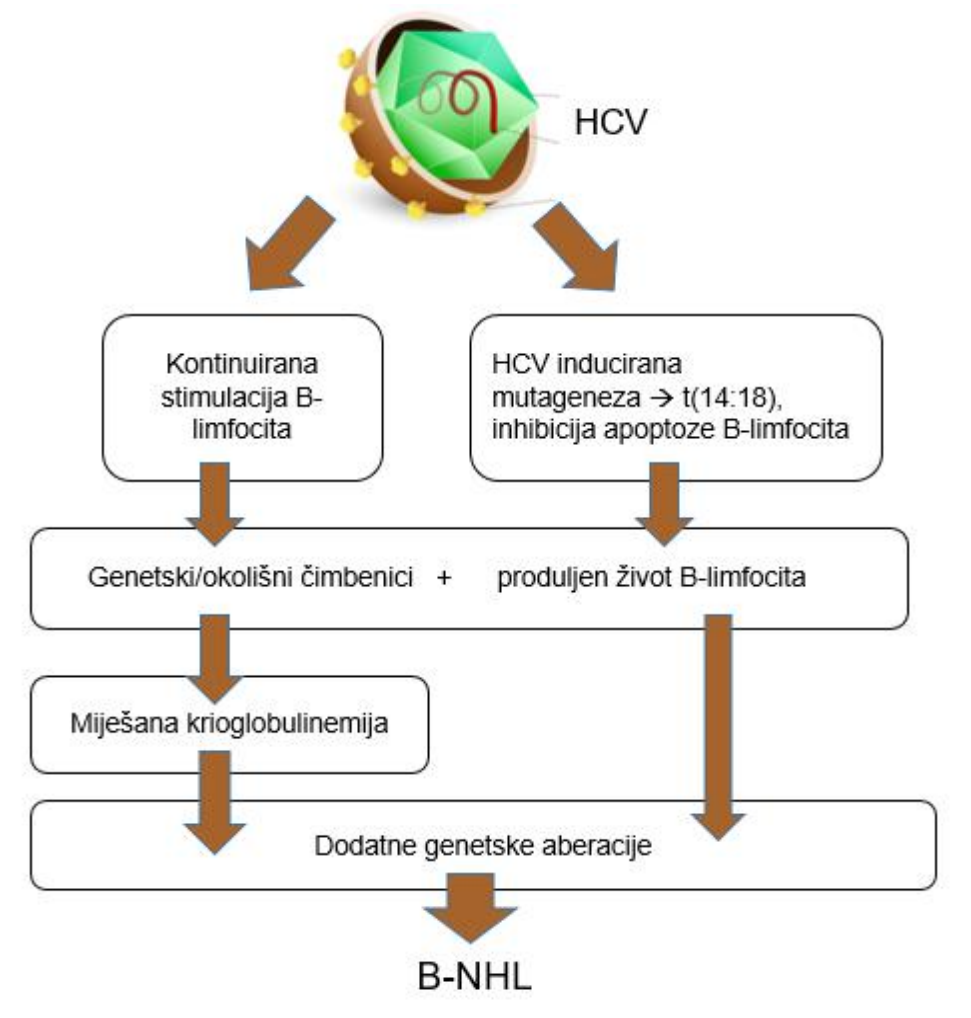
Kronična HCV infekcija se dovodi u vezu sa NHL-om budući da je prevelika ekspanzija B-limfocita, vidljiva u MC, zapravo prekursor NHL-a. Najčešći histološki podtipovi B-NHL-a koji se javljaju kod bolesnika s HCV infekcijom su limfom marginalne zone (MZL), difuzni B-velikostanični limfom (DLBCL) te folikularni limfom (FL) (32). Rizik u pacijenata koji boluju od MC za razvoj B-NHL-a je 35 puta veći, nego u ostale populacije (33).

Najvjerojatniji mehanizam nastanka je kronična antigenska stimulacija B-limfocita, koja rezultira monoklinalnom ekspanzijom istih, koji s vremenom generiraju onkogenetski potencijal i mogući razvitak NHL-a (34). Također, uočena je veća prevalencija translokacije t(14;18) u pacijenata s HCV infekcijom, koja se inače nalazi u podlozi nastanka limfoma (35).

Iako klinički sličan limfomu koji se javlja u HCV negativnih, limfom u HCV pozitivnih posjeduje neke posebne osobine; javlja se nakon dugog perioda infekcije i češće je lokaliziran ekstranodalno u žlijezdama slinovnicama, slezeni, jetri i želucu, mjestima pogodnim za virusnu replikaciju (36).

Dosadašnji podaci ukazuju na mogućnost smanjenja rizika od nastanka limfoma u pacijenata koji su liječeni i posljedično postigli SVR (eng. sustained virologic response, hr. trajni virusni odgovor). Kawamura Y. i suradnici u studiji na 3209 HCV pacijenata, od kojih je 84% liječeno interferonskom terapijom, pokazali su da je u onih koji su postigli SVR (1048 pacijenata), rizik od razvitka limfoma znatno smanjen. U grupi pacijenata koji su postigli SVR samo je 1 (0%) razvio limfom (19.8 godina nakon prve obrade u sklopu hepatitisa C infekcije te 466 dana nakon završetka interferonske terapije). Za usporedbu, u grupi pacijenata koji nisu bili liječeni interferonskom terapijom, 0.36% je razvio limfom u prvih 5 godina praćenja,

1.49% pacijenata u 10 godina i 2.56% pacijenata je razvilo limfom u 15 godina praćenja (37).



Slika 2. Hipotetska interpretacija utjecaja kronične hepatitis C infekcije na nastanak limfoproliferativnih poremećaja modificirano prema Zignego A. i sur., *Clinical and Developmental Immunology*, 2012. (13).

3. DERMATOLOŠKE MANIFESTACIJE

Kronična HCV infekcija je povezana i s mnoštvom dermatoloških manifestacija kao što su miješana krioglobulinemija (ranije navedena), *porphyria cutanea tarda*, *lichen planus*, psorijaza, nekrolitički akralni eritem, leukocitoklastični vaskulitis te pruritus (38).

3.1. PORPHYRIA CUTANEA TARDA (PCT)

Porphyria cutanea tarda je metabolička bolest uzrokovana smanjenom aktivnošću jetrene uroporfirinogen dekarboksilaze (UPDG), enzima potrebnog za sintezu hema i porfirina. Da bi se PCT prezentirala klinički, aktivnost jetrene UPDG mora pasti ispod 20% normalne aktivnosti. Postoje dva tipa PCT, tip 1, sporadični tip (80%) u kojem je smanjena aktivnost UPDG-e ograničena samo na jetru, te tip 2 koji se nasljeđuje autosomno dominantno (AD). Iako su oba spola jednako podložna nastanku PCT-a, zbog rizičnih faktora (alkohol, HCV infekcija), češće se dijagnosticira u muškaraca.

Porfirini se nakupljaju u jetri i prenose do kože, gdje djeluju fototoksično. Porfirini izloženi svjetlošću valne duljine 400nm, otpuštaju protone koji stvaraju slobodne kisikove radikale i oštećuju membrane, lipide i proteine (39-40).

Dva najčešće zahvaćena organa PCT-om su koža i jetra. Najpodložnija područja kože su ona najviše izložena suncu (lice, tjeme, ruke). Promjene mogu započeti kao pruritus, eritem, mjehurići ili subepidermalne bule. Osim ovih promjena javljaju se hipertrichoza lica, alopecija, konjunktivitisi, a s vremenom se mogu javiti i sklerodermatske promjene. Jetrene promjene dokazuju se biopsijom i variraju od upale do steatoze, fibroze ili ciroze (41).

Dijagnoza se postavlja klinički, uz dokaz visoke razine uroporfirina te hepatokarboksil porfirina u urinu. S obzirom na povezanost HCV i PCT-a, kod bolesnika s PCT-om važno je napraviti i probir na HCV (26).

U liječenju se koristi venepunkcija čime se nastoji smanjiti tjelesna zaliha željeza te povećati izlučivanje porfirina klorokinom ili hidroklorokinom. U slučaju podliježeće HCV infekcije, potrebno je provesti antiviralno liječenje direktno djelujućim antiviralnim lijekovima (42).

3.2. LICHEN PLANUS

Lichen planus je recidivirajući, upalni osip koji svrbi, a obilježen je malim, plosnatim, ljubičastim papulama koje zahvaćaju razne dijelove tijela, od kože (pošteđuje lice) do usne šupljine, genitalija, noktiju te rijetko i jednjaka. Papule se često pojavljuju nakon prethodne traume i površinske ogrebotine (43-44).

Točan uzrok nastanka nije poznat, ali se smatra da je u podlozi autoimuna reakcija limfocita T, koji napadaju bazalne keratinocite (45).

Dosadašnja istraživanja ukazuju na značajnu povezanost između HCV infekcije i LP-a, zbog čega se preporučuje testiranje na HCV kod osoba koje boluju od LP-a.

Dijagnosticira se fizikalnim pregledom osobito kože, usne šupljine i genitalija, a za potvrdu dijagnoze služi biopsija.

Kožni oblik je samolimitirajući i najčešće prolazi spontano te nije potrebno nikakvo liječenje. U slučajevima kada je liječenje potrebno, koriste se kortikosteroidi. Oralni LP može trajati i u pravilu traje doživotno te nije rijetkost da papule progrediraju u vrijedove, koji mogu prijeći u prekanceroze i na kraju u karcinom (46).

3.3. PSORIJAZA

Psorijaza je kronična, imunoposredovana, upalna kožna bolest, koja se manifestira dobro ograničenim, eritematoznim plakovima, prekrivenim srebrnkastim ljuskama. Nije još točno dokazana uloga HCV-a u patogenezi iste, ali dosadašnje studije ukazuju na povezanost između HCV infekcije i psorijaze. Stoga se kod svih bolesnika s psorijazom, osobito prije sistemske imunosupresivne terapije, preporuča napraviti probir na HCV (47).

3.4. NEKROLITIČKI AKRALNI ERITEM

Nekrolitički akralni eritem je rijetka, psorijazi slična, kožna bolest. Karakterizirana je pruritičkim, oštro ograničenim, eritematoznim do hipopigmentiranim plakovima, koji se dominantno javljaju na donjim ekstremitetima (48).

Dovodi se u vezu sa HCV infekcijom, temeljem studije od 30 pacijenata sa nekrolitičkim akralnim eritemom od kojih su svi bili pozitivni na HCV (49).

Liječi se uspješno kortikosteroidima, a HCV eradikacija svakako poboljšava ishod bolesti (50).

3.5. PRURITUS

Pruritus je čest simptom u pacijenata s HCV-om. Dijelom nastaje zbog kolestaze uzrokovane samom infekcijom, a dijelom može biti nuspojava lijekova ili se javiti kao simptom uz druge kožne manifestacije. Prevalencija pruritusa u pacijenata s HCV infekcijom je 15%. Često se javlja kao generalizirana pojava ili na podležećim ekscorijacijama ili lihenifikacijama (51).

4. AUTOIMUNI POREMEĆAJI

Jedno od najvećih istraživanja o koegzistentnim sistemskim autoimunim bolestima i HCV infekciji, uključivalo je 1020 pacijenata iz cijelog svijeta. Rezultati su pokazali da su najčešće bolesti: Sjögrenov sindrom (40%), reumatoidni artritis (15%), SLE (13%), *polyarteritis nodosa* (8%) te antifosfolipidni sindrom (6%). Mnogi od pacijenata imali su prisutna antinuklearna protutijela (61%), RF (57%), hipokomplementemiju (52%) te krioglobuline (52%) (52).

4.1. ASIMPTOMATSKA AUTOANTITIJELA

U 40–60% pacijenata s kroničnim hepatitisom C nalazimo autoantitijela, a najčešća su ANA, RF i antifosfolipidna protutijela. Od ostalih, manje zastupljena su protutijela na glatke mišiće SMA (eng. smooth muscle actin antibodies), protutijela na jetrene/bubrežne mikrosome LKM (eng. liver-kidney microsomal antibodies) te antitiroidna peroksidaza. Titar antitijela je obično nizak, nema predominacije u ženskog spola te također ne pokazuju povezanost sa HLA-DR genima. Dokaz autoantitijela visoko je suspektan da se radi o ekstrahepatalnoj manifestaciji HCV-a, međutim prisutnost antitijela može kliničara navesti na krivu dijagnozu, tako da uz prisustvo protutijela treba tražiti i neke druge kliničke pokazatelje, koji potvrđuju dijagnozu osnovne bolesti (53).

4.2. SJÖGREN SINDROM/SICCA SIMPTOMI

Sjogrenov sindrom (SS) je kronična autoimunosna bolest, koja zahvaća žlijezde slinovnice i suzne žlijezde. Kao dokaz autoimunosne uloge kod SS nalazi se poliklonalna B limfocitna proliferacija, koja dovodi do nastanka protutijela, posebice antinuklearnih protutijela (ANA), zatim anticitoplazmatskih protutijela (SSA i SSB) te RF. Patohistološki nalaz SS čini progresivna limfocitna infiltracija žlijezda (54).

Sicca simptomi (suhoća očiju i usta) su prisutni u 20-30% HCV pozitivnih pacijenata, a samo 5% pacijenata sa primarnim SS uistinu su HCV pozitivni (55).

Iako su sicca sindrom i SS vrlo slični, kliničke manifestacije tipične za pravi SS (kseroftalmija, kserostomija, anti-SSA i anti-SSB protutijela, histološki nalaz žlijezda slinovnica), rijetko su prisutne u HCV pozitivnih. Pacijenti koji imaju HCV i uz to SS su starije životne dobi, često razviju fotosenzitivnost i vrlo često imaju prisutne krioglobuline u krvi, a prisutnost SSA i SSB protutijela, specifičnih za SS, je rijetkost.

Ipak su preporuke da se svakog pacijenta, za kojeg sumnjamo da ima SS, treba testirati na HCV (56).

4.3. AUTOIMUNI HEPATITIS

Iako točan uzrok autoimunog hepatitisa nije još uvijek razjašnjen, jedan od čimbenika koji svakako povećavaju rizik od nastanka, je infekcija virusom hepatitisa C.

Protutijela karakteristična za autoimuni hepatitis, anti-LKM-1 (eng. liver-kidney microsomal antibodies), verificirana su u dijela pacijenata s kroničnom HCV infekcijom, osobito u Europi. Unatoč tome, ne vrši se rutinski probir ovih pacijenata na prisustvo specifičnih protutijela.

Ponekad je vrlo teško razlučiti je li HCV primarni uzrok hepatitisa ili je on autoimune naravi. Pri tome pomažu anti-LKM protutijela, koja su u HCV pacijenata usmjerena na drugačije epitope citokroma P450, nego li u pacijenata s autoimunim hepatitisom (57).

4.4. BOLESTI ŠTITNJAČE

Poremećaji rada štitnjače vrlo su česta ekstrahepatalna manifestacija u HCV pacijenata, osobito u starijih osoba ženskog spola. Štitnjača specifična protutijela nalaze se u 5-17% HCV pacijenata, a poremećen rad štitnjače (primarno hipotireoza) u 12-13%. Zbog prilično visoke prevalencije ove EHM, svim HCV pacijentima potrebno je provjeriti funkciju štitne žlijezde (58).

Jedna od najvećih studija povezanosti HCV infekcije i bolesti štitne žlijezde, uključivala je 630 HCV pacijenata koji su uspoređivani sa osobama iz jodom siromašnih područja, zatim sa pacijentima iz područja koja su dostatno opskrbljena jodom i pacijentima sa kroničnom hepatitis B infekcijom. Rezultati su pokazali da su razine TSH bile puno više, a razine fT3 i fT4 puno niže u pacijenata s HCV infekcijom, nego u ostalim grupama. Češće je uočeno prisustvo hipotireoze, anti-tireoglobulinskih protutijela i protutijela na tireoperoksidazu (58).

Pri liječenju HCV infekcije, treba misliti i o tome da se bolesti štitnjače mogu razviti pri tretiranju pacijenata interferonskom terapijom, no navedeni oblik terapije se danas sve više napušta (59).

4.5. IMUNA TROMBOCITOPENIJA/AUTOIMUNA HEMOLITIČKA ANEMIJA

Idiopatska trombocitopenična purpura može se prezentirati kao petehije, mukozna krvarenja, epistaksa, menoragija pa čak i kao intracerebralno krvarenje. Glavni uzrok je destrukcija trombocita u slezeni i njihova smanjena proizvodnja. Točan mehanizam nije poznat, ali se smatra da je jedan od okidajućih čimbenika virusna infekcija, koja uzrokuje stvaranje protutijela na antigene trombocitne površine i aktivaciju citotoksičnih T-limfocita (60-61). Jedno od najvećih istraživanja, koje potkrepljuje ovu tvrdnju, rađeno je na 120 691 ispitaniku sa kroničnom HCV infekcijom. Pronađena je povezanost između HCV pozitivnih (liječenih i neliječenih) i nastanka ITP-a, a također je uočen povećani rizik od nastanka autoimune hemolitičke anemije u pacijenata tretiranih interferonskom terapijom (62).

5. ENDOKRINOLOŠKE MANIFESTACIJE

5.1. INZULINSKA REZISTENCIJA I DIABETES MELLITUS

Hiperinzulinemija i inzulinska rezistencija (IR) povezani su sa jetrenim bolestima, osobito s kroničnom HCV infekcijom.

Metaanaliza, koja je obuhvatila 34 studije, procijenila je povećani rizik za nastanak DM-a u HCV pozitivnih osoba. Rizik za nastanak DM-a je veći čak 70% u odnosu na zdravu populaciju (63). Probir za dijabetes preporuča se kod HCV bolesnika, ukoliko postoje i drugi rizični čimbenici kao što su starija životna dob, pretilost, jetrena fibroza i obiteljska anamneza dijabetesa. Također, pacijenti podvrgnuti transplataciji jetre zbog HCV infekcije, podložniji su razvitku dijabetesa od pacijenata koji su transplatirani zbog nekog drugog uzroka (64).

HCV može biti uzrokom inzulinske rezistencije, ali da pri tome pacijent nema DM. Inzulinska rezistencija može pridonijeti progresiji fibroze jetre, koja se već događa zbog same infekcije te stoga ubrzati progresiju bolesti (65).

Uspješno liječenje svakako bi moglo doprinijeti smanjenju rizika za nastanak DM-a. Također, uočena je i smanjena IR u pacijenata koji su postigli SVR u odnosu na pacijente koji su imali nezadovoljavajući odgovor na terapiju (66).

5.2. INTERAKCIJA HCV-a SA SPOLNIM HORMONIMA

Dosadašnja saznanja ukazuju na povezanost kronične HCV infekcije i poremećene seksualne funkcije, infertilnosti i nastupa menopauze u žena (60).

Hepatitis C virus inficira i sjemenu tekućinu te uzrokuje smanjen motilitet spermija i abnormalnu morfologiju, što se sve povezuje sa nastankom infertiliteta u muških osoba. Dokaz je i taj da se kvaliteta sjemene tekućine poboljšava nakon antiviralne terapije (67).

Još jedan od mogućih uzroka infertiliteta su povećane razine estrogena i prolaktina u inficiranih muškaraca (68).

U žena infekcija može biti uzrokom ranijeg ulaska u menopauzu, a također interferira s normalnim razvojem ploda tijekom trudnoće pa novorođenče može imati manju porođajnu težinu ili respiratornu insuficijenciju (69-70).

Mehanizam, kojim HCV djeluje na neurohormonalnu os i općenito na spolne hormone, nije još dovoljno istražen (60).

6. OSTALE ORGAN SPECIFIČNE MANIFESTACIJE

6.1. OFTALMOLOŠKE BOLESTI

HCV infekcija povezana je s mnogim oftalmološkim poremećajima kao što su kseroftalmija, kornealni ulkus, uveitis te skleritis. Neki od entiteta javljaju se u pacijenata koji se liječe interferonskom terapijom (krvarenja retine, opstrukcija retinalne arterije i vene, iako u vrlo malom broju slučajeva), koja se danas sve više napušta (71-72).

6.2. BUBREŽNE MANIFESTACIJE

Bubrežne manifestacije su jedne od najtežih i najozbiljnijih EHM-a, upravo zbog nepredvidivosti samog ishoda bolesti. Nefropatija uzrokovana HCV-om može biti asimptomatska, međutim u dijela bolesnika dovodi do bubrežne insuficijencije ili bubrežnog zatajenja (73).

Etiopatogenetski mehanizam kojim HCV uzrokuje nefropatiju je dvojak. Kao prvo, uzrok oštećenja mogu biti cirkulirajući imunokompleksi, a drugi mehanizam uključuje izravno toksično djelovanje virusa na bubrežne stanice.

Dva najčešća klinička entiteta su membranoproliferativni glomerulonefritis (MPGN) i membranska nefropatija (74). Glomerulopatija se češće javlja u pacijenata koji imaju MC. Miješani krioglobulini, cirkulirajući po tijelu, dolaze do bubrega, gdje prolaze kroz glomerularnu endotelnu barijeru i odlažu se u mezangiju. Depoziti IgM-a su vidljivi imunofluorescencijski. Nadalje, imunokompleksi uzrokuju aktivaciju sustava komplementa, koji uzrokuje vaskulitis glomerularnih krvnih žila i posljedičnu fibrinoidnu nekrozu. Oštećenje endotela može nastati i zbog direktnog toksičnog učinka HCV-a, jer on inducira apoptozu stanica (75).

Pacijenti s izoliranim MPGN-om (bez drugih EHM), najčešće se prezentiraju s mikroskopskom hematurijom i blagom proteinurijom. U težem obliku bolesti, proteinurija može progredirati i dovesti do nefrotskog ili rjeđe nefritičkog sindroma, akutnog bubrežnog zatajenja i oligurije/anurije. Ova stanja prate edemi, perikardijalna i pleuralna efuzija te hipertenzija. U slučaju kada pacijenti uz bubrežne

imaju i neke druge EHM, potreban je multidisciplinarni pristup, zbog preklapanja simptoma više zahvaćenih organskih sustava (76).

U svih pacijenata s HCV infekcijom treba se raditi rutinski probir, ne bi li se bubrežne manifestacije uhvatile u ranom stadiju i smanjile posljedice. Traga se za proteinurijom, kreatininemijom i hematurijom. Ako osim urinarnih abnormalnosti, pri fizikalnom pregledu pacijenta uočimo i neke druge simptome, poput edema i hipertenzije, pacijenta treba uputiti nefrologu, koji će napraviti ultrazvuk i biopsiju bubrega za histološku potvrdu bolesti (76).

Prognozu bolesti je teško procijeniti zbog kompleksnosti bubrežnih manifestacija, a i komorbiditeta koji uz to mogu postojati. Rizik od razvoja bubrežnog zatajenja korelira s dobi pacijenta, razinom serumskog kreatinina i proteinurijom u dobi histološke dijagnoze (76).

Pristup liječenju bubrežnih manifestacija se temelji na tri glavne razine intervencija. Etiološkim liječenjem nastoji se eradicirati virus, u čiju svrhu se koristi antiviralna terapija. U kontroli simptoma koriste se kortikosteroidi, ACE inhibitori, diuretici, plazmafereza i analgetici. Vrlo korisnim se pokazao i RTX, koji se osim u liječenju glomerulonefritisa, koristi i u liječenju drugih autoimunih EHM. Zlatni standard u liječenju ipak ostaje primjena antivirusnih lijekova samih ili u kombinaciji s imunosupresivima (77).

6.3. MUSKULOSKELETNE MANIFESTACIJE

Dosadašnja istraživanja djelovanja HCV infekcije na muskuloskeletni sustav ukazala su na povezanost infekcije i smanjene gustoće kostiju te fraktura (hepatalna osteodistrofija). Točan mehanizam kojim HCV djeluje na samu pregradnju kostiju nije poznat, međutim povezuje se sa kroničnom upalom jetre i njezinom disfunkcijom (78).

U studiji koju je proveo Medicaid, zabilježen je dvaput veći rizik od nastanka frakture kuka među HCV pozitivnima, nego među neinficiranima (79).

S druge strane, kao rijetku manifestaciju HCV infekcije nalazimo osteosklerozu. Osteosklerozu je abnormalno otvrdnuće kostiju prouzročeno

povećanom gustoćom kostiju uz blagi poremećaj pregradnje. Zadebljanje zahvaća sve kosti skeleta, osim kranija.

U 2-20% HCV pacijenata nalazimo artritis, od čega je u dvije trećine artritis sličan reumatoidnom, a u jedne trećine nalazimo oligoartritis (80).

Kod pacijenata koji imaju prisutne artralgijske i mialgijske, treba posumnjati na krioglobulinemiju (26).

6.4. KARDIOPULMONALNE I KARDIOVASKULARNE MANIFESTACIJE

HCV infekcija se smatra indirektnim rizičnim faktorom za nastanak kardiopulmonalnih bolesti (81).

Od svih HCV pozitivnih, 17-37% će tijekom razdoblja kronične infekcije razviti neku od kardioloških komplikacija. Najčešće kardiološke manifestacije su kardiomiopatije, miokarditis, ateroskleroza, kardiovaskularni incidenti te periferna arterijska bolest (82).

Iako je točan mehanizam kojim HCV uzrokuje kardiovaskularne bolesti i dalje nepoznanica, smatra se da on ima aterogenetsko djelovanje, stimulirajući različite biološke mehanizme. Istraživanja su pokazala povezanost HCV-a i ateroskleroze karotida te zadebljanja intime i medije karotida. Još neki od mogućih mehanizama nastanka ateroskleroze su kronična infekcija i upala koju HCV izaziva te metaboličke promjene povezane sa smanjenom funkcijom jetre (83).

HCV-om uzrokovane pulmonalne manifestacije dijelom su uzrokovane izravnim toksičnim djelovanjem virusa, a dijelom kronicitetom i drugim EHM-a. Najčešći entiteti su kronična opstruktivna plućna bolest, idiopatska plućna fibroza, astma i intersticijska plućna bolest (84). Točni mehanizmi također nisu poznati, ali se smatra da je u slučaju idiopatske plućne fibroze, HCV glavni okidač upale plućnog intersticija, koja rezultira fibrozom. Kao dokaz za ovu tvrdnju mogu poslužiti rezultati jednog retrospektivnog istraživanja, prema kojem je 11% HCV pacijenata, pokazalo znakove opstrukcije dišnog sustava (85). Hepatitis C virus također može biti uzrokom nastanka KOPB-a ili teških egzacerbacija. Mehanizam zaslužan za ovaj patološki entitet je, osim kronične upale koju virus uzrokuje, aktivacija T-limfocita (86).

6.5. NEUROLOŠKE MANIFESTACIJE

Kao i za neke već ranije spomenute manifestacije, niti za neurološke nije razjašnjen točan mehanizam. Prvotna zamisao bila je da je glavni uzrok ciroza jetre i posljedična subkličička encefalopatija. Novija istraživanja pak pokazuju da se neurološke manifestacije razvijaju neovisno o nastanku jetrene ciroze pa se u pitanje dovodi izravno djelovanje HCV-a na kogniciju, budući da su istraživanja pokazala da HCV može proći hematoencefalnu barijeru i replicirati se u mozgu (87).

Kliničke manifestacije kognitivne disfunkcije su: poteškoće sa koncentracijom, usporeni tok misli, smanjena radna memorija te nesvjestica (88).

Carta i sur. su proveli istraživanje, prema kojem je prevalencija velikog depresivnog poremećaja 32.6% u HCV pozitivnih, u odnosu na zdravu populaciju, u kojoj je prevalencija 12.8% (89).

Metaanaliza na 130 000 HCV pozitivnih pacijenata, pokazala je stopu depresije od 24.5%, pri čemu su žene imale veći rizik nastanka i taj rizik se povećavao s njihovom dobi. Ta je metaanaliza rangirala depresiju kao jednu od najprevalentnijih EHM-a i kao veliki teret za zdravstveni sustav (90).

7. ZAKLJUČAK

Infekcija koju uzrokuje HCV, obuhvaća 1% svjetskog stanovništva i veliki je javnozdravstveni problem. Iako je primarno hepatotropan i uzrokuje nastanak 5-20% akutnih hepatitisa, od kojih će 50-80% progredirati u kronični, što može rezultirati nastankom ciroze jetre (20%) te hepatocelularnog karcinoma (4-5%), isto tako je i limfotropan, što je u podlozi nastanka sistemskih ekstrahepatalnih manifestacija (EHM). Pacijenti sa kroničnom HCV infekcijom razvit će u 40-80% slučajeva barem jednu EHM tijekom svoje bolesti.

Nekim EHM-a znamo točnu povezanost sa HCV-om i koja mu je uloga u nastanku, primjerice krioglobulinemiji. S druge strane, postoje manifestacije koje se često viđaju u pacijenata, ali točan mehanizam nastanka nije poznat i predmetom su daljnjih istraživanja. Postoje dokazi koji upućuju na to da ekstrahepatalna tkiva služe kao rezervoar virusa u kojem se on replicira, u manjoj mjeri nego u jetri, ali u dovoljnoj da bi uzrokovao razvoj EHM-a.

Širok spektar ekstrahepatalnih manifestacija zahtjeva multidisciplinarni pristup i promatranje HCV infekcije kao sistemske bolesti, zbog čega se pacijenti pri svakom pregledu detaljno evaluiraju, tragajući za EHM.

Ekstrahepatalne manifestacije uključuju limfoproliferativne poremećaje, od kojih je najčešća esencijalna miješana krioglobulinemija, koja u 5-10% slučajeva progredira u B-NHL. Krioglobulini, koji nastaju zbog trajne antigenske stimulacije B-limfocita, stvaraju cirkulirajuće imunokomplekse. Oni uzrokuju vaskulitise i oštećuju mnoge organe, zbog čega je i klinička prezentacija bolesti različita, ovisno o zahvaćenom organu.

Vrlo ozbiljna ekstrahepatalna manifestacija je membranoproliferativni glomerulonefritis, koji se najčešće javlja u sklopu krioglobulinemijskog vaskulitisa i ima nepredvidiv tijek te može rezultirati nastankom bubrežnog zatajenja.

Kliničke manifestacije mogu biti vidljive na koži, u obliku *porphyrie cutanee tarde*, *lichen planusa* ili nekrolitičkog akralnog eritema, što bi pri fizikalnom pregledu moglo olakšati postavljanje dijagnoze.

Autoimuni poremećaji uključuju *sicca* simptome (suhoća očiju i usta), prisustvo asimptomatskih autoantitijela, Sjögrenov sindrom, autoimuni hepatitis i bolesti štitnjače te hematološke poremećaje poput imune trombocitopenije.

Ostale manifestacije uključuju kardiovaskularne, muskuloskeletne i neurološke poremećaje, koji uz to što otežavaju liječenje osnovne bolesti, utječu i na kvalitetu života pacijenata.

Vrlo je bitno pravovremeno posumnjati na ekstrahepatalne manifestacije i započeti sa adekvatnim načinom liječenja, što znači liječiti i podležeću HCV infekciju i ekstrahepatalnu manifestaciju. Također je važan i multidisciplinarni pristup, jer se tim načinom pruža veća vjerojatnost kontrole bolesti ili izlječenja.

ZAHVALE

Zahvaljujem se svojoj mentorici, doc.dr.sc. Anni Mrzljak, na stručnom vodstvu, mnoštvu savjeta tijekom izrade ovog rada i strpljivosti. Zatim se zahvaljujem svojoj mami i seki, koje su mi tijekom svih godina studiranja bile vjetar u leđa, proživljavale sa mnom sve sretno i tužne trenutke i bez čije podrške zasigurno nikada ne bih dogurala do kraja. Zahvaljujem se i ostatku obitelji i prijateljima, koji su unatoč tome što nisam imala puno vremena za druženja, ostali dio mog života. Također se zahvaljujem i svojim kolegama, od kojih su mi neki postali pravi prijatelji, na sugestijama i pomoći.

LITERATURA

1. Li, H. C., & Lo, S. Y. (2015). Hepatitis C virus: Virology, diagnosis and treatment. *World Journal of Hepatology*, 7(10), 1377–1389. [DOI:10.4254/wjh.v7.i10.1377]
2. Bukh J, Miller RH, Purcell RH. Genetic heterogeneity of hepatitis C virus: quasispecies and genotypes. *Semin Liver Dis* 1995; 15:41-63 [PMID: 7597443 DOI: 10.1055/s-2007-1007262]
3. Gower E, Estes C, Blach S, Razavi-Shearer K, Razavi H. Global epidemiology and genotype distribution of the hepatitis C virus infection. *J Hepatol* 2014; 61: S45-S57 [PMID: 25086286 DOI:10.1016/j.jhep.2014.07.027]
4. Montenegro L, De Michina A, Misciagna G, Guerra V, Di Leo A. Virus C hepatitis and type 2 diabetes: a cohort study in southern Italy. *Am J Gastroenterol* 2013; 108: 1108-1111 [PMID: 23567360 DOI: 10.1038/ajg.2013.90]
5. World Health Organization. (2017). *Global hepatitis report, 2017*. <https://doi.org/ISBN 978-92-4-156545-5>
6. Böckle, B. C., & Sepp, N. T. (2010). Hepatitis C virus and autoimmunity. *Autoimmunity Highlights*, 1(1), 23–25. <https://doi.org/10.1007/s13317-010-0005-5>
7. Cacoub P, Renou C, Rosenthal E et al (2000). Extrahepatic manifestations associated with hepatitis C virus infection. A prospective multicenter study of 321 patients. The GERMIVIC. Groupe d'Etude et de Recherche en Medecine Interne et Maladies Infectieuses sur le Virus de l'Hepatite C. *Medicine (Baltimore)* 79:47–56
8. Ferri C, Ramos-Casals M, Zignego AL, et al. International diagnostic guidelines for patients with HCV-related extrahepatic manifestations. A multidisciplinary expert statement. *Autoimmun Rev* 2016; 15:1145.

9. Beuthien W, Mellingshoff HU, Kempis J (2005). Vasculitic complications of interferon-alpha treatment for chronic hepatitis virus infection: case report and review of the literature. *Clin Rheumatol* 24:507–515
10. Fournie GJ, Mas M, Cautain B et al (2001). Induction of autoimmunity through bystander effects. Lessons from immunological disorders induced by heavy metals. *J Autoimmun* 16:319–326
11. Spanache, S., Barbulescu, C., Hortopan, M., Micu, L., (2001). Extrahepatic manifestations of hepatitis virus (HCV) infection. *Annals of Fundeni Hospital*, 6(1), 52–58. [DOI:10.1136/flgastro-2013-100315]
12. Ferri, C., Ramos-Casals, M., Zignego, A. L., Arcaini, L., Roccatello, D., Antonelli, A., Cacoub, P. (2016). International diagnostic guidelines for patients with HCV-related extrahepatic manifestations. A multidisciplinary expert statement. *Autoimmunity Reviews*, 15(12), 1145-1160. <https://doi.org/10.1016/j.autrev.2016.09.006>
13. Zignego, A. L., Giannini, C., & Gragnani, L. (2012). HCV and lymphoproliferation. *Clinical and Developmental Immunology*, 2012. <https://doi.org/10.1155/2012/980942>
14. Lauletta, G., Russi, S., Conteduca, V., & Sansonno, L. (2012). Hepatitis C virus infection and mixed cryoglobulinemia. *Clinical and Developmental Immunology*, 2012. <https://doi.org/10.1155/2012/502156>
15. A. M. Denman, "Cryoglobulins and the immunopathological manifestations of autoimmune disease," *Clinical and Experimental Immunology*, vol. 87, no. 2, pp. 169–171, 1992.
16. Ragab, G., & Hussein, M. A. (2017). Vasculitic syndromes in hepatitis C virus: A review. *Journal of Advanced Research*, 8(2), 99–111. <https://doi.org/10.1016/j.jare.2016.11.002>
17. D. Sansonno and F. Dammacco, "Hepatitis C virus, cryoglobulinaemia, and vasculitis: immune complex relations," *The Lancet Infectious Diseases*, vol. 5, no. 4, pp. 227–236, 2005.
18. Lunel F, Musset L, Cacoub P, et al. Cryoglobulinemia in chronic liver diseases: role of hepatitis C virus and liver damage. *Gastroenterology* 1994; 106:1291.

19. David WS, Peine C, Schlesinger P, Smith SA. Nonsystemic vasculitic mononeuropathy multiplex, cryoglobulinemia, and hepatitis C. *Muscle Nerve* 1996; 19:1596.
20. G. D'Amico, "Renal involvement in hepatitis C infection: cryoglobulinemic glomerulonephritis," *Kidney International*, vol. 54, no. 2, pp. 650–671, 1998
21. Cacoub P, Ratziu V, Myers RP, Ghillani P, Piette JC, Moussalli J, et al. Impact of treatment on extra hepatic manifestations in patients with chronic hepatitis C. *J Hepatol* 2002;36(6):812-8.
22. Manganelli P, Salaffi F, Subiaco S, Carotti M, Cervini C, Consigli G, et al. Bronchoalveolar lavage in mixed cryoglobulinaemia associated with hepatitis C virus. *Br JRheumatol.* 1996;35:978–82.
23. Antonelli A, Ferri C, Fallahi P, Giuggioli D, Nesti C, Longombardo G, et al. Thyroid involvement in patients with overt HCV-related mixed cryoglobulinaemia. *QJM* 2004,97:499-506.
24. Antonelli A, Ferri C, Fallahi P, Sebastiani M, Nesti C, Barani L, et al. Type 2 diabetes in hepatitis C-related mixed cryoglobulinaemia patients. *Rheumatology (Oxford)* 2004, 43:238-40.
25. Mukhtyar C, Guillevin L, Cid M C, Dasgupta B, de Groot K, Gross W, et al. EULAR recommendations for the management of primary small and medium vessel vasculitis for the European Vasculitis Study Group. *Ann Rheum Dis.*, 2009; 68:310–317
26. Chopra S, Flamm S. Extrahepatic manifestations of hepatitis virus infection. UpToDate, 2017 [pristupljeno 11.10.2017.] Dostupno na: <https://www.uptodate.com/>
27. Zaja F, De Vita S, Mazzaro C, Sacco S, Damiani D, De Marchi G, et al. Efficacy and safety of rituximab in type II mixed cryoglobulinemia. *Blood* 2003;101:3827–34.
28. De Vecchi A, Montagnino G, Pozzi C, Tarantino A, Locatelli F, Ponticelli C. Intravenous methylprednisolone pulse therapy in essential mixed cryoglobulinemia nephropathy. *Clin Nephrol* 1983;19:221–7.

29. Ferri C, Gremignai G, Bombardieri S, Moriconi L, Pontrandolfo A, Vitali C, et al. Plasma-exchange in mixed cryoglobulinemia. Effects on renal, liver and neurological involvement. *Ric Clin Lab* 1986;16:403–11.
30. De Groot K, Harper L, Jayne DR, Flores Suarez LF, Gregorini G, Gross WL, et al. Pulse versus daily oral cyclophosphamide for induction of remission in antineutrophil cytoplasmic antibody-associated vasculitis: a randomized trial. *Ann Int Med* 2009;150:670–80
31. Pietrogrande M, De Vita S, Zignego AL, Pioltelli P, Sansonno D, Sollima S, et al. Recommendations for the management of mixed cryoglobulinemia syndrome in hepatitis C virus-infected patients. *Autoimmunity Reviews* [Internet]. 2011;10(8):444–54. Available from: <http://dx.doi.org/10.1016/j.autrev.2011.01.008>
32. Tang, L., Marcell, L., & Kottlil, S. (2016). Systemic manifestations of hepatitis C infection Dr Stefano Vella. *Infectious Agents and Cancer*, 11(1), 1–8. <https://doi.org/10.1186/s13027-016-0076-7>
33. Monti G, Pioltelli P, Saccardo F, Campanini M, Candela M, Cavallero G, De Vita S, Ferri C, Mazzaro C, Migliaresi S, Ossi E, Pietrogrande M, Gabrielli A, Galli M, Invernizzi F. Incidence and characteristics of non-Hodgkin lymphomas in a multicenter case file of patients with hepatitis C virus-related symptomatic mixed cryoglobulinemias. *Arch Intern Med* 2005;165: 101-105
34. Ferri C, Caracciolo F, Zignego AL, et al. Hepatitis C virus infection in patients with non-Hodgkin's lymphoma. *Br J Haematol*. 1994;88:392–4.
35. Zignego AL, Giannelli F, Marrocchi ME, et al. T(14;18) translocation in chronic hepatitis C virus infection. *Hepatology* 2000; 31:474.
36. Bachy E, Besson C, Suarez F, Hermine O. Hepatitis C virus infection and lymphoma. *Mediterr. J. Hematol. Infect. Dis.* 2010; 2(1):e2010004.
37. Kawamura Y, Ikeda K, Arase Y, et al. Viral elimination reduces incidence of malignant lymphoma in patients with hepatitis C. *Am J Med* 2007; 120:1034.

38. Sayiner, M., Golabi, P., Farhat, F., & Younossi, Z. M. (2017). Dermatologic Manifestations of Chronic Hepatitis C Infection. *Clinics in Liver Disease*, 21(3), 555–564. <https://doi.org/10.1016/j.cld.2017.03.010>
39. Elder GH. Porphyria cutanea tarda. *Semin Liver Dis* 1998;18:67–75.
40. Frank J, Poblete-Gutierrez P. Porphyria cutanea tarda: when skin meets liver. *Best Pract Res Clin Gastroenterol* 2010;24:735–45.
41. Grossman ME, Bickers DR, Poh-Fitzpatrick MB, et al. Porphyria cutanea tarda. Clinical features and laboratory findings in 40 patients. *Am J Med* 1979; 67:277.
42. Balwani M, Desnick RJ. The porphyrias: advances in diagnosis and treatment. *Hematology Am Soc Hematol Educ Program* 2012;2012:19–27.
43. Lodi G, Pellicano R, Carrozzo M. Hepatitis C virus infection and lichen planus: a systematic review with meta-analysis. *Oral Dis* 2010;16:601–12.
44. Shengyuan L, Songpo Y, Wen W, et al. Hepatitis C virus and lichen planus: a reciprocal association determined by a meta-analysis. *Arch Dermatol* 2009;145:1040–7.
45. Lehman JS, Tollefson MM, Gibson LE. Lichen planus. *Int J Dermatol* 2009;48:68294.
46. Usatine RP, Tinitigan M. Diagnosis and treatment of lichen planus. *Am Fam Physician* 2011;84:53–60.
47. Boehncke WH, Schon MP. Psoriasis. *Lancet* 2015;386:983–94
48. El Darouti M, Abu el Ela M. Necrolytic acral erythema: a cutaneous marker of viral hepatitis C. *Int J Dermatol* 1996;35:252-6.
49. Abdallah MA, Ghazzi MY, Monib HA, et al. Necrolytic acral erythema: a cutaneous sign of hepatitis C virus infection. *J Am Acad Dermatol* 2005;53:247.
50. Khanna VJ, Shieh S, Benjamin J, et al. Necrolytic acral erythema associated with hepatitis C: effective treatment with interferon alfa and zinc. *Arch Dermatol* 2000; 136:755.
51. Jadali Z. Dermatologic manifestations of hepatitis C infection and the effect of

- interferon therapy: a literature review. *Arch Iran Med* 2012;15:43–8
52. Ramos-Casals M, Muñoz S, Medina F, et al. Systemic autoimmune diseases in patients with hepatitis C virus infection: characterization of 1020 cases (The HISPAMEC Registry). *J Rheumatol* 2009; 36:1442.
53. Agnello V, De Rosa FG (2004) Extrahepatic disease manifestations of HCV infection: some current issues. *J Hepatol* 40:341–352
54. Haddad J, Deny P, Munz-Gotheil C, et al. Lymphocytic sialadenitis of Sjögren's syndrome associated with chronic hepatitis C virus liver disease. *Lancet* 1992; 339:321.
55. Cacoub, P., Gragnani, L., Comarmond, C., & Zignego, A. L. (2014). Extrahepatic manifestations of chronic hepatitis C virus infection. *Digestive and Liver Disease*, 46(S5), S165–S173. <https://doi.org/10.1016/j.dld.2014.10.005>
56. Loustaud-Ratti, V., Riche, A., Liozon, E., Labrousse, F., Soria, P., Rogez, S., Vidal, E. (2001). Prevalence and characteristics of Sjögren's syndrome or Sicca syndrome in chronic hepatitis C virus infection: a prospective study. *The Journal of Rheumatology*, 28(10), 2245–2251. Retrieved from <http://www.ncbi.nlm.nih.gov/pubmed/11669164>
57. Bianchi FB. Autoimmune hepatitis: the lesson of the discovery of hepatitis C virus. *J Hepatol* 1993; 18:273.
58. Antonelli A, Ferri C, Pampana A, et al. Thyroid disorders in chronic hepatitis C. *Am J Med* 2004; 117:10.
59. Roti E, Minelli R, Giuberti T, et al. Multiple changes in thyroid function in patients with chronic active HCV hepatitis treated with recombinant interferon-alpha. *Am J Med* 1996; 101:482.
60. Segna, D., & Dufour, J. F. (2017). Other Extrahepatic Manifestations of Hepatitis C Virus Infection (Pulmonary, Idiopathic Thrombocytopenic Purpura, Nondiabetes Endocrine Disorders). *Clinics in Liver Disease*, 21(3), 607–629. <https://doi.org/10.1016/j.cld.2017.03.014>
61. Nugent D, McMillan R, Nichol JL, et al. Pathogenesis of chronic immune

- thrombocytopenia: increased platelet destruction and/or decreased platelet production. *Br J Haematol* 2009;146(6):585–96.
62. Chiao EY, Engels EA, Kramer JR, et al. Risk of immune thrombocytopenic purpura and autoimmune hemolytic anemia among 120 908 US veterans with hepatitis C virus infection. *Arch Intern Med* 2009; 169:357.
63. Petit JM, Bour JB, Galland-Jos C, et al. Risk factors for diabetes mellitus and early insulin resistance in chronic hepatitis C. *J Hepatol* 2001; 35:279.
64. Bigam DL, Pennington JJ, Carpentier A, et al. Hepatitis C-related cirrhosis: a predictor of diabetes after liver transplantation. *Hepatology* 2000; 32:87.
65. Moucari R, Asselah T, Cazals-Hatem D, et al. Insulin resistance in chronic hepatitis C: association with genotypes 1 and 4, serum HCV RNA level, and liver fibrosis. *Gastroenterology* 2008; 134:416.
66. Arase Y, Suzuki F, Suzuki Y, et al. Sustained virological response reduces incidence of onset of type 2 diabetes in chronic hepatitis C. *Hepatology* 2009; 49:739.
67. Hofny ER, Ali ME, Taha EA, et al. Semen and hormonal parameters in men with chronic hepatitis C infection. *Fertil Steril* 2011;95(8):2557–9.
68. El-Serafi AT, Osama S, El-Zalat H, et al. Dysregulation of male sex hormones in chronic hepatitis C patients. *Andrologia* 2016;48(1):82–6.
69. Cieloszyk K, Hartel D, Moskaleva G, et al. Effects of hepatitis C virus infection on menopause status and symptoms. *Menopause* 2009;16(2):401–6.
70. Floreani A. Hepatitis C and pregnancy. *World J Gastroenterol* 2013;19(40): 6714–20.
71. Moder KG, Poterucha JJ, Mahr MA. Scleritis associated with viral hepatitis C: Report of a case. *J Clin Rheumatol* 2000; 6:166.
72. Jacobi C, Wenkel H, Jacobi A, et al. Hepatitis C and ocular surface disease. *Am J Ophthalmol* 2007; 144:705

73. Ferri, C., Giuggioli, D., & Colaci, M. (2017). Renal Manifestations of Hepatitis C Virus. *Clinics in Liver Disease*, 21(3), 487–497.
<https://doi.org/10.1016/j.cld.2017.03.005>
74. Moorman AC, Tong X, Spradling PR, et al. Prevalence of renal impairment and associated conditions among HCV-infected persons in the chronic hepatitis cohort study (CHeCS). *Dig Dis Sci* 2016;61:2087–93.
75. Fabrizi F, Plaisier E, Saadoun D, et al. Hepatitis C virus infection, mixed cryoglobulinemia, and kidney disease. *Am J Kidney Dis* 2013;61:623–37
76. Ozkok A, Yildiz A. Hepatitis C virus associated glomerulopathies. *World J Gastroenterol* 2014;20:7544–54.
77. Fabrizi F, Martin P, Cacoub P, et al. Treatment of hepatitis C-related kidney disease. *Expert Opin Pharmacother* 2015;16:1815–27.
78. Leslie WD, Bernstein CN, Leboff MS, American Gastroenterological Association Clinical Practice Committee. AGA technical review on osteoporosis in hepatic disorders. *Gastroenterology* 2003; 125:941.
79. Lo Re V 3rd, Volk J, Newcomb CW, et al. Risk of hip fracture associated with hepatitis C virus infection and hepatitis C/human immunodeficiency virus coinfection. *Hepatology* 2012; 56:1688.
80. Shaker JL, Moore BP, Whyte MP. Hyperparathyroidism and increased serum IGF-binding protein-2 levels in hepatitis C-associated osteosclerosis. *J Clin Endocrinol Metab* 1999; 84:384.
81. Ilyas, S. Z., Tabassum, R., Hamed, H., Rehman, S. U., & Qadri, I. (2017). Hepatitis C Virus-Associated Extrahepatic Manifestations in Lung and Heart and Antiviral Therapy-Related Cardiopulmonary Toxicity. *Viral Immunology*, 30(9), 633–641.
82. Matsumori A. Global alert and response network for hepatitis C virus-derived heart diseases: a call to action. *CVD Prev Control* 2009;4:109–118.
83. Ishizaka N, Ishizaka Y, Takahashi E, et al. Association between hepatitis C virus seropositivity, carotid-artery plaque, and intima-media thickening. *Lancet* 2002;359:133–135.

84. Moore BB, and Moore TA. Viruses in idiopathic pulmonary fibrosis. Etiology and exacerbation. *Ann Am Thorac Soc* 2015;12 Suppl 2:186–192
85. Al-Moamary MS, Gorka T, Al-Traif IH, et al. Pulmonary changes in liver transplant candidates with hepatitis C cirrhosis. *Saudi Med J* 2001;22:1069–1072.
86. Silva DR, Stiff J, Cheinquer H, et al. Prevalence of hepatitis C virus infection in patients with COPD. *Epidemiol Infect* 2010;138:167–173.
87. Forton DM, Allsop JM, Main J, et al. Evidence for a cerebral effect of the hepatitis C virus. *Lancet* 2001;358:38–9.
88. Iriana, S., Curry, M. P., & Afdhal, N. H. (2017). Neurologic Manifestations of Hepatitis C Virus Infection. *Clinics in Liver Disease*, 21(3), 535–542. <https://doi.org/10.1016/j.cld.2017.03.008>
89. Carta MG, Hardoy MC, Garofalo A, et al. Association of chronic hepatitis C with major depressive disorders: irrespective of interferon-alpha therapy. *Clin Pract Epidemiol Ment Health* 2007;3:22.
90. Younossi Z, Park H, Henry L, et al. Extrahepatic manifestations of hepatitis C: a meta-analysis of prevalence, quality of life, and economic burden. *Gastroenterology* 2016; 150:1599–608.

ŽIVOTOPIS

Zovem se Ivona Radmanović, rođena sam 07. rujna 1991. godine u Zagrebu. Osnovnu školu završila sam u Kutini, nakon čega upisujem opću gimnaziju, također u Kutini. Medicinski fakultet Sveučilišta u Zagrebu upisala sam akademske godine 2010./2011. Od 2013. godine volonter sam u Zakladi Ana Rukavina. Aktivno se služim engleskim jezikom.