

# Melanom srednje očne ovojnice

---

Vukojević, Ante

Master's thesis / Diplomski rad

2019

Degree Grantor / Ustanova koja je dodijelila akademski / stručni stupanj: **University of Zagreb, School of Medicine / Sveučilište u Zagrebu, Medicinski fakultet**

Permanent link / Trajna poveznica: <https://um.nsk.hr/um:nbn:hr:105:343255>

Rights / Prava: [In copyright](#)/[Zaštićeno autorskim pravom.](#)

Download date / Datum preuzimanja: **2024-07-18**



Repository / Repozitorij:

[Dr Med - University of Zagreb School of Medicine Digital Repository](#)



**SVEUČILIŠTE U ZAGREBU  
MEDICINSKI FAKULTET**

**Ante Vukojević**

**Melanom srednje očne ovojnice**

**DIPLOMSKI RAD**



**Zagreb, 2019.**

**SVEUČILIŠTE U ZAGREBU  
MEDICINSKI FAKULTET**

**Ante Vukojević**

**Melanom srednje očne ovojnice**

**DIPLOMSKI RAD**

**Zagreb, 2019.**

Ovaj diplomski rad izrađen je na Klinici za Oftalmologiju i optometriju, Kliničkog bolničkog centra Zagreb, pod vodstvom doc.dr.sc. Igora Petričeka i predan je na ocjenu u akademskoj godini 2018./2019.god.

# POPIS KRATICA

m - musculus

cm - centimeter

mm - milimeter

GEP - gene expression profiling

itd. - i tako dalje

tj. - to jest

UM - uvealni melanom

SAD - Sjedinjene Američke Države

HLA - human leukocyte antigen

UBM - ultrazvučna biomikroskopija

OCT - optička koherentna tomografija

AS-OCT - optička koherentna tomografija prednjeg segmenta

UZV - ultrazvuk

CT - kompjuterizirana tomografija

Gy - Gray

kg - kilogram

J - džul

°C - stupanj Celzijev

ALT - alanin aminotransferaza

AST - aspartat aminotransferaza

ALP - alkalna fosfataza

# SAŽETAK

Autor: Ante Vukojević

Naslov rada: Melanom srednje očne ovojnice

Melanom uveje, maligni je tumor koji zauzima prvo mjesto u pojavnosti primarnih intraokularnih malignoma u odrasloj populaciji. Iako se može javiti na vjeđama, suznoj vreći i spojnici, njegova lokalizacija je najčešće u srednjoj očnoj ovojnici (uvea). U gotovo 90% slučajeva se nalazi na stražnjem dijelu, žilnici (choroidea), dok se rjeđe nalazi na šarenici (iris) i cilijarnom tijelu (corpus ciliare).

Vrlo se uspješno dijagnosticira cjelovitim oftalmološkim pregledom na biomikroskopu s metodom indirektno oftalmoskopije koju najčešće nadopunjuju slikovne metode poput ultrazvuka, fluoresceinske angiografije, optičke koherentne tomografije i magnetske rezonance.

Terapija melanoma žilnice je otišla puno dalje od klasične oftalmološke kirurgije te je upotpunjena i radioterapijskim metodama poput lokalne brahiterapije s pločicama, te radiokirurškim metodama kao što su protonske čestice i gama nož. Današnje razumijevanje molekularnih puteva i genetskih mutacija, poput GNAQ/GNA11 mutacija kao jednih od vodećih razloga nastanka melanoma, ili BPAP1 mutacije u monosomiji kromosoma 3 kao važnog prognostičkog čimbenika metastaziranja melanoma, ostavlja velik prostor za razvoj terapije, a isto tako omogućuje specijalistima razvoj boljih prognostičkih metoda kao što je profiliranje ekspresije gena (GEP).

Iako rijedak, s incidencijom koja varira 2 - 10 oboljelih na milijun ljudi godišnje, zbog patofizioloških specifičnosti, tendencije razvoja sistemske bolesti zbog visokog metastatskog potencijala, te nepostojeće djelotvorne terapije na sistemska bolest, nerijetko završava smrću što predstavlja veliki problem suvremene medicine.

Ključne riječi: melanom, žilnica, brahiterapija, BPAP1 mutacija, sistemska bolest

# SUMMARY

Author: Ante Vukojević

Title: Uveal melanoma

Uveal melanoma is a malignant tumour and is the most common primary intraocular malignancy in adult population. Although melanoma can be localized in the eyelids, tear sack or conjunctiva, its most frequent primary location is uvea. Large portion of uveal melanomas (almost 90%) is localized in choroid, while smaller portion can be found on the iris or ciliary body.

Melanoma is successfully diagnosed with complete clinical examination on slit lamp using indirect ophthalmoscopy. Other imaging methods such as ultrasound, fluorescent angiography, optic coherent tomography and magnetic resonance are often used to complement clinical examination as well as for confirmation of diagnosis.

Therapy of melanoma has evolved beyond classic ophthalmological surgical treatment, and is complemented with various radiotherapeutic methods such as local plaque brachiotherapy, as well as with radiosurgical methods such as proton beam therapy and gamma knife. Current understanding of molecular pathways and genetic mutations such as GNAQ/GNA11 mutations are recognized as leading causes for development of melanoma. BPAP1 mutation in monosomy 3 is an important prognostic factor of metastatic spread, and offers potential for development of therapy and other prognostic mechanisms such as gene expression profiling (GEP).

Although uveal melanoma has incidence of 2-10 cases per million, it all too frequently has lethal outcome due to its pathophysiological characteristics, tendency for development of systemic disease due to high metastatic potential and non-existent effective therapy for systemic disease, and as such represents major problem of modern medicine.

Key words: melanoma, choroidea, brachiotherapy, BPAP1 mutation, systemic disease

# SADRŽAJ

1.UVOD.....	1
2.ANATOMIJA OKA.....	2
3. EPIDEMIOLOGIJA.....	5
3.1.Globalna incidencija.....	5
3.2.Etiološki čimbenici:.....	5
4.HISTOPATOLOŠKA OBILJEŽJA.....	6
5.BIOLOGIJA UVEALNOG MELANOMA.....	9
6.MELANOM ŠARENICE.....	11
6.1.Klinička prezentacija.....	11
6.2.Diferencijalna dijagnoza.....	12
6.3.Dijagnostika.....	13
6.4.Terapija.....	14
7.MELANOM CILIJARNOG TIJELA.....	16
7.1.Klinička prezentacija.....	16
7.2.Diferencijalna dijagnoza.....	17
7.3.Dijagnostika.....	18
7.4.Terapija.....	19
8.MELANOM ŽILNICE.....	20
8.1.Klinička prezentacija.....	20
8.2.Diferencijalna dijagnoza.....	22
8.3.Dijagnostika.....	23
8.4.Terapija.....	25
9.SISTEMNA BOLEST.....	28
9.1.Klinička prezentacija.....	28
9.2.Dijagnostika.....	28
9.3.Terapija.....	29
10.ZAKLJUČAK.....	30
11.ZAHVALE.....	31
12.REFERENCE.....	32
13.ŽIVOTOPIS.....	37



# 1.UVOD

Osjetilo vida jedno je od pet osjetila kojima čovjek percipira svijet oko sebe i stupa s njim u interakciju. Od svih osjetila, vid je najkorištenije osjetilo te svako oštećenje istog dovodi do značajne promjene u načinu funkcioniranja samog pojedinca, ali i, posljedično, njegove okoline.

Melanom srednje očne ovojnice kao najčešći primarni intraokularni maligni tumor predstavlja iznimnu ugrozu, ne samo za pacijentov vid već i za pacijentov život, jer se nerijetko otkriva nakon što se pojavi sistemna bolest.

Opisan je prvi puta početkom 19. stoljeća kada su ga opisala dvojica škotskih kirurga, Allan Burns i James Wardrop, u svom članku „*Observations on the Surgical Anatomy of the Head and Neck*“. Od tada je prepoznat kao važan zdravstveni problem te se ulažu veliki naponi, kako u razumijevanje njegovog postanka i biološkog ponašanja, tako i u razvoj novih, te unapređivanje postojećih prognostičkih mehanizama, dijagnostičkih postupaka i terapijskih metoda o čemu će se govoriti u narednom tekstu.

Uzevši u obzir malu incidenciju uvealnog melanoma svrstalo bi ga se u rijetke entitete po pojavnosti, no nikako ga se ne smije podcijeniti. Karakteriziran svojom lokalizacijom, specifičnim biološkim ponašanjem i tendenciji stvaranja sistemne bolesti, nepostojanja učinkovite terapije za istu, često završava smrću unutar 6 mjeseci, što postaje ogroman problem te još veći izazov suvremene medicine.

## 2. ANATOMIJA OKA

Očne jabučice (*bulbi oculi*), parni su organi koji se nalaze u prostoru koji se naziva orbitna šupljina. To je parni koštani prostor koji omeđuje 7 različitih kostiju glave u koje spadaju: frontalna, zigomatična, maksilarna, lakrimalna, etmoidna, sfenoidna, i palatinalna kost, te ga one ograđuju od paranasalnih sinusa sa svake, osim lateralne strane, i od prednje lubanjske jame preko krova orbite. Orbitni prostor ima oblik piramide s bazom prema van, a njegov ukupni volumen je otprilike 30 cm<sup>3</sup>.(2) Unutar orbite se uz oko nalaze orbitni otvori kroz koje prolaze neurovaskularne strukture te ostale mekotkivne strukture: 6 ekstraokularnih mišića (4 ravna - *m. rectus superior, inferior, lateralis, medialis* i 2 kosa: *m. obliquus superior, inferior*), masno i vezivno tkivo, intraorbitni dio optičkog živca, moždane ovojnice i suzna žlijezda (*glandula lacrimalis*). (2, 4)

S prednje strane očna jabučica je pokrivena vjeđama (*palpebra superior i palpebra inferior*). Osim što štite očnu jabučicu, čiste prednju površinu oka od prašine i vanjskih čestica te pospješuju otjecanje suza. (2) One oblikuju vjeđni rasporak ovalnog oblika a omeđuju ga lateralni i medijalni očni kut, u kojem se nalazi suzna bradavica (*caruncula lacrimalis*). (4) Vjeđe su podijeljene na 2 sloja: unutarnji i vanjski. Unutarnji sloj je pasivan i daje vjeđama oblik a sastoji se od kolagene vezivne ploče tarzusa čija je stražnja površina prekrivena spojnicom, dok se vanjski sloj sastoji od kože i mišića (*m. orbicularis oculi, m. levator palpebrae superioris, m. Mülleri*) koji sudjeluju u pokretanju vjeđa. (2, 3) U rub vjeđe otvaraju se Meibove tarzalne žlijezde lojnice, te se uz njih nalaze i Zeisove i Mollove žlijezde lojnice i znojnice. Funkcija tih žlijezda je formiranje suznog filma te premazivanje prednje površine oka i ruba vjeđa. Iznad lateralnog očnog kuta nalazi se suzna žlijezda. Tetivom mišića podizača vjeđe podijeljena je na orbitni i palpebralni dio. Izvodnim kanalčićima suzna žlijezda luči suze u svod konjunktive odakle se treptanjem rasprostranjuju po cijeloj prednjoj površini oka. Skupljaju se u medijalnom očnom kutu gdje se kroz mali otvor (*puncta lacrimalia*) dreniraju putem suznih kanalčića (*canaliculi lacrimales*) u suznu vreću (*saccus lacrimalis*), a od tamo kanalom (*ductus nasolacrimalis*) u donji nosni hodnik. (2, 4, 5)

Očna jabučica je podijeljena na 3 ovojnice, vanjsku, srednju i unutarnju. Vanjsku očnu ovojnicu čine rožnica (*cornea*) i bjeloočnica (*sclera*). Rožnica je prozirna struktura u prednjem dijelu vanjske očne ovojnice koja svojim oblikom podsjeća na globus jer je nepravilno okrugla i

spljoštena u okomitom meridijanu. Ima različitu zakrivljenost unutarnje i vanjske plohe, gdje je vanjska zakrivljena pod manjim a unutarnja pod većim polumjerom što ju posljedično ostavlja tanjom u centru a deblju prema bjeloočnici.(2) Sastoji se od 5 slojeva: epitela, Bowmanove membrane, strome, Descemetove membrane i endotela čiji su uredna funkcija i fiziološko stanje bitni za urednu sposobnost vida. Između rožnice i bjeloočnice nalazi se limbus ili prijelazna zona koju izgrađuju spojnica, Tenonova kapsula, episklera, korneoskleralna stroma, i sustav drenaže vodice.(2) Bjeloočnica čini veći dio vanjske očne ovojnice, loptasta je oblika i građena je od 3 sloja: prednje bjeloočnice (episclera), strome i unutarnjeg sloja. Prednju bjeloočnicu izgrađuje gusto vaskularno-vezivno tkivo koje se spaja sa stromom s jedne strane, a s Tenonovom kapsulom s druge strane. Stromu izgrađuju nepravilno i nejednolično posložena kolagena vlakna različitih veličina. Unutarnji sloj bjeloočnice je u kontaktu sa suprakorioidnim i supracilijarnim lamelama srednje očne ovojnice. Na površini bjeloočnice nalazi se prozirna, glatka i sjajna sluznica koja se zove spojnica (*tunica conjunctiva*). Ima dva dijela; bulbarni i tarzalni koji međusobno zatvaraju gornji i donji forniks. Za podlogu je povezana rahlim vezivom, te je prožeta mrežom krvnih žilica. Spojnica je nužna jer olakšava pokretljivost oka, pomaže u vlaženju te ga štiti od infekcija. (2, 4, 5)

Srednja očna ovojnica (*uvea*) sastavljena je od šarenice (*iris*), zrakastog tijela (*corpus ciliare*), i žilnice (*chorioidea*) te je obilježena jakom vaskularizacijom i gustom pigmentacijom. Prednji dio uveje je šarenica koja u sredini oka formira zjenični otvor. On je autonomno reguliran i ovisno o vanjskim uvjetima propušta različitu količinu svjetla do mrežnice.(2) Šarenica je mezodermalnog i ektodermalnog podrijetla te ima 4 sloja: endotel, stroma, mišićni sloj i pigmentni sloj. Endotel prekriva stromu s prednje strane, ali ne pokriva i kripte šarenice čime je omogućeno istjecanje očne vodice u stromu. Stroma je građena od veziva s pigmentnim stanicama, i fibroblasta te čini glavninu šarenice. Mišićni sloj se sastoji od cirkularnih i radijalnih vlakana. Cirkularna vlakna pripadaju sfinkteru zjenice (*m. sphincter pupillae*) koji je inerviran parasimpatičkim vlaknima i svojom kontrakcijom suzuje zjenični otvor, dok radijalna vlakna pripadaju dilatatoru zjenice (*m. dilatator pupillae*) koji je inerviran simpatičkim vlaknima i svojom kontrakcijom proširuje zjenični otvor. Pigmentni sloj sadrži dva sloja epitela s velikom količinom pigmenta. Zrakasto tijelo je srednji dio uveje, ima oblik prstena i podijeljeno je na dva dijela: deblji, pars plicata i tanji pars plana.(2, 5) Sprijeda se nastavlja na šarenicu, s vanjske strane je vezano uz bjeloočnicu, dok ga straga od mrežnice odjeljuje nazubljena linija (*ora serrata*). Prednji dio, pars plicata, ima cilijarne nastavke koji luče očnu vodicu, a između njih polaze vlakna (*zonule ciliares Zinni*) koja drže leću u njenom položaju.(3)

U zrakastom tijelu nalazi se i cilijarni mišić koji svojim kontrakcijama sudjeluje u akomodaciji pod regulacijom parasimpatičkih vlakana. Žilnica je najveći dio srednje očne ovojnice i ona je položena između bjeloočnice i mrežnice. S vanjske strane je neravna, dok je s unutarnje glatka zbog prijanjanja mrežnice. Žilnica je građena od 4 sloja: lamine suprachoroideje, lamine vasculose, lamine choriocapilaris i lamine basalis. (2) Laminu suprachoroideu izgrađuju elastična vlakna i melanociti. Lamina vasculosa je stroma žilnice građena uglavnom od vezivnog tkiva u koje su uložene ogranci kratkih i dugih cilijarnih arterija, venski ogranci i vrtložne vene. Lamina choriocapilaris je kapilarni sloj koji služi za prehranu pigmentnog i fotoreceptorskog sloja mrežnice. Lamina basalis (*Bruchova membrana*) je tanka membrana koja čini podlogu mrežnice. (2, 3, 4, 5)

Unutarnju očnu ovojnicu čini mrežnica. Sadrži vidne stanice, štapiće i čunjiće koji pomažu u osjetu svjetla i raspoznavanju boja. Sastoji se od vidnog dijela (*pars optica retinae*), cilijarnog dijela (*pars ciliaris retinae*) i šareničnog dijela (*pars iridica retinae*) te je podijeljena na 10 slojeva: unutarnja granična membrana, sloj živčanih niti, sloj ganglijskih stanica, unutarnji mrežasti sloj, unutarnji zrnati sloj, vanjski mrežasti sloj, vanjski zrnati sloj, vanjska granična membrana, sloj štapića i čunjića i pigmentni epitel mrežnice iznad kojeg se nalazi Bruchova membrana žilnice. (2) Skupljanjem živčanih niti iz cijele mrežnice, medijalno od stražnjeg očnog pola, formira se glava optičkog živca (*papila nervi optici*). Temporalno od glave vidnog živca nalazi se područje žute pjege u čijem centru se nalazi udubljenje poznato kao *fovea centralis*. Ona sadrži samo čunjiće te je zbog toga mjesto najoštrijeg vida. Zbog velike osjetljivosti mrežnica ima dvostruku opskrbu, gdje je žilnica zaslužna za opskrbu vanjskih slojeva dok unutarnje opskrbljuje centralna retinalna arterija. Vidni živac (*n.opticus*) je sastavljen pretežito od aksona ganglijskih stanica mrežnice. Može se podijeliti na 4 dijela: intraokularni, intraorbitni, intrakanalikularni i intrakranijski. Intraokularni dio se formira skupljanjem živčanih vlakana u glavi vidnog živca, do razine bjeloočnice je nemijeliniziran, gdje nakon prolaska kroz potpurnu *laminu cribrosu* postaje mijeliniziran. Nastavlja se u intraorbitni dio koji se proteže od bjeloočnice do prednjeg dijela orbitnog kanala. Položen je u obliku slova „S“ i dugačak je 2-3 cm što omogućava slobodnu rotaciju očne jabučice i ne dovodi do napinjanja živca.(2, 3, 4, 5)

## **3. EPIDEMIOLOGIJA**

### **3.1. Globalna incidencija**

Melanomi oka i adneksa zauzimaju drugo mjesto po pojavnosti svih melanoma (5%), od čega najveći udio, njih gotovo 95%, otpada na melanome srednje očne ovojnice.(6) Uvealni melanom je najčešći primarni intraokularni maligni tumor. Globalna incidencija uvealnog melanoma varira između 2 i 10 oboljelih na milijun ljudi godišnje, 5.1 oboljelih na milijun ljudi u SAD-u, 10.0 u Britaniji, 7.0 u Francuskoj, itd.(7) Važno je napomenuti da globalna incidencija UM zadnjih tri desetljeća ima trend stagnacije ili je u blagom opadanju (1)

UM se progresivno češće pojavljuje u starijim dobnim skupinama, najčešće s vrhuncem u 7. desetljeću i to češće za 30% u muškaraca nego u žena.(8)

### **3.2. Etiološki čimbenici:**

Do danas etiologija uvealnog melanoma nije do kraja razjašnjena ali postoje neki egzogeni i endogeni čimbenici za koje se vjeruje kako bi mogli biti uzrok pojave UM. Kao značajniji endogeni etiološki čimbenik pokazala se rasna pripadnost.(8) U SAD-u je primijećeno da značajno veću vjerojatnost za razvoj UM imaju bijelci (ne-Hispanoamerikanci) koja ima incidenciju od 6.02 oboljelih na milijun, dok crnci (0.31 oboljelih na milijun) i Azijati (0.39 oboljelih na milijun) imaju značajno manju vjerojatnost.(9) Vrijedno je istaknuti kako pojedine fizičke osobine u bijeloj rasi, poput svjetlije puti i plavih očiju također nose veću vjerojatnost za pojavom UM.(8) Ljudi s određenim bolestima poput okulodermalne melanocitoze, neurofibromatoze tip 1, sindroma displastičnog nevusa, koje zbog svojih patofizioloških i specifičnosti i embriološke karakteristika melanocita nose jasnu povezanost s većom incidencijom nastanka UM, također posjeduju veći rizik za razvoj UM od zdrave populacije.(8) Egzogeni čimbenici, za razliku od endogenih, još uvijek imaju nejasnu ulogu u nastanku pa su stoga predmet rasprava stručne javnosti. Jedan od primjera je izloženost suncu, kao vodeći čimbenik u nastanku kožnog melanoma, koji se ne može jasno smjestiti u patofiziološki proces nastanka uvealnog što danas dovodi do neslaganja u stručnim sferama o njenom utjecaju na pojavnost UM.

## 4.HISTOPATOLOŠKA OBILJEŽJA

Uvealni melanomi se razvijaju od melanocita, stanica embrionalnog porijekla iz neuralnog grebena, koje se nalaze unutar strome cijele središnje očne ovojnice. Makroskopski su karakterizirani različitim obrascima rasta i stupnjem invazije, dok su mikroskopski okarakterizirani različitim obilježjima, poput: vrste stanica od kojih se tumor sastoji, pigmentacije, veličine jezgara i broj mitozna kao vrlo važnim prediktivnim čimbenicima u procjeni tijeka bolesti i preživljenja pacijenata.

Makroskopski se mogu podijeliti na 3 oblika:

1. nodularni oblik
2. oblik gljive
3. difuzni oblik

Nodularni oblik počinje kao plosnata diskoidna lezija koja se širi horizontalno i vertikalno poprimajući oblik kupole ili čvora nepravilnog oblika, tu spadaju kružni oblici melanoma šarenice i cilijarnog tijela, dok je za melanom žilnice specifično da ne probija Bruchovu membranu. Nešto rjeđe nastaje lezija multinodularnog oblika što upućuje na potencijalnu višeklonalnu proliferaciju.<sup>(10)</sup> U slučaju kada lezija svojim rastom dovoljno istegne Bruchovu membranu, ona puca, nakon čega tumor protrudira prema staklovini zbog čega poprima oblik gljive. Ovisno koliko brzo i u kojoj je mjeri Bruchova membrana pukla, omjer glave i baze može biti različit, no važno je napomenuti kako lezije velike dinamike rasta mogu također probiti retinu što dovodi do vitrealnog krvarenja.<sup>(1)</sup> Treći oblik uvealnog melanoma je difuzni oblik koji je većeg invazivnog potencijala od ostala dva oblika. Javlja se kod šareničnog melanoma kao oblik koji može invadirati kut prednje očne sobice, kod melanoma cilijarnog tijela može imati prstenasti oblik i zahvaćati nekad i cijeli njegov opseg. Kod melanoma šarenice prema definiciji mora zauzimati više od jednog kvadranta fundusa, biti manje od 7 mm debljine, te ne smije probijati Bruchovu membranu.<sup>(1)</sup> Postoje dva podtipa difuznog oblika, a to su već spomenuti oblik prstena kod melanoma cilijarnog tijela, te retinoinvazivni kod melanoma žilnice koji ima veliku tendenciju diseminacije i invazije udaljenih dijelova mrežnice i optičkog živca.<sup>(11)</sup>

Uvealni melanomi su nejasno ograničeni te često invadiraju okolna tkiva poput bjeloočnice, mrežnice i optičkog živca. Iako je bjeloočnica rezistentna na invaziju tumorskim stanicama, tumorske stanice putem trans-skleralnih kanala, kojima prolaze cilijarni živci, cilijarne arterije, i vrtložne vene, uspiju probiti bjeloočnicu te formiraju ekstraskleralnu leziju.(12) Mrežnica i optički živac su jednako tako predilekcijska mjesta lokalne invazije melanoma. Može doći do pucanja Bruchove membrane ispod koje tumor raste i odiže mrežnicu, te na kraju lokalno invadira. Optički živac je najčešće invadiran jukstakapilarnim stanicama melanoma, isto kao i retinoinvazivnim podtipom difuznog melanoma.(11, 13) Različitim načinom lokalne invazije melanomi često uzrokuju sekundarne intraokularne promjene. Odvajanje mrežnice i sekundarni glaukom su neke od mogućih posljedica invadiranja okolnog tkiva o kojima će se detaljnije govoriti u drugim poglavljima ovog teksta. (14, 15)

Osim makroskopskih obilježja, veliku važnost se pridaje mikroskopskim značajkama koje često imaju važno mjesto kao prediktivni čimbenici razvoja bolesti, pojave sistemske bolesti te preživljenja pacijenata. Jedan od prvih i najbitnijih obilježja su vrste stanica koje izgrađuju melanome, te su oni, s obzirom na vrstu stanica koje prevladavaju, podijeljeni u 3 skupine(16):

1. melanomi vretenastih stanica
2. melanomi epiteloidnih stanica
3. melanomi miješanih stanica

Melanomi vretenastih stanica često su nejasno ograničeni zbog fuziformnih stanica koje međusobno adheriraju. S obzirom na oblik jezgre i vidljivost jezgrice podijeljeni su na tip A i B. Stanice u tipu A imaju uske ovalne jezgre s nevidljivom jezgricom, dok stanice u tipu B imaju veću i okruglu jezgru s vidljivijom jezgricom.(16) Melanomi epiteloidnih stanica su građeni uglavnom od velikih poligonalnih stanica, koje za razliku od vretenastih ne adheriraju međusobno te su zbog toga jasnije ograničeni te imaju eozinofilnu citoplazmu s velikim okruglim jezgrama i jasno vidljivim jezgricama.(16) Treća skupina su melanomi sastavljeni od obje vrste stanica, s različitim udjelom koji može varirati.(16) Osim vrste stanica, u histopatološka mikroskopska obilježja se ubrajaju pigmentacija, veličina jezgrica, broj mitoz, te obrasci ekstravaskularnog matriksa strome. Pigmentacija melanoma varira u svakom pojedinom slučaju. Ovisno o produkciji melanina, stanice mogu biti u potpunosti amelanotične ili pak veoma melanotične. Što je veća pigmentiranost stanica, smatra se da imaju veći

metastatski potencijal.(17) Veličina jezgrica kao i broj mitoza također mogu varirati, te je njihova veličina kao i visoka vrijednost također povezana s većim metastatskim potencijalom.(18, 19) Ekstravaskularni matriks strome melanoma se može formirati u 9 obrazaca koji se mogu javiti u kombinacijama, a mogu se svrstati u 3 grupe. U prvu grupu obrazaca spadaju normalni obrasci i tihi obrasci koji su karakteristični za uvealne nevuse, ali se mogu javiti i u melanoma.(20) U drugu grupu obrazaca spadaju ravni, paralelni i paralelni ukriženi. U trećoj grupi se nalaze obrasci lukova, lukova s grananjem, petlji te mreža. Potonja dva se mogu povezati sa većom šansom za stvaranjem metastaza. (20)



## 5. BIOLOGIJA UVEALNOG MELANOMA

Uvealni melanomi nastaju iz melanocita srednje očne ovojnice. Melanociti potječu iz od melanoblasta, nepigmentiranih, nezrelih preteča, koje za vrijeme embriogeneze migriraju iz neuralnog grebena u oko. Iako nije sigurno nastaje li UM iz melanoblasta ili dediferencijacijom postojećih melanocita, poznato je da njihova nekontrolirana, klonalna proliferacija nastaje zbog nakupljanja karakterističnih genetskih i epigenetskih promjena, koje ga razlikuju od kožnog melanoma. (1)

Za razvoj UM, kao i za razvoj svake neoplazije, neoplastične stanice moraju steći 6 bioloških karakteristika koje će im omogućiti preživljenje i proliferaciju te naposljetku dovesti do metastaziranja i nastanka sistemske bolesti. (21) Tih 6 karakteristika su: neosjetljivost na signale koji onemogućuju rast, održivost u signalizaciji rasta, izbjegavanje apoptoze, neograničeno umnožavanje, održiva angiogeneza, te invazija i metastaze. One su omogućene nestabilnošću genoma u vidu kromosomskih aberacija i mutacija gena, te upala koja potiče njihov razvoj. (21, 22) Uz navedene karakteristike, u zadnje vrijeme se obraća pozornost na dodatne dvije karakteristike koje upotpunjuju sliku razvoja neoplastične stanice a to su mogućnost stanice da reprogramira metabolizam povećanjem unosa glukoze preko povećane ekspresije glukoznih transportera, i izbjegavanje imunološkog odgovora smanjivanjem ekspresije HLA I i II. (23, 24)

Kao u svakom neoplastičnom procesu, u uvealnom melanomu se javljaju kromosomske aberacije i mutacije gena. Neke od njih su specifične za UM što ga bitno patogenetski razlikuje od kožnog melanoma. (8) Najčešće kromosomske aberacije koje se javljaju u oboljelih od UM su gubitak 3. kromosoma (monosomija 3), gubitak dugog kraka 6. (eng. 6q loss), i kratkog kraka 8. kromosoma (eng. 8p loss), te dodatni kratki krak 6. (eng. 6p gain), i dugi krak 8. (eng. 8q gain) kromosoma. (25) One posljedično dovode do amplifikacije i pretjerane ekspresije gena ili pak delecije genskih lokusa zbog čega dolazi do stvaranja abnormalnosti u transkripciji. Genetske mutacije uzrokuju disregulaciju nekoliko signalnih puteva koji kontroliraju rast i proliferaciju stanica a ti putevi su: retinoblastomski put, p53 put apoptoze, PI3K/AKT te MAPK/ERK put. (1) Najčešća od svih promjena je u MAPK/ERK putu. To je promjena koja nastupa prva, prisutna je u svim stadijima bolesti, te se smatra nužnom za daljnji razvoj UM, ali zasebno nedovoljnom. (26, 27) Mutacija koja obilježava promjenu u ovom putu i specifična

je za UM je mutacija na q podjedinici gvanin vežućeg G proteina, poznata kao GNAQ, uz koju se veže i mutacija GNA11, te se one mogu dokazati u preko 80% slučajeva UM. (28)

Osim poremećaja u putevima staničnog ciklusa, vrijedno je spomenuti i mutacije gena odgovornih za diseminaciju bolesti. Najznačajniji geni su BAP1 te PRAME gen. BAP1 gen se nalazi na 3. kromosomu i bitan je kao tumor supresor, te supresor metastaziranja.(8, 25) On kodira protein koji funkcionira kao enzim koji uklanja ubikvitin te je od iznimne važnosti za djelovanje BRCA1 tumor supresorskog gena.(8,25) PRAME gen je gen koji se normalno nalazi u tkivu testisa te je karakterističan za melanome. Svojom inhibicijom signalnog puta retinoične kiseline omogućava nekontroliranu proliferaciju i diferencijaciju melanomske stanice, što joj omogućava razvoj metastatskog potencijala.(29) Dokazivanje ova dva gena te kromosomskih aberacija, posebice monosomije 3 i dodatne kopije 8. kromosoma (8q gain), od iznimne je kliničke i prognostičke važnosti. Veliku prediktivnu vrijednost na ishod bolesti ima i GEP (gene expression profile).(25) To je pretraga kojom se melanomi profiliraju s obzirom na ekspresiju 15 gena, 12 diskriminirajućih i 3 kontrolna, te se potom svrstavaju u 2 klase; 1. klasa - klasa melanoma s niskim rizikom za metastaziranje i 2. klasa - klasa melanoma s visokim rizikom za metastaziranje.(25)

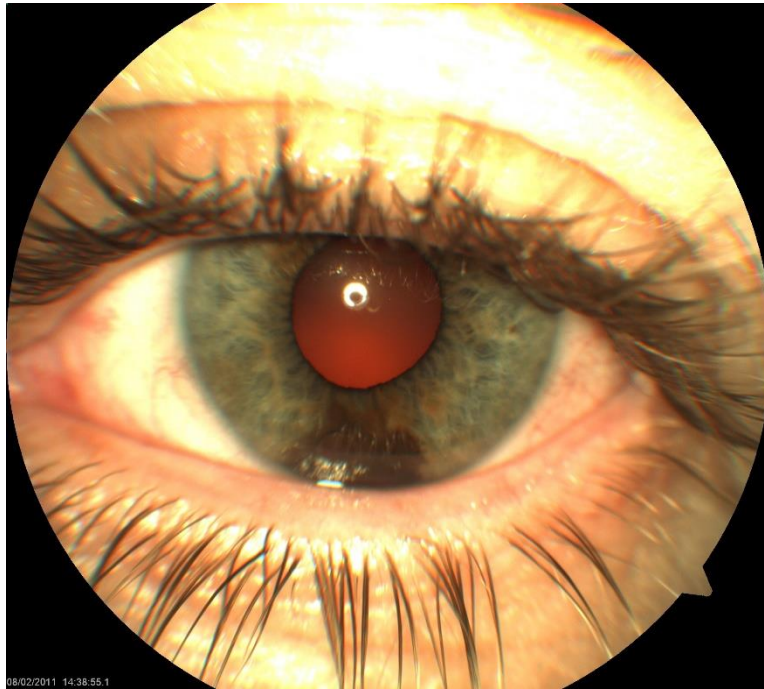
## 6.MELANOM ŠARENICE

Melanom šarenice je najrjeđi od svih melanoma srednje očne ovojnice sa svega 4-5% pojavnosti. (30) Zahvaljujući svojoj lokalizaciji melanomi šarenice se ranije otkrivaju i liječe za razliku od melanoma cilijarnog tijela i žilnice. (1) Javlja se na šarenici kao novonastala lezija, ili može maligno alterirati iz šareničnog nevusa. Histopatološki se može sastojati od vretenastih i/ili epiteloidnih poput svih melanoma, ali se uglavnom sastoji od vretenastih, što za posljedicu ima blaži i manje agresivan klinički tijek. (31)

### 6.1.Klinička prezentacija

Šarenični melanomi se mogu pojaviti u dva oblika: kružni i difuzni, koji se razlikuju po veličini, obliku i kliničkoj prezentaciji. (32)

Kružni melanom ima oblik čvorića, nepravilne površine, te može biti različito pigmentiran, od blago pigmentiranih koji imaju vidljive žile, do potpuno pigmentiranih, tamno smeđih lezija. Gotovo 80% kružnih melanoma je lokalizirano na donjoj polovici šarenice (slika 1.).(32) Mogu rasti prema naprijed u prednju očnu sobicu (egzofitični rast), prema nazad u stražnju očnu sobicu (endofitični rast) ili pak u oba smjera. Mogu se širiti lokalno u kut prednje očne sobice te invadirati cilijarno tijelo ili čak mogu diseminirati i stvoriti leziju na drugom dijelu šarenice. (1) Problematika dijagnostike koja se javlja u tom slučaju je ta što, isto tako, šarenični melanom može biti produžetak melanoma cilijarnog tijela ili žilničnog melanoma, pa dijagnostička obrada mora obavezno obuhvatiti cilijarno tijelo i posteriorni segment. Kružni melanomi su obično asimptomatski ali mogu se zakomplicirati različitim stanjima poput krvarenja u prednju očnu sobicu, katarakte, ili kornealnom dekompenzacijom uz zamućenje rožnice.(33) Rastom melanom može mehanički zatvoriti kut prednje očne sobice, te tako dovesti i do sekundarnog glaukoma koji može biti posljedica nakupljanja makrofaga uslijed nekroze ili pak invazijom u kut prednje sobice. (33)



**Slika 1.** Melanom u donjoj polovici šarenice

Difuzni šarenični melanom je također uglavnom lokaliziran u donjem dijelu kuta prednje očne sobice, izgrađen od epiteloidnih stanica što predstavlja veći rizik za metastaziranje.(34) Može rasti na dva moguća načina: primarnom infiltracijom strome šarenice ili diseminacijom tumorskih stanica sa kružnog melanoma ili melanoma cilijarnog tijela.(35, 36) Rastom na prvi način melanom podeblja šarenicu te tako može dovesti do deformacije zjenice. Rast diseminacijom često dovodi do akumulacije pigmenta u kutu prednje očne sobice, progresivne promjene boje šarenice i nestajanja kripti.(34) Sekundarni glaukom je jedna od najvažnijih komplikacija koja nastaje invazijom kuta prednje očne sobice ili nakupljanjem pigmenta pa se kod svake stečene heterokromije sa istostranim glaukomom treba posumnjati na difuzni šarenični melanom. Često sekundarni glaukom ne odgovara dobro na terapiju pa može uzrokovati ozbiljno oštećenje vida kao posljedica ekskavacije optičkog diska.(32)

## **6.2.Diferencijalna dijagnoza**

Na šarenici se mogu javiti promjene koje mogu pobuditi sumnju na šarenični melanom, pa je od iznimne važnosti znati njihove karakteristike za što bolje razlikovanje tih lezija od melanoma. Šarenični melanom se vrlo često zamijeni za nevus šarenice. To su male, plosnate lezije koje ne mijenjaju oblik zjenice i nisu invazivnog ponašanja.(1) Uz nevuse mogu se

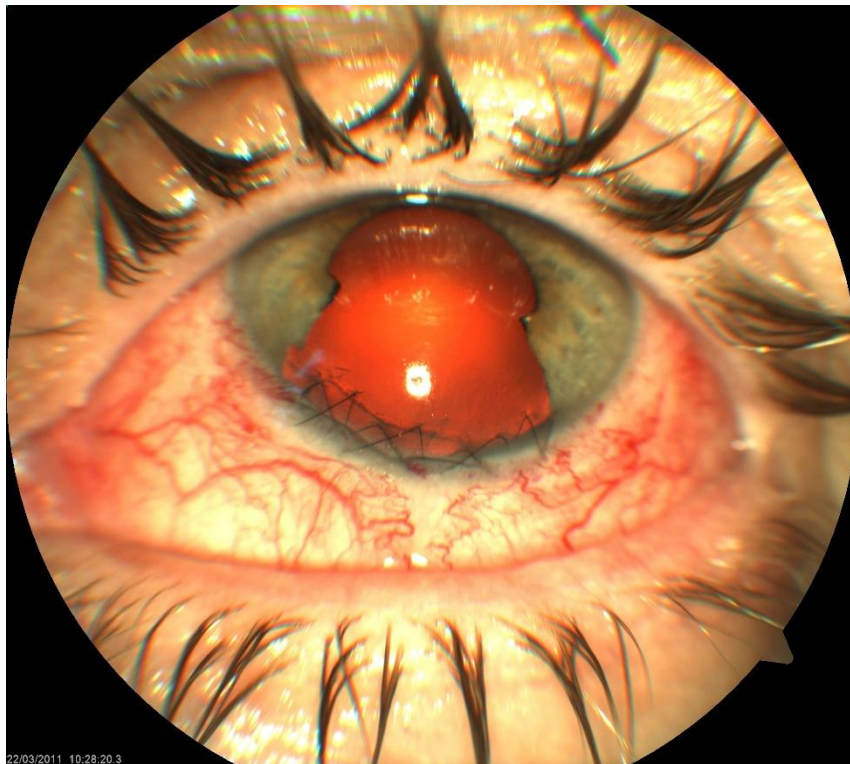
nabrojati i šarenični melanocitomi kao crne jednolične lezije koje za razliku od melanoma ne pokazuju vaskularnost niti deformiraju zjenicu.(37) Šarenična pigmentna epitelna cista je glatka, kupolasta i pigmentirana lezija koja može prominirati anteriorno te nadilaziti rub zjenice, te tako ometati vid. Uz pigmentnu postoji i stromalna cista koja je za razliku od pigmentne prozirna i puno se češće komplicira iritisom, glaukomom ili pak kataraktom.(38, 39) Iridokornealni epitelni sindrom nastaje migracijom endotelnih stanica u šarenicu gdje mogu izazvati iskrivljenje šarenice i zjenice te ga je vrlo važno pravilno dijagnosticirati.(1) Na šarenici se još mogu pojaviti metastaze maligniteta drugih sjela, poput karcinoma pluća i dojke, koje mogu biti multifokalne i bilateralne lezije te ih se na taj način može razlikovati od melanoma.(40)

### **6.3.Dijagnostika**

Osnova dijagnostike šareničnog melanoma je kombinacija kliničkog pregleda i slikovnih metoda. Prvo se obavlja klinički pregled prednjeg segmenta procjepnom svjetiljkom sa biomikroskopom čime se ustanove eventualne lezije i promjene na razini šarenice i zjenice. U slučaju sumnje na invaziju kuta prednje očne sobice učini se gonioskopija kojom se ustanovi eventualno širenje melanoma. Za jasnije informacije o dubini i veličini tumora, te kod sumnje da se radi o produžetku melanoma cilijarnog tijela, ili invazije šareničnog melanoma u cilijarno tijelo i okolna tkiva, rade se metode poput ultrazvučne biomikroskopije (UBM), ultrazvuka ili optičke koherentne tomografije prednjeg segmenta oka (AS-OCT).(30) AS-OCT je moderna slikovna metoda koja je dobra za prikazivanje prednje površine šarenice i manjih lezija ali joj je nedostatak procjene dubine i veličine lezije, te zbivanja iza same šarenice.(41) Ultrazvuk s druge strane je dobar za procjenu lezija većih od 3 mm te njihove veličine, dubine i eventualnog zahvaćanje cilijarnog tijela i okolnih struktura.(30) UBM je koristan za razlikovanje melanoma od cisti šarenice, određivanje veličine tumora i invazije u cilijarno tijelo i okolna tkiva, ali za razliku od ultrazvuka i za manje lezije te je stoga zlatni standard dijagnostike šareničnog i melanoma cilijarnog tijela. Kod nejasnih lezija koristi se i aspiracijska biopsija tankom iglom kako bi se moglo u potpunosti definirati neoplastičnu leziju.

## 6.4. Terapija

Postoji nekoliko opcija u liječenju šareničnog melanoma: ekscizija, enukleacija, terapija radioaktivnim plakom (brahiterapija) i protonska terapija. Kirurška ekscizija šareničnog melanoma se obavlja postupkom koji se naziva totalna iridektomija. Danas je ona indicirana ukoliko se neoplastična tvorba smatra malignom, dok je kontraindicirana u slučaju da melanom zauzima više od jednog kvadranta šarenice i postoji invazija u kut prednje očne sobice. Iridektomija je postupak kojim se dio šarenice od ruba zjenice do korijena šarenice vadi zajedno s neoplastičnom tvorbom 1-2 mm slobodnih rubova.(1) Tradicionalna tehnika kompletne iridektomije zahtjeva velike korneoskleralne rezove koji mogu zahvatiti i do 50% opsega limbusa, što često dovodi do raznih komplikacija.(42) Komplikacije mogu biti zbog velikog reza, zbog kojeg rana može popuštati i dovesti do hipotonije očne jabučice, formacije mjehurića, gubitka vidne funkcije. Također mogu nastati zbog nedovoljno dobro odrađene ekscizije, bez slobodnih rubova i diseminacije prilikom vađenja tumora što potencijalno može dovesti do relapsa, ili pak može dovesti do fotofobije zbog defekta šarenice.(42, 43) U novije vrijeme koriste se modernije tehnike unutarnje resekcije kroz više manjih kornealnih incizija smanjujući na taj način pojavnost komplikacija tradicionalne iridektomije (slika 2.).(44)



**Slika 2.** Iridektomirana donja četvrtina šarenice zbog melanoma

Tumori koji su preveliki za kiruršku resekciju, tj. oni koji zahvaćaju preko jedne četvrtine opsega šarenice, mogu se liječiti brahiterapijom. Brahiterapija je terapijska metoda postavljanja radioaktivnog uložka u blizini malignoma kako bi ga se ozračilo i dovelo do smrti. Uložci se sastoje od radioaktivnog materijala poput: rutenija-106, joda-125, paladija-103, stroncija-90 itd., s unutarnje strane, dok su s vanjske strane obloženi s nekim teškim metalom poput zlata ili srebra kako bi spriječili zračenje okolnog tkiva. Doza zračenja se mjeri u Grayima (Gy) gdje je 1 Gy jednak 1 J energije koju apsorbira 1 kg tkiva. Optimalna doza zračenja koja dovodi do smrti tumora je između 80 i 100 Gy. U slučaju šareničnog melanoma radioaktivni uložak se postavlja preko rožnice i bjeloočnice, neposredno iznad dijela šarenice gdje se nalazi melanom.(1) Kao kod svake terapije zračenjem, tako su i kod brahiterapije česte komplikacije. Najčešća je zamućenje leće uslijed zračenja, ali se mogu javiti i glaukom, sindrom suhog oka, nekroze bjeloočnice itd.(45)

Protonska terapija je terapija koja se izvodi protonskim akceleratorom, a za razliku od prethodno navedenih terapijskih postupaka je poštenija i ugodnija je za pacijenta. Princip rada će biti detaljnije opisan u kasnijem dijelu teksta jer se za melanome prednjeg segmenta oka ne koristi toliko često koliko za one posteriornog segmenta.

Enukleacija kao terapijska opcija je zadnji izbor, i to u slučaju da je oko izgubilo funkciju, ukoliko ima ozbiljne komplikacije poput ozbiljnih krvarenja, rezistentnog glaukoma, ili pak nekrotičnog velikog tumora.(46)

## **7.MELANOM CILIJARNOG TIJELA**

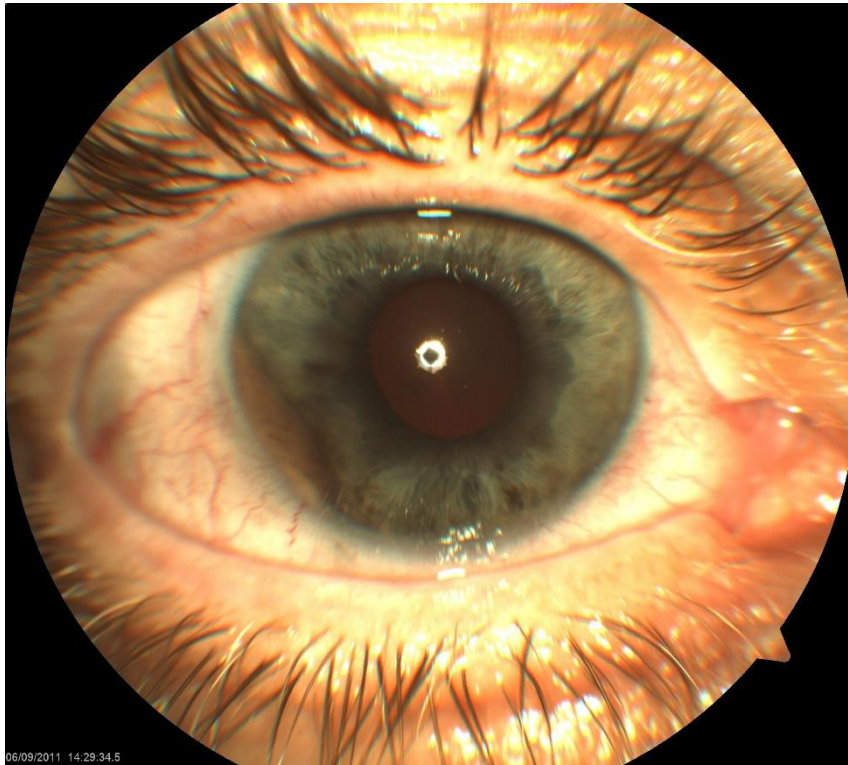
Melanomi cilijarnog tijela, zbog svoje lokalizacije, za razliku od šareničnog melanoma, predstavljaju puno veću opasnost po pacijentov život. Pojavljuju se otprilike 1 na 10 intraokularnih melanoma.(47) Obično dovoljno dugo bivaju neprimijećeni zbog rasta iza šarenice, i asimptomatske kliničke slike, što često dovodi do toga da su dijagnosticirani u podmakloj fazi rasta kada je došlo do hematogene diseminacije.

### **7.1.Klinička prezentacija**

Melanom cilijarnog tijela se može javiti u dva oblika: kružni i oblik prstena.

Kružni melanom cilijarnog tijela ima nodularni oblik, poput šareničnog kružnog melanoma, ali za razliku od njega, prilikom dijagnoze biva puno veći. Može biti različito pigmentiran i može varirati između homogene i heterogene strukture i uglavnom je u početku ograničen na cilijarno tijelo(1). Često se unilateralno, na episkleri oka u kojem se nalazi, javlja „sentinel“ žila koja ga hrani što može biti prvi znak pojave melanoma. Ima sposobnost invazije u prednju očnu sobicu kroz bazu šarenice nakon čega postaje vidljiv (slika 3.).(48) Zbog prirode svog rasta komplicira se na razne načine. Može pomaknuti šarenicu prema naprijed ili pak lokalnom diseminacijom (eng. seeding) blokirati protok kroz trabekularnu mrežicu, te tako uzrokovati sekundarni glaukom.(49) Isto tako svojim rastom može pritisnuti leću, što će dovesti do lokalnih zamućenja i pada vidne oštrine, ili pak subluksirati ili dislocirati leću.(49)





**Slika 3.** Melanom cilijarnog tijela infiltrirao u kut prednje očne sobice

Prstenasti melanom cilijarnog tijela je opasnija inačica zbog svog specifičnog rasta gdje često obuhvaća više od pola opsega cilijarnog tijela, a može se proširiti u njegovom punom opsegu.(49) Zbog toga su puno invazivniji, mogu se širiti ekstraskleralno ali i mogu lako metastazirati zbog čega ih je jako važno dijagnosticirati rano.(50) Mogu biti i produžetak koroidalnog melanoma zbog čega se mora i dijagnostički obraditi posteriorni segment oka. Osim što se mogu prezentirati isto kao njihova kružna inačica, zbog svog rasta mogu se proširiti na orbitalna tkiva.

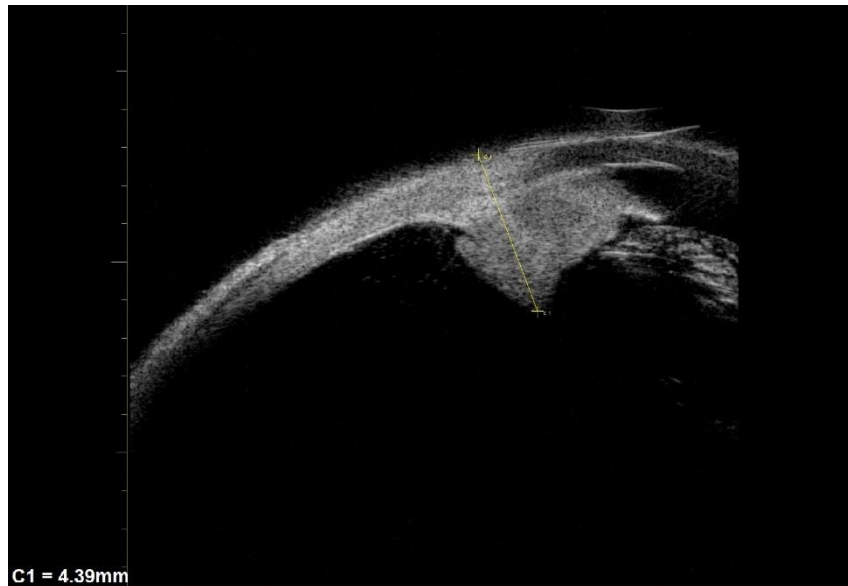
## **7.2.Diferencijalna dijagnoza**

Pojedine lezije se mogu pojaviti na cilijarnom tijelu te izazvati sumnju na melanom. Iako nisu česte, nevus i melanocitom cilijarnog tijela mogu izgledom ali i ponašanjem podsjećati na melanom. Nevus je lezija kupolastog oblika i glatke površine bez vidljivih vaskularnih struktura. Kako nevus nema dijagnostičkih osobitosti po kojima bi se mogao dobro razlikovati od melanoma, dijagnosticira se nakon histološke potvrde. Melanocitomi, kao i šarenični, tamno su pigmentirane lezije, nodularnog oblika. Specifični su po tome što se mogu širiti u prednju očnu sobicu i ekstraskleralno te izazvati slične simptome kao melanom iste lokalizacije, što

može pobuditi sumnju da se radi o melanomu, te se zbog toga moraju valjano dijagnosticirati. Jedna od karakteristika koja može uputiti da se radi o melanocitomu je njegov jednoličan crni izgled. Osim navedenih lezija, treba uzeti u obzir ostale nemelanotične tumore koji se mogu javiti na cilijarnom tijelu poput nekih benignih tumora: švanoma, lejomiona, adenoma, ili malignih tumora kao što su limfom i adenokarcinom.

### 7.3. Dijagnostika

Dijagnostičke metode za otkrivanje melanoma cilijarnog tijela su istovjetne onima melanoma šarenice. Bitno je napomenuti da se uz UBM kao zlatni standard dijagnostike melanoma cilijarnog tijela treba napraviti i pregled posteriornog segmenta oka zbog mogućnosti da je melanom potekao od koroidalnog melanoma kao njegov produžetak, pa se pri sumnji na takvo zbivanje radi prikaz fundusa indirektnom oftalmoskopijom te se dijagnostika upotpunjuje slikovnim metodama poput fluoresceinske angiografije o čemu će biti govora u nastavku teksta.



**Slika 4.** Prikaz melanoma cilijarnog tijela metodom ultrazvučne biomikroskopije

## 7.4. Terapija

Terapijske metode za liječenje melanoma cilijarnog tijela gotovo su jednake metodama liječenja melanoma šarenice. Kod melanoma cilijarnog tijela također postoje kirurška ekscizija, enukleacija, brahiterapija, te protonska terapija. Najveću razliku u terapiji je odabir kirurške metode za eksciziju melanoma. Kako melanomi cilijarnog tijela imaju tendenciju invazije kuta prednje očne sobice, tako je shodno tome kirurška metoda izbora konvencionalna iridociklektomija. To je postupak kojim se uklanja dio šarenice i dio cilijarnog tijela i najčešće je indiciran za šarenične melanome ili melanome cilijarnog tijela koji zahvaćaju kut prednje očne sobice ili pak za adenokarcinome cilijarnog tijela.(1) Kontraindikacije su tumori koji zahvaćaju više od 45° cilijarnog tijela ili kuta očne sobice ili pak ako postoji lokalna diseminacija. Cilj ove kirurške metode je ukloniti tumor sa slobodnim rubovima do 2 mm, uz maksimalnu moguću poštedu cilijarnog aparata, te izbjeći potencijalno oštećenje leće.(1) Komplikacije ove metode su slične komplikacijama iridektomije, sa hipotonijom očne jabučice kao posljedicom prevelike ciklektomije, i ciklodijalizom tj. stvaranjem povezanosti između prednje očne sobice i suprakoroidalnog prostora što može biti uzrok kronične hipotonije. Još se može javiti subluksacija leće, te maligni glaukom kao jedna od rjeđih komplikacija.(1) Kao alternativna kirurška metoda postoji i korneoskleralna ekscizija pune debljine u bloku koja se izvodi kod kružnih melanoma cilijarnog tijela, pogotovo onih koji imaju ekstraskleralni rast.(51) Brahiterapija se izvodi na isti način kao i kod šareničnog melanoma, dok se protonska terapija, kako je već navedeno, ne koristi toliko često za melanome šarenice i cilijarnog tijela. E nukleacija oka podliježe istim indikacijama kao što je opisano kod melanoma šarenice.

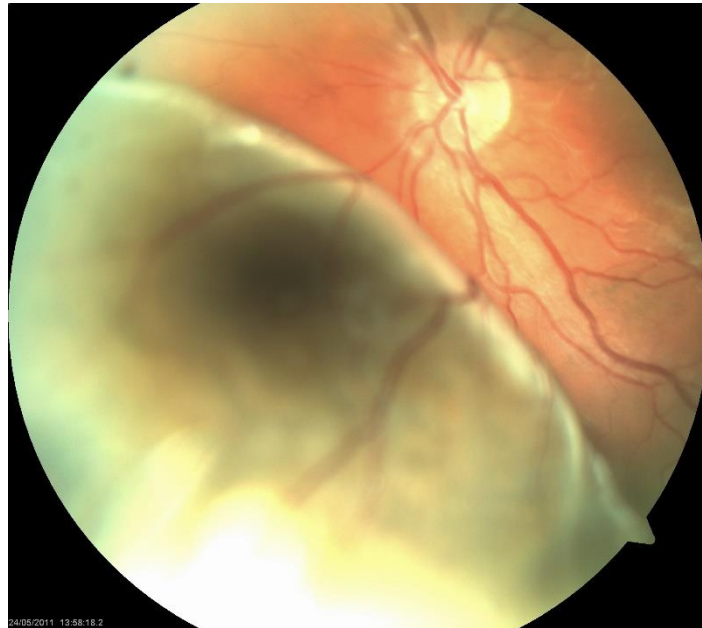## **8.MELANOM ŽILNICE**

Melanom žilnice najčešći je od svih melanoma srednje očne ovojnice. Nastaju de novo mutacijama iz melanocita žilnice ali i iz preegzistirajućih nevusa žilnice malignom alteracijom te mogu biti različito pigmentirani, od potpuno amelanotičnih do tamno smeđih lezija. Histopatološki može biti građen od vretenastih ili epiteloidnih, ili pak obje vrste stanica, te shodno tome imati manje ili više agresivan klinički tijek. Ovisno o svojoj veličini i smještaju može davati različitu kliničku sliku zbog čega ga se može rano otkriti, ili pak može biti otkriven u uznapredovalim fazama bolesti kada je već došlo do metastaziranja.

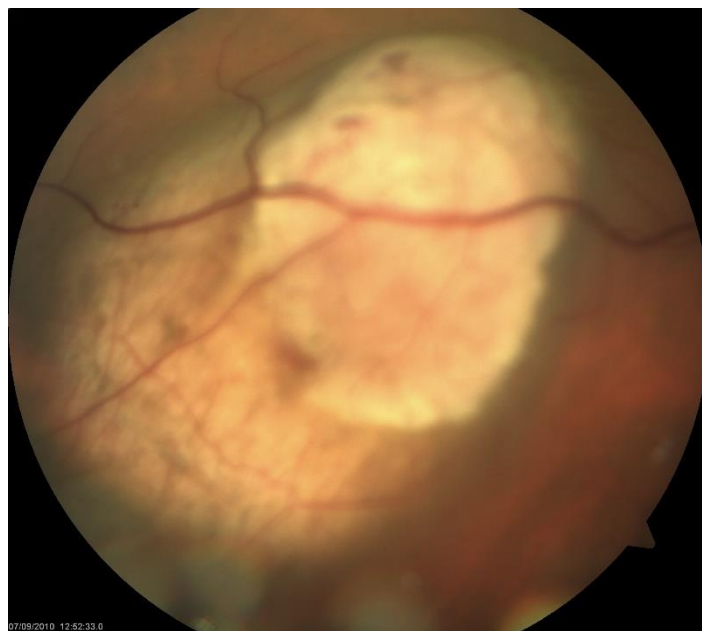### **8.1.Klinička prezentacija**

Melanom žilnice prilikom dijagnostike se može pojaviti u 3 moguća oblika: nodularni oblik, oblik gljive, i difuzni oblik.

Nodularni oblik se javlja kod melanoma manjih i srednjih dimenzija, rastu horizontalno i vertikalno zbog čega su kupolastog izgleda i glavno ih je obilježje što ne probijaju Bruchovu membranu, te su jasno ograničeni (slika 5.). Rastom takvih nodularnih tumora dolazi do napinjanja Bruchove membrane što će dovesti do njenog konačnog pucanja. U slučaju da membrana pukne pri vrhu lezije, melanom će poprimiti oblik gljive, te s obzirom na brzinu rasta će imati različiti omjer baze i glave (slika 6.). Ako membrana pukne na rubu lezije, tumor će poprimiti nepravilan oblik.(1) Melanomi difuznog oblika rastu dominantno horizontalno te su infiltrativnog karaktera zbog čega su nejasno i nepravilno ograničeni i često heterogene pigmentacije. Neki melanomi mogu imati i nodularnu i difuznu komponentu ili izdizati se iz melanocitoze zbog čega će biti teško razlučivi od primarne lezije.(1)



**Slika 5.** Nodularni melanom žilnice



**Slika 6.** Gljivasti melanom žilnice

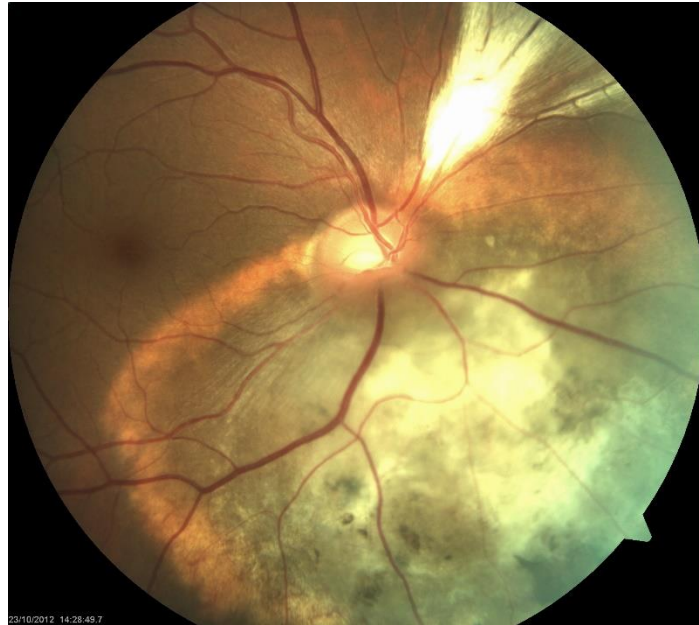Zbog prirode svog rasta, i s obzirom na lokalizaciju, melanome žilnice često prate promjene zbog kojih daju različitu i nespecifičnu kliničku sliku. Što su melanomi lokalizirani bliže žutoj pjegi, veća je vjerojatnost pojave simptoma koji mogu biti različiti, dok oni udaljeni od žute pjege često mogu biti potpuno asimptomatski.(52) Kao najčešća promjena javlja se eksudativno

odvajanje mrežnice. Odvajanje se događa zbog novonastalog tumorskog žilja, koje je propustljivije od normalnog žilja, te disfunkcije pumpe pigmentnog epitela mrežnice što će dovesti do nakupljanja tekućine i posljedičnog odizanja mrežnice.(14) Ukoliko je odvojeni dio blizu žute pjege može doći do gubitka vidne oštine i progresivnog gubitka vidnog polja. Kod velikih melanoma može doći do upale kao posljedice nekroze i krvarenja, što nekad može dovesti do stvaranja sinehija i pupilarnog bloka, ili se prezentirati poput skleritisa ili čak endoftalmitisa.(53, 54) Svojim infiltrativnim ponašanjem može rasti u svim smjerovima. Prema naprijed mogu invadirati cilijarno tijelo putem prednjih cilijarnih arterija i vena, i doći do kuta prednje očne sobice zbog čega će izazvati sekundarni glaukom.(55) Nakon pucanja Bruchove membrane mogu invadirati mrežnicu, te oštetiti neku od mrežničnih vena i uzrokovati vitrealno krvarenje, zbog kojeg će se pojaviti mutnine, ili će se javiti skotomi ukoliko je invazija mrežnice negdje oko žute pjege.(52) Preko skleralnih kanala, i neurovaskularnih struktura koje tamo prolaze, može se proširiti i na skleralno tkivo gdje će dati nodularne lezije, ili pak prodrijeti kroz episkleru do tkiva orbite i od tamo potencijalno limfogeno metastazirati.(56)

## **8.2.Diferencijalna dijagnoza**

Kod melanoma šarenice, kao i kod ostalih melanoma srednje očne ovojnice, važno je imati na umu moguće lezije koje morfološki mogu oponašati melanome. Kod takvih lezija žilnice, ovisno o njihovom položaju, može se javiti i simptomatologija kao i u melanoma, zbog čega treba obaviti adekvatnu dijagnostičku obradu i isključiti eventualno postojanje melanoma. Nevusi žilnice česte su lezije koje se mogu zamijeniti za melanome. Zahvaćaju punu debljinu žilnice, mogu biti različito pigmentirani, različitog oblika od okruglog do fuziformno. Ovisno o lokalizaciji mogu uzrokovati gubitak vidnog polja zbog odvajanja mrežnice, ukoliko su blizu žute pjege, kronični edem foveje itd.(57) Pojedine vrste nevusa, poput amelanotičnog nevusa, halo nevusa i divovskih nevusa, se klasificiraju kao sumnjivi nevusi ili prijelazne promjene, pa s toga prate (slika 7).(58) Oni koji imaju debljinu veću od 2 mm, narančastu pigmentaciju koja podsjeća na lipofuscinom ispunjene makrofage, prezentiraju se simptomima, i subretinalnom tekućinom, smatraju se da imaju veću vjerojatnost transformacije u melanom, te se zbog toga prate.(59) Hemangiom žilnice također može pobuditi sumnju na melanom kada postane simptomatski, ali se može lako potvrditi fluoresceinskom angiografijom i ultrazvukom. Melanocitom može predstavljati dijagnostički problem jer klinički i na dijagnostičkim slikovnim metodama može oponašati melanom na što se treba posebno pripaziti.(60) Uz

navedene mogu se još javiti kongenitalna hipertrofija i adenom pigmentnog epitela mrežnice, koji se mogu jasno razlikovati na histološkom preparatu nakon aspiracijske biopsije tankom iglom, poput ostalih metastatskih tumora koji se mogu naći u oku.

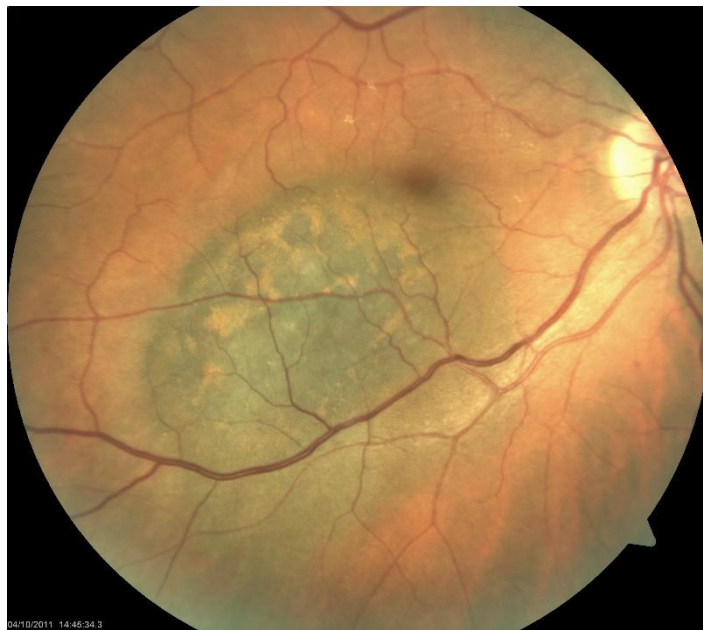

**Slika 7.** Halo nevus žilnice sa znakovima fibroze

### **8.3. Dijagnostika**

Pravovaljana i rana dijagnoza melanoma je nužna za pozitivan ishod po pacijenta, sprječavanje razvoja sistemne bolesti te čuvanja vidne funkcije oka. Za dijagnozu melanoma potrebna je cjelovita obrada koja uključuje klinički pregled i razne slikovne metode. Klinički pregled se vrši procjepnom svjetiljkom na biomikroskopu, počevši od procjene stanja struktura prednjeg segmenta oka, koja bi mogla otkriti eventualno postojanje neovaskularizacije šarenice ili invazije kuta prednje očne sobice, što može pobuditi sumnju na maligno zbivanje.(61) Nakon toga se radi pregled fundusa indirektnom oftalmoskopijom. Ukoliko se vizualizira pigmentirana žilnična tvorba s karakterističnim narančastim pigmentom nalik lipofuscinu i znakovima eksudativnog odvajanja retine, radi se daljnja dijagnostička obrada slikovnim metodama.(61) Zlatni standard su fundus fotografija i ultrazvuk. Fundus fotografijom se dokumentira bazalna veličina lezije, površinske karakteristike, mjeri se udaljenost od optičkog živca i žute pjege, područje mrežničnog odvajanja, neovaskularizacije, te se koristi za procjenu odgovora na

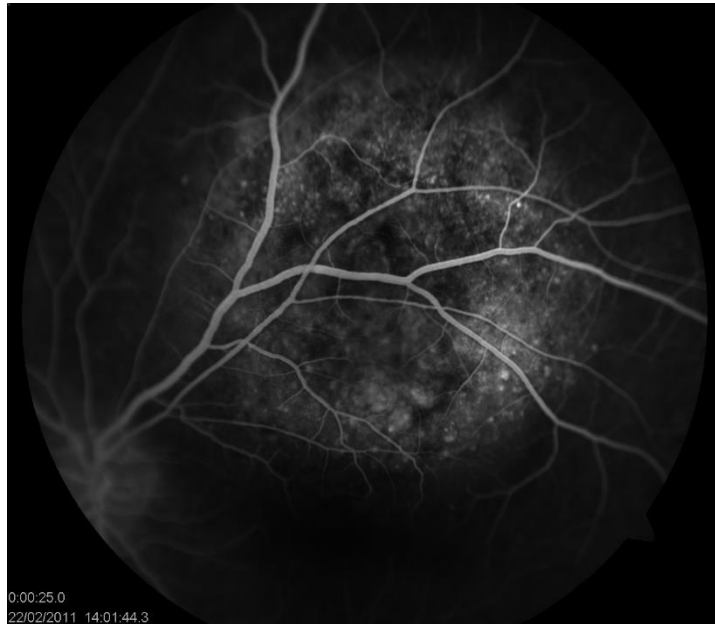terapiju (slika 8.). Ultrazvuk se može izvoditi na dva načina: A-scan UZV i B-scan UZV. A-scan UZV mjeri unutarnji refleksivnost ultrazvučnih valova ciljane strukture, te se na osnovu njega može pretpostaviti o kakvom se tkivu radi. Melanomi će imati nisku refleksivnost, te se nakon pozitivnog A-scan UZV-a radi B-scan UZV kako bi se potvrdilo da se radi o melanomu i procijenila njegova dimenzija. U slučaju melanoma na toj pretrazi će se javiti 3 karakteristična znaka: akustički tiha zona u bazi tumora, ekskavacija podležeg tkiva žilnice i zasjenjenje u orbiti, te će se moći potvrditi da se radi o melanomu u 95% slučajeva.(59)



**Slika 8.** Fundus fotografija melanoma žilnice s karakterističnim narančastim pigmentom

Fluoresceinska angiografija se koristi kao dopunska metoda kojom se mogu otkriti neka karakteristična obilježja melanoma poput dvostruke cirkulacije, pojačano curenje boje u obliku „pinpoint“ curenja (slika 9.).(59) OCT se također može koristiti kao dopunska metoda za procjenu veličine mrežničkog odvajanja.





**Slika 9.** Flouresceinska angiografija sa pinpoint curenjima i znakovima dvostruke cirkulacije

U slučaju da se sigurna dijagnoza ne može postaviti klasičnim metodama zbog atipične prezentacije tvorbe, neprozirnosti medija ili ako se radi o potencijalnoj metastazi bez znanja o primarnom tumoru, radi se aspiracijska biopsija tankom iglom. Histološki se potvrđuje o kakvoj se leziji radi, te se radi genetska obrada i profiliranje uzorka u svrhu prognoze kliničkog tijeka bolesti. Histološka i genetska obrada materijala su superiornije prognostičke i klasifikacijske metode nad TNM klasifikacijom melanoma.

## **8.4. Terapija**

Terapijske mogućnosti žilničkog melanoma danas su veoma opširne. Izbor metode terapije ovisi o lokalizaciji, veličini, i dinamici rasta tumora. Glavni ciljevi terapije su: sačuvati oko sa što boljom vidnom funkcijom, izbjeći potencijalno osljepljivanje oka i spriječiti metastatski rasap i razvoj sistemske bolesti. Danas se sve više naginje ka multimodalitetnom terapijskom pristupu koji kombinira kirurške, radioterapijske i fototerapijske postupke. Takvim pristupom omogućena je lokalna kontrola tumora, sa smanjivanjem potencijalnog oštećenja okolnog zdravog tkiva.(1)

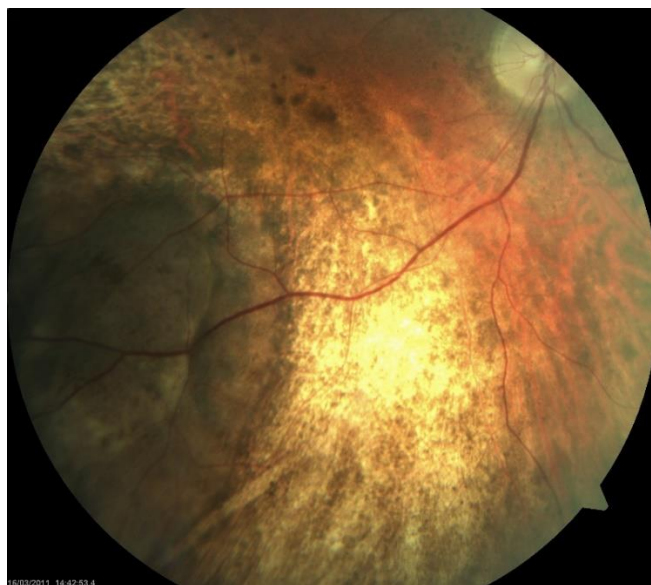Kirurške metode danas se koriste kao primarna terapija melanoma nakon koje dolazi adjuvantna radioterapija ili kao sekundarna terapija nakon radioterapije u svrhu otklanjanja preostale

tumorske mase.(62) U uporabi su dvije metode: transskleralna koroidektomija i transretinalna resekcija tumora. Transskleralna koroidektomija je složena operacija koja se izvodi u dubokoj sustavnoj hipotenziji te zbog toga nosi određene rizike. Izvodi se kroz zid bjeloočnice u kombinaciji sa ograničenom pars plana vitrektomijom kako bi se lakše pristupilo tumoru. Nakon vađenja tvorbe i vraćanja tonusa očne jabučice balansiranom otopinom, ukoliko je to indicirano, postavlja se radioaktivni uložak za adjuvantnu brahiterapiju. Ova metoda nosi mogućnost održavanja vidne funkcije ukoliko melanom nije blizu foveje, ali i moguće komplikacije poput nepotpune resekcije tumora, ili regmatogenog odvajanja mrežnice.(1) Transretinalna resekcija se izvodi tako da se tvorbi pristupa retinotomijom iznad nje, nakon čega se otklanja zajedno s malim dijelom okolne žilnice. Slijedi izravnavanje mrežnice i tretiranje kirurških rubova laserom kako bi se spriječila krvarenja i uništili ostatci tumora, nakon čega se vraća tonus jabučice silikonskim uljem. Ukoliko tumor nije blizu foveje, vidna funkcija oka će biti sačuvana. Komplikacije ove metode koje se mogu javiti su regmatogeno odvajanje mrežnice, hipotonija i katarakta zbog tamponade silikonskim uljem.(1) Pokazalo se da su ove kirurške metode uspješne u rješavanju problematike eksudativnog odvajanja mrežnice i neovaskularnog glaukoma uslijed toksičnog tumor sindroma nakon zračenja, što bi im moglo u nekim slučajevima dati prednost kao primarnoj metodi.(62)

Fototerapijske metode danas obuhvaćaju sve manje korištenu fotokoagulaciju i češće korištenu transpupilarnu termoterapiju. Obje koriste princip povećanja temperature ciljanog tkiva kako bi došlo do koagulacije staničnih proteina i njene smrti. Transpupilarna termoterapija se koristi primarno kao terapija manjih lezija (do 3 mm debljine i 10mm bazalnog promjera), dok je kontraindicirana u stanjima kada je lezija blizu optičkog diska ili foveje, kod neprozirnosti medija, periferne lokalizacije lezije i amelanotičnog melanoma.(1, 63) Izvodi se tako da se područje melanoma i žilnice do 1.5mm oko tvorbe tretira infracrvenim laserom, valne duljine 810nm, u trajanju 60 sekundi, dižući mu temperaturu između 45°C i 60°C. Postupak se ponavlja svaka 2 mjeseca dok melanom ne atrofira u potpunosti.(1) Iako su moguće komplikacije poput makularne ablacije, odvajanja mrežnice ili katarakte, ona je korisna kao sekundarna metoda za smanjivanje eksudacije nakon radioterapijskog postupka.(64)

Radioterapijske metode se danas široko primjenjuju i često su primarna metoda liječenja posteriornih melanoma žilnice. Koriste se već opisana brahiterapija, protonska radioterapija i stereotaktična radioterapija gama nožem (slika 10.). Protonska radioterapija se često koristi za liječenje posteriornih melanoma, pogotovo velikih, te onih blizu foveje i papile optičkog diska. Izvodi se tako da se tumor prikaže transiluminacijom i indirektnom oftalmoskopijom nakon

čega mu se označe rubovi te se na bjeloočnicu postave prstenovi od rendgenski vidljivog materijala tantala kao referentne točke za mjerenje područja melanoma. Prije zračenja se mora provesti pravilno poravnavanje oka, tj. lezije sa kolimatorom, koje se postiže fiksacijom glave pacijenta u sjedećem položaju i izvorom svjetla kao točkom fiksacije pogleda. Oko mora biti mirno, a za slučaj odmicanja fokusa oka sa fiksacijske točke, kamera detektira pokret te se zračenje prekida.(1) Standardna doza zračenja je ekvivalent 70 Gy zračenja radioaktivnim kobaltom. Ona se primjenjuje u 14 doza kroz 5 dana, a uništava melanomske stanice na razini DNA oštećenja i uništavanja vaskularnih struktura koje hrane tumor.(1) Komplikacije koje se mogu javiti uslijed protonske radioterapije su neovaskularizacija šarenice i posljedični glaukom, posteriorna katarakta, optička neuropatija i makulopatija sa posljedičnim gubitkom vida.() Zbog načina djelovanja i poštredne prirode okolnih, zdravih struktura, ima jako dobru lokalnu kontrolu gdje se samo u 2-5% slučajeva može javiti lokalni povratak bolesti, što ju čini povoljnom primarnom terapijskom metodom.(1) Uz protonsku radioterapiju vrijedno je spomenuti i stereotaktičku radiokiruršku terapiju gama nožem. Ona je minimalno invazivna te kao protonska terapija jako poštredna i nosi dobru lokalnu kontrolu melanoma. Izvodi se tako da se kao kod protonske radioterapije lokalizira i prikaže tumor, nakon čega se pacijenti fiksiraju u ležećem položaju te se oko imobilizira dok se kolimatorom, iz nekoliko izvora, tumorska masa ozrači dozom od 30 Gy do 80 Gy uz sigurne rubove oko tvorbe.(65) Kao najčešća komplikacija može se razviti neovaskularni glaukom. U retrospektivnim studijama se pokazalo da je regresija melanoma nastupila u gotovo 95% pacijenata, što ju također čini izvrsnom metodom izbora za liječenje žilničnog melanoma.(65)



**Slika 10.** Melanom nakon tretiranja brahiterapijom

## **9.SISTEMNA BOLEST**

Razvoj sistemske bolesti kod uvećanih melanoma predstavlja veliki problem i izazov suvremene medicine. Iako su dijagnostičke i terapijske metode napredovale, smrtnost od metastatske bolesti je ostala nepromijenjena.

### **9.1.Klinička prezentacija**

Metastatska bolest nastaje iz stanica klonova koje posjeduju karakterističnu monosomiju 3. kromosoma ili dodatne kopije dugog kraka 8. kromosoma. Uz to genetsko profiliranje pomaže ne samo u predviđanju razvoja metastatske bolesti, nego omogućava i uvid u dinamiku rasta i koliko će se brzo razviti, kako je već opisano. Klinički će se otkriti samo u 1% slučajeva kod otkrivanja primarne lezije, nakon 5 godina će se otkriti u 31% pacijenata, dok će se nakon 25 godina otkriti u 50% pacijenata.(66) Dominantno metastazira u jetru kod 70-90% pacijenata, iako može i metastazirati i u pluća, kosti, mišiće, potkožje, dok su metastaze u mozak i drugo oko, rijetke.(67) Prezentacija metastatske bolesti može varirati. Kod 60% pacijenata neće imati nikakvu simptomatologiju, dok kod ostalih može imati nespecifičnu simptomatologiju poput malaksalosti, gubitka tjelesne mase, žutice itd.(68)

### **9.2.Dijagnostika**

Dijagnostičku obradu zahtijevaju svi pacijenti sa primarnim melanomom i znakovima, poput hepatomegalije, abnormalnog hepatograma, koji pobuđuju sumnju na metastazu. Dijagnostička obrada se radi kombinacijom hepatograma gdje se gledaju razine AST-a, ALT-a, ALP-a i bilirubina. Obično se uz abnormalni test funkcije jetre radi i neka slikovna metoda poput magnetske rezonance ili PET CT-a, nakon čega se može napraviti biopsija za potvrdu dijagnoze.

### 9.3. Terapija

Danas su opcije za terapiju metastatske bolesti još uvijek oskudne i neučinkovite. Na metastatsku bolest se može djelovati lokalno, kirurškom resekcijom metastaze u jetri ili intraarterijalne hepatalne kemoterapije, i sistemno putem kemoterapeutika. Nažalost, jako mali broj pacijenata uopće zadovoljava kriterije za resekciju takvog tumora, dok kod većine nastanu i dodatne metastatske lezije u jetri.(69) U nekim slučajevima upotrebom lokalne kemoterapije dakarbazinom, pacijenti su bolje odgovorili nego na sistemnu. Od sistemske terapije se mogu upotrebljavati dakarbazin, cisplatina ili kombinacija kemoterapeutika u obliku BOLD protokola sa bleomicinom, vinkristinom, lomustinom i dakarbazinom, itd. Iako se čini raznolikom, kemoterapija nije polučila velike uspjehe u liječenju metastatske bolesti. Zbog lošeg odgovora na lokalnu i sistemnu terapiju, metastatska bolest je bolest sa lošom prognozom, sa preživljenjem od svega 6 mjeseci.(70)

## 10.ZAKLJUČAK

Melanomi srednje očne ovojnice su najčešći primarni intraokularni maligni tumori koji nastaju iz melanocita. Dijele se po svom sijelu na šarenične, cilijarnog tijela i žilnične. Iako male incidencije, veoma su agresivna i potencijalno smrtonosna bolest.

Predmet su brojnih istraživanja, i za razliku od svojih kožnih inačica, još uvijek neshvaćeni u potpunosti. Njihove biološke, genetske i patofiziološke karakteristike su neistražene do kraja, unatoč razvoju tehnologije unazad 200 godina.

Širok raspon dijagnostičkih metoda, što slikovnih što tkivnih i molekularnih metoda, omogućili su ranije otkrivanje ali predviđanje razvoja i dinamike bolesti. Terapijske metode uspijevaju izliječiti bolest u ranijim fazama, dok se u kasnijim, pogotovo nakon razvoja sistemne bolesti pokazale neučinkovitima čineći ju tako veoma smrtonosnom bolešću.

Sa medijanom preživljenja od svega 6 mjeseci od otkrivanja metastatske bolesti, uvealni melanomi predstavljaju izazov znanstvenoj zajednici koja ulaže velike napore u bolje shvaćanje bolesti i razvoj novih terapijskih metoda, potencijalno u obliku neke nove genetske terapije.

## **11.ZAHVALE**

Zahvaljujem doc.dr.sc. Igoru Petričeku na iskazanom povjerenju, strpljenju, ljubaznosti te stručnim savjetima prilikom izrade ovog rada.

Zahvaljujem i djelatnicima Zavoda za Oftalmologiju KBC-a Zagreb koji su mi omogućili nesmetano korištenje arhive i rad u prostorijama Zavoda.

Zahvaljujem se i svojoj obitelji na neizmornoj podršci tokom cijelog školovanja, te svojim prijateljima bez kojih bi ovaj rad bio gotov puno ranije.

## 12.REFERENCE

1. Damato B, Singh AD, Clinical Ophthalmic Oncology: Uveal tumors, Second edition. New York: Springer; 2014.
2. Cerovski B, Kutija MB, Jukić T, Juratovac Z, Juri Mandić J, Kalauz M i sur., ur. Oftalmologija i optometrija, Zagreb: Stega tisak; 2015.
3. Lang GK, Gareis O, Lang GE, Recker D, Wagner P. Ophthalmology: A pocket textbook atlas, Second edition. New York: Thieme; 2007.
4. Kahle W, Frotscher M, Vinter I, Priručni anatomski atlas: Treći svezak Živčani sustav i osjetila, 10. izdanje. Zagreb; Medicinska naklada; 2011.
5. Čupak K, Cerovski B, Gabrić N, Oftalmologija, Zagreb: Globus; 1994.
6. Singh AD, Topham A. Incidence of uveal melanoma in the United States: 1973-1997. *Ophthalmology*. 2003;110(5):956–961.
7. Singh AD, Turell ME, Topham AK. Uveal melanoma: trends in incidence, treatment, and survival. *Ophthalmology*. 2011;118(9):1881–1885.
8. Krantz BA, Dave N, Komatsubara KM. Uveal melanoma: epidemiology, etiology, and treatment of primary disease. *Clin Ophthalmol*. 2017; 11: 279–289.
9. Hu DN, Yu GP, McCormick SA, Schneider S, Finger PT. Population-based incidence of uveal melanoma in various races and ethnic groups. *American Journal of Ophthalmology*. 2005;140(4):612–617.
10. Damato BE, Coupland SE. Ocular melanoma. *Saudi J Ophthalmol*. 2012 Apr; 26(2): 137–144.
11. Kivelä T, Summanen P. Retinoinvasive malignant melanoma of the uvea. *Br J Ophthalmol*. 1997 Aug;81(8):691-7.
12. Muen WJ, Damato BE. Uveal malignant melanoma with extrascleral extension, treated with plaque radiotherapy. *Eye (Lond)* 2007;21(2):307-8.
13. Spencer WH. Optic nerve extension of intraocular neoplasms. *Am J Ophthalmol*. 1975;80(3 Pt 1):465-71.
14. Kivelä T, Eskelin S, Mäkitie T, Summanen P. Exudative retinal detachment from malignant uveal melanoma: predictors and prognostic significance. *Invest Ophthalmol Vis Sci*. 2001;42(9):2085-94.
15. McMenamin PG, Lee WR. Ultrastructural pathology of melanomalytic glaucoma. *Br J Ophthalmol*. 1986;70(12):895-906.



16. McLean IW, Foster WD, Zimmerman LE, Gamel JW. Modifications of Callender's classification of uveal melanoma at the Armed Forces Institute of Pathology. *Am J Ophthalmol*. 1983;96(4):502-9.
19. Brożyna AA, Jóźwicki W. Melanin content in melanoma metastases affects the outcome of radiotherapy. *Oncotarget*. 2016 Apr 5; 7(14): 17844–17853.
18. Seregard S, Spangberg B, Juul C, Oskarsson M. Prognostic accuracy of the mean of the largest nucleoli, vascular patterns, and PC-10 in posterior uveal melanoma. *Ophthalmology*. 1998;105(3):485-91.
19. Angi M, Damato B, Kalirai H, Dodson A, Taktak A, Coupland SE. Immunohistochemical assessment of mitotic count in uveal melanoma. *Acta Ophthalmol*. 2011 Mar;89(2):e155-60.
20. Folberg R, Rummelt V, Parys-van Ginderdeuren R, Hwang T, Woolson RF, et al The prognostic value of tumor blood vessel morphology in primary uveal melanoma. *Ophthalmology*. 1993;100(9):1389-98.
21. Hannah D, Weinberg RA. The hallmarks of cancer. *Cell*. 2000;100(1):57-70.
22. Hannah D, Weinberg RA. The hallmarks of cancer: the next generation. *Cell*. 2011;144(5):646-74.
23. Harbour JW. The genetics of uveal melanoma: an emerging framework for targeted therapy. *Pigment Cell Melanoma Res*. 2012;25(2):171-81.
24. de Waard-Siebinga I, Hilders CG, Hansen BE, van Delft JL, Jager MJ. HLA expression and tumor-infiltrating immune cells in uveal melanoma. *Graefes Arch Clin Exp Ophthalmol*. 1996;234(1):34-42.
25. Harbour JW. A Prognostic Test to Predict the Risk of Metastasis in Uveal Melanoma Based on a 15-Gene Expression Profile *Methods Mol Biol*. 2014; 1102: 427–440.
26. Van Raamsdonk CD, Bezrookove V, Green G, et al. Frequent somatic mutations of GNAQ in uveal melanoma and blue naevi. *Nature*. 2009;457(7229):599-602.
27. Bauer J, Kilic, E, Vaarwater J, Bastian BC, Garbe C, de Klein A. Oncogenic GNAQ mutations are not correlated with disease-free survival in uveal melanoma. *Br J Cancer*. 2009;101(5):813-5.
28. Van Raamsdonk CD, Griewank KG, Crosby MB, et al. Mutations in GNA11 in uveal melanoma. *N Engl J Med*. 2010;363(23):2191-9.
29. Epping MT, Wang L. The human tumor antigen PRAME is a dominant repressor of retinoic acid receptor signaling. *Cell*. 2005;122(6):835-847.

30. R M Conway, W C-T Chua, C Qureshi, F A Billson. Primary iris melanoma: diagnostic features and outcome of conservative surgical treatment. Br J Ophthalmol. 2001 Jul;85(7):848-54.
31. Khan S, Finger PT, Yu GP, et al. Clinical and pathologic characteristics of biopsy-proven iris melanoma: a multicenter international study. Arch Ophthalmol. 2012 Jan;130(1):57-64.
32. Kubaisi B, Medscape[Internet] New York (NY): Bura Kubaisi; Iris melanoma; 2016, August 10 [pristupljeno 02.06.2019.]. Dostupno na: <https://emedicine.medscape.com/article/1208624-overview#a4>
33. Shah PG, Shields CL, Shields JA, et al Band keratopathy secondary to an iris melanoma. Cornea. 1991 Jan;10(1):67-9.
34. Demirci H, Shields CL, Shields JA, Eagle Jr RC, Honavar SG. Diffuse iris melanoma: a report of 25 cases. Ophthalmology. 2002;109(8):1553-60.
35. Brown D, Boniuk M, Font RL. Diffuse malignant melanoma of iris with metastases. Surv Ophthalmol. 1990; 34(5):357-64.
36. Char DH, Crawford JB, Gonzales J, Miller T. Iris melanoma with increased intraocular pressure. Differentiation of focal solitary tumors from diffuse or multiple tumors. Arch Ophthalmol. 1989;107(4):548-51.
37. Kathil P, Milman T, Finger PT. Characteristics of anterior uveal melanocytomas in 17 cases. Ophthalmology. 2011;118(9):1874-80.
38. Rao A, Gupta V, Bhadange Y, Sharma R, Shields JA. Iris cysts: a review. Semin Ophthalmol. 2011;26(1):11-22.
39. Lois N, Shields CL, Shields JA, Mercado G, De Potter P. Primary iris stromal cysts. A report of 17 cases. Ophthalmology. 1998;105(7):1317-22.
40. Shields CL, Shields JA, Gross NE, Schwartz GP, Lally SE. Survey of 520 eyes with uveal metastases. Ophthalmology. 1997;104(8):1265-76.
41. Bianciotto C, Shields CL, Guzman JM, et al. Assessment of anterior segment tumors with ultrasound biomicroscopy versus anterior segment optical coherence tomography in 200 cases. Ophthalmology. 2011;118(7):1297-302.
42. Cardine S, Labetoulle M, Kirsch O, Di Nolfo M, Offret H, Frau E. [Iris melanomas. A retrospective study of 11 patients treated by surgical excision]. J Fr Ophthalmol. 2003;26(1):31-7.
43. Allen JC. Incidence of photophobia in peripheral and sector iridectomy. Am J Ophthalmol. 1976;77(1):81-3.

44. Hood CT, Schoenfield LR, Torres V, Singh AD. IRIS melanoma *Ophthalmology*. 2011;118(1):221-2.
45. Shields CL, Naseripour M, Shields JA, Friere J, Cater J. Custom-designed plaque radiotherapy for nonresectable iris melanoma in 38 patients: tumor control and ocular complications. *Am J Ophthalmol*. 2003;135(5):648-56.
46. Demirci H, Shields CL, Shields JA, Honavar SG, Eagle Jr RC. Ring melanoma of the ciliary body: report on twenty-three patients. *Retina* 2002;22(6):698-706; quiz 852-3.
47. Oittinen HAL, O'Shaughnessy M, Cullinane AB, Keohane C. Malignant melanoma of the ciliary body presenting as extraocular metastasis in the temporalis muscle. *J Clin Pathol*. 2007 Jul; 60(7): 834–835.
48. Costache M, Patrascu OM, Dumitru A, et al. Ciliary Body Melanoma – A Particularly Rare Type of Ocular Tumor. Case Report and General Considerations. *Maedica (Buchar)*. 2013 Sep; 8(4): 360–364.
49. Garcia-Valenzuela E, Medscape[Internet] New York (NY): Enrique Garcia-Valenzuela; Ciliary body melanoma; 2018, February 28 [pristupljeno 02.06.2019.]. Dostupno na: <https://emedicine.medscape.com/article/1208487-overview#a2>
50. Gray ME, Corrêa ZM, Augsburger JJ, Barrett W. Ciliary body melanoma with limited nodular extrascleral extension and diffuse iris-angle infiltration treated by whole anterior segment plaque radiotherapy. *Int Ophthalmol*. 2007 Aug;27(4):273-6.
51. Rummelt V, Naumann GO, Folberg R, Weingeist TA. Surgical management of melanocytoma of the ciliary body with extrascleral extension. *Am J Ophthalmol*. 1994;117(2):169-76.
52. Garcia-Valenzuela E, Medscape[Internet] New York (NY): Enrique Garcia-Valenzuela; Choroidal melanoma; 2018, December 12 [pristupljeno 02.06.2019.]. Dostupno na: <https://emedicine.medscape.com/article/1190564-overview#a3>
53. Castella AP, Bercher L, Zografos L, et al. Study of the blood-aqueous barrier in choroidal melanoma. *Br J Ophthalmol*. 1995;79:354-7.
54. Bujara K. Necrotic malignant melanomas of the choroid and ciliary body. A clinicopathological and statistical study. *Graefes Arch Clin Exp Ophthalmol*. 1982;219:40-3.
55. Othman IS, Assem M, and Zaki IMA. Secondary glaucoma as initial manifestation of uveal melanoma. *Saudi J Ophthalmol*. 2013 Jul; 27(3): 203–208.
56. Dithmar S, Diaz CE, Grossniklaus HE. Intraocular melanoma spread to regional lymph nodes: report of two cases. *Retina*. 2000;20(1):76-9.

57. Shields CL, Furuta M, Mashayekhi A, et al. Visual acuity in 3422 consecutive eyes with choroidal nevus. *Arch Ophthalmol*. 2007;125(11):1501-7.
58. Singh AD, Mokashi AA, Bena JF, et al. Small choroidal melanocytic lesions: features predictive of growth. *Ophthalmology*. 2006;113(6):1032-9.
59. Singh P, Singh A. Choroidal melanoma. *Oman J Ophthalmol*. 2012 Jan-Apr; 5(1): 3–9.
60. Shields JA, Font RL. Melanocytoma of the choroid clinically simulating a malignant melanoma. *Arch Ophthalmol*. 1972;87:396-400.
61. Petousis V, Finger PT. Current methods for the diagnosis and treatment of choroidal melanoma. *US Ophthalmic Review*, 2012;5(1):62–9.
62. Damato BE, Groenewald C, Foulds WS. Surgical resection of choroidal melanoma. In: Ryan SJ, editor. *Retina*. 5th ed. London: Elsevier; 2013. p. 2298-306.
63. Shields CL, Shields JA, Perez N, Singh AD, Cater J. Primary transpupillary thermotherapy for small choroidal melanoma in 256 consecutive cases: outcomes and limitations. *Ophthalmology*. 2002;109(2):225-34.
64. Seregard S, Landau I. Transpupillary thermotherapy as an adjunct to ruthenium plaque radiotherapy for choroidal melanoma. *Acta Ophthalmol Scand*. 2001;79(1):19-22.
65. Wackernagel W, Holl E, Tarmann L, Avian A, Schneider MR, Kapp K, et al. Visual acuity after gamma-knife radiosurgery of choroidal melanomas. *Br J Ophthalmol*. 2013;97(2):153-8.
66. Kujala E, Makitie T, Kivela T. Very long-term prognosis of patients with malignant uveal melanoma. *Invest Ophthalmol Vis Sci*. 2003;44(11):4651.
67. Collaborative Ocular Melanoma Study Group. Assessment of metastatic disease status at death in 435 patients with large choroidal melanoma in the Collaborative Ocular Melanoma Study (COMS):COMS report no.15. *Arch Ophthalmol*. 2001;119(5):670
68. Eskelin S, Kivela T. Imaging to detect metastases from malignant uveal melanoma. *Arch Ophthalmol*. 2002;120(5):676
69. Aoyama T, Mastrangelo MJ, Berd D, et al. Protracted survival after resection of metastatic uveal melanoma. *Cancer*. 2000;89(7):1561.
70. Diener-West M, Reynolds SM, Agugliaro DJ, et al. Screening for metastasis from choroidal melanoma: the Collaborative Ocular Melanoma Study Group Report 23. *J Clin Oncol*. 2004;22(12):2438.

## 13. ŽIVOTOPIS

Rođen sam 21. travnja 1992. u Zagrebu. Osnovnoškolsko obrazovanje sam završio u OŠ A.B. Šimić, u Zagrebu, nakon čega sam 2007. godine upisao VII. gimnaziju u Zagrebu. Tijekom srednjoškolskog obrazovanja sam razvio sklonost prema prirodoslovnim predmetima poput biologije i kemije što me, uz nenamjeran utjecaj okoline, dovelo do izbora Medicinskog fakulteta kao nastavka svog akademskog obrazovanja. Upisao sam Medicinski fakultet u Zagrebu 2011. godine. 2016. godine sam postao aktivni demonstrator na katedri za Patofiziologiju Medicinskog fakulteta u Zagrebu. Nakon početka kliničkog dijela obrazovanja stekao sam afinitet prema pedijatriji zbog čega sam bio aktivni član Pedijatrijske sekcije. U sklopu rada više fakultetskih sekcija sudjelovao sam u projektu „Medicinari velikog srca“ krajem 2018. godine koji je osvojio Rektorovu nagradu te godine. Isto tako sam sudjelovao u Maloj pedijatrijskoj Školi u Gornjoj Bistri, gdje smo posjetili Specijalnu bolnicu za kronične bolesti dječje dobi i aktivno sudjelovali u njenom radu kao volonteri. 2019. godine sam počeo raditi znanstveni rad pod imenom „Utjecaj dostupnosti niskoproteinske hrane na uspješnost liječenja fenilketonurije“ s prof. Barićem sa Zavoda za bolesti metabolizma i genetiku KBC-a Zagreb, koji je još uvijek u izradi, te će u skorijoj budućnosti biti objavljen.