

Rane i kasne komplikacije ugradnje trajnog intravenskog katetera

Lovreković, Bruno

Master's thesis / Diplomski rad

2019

Degree Grantor / Ustanova koja je dodijelila akademski / stručni stupanj: **University of Zagreb, School of Medicine / Sveučilište u Zagrebu, Medicinski fakultet**

Permanent link / Trajna poveznica: <https://um.nsk.hr/um:nbn:hr:105:780060>

Rights / Prava: [In copyright](#) / [Zaštićeno autorskim pravom.](#)

Download date / Datum preuzimanja: **2024-09-10**



Repository / Repozitorij:

[Dr Med - University of Zagreb School of Medicine Digital Repository](#)



**SVEUČILIŠTE U ZAGREBU
MEDICINSKI FAKULTET**

Bruno Lovreković

**Rane i kasne komplikacije ugradnje trajnog
intravenskog katetera**

DIPLOMSKI RAD



Zagreb, 2019.

**SVEUČILIŠTE U ZAGREBU
MEDICINSKI FAKULTET**

Bruno Lovreković

**Rane i kasne komplikacije ugradnje trajnog
intravenskog katetera**

DIPLOMSKI RAD



Zagreb, 2019.

Ovaj diplomski rad izrađen je u Kliničkoj bolnici Merkur na odjelu za kardiologiju

Mentor rada: doc. dr. sc. Tomislav Letilović

Rad je predan na ocjenu u akademskoj godini 2018./2019.

KRATICE:

TIVAP- Totally implantable venous access ports

PICC- Peripherally inserted central catheter

CVC- Central venous catheter

AML- Acute myeloid leukemia

ALL- Acute lymphoblastic leukemia

NHL- Non-Hodkgin lymphoma

MH- Morbus Hodkgin

CLL- Chronic lymphocytic leukemia

MM- Multiple myeloma

PTV- Partial thromboplastin time

APTV- Activated partial thromboplastin time

Sadržaj

1. UVOD.....	1
2. METODE.....	9
2.1. Tehnika implantacije	12
3. STATISTIČKA ANALIZA.....	13
4. REZULTATI.....	13
5. DISKUSIJA.....	19
6. ZAKLJUČAK.....	22
7. ZAHVALE	23
8. LITERATURA.....	24
9. ŽIVOTOPIS.....	27

RANE I KASNE KOMPLIKACIJE UGRADNJE TRAJNOG INTRAVENSKOG KATETERA

Bruno Lovreković

UVOD: Trajni intravenski port kateteri su centralni venski uređaji korišteni za dugotrajno intravensko liječenje onkoloških bolesnika. Usprkos brojnim prednostima, njihova uporaba može biti povezana s brojnim komplikacijama. Svrha ove studije je odrediti koje su moguće rane i kasne komplikacije ugradnje ovih uređaja.

METODE: Ova retrospektivna studija provedena je na 94 onkološka pacijenta kojima su intravenski port kateteri ugrađeni u periodu između studenog 2013. i svibnja 2018. Procedura je obavljena pod lokalnom anestezijom te fluoroskopijom putem desne vene subklavije. Rane komplikacije su bile one koje su se dogodile unutar 30 dana, a kasne sve preko 30. dana od ugradnje.

REZULTATI: Komplikacije su opažene kod 26 (26.8%) pacijenata. Bilo je 8 (8.2%) ranih i 18 (18.5%) kasnih komplikacija. Pneumotoraks je opažen kod 2 (2.1%) pacijenta, rane infekcije su se pojavile kod 5 (5.1%) pacijenata. Jedan (1.03%) pacijent imao je poremećaj cijeljenja rane te je bilo potrebno ukloniti kateter. Najčešće kasne komplikacije su bile infekcije te su opažene kod 17 (17.5%) pacijenata. Jedna (1.03%) je bila infekcija džepa, a 16 (16.5%) infekcija krvotoka. Dogodila se samo jedna (1.03%) kasna venska tromboza povezana s uporabom katetera.

ZAKLJUČAK: Ugradnja i uporaba trajnih intravenskih port katetera je vrlo vrijedna metoda u tretiranju onkoloških pacijenata no postoji potreba za reduciranjem komplikacija povezanih s njihovom uporabom pomoću bolje edukacije i prakse ugradnje.

KLJUČNE RIJEČI: Trajni intravenski kateteri, komplikacije ugradnje, onkološki bolesnici

EARLY AND LATE COMPLICATIONS OF PERMANENT VENOUS CATHETER INSERTION

Bruno Lovreković

INTRODUCTION: Totally implantable venous access ports(TIVAPs) are central venous devices for the long term intravenous treatment of oncology patients. Despite many benefits, their usage can be associated with severe complications. The purpose of this study is to determine early and late complications of TIVAPs insertion.

METHODS: We performed a retrospective study on 94 patients that had their catheters inserted in period between November 2013 and May 2018. The procedure was performed under fluoroscopy via right subclavian vein in a local anesthesia.. Early complications occurred in the first 30 days and late beyond 30 days of insertion.

RESULTS: Complications occurred in 26 (26.8%) patients with 8 (8.2%) early and 18 (18.5%) late complications. Two patients had pneumothorax (2,1%) and 5 (5,1%) had early infections. One patient (1,03%) had wound healing problem and catheter was removed. Infections as most common late complications were found in 17 patients (17,5%). There was one (1,03%) port pocket infection and 16 (16,5%) bloodstream infections. We had only one (1,03%) late catheter related venous thrombosis.

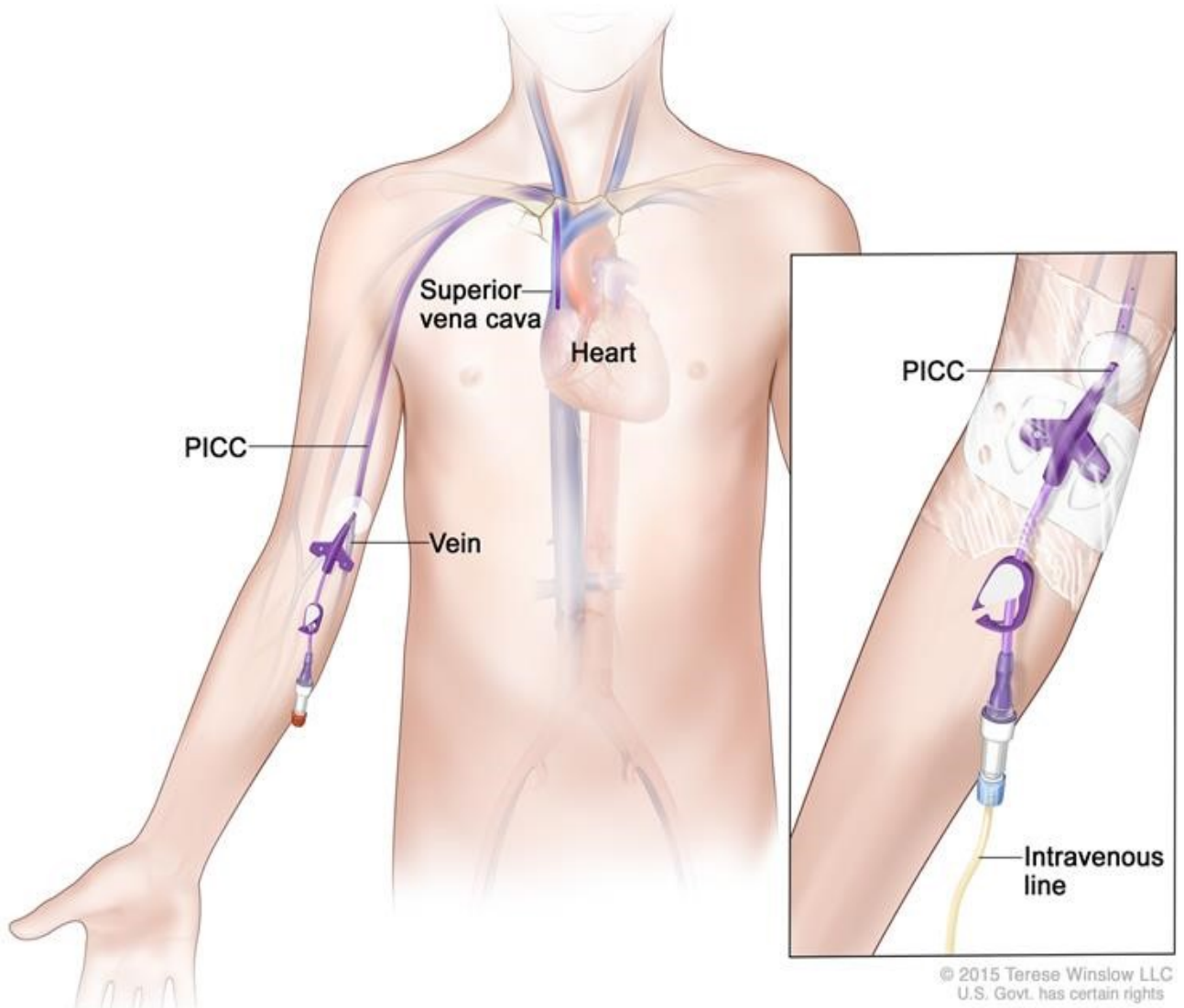
CONCLUSION: The implantation and usage of TIVAPs is a valuable method in the treatment of oncology patients but there is a need to reduce the catheter related complications through better education and insertion practice.

KEY WORDS: totally implantable venous access port, complications of insertion, oncology patients

1. UVOD

U modernoj medicini potreba za intravenskim kateterima raste iz dana u dan. Sama primjena katetera i procedura ugradnje ogleda se u tome da, ako promotrimo po bolnicama, veliki broj pacijenata, neovisno o odjelu, ima ugrađen neki oblik intravenskog katetera. Ugradnju katetera to čini jednom od najzastupljenijih i najčešćih procedura u medicini(1). Postoje različiti oblici intravenskih katetera. Neki od najčešćih su PICC kateteri (periferni intravenski kateteri), CVC (centralni venski kateter) i Port kateteri (port-a-cath) na koje smo se i mi orijentirali u našoj studiji. Periferno ugrađeni centralni venski kateteri (PICC) su široko primjenjivana vrsta katetera sa svojim manama i prednostima. Slično kao i kod ostalih vrsta katetera, prednost periferno ugrađivanih katetera leži u tome da se izbjegavaju nepotrebne ponavljane punkcije vena. S druge strane, ugradnja i korištenje periferno ugrađivanih katetera praćena je raznim nedostacima i komplikacijama. Crvenilo na mjestu ugradnje, ograničenje svakodnevnih aktivnosti i time samo smanjenje kvalitete života te otežana briga za kateter samo su blaže posljedice ugradnje istih. Njihova ugradnja i korištenje mogu biti popraćeni ozbiljnim pa i životno ugrožavajućim komplikacijama poput duboke venske tromboze i infekcije krvotoka. Najozbiljnija stavka periferno ugrađenih intravenskih katetera ostaju upravo infekcije krvotoka koje mogu voditi ka sepsi i septičkom šoku(2).

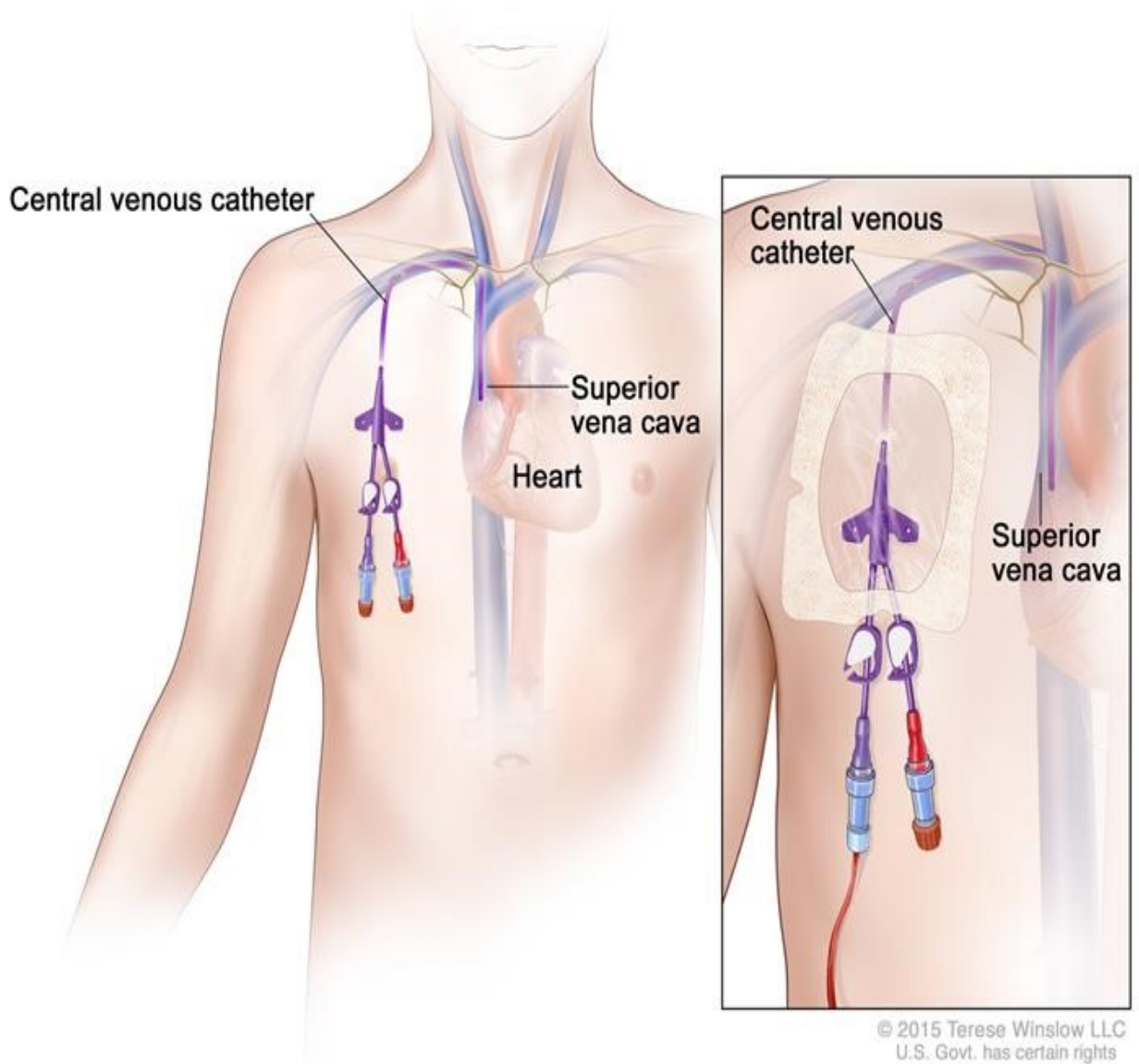
Peripherally Inserted Central Catheter (PICC)



Slika 1. PICC. <https://www.cancer.gov/publications/dictionaries/cancer-terms/def/picc>

Centralni venski kateteri predstavljaju drugi česti pristup venskom krvotoku u kritično bolesnih kao i drugih pacijenata kojima je potrebna aplikacija medikamenata, tekućine te konstantne laboratorijske pretrage krvi. Različite su lokacije na koje kateter može biti uveden. To su vena subklavija (SCV), femoralna (FV) ili interna jugularna vena (IJV). Važno je napomenuti kako je insercija centralnih venskih katetera korisna, ali ne i nužna procedura u tretmanu pacijenata. Prilikom uvođenja katetera izrazito je bitno paziti na pažljivu pripremu, sterilnu tehniku te naknadnu brigu o kateteru kako bi se umanjila mogućnost pojave komplikacija koje mogu biti smrtonosne. Najčešće komplikacije vezane uz ugradnju i održavanje centralnih venskih katetera su malpozicija, infekcije te tromboza(3).

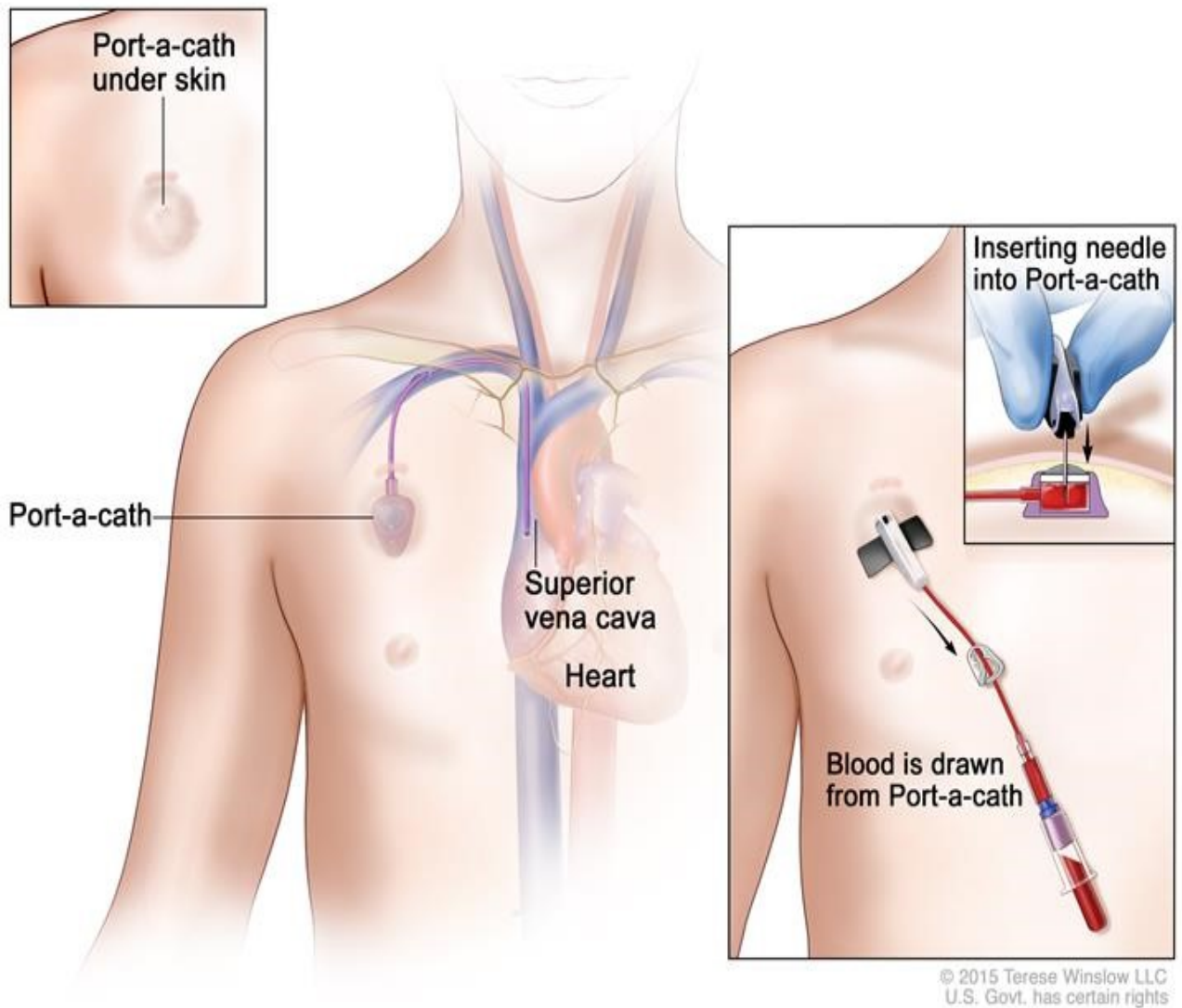
Central Venous Catheter



Slika 2. Centralni venski kateter. <https://www.cancer.gov/publications/dictionaries/cancer-terms/def/central-venous-access-catheter>

Pod vodstvom Johna Niederhubera, 1982. godine, ugrađen je prvi trajni intravenski port kateter testiran na 30 pacijenata(4). Trajni intravenski port kateteri su subkutano implantirani uređaji koji se koriste za dugotrajno intravensko liječenje onkoloških, najčešće hematoloških bolesnika koji se podvrgavaju procesu intenzivne terapije poput autologne transplantacije koštane srži ili intenzivne kemoterapije(5,6). Uz hematološke pacijente, port kateteri se ugrađuju i pacijentima s karcinomima solidnih organa, među njima onima s karcinomom dojke i ginekološkim karcinomima, najviše jajnika. Aplikacija kemoterapije zahtijeva intravenski pristup. Pristup i aplikacija kemoterapije preko centralnog venskog katetera kao jedinu prednost ima jeftinost metode. Sve ostale karakteristike centralnog venskog katetera možemo smatrati manama kao što su: nezaštićenost vena tokom pristupa čime se riskira infekcija, mogućnost rupture vene tijekom aplikacije kemoterapije pa kemoterapeutik može prodrijeti do drugih tjelesnih stanica i oštetit ih, pacijenti mogu osjetit tok apliciranog lijeka putem vene što može stvarati iznimno neugodan osjećaj s napomenom da aplikacija kemoterapije traje i po nekoliko sati. Osim toga, zbog dugotrajne terapije i konstantnog venskog pristupa vene se mogu oštetit pa je s vremenom potrebno pristupiti krvotoku preko drugih vena. Imajući u vidu ove nedostatke venskog pristupa, suvremena medicina je kao rješenje ponudila trajne intravenske port katetere. Port kateteri se sastoje od supkutano implantiranog porta(ulaza) i centralnog venskog katetera priključenog na ranije spomenuti port. Najčešće mjesto implantacije porta je supkutano tkivo pektoralne regije dok se kateter najčešće uvodi u istostranu venu subklaviju, obično desno. Kateter je moguće uvesti i u druge vene poput lijeve vene subklavije ili pak jugularnih vena. Ovi uređaji predstavljaju jednostavan i siguran način vaskularnog pristupa koji uvelike olakšava tretiranje onkoloških bolesnika. Mogućnost normalnog funkcioniranja poput tuširanja, kupanja, tjelesne aktivnosti, konstantnost ubodnog područja, estetika samo su neke od prednosti na kojima su pacijenti zahvalni.

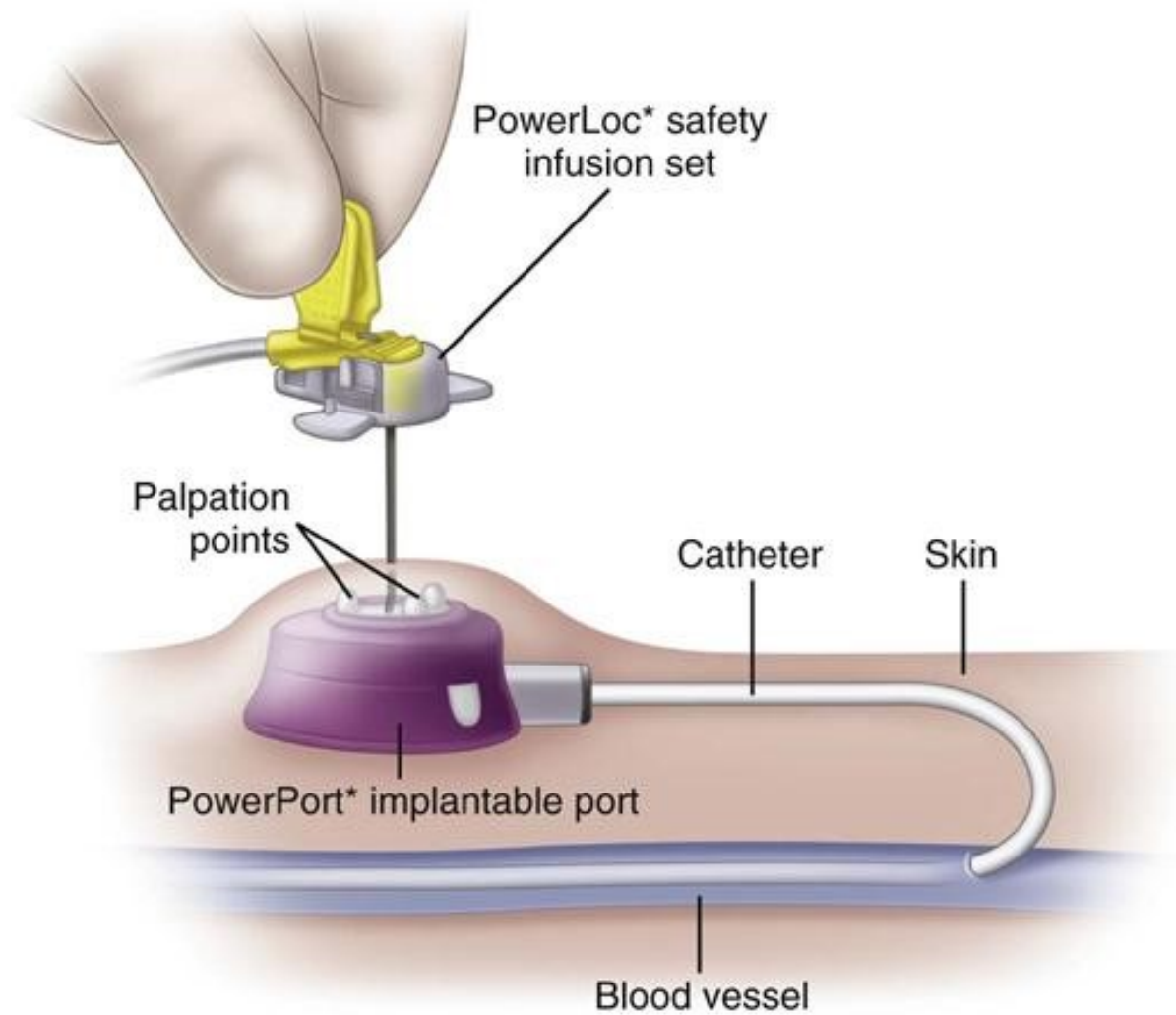
Port-a-cath (Port)



Slika 3. Implantirani port kateter. <https://www.cancer.gov/publications/dictionaries/cancer-terms/def/port-a-cath>

Materijali od kojih su kateteri izgrađeni su najčešće silikon ili poliuretan. Svaki od navedenih ima različite karakteristike. Silikon je karakteriziran boljom biokompatibilnošću i smanjenim rizikom od venske tromboze. S druge strane, poliuretanski kateter ima tanje zidove od silikonskog, a time i širi promjer unutarnjeg lumena što rezultira manjim rizikom pod opstrukcije katetera. Promjer katetera je manji od 10 Fr, a ugrađuje se perkutano pomoću Seldingerove tehnike u venu subklaviju ili unutarnju jugularnu venu. Seldingerova tehnika temelji se na sistemu žice vodilje i katetera. Nakon uvođenja katetera, ispravna pozicija vrha katetera na spoju gornje šuplje vene i desnog atrija se potvrđuje fluoroskopijom. Ako se vrh katetera nalazi u gornjoj šupljoj veni umjesto u desnom atriju, povećan je rizik od pojave trombotskih komplikacija. Tijekom punkcije vene subklavije i insercije katetera može doći do pojave životno ugrožavajućih periproceduralnih komplikacija poput pneumotoraksa, hemoragije, odnosno krvarenja iz vene subklavije, hemotoraksa, malpozicije katetera, aritmija, zračne embolije, perforacije venskog zida i tamponade. Nakon ispravnog postavljanja katetera, sljedeći korak je pozicioniranje rezervoara katetera, takozvanog porta. Rezervoari su građeni od titana ili plastike te mogu biti jednokomorni ili dvokomorni. Pojedini portovi imaju zalistak koji funkcionira na sličnom principu kao i venski zalistak. Zalisci porta služe zaustavljanju refluksa krvi u port i time sprječavaju nastanak intrakateterskih tromba koji mogu voditi disfunkciji katetera. Rezervoar porta se implantira 2-3 cm ispod klavikule, ispod supkutanog tkiva, a iznad pektoralne fascije. Nakon povezivanja katetera na port, cijeli sistem mora biti ispiran antikoagulansom. Koža preko porta mora biti netaknuta zbog toga što šavi koji zatvaraju džep gdje je port plasiran ne smiju biti na mjestu gdje će se ubuduće port punktirati. Najbitnija stavka cijele procedure je striktno pridržavanje sterilne tehnike. Kateteri su spremni za uporabu odmah nakon implantacije s pratećim ispiranjem heparinom narednih četiri do šest tjedana. Moguće komplikacije nakon procedure implantacije su: malfunkcija katetera, venska tromboza

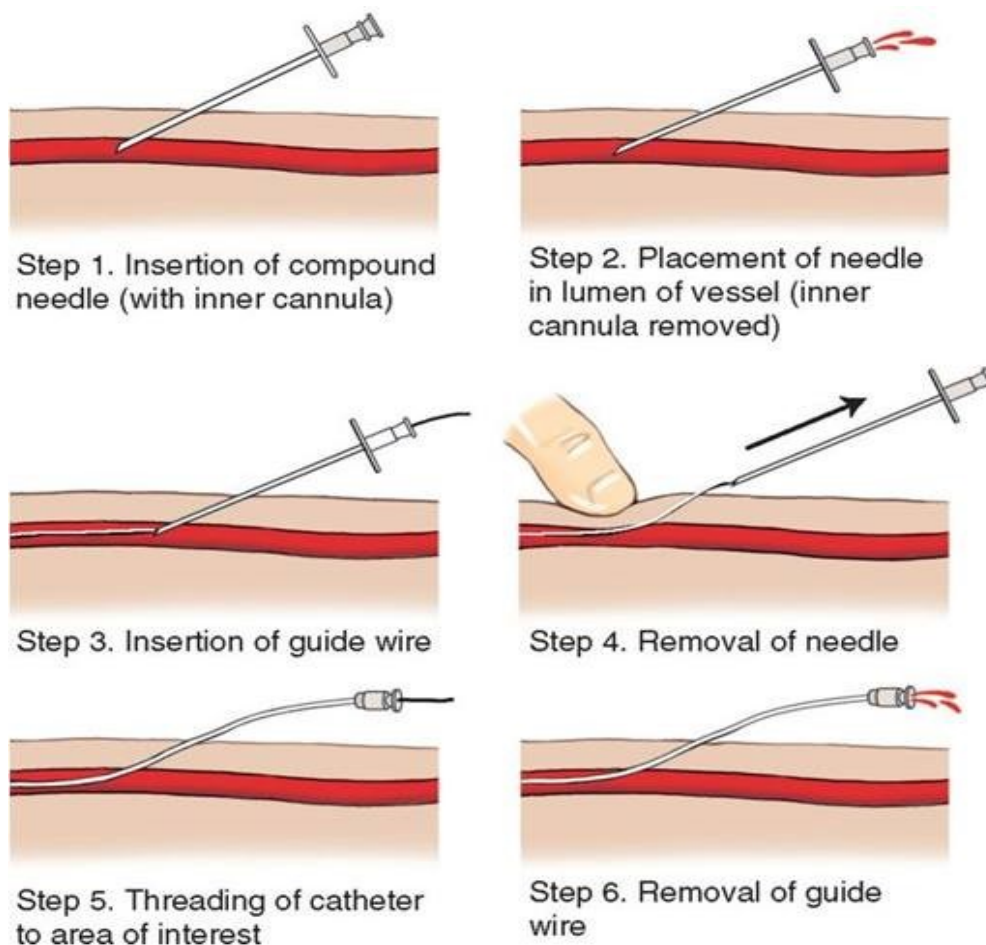
povezana s kateterom, infekcija supkutanog džepa ili krvotoka, ozljeda uzrokovana ekstravazacijom lijekova, poremećaj cijeljenja rane, nekroza kože i embolizacija katetera(7,8).



SLIKA 4. Struktura port katetera. <https://www.swharden.com/med/2018/08/24/port-placed-today/port-diagram/>

2. METODE

U ovu retrospektivnu studiju je bilo uključeno 97 pacijenata s hematološkim ili onkološkim bolestima kojima je ugrađen kateter u Kliničkoj bolnici Merkur u periodu između studenog 2013. i svibnja 2018. Većina onkoloških bolesnika su bili oni s hematološkim bolestima poput Hodgkinova i neHodgkinova limfoma, akutnih i kroničnih leukemija, a uz njih smo imali i nekoliko pacijenata s karcinomima jajnika, dojke, kolona, leiomyosarkomom. Ugradnju katetera su radili dvoje iskusnih i utreniranih intervencijskih kardiologa pomoću Seldingerove tehnike uvodeći kateter u venu subklaviju.



Slika 5. Seldingerova tehnika. <http://remtheory.com/alberta/ultrasound-guided-picc-line-placement.php>

Svi uređaji su implantirani odraslim pacijentima čiji je daljnji tretman bio primanje kemoterapije ili transplantacija hematopoetskih matičnih stanica.

Preoperativna evaluacija sadržavala se od proučavanja dotadašnje medicinske dokumentacije i fizikalnog pregleda s glavnim fokusom na prethodne tromboincidente poput venske tromboze i druge komplikacije krvnog pristupa. Uzorci krvi su skupljeni prije procedure. Relativni isključni kriteriji su bili broj trombocita manji od $50 \times 10^9 / L$, a apsolutni isključni kriteriji bili su internacionalni normalizirani omjer >1.5 , vrućica ili sepsa i hereditarna trombofilija ili

stečena hiperkoagulabilna stanja. U slučaju broja trombocita manjeg od $50 \times 10^9 /L$ s hitnom potrebom za kateterom, bila je potrebna transfuzija trombocita prije same procedure.

Neposredno nakon implantacije i 4-6 sati poslije, urađena je radiografija toraksa. Cilj te radiografije je utvrditi poziciju katetera te detektirati prisutnost pneumotoraksa postproceduralno koji može ugroziti život bolesnika.

U slučaju da su pacijenti dobili vrućicu preko $38^\circ C$ nakon implantacije, uzeta su dva seta kultura iz port katetera i periferne vene u dva navrata unutar sat vremena.

Svi pacijenti su primili intravensku antibiotsku profilaksu cefuroksima ili vankomicina, prije i nakon procedure.

Svi pacijenti su informirani o mogućim rizicima i prednostima procedure te su svi potpisali informirani pristanak.

Primarna i glavna ciljna točka studije je bila incidencija komplikacija ugradnje katetera. Komplikacije su podijeljene u dvije kategorije ovisno o vremenskom periodu proteklom od same procedure ugradnje katetera. Kao rane komplikacije definirane su one nastale intraoperativno ili postoperativno unutar 30 dana od ugradnje katetera, a kao kasne one nastale iza tridesetog dana od ugradnje. Sve komplikacije koje su se pratile, neovisno o vremenskom periodu i kategorijama su bile sljedeće: pneumotoraks, krvarenje, odnosno hemoragija iz vene subklavije, hemotoraks, infekcije džepa ili krvotoka, venska tromboza povezana s uporabom katetera, malpozicija, malfunkcija i embolizacija katetera, aritmije, zračna embolija, perforacija venskog zida, tamponada perikarda, ozljeda uzrokovana ekstravazacijom lijeka, poremećaj cijeljenja rane te nekroza kože.

Infekcija džepa prezentirala se eritemom, induracijom te krutošću kože iznad porta s pozitivnom kulturom materijala iz potkožnog džepa porta. Infekcija krvotoka povezane s kateterom su uvjetovane pozitivnim hemokultom dobivenim kroz uređaj ili pozitivnom

kulturom vrha katetera sa simptomima sustavne upale. Venska tromboza povezana s kateterom detektirala se ultrazvukom ili venografijom u slučaju postojanja otekline ruke ili lica. Neposredno 4-6 sati nakon procedure, provela se radiografija prsa zbog utvrđivanja pozicije vrha katetera i moguće identifikacije pneumotoraksa koji može nastupiti tijekom ugradnje katetera, točnije punktiranja vene koje se obavlja na slijepo.

2.1. Tehnika implantacije

Implantaciju trajnih intravenskih port katetera provela su dva utrenirana intervencijska kardiologa. Prije svake procedure ugradnje pacijenti su primili lokalnu anesteziju lidokainom. Tijekom procedure provodi se kontrola krvnog tlaka, srčanog ritma te pulsna oksimetrija. Prije ugradnje, port se spaja s kateterom kako bi se duljina prilagodila visini pacijenta s tim da se kateter skraćuje na manje od 20 cm. Mjesto insercije u svim procedurama bila je desna vena subklavija i prije svake procedure, kako bi se utvrdila normalnost vene, proveo se venogram vene subklavije. Početni korak insercije, perkutana punkcija vene subklavije, provodi se „slijepim“ pristupom ili pod fluoroskopijom. Žica vodilja se uvodi do vene subklavije te se osigura proksimalni kraj. Distalni kraj žice vodilje trebao bi biti u donjoj šupljoj veni kako bi se izbjegle srčane aritmije tijekom procedure. Nakon stabilnog i osiguranog mjesta žice vodilje, napravi se džep za rezervoar porta. Džep se napravi u području desne pektoralne regije, oko 2 cm ispod klavikule, na pektoralnom mišiću. Nakon što se napravi džep, fleksibilna cijev se uvede preko žice, a kroz istu cijev se vrši uvođenje katetera u venski sustav. Port se postavlja subkutano, na pektoralnu fasciju. Cijeli sustav nakon ugradnje mora biti ispran antikoagulansom, a prije zatvaranja subkutanog tkiva, mora se izvršiti protočni test punktiranjem porta. Za potvrđivanje ispravne pozicije vrha katetera provodi se fluoroskopija.

3. STATISTIČKA ANALIZA

Nakon prikupljanja i pregleda podataka, rezultati su prikazani tablično i slikama. Prije odabira odgovarajućih statističkih testova kojima se uspoređuje razlika među grupama, potrebno je odrediti normalnost distribucije. Pacijenti su bili podijeljeni u dvije grupe, jedna s komplikacijama nakon ugradnje trajnih intravenskih katetera i druga bez komplikacija nakon ugradnje. Razlike u kontinuiranim varijablama među grupama testirane su Student t-testom u slučaju normalne distribucije ili Mann Whitney U-testom u slučaju da distribucija nije normalna. Razlike u kategorijskim varijablama među grupama testirane su Pearsonovim hi-kvadrat testom. Kao razina statističke značajnosti uzela se P vrijednost od 0.05. Statističke analize provedene su koristeći Statistica za Windows 12.0 software (Statsoft, Tulsa, OK)

4. REZULTATI

U ovu retrospektivnu studiju bilo je uključeno 97 pacijenata. Od njih 97, bilo je 56 (57.7%) žena i 41 (42.3%) muškarac. Srednja vrijednost godina u našoj studiji iznosi 51.2 godine s rasponom od 19 do 80. Ukupno vrijeme zadržavanja katetera iznosi 20720 dana sa srednjom vrijednošću korištenja katetera od 269.09 dana. Glavnina pacijenata u našoj studiji bili su pacijenti s hematološkim bolestima. Najzastupljenija bolest su limfomi 63 (64.9%) (Nehodgkin 49, Hodgkin 14), a slijedi ih akutna limfatična leukemija 19 (19.6%). Imali smo samo 7 (7.2%) pacijenata s karcinomom solidnih organa. Trombocitopenija je opažena kod 10 (10.3%) pacijenata i kod njih je bila potrebna transfuzija trombocita prije procedure. Prethodne tromboembolijske incidente imalo je 7 (7.2%) pacijenata.

TABLICA 1. Osnovne demografske karakteristike sudionika studije

Br. pacijenata	97
Muškarci, n(%)	41 (42.3%)
Žene, n(%)	56 (57.7%)
Dob, godine	51.25 mean
BMI>30 kg/m ² (%)	10.3%
Bolest:	
1. Aktivna, n(%)	84 (86.6%)
2. Novodijagnosticirana, n(%)	13 (13.4%)
Bolest:	
1. AML, n(%)	5 (5.1%)
2. ALL, n(%)	19 (19.6%)
3. NHL, n(%)	49 (49.5%)
4. MH, n(%)	14 (14.4%)
5. CLL, n(%)	1 (1.0%)
6. MM, n(%)	2 (2.1%)
7. Karcinom ovarija, n(%)	2 (2.1%)
8. Karcinom dojke	3 (3.1%)
9. Lejomiosarkom	1 (1.0%)
10. Karcinom kolona	1 (1.0%)
Diabetes mellitus, n(%)	13 (13.4%)
Pušači, n(%)	6 (6.2%)
Vrijeme trajanja katetera	20720
Srednja vrijednost trajanja katetera(dani)	269.09
Leukopenija tijekom procedure, n(%)	20 (20.6%)
Trombocitopenija < 50x10 ⁹ /L, (transfuzija trombocita preproceduralno), n(%)	10 (10.3%)
Prethodni tromboembolijski incidenti, n(%)	7 (7.2%)

Kateteri su uklonjeni kod 44 (45.3%) pacijenta, a glavni razlog za uklanjanje katetera je bila smrt kod 22 (22.7%) slučajeva. Iza smrti najčešća indikacija za uklanjanje su bile infekcije kod 13 (13.4%) pacijenata. Uzroci infekcija bili su *Staphylococcus epidermidis* (6 slučajeva), *Staphylococcus haemolyticus* (2 slučajeva), *Koagulaza-* negativni *staphylococcus* (3 slučajeva), *Pseudomonas aeruginosa* (1 slučaj), *Enterococcus faecalis* (2 slučajeva). Kod 8 (8.2%) pacijenata indikacija za uklanjanje katetera je bio kraj kemoterapije. Jedan pacijent imao je

poremećaj cijeljenja rane i u tom slučaju je bilo potrebno odmah ukloniti kateter dok je jedan imao vensku trombozu asociranu s kateterom te je nakon uklanjanja katetera umro.

Tablica 2. Indikacije za uklanjanje katetera

Ukupan broj uklonjenih portova, n (%)	44 (45.3%)
Završena terapija, n (%)	8 (8.2%)
Komplikacije, n (%)	14 (14.4%)
Rane komplikacije, n (%)	2 (2,1%)
1. Poremećaj cijeljenja	1 (1.03%)
2. Rane infekcije	1 (1.03%)
Kasne komplikacije (sve infekcije), n (%)	12 (12,3%)
Smrt, n (%)	22 (22.7%)

Rane komplikacije su opažene kod 8 (8.2%) pacijenata i najčešće su bile infekcije kod 5 (5.15%) pacijenata. Sve rane infekcije su bile infekcije krvotoka. Nije bilo niti jednog slučaja rane infekcije džepa. Uz infekcije, ostala 3 slučaja ranih komplikacije su bila 2 (2.06%) pneumotoraksa te 1 (1.03%) poremećaj cijeljenja rane.

TABLICA 3. Rane komplikacije ugradnje katetera

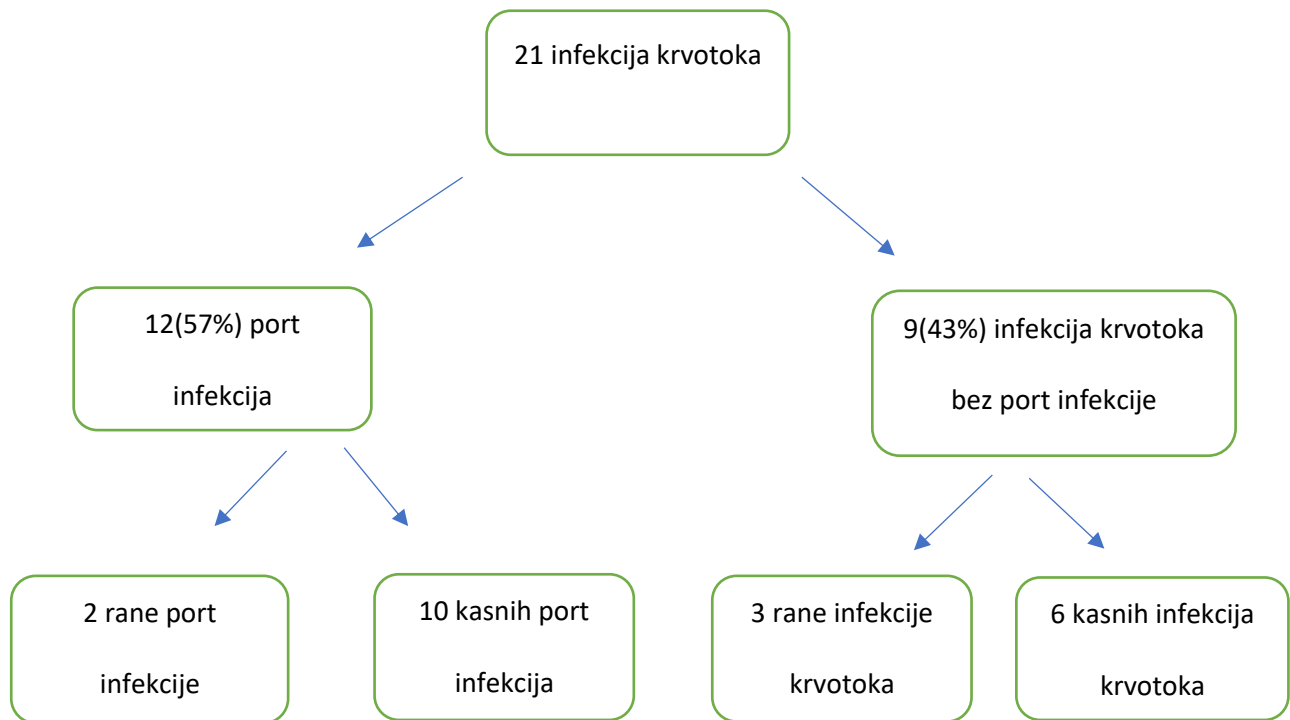
Rane komplikacije:	
1. Pneumotoraks, n(%)	2 (2.06%)
2. Hemotoraks, n(%)	0
3. Hemoragija iz vene subklavije, n(%)	0
4. Malpozicija katetera, n(%)	0
5. Malfunkcija katetera, n(%)	0
6. Hematom, n(%)	0
7. Infekcija, n(%)	5 (5.15%)
- Džepa, n(%)	0
- Krvotoka, n(%)	5 (5.15%)
8. Venska tromboza povezana s kateterom	0
9. Poremećaj cijeljenja rane, n(%)	1 (1.03%)

Kasne komplikacije pojavile su se kod 18 (18.5%) pacijenata i najčešće su bile infekcije. Kasne infekcije opažene su kod 17 (17.5%) pacijenata s tim da je njih 16 (16.5%) bilo infekcija krvotoka dok je jedna bila infekcija džepa. Također, opažena je i jedna kasna venska tromboza povezana s uporabom katetera.

TABLICA 4. Kasne komplikacije ugradnje katetera

Kasne komplikacije (nakon 30 dana od ugradnje):	
10. Malfunkcija katetera, n(%)	0
11. Malpozicija katetera, n(%)	0
12. Nekroza kože, n(%)	0
13. Infekcija, n(%)	17/97 (17.5%)
- Džepa, n(%)	1/97 (1.03%)
- Krvotoka, n(%)	16/97 (16.5%)
14. Venska tromboza povezana s kateterom, n(%)	1 (1.03%)
15. Ozljeda uzrokovana ekstravazacijom lijeka, n(%)	0

Imali smo ukupno 21 (21.6%) infekciju krvotoka među kojima je bilo 12 (57%) pacijenata s infekcijom porta koji su zahtijevali uklanjanje katetera. Samo su 2 pacijenta imala ranu infekciju porta u prvih 30 dana od insercije katetera, a 10 pacijenata je imalo kasnu infekciju. Najčešći patogen u infekciji porta je bio *Staphylococcus epidermidis* koji je izoliran u 66.6% pacijenata, a najčešći u infekcijama krvotoka bez izoliranog uzročnika iz porta je bio Koagulaza-negativan *Staphylococcus* izoliran u 60% pacijenata.



SLIKA 2. Incidencija port infekcija i infekcija krvotoka među svim pacijentima

Uključili smo 97 pacijenata od kojih je 26 (26.8%) imalo komplikacije, a 71 (73.1%) je bilo bez komplikacija tijekom i nakon procedure. Osnovne karakteristike (godine i spol) u obje grupe su bile slične. Nismo našli nikakvih značajnih razlika u laboratorijskim nalazima prije insercije katetera između dviju grupa. Uz to, nismo našli značajan utjecaj ranijih tromboembolijskih incidenata na rane i kasne komplikacije insercije trajnih intravenskih port katetera.

TABLICA 5. Analiza faktora koji su moguće utjecali na komplikacije

<i>Analiza faktora koji mogu imati utjecaj na komplikacije:</i>			
<i>FAKTORI</i>	<i>KOMPLIKACIJE:</i>		<u>p-vrijednost</u>
	<u>Ne</u>	<u>Da</u>	
	71(73.1%)	26(26.8%)	
1. Godine	50.78	51.45	0.95
2. Spol			0.89
a. M	33(46.48%)	11(42.31%)	
b. Ž	38(53.52%)	15(57.69%)	
3. Laboratorij:			
a. Bijele krvne stanice	7.39	7.33	0.64
b. Hemoglobin	109.90	109.78	0.59
c. PTV			0.66
d. APTV	1.14	1.04	
e. Trombociti	22	20	0.51
e. Trombociti	211.88	223.36	0.70
4. Raniji tromboembolijski incidenti	6 (8.4%)	1 (3.8%)	0.09

5. DISKUSIJA

Prethodne studije su pokazale da trajni intravenski kateteri predstavljaju važan i koristan način vaskularnog pristupa za pacijente koji se podvrgavaju kemoterapiji no usprkos tome mogu biti povezani s nekolicinom komplikacija od kojih pojedine mogu biti i životno ugrožavajuće(9).

U našoj retrospektivnoj studiji komplikacije su se pojavile kod 26(26.8%) pacijenata od ukupnog broja implantacija od 97. Većina komplikacija bile su kasne komplikacije koje su se pojavile nakon 30 dana od implantacije. Samo 14 slučajeva od ukupno 26 komplikacija je

zahtjevalo uklanjanje katetera, a glavni uzroci za to su bile infekcije porta i krvotoka. Razina komplikacija u našoj studiji je nešto veća nego u literaturi s infekcijama kao najučestalijim. Ostale komplikacije kao što su pneumotoraks, hemotoraks, malpozicija ili malfunkcija katetera, nekroza kože, hematoma, problemi cijeljenja rane te venska tromboza povezana s kateterom podjednako su zapažene u našoj studiji u usporedbi s literaturom(10,11). Mogući razlog za ovakve rezultate može biti aktivna hematološka bolest u svih naših pacijenata s komplikacijama. Svi hematološki pacijenti u našoj studiji su tretirani različitim kemoterapijskim protokolima koji mogu rezultirati sekundarnom imunodeficijencom i neutropenijom s povećanom susceptibilnošću za infekcije. Uz to, hematološki pacijenti zahtijevaju nešto češće transfuzije nego oni s karcinomom solidnih organa što vodi ka učestalijem korištenju porta što također može biti u podlozi povećane incidencije komplikacija. Dodatno, hematološki pacijenti ne samo da su tretirani s intenzivnijim kemoterapijskim protokolima od bolesnika s karcinomima solidnog organa nego su uz to prolazili kroz proces alogene i autologne transplantacije koja također može biti u podlozi sekundarne imunodeficijencom i značajno povećanog rizika od infekcija. S obzirom na navedeno, mislimo da su aktivne hematološke bolesti, intenzivnija kemoterapija te alogena ili autologna transplantacija ključne varijable koje stoje u podlozi naših rezultata, pogotovo radi toga što nema puno studija koje su provele istraživanje trajnih intravenskih port katetera na hematološkim pacijentima kao mi.

U studiju je bilo uključeno samo 7 (7.2%) pacijenata s karcinomima solidnih organa i niti jedan od njih nije imao komplikacije nakon ugradnje katetera. Usprkos tome, taj je broj pacijenata neadekvatan za donošenje statistički i klinički značajnih zaključaka te usporedbu s ostalim studijama.

Retrospektivna studija Ignatova i sur. provedena na 561 slučaju implantacije prikazala je incidenciju komplikacija od 19% s kasnim komplikacijama kao učestalijim. U studiju nisu bili

uključeni hematološki pacijenti već samo oni s karcinomima solidnih organa, odnosno dojke ili ginekološkim malignitetima. Izvijestili su kako starosna dob, tip maligniteta i prisutnost metastaza nisu rizični čimbenici za razvoj komplikacija(12). Druga prospektivna studija provedena na 793 pacijenta objavila je ukupnu stopu morbiditeta od 16.1% s infekcijama kao vodećim komplikacijama. Samo 12.5% pacijenata uključenih u istraživanje je imalo hematološku bolest, a svi ostali su imali karcinom solidnih organa(87.5%). U ovoj studiji su izvijestili da su rana prva uporaba implantiranog uređaja unutar 7 dana od insercije i jugularni venski pristup faktori značajno povezani s razvojem komplikacija(13).

Nedavno objavljena studija s 1747 uključenih onkoloških pacijenata od kojih 12.5% hematoloških, pokazala je da su hematološki maligniteti i palijativna kemoterapija neovisni rizični faktori komplikacija povezanih s trajnim intravenskim port kateterima iz istog razloga koji smo naveli i mi(14). U toj studiji, incidencija infekcija povezanih s uporabom port katetera iznosi 2.5% te je učestalost kasnih infekcija krvotoka značajno veća u pacijenata s hematološkim bolestima nego u onih s karcinomom solidnih organa.

Uz to, mnogi prethodno objavljeni radovi bili su od strane kirurga i intervencijskih radiologa koji su vršili proceduru ugradnje katetera no nisu klinički detektirali infekcije krvotoka povezane s kateterom i nisu izvijestili od njima tako da je incidencija komplikacija u njihovom slučaju mogla biti podcijenjena(15,16).

Povezano s port infekcijama, tijekom studije i nakon analize podataka, opazili smo da je bilo mnogo više kasnih nego ranih infekcija što bi moglo biti povezano s neadekvatnom brigom o port kateterima u tijeku njihovog korištenja. U Kliničkoj bolnici Merkur, ugrađivali smo katetere pacijentima upućenima iz bolnica diljem Hrvatske. Nakon ugradnje katetera, pacijenti su poslani natrag u njihove lokalne bolnice te je briga o kateterima nastavljena tamo. Imajući to na umu, razlog povišene incidencije kasnih infekcija bi mogla biti neadekvatna edukacija osoblja o njezi katetera u lokalnim bolnicama. Iznimno je važno da se medicinsko osoblje i

sami pacijenti svaki određeni vremenski period educiraju i ponavljaju o skrbi katetera kako bi se komplikacije smanjile na najmanju moguću mjeru.

Incidencija infekcija džepa port katetera u našoj studiji je usporediva s prethodnim radovima i literaturom(17). Imali smo bolju stopu venske tromboze povezane s kateterom(18), samo jedan slučaj nakon 30 dana od insercije. Mogući uzrok toga je to što smo za sve insercije katetera koristili venu subklaviju, a prethodni radovi su izvijestili da postoji značajna povezanost između jugularnog venskog pristupa i vena gornjih udova s trombotskim komplikacijama(19). Uz to, koristeći fluoroskopiju smo postavljali i potvrđivali konačan položaj vrha katetera na mjestu kavo-atrijalnog spoja. Prethodne studije su pokazale povećanu stopu trombotskih komplikacija u slučaju da je vrh katetera pozicioniran u veni subklaviji umjesto na kavo-atrijalnom spoju(19–21).

U našem istraživanju, imamo sličnu stopu pneumotoraksa kao i u literaturi (0.1-3.2%)(22). Ostale komplikacije poput teške aritmije, srčane perforacije, hemotoraksa, disfunkcije ili malpozicije katetera nismo zabilježili.

6. ZAKLJUČAK

Implantacija i uporaba trajnih intravenskih port katetera je vrijedna metoda u tretiranju onkoloških pacijenata. Većina komplikacija opaža se u kasnom periodu liječenja pa je iznimno važno educirati osoblje i pacijente o metodama higijene i održavanja katetera kako bi se komplikacije smanjile na najmanju mjeru.

7. ZAHVALE

Zahvaljujem:

Mentoru doc. dr. sc. Tomislavu Letiloviću na ukazanom povjerenju, podršci i pomoći prilikom izrade ovog diplomskog rada kao i ostalim kolegama autorima koji su svaki na svoj način pridonijeli završetku istog.

Članovima povjerenstva na strpljenju i pomoći pri ocjenjivanju diplomskog rada

Posebno svojim bližnjima na neizmjerne podršci tijekom ovih šest godina.

8. LITERATURA

1. Alexandrou E, Ray-Barruel G, Carr PJ, Frost SA, Inwood S, Higgins N, Lin F, Alberto L, Mermel L, Rickard CM. Use of Short Peripheral Intravenous Catheters: Characteristics, Management, and Outcomes Worldwide. *J Hosp Med.* 2018;13(5):1–7
2. Velissaris D, Karamouzos V, Lagadinou M, Pierrakos C, Marangos M. Peripheral Inserted Central Catheter Use and Related Infections in Clinical Practice : A Literature Update. *J Clin Med Res.* 2019;11(4):237–46
3. Jamshidi R. Central venous catheters : Indications , techniques , and complications. *Semin Pediatr Surg.* 2019;28(1):26–32
4. Niederhuber JE, Ensminger W, Gyves JW, Liepman M, Doan K, Cozzi E. Totally implanted venous and arterial access system to replace external catheters in cancer treatment. *Surgery.* 1982;92(4):706–12
5. Zerati AE, Wolosker N, De Luccia N, Puech-Leão P. Totally implantable venous catheters: history, implantation technique and complications. *J Vasc Bras.* 2017;16(2):128-139
6. Biffi R, Toro A, Pozzi S, Di Carlo I. Totally implantable vascular access devices 30 years after the first procedure. What has changed and what is still unsolved? *Support Care Cancer.* 2014;22(6):1705–14
7. Kurul S, Saip P, Aydin T. Totally implantable venous-access ports: Local problems and extravasation injury. *Lancet Oncol.* 2002;3(11):684–92
8. Anbar R, Avci D, Cetinkaya A. Port catheter complications and thrombosis issues : assessment of 114 patients with port catheter implantation by single surgeon. *Biomed Res Ther.* 2017;4(12):1898–1910

9. Gonda SJ, Li R. Principles of Subcutaneous Port Placement. *Tech Vasc Interv Radiol.* 2011;14(4):198–203
10. Kim JT, Oh TY, Chang WH, Jeong YK. Clinical review and analysis of complications of totally implantable venous access devices for chemotherapy. *Med Oncol.* 2012;29(2):1361–64
11. Seok JP, Kim YJ, Cho HM, Ryu HY, Hwang WJ, Sung TY. A retrospective clinical study: Complications of totally implanted central venous access ports. *Korean J Thorac Cardiovasc Surg.* 2014;47(1):26–31
12. Ignatov A, Hoffman O, Smith B, Fahlke J, Peters B, Bischoff J, Costa SD. An 11-year retrospective study of totally implanted central venous access ports: Complications and patient satisfaction. *Eur J Surg Oncol.* 2009;35(3):241–6
13. De Oliviera EB, Reis MA, Avelar TM, Vieira SC. Totally implantable central venous catheters for chemotherapy: Experience with 793 patients. *Rev Col Bras Cir.* 2013;40(3):186–90
14. Shim J, Seo TS, Song MG, Cha IH, Kim JS, Choi CW, Seo JH, Oh SC. Incidence and risk factors of infectious complications related to implantable venous-access ports. *Korean J Radiol.* 2014;15(4):494–500
15. An H, Ryu C-G, Jung E-J, Kang HJ, Paik JH, Yang J-H, Hwang D-Y. Insertion of Totally Implantable Central Venous Access Devices by Surgeons. *Ann Coloproctol.* 2015;31(2):63-7
16. Yaacob Y, Nguyen D, Mohamed Z, Ralib AR, Zakaria R, Muda S. Image-guided chemoport insertion by interventional radiologists: A single-center experience on periprocedural complications. *Indian J Radiol Imaging.* 2013;23(2):121-25

17. Bassi K, Pattanayak M, Pandey K, Giri A, Abraham S. Totally implantable venous access ports: Retrospective review of long-term complications in 81 patients. *Indian J Cancer*. 2012;49(1):114-8
18. Narducci F, Jean-Laurent M, Boulanger L, El Bédoui S, Mallet Y, Houpeau JL, Hamdani A, Penel N, Fournier C. Totally implantable venous access port systems and risk factors for complications: A one-year prospective study in a cancer centre. *Eur J Surg Oncol*. 2011;37(10):913-8
19. Nagasawa Y, Shimizu T, Sonoda H, Mekata E, Wakabayashi M, Ohta H, Murata S, Mori T, Naka S, Tani T. A comparison of outcomes and complications of totally implantable access port through the internal jugular vein versus the subclavian vein. *Int Surg*. 2014;99(2):182-8.
20. Li Y, Cai Y, Gan X, Ye X, Ling J, Kang L, Ye J, Zhang X, Zhang J, Cai Y, Hu H, Huang M, Deng Y. Application and comparison of different implanted ports in malignant tumor patients. *World J Surg Oncol*. 2016;14(1):251-6
21. Tabatabaie O, Kasumova GG, Eskander MF, Critchlow JF, Tawa NE, Tseng JF. Totally Implantable Venous Access Devices. *Am J Clin Oncol*. 2017;40(1):94-105
22. Yildizeli B, Laçın T, Batirel HF, Yüksel M. Complications and management of long-term central venous access catheters and ports. *J Vasc Access*. 2004;5(4):174-8.

9. ŽIVOTOPIS

Rodio sam se 11.5.1993. godine u Slavonskom Brodu. Nakon završene osnovne škole upisujem Opću gimnaziju „Matija Mesić“ u Slavonskom Brodu. Po završetku srednje škole, nakon godinu dana pauze, odlučujem se za upisivanje Medicinskog fakulteta u Zagrebu 2013. godine. Tijekom studija sudjelovao sam u brojnim izvannastavnim aktivnostima poput organizacije studentskih kongresa, aktivnog i pasivnog sudjelovanja po kongresima u Republici Hrvatskoj, volontiranja na kliničkim odjelima i u salama, pisanja radova i statističke obrade podataka. Od stranih jezika tečno govorim engleski. Od digitalnih vještina samostalno koristim Office alate poput Worda, Powerpointa, Excela. Prilikom učenja statistike naučio sam se koristiti i programom SPSS. Tijekom dugogodišnjeg bavljenja nogometom i borilačkom vještinom brazilske jiu-jitse izgradio sam komunikacijske vještine, vještine funkcioniranja u timskom okružju te sposobnost funkcioniranja u stresnim situacijama.