

Prednosti hitnih operacijskih zahvata kod akutne upale žučnjaka u usporedbi s odgođenim operativnim zahvatom

Grgić, Tea

Master's thesis / Diplomski rad

2014

Degree Grantor / Ustanova koja je dodijelila akademski / stručni stupanj: **University of Zagreb, School of Medicine / Sveučilište u Zagrebu, Medicinski fakultet**

Permanent link / Trajna poveznica: <https://um.nsk.hr/um:nbn:hr:105:617539>

Rights / Prava: [In copyright](#)/[Zaštićeno autorskim pravom.](#)

Download date / Datum preuzimanja: **2025-01-24**



Repository / Repozitorij:

[Dr Med - University of Zagreb School of Medicine Digital Repository](#)



**SVEUČILIŠTE U ZAGREBU
MEDICINSKI FAKULTET**

Tea Grgić

**Prednosti hitnih operacijskih zahvata kod
akutne upale žučnjaka u usporedbi s
odgođenim operativnim zahvatom**

DIPLOMSKI RAD



Zagreb, 2014.

Ovaj diplomski rad izrađen je na Klinici za kirurgiju KB Sveti Duh Medicinskog fakulteta Sveučilišta u Zagrebu pod vodstvom prof. dr. sc. Žarka Rašića i predan je na ocjenu u akademskoj godini 2013./2014.

SADRŽAJ

I SAŽETAK
II SUMMARY

1. UVOD	1
2. ETIOLOGIJA I EPIDEMIOLOGIJA	2
3. PATOGENEZA	3
4. KLINIČKA SLIKA I ZNAKOVI	4
5. DIJAGNOSTIČKE PRETRAGE	6
6. DIFERENCIJALNA DIJAGNOZA.....	11
7. KOMPLIKACIJE	12
8. LIJEČENJE.....	14
8.1 Antibiotško liječenje.....	14
8.2 Kirurško liječenje	17
8.2.1 Prednosti hitnih kirurških zahvata.....	18
9. ZAKLJUČAK.....	22
10. ZAHVALE	24
11. LITERATURA	25
12. ŽIVOTOPIS	27

I SAŽETAK

Akutni kolecistitis je akutna upala žučnoga mjehura i jedna od najčešćih komplikacija simptomatskih žučnih kamenaca. Čimbenici rizika za nastanak žučnih kamenaca su životna dob, spol, pretilost, te genetika. Akutna opstrukcija žučnoga mjehura kamencem dovodi do napadaja - stalne boli koja se javlja u epigastriju i gornjem desnom kvadrantu trbuha, može sijevati u leđa, interskapularnu regiju ili u desno rame. Postavljanje dijagnoze prvi je korak u obradi akutnog kolecistitisa, a specifični dijagnostički kriteriji potrebni su za što točnije postavljanje dijagnoze kako tipičnih, tako i atipičnih slučajeva. Znakovi koji potvrđuju dijagnozu akutnog kolecistitisa su ultrazvučni Murphyev znak, zadebljana stijenka žučnog mjehura te uvećani žučni mjehur.

U vrijeme otvorenih zahvata kolecistektomije davala se prednost ranoj kolecistektomiji pred kasnim elektivnim zahvatom. U novijim randomiziranim studijama dobivaju se slični rezultati za ranu laparoskopsku kolecistektomiju. Za rani laparoskopski zahvat u akutnim situacijama ključni su: operacija za manje od 72 sata nakon pojave akutnog napadaja, kirurg s iskustvom više od 200 kolecistektomija, te kvalificirano pomoćno osoblje i dobri instrumenti za napredni laparoskopski zahvat.

Studije ukazuju na siguran rani laparoskopski zahvat u liječenju akutnog kolecistitisa. Odglađanje zahvata do povlačenja simptoma tijekom iste hospitalizacije ne pokazuje prednost ni u trajanju zahvata, niti u učestalosti komplikacija. Rani zahvat ima manji gubitak krvi tijekom operacije, pokazuje sklonost manjoj potrebi za konverzijom u otvoreni zahvat, te značajno smanjuje ukupno trajanje liječenja i ukupne troškove liječenja. Rezultati potiču korištenje ranog zahvata tijekom prvog prijema bolesnika u bolnicu radi akutnog kolecistitisa. Unatoč nešto dužem postoperativnom boravku u bolnici, ukupan boravak i oporavak značajno su kraći. Rana laparoskopna kolecistektomija kombinira glavne značajke ranog zahvata i one minimalno invazivnog zahvata, te tako osigurava maksimalnu ekonomsku dobit.

Ključne riječi: akutni kolecistitis, dijagnostički kriteriji, liječenje, kirurški zahvat, laparoskopija

II SUMMARY

Acute cholecystitis is an acute inflammation of the gallbladder and one of the most common complications of symptomatic gallstones. Risk factors for gallstones are age, gender, obesity, and genetics. Acute obstruction of the gallbladder with stones leads to seizures - constant pain that occurs in the epigastrium and right upper quadrant of the abdomen, can pierce to the back, to interscapular region or in the right shoulder. Diagnosis is the first step in the treatment of acute cholecystitis, and specific diagnostic criteria are needed for the precise diagnosis in typical, as in atypical cases. Signs that confirm a diagnosis of acute cholecystitis ultrasonic Murphy's sign, thickened gallbladder wall and an enlarged gallbladder.

In the time of open cholecystectomy, the advantage was given to the early cholecystectomy before late elective surgery. Recent randomized studies obtained similar results for early laparoscopic cholecystectomy. Essentials for performing a laparoscopic cholecystectomy for very acute situations are: to operate less than 72 hours from the onset of the acute attack, an experienced surgeon with more than 200 cholecystectomies, nurses well trained in advanced laparoscopic procedures, and good instrumentation.

.Studies indicate that early laparoscopic surgery in the treatment of acute cholecystitis is safe. Delay in operation until resolution of symptoms during the same hospitalization showed no advantage with regard to operative time or complication rate. Furthermore, early laparoscopic intervention significantly reduced operative blood loss, showed a trend toward reducing conversion rates, and significantly reduced total hospital days and total hospital charges. These findings support the use of early laparoscopic cholecystectomy during the first admission in the treatment of acute cholecystitis. Despite a longer postoperative hospital stay, the total hospital stay and the recuperation period are significantly reduced. Early laparoscopic cholecystectomy combines the merits of early surgery with those of minimally invasive surgery and can provide maximal economic gain.

Key words: acute cholecystitis, diagnostic criteria, treatment, surgical procedures, laparoscopy

1. UVOD

Akutni kolecistitis je akutna upala žučnoga mjehura i jedna od najčešćih komplikacija simptomatskih žučnih kamenaca. Smatra se posljedicom uklještenja žučnog kamena u vratu žučnjaka ili u cističnom vodu što posljedično vodi do opstrukcije žučnoga mjehura (Šoša T. et al, 2007). Jedna je od najznačajnijih akutnih bolesti zapadnog svijeta, i može biti praćena samo blagom boli i mučninom ili postati ozbiljna, po život opasna bolest uslijed komplikacija. Glavne komplikacije su ponavljajuća bilijarna kolika i kolestaza. Kolestaza može dovesti do ascendentnog kolangitisa, koji može biti liječen antibioticima, ali za ostale komplikacije kao što su gangrenozne promjene, perforacija žučnog mjehura i curenje žuči nužno je kirurško liječenje. Rizik od nastanka druge i svake sljedeće epizode akutnog kolecistitisa veći je od rizika pojave prve epizode, pa je u pravilu preporučena laparoskopska kolecistektomija. (Weigand K. et al, 2007). Nakon međunarodne konferencije u Tokyju, u siječnju 2007. godine, smjernice iz Tokyja za obradu akutnog kolangitisa i kolecistitisa postale su međunarodno priznate (Kawaguchi K. et al, 2013).

2. ETIOLOGIJA I EPIDEMIOLOGIJA

Čimbenici rizika za kolekistits podudaraju se s onima za kolelitijazu. Životna dob najveći je čimbenik rizika za nastanak žučnih kamenaca. Njihova učestalost veća je u žena svih dobnih skupina u odnosu na muškarce, a posebno je izražena u dobi od 30 do 40 godina. Razlog su gotovo sigurno trudnoće i spolni steroidni hormoni. Spolni hormoni uzrokuju različite promjene u bilijarnom sustavu, koje u konačnici rezultiraju hipersaturacijom žuči kolesterolom i usporenim motilitetom žučnjaka, što potiče stvaranje kamenaca (Vrhovac B. et al, 2008). Rizik od nastanka kolelitijaze u žena počinje rasti početkom puberteta, te se smanjuje početkom menopauze. U trudnoći je akutni kolekistitis po učestalosti drugi uzrok akutnog abdomena, i javlja se u 1:1 600-10 000 trudnica (Kimura Y. et al, 2007). Oralni kontraceptivi i nadomjesna terapija estrogenima su povezani s većom učestalošću žučnih kamenaca. Genetički čimbenici također imaju bitnu ulogu, što dijelom potvrđuje i različita učestalost u raznim etničkim skupinama. Žučni se kamenci javljaju dvostruko češće unutar obitelji u rođaka u prvom koljenu, osobito u žena. Pretilost je jasno utvrđen rizični čimbenik za nastanak kolesterolskih kamenaca u mlađim životnim skupinama, više u žena, posebno ako su ekstremno gojazne. Žučna staza nastaje u okolnostima poput duljeg gladovanja, dugotrajne parenteralne prehrane, lezije leđne moždine. Iz žuči u žučnom mjehuru resorbira se voda, dolazi do hipersaturacije kolesterolom, što vjerojatno potiče formiranje kamenaca. Somatostatin je moćan inhibitor pražnjenja žučnjaka, pa se konkrementi često nalaze u bolesnika sa somatostatinomom ili onih dugotrajno liječenih oktreotidom, njegovim sintetskim analogom. Dva lijeka – klobibrat i cefriakson potiču stvaranje žučnih kamenaca.

Učestalost kolelitijaze veća je u bijelaca Sjeverne Amerike i zapadne Europe, ljudi hispanskog podrijetla i američkih Indijanaca. Manja učestalost nalazi se u bijelaca u istočnoj Europi, Afroamerikanaca i Japanaca. Prevalencija je žučnih kamenaca od 5% do 20% u žena u dobi između 20 i 55 godina, a 25% do 30% u dobi iznad 50 godina. U muškaraca je ta prevalencija dvostruko niža nego u žena (Vrhovac B. et al, 2008).

Iako je mortalitet uzrokovan akutnim kolecistitisom relativno nizak, ova bolest je težak teret za društvo, jer su žučni kamenci tako uobičajeni, a posljedična hospitalizacija skupa (Sekimoto M. et al, 2007).

3. PATOGENEZA

Razvoj akutnog kolecistitisa nije moguće objasniti samo opstrukcijom cističnog voda, jer eksperimentalno podvezivanje ne izaziva upalu. Eksperimentalne studije upućuju na to da opstrukcija udružena s iritansom može izazvati upalnu reakciju. Lizolecitin, derivat lecitina koji je inače normalan sastojak žuči, dokazan je u žučnjaku bolesnika s akutnim kolecistitisom i mogući je iritans koji pokreće upalnu reakciju. Za nastavak su odgovorni prostaglandinski medijatori upalne reakcije. Infekcija žuči u bilijarnom sustavu vjerojatno ima ulogu u akutnom kolecistitisu, no nemaju svi bolesnici inficiranu žuč. Glavni izolirani uzročnici su *Escherichia coli*, *Enterococcus*, *Klebsiella* i *Enterobacter* (Vrhovac B. et al, 2008). Dva su također bitna čimbenika u nastanku bolesti – stupanj opstrukcije i duljina trajanja iste. Kod djelomične opstrukcije i njenog kraćeg trajanja, bolesnik će imati žučne kolike, a ako je opstrukcija potpuna i duže traje u bolesnika će se razviti akutni kolecistitis (Kimura Y. et al, 2007). Histološke promjene žučnjaka u akutnom kolecistitisu su od umjerenog edema i akutne upale do nekroze i gangrene. Dugotrajno uglavljeni kamen u cističnom vodu može uzrokovati distenziju žučnjaka koji je ispunjen bezbojnom tekućinom (hidrops žučnjaka) (Vrhovac B. et al, 2008).

4. KLINIČKA SLIKA I ZNAKOVI

Mnogi simptomi bolesti žučnog sustava su nespecifični i mogu biti nalik onima kod drugih patoloških stanja u trbuhu. Abdominalna bol je najčešći simptom, a žučni kamenci i upala žučnog mjehura najčešći uzroci boli u trbuhu koja je posljedica bolesti žučnog sustava. Akutna opstrukcija žučnoga mjehura kamencem dovodi do napadaja koje se naziva kolikama. Iako je to uobičajeni naziv, to nisu prave kolike, jer bol nije u pravom smislu grčevita karaktera. Bol je stalna, javlja se u epigastriju i gornjem desnom kvadrantu trbuha. Često se očituje poslije masnoga obroka, ali mogu je izazvati i druge vrste hrane, a može početi i spontano. Za razliku od crijevnih grčeva koji se javljaju u valovima, pri čemu svaki val traje po nekoliko minuta, kada je riječ o napadajima žuči bol je stalnija, postupno se pojačava, a može sijevati u leđa, interskapularnu regiju ili u desno rame. Bolesnici mogu osjećati i pojasasto stezanje u gornjem dijelu trbuha što je često povezano s mučninom i povraćanjem. Bol uzrokuju kontrakcije žučnoga mjehura koji se bori protiv intraluminalne opstrukcije, najčešće žučnog kamenca uglavljenoga u vratu mjehura ili cističnog voda. Karakterističnu bol izaziva izometrička kontrakcija glatkih mišića opstruiranoga žučnjaka do koje dolazi zbog djelovanja kolecistokinina poslije uzimanja obroka. Bolni napadaj prestaje kada prestane obrokom izazvani podražaj za kontrakciju mjehura ili kada ta opstrukcija spontano prestane pomakom uglavljenog kamena. Ta je bol visceralnog karaktera i često bolesnici opisuju da se bol pojačava što se očituje većom učestalošću napadaja i pojačavanjem boli u svakome napadaju. Bol koja se javlja u napadaju žuči razlikuje se od one kod akutnog kolecistitisa. Iako se i napadaj žuči može očitovati boli u gornjem desnom dijelu trbuha, bol u akutnom kolecistitisu pojačava se na dodir u navedenom području i rezultat je podražaja peritoneuma. Često je povezana sa sustavnim simptomima kao što su vrućica i leukocitoza. Transmuralna upala žučnjaka izaziva nadražaj visceralnoga i parijetalnoga peritoneuma u okolini žučnoga mjehura. Povećanje napetosti stijenke žučnjaka ili pritisak nadražuju završetke živaca u području zahvaćenom upalom što je podloga za pozitivan Murphyjev znak (nagli prekid udisaja prilikom palpacije pod desnim rebrenim lukom) (Šoša T. et al, 2007). Povratna bolna osjetljivost (prema eng. *rebound* fenomen) upućuje na pogoršanje upalnog procesa. U 33% bolesnika postoji bolna palpabilna masa u desnom gornjem kvadrantu abdomena. U nekih bolesnika

nalazi se na koži leđa hiperestetična zona (Boasov znak) oko 3 cm lateralno od spinalnih nastavaka do stražnje aksilarne linije, a vertikalno od Th XI do L I. Pojača li se intenzitet boli i osjetljivosti, temperatura se povisi do 38 °C i pojavi se zimica, što upućuje na pogoršanje bolesti, potrebna je hitna operacija. Također je nužna hitna operacija ako bol iznenada postane generalizirana, uz povratnu bolnu osjetljivost (prema eng. *rebound* fenomen), vjerojatno uzrokovane perforacijom žučnog mjehura (Prpić I. et al, 2005). Osim abdominalne boli i povišene tjelesne temperature, čest simptom bolesti žučnog sustava je i žutica (ikterus). Nije uobičajena u akutnom kolecistitisu jer je bilijarna opstrukcija ograničena samo na žučnu vreću. Bolesnik se žali na mučninu i gubitak teka, te često povraća. Kliničko značenje akutnog kolecistitisa bitno je drugačije od onoga kod žučnih kolika. Žučni napadaj je povremeni funkcijski poremećaj žučnoga mjehura s kojim mnogi bolesnici mogu živjeti mjesecima, pa i godinama. Akutni kolecistitis je jaka upala koja može izazvati ireverzibilno oštećenje organa te je nužan drugačiji terapijski pristup (Šoša T. et al, 2007).

5. DIJAGNOSTIČKE PRETRAGE

Postavljanje dijagnoze prvi je korak u obradi akutnog kolecistitisa, a ako je brzo i pravovremeno, vodi ranom zahvatu i smanjuje mortalitet i morbiditet. Specifični dijagnostički kriteriji potrebni su za što točnije postavljanje dijagnoze kako tipičnih, tako i atipičnih slučajeva (Hirota M. et al, 2007).

U fazi bilijarne kolike laboratorijski nalazi su obično uredni, ali u akutnom kolecistitisu raste broj leukocita sa „skretanjem ulijevo“ – povećava se broj nesegmentiranih leukocita (Vrhovac B. et al, 2008). Njihov broj je blago povećan (oko $12 \times 10^4/L$), bilirubin je u 20% bolesnika manji od 4 mg na 100 mL, dok serumske transaminaze, alkalna fosfataza i amilaze mogu biti lagano povišene (Prpić I. et al, 2005).

Ultrazvuk abdomena dio je rutinske obrade bolesnika ako se posumnja na kolelitijazu i najkorisnija je neinvazivna metoda za otkrivanje žučnih kamenaca i promjena stijenke žučnoga mjehura izazvanih akutnim kolecistitisom (zadebljanje stijenke) i postojanje perikolecistične tekućine. Ima visoku specifičnost (>98%) i osjetljivost (>95%) (Šoša T. et al, 2007). Znakovi koji potvrđuju dijagnozu akutnog kolecistitisa su ultrazvučni Murphyev znak - osjetljivost u desnom gornjem kvadrantu abdomena izazvana pritiskom ultrazvučne sonde na upalom promijenjen žučni mjehur, zadebljanje stijenke žučnog mjehura >4 mm ako pacijent nema kroničnu bolest jetre i/ili ascites, ili zatajenje srca, te uvećani žučni mjehur -duljina duže osi >8 cm, duljina kraće osi >4 cm (Hirota M. et al, 2006). Ponekad nalaz ultrazvuka može biti potpuno uredan, a da bolesnik ima kliničku sliku i simptome karakteristične za kolelitijazu. U tom slučaju treba imati na umu da mulj u žučnjaku te mikrolitijaza i mikrokalcifikati u lumenu žučnjaka mogu također biti uzrok žučnih kolika kao i akutnog kolecistitisa i pankreatitisa, što se često ultrazvučnim pregledom ne može ni otkriti ni potvrditi.

Nativna rendgenska snimka abdomena se vrlo često radi u početnoj obradi bolesnika koji se žali na bol u trbuhu. U 15% bolesnika žučni kamenci sadrže dovoljno kalcija i mogu se vidjeti na rendgenogramu. Rijetko se može vidjeti aerobilija – zrak unutar bilijarnog stabla, koja upućuje na tešku bakterijsku infekciju ili postojanje kolecistoenterične fistule. Međutim, vrijednost te pretrage je u tome što se njome mogu isključiti druge dijagnoze, primjerice perforacija šupljeg organa ili ileus.

Kompjutoriziranom tomografijom (CT-om) vjerojatno se može dobiti najviše informacija o patološkim stanjima u trbuhu. Iako je njegova osjetljivost u prikazu konkremenata u žučnom mjehuru i žučnim vodovima između 55% do 65%, nekada se mogu uočiti karakteristične promjene akutnog kolecistitisa (Šoša T. et al, 2007). Stijenka žučnog mjehura je zadebljana, sam mjehur je povećan i okružen kolekcijom fluida. U okolnom masnom tkivu vidljive su linearne promjene visokog denziteta (Hirota M. et al, 2007).

Kolangiografija (kontrastni prikaz žučnih vodova) je najtočnija i najosjetljivija metoda za anatomske prikaz intra- i ekstrahepatičnih žučnih vodova. Indicirana je u slučaju kada dijagnoza ili način liječenja ovise o točnom poznavanju anatomije bilijarnoga stabla (Šoša T. et al, 2007). Također je iznimno korisna u bolesnika u kojih zbog ekstremne gojaznosti nije moguće učiniti kvalitetan ultrazvučni pregled (Vrhovac B. et al, 2008). Pretraga se može izvesti na više načina, tako da se kontrast u žučne putove uvede perkutano, endoskopski, transabdominalno ili primjenom intravenskog ili peroralnog kontrasta koji jetra izlučuje i koncentrira u žuči. Za izvođenje perkutane transhepatične kolangiografije nužno je proširenje intrahepatičnih žučnih vodova. Pretraga je nezamjenjiva za određivanje gornje razine i granice opstruirajućih lezija. Endoskopska retrogradna kolangiopankreatografija je metoda izbora za utvrđivanje donje granice opstrukcije, a omogućuje dijagnostičku biopsiju svake sumnjive lezije na koju se endoskopom naiđe. Oba se pristupa mogu primijeniti za dekompresiju bilijarnog stabla i za odstranjivanje kamenaca. Kolangiopankreatografija magnetskom rezonancom potpuno je neinvazivna metoda prikaza žučnog sustava kojom možemo dobiti detaljnu sliku o anatomskim karakteristikama bez izravnog iniciranja kontrasta u žučne vodove. Objedinjuje praktičnost CT-a (nema fizičke manipulacije na bolesniku) i preciznost klasičnog kolangiograma (Šoša T. et al, 2007). U nalazu je također vidljiv povećani žučni mjehur zadebljane stijenke te jak signal u okolnom području (Hirota M. et al, 2007).

Kolescintigrafija (HIDA) nema uloge u dijagnostici kamenaca, ali je vrlo korisna metoda kojom je moguće isključiti ili potvrditi akutni kolecistitis u bolesnika s bilijarnom kolikom (Vrhovac B. et al, 2008). Za izvođenje pretrage se koriste radioaktivnim tehnecijem obilježeni derivati iminodiocetene kiseline zbog njihova

svojstva da ih jetra vrlo brzo ekstrahira iz krvi i izlučuje u žuč,. Taj se proces prati gama-kamerom, vidi se nakupljanje i koncentracija izotopa u jetri, a zatim ako su žučni vodovi prohodni, njegov silazak u ekstrahepatične žučne vodove i žučnjak (Šoša T. et al, 2007). Kad nema prikaza cističnog voda, test je pozitivan jer je cistični vod neprohodan, obično zbog edema u akutnom kolecistitisu ili zbog uglavljenog kamenca (Vrhovac B. et al, 2008). Također, vidljiv je znak kotača (prema engl. *rim sign*) – pojačana radioaktivnost oko fose žučnog mjehura (Hirota M. et al, 2007).

U konačnici se dijagnoza akutnog kolecistitisa obično postavlja na temelju kombinacije fizikalnog nalaza, laboratorijskih testova i slikovnih tehnika (Vrhovac B. et al, 2008). Dijagnostički kriteriji za dijagnozu akutnog kolecistitisa prema smjernicama iz Tokija, 2007, prikazani su u tablici 1.

Tablica 1 Kriteriji za dijagnozu akutnog kolecistitisa prema smjernicama iz Tokija, 2007 (akutni hepatitis, druga akutna abdominalna bolest te kronični kolecistitis moraju biti isključeni)

<p>A. Lokalni znakovi upale: (1) Murphyev znak, (2) tvorba/bol/osjetljivost u gornjem desnom kvadrantu abdomena</p> <p>B. Sistemski znakovi upale: (1) vrućica, (2) povišeni CRP, (3) povišeni broj leukocita</p> <p>C. Slikovni nalaz: promjene karakteristične za akutni kolecistitis</p>
<p>Definitivna dijagnoza</p> <p>(1) Jedan kriterij iz skupine A i jedan kriterij iz skupine B pozitivan</p> <p>(2) kriterij C potvrđuje dijagnozu kod kliničke sumnje na akutni kolecistitis</p>

Izvor: Hirota M. et al, 2007

Procjena težine akutnog kolecistitisa

Bolesnici s akutnim kolecistitisom mogu se prezentirati spektrom različitih simptoma i stadija bolesti, od blage, na žučni mjehur ograničene bolesti, do fulminantne, po život opasne bolesti. Međutim, velika većina bolesnika ima lakše oblike bolesti. Kod njih je najveće praktično pitanje vezano za obradu, treba li kolecistektomiju napraviti odmah u akutnoj fazi javljanja simptoma, ili se prvo trebaju primijeniti drugi oblici liječenja, a

operativni zahvat izvesti elektivno. Smjernice iz Tokija dijele pacijente prema kliničkoj slici u tri stadija – blagi, umjereni i teški, s namjerom da olakšaju kirurgu odluku o ranom ili, ipak, kasnijem zahvatu.

Blagi stadij (stadij I) obilježen je urednom funkcijom organa, te blagom bolesti žučnog mjehura karakterizirane blažim upalnim promjenama mjehura, što omogućuje siguran rani zahvat niskog rizika. Indeks težine bolesti tih bolesnika ne zadovoljava kriterije niti umjerenog (stadija II), niti teškog (stadij III) stadija bolesti.

U umjerenom stadiju (stadij II) stupanj upalnih promjena povezan je s većom vjerojatnosti otežanog operativnog zahvata. Kriteriji za umjereni stadij prikazani su u tablici 2.

Tablica 2 Kriteriji za umjereni (stadij II) akutni kolecistitis

Umjereni stadij akutnog kolecistitisa praćen je jednim od sljedećih condition/stanja/uvjeta:

1. povišen broj leukocita ($>18 \times 10^4/L$)
 2. palpabilna mekana tvorba u gornjem desnom kvadrantu
 3. trajanje tegoba $>72h^*$
 4. evidentna lokalna upala (peritonitis, perikolicistični apsces, hepatični apsces, gangrena ili empijem žučnog mjehura)
-

Izvor: Hirota M. et al, 2007

Teški stadij (stadij III) povezan je s poremećenom funkcijom organa. Kriteriji za teški stadij prikazani su u tablici 3.

Tablica 3 Kriteriji za teški (stadij III) akutni kolecistitis

Teški stadij akutnog kolecistitisa praćen je disfunkcijom u bilo kojem od navedenih organa/sustava:

1. Kardiovaskularni sustav (hipotenzija koja zahtjeva primjenu dopamina $\geq 5 \mu\text{g/kg/min}$, ili dobutamin u bilo kojoj dozi)
 2. Neurološki sustav (poremećaji svijesti)
 3. Dišni sustav ($\text{PaO}_2/\text{FiO}_2 < 300$)
 4. Bubrezi (oligurija, kreatinin $> 2.0 \text{ mg/dl}$)
 5. Jetra (PV-INR > 1.5)
 6. Hematološki sustav (trombociti $< 100\,000/\text{L}$)
-

Izvor: Hirota M. et al, 2007

Kad je akutni kolecistitis praćen akutnim kolangitisom, također se trebaju uzeti u obzir i kriteriji za procjenu težine akutnog kolangitisa. Dob *per se* nije mjera težine, ali pokazuje sklonost progresiji u teški stadij, i stoga nije uključena u kriterije ozbiljnosti akutnog kolecistitisa (Hirota M. et al, 2007).

6. DIFERENCIJALNA DIJAGNOZA

U diferencijalnoj dijagnozi akutnog kolecistitisa najčešće se razmatraju akutni pankreatitis, hepatitis i apendicitis. Akutni gastritis, duodenalni ulkus, pneumonitis, bubrežni kamenci, hepatični apsces i divertikulitis kolona manji su problem u diferencijalnoj dijagnozi. Akutni pankreatitis može biti vezan uz bolest žučnih kamenaca i može biti uzrok dileme u kliničkoj slici (Prpić I. et al, 2005).

Tablica 4 Diferencijalna dijagnoza akutnog kolecistitisa

Bolesti kardiovaskularnog sustava	Bolesti probavnog sustava
Aneurizma abdominalne aorte	Žučne kolike
Akutna mezenterička ishemija	Akutni pankreatitis
	Akutni hepatitis
Bolesti dišnog sustava	Akutni apendicitis
Pneumonitis	Akutni gastritis
	Želučani/duodenalni ulkus
Bolesti mokraćnog sustava	Karcinomi žučnih kanala i jetre
Nefrokolike	Apsces jetre
Akutni pijelonefritis	Divertikulitis kolona

Izvor: Prema literaturi broj 10 i 16.1.

7. KOMPLIKACIJE

Hidrops žučnog mjehura nastaje nakon opstrukcije cističnog voda i resorpcije žučnih soli, prije invazije bakterija. Otkriva se ultrazvukom i palpacijom balonirane tvorbe u gornjem desnom kvadrantu abdomena, a liječi se ranom ili hitnom kolecistektomijom zbog opasnosti od rupture.

Empijem žučnog mjehura je uznapredovalo stanje kolecistitisa uz invaziju bakterija u žuči i žučnom mjehuru i uz razboj gnojnog procesa. Simptomi su jaka bol u gornjem desnom kvadrantu, zimica, temperatura viša od 38 °C i leukocitoza ($>16 \times 10^4/L$). Liječenje se sastoji od primjene antibiotika i hitne kolecistektomije ili kolecistostomija.

Pri kolecistektomiji se često otkriva gangrena žučnog mjehura. Dokaz je uznapredovalog stadija bolesti, a posljedica je ishemije i nekroze stijenke žučnog mjehura. Indicirana je kolecistektomija.

Perforacija je česta komplikacija akutnog kolecistitisa (u oko 10% bolesnika). Općenito se pritom klinički znaci pogoršavaju: sve jača bol i osjetljivost, povišenje temperature i povećanje broja leukocita, zimica i hipotenzija. Indiciran je hitan kirurški zahvat pri sumnji na perforaciju. Može biti lokalizirana i slobodna. Lokalizirana perforacija, uz stvaranje apscesa, najčešći je tip perforacije pri akutnom kolecistitisu. Pritom omentum ograničava perforaciju i cijelo područje oko žučnog mjehura. Klinički su znakovi lokalizirane perforacije osjetljivost u gornjem desnom kvadrantu abdomena i povratna bolna osjetljivost (prema eng. *rebound* fenomen). Palpabilna je veća bolna masa u tom području. Temperatura je viša od 38,5 °C, uz zimicu. Leukocita ima više od 18×10^4 . Liječenje se sastoji u nazogastričnoj sukuciji, i.v. primjeni tekućine i antibiotika te hitnoj operaciji. Najčešće se provodi kolecistektomija, a u nestabilnih bolesnika može se izvesti drenaža apscesa i kolecistostomija. Slobodna perforacija pri akutnom kolecistitisu pojavljuje se u 1% bolesnika. Perforacija nastaje prije nego što se upalni proces uspije ograničiti, pa zato inficirana žuč otječe u peritonejsku šupljinu. U početku se pojavljuje lokalizirana bol u gornjem desnom kvadrantu, uz palpatornu osjetljivost, koja iznenada postaje difuzna, sa znakovima difuzne opće iritacije peritoneuma. Visoka temperatura i leukocitoza često su popraćene zimicom ili tresavicom. Pri operacijskom zahvatu nađe se žuč u

abdominalnoj šupljini i nekrotična zona u akutno upaljenom žučnom mjehuru. Liječenje je hitan kirurški zahvat nakon primjene nazogastrične sonde, infuzija i antibiotika. Kirurško liječenje sastoji se u kolecistektomiji, uz peritonejsku lavažu i drenažu subhepatičnog područja i Winslovljeva foramena.

U 1% do 2% bolesnika s akutnim kolecistitisom žučni mjehur perforira u jedan od susjednih organa. Pri kolecistoenteričnoj fistuli sa žučnim mjehurom najčešće je povezan dvanaesnik (75%). Hepatična fleksura kolona je drugi organ po učestalosti fistula sa žučnim mjehurom (16%). Fistule sa želucem i tankim crijevom mnogo su rjeđe. Kada se razvije fistula, smiri se akutna upala i nestanu simptomi bolesti žučnjaka. Veliki žučni kamen u tankom crijevu može izazvati mehaničku intestinalnu opstrukciju, tzv. ileus žučnog kamenca. Na kolecistoenteričnu fistulu upućuje prisutnost plina u žučnom stablu, što se vidi na nativnoj rendgenskoj snimci abdomena. Ako se razvije intestinalna opstrukcija žučnim kamencem, potrebno je odstraniti kamenac i riješiti opstrukciju. Često je u tom slučaju opreznije ne operirati fistulu (Prpić I. et al, 2005).

8. LIJEČENJE

Ako su simptomi bolesti slabo izraženi ili su u fazi regresije, bolesnike ne treba hospitalizirati. S prvim jače izraženim i akutnim simptomima bolesti, bolesnik se mora primiti u bolnicu. Razvije li se abdominalna distenzija ili ileus, postoji li mučnina i povraćanje, potrebno je postaviti nazogastričnu sondu (Prpić I. et al, 2005). Također je potrebna rehidracija bolesnika, uspostava ravnoteže elektrolita i primjena analgetika. Prilikom odabira analgetika treba imati na umu da opioidni analgetici mogu izazvati spazam Oddieva sfinktera i tako negativno utjecati na razvoj bolesti (Šoša T. et al, 2007). U bolesnika sa žučnom kolikom koji još nizu razvili sliku akutnog kolecistitisa preporučuje se primjena nesteroidnih antiinflamatornih lijekova (NSAIL) kao što su diklofenak ili indometacin, radi njihovog analgetskog učinka i inhibicije otpuštanja prostaglandina iz stjenke žučnog mjehura (Yoshida M. et al, 2007).

Konzervativni pristup, koji uključuje medikamentoznu terapiju i čekanje da se upala smiri, ima puno mana. Glavne su da bolesnik mora nastaviti živjeti s bolesti i sveprisutnom opasnošću progresije simptoma i razvoja komplikacija, povratak napada žučnih kolika s potrebom za ponovnim hospitalizacijama, te produžena patnja bolesnika. Razne studije su dokazale da 20% do 28% bolesnika koji čekaju na kolecistektomiju zahtijevaju ponovnu hospitalizaciju radi povratka bolesti i simptoma. Također, takav pristup otežava kasnije operacijske zahvate radi promjena izazvanih dugim trajanjem upale (Singhal T. et al, 2006).

8.1 Antibiotско liječenje

Akutni kolecistitis je primarno upalni proces, a bakterijska infekcija je sekundarna (Vrhovac B. et al, 2008). Izbor antibiotika mora se temeljiti na empirijskom poznavanju najvjerojatnijih uzročnika, farmakokinetici i farmakodinamici, nepovoljnim učincima dostupnih lijekova, te rezultatima mikrobioloških testova. Početno odabranu empirijsku terapiju potrebno je zamijeniti nakon identifikacije uzročnika mikrobiološkim testovima. Daljnju nepotrebnu upotrebu antibiotika širokog spektra treba izbjegavati radi mogućeg razvoja antibiotske rezistencije. Nadalje, duljinu

primjene terapije treba periodično procjenjivati kako bi se izbjegla prolongirana primjena antibiotika. Primjenjuju se antibiotici koji postižu visoku koncentraciju u žuči i stjenci žučnog mjehura (tablica 5). Prema do sada dostupnim kliničkim istraživanjima preporučuju se piperacilin, ampicilin i aminoglikozid, te nekoliko cefalosporina. Težina kliničke slike također je ključan faktor u izboru terapije. Blagi stadij (stadij I) često je uzrokovan samo jednom crijevnom bakterijom, kao što je *Escherichia coli*, stoga se preporučuje monoterapija jednim od lijekova navedenih u tablici 6. Crijevne bakterije koje proizvode β -laktamazu, rezistentne na penicilin i cefazolin, najvjerojatniji su nalaz, i stoga se preporučuje primjena kombinacije penicilina i inhibitora β -laktamaze, kao što su piperacilin/tazobaktam ili ampicilin/sulbaktam.

Tablica 5 Intravenski antibiotici koji postižu visoku koncentraciju u žuči i stjenci žučnog mjehura

Penicilini	Ampicilin piperacilin, piperacilin/tazobaktam
Cefalosporini	
1. generacije	Cefazolin
2. generacije	Cefmetazol, flomofeks, cefotiam
3. i 4. generacije	Cefoperazon/sulbaktam, ceftriakson, ceftazidim, cefoproksim, cefozopram
Fluorokinoloni	Ciprofloksacin, pazufloksacin
Monobaktami	Aztreonam
Karbapenemi	Meropenem, panipenem/betamipron
Linokozamidi	Klindamicin

Izvor: Yoshida M. et al, 2007

Tablica 6 Antibiotici za blagi (stadij I) akutnog kolecistitisa, prema smjernicama iz Tokyja, 2007.

Oralni fluorokinoloni	Levofloksacin, ciprofloksacin
Oralni cefalosporini	Cefotiam, cefkapen, cefazolin
Cefalosporini 1. generacije	
Penicilini širokog spektra/ inhibitori β -laktamaze	Ampicilin/sulbaktam

Izvor: Yoshida M. et al, 2007

Bolesnici s blagim akutnim kolecistitisom, relativno blagom abdominalnom boli i blagim upalnim nalazom u laboratorijskim i slikovnim nalazima, vrlo sličnim žučnim kolikama, mogu biti praćeni uz primjenu oralnih antibiotika, ili čak bez njih.

Kao empirijski lijek prvog izbora kod umjerenog stadija (stadij II) preporučuju se penicilini šireg spektra, cefalosporini druge generacije i oksazepam. Bolesnici s teškim stadijem (stadij III) često imaju upalu uzrokovanu multiplim i/ili rezistentnim bakterijama, stoga se preporučuju cefalosporini treće i četvrte generacije šireg spektra. U slučaju da lijekovi prvog izbora nemaju učinka, mogu se upotrijebiti fluorokinoloni i karbapenemi (Yoshida M. et al, 2006).

Tablica 7 Antibiotici za umjereni (stadij II) i teški (stadij III) akutnog kolecistitisa, prema smjernicama iz Tokija, 2007.

Antibiotici prvog izbora za umjereni stadij	
Penicilin/inhibitor β -laktamaze širokog spektra	Piperacilin/tazobaktam, ampicilin/sulbaktam
Cefalosporini 2. Generacije	Cefmetazol, cefotiam, oksacefam, flomoksef
Antibiotici prvog izbora za teški stadij	
Cefalosporini 3. i 4. Generacije	Cefoperazon/sulbaktam, ceftriakson, ceftazidim, cefepim, ceftazopran
Monobaktami	Aztreonam
Neki od gore navedenih + metronidazol (kada je dokazana anaerobna bakterija ili se očekuje prisutnost)	
Antibiotici drugog izbora za teški stadij	
Fluorokinoloni	Ciprofloksacin, levofloksacin, pazufloksacin + metronidazol (kada je dokazana anaerobna bakterija ili se očekuje prisutnost)
Karbapanemi	Meropenem, impenem/cilastatin, panipenem/betamipron

Izvor: Yoshida M. et al, 2007

8.2 Kirurško liječenje

Kolecistektomija je široko prihvaćena kao učinkovita terapija za akutni kolecistitis. Nekoliko studija provedenih u vrijeme otvorene kolecistektomija pokazuju prednosti ranog operativnog zahvata u bolesnika s akutnim kolecistitisom – sigurnost, isplativost, i brzi oporavak bolesnika te rani povratak normalnim radnim aktivnostima. Akutni kolecistitis prethodno je smatran kontraindikacijom za laparoskopsku kolecistektomiju radi veće učestalosti komplikacija nego u kasnijim elektivnim laparoskopskim zahvatima. Usavršavanjem potrebnih kirurških vještina te poboljšanjem laparoskopskih instrumenata, laparoskopna kolecistektomija sada je prihvaćena kao sigurna kada je obavljaju kirurzi koji su stručnjaci za laparoskopne tehnike (Yamashita Y. et al, 2007).

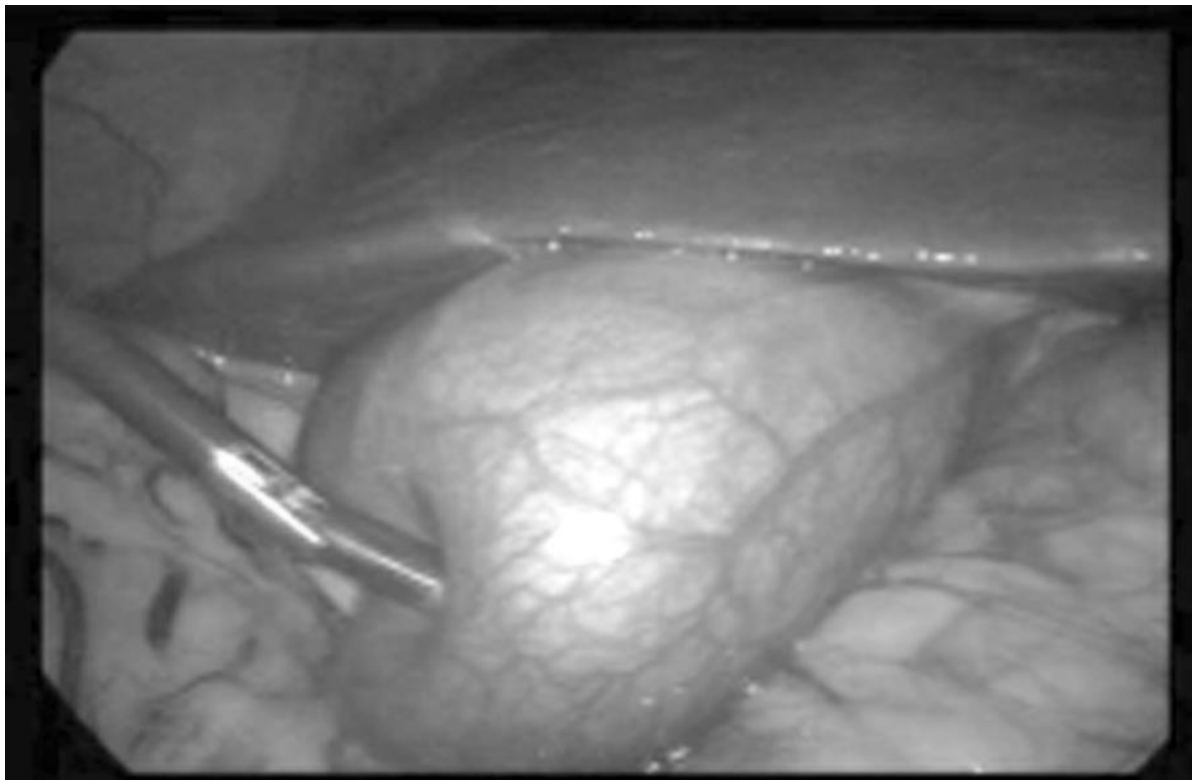
8.2.1 Prednosti hitnih kirurških zahvata

U vrijeme otvorenih zahvata kolecistektomije davala se prednost ranoj kolecistektomiji pred kasnim elektivnim zahvatom. U usporedbi ranog otvorenog zahvata s kasnim, studije su pokazale da rani zahvat ima prednost u manjem gubitku krvi tijekom zahvata, kraće vrijeme izvođenja zahvata, manju učestalost komplikacija i kraći boravak u bolnici. U novijim randomiziranim studijama dobivaju se slični rezultati za ranu laparoskopsku kolecistektomiju. Takvi zahvati su također povezani s kraćim boravkom u bolnici, bržim oporavkom i smanjenjem ukupnih troškova liječenja. Prema smjernicama iz Tokyja, laparoskopskom zahvatu daje se prednost pred otvorenim zahvatom, te se preporučuje rani zahvat za blagi i umjereni stadij akutnog kolecistitisa. Međutim, u bolesnika koji imaju bolest umjerenog stadija (stadij II) može se razviti teška lokalna upala. U tom slučaju preporučuje se rana drenaža žučnoga mjehura (perkutana ili kirurška) prije kolecistektomije (Yamashita Y. et al, 2007).

Upalni odgovor u akutnom kolecistitisu ima karakterističan kliničko-patološki tijek. Tijekom ranih stadija upale, dominiraju hiperemija i edem, te je i okolno vezivno tkivo često edematozno. Ti „platoi edema“ (prema engl. „edema planes“) mogu zapravo olakšati laparoskopsku disekciju žučnog mjehura, a da se pritom ne utječe na preglednost anatomije Calotova trokuta. Međutim, ako upala perzistira i nakon 72 sata, počinje prevladavati kronična upala s adhezijama (karakterizirana induracijama, fibrozom, hipervaskularizacijom i nekrozom). Ti faktori odgovorni su za otežan prikaz žučnog mjehura i disekciju Calotova trokuta nakon prolongirane upale. Stoga mnogi kirurzi zagovaraju operacijski zahvat akutnog kolecistitisa unutar prva „zlatna 72 sata“, dok dominira faza edema (Chandler C.F. et al, 2000).

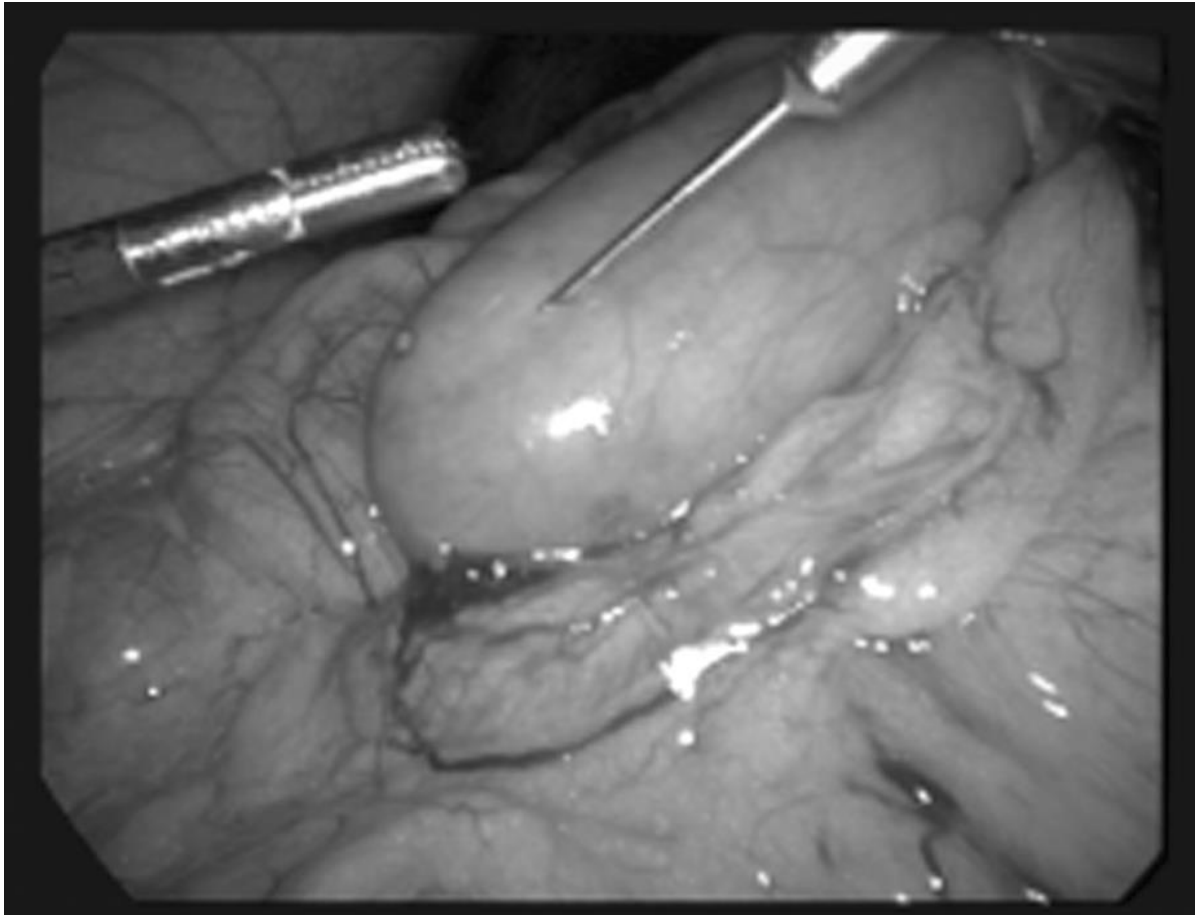
Prema Hunter J.G.(1998) komplicirani žučni mjehur je komplicirani žučni mjehur, bez obzira koristi li se Kocherov rez, zakrivljena hvataljka i 2-0 kirurški konac, ili pak 4 trokara, monopolarna kuka i titanske kvačice. Prateća akutna upala stvara „plato edema“ u submukozi žučnoga mjehura, koji olakšava njegovu disekciju od jetre. Edem se može proširiti i na Calotov trokut ili se može zaustaviti na fundusu žučnoga mjehura, ostavljajući Calotov trokut većinom slobodnim od upale. Produženo trajanje upale dovodi do kroničnih promjena, neovaskularizacije, fibroze i adhezije, što

otežava eventualni budući laparoskopski zahvat i čini ga potencijalno opasnim za život bolesnika.



Slika 1. Slučaj akutnog kolecistitisa u trajanju od 48 sati. Nema adhezija, a krvne žile su proširene.

Izvor: Biswas S.K. et al, 2010



Slika 2. Slučaj akutnog kolecistitisa u trajanju od 7 dana, vidljive adhezije

Izvor: Biswas S.K. et al, 2010

Za rani laparoskopski zahvat prema Ubiali P. et al, (2002) u akutnim situacijama ključni su:

- operacija za manje od 72 sata nakon pojave akutnog napadaja,
- kirurg s iskustvom više od 200 kolecistektomija,te
- kvalificirano pomoćno osoblje i dobri instrumenti za takav napredni laparoskopski zahvat.

Unatoč nešto dužem postoperativnom boravku u bolnici, ukupan boravak i oporavak značajno su kraći. Bolesnici koji su u radnom odnosu znatno kraće izbivaju s radnih

mjesta. Jedna od velikih prednosti laparoskopske kolecistektomije prema otvorenom zahvatu je kraći boravak u bolnici i mogućnost da se bolesnici vrata ranije vrata svojim svakodnevnim aktivnostima. Rana laparoskopska kolecistektomija kombinira glavne značajke ranog zahvata i one minimalno invazivnog zahvata, te tako osigurava maksimalnu ekonomsku dobit (Chung-Mau L. et al, 1997).

9. ZAKLJUČAK

Akutni kolecistitis je akutna upala žučnoga mjehura i jedna od najčešćih komplikacija simptomatskih žučnih kamenaca. Najveći čimbenik rizika za nastanak žučnih kamenaca je životna dob. Veća učestalost u žena svih dobnih skupina je gotovo sigurno uvjetovana trudnoćom i spolnim steroidnim hormonima. Genetički čimbenici također imaju bitnu ulogu, što dijelom potvrđuje i različita učestalost u raznim etničkim skupinama. Pretilost je jasno utvrđen rizični čimbenik za nastanak kolesterolskih kamenaca u mlađim životnim skupinama.

Razvoj akutnog kolecistitisa ne uzrokuje samo opstrukcija cističnog voda, ali zajedno s iritansom (kao lizolecitin) može izazvati upalnu reakciju. Glavni izolirani uzročnici inficirane žuči su *Escherichia coli*, *Enterococcus*, *Klebsiella* i *Enterobacter*, a za nastanak bolesti važni su i stupanj i duljina trajanja opstrukcije.

Mnogi simptomi bolesti žučnog sustava su nespecifični i mogu biti nalik onima kod drugih patoloških stanja u trbuhu. Akutna opstrukcija žučnoga mjehura kamencem dovodi do napadaja - kolika. Bol je stalna, javlja se u epigastriju i gornjem desnom kvadrantu trbuha, može sijevati u leđa, interskapularnu regiju ili u desno rame. Bolesnici mogu osjećati i pojasasto stezanje u gornjem dijelu trbuha što je često povezano s mučninom i povraćanjem. Pojača li se intenzitet boli i osjetljivosti, temperatura se povisi do 38 °C i pojavi se zimica, što upućuje na pogoršanje bolesti, potrebna je hitna operacija. Također je nužna hitna operacija ako bol iznenada postane generalizirana, uz povratnu bolnu osjetljivost (prema eng. *rebound* fenomen) zbog vjerojatne perforacije žučnog mjehura, koja je najteža i česta (u oko 10% bolesnika) komplikacija akutnog kolecistitisa.

Postavljanje dijagnoze prvi je korak u obradi akutnog kolecistitisa, a specifični dijagnostički kriteriji potrebni su za što točnije postavljanje dijagnoze kako tipičnih, tako i atipičnih slučajeva. Znakovi koji potvrđuju dijagnozu akutnog kolecistitisa su ultrazvučni Murphyev znak - osjetljivost u desnom gornjem kvadrantu abdomena izazvana pritiskom ultrazvučne sonde na upalom promijenjen žučni mjehur, zadebljanje stijenke žučnog mjehura ako pacijent nema kroničnu bolest jetre i/ili ascites, ili zatajenje srca, te uvećani žučni mjehur.

Kolecistektomija je široko prihvaćena kao učinkovita terapija za akutni kolecistitis. Akutni kolecistitis prethodno je smatran kontraindikacijom za laparoskopsku kolecistektomiju radi veće učestalosti komplikacija nego u kasnijim elektivnim laparoskopskim zahvatima. Usavršavanjem potrebnih kirurških vještina te poboljšanjem laparoskopskih instrumenata, laparoskopna kolecistektomija sada je prihvaćena kao sigurna kada je obavljaju kirurzi koji su stručnjaci za laparoskopne tehnike.

Prema smjernicama iz Tokyja, laparoskopskom zahvatu daje se prednost pred otvorenim zahvatom, te se preporučuje rani zahvat za blagi i umjereni stadij akutnog kolecistitisa. Međutim, u bolesnika koji imaju bolest umjerenog stadija (stadij II) može se razviti teška lokalna upala. U tom slučaju preporučuje se rana drenaža žučnoga mjehura (perkutana ili kirurška) prije kolecistektomije.

Studije ukazuju na siguran rani laparoskopski zahvat u liječenju akutnog kolecistitisa. Odgađanje zahvata do povlačenja simptoma tijekom iste hospitalizacije ne pokazuje prednost ni u trajanju zahvata, niti u učestalosti komplikacija. Rani zahvat ima manji gubitak krvi tijekom operacije, pokazuje sklonost manjoj potrebi za konverzijom u otvoreni zahvat, te značajno smanjuje ukupno trajanje liječenja i ukupne troškove liječenja. Rezultati potiču korištenje ranog zahvata tijekom prvog prijema bolesnika u bolnicu radi akutnog kolecistitisa.

Za rani laparoskopski zahvat u akutnim situacijama ključni su: operacija za manje od 72 sata nakon pojave akutnog napadaja, kirurg s iskustvom više od 200 kolecistektomija, te kvalificirano pomoćno osoblje i dobri instrumenti za napredni laparoskopski zahvat.

Unatoč nešto dužem postoperativnom boravku u bolnici, ukupan boravak i oporavak značajno su kraći. Bolesnici koji su u radnom odnosu znatno kraće izbivaju s radnih mjesta. Jedna od velikih prednosti laparoskopne kolecistektomije prema otvorenom zahvatu je kraći boravak u bolnici i mogućnost da se bolesnici vrate ranije vrata svojim svakodnevnim aktivnostima. Rana laparoskopna kolecistektomija kombinira glavne značajke ranog zahvata i one minimalno invazivnog zahvata, te tako osigurava maksimalnu ekonomsku dobit.

10. ZAHVALE

Zahvaljujem se svom mentoru, prof. dr. sc. Žarku Rašiću, na uloženom trudu i vremenu, te strpljivosti i ljubaznosti kojom me vodio u pisanju ovog rada.

11. LITERATURA

1. Biswas S K, Saha J C, Rahman M M, Rahman M A (2010), Laparoscopic Cholecystectomy In Acute Calculus Cholecystitis-Experience At District Level Hospital, Faridpur Med Coll J 2010;5(1):3-6
2. Chandler C F, Lane J S, Ferguson P, Thompson J E, Ashley S W (2000), Prospective evaluation of early versus delayed laparoscopic cholecystectomy for treatment of acute cholecystitis, Am Surg 2000 Sep;66(9):896-900
3. Hirota M, Takada T, Kawarada Y, Nimura Y, Miura F, Hirata K, Mayumi T, Yoshida M, Strasberg S, Pitt H, Gadacz T R, de Santibanes E, Gouma D J, Solomkin J S, Belghiti J, Neuhaus H, Büchler M W, Fan S-T, Ker C-G, Padbury R T, Liau K-H, Hilvano S C, Belli G, Windsor J A, Dervenis C (2007), Diagnostic criteria and severity assessment of acute cholecystitis: Tokyo Guidelines, J Hepatobiliary Pancreat Surg (2007) 14:78–82
4. Hunter J.G. (1998), Acute Cholecystitis Revisited; Get It While It's Hot, Ann Surg 1998;227(4):468-469
5. Kawaguchi K, Seo N, Ohota K, Urayama M, Toya R, Kimura W (2013), Early Laparoscopic Cholecystectomy for Acute Cholecystitis in Accordance with the Tokyo Guidelines for the Management of Acute Cholangitis and Cholecystitis, General Med 2013, 2:1
6. Lo C-M, Liu C-L, Fan S-T, Lai E C S, Wong J (1998), Prospective Randomized Study of Early Versus Delayed Laparoscopic Cholecystectomy for Acute Cholecystitis, Ann Surg (1998)4:461-467
7. Prpić I. i suradnici (2005), Kirurgija za medicinare, Školska knjiga, Zagreb
8. Sekimoto M, Takada T, Kawarada Y, Nimura Y, Yoshida M, Mayumi T, Miura F, Wada K, Hirota M, Yamashita Y, Strasberg S, Pitt H A, Belghiti J, de Santibanes E, Gadacz T R, Hilvano S C, Kim S-W, Liau K-H, Fan S-T, Belli G, Sachakul V (2007), Need for criteria for the diagnosis and severity assessment of acute cholangitis and cholecystitis: Tokyo Guidelines, J Hepatobiliary Pancreat Surg (2007) 14:11–14

9. Singhal T, Balakrishnan S, Grandy-Smith S, Hunt J, Asante M, El-Hasani S (2006), Gallstones: Best Served Hot, *JSLs* (2006)10:332–335
10. Šoša T., Sutlić Ž., Stanec Z., Tonković I. i suradnici (2007), *Kirurgija*, Naklada Ljevak, Zagreb
11. Ubiali P, Invernizzi R, Prezzati F (2002), Laparoscopic Surgery in Very Acute Cholecystitis, *JSLs* (2002)6:159-162
12. Vrhovac B., Jakšić B, Reiner T., Vucelić B. (2008), *Interna medicina*, Naklada Ljevak, Zagreb
13. Weigand K., Königer J., Encke J., Büchler M.W., Stremmel W and Gutt C.N. (2007), Acute cholecystitis – early laparoscopic surgery versus antibiotic therapy and delayed elective cholecystectomy: ACDC-study, *Trials* (2007) 8:29
14. Yamashita Y, Takada T, Kawarada Y, Nimura Y, Hirota M, Miura F, Mayumi T, Yoshida M, Strasberg S, Pitt H A, de Santibanes E, Belghiti J, Büchler M W, Gouma D J, Fan S-T, Hilvano S C, Lau J W Y, Kim S-W, Belli G, Windsor J A, Liau K-H, Sachakul V (2007), Surgical treatment of patients with acute cholecystitis: Tokyo Guidelines, *J Hepatobiliary Pancreat Surg* (2007) 14:91–97
15. Yoshida M, Takada T, Kawarada Y, Tanaka A, Nimura Y, Gomi H, Hirota M, Miura F, Wada K, Mayumi T, Solomkin J S, Strasberg S, Pitt H A, Belghiti J, de Santibanes E, Fan S-T, Chen M-F, Belli G, Hilvano S C, Kim S-W, Ker C-G (2007), Antimicrobial therapy for acute cholecystitis: Tokyo Guidelines, *J Hepatobiliary Pancreat Surg* (2007) 14:83–90
16. Izvori s interneta
 - 16.1. <http://emedicine.medscape.com/article/171886-differential> Accessed 10 May 2014

12. ŽIVOTOPIS

Ime i prezime: Tea Grgić

OSOBNI PODACI:

Datum rođenja: 12. svibanj 1990. god.
Mjesto rođenja: Zagreb, Hrvatska
Adresa: Krste Hegedušića 30i
10 360 Zagreb, Hrvatska
E-pošta: tea.grgic@gmail.com
Telefon: + 385 98 969 2012

ŠKOLOVANJE I IZOBRAZBA:

Fakultet: Sveučilište u Zagrebu, Medicinski fakultet (2008.-2014.)
Diplomski rad: "Prednosti hitnih operacijskih zahvata kod akutne upale žučnjaka u usporedbi s odgođenim operativnim zahvatom"
Srednja škola: II. gimnazija, Zagreb (2004.-2008.)
Osnovna škola: Osnovna škola „A.G. Matoša“ (1996.-1999.)
Osnovna škola „A.B.Šimića“, Zagreb (1999.-2004.)
Radno iskustvo: Sudionica programa međunarodne razmjene studenata, u kolovozu 2013. godine mjesec dana prakse na odjelu hematologije Sveučilišne bolnice u Tampereu, Finska

VJEŠTINE:

Strani jezici: engleski (aktivno), njemački (aktivno), španjolski (pasivno)

Uporaba računalnih paketa: MS Windows, MS Office