

Infektivni uzroci demijelinizacijskih bolesti središnjeg živčanog sustava

Majić, Ina

Master's thesis / Diplomski rad

2021

Degree Grantor / Ustanova koja je dodijelila akademski / stručni stupanj: **University of Zagreb, School of Medicine / Sveučilište u Zagrebu, Medicinski fakultet**

Permanent link / Trajna poveznica: <https://um.nsk.hr/um:nbn:hr:105:590840>

Rights / Prava: [In copyright](#) / [Zaštićeno autorskim pravom.](#)

Download date / Datum preuzimanja: **2025-01-01**



Repository / Repozitorij:

[Dr Med - University of Zagreb School of Medicine Digital Repository](#)



SVEUČILIŠTE U ZAGREBU

MEDICINSKI FAKULTET

Ina Majić

**Infektivni uzroci demijelinizacijskih bolesti
središnjeg živčanog sustava**

DIPLOMSKI RAD



Zagreb, 2021.

Ovaj diplomski rad izrađen je na Odjelu za virusni hepatitis Klinike za infektivne bolesti „Dr. Fran Mihaljević“ pod vodstvom prof. dr. sc. Adriane Vince, dr. med. i predan je na ocjenu u akademskoj godini 2020./2021.

POPIS KORIŠTENIH KRATICA

ABC – *ATP-binding cassette transporters*

ABGA – protutijela na bazalne ganglije, *anti-basal ganglia antibodies*

ADEM – akutni diseminirani encefalomijelitis, *acute disseminated encephalomyelitis*

AHL – akutni hemoragijski leukoencefalitis, *acute hemorrhagic leukoencephalitis*

AIDS – sindrom stečene imunodeficijencije, *acquired immunodeficiency syndrome*

APC – antigen-prezentirajuće stanice, *antigen-presenting cells*

AQP4 – akvaporin 4, *aquaporin-4*

ARDS – akutni respiratorni distress sindrom, *acute respiratory distress syndrome*

BMO – bolest mačjeg ogreba

CD21 – receptor Epstein-barr virusa, *cluster of differentiation 21*

CIS – klinički izolirani sindrom, *clinically isolated syndrome*

CMV – citomegalovirus, *cytomegalovirus*

CNS – središnji živčani sustav, *central nervous system*

CoV – koronavirus, *coronavirus*

COVID-19 – koronavirusna bolest 2019, *coronavirus disease 2019*

Cpn – *Chlamydia pneumoniae*

CT – kompjutorizirana tomografija, *computed tomography*

DNA – deoksiribonukleinska kiselina, *deoxyribonucleic acid*

EAE – eksperimentalni autoimunosni encefalomijelitis, *experimental autoimmune encephalomyelitis*

EBNA – Epstein-Barrov jezgrin antigen, *Epstein-Barr nuclear antigen*

EBV – Epstein-Barr virus

EEG – elektroencefalogram, *electroencephalogram*

Etx – epsilon toksin, *epsilon toxin*

EV71 – enterovirus 71

GM1 – gangliozid GM1

gp120 – glikoprotein ovojnice gp120, *envelope glycoprotein gp120*

H1N1 – podtip H1N1 influence A

HAD – demencija povezana sa HIV-om, *HIV-associated dementia*

HAM – mijelopatija povezana sa HTLV-1, *HTLV-1-associated myelopathy*

HBP – protein ljudskog mozga, *human brain protein*

HCoV – humani koronavirus, *human coronavirus*

HCV – virus hepatitisa C, *hepatitis C virus*

HHV-6 – *human herpesvirus 6*

HIV – virus humane imunodeficijencije, *human immunodeficiency virus*

HSV – *herpes simplex virus*

HTLV-1 – humani T limfotropni virus tip 1, *human T-lymphotropic virus type 1*

IgG – imunoglobulin G

IgM – imunoglobulin M

IIDD – idiopatske upalne demijelinizacijske bolesti, *idiopathic inflammatory demyelinating disorders*

IPMSSG – međunarodna pedijatrijska radna skupina za multiplu sklerozu, *International Pediatric Multiple Sclerosis Study Group*

IRIS – imunorekonstruktivni sindrom, *immune reconstruction inflammatory syndrome*

IVIG – intravenski imunoglobulini, *intravenous immunoglobulin*

JC – *John Cunningham*

LB – lajmska borelioza, *lyme borreliosis*

LETM – ekstenzivni longitudinalni transverzalni mijelitis, *longitudinal extensive transverse myelitis*

LMP – latentni membranski protein, *latent membrane protein*

L-OspA – lipidirani vanjski površinski protein A, *lipidated outer surface protein A*

MBP – mijelin bazični protein, *myelin basic protein*

MERS – bliskoistočni respiratorni sindrom, *Middle East respiratory syndrome*

MHV – mišji hepatitis virus, *mouse hepatitis virus*

MMR – cjepivo protiv ospica, zaušnjaka i rubeole, *measles, mumps and rubella*

MOG – mijelin-oligodendrocitni glikoprotein, *myelin oligodendrocyte glycoprotein*

MR – magnetna rezonanca

MRA – magnetna rezonantna angiografija, *magnetic resonance angiography*

mRNA – glasnička ribonukleinska kiselina, *messenger ribonucleic acid*

MS – multipla skleroza, *multiple sclerosis*

NMO – optički neuromijelitis, *neuromyelitis optica*

NMOSD – poremećaj spektra *Neuromyelitis optica*, *Neuromyelitis optica spectrum disorder*

ON – optički neuritis, *optic neuritis*

OR – omjer izgleda, *odds ratio*

PANDAS – pedijatrijski autoimuni neuropsihijatrijski poremećaj povezan sa streptokoknom infekcijom, *pediatric autoimmune neuropsychiatric disorders associated with streptococcal infections*

PBMC – mononuklearne stanice periferne krvi, *peripheral blood mononuclear cell*

PCR – *polymerase chain reaction*

PIV – virus parainfluenze, *parainfluenza virus*

PLP – proteolipidni protein, *proteolipid protein*

PML – progresivna multifokalna leukoencefalopatija, *progressive multifocal leukoencephalopathy*

PMNS – postmalarijski neurološki sindrom, *post-malaria neurological syndrome*

PSADEM – poststreptokokni akutni diseminirani encefalomijelitis, *post-streptococcal acute disseminated encephalomyelitis*

PT – pertusisni toksin, *pertussis toxin*

PTB – plućna tuberkuloza, *pulmonary tuberculosis*

PŽS – periferni živčani sustav

RT-PCR – *reverse transcription polymerase chain reaction*

SARS-CoV-2 – teški akutni respiratorni sindrom koronavirus 2, *severe acute respiratory syndrome coronavirus 2*

SEA – specifična aktivnost enzima, *specific enzyme activity*

SIRS – sindrom sistemskog upalnog odgovora, *systemic inflammatory response syndrome*

Spp. – više vrsta, *species pluralis*

SSPE – subakutni sklerozirajući panencefalitis, *subacute sclerosing panencephalitis*

SŽS – središnji živčani sustav

Th1 – pomagački T limfocit tip 1, *T helper type 1*

Th2 – pomagački T limfocit tip 2, *T helper type 2*

TSP – tropska spastična parapareza, *tropical spastic paraparesis*

UL86 – peptid koji je dio kapsule citomegalovirusa, *unique long 86*

VCA – antigen virusne kapside, *viral capsid antigen*

VLM – visceralna larva migrans, *visceral larva migrans*

VZV – *Varicella-zoster virus*

YcPrA – *yeast Candida proteinase A*

Sadržaj

1.	SAŽETAK.....	0
2.	SUMMARY	0
3.	UVOD	1
3.1.	GRAĐA I FUNKCIJA MIJELINA	1
3.2.	ETIOLOGIJA I KLASIFIKACIJA DEMIJELINIZACIJSKIH BOLESTI.....	1
3.3.	PRIMARNE DEMIJELINIZACIJSKE BOLESTI SŽS-a.....	3
3.3.1.	KLASIFIKACIJA	3
3.3.2.	MULTIPLA SKLEROZA.....	3
3.3.3.	AKUTNI DISEMINIRANI ENCEFALOMIJELITIS	5
3.3.4.	AKUTNI HEMORAGIJSKI LEUKOENCEFALITIS	7
3.3.5.	NEUROMYELITIS OPTICA	8
3.3.6.	ANIMALNI MODELI	10
3.4.	SEKUNDARNE DEMIJELINIZACIJSKE BOLESTI SŽS-a	10
3.4.1.	INFEKTIVNI UZROČNICI	10
4.	BAKTERIJE.....	11
4.1.	BARTONELLA HENSELAE	11
4.2.	BORDETELLA PERTUSSIS.....	11
4.3.	BORRELIA BURGDORFERI	12
4.4.	BRUCELLA SPECIES	13
4.5.	CAMPYLOBACTER SPECIES.....	14
4.6.	CHLAMYDIA PNEUMONIAE.....	14
4.7.	CLOSTRIDIUM PERFRINGENS	15
4.8.	HELICOBACTER PYLORI.....	15
4.9.	LEGIONELLA PNEUMOPHILA.....	16
4.10.	LEPTOSPIRE	16
4.11.	MYCOBACTERIUM TUBERCULOSIS	16
4.12.	MYCOPLASMA PNEUMONIAE.....	17
4.13.	RIKECIJE	17
4.14.	STREPTOCOCCUS PYOGENES	18
4.15.	TREPONEMA PALLIDUM	18
5.	GLJIVE	19
5.1.	CANDIDA SPECIES.....	19
5.2.	CRYPTOCOCCUS SPECIES	19

6.	VIRUSI.....	20
6.1.	CHIKUNGUNYA VIRUS.....	20
6.2.	CITOMEGALOVIRUS	20
6.3.	CORONAVIRUS.....	20
6.3.1.	SARS-CoV-2	21
6.4.	DENGUE VIRUS	22
6.5.	ENTEROVIRUSI	23
6.6.	EPSTEIN-BARR VIRUS	23
6.7.	HEPATITIS VIRUSI.....	25
6.8.	HERPES SIMPLEX VIRUS.....	25
6.9.	HUMANI HERPESVIRUS 6	26
6.10.	HUMANI T-LIMFOTROPNI VIRUS.....	26
6.10.1.	TROPSKA SPASTIČNA PARAPAREZA.....	26
6.11.	INFLUENZA VIRUSI.....	28
6.12.	JC VIRUS	28
6.12.1.	PROGRESIVNA MULTIFOKALNA LEUKOENCEFALOPATIJA	28
6.13.	PARAINFLUENZA VIRUSI	30
6.14.	PARVOVIRUS B19	30
6.15.	VARICELLA-ZOSTER VIRUS	30
6.16.	VIRUS HUMANE IMUNODEFICIJENCIJE.....	31
6.17.	VIRUSI OSPICA, ZAUŠNJAKA I RUBEOLE.....	32
6.17.1.	SUBAKUTNI SKLEROZIRAJUĆI PANENCEFALITIS	33
6.18.	ZIKA VIRUS	34
7.	PARAZITI.....	35
7.1.	PLASMODIUM SPECIES	35
7.2.	TOXOCARA SPECIES	35
7.3.	TOXOPLASMA GONDII	36
8.	ZAKLJUČAK	37
9.	ZAHVALE	38
10.	LITERATURA.....	39
11.	ŽIVOTOPIS	46

1. SAŽETAK

Naslov rada: Infektivni uzroci demijelinizacijskih bolesti središnjeg živčanog sustava

Autor: Ina Majić

U demijelinizacijske bolesti središnjeg živčanog sustava (SŽS) svrstavaju se brojne bolesti čije je glavno obilježje oštećenje mijelinske ovojnice, tj. demijelinizacija živčanih vlakana u mozgu, kralježničnoj moždini ili vidnim živcima. Gubitak mijelinske ovojnice dovodi do neuroloških ispada zbog otežanog provođenja električnih impulsa, a klinička slika je raznolika ovisno o lokalizaciji i rasprostranjenosti demijelinizacijskih lezija. Prema etiologiji dijele se na primarne (idiopatske) u kojih etiologija ostaje nepoznata i sekundarne kojima je uzrok poznat. U primarne demijelinizacijske bolesti SŽS-a svrstavaju se multipla skleroza, akutni diseminirani encefalomijelitis, akutni hemoragijski leukoencefalitis, optički neuromijelitis, optički neuritis i transverzalni mijelitis. Sekundarne demijelinizacijske bolesti SŽS-a mogu biti potaknute raznim uzrocima, od kojih su infekcije među najučestalijima. Infektivni uzročnici dovode do demijelinizacije SŽS-a direktnim ili indirektnim mehanizmima. Direktni mehanizam podrazumijeva invaziju uzročnika u SŽS, a indirektni, koji je češći, posredovan je imunološkim mehanizmima, najčešće poticanjem autoimunih reakcija imunološkog sustava zbog molekularne mimikrije između antigena patogena i antigena mijelina u SŽS. Brojnim istraživanjima utvrđeno je postojanje križne reaktivnosti između infektivnih uzročnika i antigena mijelina te se stoga smatra da infektivni uzročnici, osim u sekundarnim demijelinizacijskim bolestima SŽS-a, imaju važnu etiopatogenetsku ulogu u nastanku primarnih demijelinizacijskih bolesti SŽS-a. Cilj ovog rada bio je sustavno analizirati pojedine bakterije, viruse, gljive i parazite koji se povezuju sa nastankom primarnih i sekundarnih demijelinizacijskih bolesti SŽS-a, objasniti potencijalne patofiziološke mehanizme kojima oni dovode do demijelinizacije te istaknuti važnost infektivne etiologije u diferencijalnoj dijagnozi demijelinizacijskih bolesti SŽS-a.

Ključne riječi: demijelinizacijske bolesti, središnji živčani sustav, etiologija, infektivni uzročnici

2. SUMMARY

Title: Infectious causes of demyelinating central nervous system diseases

Author: Ina Majić

Demyelinating diseases of the central nervous system (CNS) include a number of diseases whose main feature is damage to the myelin sheath, i.e. demyelination of nerve fibers in the brain, spinal cord or optic nerves. Loss of myelin sheath leads to neurological deficits due to difficulty in conduction of electrical impulses and the clinical picture is varied because it depends on the localization and distribution of demyelinating lesions. According to the etiology, they are divided into primary (idiopathic) in which the etiology remains unknown, and secondary in which the cause is known. Primary CNS demyelinating diseases include multiple sclerosis, acute disseminated encephalomyelitis, acute hemorrhagic leukoencephalitis, neuromyelitis optica, optic neuritis, and transverse myelitis. Secondary CNS demyelinating diseases can be caused by a variety of causes, of which infections are among the most common. Infectious agents lead to demyelination of the CNS by direct or indirect mechanisms. The direct mechanism involves the invasion of the pathogen into the CNS while the indirect, which is more common, is mediated by immune mechanisms, most commonly by stimulating autoimmune reactions of the immune system due to molecular mimicry between pathogen antigen and myelin antigen in the CNS. Numerous studies have shown the existence of cross-reactivity between infectious agents and myelin antigens and therefore it is considered that infectious agents play an important etiopathogenetic role in the development of primary demyelinating diseases of the CNS as well. The aim of this study was to systematically analyze individual pathogens including bacteria, viruses, fungi, and parasites that are being associated with primary and secondary demyelinating diseases of the CNS, explain the potential etiopathogenetic mechanisms by which they lead to demyelination and emphasize the importance of infectious etiology in the differential diagnosis of CNS demyelinating diseases.

Key words: demyelinating diseases, central nervous system, etiology, infectious agents

3. UVOD

Demijelinizacijske bolesti središnjeg živčanog sustava (SŽS) skupina su stečenih bolesti koje nastaju zbog oštećenja normalno stvorene mijelinske ovojnice živčanih vlakana u mozgu, kralježničnoj moždini i vidnim živcima. Ova skupina razlikuje se od skupine demijelinizacijskih bolesti koje su rjeđe i nastaju nasljednim poremećajem metabolizma mijelina te posljedične nemogućnosti stvaranja mijelinskog omotača, a simptomatologija je prisutna najčešće već u najranijem djetinjstvu (1). Pojam demijelinizacija podrazumijeva gubitak mijelina uz relativno očuvanje aksona, a nastaje uslijed oštećenja mijelinskog omotača ili oligodendrocita, glia stanica koje stvaraju mijelinsku ovojnicu. Bolesti koje pripadaju skupini demijelinizacijskih bolesti središnjeg živčanog sustava ispunjavaju tri kriterija: 1) oštećenje mijelinske ovojnice uz relativnu poštedu ostatka živčanog tkiva, 2) infiltracija upalnim stanicama, osobito perivenularno, 3) lezije se primarno nalaze u bijeloj tvari SŽS-a, najčešće u obliku malih, multiplih i diseminiranih demijeliniziranih područja, ali mogu biti i velike i solitarne. U većine demijelinizacijskih bolesti postoji određeni stupanj oštećenja aksona, ali je primarni gubitak mijelina taj koji definira ovu skupinu bolesti (2). Posljedica demijelinizacije je gubitak skokovitog provođenja živčanim vlaknima, a ovisno o lokalizaciji i broju oštećenih demijeliniziranih živčanih vlakana simptomi su različiti, kao primjerice poremećaji osjeta, motorički ispadi, nestabilnost u hodu i stajanju. Razni su uzroci demijelinizacijskih oštećenja SŽS-a, a brojni infektivni uzročnici dovode do demijelinizacije SŽS-a putem direktne infekcije SŽS-a ili češće posredno, putem uzrokovanja autoimunih reakcija ljudskog imunološkog sustava na središnji živčani sustav (1).

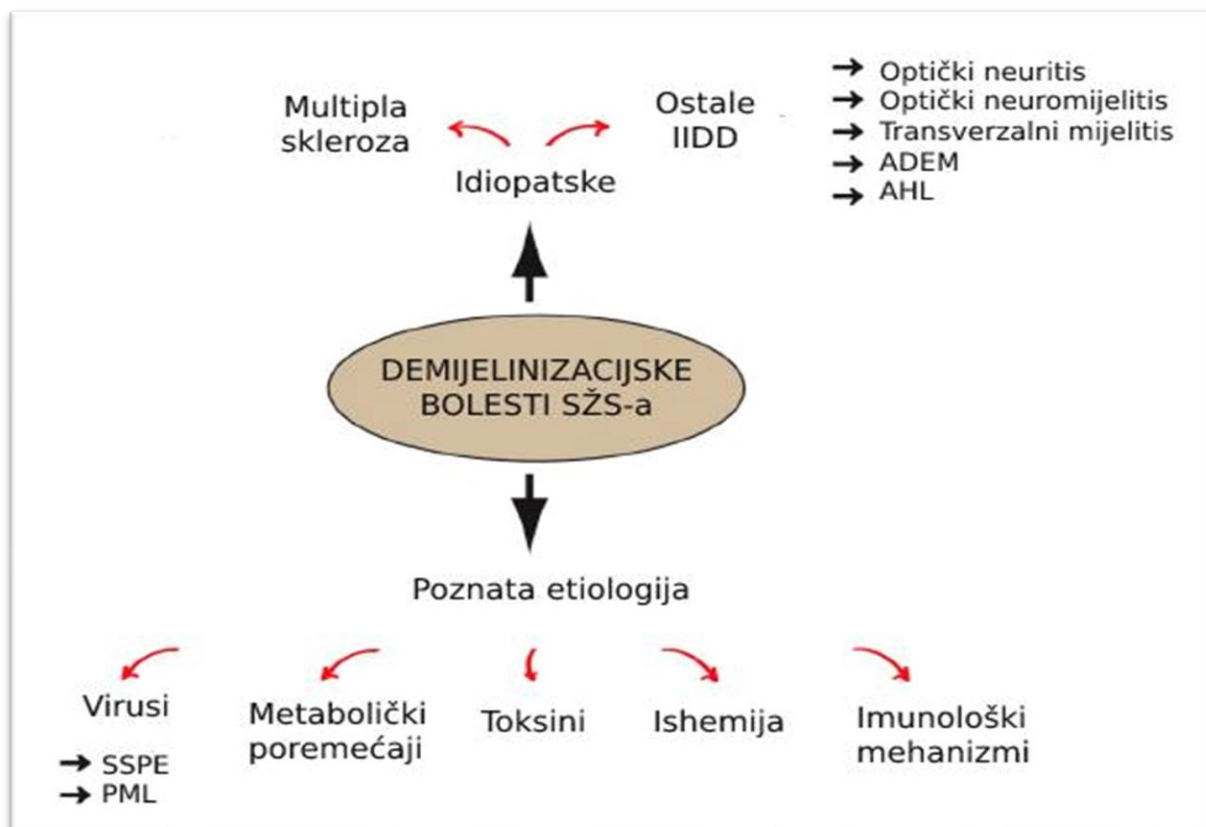
3.1. GRAĐA I FUNKCIJA MIJELINA

Mijelin je lipidima bogata stanična membrana koja obavija aksone živčanih stanica tvoreći mijelinsku ovojnicu. Mijelin u SŽS-u stvaraju oligodendrociti koji svojim izdancima omotavaju aksone živčanih stanica u više slojeva formirajući kompaktni lipidni omotač (3). Osim lipida, mijelinski omotač sastoji se od mijelinskih proteina važnih za održavanje strukture mijelina od kojih su najvažniji: mijelin bazični protein (MBP), proteolipidni protein (PLP) i mijelin-oligodendrocitni protein (MOG) (1). Mijelinska ovojnica aksonima pruža izolaciju koja je neophodna za brzo i skokovito (iznenadno) provođenje električnog impulsa kroz akson, a duž svojeg toka isprekidana je na mjestima koja se zovu Ranvierovi čvorovi koji omogućavaju skokovito provođenje. Gubitkom mijelina zbog demijelinizacije dolazi do značajno sporijeg provođenja ili bloka električnog impulsa u demijelinizacijom zahvaćenim živčanim vlaknima što klinički rezultira neurološkim ispadima (3).

3.2. ETIOLOGIJA I KLASIFIKACIJA DEMIJELINIZACIJSKIH BOLESTI

Demijelinizacijske bolesti SŽS-a prema etiologiji dijele se na idiopatske i one čija je etiologija poznata. Idiopatske upalne demijelinizacijske bolesti (IIDD, engl. idiopathic inflammatory-demyelinating diseases) su autoimune bolesti nepoznate etiologije, ali koje se često povezuju s infekcijama kao

vjerojatnim uzrokom autoimunosti. S druge strane, demijelinizacijske bolesti poznate etiologije mogu biti uzrokovane direktnom infekcijom SŽS-a virusima (JC virus, HTLV-1, virus ospica), bakterijama (neuroborelioza, neurosifilis, neurobruceloza), metaboličkim poremećajima (centralna pontina mijelinoza, deficit vitamina B12), sistemnim autoimunim bolestima (neurosarkoidoza, Wegenerova granulomatoza, sistemski eritemski lupus, Behçetova bolest, Söjrgenov sindrom), toksinima (iradijacija, ugljični monoksid), ishemijom (aterosklerotička mikroangiopatija u bolesnika s arterijskom hipertenzijom i dijabetesom) i imunološkim mehanizmima (1,4,5). Drugi autori skupinu IIDD nazivaju primarnim upalnim demijelinizacijskim bolestima, a preostale bolesti čija je etiologija poznata svrstavaju u skupinu sekundarnih demijelinizacijskih bolesti (3).



Slika 1. Etiologija demijelinizacijskih bolesti SŽS-a. Demijelinizacijska bolest SŽS-a je multipla skleroza (MS), progresivna autoimuna bolest nepoznate etiologije. Postoje i druge idiopatske upalne demijelinizacijske bolesti (IIDD) poput optičkog neuritisa, optičkog neuromijelitisa i transveralnog mijelitisa. Akutni diseminirani encefalomijelitis (ADEM), upalni autoimuni poremećaj sa vjerojatnom infektivnom etiologijom, također spada u IIDD. Akutni hemoragijski leukoencefalitis (AHL) je varijanta ADEM-a. Ostale demijelinizacijske bolesti SŽS-a imaju poznatu etiologiju kao što su virusi, primjerice subakutni sklerozirajući panencefalitis (SSPE) i progresivna multifokalna leukoencefalopatija (PML), imunološki mehanizmi, toksini, metabolički poremećaji ili ishemija. Modificirano prema: (4).

3.3. PRIMARNE DEMIJELINIZACIJSKE BOLESTI SŽS-a

Najčešće demijelinizacijske bolesti SŽS-a pripadaju skupini primarnih upalnih autoimunskih bolesti, od kojih je vodeća po učestalosti multipla skleroza (1).

3.3.1. KLASIFIKACIJA

Tablica 1. Klasifikacija primarnih (idiopatskih) upalnih demijelinizacijskih bolesti SŽS-a. Prema: (6)

Fokalni sindromi

- optički neuritis
- transverzalni mijelitis

Diseminirana bolest

- akutni diseminirani encefalomijelitis
- akutni hemoragijski leukoencefalitis
- optički neuromijelitis
- multipla skleroza
 - relapsno remitirajuća
 - primarno progresivna
 - Marburgova bolest
 - Schilderova skleroza
 - Balooova koncentrična skleroza

3.3.2. MULTIPLA SKLEROZA

Multipla skleroza (MS) je upalna autoimuna demijelinizacijska bolest središnjeg živčanog sustava koja nastaje međudjelovanjem genetskih čimbenika i čimbenika okoline. Dva puta je češća u žena nego u muškaraca te se uglavnom naglo pojavljuje između 18. i 50. godine, a najčešće u trećoj deceniji života, iako se može pojaviti već u dječjoj dobi. Glavno obilježje multiple skleroze čine brojna demijelinizacijska oštećenja SŽS-a, tzv. plakovi po kojima je zbog gliozne sklerozacije oštećenja, bolest dobila naziv multipla skleroza (1).

3.3.2.1. PATOGENEZA

Prisutnost perivaskularnih infiltracija mononukleara i ekcesivno lučenje imunoglobulina u likvoru koji se ne nalaze u serumu, tj. nalaz oligoklonalnih vrpca, upućuju da je autoimuni proces mehanizam kojim nastaju oštećenja SŽS-a u MS. U patogenezi multiple skleroze glavnu ulogu imaju T-stanice autoreaktivne na mijelin (npr. na MBP reaktivni limfociti), a smatra se da njihova aktivacija nastaje uslijed križne reaktivnosti sa antigenima mikrobioloških čimbenika okoline. Danas se osobito smatraju važnima u etiologiji virus Epstein-Barr i herpes-virus 6. Naime, ako virus ili bakterija (ili neki drugi patogeni uzročnik) prezentira svoje antigene autoreaktivnom T-limfocitu, čiji receptori prepoznaju

antigene patogena, ali i mijelinske antigene, nastaje njihova aktivacija i stvaranje aktivnih Th1 limfocita. Ta sličnost antigenskih epitopa vanjskog patogenog uzročnika i mijelinske ovojnice naziva se molekularna mimikrija, a ona dovodi do križne reaktivnosti imunološkog sustava. Aktivirani T-limfociti imaju sposobnost prolaska krvno-moždane barijere, a dospjevši u SŽS potiču produkciju citokina kojima omogućuju dolazak B-limfocita u SŽS. Limfociti B također zauzimaju važno mjesto u patogenezi MS, a to pokazuju nalaz protutijela na MBP i MOG te nalaz oligoklonalnih vrpca u likvoru, ali ne i u serumu. Upalni proces u SŽS-u rezultira oštećenjem oligodendrocita, demijelinizacijom, ali i manjkavim sazrijevanjem progenitornih oligodendrocita što ometa proces remijelinizacije (1).

3.3.2.2. KLINIČKA SLIKA

Klinička slika multiple skleroze ovisi o lokalizaciji i broju demijeliniziranih živčanih vlakana, a oboljeli se mogu prezentirati optičkim neuritisom, osjetnim poremećajima, nestabilnošću u hodu, dvoslikama, motoričkom slabošću udova, disfunkcijom sfinktera, vrtoglavicama i brojnim drugim simptomima. Osjetni poremećaju u vidu parestezija, disestezija i hipoestezija čest su simptom MS, kao i optički neuritis koji je obično unilateralan, često prva klinička manifestacija bolesti, a obilježen je klasičnim trijasom: postupni gubitak vida, bol u pokretu očne jabučice i promijenjenom percepcijom boje (diskromatopsija). Česte su i dvoslike nastale zbog internuklearne oftalmoplegije, kao i motorički ispadi u obliku parapareza ili hemipareza. Osjetni i motorički ispadi nerijetko su manifestacija inkompletnog transverzalnog mijelitisa, koji u multiploj sklerozi na MR-u zahvaća manje od dva segmenta kralježnične moždine. Bolest u početnoj fazi najčešće ima relapsno-remitirajući tijek (akutan nastup neurološkog ispada je relaps, a regresija kliničkih simptoma je remisija), a kasnije progresivni. Klinički izolirani sindrom (CIS) podrazumijeva prvu pojavu simptoma indikativnih za MS (1).

3.3.2.3. DIJAGNOSTIKA

Dijagnoza multiple skleroze temelji se na McDonaldovim kriterijima koji uključuju kliničke i parakliničke znakove bolesti (nalaz MR-a mozga i kralježnične moždine, nalaz oligoklonalnih vrpca u likvoru), a karakteristika bolesti je diseminacija demijelinizacijskih plakova u prostoru i vremenu (1).

3.3.2.3.1. OLIGOKLONALNE VRPCE

Postupkom izoelektričnog fokusiranja uzorka likvora može se utvrditi prisutnost oligoklonalnih vrpca imunoglobulina koje označavaju mali broj klonova imunoglobulina sa istim elektroforetskim svojstvima koje stvaraju isti klonovi B stanica. One su znak nakupljanja limfocita B u SŽS te stvaranja protutijela na određeni antigen. U nekim bolestima kao SSPE povećan je titar protutijela na virus ospica, a u MS je antigen nepoznat (1).

3.3.2.4. LIJEČENJE

U fazi akutnog relapsa primjenjuju se visoke doze kortikosteroida, a u fazi remisije imunomodulacijsko liječenje kojima se smanjuje broj relapsa i usporava progresija bolesti (interferoni, glatiramer, natalizumab i dr.) (1).

3.3.3. AKUTNI DISEMINIRANI ENCEFALOMIJELITIS

Akutni diseminirani encefalomijelitis (ADEM) autoimunski je upalni poremećaj SŽS-a obilježen brojnim područjima demijelinizacije koje pretežno zahvaćaju bijelu tvar mozga i/ili kralježnične moždine (1), ali i sivu tvar i moždane ovojnice (2). Demijelinizacijske lezije mogu biti male i do 0.1 milimetar, a često konfluiraju u velike lezije. Aksoni su većinom očuvani, a prisutna je perivenularna infiltracija mononuklearnih upalnih stanica oko područja demijelinizacijskih lezija što je patohistološki ekvivalent multiploj sklerozi (2). Češće se pojavljuje u djece i u polovine oboljelih nastaje nakon infekcije ili cijepljenja te se zbog toga obično govori o postinfekcijskom ili postvakcinalnom encefalomijelitisu, a provocirajuća infekcija može biti inaparentna (1). Prije upotrebe cjepiva protiv ospica, zaušnjaka i rubeole, tzv. postegzanetski encefalomijelitis javljao se nekoliko dana nakon početka ospica, a danas je najčešći uslijed obolijevanja od vodenih kozica. ADEM se u djece najčešće manifestira nekoliko dana do tjedana poslije febrilne bolesti, a u polovice su prisutna protutijela na MOG koji je protein mijelina (2). Bolest je najčešće monofazičnog tijeka, iako su mogući i rekurirajući i multifazični oblici te je tada bolest vrlo teško razlikovati od MS (1).

3.3.3.1. PATOGENEZA

Zbog uočene povezanost pojave ADEM-a i prethodne infekcije ili cijepljenja, smatra se da infekcije i cjepiva putem molekularne mimikrije s antigenima mijelina dovode do aktivacije autoreaktivnih T-limfocita, a reaktivnost limfocita prema MBP je uočena u uzorcima krvi i likvora pacijenata oboljelih od ADEM-a (3).

3.3.3.1.1. INFektivNI UZROČNICI

Najveći rizik za pojavu ADEM-a ima infekcija virusom ospica, a incidencija ADEM-a u oboljelih od ospica je 1 na 1000 (3). Ostali uzročnici koji se povezuju s ADEM-om prikazani su u tablici 2.

Tablica 2. **Infekcije povezane s ADEM-om.** Prema: (6)

VIRUSI		BAKTERIJE
<ul style="list-style-type: none">• CMV• Coxsackie• EBV• Hepatitis A,B• HHV-6• HIV• HSV• HTLV-1• Influenza• Virus ospica	<ul style="list-style-type: none">• Virus rubeole• Virus zaušnjaka• VZV	<ul style="list-style-type: none">• Borrelia• Campylobacter• Chlamydia• Legionella• Leptospira• Mycoplasma• Rickettsia• Streptococcus

3.3.3.2. KLINIČKA SLIKA

Demijelinizacija u ADEM-u može zahvatiti mozak, kralježničnu moždinu i vidne živce te time daje šaroliku kliničku sliku koja ukazuje na multifokalne neurološke lezije. Najčešće su klinički simptomi karakterizirani naglo nastalom, akutnom encefalopatijom obilježenom različitim stupnjevima poremećaja svijesti (u većine konfuzija, ali i somnolencija, stupor, koma) i glavoboljom, a mogu biti prisutni i epileptički napadi, vrućica te pozitivni meningealni znakovi. Također, uslijed zahvaćanja mozga može doći do afazije i ataksije. Zahvaćanje kralježnične moždine je najčešće u obliku inkompletnog transverzalnog mijelitisa, a klinički rezultira paraplegijom, kvadriplegijom, hemiplegijom te senzoričkim ispadima. Optički neuritis u ADEM-u nije uobičajen, a ako se pojavi najčešće je bilateralan za razliku od MS (1,2).

Postegzantemski encefalomijelitis podrazumijeva ADEM koji nastaje uglavnom 2-4 dana nakon pojave osipnih bolesti (danas najčešće vodene kozice). Tipično za njega je da se javlja u vrijeme kada osip počinje se povlačiti te nestaju ostali simptomi infekcije, a dijete naglo razvija neurološke simptome i prezentira se vrućicom, konvulzijama, stuporom, a nekad i komom (2) .

Varijanta ADEM-a koja primarno zahvaća mali mozak i rezultira ataksijom pojavljuje se nakon egzantemskih bolesti u djece, ali i uslijed infekcija Epstein-Barr virusom, citomegalovirusom, mycoplasmom i legionellom (2).

Prognoza bolesti je često povoljna, iako u otprilike trećine dolazi do naknadnih ataka bolesti. Neki kasnije razviju tipičnu MS, a neki imaju rekurirajuće lezije nalik na tumore. Bolest najčešće je monofazičnog tijeka, a rijetko multifazičnog i rekurirajućeg. Rekurirajući ADEM označava ponovnu pojavu lezija na istom mjestu, a multifazični podrazumijeva pojavu lezija na drugim mjestima (3).

3.3.3.3. DIJAGNOSTIKA

Demijelinizacijska oštećenja u ADEM-u karakteristično su neoštro ograničena od okoline (1). MR mozga najčešće pokazuje nekoliko većih bilateralnih konfluirajućih demijelinizacijskih lezija bijele tvari u obje moždane hemisfere koje su jednake starosti i bez efekta mase (2). Konfluirajuće lezije mogu doseći veličinu kojom podsjećaju na limfom te je tada nerijetko potrebna biopsija mozga kako bi se razjasnila etiologija (3). MR kralježnične moždine pokazuje znakove inkompletnog transverzalnog mijelitisa (1).

U likvoru se uglavnom nalazi umjerena pleocitoza (50-100 ili više stanica) uz povišenje bjelančevina, a oligoklonalnih vrpca nema. Ukoliko su oligoklonalne vrpce pozitivne mogu nestati nakon šest mjeseci što nije slučaj u oboljelih od MS, a ADEM se vrlo često pogrešno dijagnosticira kao MS, osobito ako se pojavi u odraslih osoba (1).

Dijagnoza ADEM-a postavlja se na temelju revidiranih kriterija za dijagnozu ADEM-a Međunarodne pedijatrijske radne skupine za multiplu sklerozu i imunološki posredovane demijelinizirajuće

poremećaje središnjeg živčanog sustava (IPMSSG, engl. International Pediatric Multiple Sclerosis Study Group) iz 2012. godine, a kriteriji se temelje na kliničkim znakovima i nalazu MR-a te se odnose na dijagnozu monofazičnog i multifazičnog ADEM-a, dok je rekurirajući oblik u revidiranim kriterijima ukinut (7).

3.3.3.4. LIJEČENJE

ADEM se liječi intravenskom primjenom visokih doza kortikosteroida (metilprednizolon), a plazmafereza i intravenski imunoglobulini (IVIG) su se pokazali vrlo učinkovitim u teškim slučajevima i onda kada kortikosteroidi ne djeluju (3).

3.3.4. AKUTNI HEMORAGIJSKI LEUKOENCEFALITIS

Akutni hemoragijski leukoencefalitis (AHL) poznat je i pod nazivima akutni hemoragijski encefalomijelitis, akutni nekrotizirajući hemoragijski leukoencefalitis, a naziv Weston Hurst sindrom ili Hurstova bolest dobio je po imenu neurologa koji ga je 1941. godine prvi opisao. AHL se smatra fulminantnim i najozbiljnijim oblikom ADEM-a (2). AHL je rijedak oblik ADEM-a koji je karakteriziran naglim početkom neuroloških simptoma nastalih uslijed infekcije, najčešće dišnog sustava, a pojavljuje se uglavnom u dobi između 20 i 40 godina te je češći u muškaraca (8). Može se pojaviti i u djece, a u kohortnom istraživanju djece oboljele od ADEM-a zabilježen je u svega 2 % ispitanika (9). Patohistološki je karakteriziran perivaskularnom upalom i destrukcijom malih krvnih žila te posljedičnom hemoragijom i demijelinizacijom (8).

3.3.4.1. KLINIČKA SLIKA

Tijek bolesti je obično kratak i brz jer često završava fatalnim ishodom. Oboljeli se prezentiraju sa akutno nastalom vrućicom, glavoboljom, fotofobijom s progresivnim poremećajem svijesti od konfuzije, letargije do duboke kome u svega nekoliko dana (8). Mogu se pojaviti i konvulzije te zavisno od lokalizacije demijelinizacijskih lezija i neurološki ispadi poput hemiplegije, kvadriplegije i pseudobulbarne paralize (2). Obično dolazi do razvoja edema mozga koji u većine slučajeva zbog transtentorijalne hernijacije dovodi do smrtnog ishoda (8).

3.3.4.2. DIJAGNOSTIKA

Od krvnih pretraga nalaze se leukocitoza i ubrzana sedimentacija eritrocita. Intrakranijski tlak značajno je povišen, a u likvoru je povećana koncentracija bjelancevina, povećan broj neutrofila i eritrocita te prisutna ksantokromija. Razina glukoze u likvoru je u granicama normale, a oligoklonalne vrpce rijetko prisutne. Nalaz CT-a mozga pokazuje difuzni edem mozga te znakove hemoragije. Na MR-u mozga uočavaju se brojne i velike hiperintenzivne lezije te hemoragijske promjene sa prisutnim nekrotičnim dijelovima mozga (8).

3.3.4.3. PROGNOZA

Prognoza bolesti je loša te 70 % oboljelih završava smrtnim ishodom unutar jednog tjedna od početka simptoma. U preživjelih najčešće ostaju trajni neurološki deficiti poput konvulzija, kognitivnih i psihijatrijskih poremećaja, a potpuni oporavak je izuzetna rijetkost (8).

3.3.4.4. LIJEČENJE

AHL se liječi intravenskim davanjem visokih doza kortikosteroida, ciklofosfamida, plazmaferezom i IVIG-om, a u slučaju teškog edema mozga primjenjuje se i kirurška dekompresija (8).

3.3.5. NEUROMYELITIS OPTICA

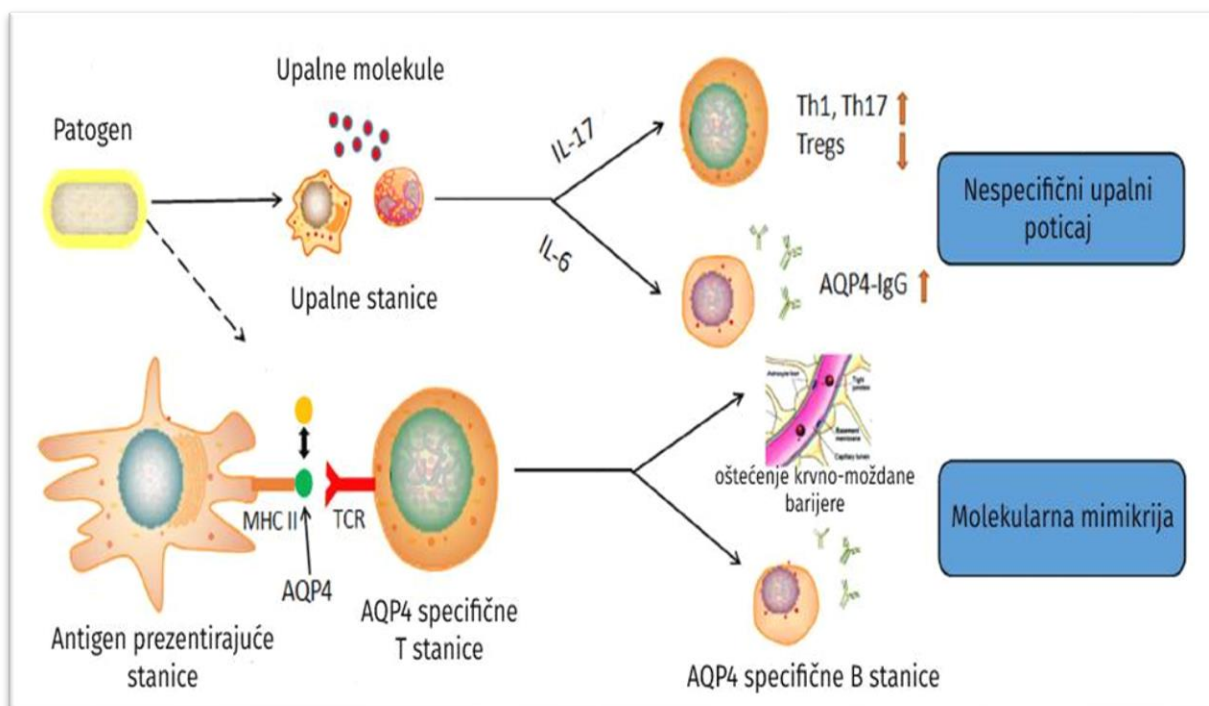
Neuromyelitis optica (NMO), poznata i kao Devicova bolest, idiopatska je autoimuna demijelinizacijska bolest SŽS-a koja poglavito zahvaća vidne živce i kralježničnu moždinu. Prethodno je bila svrstavana u varijantu MS, međutim otkrićem specifičnih protutijela (NMO-protutijela) na receptore vodenih kanala 2004. godine postala je zaseban klinički entitet. Bolest se značajno češće pojavljuje u žena u omjeru 9:1 spram muškaraca (1). Zbog uočene pojave da određene skupine oboljelih nisu ispunjavale prethodne kriterije za postavljanje dijagnoze NMO, 2007. godine uveden je pojam tzv. NMO-spektar poremećaja (NMOSD, engl. Neuromyelitis optica spectrum disorder), a prema najnovijim kriterijima iz 2015. godine termini NMO i NMOSD su ujedinjeni u dijagnozu NMOSD iz razloga jer se jednako liječe (8).

3.3.5.1. PATOGENEZA

NMO specifična protutijela su protutijela na akvaporin 4 (AQP4), tzv. anti-akvaporinska protutijela/anti-AQP4 protutijela. AQP4 je vodeni kanal koji se nalazi na staničnim membranama stanica SŽS-a, a uloga mu je održavanje homeostaze vode. Izdanci astrocita koji tvore krvno-moždanu barijeru bogati su AQP4, a osobito u područjima gdje su u direktnom kontaktu s kapilarama i mekom moždanom ovojnicom. Vezivanjem protutijela na AQP4 kanale koji se nalaze na astrocitima, dolazi do citotoksičnog vezivanja komplementa i oštećenja astrocita što sekundarno rezultira gubitkom oligodendrocita i demijelinizacijom (8). Astrociti su glija stanice koje su važne za održavanje povoljnog mikrokoliša za fiziološko funkcioniranje svih stanica u mozgu, pa tako i oligodendrocita. Ukoliko dođe do oštećenja astrocita, oni otpuštaju proupalne citokine koji djeluju citotoksično na oligodendrocite. Astrociti su također važni za održavanje regenerativnog kapaciteta oligodendrocita te njihovu proliferaciju, migraciju i maturaciju, a njihovim gubitkom sprječena je sposobnost remijelinizacije demijeliniziranih živčanih vlakana (10).

3.3.5.1.1. INFektivni uzročnici

Pojedini uzročnici povezuju se s razvojem NMO, to su *Mycobacterium tuberculosis*, *Helicobacter pylori*, *Epstein-Barr virus* i *Clostridium perfringens*, a smatra se da je njihova uloga u razvoju NMOSD povezana sa molekularnom mimikrijom ili nespecifičnom stimulacijom autoreaktivnog imunološkog odgovora (11).



Slika 2. Moguća uloga infekcija u NMOSD. Infektivni uzročnici potencijalno dovode do NMOSD u genetski predisponiranih pojedinaca na više načina: preko molekularne mimikrije, putem uzrokovanja disbalansa između Th1/Th17 i T-regulatornih limfocita, poticanjem stvaranja AQP4 protutijela ili stvaranjem upalnih molekula putem nespecifičnog upalnog poticaja. Modificirano prema: (11).

3.3.5.2. KLINIČKA SLIKA

Klinički simptomi NMO-a posljedica su optičkog neuritisa i ekstenzivnog longitudinalnog transverznog mijelitisa (LETM) koji se proteže duž tri ili više spinalnih segmenata (1). Istodobna pojava optičkog neuritisa i transverznog mijelitisa je rijetkost, a zahvaćanje vidnog živca i kralježnične moždine ima značajno teži klinički tijek nego u MS zbog nekrotične destrukcije bijele tvari. Optički neuritis je obično bilateralan sa značajnim gubitkom vida i lošim odgovorom na terapiju. Transverzalni mijelitis nastupa naglo sa simetričnim bilateralnim ispadima te često progredira do teške parapareze ili tetrapareze sa gubitkom kontrole sfinktera (8).

3.3.5.3. DIJAGNOSTIKA

Dijagnoza NMOSD uspostavlja se na temelju prisutnosti anti-AQP4 protutijela, kliničkim simptomima i nalazu MR-a prema najnovijim kriterijima Internacionalnog panela za dijagnozu NMO (IPND, engl. International Panel for NMO Diagnosis) iz 2015. godine (12).

3.3.5.4. LIJEČENJE

U akutnoj fazi bolesti se liječi pulsnom kortikosteroidnom terapijom, a ukoliko ne dolazi do poboljšanja na kortikosteroide primjenjuje se plazmafereza. U vrlo teškim napadajima primjenjuje se kombinacija kortikosteroida, plazmafereze i intravenskog ciklofosfamida. Relapsi se preveniraju imunosupresivnim lijekovima (1).

3.3.6. ANIMALNI MODELI

Rezultati istraživanja eksperimentalnog autoimunskog encefalitisa (EAE), animalnog modela MS i ADEM-a, pokazali su da oštećenja SŽS-a u MS i ADEM-u nastaju autoimunskim mehanizmima. Naime, ako se homogenat mijelinskih proteina (MBP, PLP, MOG) injiciraju genski prijemčljivoj životinji nastaje EAE koji uzrokuje identične promjene koje nalazimo u MS i ADEM: upalna demijelinizacija, gubitak oligodendrocita te degeneracija neurona i aksona (1). Brojni animalni virusi dovode do akutnih ili kroničnih demijelinizacijskih bolesti SŽS-a bilo u prirodnom ili eksperimentalnom domaćinu, a obilježja tih bolesti gotovo su identična EAE što upućuje na veliku ulogu virusa u etiopatogenezi demijelinizacijskih bolesti (13).

3.4. SEKUNDARNE DEMIJELINIZACIJSKE BOLESTI SŽS-a

U sekundarne demijelinizacijske bolesti SŽS-a svrstavamo one čija je etiologija poznata. One mogu nastati zbog djelovanja raznih toksina, ishemije, metaboličkih poremećaja, sistemnih autoimunih bolesti, imunoloških mehanizama i direktnih infekcija SŽS-a infektivnim uzročnicima (1,4).

3.4.1. INFEKTIVNI UZROČNICI

Sekundarne demijelinizacijske bolesti SŽS-a mogu biti uzrokovane direktnom invazijom infektivnog uzročnika u SŽS kao što su to progresivna multifokalna leukoencefalopatija, tropska spastična parapareza, subakutni sklerozirajući panencefalitis te demijelinizacijske manifestacije neuroborelioze, neurosifilisa, neurobruceloze i neuroleptospiroze (1,4,14).

4. BAKTERIJE

4.1. BARTONELLA HENSELAE

Bolest mačjeg ogreba (BMO) uzrokuje bakterija *Bartonella henselae*, a prezentira se u 85-90 % slučajeva lokaliziranim kožnim promjenama i regionalnom limfadenopatijom. U nekih bolesnika uzročnik diseminira uz širenje u jetru, slezenu, SŽS (15).

U sklopu BMO mogu se javiti i razni neurološki oblici bolesti, najčešće encefalopatija, transverzalni mijelitis, radikulitis, cerebelarna ataksija (15) i optički neuritis (16).

Transverzalni mijelitis rijetka je manifestacija BMO koja uspješno reagira na liječenje doksiciklinom i rifampicinom u kombinaciji s metilprednizolonom (17).

Unilateralni optički neuritis (ON) uzrokovan *B. henselae* može se pojaviti u izoliranom obliku (16) ili zajedno sa transverzalnim mijelitisom, u tom slučaju nalikuje na MS (14). *Bartonella henselae* trebala bi se isključiti kao uzročnik optičkog neuritisa prije započinjanja metilprednizolonske terapije, posebice u mladima koji u anamnezi navode kontakt s mačkom zbog diferencijalne dijagnoze prema MS (18), a u tome pomažu i radiološka obilježja na MR specifična za optički neuritis uzrokovan *B. henselae*. *Schmaljuss i sur.* uočili su da unilateralni hiperintenzitet koji zahvaća kratki segment vidnog živca na spoju s očnom jabučicom je visokospecifičan za BMO kao podležeći uzrok ON (19).

4.2. BORDETELLA PERTUSSIS

Od neuroloških manifestacija hripavca, bolesti uzrokovane *B. pertussis*, karakteristična je pertusična encefalopatija koja je obilježena konvulzijama, afazijom, gluhoćom, prolaznom kortikalnom sljepoćom, a najvjerojatnije je posredovana toksičnim učinkom pertusisnog toksina (PT) u kombinaciji sa hipoksijom i kompromitiranom cerebralnom perfuzijom (15).

PT je potentni egzotoksin koji promovira autoimunost i nastanak eksperimentalnog autoimunskog encefalitisa (EAE) u miša putem aktivacije Th1 odgovora na injicirani neuralni antigen preko antigen prezentirajućih stanica (APC) u limfnom tkivu i SŽS. Važnost njegove uloge u nastanku EAE uočena je na činjenici da ako se mišu injiciraju neuralni antigeni bez PT, do EAE ne dolazi, a ako se uz njih doda i PT, dolazi do razvoja EAE (20). Opisani mehanizam kojim PT putem imunomodulacije dovodi do razvoja EAE, koji je animalni eksperimentalni model za MS i ADEM u ljudi, može biti zaslužan za opisane slučajeve ADEM-a u djece koja su preboljela hripavac (21), ali i njegovu moguću ulogu u inicijaciji razvoja MS (22).

4.3. BORRELIA BURGdorFERI

Lajmska boreliozna (LB) je zoonoza koju uzrokuju borelije genusa *B. burgdorferi sensu lato*, a ujedno je i najraširenija bolest koju prenose krpelji (Ixodidae) na području Europe, Amerike i Azije (15). Genusu *B. burgdorferi sensu lato* pripada 20 borelija, a samo neke od njih su patogene za čovjeka. LB najčešće je uzrokovana trima patogenim borelijama: *B. burgdorferi sensu stricto*, *B. garinii* i *B. afzelii*, a dijeli se na ranu i kasnu infekciju (23). Sve tri najčešće patogene borelije mogu izazvati različite manifestacije LB-a, ali u Europi neurološke manifestacije ponajviše su vezane uz infekciju *B. garinii* te se pojavljuju u 2. i 3. stadiju bolesti.

Neuroboreliozna u drugom stadiju očituje se najčešće limfocitnim meningitisom i Bellovom paralizom, rjeđe encefalomijelitisom, a u trećem stadiju najteži i rijetki oblik kasnog LB-a je sporo progresivni encefalomijelitis koji klinički podsjeća na MS (15). Sporo progresivni encefalomijelitis najčešće se pojavljuje uslijed infekcije *B. garinii* na području Europe, a bolest se uglavnom klinički prezentira spastičnom paraparezom i urinarnom inkontinencijom (23). Radi stvaranja demijelinizacijskih lezija periventrikularno te sličnosti u kliničkoj slici, često podsjeća na MS, te je LB ujedno i najčešće navođena bolest u literaturi koja imitira MS. Međutim, rutinsko testiranje na LB, u pacijenata sa sumnjom na MS, bez indikacije ima nisku specifičnost s puno lažno pozitivnih rezultata te ga radi tog treba izbjegavati (14). Nalaz cerebrospinalnog likvora u oboljelih od encefalomijelitisa pokazuje limfocitnu pleocitozu i pozitivne oligoklonalne vrpce, a nalaz MR-a područja upale s povećanim signalom, osobito nakon primjene gadolinija. Ova bolest dobro reagira na terapiju antibioticima, ali mogu zaostati ireparabilne promjene SŽS nastale prije liječenja (15). Transverzalni mijelitis također je poznata posljedica infekcije SŽS borelijama (24). Neuroboreliozna se liječi intravenskom primjenom ceftriaksona (15).

Potencijalni mehanizam kojim *B. burgdorferi* dovodi do demijelinizacije u SŽS je putem induciranja astroglioze i apoptoze astrocita, stanica glije važnih za ispravno funkcioniranje oligodendrocita. Astrogliozna je karakterizirana uvećanjem astrocita, njihovim ubrzanim umnažanjem te promjenom u funkcionalnoj strukturi membrane, a nespecifična je manifestacija raznih neuroloških bolesti, među kojima i MS. Stimulacijom kultura astrocita majmuna sa rekombinantnim lipoproteinom L-OspA, koji je model OspA lipoproteina bakterije *B. burgdorferi*, dolazi do procesa astroglioze i značajne apoptoze astrocita te je tim istraživanjem utvrđena patogenost proteina OspA *B. burgdorferi* na astrocite, a posrednim učinkom moguće i na oligodendrocite (25).

Spirohete *B. Burgdorferi* dospijevaju u SŽS hematogenim putem prolazeći krvno-moždanu barijeru između endotelnih stanica ili transcelularno vežući se integrinima. Prolaskom krvno-moždane barijere spirohete potiču upalnu reakciju prvo putem makrofaga i dendritičkih stanica, koje putem proinflamatornih citokina aktiviraju specifični imunološki sustav, odnosno B i T stanice (26).

Jedan od citokina, kemokin CXCL13, djeluje kemotaktički na B-limfocite te oni dospijećem u SŽS dovode do intratekalne produkcije protutijela na *B. Burgdorferi*. Kemokin CXCL13 višestruko je povišen u likvoru oboljelih od neuroborelioze naspram zdravih kontrola ili pacijenata oboljelih od drugih neuroloških bolesti. Također, njegova koncentracija je i do stotinu puta veća u likvoru oboljelih od neuroborelioze nego u serumu, a njegov rast se detektira prije negoli porast protutijela. Ova istraživanja ističu kemokin CXCL13 kao važan marker i dijagnostički alat za uspostavljanje dijagnoze infekcije SŽS borelijama (27).

Oligoklonalne vrpce su u neuroboreliozi prisutne uslijed lokalne intratekalne sinteze specifičnih imunoglobulina na *B. burgdorferi*, a detekcija oligoklonalnih vrpca specifičnih za *B. burgdorferi* pomaže u uspostavljanju dijagnoze neuroborelioze. Naime, prijenos proteina iz uzorka likvora, prethodno razdvojenih elektroforezom, na nitrocelulozni papir koji sadržava antigene *B. burgdorferi*, dovodi do vezivanja protutijela na antigene i stvaranja uzorka oligoklonalnih vrpca u oboljelih od neuroborelioze, dok u kontrola koje su prethodno imale oligoklonalne vrpce, ali ne radi infekcije *B. burgdorferi*, taj uzorak izostaje (28).

Navedeni CXCL13 i specifične oligoklonalne vrpce mogu imati veliku ulogu u dijagnostici LB onda kad ona stvara diferencijalno-dijagnostičke poteškoće prema MS.

4.4. BRUCELLA SPECIES

Bruceloza je zoonoza koju uzrokuju različite vrste bakterija roda *Brucella* od kojih je najčešća i najpatogenija za ljude *Brucella melitensis*. Bolest se klinički prezentira vrlo širokim spektrom simptoma, od asimptomatske infekcije do fatalne bolesti, a može zahvatiti bilo koji organski sustav i imitirati niz stanja, zbog čega je i poznata pod nazivom „veliki imitator“ (engl. *great imitator*) (15).

Neurobruceloza se u približno 30% slučajeva prezentira kao akutni meningitis, u 27% oboljelih kao meningoencefalitis, a u 25% slučajeva neurobruceloza ima obilježja demijelinizacijske bolesti. Demijelinizacijski oblik neurobruceloze na MR-u može pokazivati jednobrojne demijelinizacijske lezije ili lezije nalik na MS ili ADEM, a po lokalizaciji lezije mogu biti prisutne u mozgu i kralježničnoj moždini (29).

Karaoglan i sur. prikazali su slučaj 25 – godišnje žene koja se prezentirala vrućicom, glavoboljom, bolovima u leđima, konfuzijom, konvulzijama, hemiparezom, mučninom i urinarnom inkontinencijom. Inicijalno je postavljena dijagnoza MS, međutim nakon terapije kortikosteroidima nije došlo do kliničkog poboljšanja te je detaljnije etiološki obrađena. U serumu i likvoru je utvrđena prisutnost protutijela na *Brucella*, a bakterija je porasla i u hemokulturi i kulturi uzorka likvora. Nakon terapije doksiciklinom, rifampicinom i trimetoprim-sulfametoksazolom došlo je do potpunog oporavka i povlačenja promjena na MR (30).

Watanabe i sur. utvrdili su da lipooligosaharid *B. melitensis* posjeduje strukturu koja je nalik GM1, gangliozidu koji ima važnu funkciju u moždanoj fiziologiji, a ujedno je i mjesto vezivanja toksina B kolere. Imunizacija miša sa *B. melitensis* rezultirala je stvaranjem anti-GM1 protutijela, koja su ključna za razvoj i dijagnozu Guillain-Barré sindroma (GBS), a utvrdili su i da se toksin B kolere veže na površinu *B. melitensis*. Iako je GBS periferna demijelinizacijska bolest za koju su specifična anti-GM1 protutijela, dokazana molekularna mimikrija *B. melitensis* kao uzrok nastanka GBS govori u prilog tome da takav patofiziološki mehanizam potencijalno dovodi do nastanka demijelinizacijskog oblika neurobruceleze pošto se gangliozidi nalaze i u SŽS (31).

4.5. CAMPYLOBACTER SPECIES

Bakterije roda *Campylobacter*, dominantno *C. jejuni* i *C. coli*, najčešći su uzročnici bakterijskog enterokolitisa u razvijenim zemljama. Poznata imunološki posredovana komplikacija infekcije bakterijom *Campylobacter* je demijelinizacija perifernog živčanog sustava (PŽS), poznata kao Guillain-Barréov sindrom (15). Molekularna mimikrija između *C. jejuni* lipooligosaharida i gangliozida PŽS zaslužna je za proces demijelinizacije putem stanične imunosti i anti-GM1 protutijela. Iako se gangliozidi nalaze i u SŽS, demijelinizacija SŽS-a rijetko se pojavljuje nakon preboljenja enterokolitisa uzrokovanog *C. jejuni*, međutim opisani su slučajevi LETM-a (32) i ADEM-a sa visokom razinom anti-GM1 protutijela u likvoru (33).

4.6. CHLAMYDIA PNEUMONIAE

Chlamydia pneumoniae (Cpn) prvi puta je privukla pažnju kao potencijalni etiološki čimbenik u razvitku MS nakon objavljenog prikaza slučaja pacijenta oboljelog od MS sa relapsno-remitirajućim tijekom bolesti, kojem je nakon liječenja infekcije SŽS-a uzrokovane Cpn sa antiklamidijskim lijekovima došlo do značajnog poboljšanja simptoma MS (34).

Nakon toga brojna su istraživanja pokušala dokazati hipotezu o povezanosti Cpn i MS. Veća učestalost Cpn infekcije SŽS-a, dokazane PCR-om u uzorku likvora ili detekcijom intratekalnih protutijela, djelomično je potvrđena u nekim studijama te su stoga *Bagos i sur.* analizom rezultata studija u sklopu svoje metaanalize htjeli definirati odnos Cpn i MS i utvrdili su pozitivnu korelaciju između infekcije Cpn i MS koja je bila statistički značajna (35).

Dong-Si i sur. uspoređivali su oboljele od MS sa kontrolama oboljelih od drugih neuroloških bolesti te su zamijetili da visoka prevalencija Cpn infekcije, koja je u njihovom istraživanju dokazana detekcijom Cpn DNA u likvoru, nije specifična za MS, već postoji i u drugim neurološkim bolestima. Međutim, RT-PCR metodom detektirali su u likvoru Cpn specifične mRNA značajno češće među MS slučajevima, što upućuje na veću metaboličku aktivnost Cpn u oboljelih od MS jer je veća razina mRNA odraz povećane transkripcije gena (36).

4.7. CLOSTRIDIUM PERFRINGENS

Clostridium perfringens dio je probavne mikrobiote čovjeka te producira mnoge izvanstanične toksine, među kojima i epsilon toksin (Etx). Stvoren u crijevima, Etx se apsorbira kroz crijevnu sluznicu u krv putem koje diseminira u organe, dominantno bubreg i mozak (37).

Među oboljelima od MS uočena je statistički značajno veća prevalencija serumskih protutijela na Etx u usporedbi sa zdravim kontrolama (37), a *Cree i sur.* su analizom probavne mikrobiote oboljelih od NMO ustanovili da je kolonizacija crijeva sa *C. perfringens* brojčano značajno veća u NMO slučajeva nego zdravih kontrola (38) pa navedeno upućuje na moguću ulogu *C. perfringens* u etiologiji MS i NMO.

Varrin Doyer i sur. su dokazali postojanje molekularne mimikrije između ljudskog AQP4 i ABC transporter bakterije *C. perfringens*. Njihovo istraživanje je izolacijom AQP4 specifičnih T stanica od NMO oboljelih pacijenata pokazalo da epitop AQP4 specifičnih stanica, na kojeg se veže AQP4, posjeduje 90 % homologije u aminokiselinskom slijedu sa ABC transporterom bakterije *C. perfringens*. Izolirane AQP4 specifične T stanice snažno su proliferirale na dodatak ABC transporter te je time potvrđena molekularna mimikrija, a poznato je da proizvodnja AQP4 protutijela je ovisna o T stanicama jer je riječ o imunoglobulin G1 subklasi imunoglobulina. Također, AQP4 specifične T stanice su korelirale sa HLA-DRB1*0301 i DRB3 koji se dovode u poveznicu sa NMO kao genetskim čimbenicima rizika (39).

Demijelinizacijski potencijal Etx na animalnim modelima su dokazali *Wioland i sur.* Na primarnim kulturama oligodendrocita i astrocita štakora uočili su da se Etx veže na oligodendrocite, ali ne i na astrocite. Posljedica tog vezivanja uočena je na organotipnim kulturama odsječaka malog mozga štakora. Naime, nakon inkubacije odsječaka malog mozga sa otopinom koja sadržava Etx, uočena je demijelinizacija aksona Purkinje stanica i to unutar 24 sata od inkubacije (40).

4.8. HELICOBACTER PYLORI

U studijama su dokazane potencijalne uloge infekcije *H. Pylori* u inicijaciji ekstraintestinalnih autoimunih bolesti poput reumatoidnog artritisa, vaskulitisa, sistemskog eritemskog lupusa i dr. pa su provedena brojna istraživanja o njezinoj povezanosti s razvojem MS. Neke studije pokazale su pozitivnu korelaciju, tj. rizični učinak, a neke protektivni učinak te su stoga *Jaruvongvanich i sur.* napravili metaanalizu te su negirali rizični učinak, odnosno utvrdili su mogući protektivni učinak infekcije *H. Pylori* u kontekstu razvoja MS (41).

S druge strane, brojne studije su utvrdile statistički značajno veću seroprevalenciju protutijela na *H. pylori* u oboljelih od sindroma neuromyelitis optica (NMOSD) naspram njihovih kontrola te je time istaknuta potencijalna uloga *H. pylori* u inicijaciji razvoja NMOSD (11).

4.9. LEGIONELLA PNEUMOPHILA

Legionele, uzročnici legionarske bolesti i pontijačke groznice, ulaze u pluća inhalacijom ili aspiracijom. Osim u plućima, *L. pneumophila* nađena je u brojnim organima zbog hematogene diseminacije, pa tako i u mozgu (15).

Johnson i sur. opisali su slučaj AHL-a, koji se smatra fulminantnom formom ADEM-a. AHL je potvrđen biopsijom mozga preminulog pacijenta, a Dieterle srebrnim bojenjem viđeni su bacili legionelle (42).

Spieker i sur. prikazali su slučaj ADEM-a nastalog tri tjedna nakon pontijačke groznice (43).

4.10. LEPTOSPIRE

Neuroleptospiroza najčešće se prezentira aseptičnim meningitisom oko sedmog dana bolesti te se smatra da je imunogeno posredovan, a ne posljedica izravnog djelovanja bakterija iz porodice *Leptospiraceae* (15). Osim meningitisa, opisani su slučajevi ADEM-a nastalog nekoliko dana poslije infekcije, a takva komplikacija neuroleptospiroze je rijetkost (44).

Brinar i sur. prikazali su slučaj 43-godišnjeg muškarca koji se prezentirao simptomima ataksije i disartrije. Nalaz MR-a pokazao je hiperintenzitete u području moždanog debla, a intenzitet signala se pojačavao i na primjenu gadolinija te je radiološki utvrđena prisutnost demijelinizacijskih promjena u mozgu. Oligoklonalne vrpce su bile prisutne u likvoru. U anamnezi je bio prisutan podatak o radu u vodenoj okolini, te je stoga napravljena serologija za leptospirozu. U serumu i likvoru utvrđena je prisutnost protutijela na *Leptospiru saxkoebing* te je time postavljena dijagnoza neuroleptospiroze, a uslijed liječenja antibioticima došlo je do kliničkog poboljšanja (14).

4.11. MYCOBACTERIUM TUBERCULOSIS

Postojanje moguće uzročno-posljedične veze između plućne tuberkuloze (PTB) i neuromyelitis optica spektra poremećaja (NMOSD) opisano je brojnim prikazima slučajeva. Neki slučajevi su simptome NMOSD dobili nekoliko tjedana nakon početka PTB dok su se neki inicijalno prezentirali neurološkim simptomima, a PTB je naknadno dijagnosticirana (11).

U Južnoj Africi *Zatjirua i sur.* proveli su retrospektivnu studiju slučaja s kontrolom, kojom su nastojali definirati odnos PTB i NMOSD. Slučajevi oboljeli od NMOSD, uspoređeni su s kontrolama oboljelih od GBS. Među NMOSD slučajevima, njih 79 % imalo je prethodno dijagnosticiranu aktivnu PTB, a prosječni vremenski interval između PTB i početka neuroloških simptoma bio je četiri tjedna. U kontrola je taj udio iznosio 14%, što je značajno manji postotak, a OR je imao vrijednost od 4.6 i bio je statistički značajan (95% CI 1.71-15.49, p=0.0013). Rezultati njihovog istraživanja govore u prilog povezanosti PTB i NMOSD, a najvjerojatnije se radi o imunološki posredovanoj demijelinizaciji vidnih živaca i kralježničke moždine koja je potaknuta infekcijom *M. tuberculosis* u plućima (45).

4.12. MYCOPLASMA PNEUMONIAE

Mycoplasma pneumoniae najčešći je uzročnik upale pluća u školske djece, mladeži te mladih odraslih ljudi, a povezuje se sa brojnim kliničkim sindromima izvan dišnog sustava. Takvi sindromi opažaju se s određenom vremenskom latencijom od infekcije te točna patogeneza nije poznata, ali se pretpostavlja da su posredovani različitim imunološkim mehanizmima (15).

Demijelinizacijske neurološke manifestacije koje se pojavljuju u sklopu imunološki posredovanih komplikacija infekcije *M.pneumoniae* su transverzalni mijelitis (15) i ADEM te su ujedno i najozbiljnije neurološke komplikacije (46).

Magun i sur. prikazali su slučaj kojim se *Mycoplasma pneumoniae* dovela u vezu s Weston Hurst sindromom. Naime, 27-godišnji muškarac prezentirao se sa poremećajem svijesti, a tome su prethodili glavobolja, visoka temperatura i kašalj. Radiološkim pretragama utvrđena je dijagnoza Weston Hurst sindroma, no pacijent je unatoč agresivnom liječenju preminuo nakon dva dana uslijed hernijacije mozga. Tada je učinjena biopsija mozga kojom je potvrđena prethodno postavljena dijagnoza. PCR analizom uzoraka pluća i mozga iz područja krvarenja, ali i morfološki normalnih dijelova mozga, utvrđena je prisutnost DNA *Mycoplasma pneumoniae* i tako dokazana invazija *Mycoplasma pneumoniae* u mozak koja je najvjerojatnije dovela do Weston Hurst sindroma, a kojem je prethodila upala pluća (47).

4.13. RIKECIJE

Rickettsia conorii uzročnik je mediteranske pjegave groznice, najčešće riketsijske bolesti u Hrvatskoj, a njezin prijenosnik je pasji krpelj (*Rhipicephalus sanguineus*). Nakon infekcije razmnožava se u endotelnim stanicama malih i srednjih krvnih žila uzrokujući vaskulitis i hematogenu diseminaciju kojom inficira sve organe, a kritičan je vaskulitis u mozgu koji je najčešće zaslužan za smrtni ishod (15).

Brinar i sur. opisali su slučaj 30-godišnjeg muškarca koji se prezentirao motoričkim i osjetnim ispadima ekstremiteta. MR mozga inicijalno je pokazao hiperintenzivne lezije unutarnje kapsule, a ponovljeni MR utvrdio je pojavu novih demijelinizacijskih promjena u mozgu. MRA detektirala je promjene lijeve prednje cerebralne arterije koje su bile suspektne za vaskulitis. Zbog anamnestičkog podatka o prebivanju na mediteranskom području u Hrvatskoj, učinjena je serologija na *R. conorii* te su IgM i IgG protutijela nađena i u serumu i u likvoru. Uslijed antibiotskog liječenja simptomi su se povukli te je došlo do ozdravljenja, a slučaj govori u prilog tome da *R. conorii* treba svrstati u diferencijalnu dijagnozu demijelinizacijskih bolesti SŽS-a (14).

Wei i sur. prikazali su slučaj 7-godišnjeg dječaka kojem je dijagnosticiran ADEM šest dana poslije prvih simptoma pjegave groznice Stjenovitoga gorja čiji je uzročnik *R. rickettsii* (48).

4.14. STREPTOCOCCUS PYOGENES

PANDAS je pedijatrijski autoimuni neuropsihijatrijski poremećaj koji je povezan sa infekcijom *S. pyogenes*, a obilježen je pojavom opsesivno-kompulzivnog poremećaja, tikova ili neuroloških manifestacija (najčešće koreiformnih pokreta) nastalih uslijed infekcije *S. pyogenes*. U djece kod kojih je dijagnosticiran PANDAS utvrđena je prisutnost protutijela na bazalne ganglije (ABGA), a upravo zbog toga što su ekstrapiramidalne manifestacije obilježje PANDAS-a, vjeruje se da su ona odgovorna za razvoj kliničke slike PANDAS-a (49).

Dale i sur. svojim su istraživanjem uveli pojam PSADEM-a (poststreptokokni akutni diseminirani encefalomijelitis) kao posebnog kliničkog sindroma koji je komplikacija infekcije *S. pyogenes*. Istraživanje je provedeno na desetero djece oboljele od ADEM-a, kojem je prethodio laboratorijski dokazani streptokokni tonzilofaringitis. Prosječno vrijeme od početka tonzilofaringitisa do pojave neuroloških simptoma bilo je 11.5 dana. Oboljela djeca prezentirala su se simptomima koji su uobičajeni za ADEM: promjena stanja svijesti, hemiplegija, tetraplegija, konvulzije, bilateralni optički neuritis i transverzalni mijelitis. Međutim, osim navedenih simptoma, u kliničkoj slici u 50 % djece zastupljeni su bili simptomi poremećaja ekstrapiramidalnog sustava: aksijalna rigidnost i rigor ekstremiteta, distoničko držanje, tremor i hemidistonija, te psihijatrijski poremećaji: emocionalna labilnost, neprikladan smijeh i ponašanje, palilalija, eholalija i separacijska anksioznost. MR mozga je osim demijelinizacijskih lezija tipičnih po lokalizaciji za ADEM, pokazao u 80 % djece hiperintenzivne lezije u području bazalnih ganglija. Većina djece je imala monofazni tijek bolesti, a dvoje djece (20%) je imalo relaps uslijed ponovljenog streptokoknog tonzilofaringitisa. ABGA su bila povišena u 9 od 10 djece (90%). Radi toga što je klinička slika ADEM-a provociranog infekcijom *S. pyogenes* različita od uobičajene zbog istovremenog prisustva ekstrapiramidalnih i psihijatrijskih poremećaja, *Dale i sur.* su takav klinički entitet nazvali PSADEM, a pošto su ekstrapiramidalni i psihijatrijski simptomi obilježja PANDAS-a te su u 90 % djece bila prisutna ABGA, ističu da se PSADEM treba uključiti u klinički spektar PANDAS-a (50).

4.15. TREPONEMA PALLIDUM

Sifilis, sustavna bolest uzrokovana bakterijom *Treponema pallidum*, poznat je kao „veliki imitator“ zbog svoje šarolike kliničke slike, a to vrijedi i za neurosifilis. Neurosifilis se najčešće manifestira u ranoj fazi sifilisa u obliku sifilitičnog meningitisa, a u kasnom neurosifilisu najčešće se susreće *demencija* i *tabes dorsalis* (15).

Opisani slučajevi optičkog neuritisa (51) i NMOSD (52) nastalih uslijed infekcije *T. Pallidum* govore u prilog tome da je sifilis „veliki imitator“. U oba prikaza slučaja pacijenti su na MR-u mozga imali demijelinizacijske lezije, pozitivne treponemske i netreponemske testove u serumu i likvoru, te je u oba slučaja došlo do remisije bolesti uslijed liječenja penicilinom (51,52).

5. GLJIVE

5.1. CANDIDA SPECIES

Diseminirana invazivna kandidoza središnjeg živčanog sustava najčešće se prezentira kroničnim meningitisom i moždanim mikroapscesima (15), a kao komplikacija infekcije *Candidom* opisane su i demijelinizacijske lezije mozga (53).

Mogući patofiziološki mehanizam kojim gljive roda *Candida* dovode do demijelinizacije središnjeg živčanog sustava je posredstvom gliotoksina (54). Gliotoksin je mikotoksin iz skupine epipolitiiodioksopiperazina kojeg tvore *Aspergillus fumigatus* i *Candida albicans*, a čija je toksičnost dokazana na nizu staničnih linija (makrofazi, splenociti, timociti, fibroblasti) gdje izaziva apoptozu stanica stvaranjem kovalentnih i miješanih disulfidnih veza te oksidativnim učincima (55). Skrivene od imunološkog sustava svojom mananskom kapsulom izvan SŽS-a, gljive roda *Candida* otpuštaju gliotoksin u sistemsku cirkulaciju. Prolaskom krvno-moždane barijere, gliotoksin oštećuje astrocite, glija stanice koje održavaju krvno-moždanu barijeru i pružaju nutritivnu potporu mijelinu, te oligodendrocite, stanice koje stvaraju mijelin. Gubitkom astrocita krvno-moždana barijera postaje propusna, a oštećenjem oligodendrocita stvara se mijelinski debris koji prolaskom kroz propusnu krvno-moždanu barijeru u sistemsku cirkulaciju potiče stanični imunوسي odgovor koji je ključan za nastanak demijelinizacijskih promjena (54).

Proučavanje specifične enzimske aktivnosti (SEA) proteinaze A gljivice *Candida albicans* (ycPrA) izolirane sa kože, noktiju i vagine oboljelih od MS i njihovih kontrola, pokazalo je značajno veću razinu aktivnosti ycPrA u MS slučajeva koja je korelirala i sa težinom kliničke slike MS (56).

Na animalnim modelima prethodna izazvana infekcija *Candidom albicans* u miša je dovela do razvitka značajno težeg EAE spram kontrola, induciranog tri dana poslije infekcije *Candidom*, što upućuje na njezin demijelinizacijski potencijal te mogući etiološki čimbenik u razvitku MS i ADEM, čiji je eksperimentalni model u životinja EAE (57).

Istraživanje seroprevalencije protutijela na *Candida spp.* među oboljelima od MS pokazalo je statistički značajno veću razinu protutijela na *Candida spp.* u oboljelih spram kontrola što može govoriti u prilog tome da su *Candida spp.* povezane s rizikom od oboljevanja od MS (58).

5.2. CRYPTOCOCCUS SPECIES

Glavni uzročnici kriptokokoze u ljudi su *Cryptococcus neoformans* i *Cryptococcus gattii*, neurotropne gljive koje najčešće uzrokuju meningoencefalitis u imunokompromitiranih (15), a rijetko se povezuju sa razvojem demijelinizacijskih promjena nalik na ADEM-a (59) i razvojem transverzalnog mijelitisa (60). Proučavanjem etiologije ADEM-a među oboljelom djecom u Francuskoj Gvineji, *Cryptococcus* je bio čak drugi po redu najčešći uzročnik koji se dovodio u vezu s ADEM-om (61).

6. VIRUSI

6.1. CHIKUNGUNYA VIRUS

Chikungunya virusi iz roda *Alphavirus* uzrokuju groznicu koja je karakterizirana naglim nastupom vrućice, artralgijske i makulopapularnim osipom, a virus prenose komarci (*Culex*, *Aedes*). U diferencijalnu dijagnozu infekcije spadaju virus denge i zikavirusi (15).

Neurološke komplikacije infekcije su rijetke i pojavljuju se u 1 na 1000 (0.1%) oboljelih, a od demijelinizacijskih bolesti SŽS-a susreću se ADEM i transverzalni mijelitis (62).

Teixeira i sur. prikazali su slučaj 16-godišnje djevojčice iz Brazila koja se prezentirala tetraplegijom, a MR mozga pokazao je multifokalne demijelinizacijske lezije mozga i kralježničke moždine te joj je dijagnosticiran ADEM. Tri tjedna ranije je dobila simptome vrućice, artralgijske i osipa te je stoga provedeno serološko testiranje na virus *Dengue* i *Chikungunya*. Serologija na virus denge bila je negativna, a IgM protutijela na *Chikungunya* virus bila su pozitivna u serumu i likvoru te je time virus shvaćen kao etiološki čimbenik koji je doveo do ADEM-a (63).

6.2. CITOMEGALOVIRUS

Primoinfekcija citomegalovirusom (CMV) u imunokompetentnih osoba najčešće je asimptomatska ili uzrokuje sindrom infektivne mononukleoze (15), a kao demijelinizacijske komplikacije primoinfekcije u SŽS mogu se pojaviti ADEM (64) i Weston Hurst sindrom (65).

Brok i sur. svojim su istraživanjem dokazali molekularnu mimikriju između CMV i mijelinsko-oligodendrocitnog glikoproteina (MOG) te time utvrdili autoimuni mehanizam koji je moguća poveznica infekcije CMV-om i ADEM-a. Naime, poznato je da imunizacija animalnih modela sa MOG-om dovodi do EAE, eksperimentalnog modela ADEM-a u životinja, a upravo su anti-MOG protutijela često detektabilna u likvoru ljudi oboljelih od ADEM-a. *Brok i sur.* su uočili da mononuklearne stanice periferne krvi (PBMC) majmuna, prethodno imuniziranih sa MOG-om i time induciranim EAE, snažno proliferiraju na dodatak UL86 peptida koji je dio kapsule CMV-a, ali i obratno, PBMC majmuna imuniziranih sa UL86 proliferiraju na dodatak MOG-a. Dokazali su da sekvencija peptida UL86 ima građu sličnu epitopu MOG-a, a ta molekularna mimikrija je najvjerojatnije patogenetski mehanizam ADEM-a uslijed infekcije CMV-om (66).

6.3. CORONAVIRUS

Humani koronavirusi (HCoV) uzročnici su gotovo trećine infekcija gornjeg dišnog sustava u odraslih iz opće populacije, a SARS-CoV i MERS-CoV mogu uzrokovati teške respiratorne infekcije (15).

HCoV je privukao pažnju kao potencijalni etiopatogenetski čimbenik u razvitku MS, kada su *Burks i sur.* pomoću elektronskog mikroskopa uočili HCoV u uzorcima mozga preminulih pacijenata koji su

bolovali od MS (67). Od tada provedeno je mnoštvo istraživanja na animalnim modelima kako bi se dokazalo da koronavirusi (CoV) dovode do demijelinizacije SŽS-a. *Wege i sur.* su dokazali da infekcija štakora sa koronavirusom zvanim mišji hepatitis virus (MHV, engl. mouse hepatitis virus) dovodi do demijelinizacije SŽS-a koja u mnogim aspektima nalikuje MS u ljudi. Naime, uočili su da MHV prvo inficira oligodendrocite koji uslijed destrukcije i apoptoze kasnije dovode do pojave demijelinizacije SŽS i stvaranja demijelinizacijskih plakova. Plakovi su na rubovima bili infiltrirani limfocitima i makrofagima, a u području upale detektirali su mnoštvo citokina te su zaključili da destrukcija oligodendrocita nije uzrokovana direktnom infekcijom MHV već posredno putem aktivacije imunološkog sustava i burnog imunološkog odgovora (68).

6.3.1. SARS-CoV-2

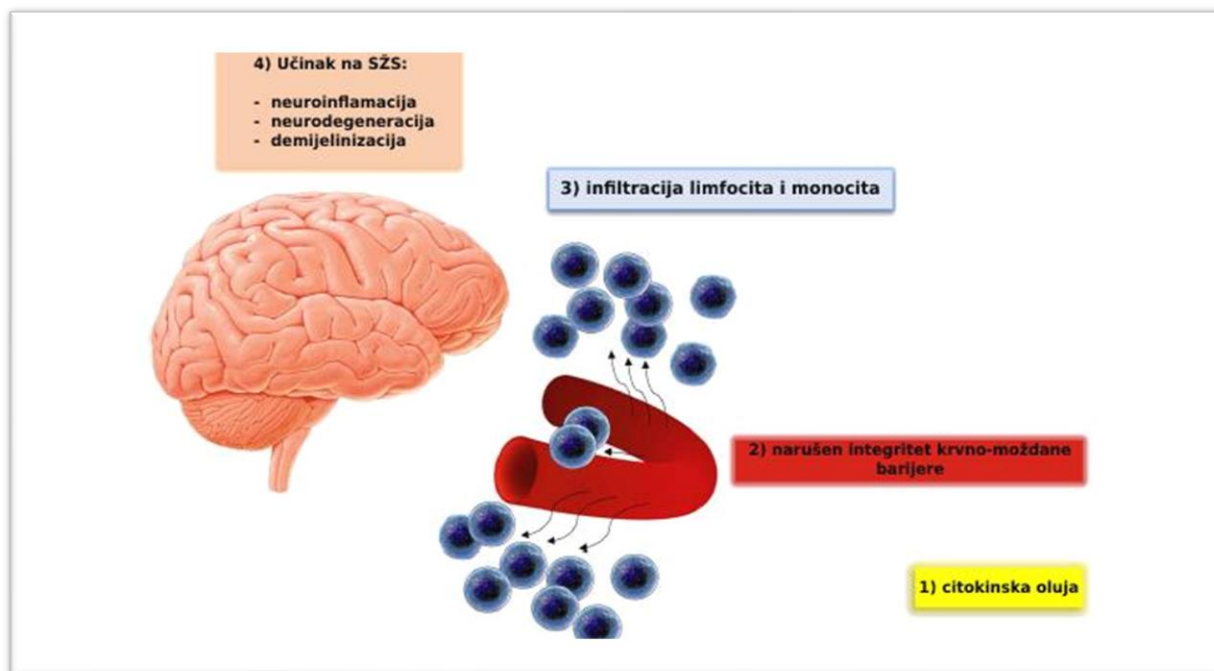
SARS-CoV-2 (engl. *Severe acute respiratory syndrome coronavirus 2*) je koronavirus koji uzrokuje bolest COVID-19 (engl. *Coronavirus disease 2019*), a prouzročio je pandemiju koja je započela 2019. godine u Wuhanu u Kini (69).

Tijekom pandemije zabilježeni su brojni slučajevi neuroloških komplikacija bolesti COVID-19, a *Tandon i sur.* su sustavnim pregledom literature nastojali utvrditi vrstu i zastupljenost pojedinih neuroloških manifestacija bolesti COVID-19. Došli su do zaključka da je najčešća komplikacija GBS, zatim encefalopatija, meningoencefalitis, konvulzije, moždani udar, a demijelinizacijske bolesti SŽS-a iznose svega 2.65 % od svih neuroloških komplikacija bolesti. Većini je infekcija dokazana brisom nazofarinksa ili serološki, a tek rijetkima je infekcija dokazana detekcijom virusa ili protutijela u likvoru (69).

Demijelinizacijske bolesti SŽS-a koje se pojavljuju u COVID-19 oboljelih su ADEM, transverzalni mijelitis, NMOSSD (70), a opisani su i slučajevi Weston Hurst sindroma (71).

Mohammadi i sur. pretpostavljaju da je patofiziološki mehanizam kojim SARS-CoV-2 dovodi do neuroloških manifestacija uzrokovan citokinskom olujom (72).

Citokinska oluja je pojam koji označava ekstremno otpuštanje interferona, faktora nekroze tumora, kemokina, interleukina i drugih medijatora uslijed hiperstimulacije imunološkog sustava. Navedeno dovodi do sistemskog oštećenja organa u ljudi i često su prisutne kliničke manifestacije sindroma sistemskog upalnog odgovora (SIRS) (hipotenzija, tahikardija, tahipneja, vrućica) koji mogu rezultirati ARDS-om, šokom i smrtnim ishodom (73), a *Mohammadi i sur.* su slikom prikazali kako citokinska oluja uzrokovana SARS-CoV-2 potencijalno dovodi do oštećenja SŽS-a u COVID-19 oboljelih (72).



Slika 3. Infiltracija upalnih stanica i posljedično oštećenje SŽS-a u infekciji SARS-CoV-2. Citokinska oluja zahvaća SŽS, a otpušteni citokini narušavaju integritet krvno-moždane barijere. Posljedično monociti i limfociti infiltriraju stijenke krvnih žila i dovode do neuroinflamacije, neurodegeneracije i demijelinizacije. Modificirano prema: (72).

6.4. DENGUE VIRUS

Dengue je akutna bolest obilježena vrućicom, glavoboljom, mijaligijama i osipom, a uzrokuju ju četiri serotipa virusa *dengue* koje prenose komarci (*Aedes aegypti*) (15).

U neurološkim komplikacijama infekcije virusima *dengue* razlikujemo *dengue* encefalopatiju, encefalitis, *dengue* mišićnu disfunkciju, neurooftalmičke sindrome te post-*dengue* imunološki posredovane sindrome. Kategoriju post-*dengue* imunološki posredovanih sindroma čine akutni transverzalni mijelitis, ADEM, NMO i GBS (74).

Transverzalni mijelitis može se pojaviti u parainfektivnom stadiju ili posteinfektivno (obično 1-2 tjedna od infekcije *dengue* virusom) gdje imunološki posredovan, a u likvoru se detektira sinteza IgG protutijela na *dengue* virus (74).

Slučajevi ADEM-a opisani su u rekoalescentnom stadiju klasične *dengue* groznice i *dengue* hemoragijske groznice (74), a NMO oboljeli imali su bilateralni optički neuritis s LETM-om i uglavnom prisutnim AQP4 protutijelima (75).

6.5. ENTEROVIRUSI

Bolest šaka-stopala-usta enterovirusna je bolest karakterizirana herpetiformnim osipom, a uglavnom se pojavljuje u obliku epidemija među djecom mlađom od 10 godina. Najčešći uzročnik je *Coxsackie A* virus, a rijetko ju može uzrokovati i enterovirus 71. Enterovirus 71 spada u novije otkrivene enteroviruse slične *Coxsackie A16* virusu, a izaziva osipne bolesti, najčešće bolest šaka-stopala-usta, ali i bolesti SŽS-a (15).

ADEM se može pojaviti kao postinfektivna neurološka komplikacija infekcije virusima *Coxsackie* (6).

McMinn i sur. proučavali su neurološke komplikacije među djecom oboljelom od bolesti šaka-stopala-usta uzrokovanom enterovirusom 71 (EV71) tijekom epidemije EV71 u Australiji. One su uključivale meningitis, opsomioklonus, GBS i transverzalni mijelitis. Transverzalni mijelitis je imalo 14 % djece s neurološkim komplikacijama infekcije EV71 (76).

6.6. EPSTEIN-BARR VIRUS

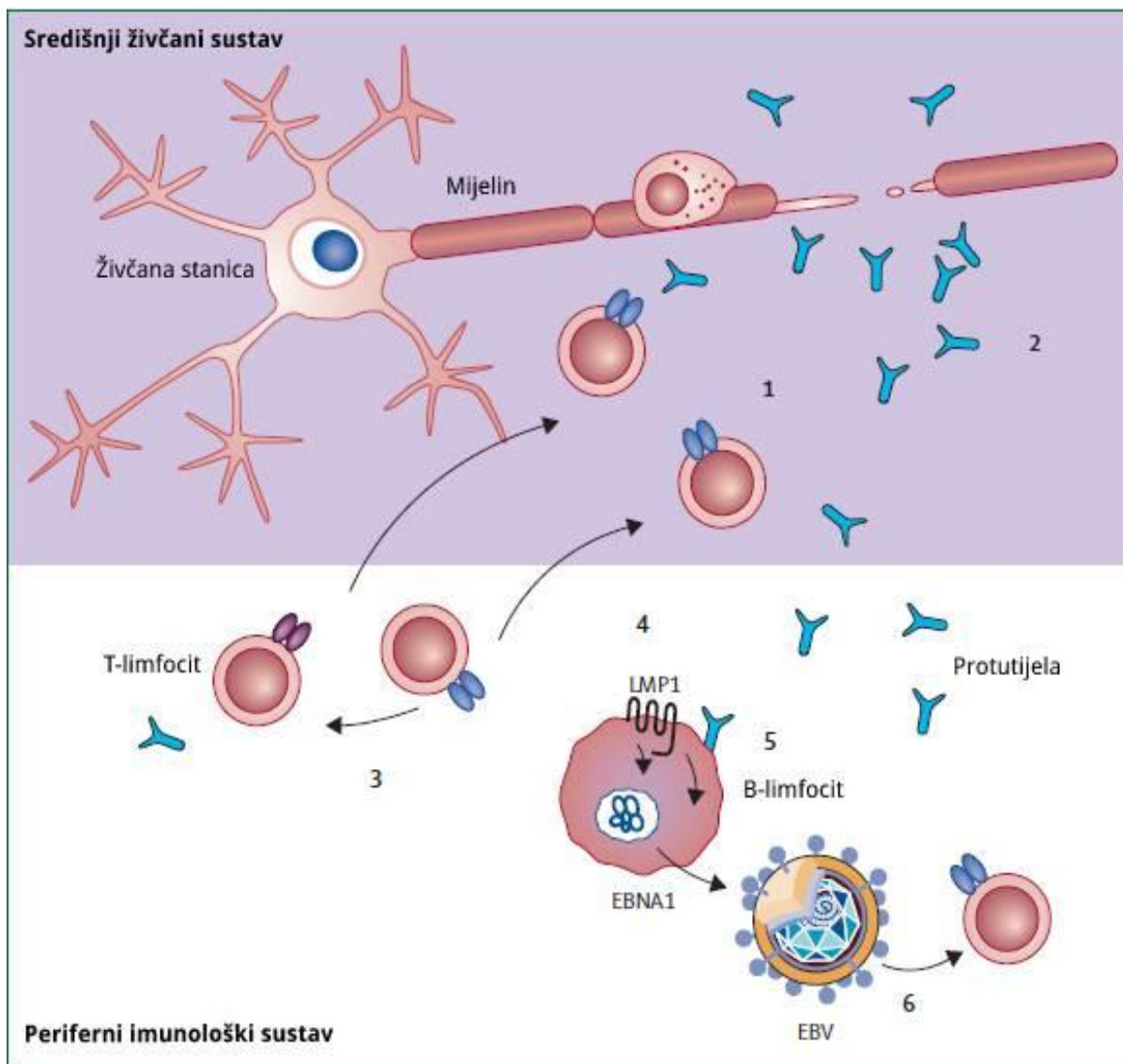
Epstein-Barr virus (EBV) proširen je po cijelom svijetu, najčešće se prenosi slinom asimptomatske osobe, a primonfekcija se u većine klinički očituje kao infektivna mononukleoza. Ciljna stanica i mjesto latencije su limfociti B, u koje virus ulazi vežući se za receptor CD21. U fazi latentne infekcije u B-limfocitima dolazi do transkripcije latentnih gena EBNA (engl. *Epstein-Barr nuclear antigen*, EBNA 1-6) i LMP (engl. *latent membrane protein* LMP 1,2) (15).

Neurološke komplikacije infekcije Epstein-Barr virusom (EBV) najčešće se očituju kao encefalitis ili meningoencefalitis, a rjeđe dovodi do demijelinizacije SŽS-a s manifestacijama akutnog transverzalnog mijelitisa, ADEM-a (77) i Weston Hurst sindroma (78).

EBV se povezuje s pojedinim autoimunskim bolestima poput sustavnog lupusa i reumatoidnog artritisa, ali i MS, pošto takve osobe često imaju visok titar protutijela na latentne EBV antigene, uglavnom EBNA. U osoba oboljelih od MS u likvoru su pronađen oligoklonalni IgG imunoglobulini koji su reaktivni s peptidima latentnih EBV proteina (15).

Brojna su istraživanja zabilježila veću seroprevalenciju anti-EBNA IgG i anti-VCA IgG protutijela u MS slučajeva spram njihovih kontrola, a *Almohmeed i sur.* su svojom metaanalizom provedenih istraživanja utvrdili statistički značajni OR, a za oba protutijela je iznosio 4.5 u statistički značajnom 95 % CI i $p < 0,00001$ (79). *Abrahamyan i sur.* su istraživanjem EBV seroprevalencije među velikom kohortom ispitanika sa novodijagnosticiranom MS utvrdili 100 % seropozitivnost na EBV (80), a sve navedeno upućuje na veliku ulogu infekcije EBV-om u oboljelih od multiple skleroze.

Giovannoni i sur. predlažu tri moguća scenarija o tome kako EBV posreduje autoimunost u MS, koje su prikazali slikom (81).



Slika 4. Potencijalni mehanizmi EBV-om posredovane autoimunosti u MS.

EBNA1-specifične T stanice (1) ili protutijela (2) križno reagiraju sa SŽS autoantigenima i napadaju mijelinsku ovojnicu aksona. Alternativno, EBNA-1 specifične T stanice potpomažu mijelin specifične T stanice putem citokina (3). Latentni EBV antigeni potpomažu preživljavanje autoreaktivnih B limfocita (4) ili se B-limfociti aktiviraju autoantigenima koji iniciraju viralnu replikaciju (5) te time povećavaju odgovor EBV specifičnih T limfocita (6). T stanični receptori EBNA1 specifičnih T stanica su plave boje, a receptori mijelin specifičnih T stanica ljubičaste. Strelice označavaju interakciju citokinima (npr. korak 3), interakciju među stanicama (npr. korak 6) ili put migracije (npr. od perifernog imunološkog sustava do SŽS). EBV=Epstein-Barr virus, EBNA1=Epstein-Barr nuclear antigen 1, LMP1=latent membrane protein 1. Modificirano prema: (81).

6.7. HEPATITIS VIRUSI

Infekcija virusom hepatitisa C (HCV) povezuje se sa širokim spektrom ekstrahepatičnih manifestacija bolesti. Za njih se smatra da su povezane s limfotropizmom HCV-a, uslijed kojeg dolazi do brojnih imunskih poremećaja, poliklonske proliferacije limfocita B uz intenzivnu produkciju različitih autoprotutijela, krioglobulina i drugih imunoglobulina, koji mogu uzrokovati oštećenja različitih organa (15). Takav imunološki poremećaj prouzrokovan infekcijom HCV-om smatra se da dovodi do pojave ADEM-a, koji je u literaturi opisan kao komplikacija hepatitisa C (82).

Također, opisani su slučajevi ADEM-a nastalog kao neurološka komplikacija infekcije virusom hepatitisa A (83) i hepatitisa B (84).

6.8. HERPES SIMPLEX VIRUS

Razlikujemo dva tipa *herpes simplex virusa* (HSV) : HSV-1 i HSV-2, koji osim orofacijalne i genitalne infekcije uzrokuju i infekcije SŽS. Najčešći uzročnik teškog virusnog encefalitisa u djece i odraslih je HSV-1, a osim virusnog encefalitisa uzrokuje i Bellovu paralizu. HSV-2 može uzrokovati aseptični meningitis te tzv. benigni rekurirajući limfocitni meningitis uslijed rekurirajućih infekcija (15).

Demijelinizacijske komplikacije SŽS-a uzrokovane infekcijom HSV-1 uključuju ADEM (85) i Weston Hurst sindrom (86). Infekcija HSV-2-om može rijetko dovesti do transverzalnog mijelitisa, najčešće u torakolumbalnoj regiji, uslijed reaktivacije virusa koji je prethodno bio latentan u stražnjim spinalnim ganglijima (87). Patohistološki nalaz biopsije kralježnične moždine u području transverzalnog mijelitisa uzrokovanog HSV-2-om pokazuje, osim područja nekroze prednjeg roga i stražnjih živčanih puteva, mnogobrojna demijelinizirana područja bijele tvari (88).

Uočeni potencijal HSV-a da izazove demijelinizaciju SŽS-a potaknuo je mnoga istraživanja da utvrde odnos između infekcije HSV-om i MS. Takva istraživanja su u MS/CIS slučajeva i njihovih kontrola, infekciju HSV-om dokazivali prevalencijom IgG protutijela protiv HSV-1 i HSV-2 ili prisustvom DNA HSV-1 i HSV-2 u biološkim uzorcima ispitanika, a *Xu i sur.* su koristeći rezultate istraživanja proveli metaanalizu. Rezultati njihove metaanalize pokazali su statistički značajnu razliku u seroprevalenciji IgG protutijela protiv HSV-2 (OR=1.746, 95% CI 1.410-2.206, p=0.000) između MS/CIS slučajeva i njihovih kontrola. Nije pronađena statistički značajna razlika u seroprevalenciji IgG protutijela protiv HSV-1, ali ni prevalencije HSV-1 DNA i HSV-2 DNA u uzorcima likvora i PBMC-a između slučajeva i kontrola. Međutim analizom podgrupa uočena je heterogenost ispitanika prema dobi, te je promjenom metode obrade rezultata u dobne skupine, uočena statistički značajno veća seroprevalencija IgG protutijela protiv HSV-1 u pedijatrijskih MS/CIS slučajeva (OR=1.488, 95% CI 1.130-1.959, p = 0.005) u usporedbi s njihovim kontrolama, ali ne i među odraslim ispitanicima. Iz rezultata svoje metaanalize, *Xu i sur.* su zaključili da prethodna infekcija HSV-1-om može imati ulogu u razvoju MS/CIS u djece, ali ne i u odraslih, dok prethodna infekcija HSV-2-om potencijalno inicira MS/CIS neovisno o dobi (89).

6.9. HUMANI HERPESVIRUS 6

Humani herpes virus 6 (HHV-6) se na osnovi razlika u virusnom genomu i biologiji dijeli na dvije varijante: HHV-6A i HHV-6B. HHV-6A mnogo je neurotropnija i neurovirulentnija varijanta. Obje varijante inficiraju limfocite T u kojima izazivaju kroničnu latentnu infekciju. Najveći broj infekcija dogodi se tijekom najranijeg djetinjstva, a tada ih je 90 % praćeno kliničkim simptomima bolesti poznate kao šesta bolest (*exanthema subitum*). U odraslih primoinfekcija je rijetkost, a tada se može prezentirati sindromom infektivne mononukleoze (15).

Moguća uloga HHV-6 virusa u etiopatogenezi MS prvi puta je definirana istraživanjem *Challoner i sur.* Oni su istraživali prisutnost HHV-6 antigena u uzorcima mozga oboljelih od MS i njihovih kontrola na način da su imunohistokemijski sa monoklonalnim protutijelima na HHV-6 virion protein 101K i protein p41 ispitivali ekspresiju HHV-6 u uzorcima mozga ispitanika. Time su uočili imunohistokemijsko bojenje jezgara oligodendrocita u oboljelih od MS, ali ne i u njihovih kontrola. Također, nuklearno bojanje oligodendrocita bilo je češće prisutno u području demijelinizacijskih plakova nego u području nezahvaćene bijele tvari mozga u MS slučajeva, a sve navedeno sugerira da je HHV-6 virus povezan sa karakterističnim patološkim lezijama MS (90).

Brojna „case control“ istraživanja o povezanosti infekcije HHV-6 i MS su provedena proučavanjem HHV-6 seropozitiviteta ili detekcije HHV-6 DNA u serumu ispitanika, a *Pormohammad i sur.* su rezultatima svoje metaanalize utvrdili značajnu povezanost između MS i HHV-6 infekcije. Za studije koje su detekcijom DNA dokazivali infekciju, metaanalizom je utvrđen OR 6.7 (95% CI 4.8-8.6, $p < 0,00001$), a za serološke studije OR je iznosio 8.3 (95% CI 3-24.07, $p < 0.00001$) (91).

6.10. HUMANI T-LIMFOTROPNI VIRUS

Humani T-limfotropni virus 1 (HTLV-1) je retrovirus koji je uzročnik T-stanične leukemije/limfoma u odraslih i tropske spastične parapareze (23).

6.10.1. TROPSKA SPASTIČNA PARAPAREZA

Tropska spastična parapareza (TSP), također zvana mijelopatija povezana sa HTLV-1 (HAM, engl. *HTLV-1-associated myelopathy*), demijelinizacijska je bolest SŽS-a koja se češće pojavljuje u žena inficiranih HTLV-1-om u endemskim područjima zaraze, a klinički često podsjeća na MS (23).

6.10.1.1. KLINIČKA SLIKA

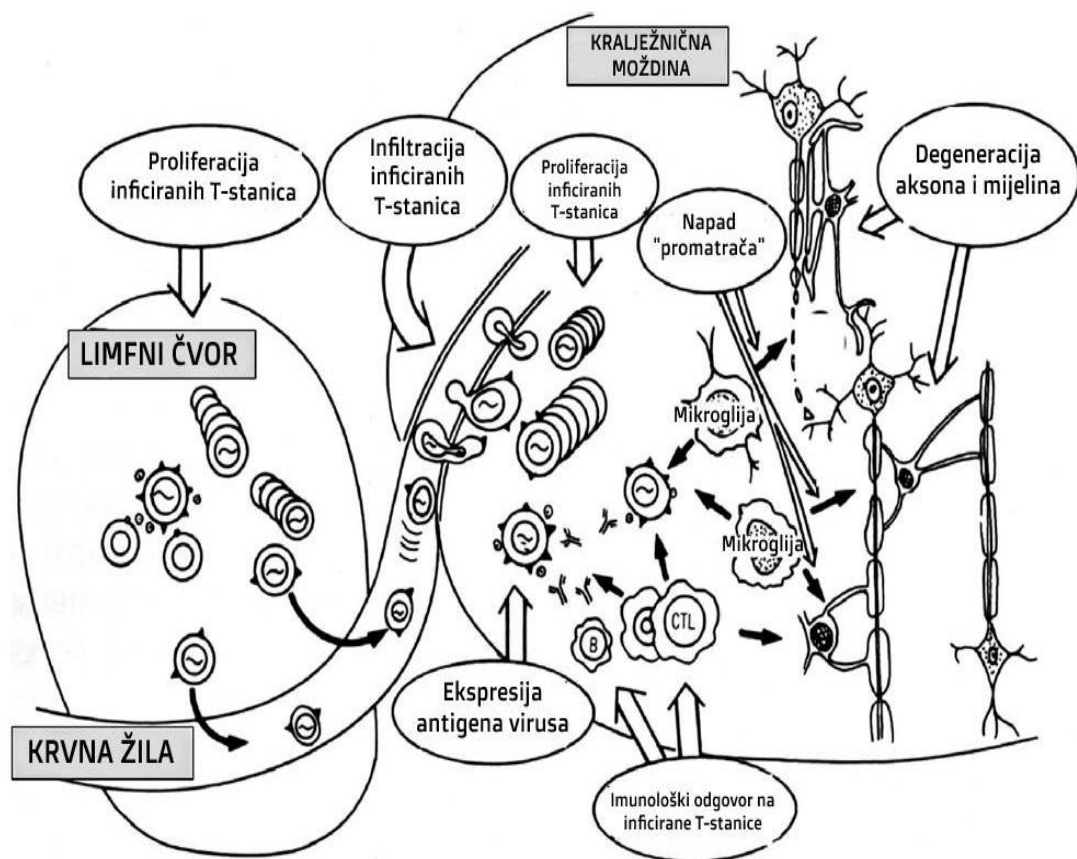
Bolest je sporo progresivna, a simptomi uključuju slabost i/ili ukočenost jedne ili obje noge, bol u leđima i urinarnu inkontinenciju. Oboljeli se najčešće prezentiraju spastičnom paraparezom ili paraplegijom sa hiperrefleksijom, klonusom gležnja i ekstenzornim plantarnim odgovorom (23).

6.10.1.2. DIJAGNOSTIKA

MR pokazuje demijelinizacijske lezije bijele tvari mozga i torakalnog dijela kralježnične moždine. Patološki nalaz kralježnične moždine pokazuje simetričnu demijelinizacijsku degeneraciju lateralnih kolumni, uključujući kortikospinalne puteve, a u nekim slučajevima i demijelinizaciju stražnjih kolumni. Na patohistološkom nalazu uočavaju se CD8+ T-limfociti u parenhimu kralježnične moždine sa gubitkom mijelina. Dijagnoza se uspostavlja detekcijom protutijela na HTLV-1 u serumu, ali i u likvoru gdje je obično veći titar nego u krvi (23).

6.10.1.3. LIJEČENJE

Antiretroviralni lijekovi se nisu pokazali učinkovitima u liječenju TPS, a pošto je riječ o imunološki posredovanoj bolesti, ona se liječi kortikosteroidima uz fizikalnu terapiju i rehabilitaciju. Bolest ima lošu prognozu i karakter sporoprogresivne mijelopatije, trećina pacijenata su nepokretna unutar 10 godina od postavljene dijagnoze, a preostali ne mogu hodati bez pomagala (23).



Slika 5. Patofiziološki mehanizam kojim HTLV-1 uzrokuje HAM/TSP. Modificirano prema: (92).

6.11. INFLUENZA VIRUSI

Influenca ili gripa respiratorna je infektivna bolest koju uzrokuju virusi influence A, B i C. Virusi influence nisu stabilni već stalno mijenjaju svoja antigenska svojstva zbog mutacija, a time nastaju promjene: antigensko skretanje (manje promjene koje se događaju često, svake 2-3 godine) i antigenska izmjena (veće promjene koje su rjeđe te nastaju u prosjeku svakih 10 godina). Te su antigenske promjene osobito učestale i važne za virus influence A (poglavito antigenska izmjena), čime se objašnjava njegova jača virulencija, sposobnost izazivanja pandemija pri korjenitim promjenama i teža klinička slika u mlađoj životnoj dobi s čestim komplikacijama, pa tako i neurološkim (15).

Demijelinizacijske bolesti središnjeg živčanog sustava koje se susreću kao neurološke komplikacije infekcije virusom influence A su ADEM (93), Weston Hurst sindrom (94) i transverzalni mijelitis, a češće se pojavljuju u djece nego u odraslih (15).

Oikonen i sur. svojim istraživanjem su uočili da je učestalost relapsa u oboljelih od MS vremenski povezana sa razdobljem sezone gripe (95), a *Blackmore i sur.* dokazali su da virus influence A uzrokuje EAE u miša (96). Rezultati njihova istraživanja govore u prilog tome da virusi influence imaju važnu ulogu u pojavi relapsa, ali i uzrokovanju ADEM-a i MS.

6.12. JC VIRUS

John Cunningham (JC) virus je DNA papovavirus koji pripada porodici *Papovaviridae*, rodu *Polyomavirus*, a u imunosuprimiranih osoba uzrokuje progresivnu multifokalnu leukoencefalopatiju (15).

6.12.1. PROGRESIVNA MULTIFOKALNA LEUKOENCEFALOPATIJA

Progresivna multifokalna leukoencefalopatija (PML) je demijelinizacijska bolest središnjeg živčanog sustava uzrokovana JC virusom. PML je karakterizirana multifokalnim područjima demijelinizacije mozga koja su različite veličine i ne zahvaćaju kralježničnu moždinu niti vidne živce. Skoro svi oboljeli imaju podležću imunosupresivnu bolest ili primaju imunomodulatornu terapiju. Prema posljednjim studijama, najčešća imunosupresivna stanja koja se povezuju sa razvitkom PML-a su AIDS (80%), hematološki maligniteti (13%), transplantacija organa (5%) i kronične upalne bolesti (2%). Procjenjuje se da do 5% oboljelih od AIDS-a će razviti PML. PML je zabilježen u više od 700 prikaza slučaja oboljelih od multiple skleroze koji su bili liječeni natalizumabom, a procijenjeni rizik u toj skupini pacijenata je 4.2 na 1000 (23). Upalni oblik PML-a (PML-IRIS) relativno je čest i nastaje u kontekstu imunorekonstruktivnog sindroma (IRIS) zbog oporavka imunostog sustava uslijed liječenja HIV-a antiretrovirusnim lijekovima (15) ili ukidanja terapije natalizumabom u oboljelih od MS (23). PML-IRIS očituje se paradoksnim pogoršanjem neuroloških simptoma nakon početka

liječenja/diskontinuiteta terapije, a nalaz MR-a mozga pokazuje pogoršanje već postojećih lezija (15) kao i pojavu novih lezija (23).

6.12.1.1.PATOGENEZA

Oko 70 % ljudi u općoj populaciji ima protutijela na JC virus, međutim on se nakon primarne infekcije nalazi u latentnom obliku u ekstraneuralnim tkivima (limforetikularno tkivo, koštana srž, bubreg) te u imunokompetentnih osoba ne dovodi do bolesti. Uslijed imunosupresije virus se aktivira, hematogeno diseminira i prolaskom krvno-moždane barijere dopire u SŽS. U SŽS on zaražava oligodendrocite te litičkom infekcijom dovodi do demijelinizacije i nastupa PML (15). Patohistološki oligodendrociti su uvećani, a jezgra sadržava virusne inkluzije JC virusa (23).

6.12.1.2.KLINIČKA SLIKA

Bolest se klinički očituje klasičnim trijasom: hemipareza, ispad vidnog polja i kognitivna disfunkcija, ali i nestabilnosti u hodu i poremećajem koordinacije. Svijest (budnost) je dugo očuvana, a tjelesna temperatura nije povišena (15). Oboljeli se najčešće prezentiraju sa deficitom vida (45%), tipično homonimnom hemianopsijom, kognitivnom disfunkcijom (38%) (demencija, konfuzija, promjena osobnosti), motoričkom slabosti ekstremiteta (hemipareza, monopareza) i ataksijom. Konvulzije se pojavljuju u oko 20% oboljelih ukoliko se lezije nalaze blizu korteksa mozga (23).

6.12.1.3.DIJAGNOSTIKA

Nalaz MR-a mozga u oboljelih od PML pokazuje multifokalne nepravilne demijelinizacijske lezije bijele tvari lokalizirane periventrikularno, subkortikalno, u semiovalnom centru, u parijetookcipitalnoj regiji i malom mozgu, bez popratnog edema ili pomaka moždanih struktura. U pacijenata koji razviju PML-IRIS nalaze se prstenaste lezije katkad praćene edemom. Nalaz likvora je obično uredan, nekad pokazuje blago povišene proteine, a pleocitoza je prisutna u manje od 25 % slučajeva. JC virus se PCR metodom može dokazati u likvoru, a uz nalaz MR-a koji pokazuje demijelinizacijske lezije tipične za PML, dovoljan je za dijagnozu zbog visoke specifičnosti testa (92-100%). Serološka testiranja nisu korisna zbog visoke seroprevalencije u općoj populaciji, a konačna dijagnoza se može postaviti i biopsijom mozga (15,23).

6.12.1.4.LIJEČENJE

Ne postoji učinkovita terapija za liječenje PML. Opisani su prikazi slučaja koji ukazuju na potencijalnu korist od terapije mirtazapinom, antagonistom serotoninskih 5HT_{2α} receptora, za kojeg se smatra da sprječava vezanje JC virusa na svoj receptor na oligodendrocitima (23). Naime, istraživanja su pokazala da 5HT_{2α} receptori doprinose infekciji JC virusom time što olakšavaju ulazak virusa u oligodendrocite (97), te se u tome potencijalno krije učinkovitost mirtazapina u liječenju PML. Pojedina retrospektivna nekontrolirana istraživanja ukazuju na moguću korist od terapije interferonom- α , ali ni mirtazapin ni interferon- α nisu ispitani u radnomiziranom kontroliranom kliničkom pokusu kako bi se definitivno utvrdila njihova potencijalna korisnost. Brojni lijekovi poput meflokina, citarabina i cidofovira u

randomiziranim kontroliranim kliničkim studijama nisu pokazali učinkovitost. Pošto PML nastaje uslijed imunosupresije, danas se liječenje bazira na rekonstituciji imunokompetencije oboljelih zavisno od podležee bolesti koja je dovela do imunosupresije (npr. antiretrovirusno liječenje u HIV pacijenata). Ukoliko uslijed oporavka imunosnog sustava dođe do PML-IRIS, on se liječi intravenskim kortikosteroidima (23).

6.13. PARAINFLUENZA VIRUSI

Virusi parainfluence (PIV) česti su uzročnici respiratornih infekcija u svih dobnih skupina, ali se klinička slika i lokalizacija infekcije razlikuje u odraslih i djece. U odraslih češće su uzrokuju blage infekcije gornjih dišnih puteva, dok u djece zahvaćaju i donje dišne puteve te mogu uzrokovati i smrtni ishod (15).

Upravo su u djece opisani slučajevi ADEM-a (98) i Weston Hurst sindroma (99) nastalih u parainfektivnom periodu kao komplikacija infekcije PIV-om.

6.14. PARVOVIRUS B19

Parvovirus B19 najčešće uzrokuje infekcijski eritem („peta bolest“, megaleritem), benignu egzantemsku bolest u zdrave djece, a rijetko se povezuje s neurološkim manifestacijama (15).

Demijelinizacijske neurološke komplikacije SŽS-a koje se mogu pojaviti uslijed infekcije Parvovirusom B19 su transverzalni mijelitis i optički neuritis (100).

6.15. VARICELLA-ZOSTER VIRUS

Varicella-zoster virus (VZV) uzrokuje dvije različite bolesti koje su obilježene pojavom vezikuloznog osipa: vodene kozice i herpes zoster. Obje bolesti kao najčešću izvankožnu manifestaciju imaju zahvaćanje SŽS-a (15).

Od demijelinizacijskih komplikacija infekcije najčešći je mijelitis, koji se može pojaviti uslijed vodenih kozica i zoster, a u herpesu zosteru se može pojaviti i bez kožnih promjena, tzv. *sine herpette* (15). *Devinsky i sur.* su dokazali da infekcija neuroektodermalnih stanica VZV-om poglavito zahvaća oligodendrocite i povezana je sa fokalnom demijelinizacijom te da je to najvjerojatniji mehanizam VZV-om uzrokovanog mijelitisa (101). Mijelitis se može pojaviti i u imunosuprimiranih i imunokompetentnih, obično jedan do dva tjedna nakon pojave vezikuloznog osipa, ako je osip prisutan. Nalaz MR-a kralježnične moždine pokazuje hiperintenzivne lezije karakteristične za transverzalni mijelitis (102), ali može se pojaviti i LETM (103). U likvoru se može dokazati prisutnost VZV DNA i

protutijela prema VZV. U većine oboljelih nakon liječenja dolazi do kliničkog oporavka, međutim u nekih ostaje trajna slabost ekstremiteta (102).

U literaturi su opisani slučajevi optičkog neuritisa (104), NMOSD (103) i ADEM-a (6) nastalih uslijed primoinfekcije ili reaktivacije VZV.

Sotelo i sur. su proučavali ulogu VZV-a u egzacerbaciji kliničkog tijeka MS, tj. relapsa. Prisutnost VZV-a su dokazivali detekcijom DNA u likvoru i PBMC-u koji su dobiveni iz uzoraka krvi ispitanika oboljelih od MS. Neki ispitanici su u trenutku uzimanja bioloških uzoraka bili u akutnom relapsu, neki u remisiji, a ostali sa progresivnom MS. PCR-om su dokazali DNA VZV-a u likvoru čak 100 % ispitanika sa akutnim relapsom, 31 % sa remisijom i 83 % sa progresivnom MS. DNA VZV-a je pronađena u PBMC ispitanika u 90 % slučajeva sa akutnim relapsom, 19 % sa remisijom i 33 % u progresivnih slučajeva. Rezultati njihova istraživanja upućuju na važnu ulogu VZV-a u poticanju nastanka relapsa u oboljelih od MS, ali i na potencijalnu ulogu VZV-a u etiopatogenezi MS (105).

6.16. VIRUS HUMANE IMUNODEFICIJENCIJE

HIV (virus humane imunodeficijencije) pripada porodici humanih retrovirusa i uzročnik je sindroma stečene imunodeficijencije (AIDS, engl. *acquired immunodeficiency syndrome*). Neurološki poremećaji koji su uzrokovani HIV-om pojavljuju se tijekom svih faza infekcije HIV-om, a mogu biti uzrokovani upalnim, demijelinizacijskim ili degenerativnim promjenama u mozgu (15). Najteži oblik neurološkog poremećaja je demencija povezana sa HIV-om (HAD, engl. HIV-associated dementia) koja se još naziva HIV-om uzrokovana encefalopatija (23). Ona ima radiološka obilježja atrofije mozga i periventrikularne demijelinizacije (15).

Demijelinizacijske bolesti SŽS-a mogu se pojaviti u početnom stadiju infekcije HIV-om, kratko nakon serokonverzije kada je pacijent još uvijek imunokompetentan i ima značajan antiretroviralni odgovor (106).

Delgado i sur. su sustavnim pregledom literature utvrdili da se demijelinizacijske neurološke promjene povezane s HIV infekcijom klinički i radiološki manifestiraju kao bolest nalik na MS, NMO i ADEM. Među slučajevima oboljelima od demijelinizacije SŽS-a uslijed infekcije HIV-om, najčešći simptom je optički neuritis (68%), uglavnom bilateralan, a potom transverzalni mijelitis (67%). Oligoklonalne vrpce pozitivne su u 60 % slučajeva, a MR mozga i kralježničke moždine u svih pokazuje demijelinizacijske promjene SŽS. U oko 50% slučajeva infekcija HIV-om dijagnosticirana je prilikom inicijalne obrade neurološke bolesti, a ostatku nekoliko mjeseci kasnije. Većina oboljelih imala je dobar odgovor na kombinaciju steroidne terapije i antiretroviralnih lijekova (106).

Istraživanje *Trujillo i sur.* pokazalo je postojanje molekularne mimikrije između HIV proteina i proteina ljudskog mozga. Uočili su da monoklonalno protutijelo protiv peptida V3 omče HIV glikoproteina (gp

120) reagira sa tri proteina ljudskog mozga (HBP, engl. *human brain protein*) te time dokazali da peptid HIV-a dijeli epitop sa HBP. Dokazana sposobnost HIV-a da posredno stvara križno-reaktivna protutijela koja dovode do autoimunih reakcija u SŽS-u, potencijalni je patofiziološki mehanizam demijelinizacijskih bolesti uzrokovanih HIV-om (107).

6.17. VIRUSI OSPICA, ZAUŠNJAKA I RUBEOLE

Incidencija parainfektivnih/postinfektivnih ADEM-a nastalih zbog infekcije virusima ospica, zaušnjaka i rubeole se dramatično promijenila, odnosno smanjila, tijekom posljednjih desetljeća zbog uvođenja efikasnog živog atenuiranog cjepiva protiv sva tri virusa. Međutim, od ADEM-a uzrokovanih cjepivom, najveći udio čini ADEM nastao poslije cijepljenja trovalentnim živim atenuiranim cjepivom protiv ospica, zaušnjaka i rubeole (MMR, engl. *measles, mumps, rubella*) (108). MMR cjepivo u SAD-u je odobreno 1975., a prije toga koristila su se monovalentna živa atenuirana cjepiva protiv sva tri virusa (109).

Rijetka, ali ozbiljna komplikacija ospica je ADEM koji se pojavljuje u 1 na 1000 slučajeva, uglavnom u starije djece i odraslih, unutar dva tjedna od pojave ospica i karakteriziran je vrućicom, konvulzijama, i brojnim drugim neurološkim simptomima. Prisutnost demijelinizacijskih lezija periventrikularno i imunološkog odgovora na mijelin bazični protein (MBP) te odsutnost virusa ospica u likvoru upućuje na to da se radi o autoimunom poremećaju koji je nastao kao komplikacija infekcije virusom ospica (23). U prošlosti ADEM uzrokovan virusom ospica imao je jako lošu prognozu sa smrtnošću od 25 % i trajnim neurološkim posljedicama u 35 % slučajeva, incidencija je bila 100/100 000 oboljelih (1 na 1000), a danas je zbog cijepljenja rijedak te je prognoza bolja zbog upotrebe kortikosteroida (108). U periodu primjene monovalentnog cjepiva protiv ospica, incidencija ADEM-a je iznosila 0.1/100 000 među cijepljenima, što je značajno manja nego učestalost ADEM-a kao komplikacije primoinfekcije virusom ospica (109).

Zaušnjaci (mumps, epidemijski parotitis) mogu dovesti do demijelinizacijskih neuroloških komplikacija, a to je transverzalni mijelitis u parainfektivnom periodu infekcije i Bickerstaff encefalitis. Učestalost ADEM-a nastalog poslije cijepljenja protiv virusa zaušnjaka je 0.6-1.4/100 000 (109).

Infekcija virusom rubeole se u 1/10 000 do 1/20 000 oboljelih komplicira ADEM-om, a zabilježeni su rijetki slučajevi transverzalnog mijelitisa i optičkog neuritisa nastalih poslije cijepljenja protiv rubeole (109).

Zaključno, demijelinizacijske bolesti SŽS-a pojavljuju se i uslijed infekcije virusima MMR, ali i nakon cijepljenja protiv istih uzročnika, međutim incidencija tih komplikacija je značajno niža u cijepljenih nego oboljelih od infekcije.

6.17.1. SUBAKUTNI SKLEROZIRAJUĆI PANENCEFALITIS

Subakutni sklerozirajući panencefalitis (SSPE) je rijetka, kronična, progresivno-degenerativna demijelinizacijska bolest SŽS-a s letalnim ishodom, povezana sa kroničnom infekcijom mozga virusom ospica. Učestalost obolijevanja od SSPE je 1 na 100.000-500.000 među oboljelima od ospica, a češća je u muške djece. U SAD-u godišnje se prijavi 5 slučajeva SSPE, a incidencija se dramatično smanjila od uvođenja cjepiva protiv ospica. Većina oboljelih ospice preboli prije 2. godine života, a nakon primoinfekcije slijedi period latencije od 6-8 godina do razvoja progresivnih neuroloških simptoma SSPE-a. U trenutku dijagnoze 85 % oboljelih je dobi između 5 i 15 godina (15,23).

6.17.1.1.KLINIČKA SLIKA

Prve manifestacije bolesti su loš uspjeh u školi te poremećaji osobnosti i raspoloženja. Tipični znakovi infekcije SŽS-a poput vrućice i glavobolje su odsutni. Kako bolest napreduje, dolazi do progresivnih intelektualnih teškoća, parcijalnih i generaliziranih konvulzija, mioklonusa, ataksije i poremećaja vida. U kasnom stadiju bolesti oboljeli su nekontaktibilni, tetraplegični sa spazmom mišića i hiperaktivnim tetivnim refleksima (23).

6.17.1.2.DIJAGNOSTIKA

MR mozga je u ranom stadiju bolesti često uredan, a kako bolest napreduje, pojavljuje se sve više demijelinizacijskih lezija bijele tvari u moždanim hemisferama i moždanom deblu. U likvoru može biti prisutno umjereno povišenje ukupnih bjelančevina sa povišenim IgG (>20% ukupnih proteina). Oboljeli imaju visoke titrove specifičnih protutijela u serumu i likvoru te pozitivne oligoklonalne vrpce. EEG nalaz također je specifičan za SSPE. Virus ospica može se kultivirati iz uzoraka mozga oboljelih od SSPE, a virusni antigeni i genom se mogu detektirati imunohistokemijski i PCR-om, a sve navedeno je dokaz direktne invazije virusa u SŽS (23).

6.17.1.3.LIJEČENJE

Ne postoji definitivna terapija namijenjena liječenju SSPE. Liječenje izoprinozinom, samim ili u kombinaciji sa intratekalnom ili intraventrikularnom primjenom interferona- α , je dovelo do produljenja preživljenja i kliničkog poboljšanja u nekih pacijenata, ali objektivna korisnost takvog liječenja nije ispitana randomiziranim kontroliranim kliničkim studijama (23).

6.18. ZIKA VIRUS

Groznica uzrokovana virusom Zika privukla je pozornost 2015. godine kada je povezana sa kongenitalnom mikrocefalijom novorođenčadi u Brazilu te ju je tada Svjetska zdravstvena organizacija proglasila pandemijom. Virus Zika prenosi komarac (*Aedes*) te je prisutan u ekvatorijalnom pojasu Afrike, jugoistočnoj Aziji, Mikroneziji i Polineziji, a od 2015. godine i u Srednjoj i Južnoj Americi. Zika groznica sa simptomima vrućice, osipa i artralgijske očituje se tek u 20 % zaraženih, a povezuje se s mnogobrojnim neurološkim komplikacijama nastalima uslijed infekcije: kongenitalna mikrocefalija, GBS, mijelitis i meningoencefalitis (15) te nerijetko može imitirati MS i ostale primarne demijelinizacijske bolesti SŽS-a (110).

Tijekom epidemije u Brazilu brojni slučajevi akutnog transverzalnog mijelitisa, optičkog neuritisa, NMOSD i ADEM-a nastalih kao komplikacija u oboljelih od groznice Zika, naveli su *França i sur.* da istraživanjem pokušaju dokazati molekularnu mimikriju između antigena Zika virusa i antigena ljudskog SŽS-a. Bioinformatičkim pristupom utvrdili su homologiju u sekvencama NS5 antigena Zika virusa i ljudskog PLP-a, proteina mijelinske ovojnice, sa 83 % identičnog slijeda aminokiselina. Analiza 3D strukture NS5 antigena Zika virusa i PLP proteina pokazala je da oba proteina imaju sličnu konformaciju u obliku alfa zavojnice. Rezultati njihovog istraživanja upućuju na to da molekularna mimikrija je patofiziološki mehanizam kojim Zika virus posredno putem imunološkog sustava dovodi do širokog spektra demijelinizacijskih bolesti SŽS-a (110).

Schultz i sur. su na animalnim modelima dokazali da Zika virus dovodi do demijelinizacije i oštećenja aksona. Za istraživanje su koristili mijelinizirane kulture stanice SŽS-a dobivene iz kralježnične moždine miša. Takve kulture sadržavaju živčane stanice, mikrogliju, astrocite, oligodendrocite, progenitorne stanice oligodendrocita i gustu mrežu mijeliniziranih aksona. Te kulture stanica inficirali su Zika virusom te ih vremenski pratili. Imunofluorescentnim metodama uočili su da Zika virus inicijalno inficira oligodendrocite uslijed čega dolazi do demijelinizacije i oštećenja aksona (111).

7. PARAZITI

7.1. PLASMODIUM SPECIES

Najčešća neurološka manifestacija malarije, bolesti koju uzrokuju paraziti *Plasmodium spp.*, je cerebralna malarija uzrokovana teškom infekcijom *P. falciparum* sa obilježjima difuzne encefalopatije, zakočenosti šije, fotofobije i kome (15), a opisani su i slučajevi ADEM-a nastalog kao komplikacija infekcije *P. vivax* (112) i *P. falciparum* (113).

Postmalarijski neurološki sindrom (PMNS) su prvi puta opisali *Nguyen i sur.* kao zasebni entitet koji se pojavljuje u obliku prolaznog neurološkog sindroma nakon oporavka od teške malarije uzrokovane *P. falciparum* (114). PMNS karakterizira nagli početak neuroloških simptoma sa MR znakovima periventrikularnih, supraventrikularnih i cerebelarnih hiperintenzivnih lezija koje sugeriraju demijelinizacijske promjene (115), a pojavljuju se u pacijenata bez parazitemije nekoliko dana do tjedana nakon uspješno izliječene infekcije *P. falciparum* (114). *Schnorf i sur.* klasificirali su PMNS u tri podtipa prema kliničkoj slici: 1) blaga i lokalizirana encefalopatija obilježena izoliranom cerebelarnom ataksijom ili posturalnim tremorom, 2) difuzna, ali blaga, encefalopatična forma karakterizirana akutnom konfuzijom ili epileptičkim napadima, 3) teška encefalopatija sa simptomima motoričke afazije, generaliziranog mioklonusa, posturalnog tremora i cerebelarne ataksije, koja odgovara na kortikosteroide i oponaša ADEM (115). Incidencija PMNS među oboljelima od infekcije *P. falciparum* iznosi 1-2 na 1000, a češće se pojavljuje među liječenima oralnim meflokinom nakon parenteralne terapije te ga stoga treba izbjegavati poslije liječenja malarije (114). PMNS i ADEM imaju mnogobrojne sličnosti kao što su multifokalni neurološki deficiti praćeni tipičnim demijelinizacijskim promjenama na MR-u, period latencije od simptomatske infekcije i razvitka neuroloških simptoma, dobar odgovor na kortikosteroide i povoljna prognoza za pacijente (115).

7.2. TOXOCARA SPECIES

Klinički spektar neurotoksokarijaze obuhvaća meningitis, encefalitis, poremećaje sna i psihičke poremećaje (15), a opisani su slučajevi transverzalnog mijelitisa (116), kliničke manifestacije neurotoksokarijaze nalik na ADEM (117) i NMOSD (118).

Marx i sur. prikazali su slučaj dvogodišnje djevojčice koja se prezentirala sa ataktičnim hodom, disartrijom, nistagmusom, hiperrefleksijom donjih ekstremiteta, nuhalnom rigidnošću i Brudzinski znakom. Analiza likvora pokazala je pleocitozu sa predominacijom limfocita, a nalaz MR-a pokazao je demijelinizacijske promjene sugestivne za ADEM. Međutim, dokazana je prisutnost protutijela na *T. canis* i u krvi i u likvoru, eozinofilija te epidemiološko-anamnestički bliski kontakt sa psom te je utvrđeno da se radi o neurotoksokarijazi s kliničkom i radiološkom prezentacijom nalik na ADEM (117).

Kambe i sur. prvi su opisali slučaj NMOSD povezanog s infekcijom *T. canis*, a riječ je bilo o 53-godišnjoj ženi koja se prezentirala poremećajima osjeta i motorike donjih udova. Tjedan dana prije imala je epizodu optičkog neuritisa. U krvi je bila prisutna eozinofilija i pozitivna anti-AQP4 protutijela, a MR kralježnične moždine pokazao je hiperintenzitete po tipu LETM-a. Usljed liječenja kortikosteroidima i plazmaferezom došlo je do kratkotrajnog poboljšanja. Nakon prekida plazmafereze neurološki status se pogoršao te je tada obrađena na infekciju *T. canis* zbog eozinofilije te činjenice da je mjesec dana prije simptoma pojela sirovu govedu jetru. Serologija na *T. canis* je bila pozitivna te je nakon liječenja albendazolom došlo do povlačenja bolesti (118).

7.3. TOXOPLASMA GONDII

Toksoplazmoza jedna je od najraširenijih zoonoza uzrokovana protozomom *Toxoplasma gondii*, a pojavljuje se kao stečena ili kongenitalna infekcija. U imunokompetentnih osoba najčešće ostane latentna, a samo u 10-20 % inficiranih se razvije bolest, i to najčešće u obliku limfadenopatije, a rijetko dovodi do hepatitisa, miokarditisa, pneumonitisa i meningoencefalitisa (15).

Aksoy i sur. u svom prikazu slučaja opisali su desetogodišnjeg dječaka koji se prezentirao sa nuhalnom rigidnošću, paraparezom, urinarnom inkontinencijom te senzornim ispadima u neurološkom statusu bez poremećaja svijesti. Nalazi MR-a mozga i kralježnične moždine pokazali su demijelinizacijske promjene u mozgu te prisutnost transverznog mijelitisa, a analizom likvora utvrđena je pleocitoza s limfocitozom i negativnim oligoklonalnim vrpčama, te je na temelju navedenog postavljena dijagnoza ADEM-a. Serologija na uobičajene uzročnike ADEM-a bila je negativna, no daljnjim traženjem poveznice između infektivnog uzročnika i nastale neurološke komplikacije, pronađena je prisutnost IgM i IgG protutijela na *T. gondii*, bez prisutnosti istih u likvoru. Analizom avidnosti i kretanja razine titra protutijela tijekom dva mjeseca procijenili su da je infekcija nastupila 3-4 mjeseca prije neuroloških simptoma, a upravo zato što je infekcija *T. gondii* u imunokompetentnih osoba uglavnom asimptomatska, istaknuli su važnost skrininga djece s ADEM-om na infekciju *T. gondii*, pogotovo u endemskim područjima zaraze (119).

8. ZAKLJUČAK

Demijelinizacijske bolesti nastale uslijed direktne infekcije SŽS-a patogenom viđaju se u oboljelih od progresivne multifokalne leukoencefalopatije, tropske spastične parapareze, subakutnog sklerozirajućeg panencefalitisa, neuroborelioze, neurosifilisa, neurobruceloze, neuroleptospiroze i mnogih drugih infekcija. Zbog toga se infektivni uzročnici uvijek trebaju razmotriti u diferencijalnoj dijagnozi demijelinizacijskih promjena SŽS-a jer često mogu imitirati primarne demijelinizacijske bolesti koje zahtijevaju drugačiji terapijski pristup. Samo pravovremena i točna dijagnoza može odrediti ispravan način liječenja s najpovoljnijim ishodom po zdravlje pacijenta, a njome se ujedno izbjegava primjena nepotrebnih lijekova koji mogu dovesti do neželjenih nuspojava i pogoršanja tijeka bolesti uslijed neispravnog liječenja.

S druge strane, brojni infektivni uzročnici putem imunoloških mehanizama, najčešće molekularnom mimikrijom, dovode do demijelinizacijskih bolesti i tako stvaraju poveznicu prema primarnim demijelinizacijskim bolestima SŽS-a gdje se također smatraju bitnim etiopatogenetskim čimbenicima, a sve navedeno govori u prilog važnosti mikrobiološkog okoliša u nastanku autoimunih bolesti kao što su to primarne demijelinizacijske bolesti SŽS-a.

9. ZAHVALE

Zahvaljujem svojoj mentorici prof.dr.sc. Adriani Vince, dr.med., na stručnom vodstvu tijekom pisanja ovoga rada.

Hvala Medicinskom fakultetu Sveučilišta u Zagrebu, svim profesorima i nastavnicima koji su pomogli u oblikovanju mojeg stručnog znanja i naučili me da razmišljam kao doktor te ostalom osoblju koje mi je olakšalo učenje i stvorilo ugodnu atmosferu.

Zahvaljujem dragom Bogu, svojoj obitelji, prijateljima i kolegama na ljubavi i potpori koju su mi pružali tijekom cijelog studija, a posebice svojim roditeljima koji su mi bili neizmjerena i najveća podrška, pogotovo u teškim trenucima. Bez vas ovo ne bi bilo moguće i dio ove diplome pripada i vama.

10. LITERATURA

1. Brinar V. Demijelinizacijske bolesti središnjeg živčanog sustava. U: Brinar V, Hajnšek S, Malojčić B, Habek M i sur., ur. Neurologija za medicinare. Zagreb: Medicinska naklada; 2009. Str. 302-337.
2. Ropper AH, Samuels MA. Multiple Sclerosis and Other Inflammatory demyelinating Diseases. U: Ropper AH, Samuels MA, ur. Adams & Victor's Principles of Neurology, 10e. New York: McGraw-Hill; 2014. Str. 915-945.
3. Pirko I, Noseworthy JH. Demyelinating Disorders of the Central Nervous System. U: Goetz CG, ur. Textbook of Clinical Neurology, 3rd ed. Philadelphia: Saunders Elsevier; 2007. Str. 1103-1113.
4. López-Guerrero JA, Ripa I, Andreu S, Bello-Morales R. The Role of Extracellular Vesicles in Demyelination of the Central Nervous System. *IJMS*. 2020;21(23):9111.
5. Coggan J, Bittner S, Stiefel K, Meuth S, Prescott S. Physiological Dynamics in Demyelinating Diseases: Unraveling Complex Relationships through Computer Modeling. *IJMS*. 2015;16(9):21215–36.
6. Scolding N. Acute disseminated encephalomyelitis and other inflammatory demyelinating variants. U: Handbook of Clinical Neurology [Internet]. Elsevier; 2014 [pristupljeno 26.5.2021.], p. 601–11. Dostupno na: <https://linkinghub.elsevier.com/retrieve/pii/B9780444520012000261>
7. Krupp LB, Tardieu M, Amato MP, Banwell B, Chitnis T, Dale RC, et al. International Pediatric Multiple Sclerosis Study Group criteria for pediatric multiple sclerosis and immune-mediated central nervous system demyelinating disorders: revisions to the 2007 definitions. *Mult Scler*. 2013;19(10):1261–7.
8. Leary S, Giovannoni G, Howard R, Miller D, Thompson A. Multiple Sclerosis and Demyelinating Diseases. U: Clarke C, Howard R, Rossor M, Shorvon S, ur. Neurology: A Queen Square Textbook. Chichester: Wiley; 2016. Str. 475–511.
9. Tenenbaum S, Chamoles N, Fejerman N. Acute disseminated encephalomyelitis: a long-term follow-up study of 84 pediatric patients. *Neurology*. 2002;59(8):1224–31.
10. Nutma E, van Gent D, Amor S, Peferoen LAN. Astrocyte and Oligodendrocyte Cross-Talk in the Central Nervous System. *Cells*. 2020;9(3):600.
11. Zhong X, Zhou Y, Lu T, Wang Z, Fang L, Peng L, et al. Infections in neuromyelitis optica spectrum disorder. *Journal of Clinical Neuroscience*. 2018;47:14–9.
12. Wingerchuk DM, Banwell B, Bennett JL, Cabre P, Carroll W, Chitnis T, et al. International consensus diagnostic criteria for neuromyelitis optica spectrum disorders. *Neurology*. 2015 Jul 14;85(2):177–89.
13. Johnson RT. Demyelinating diseases. U: Institute of Medicine (US) Forum on Microbial Threats; Knobler SL, O'Connor S, Lemon SM, et al., editors. The Infectious Etiology of Chronic Diseases: Defining the Relationship, Enhancing the Research, and Mitigating the Effects: Workshop Summary. Washington (DC): National Academies Press (US); 2004. Str. 45-52.
14. Brinar VV, Habek M. Rare infections mimicking MS. *Clinical Neurology and Neurosurgery*. 2010;112(7):625–8.
15. Begovac J, Baršić B, Kuzman I, Tešović G, Vince A. Klinička infektologija. Zagreb: Medicinska naklada; 2019.
16. Vodopivec I, Shah CP, Prasad S, Cohen AB. Teaching NeuroImages: Cat-scratch optic neuropathy without neuroretinitis. *Neurology*. 2015;84(24):e204–5.
17. Baylor P, Garoufi A, Karpathios T, Lutz J, Mogelof J, Moseley D. Transverse myelitis in 2 patients with Bartonella henselae infection (cat scratch disease). *Clin Infect Dis*. 2007;45(4):e42-45.

18. Canneti B, Cabo-López I, Puy-Núñez A, García García JC, Cores FJ, Trigo M, et al. Neurological presentations of *Bartonella henselae* infection. *Neurol Sci*. 2019;40(2):261–8.
19. Schmalfuss IM, Dean CW, Siström C, Bhatti MT. Optic Neuropathy Secondary to Cat Scratch Disease: Distinguishing MR Imaging Features from Other Types of Optic Neuropathies. *AJNR Am J Neuroradiol*. 2005;26(6):1310–6.
20. Hofstetter HH, Shive CL, Forsthuber TG. Pertussis toxin modulates the immune response to neuroantigens injected in incomplete Freund's adjuvant: induction of Th1 cells and experimental autoimmune encephalomyelitis in the presence of high frequencies of Th2 cells. *J Immunol*. 2002;169(1):117–25.
21. Budan B, Ekici B, Tatli B, Somer A. Acute disseminated encephalomyelitis (ADEM) after pertussis infection. *Ann Trop Paediatr*. 2011;31(3):269–72.
22. Rubin K, Glazer S. The potential role of subclinical *Bordetella Pertussis* colonization in the etiology of multiple sclerosis. *Immunobiology*. 2016;221(4):512–5.
23. Jameson J, Kasper DL, Longo DL, Fauci AS, Hauser SL, Loscalzo J. *Harrison's Principles of Internal Medicine*, 20e. New York: McGraw-Hill; 2018.
24. Bigi S, Aebi C, Nauer C, Bigler S, Steinlin M. Acute transverse myelitis in Lyme neuroborreliosis. *Infection*. 2010;38(5):413–6.
25. Ramesh G, Alvarez AL, Roberts ED, Dennis VA, Lasater BL, Alvarez X, et al. Pathogenesis of Lyme neuroborreliosis: *Borrelia burgdorferi* lipoproteins induce both proliferation and apoptosis in rhesus monkey astrocytes. *Eur J Immunol*. 2003;33(9):2539–50.
26. Rupprecht TA, Koedel U, Fingerle V, Pfister H-W. The Pathogenesis of Lyme Neuroborreliosis: From Infection to Inflammation. *Mol Med*. 2008;14(3–4):205–12.
27. Pietikäinen A, Maksimow M, Kauko T, Hurme S, Salmi M, Hytönen J. Cerebrospinal fluid cytokines in Lyme neuroborreliosis. *J Neuroinflammation*. 2016;13(1):273.
28. Berek K, Hegen H, Auer M, Zinganell A, Di Pauli F, Deisenhammer F. Cerebrospinal fluid oligoclonal bands in Neuroborreliosis are specific for *Borrelia burgdorferi*. *PLoS One*. 2020;15(9):e0239453.
29. Jiang C, Shen L, Feng Q, Fang W, Jiang R, Zhang W, et al. MRI features and categories of neurobrucellosis: A pooled review. *Radiology of Infectious Diseases*. 2018;5(1):1–6.
30. Karaoglan I, Akcali A, Ozkur A, Namýduru M. Neurobrucellosis mimicking demyelinating disorders. *Ann Saudi Med*. 2008;28(2):148–9.
31. Watanabe K, Kim S, Nishiguchi M, Suzuki H, Watarai M. *Brucella melitensis* infection associated with Guillain-Barré syndrome through molecular mimicry of host structures. *FEMS Immunol Med Microbiol*. 2005;45(2):121–7.
32. Llamas Y, Hazel K, Nicholson P, Costelloe L. Longitudinally extensive transverse myelitis after *Campylobacter jejuni* enteritis. *Pract Neurol*. 2018;18(2):143–5.
33. Young JW, Mason DF, Taylor BV. Acute inflammatory encephalomyelitis following *Campylobacter* enteritis associated with high titre antiganglioside GM1 IgG antibodies. *J Clin Neurosci*. 2009;16(4):597–8.
34. Sriram S, Mitchell W, Stratton C. Multiple sclerosis associated with *Chlamydia pneumoniae* infection of the CNS. *Neurology*. 1998;50(2):571–2.
35. Bagos PG, Nikolopoulos G, Ioannidis A. *Chlamydia pneumoniae* infection and the risk of multiple sclerosis: a meta-analysis. *Mult Scler*. 2006;12(4):397–411.

36. Dong-Si T, Weber J, Liu YB, Buhmann C, Bauer H, Bendl C, et al. Increased prevalence of and gene transcription by *Chlamydia pneumoniae* in cerebrospinal fluid of patients with relapsing-remitting multiple sclerosis. *J Neurol*. 2004;251(5):542–7.
37. Wagley S, Bokori-Brown M, Morcrette H, Malaspina A, D’Arcy C, Gnanapavan S, et al. Evidence of *Clostridium perfringens* epsilon toxin associated with multiple sclerosis. *Mult Scler*. 2019;25(5):653–60.
38. Cree BAC, Spencer CM, Varrin-Doyer M, Baranzini SE, Zamvil SS. Gut microbiome analysis in neuromyelitis optica reveals overabundance of *Clostridium perfringens*. *Ann Neurol*. 2016;80(3):443–7.
39. Varrin-Doyer M, Spencer CM, Schulze-Topphoff U, Nelson PA, Stroud RM, C Cree BA, et al. Aquaporin 4-Specific T Cells in Neuromyelitis Optica Exhibit a Th17 Bias and Recognize Clostridium ABC Transporter. *Ann Neurol*. 2012;72(1):53–64.
40. Wioland L, Dupont J, Doussau F, Gaillard S, Heid F, Isope P, et al. Epsilon toxin from *C lostridium perfringens* acts on oligodendrocytes without forming pores, and causes demyelination. *Cell Microbiol*. 2015;17(3):369–88.
41. Jaruvongvanich V, Sanguankeo A, Jaruvongvanich S, Upala S. Association between Helicobacter pylori infection and multiple sclerosis: A systematic review and meta-analysis. *Mult Scler Relat Disord*. 2016;7:92–7.
42. Johnson JD, Raff MJ, Van Arsdall JA. Neurologic manifestations of Legionnaires’ disease. *Medicine (Baltimore)*. 1984;63(5):303–10.
43. Spieker S, Petersen D, Rolfs A, Fehrenbach F, Kuntz R, Seuffer RH, et al. Acute disseminated encephalomyelitis following Pontiac fever. *Eur Neurol*. 1998;40(3):169–72.
44. Singh P, Saggarr K, Gupta A, Kaur M. Acute disseminated encephalomyelitis subsequent to Leptospira infection. *Ann Trop Med Public Health*. 2011;4(2):133.
45. Zatjirua V, Butler J, Carr J, Henning F. Neuromyelitis optica and pulmonary tuberculosis: a case-control study. 2011;6.
46. Csábi G, Komáromy H, Hollódy K. Transverse myelitis as a rare, serious complication of Mycoplasma pneumoniae infection. *Pediatr Neurol*. 2009;41(4):312–3.
47. Magun R, Verschoor CP, Bowdish DME, Provias J. Mycoplasma pneumoniae, a trigger for Weston Hurst syndrome. *Neurol Neuroimmunol Neuroinflamm*. 2016;3(1):e187.
48. Wei TY, Baumann RJ. Acute disseminated encephalomyelitis after Rocky Mountain spotted fever. *Pediatr Neurol*. 1999;21(1):503–5.
49. Snider LA, Swedo SE. Post-streptococcal autoimmune disorders of the central nervous system. *Curr Opin Neurol*. 2003;16(3):359–65.
50. Dale RC, Church AJ, Cardoso F, Goddard E, Cox TC, Chong WK, et al. Poststreptococcal acute disseminated encephalomyelitis with basal ganglia involvement and auto-reactive antibasal ganglia antibodies. *Ann Neurol*. 2001;50(5):588–95.
51. Nolan NS, Gibbons LE, Hepburn MA, Elkeeb A, Regunath H. Optic neuritis caused by the re-emerging great masquerader. *BMJ Case Rep*. 2018;11(1).
52. Chen H-Q, Zhang Y, Wang S-B, Song Y-N, Bai M-S, Liu K-D, et al. Concurrent aquaporin-4-positive NMOSD and neurosyphilis: A case report. *Mult Scler Relat Disord*. 2019;34:137–40.
53. Lipton SA, Hickey WF, Morris JH, Loscalzo J. Candidal infection in the central nervous system. *The American Journal of Medicine*. 1984;76(1):101–8.

54. Purzycki C, Shain D. Fungal toxins and multiple sclerosis: A compelling connection. *Brain research bulletin*. 2010;82:4–6.
55. Kosalec I, Pepeljnjak S. Kemizam i biološki učinci gliotoksina. *Arhiv za higijenu rada i toksikologiju*. 2004;55(4):313–20.
56. Saroukolaei SA, Ghabaee M, Shokri H, Badiei A, Ghourchian S. The role of *Candida albicans* in the severity of multiple sclerosis. *Mycoses*. 2016;59(11):697–704.
57. Fraga-Silva TFC, Mimura LAN, Marchetti CM, Chiuso-Minicucci F, França TGD, Zorzella-Pezavento SFG, et al. Experimental autoimmune encephalomyelitis development is aggravated by *Candida albicans* infection. *J Immunol Res*. 2015;2015:635052.
58. Benito-León J, Pisa D, Alonso R, Calleja P, Díaz-Sánchez M, Carrasco L. Association between multiple sclerosis and *Candida* species: evidence from a case-control study. *Eur J Clin Microbiol Infect Dis*. 2010;29(9):1139–45.
59. Hasegawa Y, Morishita M, Ikeda T, Suzumura A. [Acute disseminated encephalomyelitis (ADEM)-like exacerbation in the patients with cryptococcus meningitis treated successfully by steroid pulse therapy]. *Rinsho Shinkeigaku*. 1995;35(8):914–7.
60. Qu F, Qu Z, Lv Y, Song B, Wu B. Disseminated Cryptococcosis revealed by transverse myelitis in Immunocompetent patient: a case report and review of the literature. *BMC Neurol*. 2020;20(1):13.
61. Elenga N, Roux A, Cuadro-Alvarez E, Martin E, Kallel H, Defo A. Etiology and prognosis of encephalitis in French Guianese children: a retrospective record-based study. *Journal of Infection and Public Health*. 2020;13(7):1051–3.
62. Mehta R, Gerardin P, Brito CAA de, Soares CN, Ferreira MLB, Solomon T. The neurological complications of chikungunya virus: A systematic review. *Reviews in Medical Virology*. 2018;28(3):e1978.
63. Teixeira AAR, Ferreira LF, Pires Neto R da J. Acute Disseminated Encephalomyelitis After Chikungunya Infection. *JAMA Neurol*. 2019;76(5):619.
64. Da Silva RC, Aguiar GB, Kamer C, Farias L, Matsuda J. Acute Disseminated Encephalomyelitis Related to a Cytomegalovirus Infection in an Immunocompetent Patient. *Cureus*. 2021;13(1):e12795.
65. Zaguri R, Shelef I, Ifergan G, Almog Y. Fatal acute disseminated encephalomyelitis associated with cytomegalovirus infection. *BMJ Case Rep*. 2009;2009.
66. Brok HPM, Boven L, Meurs M van, Rosbo NK de, Celebi-Paul L, Kap YS, et al. The human CMV-UL86 peptide 981–1003 shares a crossreactive T-cell epitope with the encephalitogenic MOG peptide 34–56, but lacks the capacity to induce EAE in rhesus monkeys. *Journal of Neuroimmunology*. 2007;182(1):135–52.
67. Burks JS, DeVald BL, Jankovsky LD, Gerdes JC. Two coronaviruses isolated from central nervous system tissue of two multiple sclerosis patients. *Science*. 1980;209(4459):933–4.
68. Wege H, Schluesener H, Meyermann R, Barac-Latas V, Suchanek G, Lassmann H. Coronavirus infection and demyelination. Development of inflammatory lesions in Lewis rats. *Adv Exp Med Biol*. 1998;440:437–44.
69. Tandon M, Kataria S, Patel J, Mehta TR, Daimee M, Patel V, et al. A Comprehensive Systematic Review of CSF analysis that defines Neurological Manifestations of COVID-19. *International Journal of Infectious Diseases*. 2021;104:390–7.
70. Espíndola OM, Brandão CO, Gomes YCP, Siqueira M, Soares CN, Lima MASD, et al. Cerebrospinal fluid findings in neurological diseases associated with COVID-19 and insights into mechanisms of disease development. *International Journal of Infectious Diseases*. 2021;102:155–62.

71. Virhammar J, Kumlien E, Fällmar D, Frithiof R, Jackmann S, Sköld MK, et al. Acute necrotizing encephalopathy with SARS-CoV-2 RNA confirmed in cerebrospinal fluid. *Neurology*. 2020;95(10):445–9.
72. Mohammadi S, Moosaie F, Aarabi MH. Understanding the Immunologic Characteristics of Neurologic Manifestations of SARS-CoV-2 and Potential Immunological Mechanisms. *Mol Neurobiol*. 2020;57(12):5263–75.
73. Sinha P, Matthay MA, Calfee CS. Is a “Cytokine Storm” Relevant to COVID-19? *JAMA Internal Medicine*. 2020;180(9):1152–4.
74. Carod-Artal FJ, Wichmann O, Farrar J, Gascón J. Neurological complications of dengue virus infection. *Lancet Neurol*. 2013;12(9):906–19.
75. Lana-Peixoto MA, Pedrosa D, Talim N, Amaral JMSS, Horta A, Kleinpaul R. Neuromyelitis optica spectrum disorder associated with dengue virus infection. *J Neuroimmunol*. 2018;318:53–5.
76. McMinn P, Stratov I, Nagarajan L, Davis S. Neurological Manifestations of Enterovirus 71 Infection in Children during an Outbreak of Hand, Foot, and Mouth Disease in Western Australia. *Clinical Infectious Diseases*. 2001;32(2):236–42.
77. Cheng H, Chen D, Peng X, Wu P, Jiang L, Hu Y. Clinical characteristics of Epstein–Barr virus infection in the pediatric nervous system. *BMC Infect Dis*. 2020;20(1):886.
78. Francisci D, Sensini A, Fratini D, Moretti MV, Luchetta ML, Di Caro A, et al. Acute fatal necrotizing hemorrhagic encephalitis caused by Epstein-Barr virus in a young adult immunocompetent man. *J Neurovirol*. 2004;10(6):414–7.
79. Almohmeed YH, Avenell A, Aucott L, Vickers MA. Systematic Review and Meta-Analysis of the Sero-Epidemiological Association between Epstein Barr Virus and Multiple Sclerosis. Khan G, editor. *PLoS ONE*. 2013;8(4):e61110.
80. Abrahamyan S, Eberspächer B, Hoshi M-M, Aly L, Luessi F, Groppa S, et al. Complete Epstein-Barr virus seropositivity in a large cohort of patients with early multiple sclerosis. *J Neurol Neurosurg Psychiatry*. 2020;91(7):681–6.
81. Giovannoni G, Cutter GR, Lunemann J, Martin R, Münz C, Sriram S, et al. Infectious causes of multiple sclerosis. *Lancet Neurol*. 2006;5(10):887–94.
82. Sacconi S, Salviati L, Merelli E. Acute Disseminated Encephalomyelitis Associated With Hepatitis C Virus Infection. *Arch Neurol*. 2001;58(10):1679.
83. Tan H, Kiliçaslan B, Onbaş O, Büyükavci M. Acute disseminated encephalomyelitis following hepatitis A virus infection. *Pediatr Neurol*. 2004;30(3):207–9.
84. Lazibat I, Brinar V. Acute disseminated encephalomyelitis associated with hepatitis B virus reinfection--consequence or coincidence? *Clin Neurol Neurosurg*. 2013;115 Suppl 1:S35-37.
85. Ito T, Watanabe A, Akabane J. Acute disseminated encephalomyelitis developed after acute herpetic gingivostomatitis. *Tohoku J Exp Med*. 2000;192(2):151–5.
86. Kabakus N, Gurgoze MK, Yildirim H, Godekmerdan A, Aydin M. Acute hemorrhagic leukoencephalitis manifesting as intracerebral hemorrhage associated with herpes simplex virus type I. *J Trop Pediatr*. 2005;51(4):245–9.
87. Nardone R, Versace V, Brigo F, Tezzon F, Zuccoli G, Pikija S, et al. Herpes Simplex Virus Type 2 Myelitis: Case Report and Review of the Literature. *Front Neurol*. 2017;8:199.
88. Klastersky J, Cappel R, Snoeck JM, Flament J, Thiry L. Ascending myelitis in association with herpes-simplex virus. *N Engl J Med*. 1972;287(4):182–4.

89. Xu L, Zhang L-J, Yang L, Yang C-S, Yi M, Zhang S-N, et al. Positive association of herpes simplex virus-IgG with multiple sclerosis: A systematic review and meta-analysis. *Mult Scler Relat Disord*. 2021;47:102633.
90. Challoner PB, Smith KT, Parker JD, MacLeod DL, Coulter SN, Rose TM, et al. Plaque-associated expression of human herpesvirus 6 in multiple sclerosis. *Proc Natl Acad Sci USA*. 1995;92(16):7440–4.
91. Pormohammad A, Azimi T, Falah F, Faghiloo E. Relationship of human herpes virus 6 and multiple sclerosis: A systematic review and meta-analysis. *J Cell Physiol*. 2018;233(4):2850–62.
92. Izumo S. Neuropathology of HTLV-1-associated myelopathy (HAM/TSP): The 50th Anniversary of Japanese Society of Neuropathology. *Neuropathology*. 2010;30(5):480–5.
93. Ozkale Y, Erol I, Ozkale M, Demir S, Alehan F. Acute disseminated encephalomyelitis associated with influenza A H1N1 infection. *Pediatr Neurol*. 2012;47(1):62–4.
94. Bailey HE. Acute Necrotizing Encephalopathy Associated with Influenza A. *Neurodiagn J*. 2020;60(1):41–9.
95. Oikonen M, Laaksonen M, Aalto V, Ilonen J, Salonen R, Erälinna J-P, et al. Temporal relationship between environmental influenza A and Epstein-Barr viral infections and high multiple sclerosis relapse occurrence. *Mult Scler*. 2011;17(6):672–80.
96. Blackmore S, Hernandez J, Juda M, Ryder E, Freund GG, Johnson RW, et al. Influenza infection triggers disease in a genetic model of experimental autoimmune encephalomyelitis. *Proc Natl Acad Sci USA*. 2017;114(30):E6107–16.
97. Assetta B, Maginnis MS, Gracia Ahufinger I, Haley SA, Gee GV, Nelson CDS, et al. 5-HT₂ Receptors Facilitate JC Polyomavirus Entry. *J Virol*. 2013;87(24):13490–8.
98. Voudris KA, Vagiakou EA, Skardoutsou A. Acute disseminated encephalomyelitis associated with parainfluenza virus infection of childhood. *Brain Dev*. 2002;24(2):112–4.
99. Kim Y-N, You SJ. A case of acute necrotizing encephalopathy associated with parainfluenza virus infection. *Korean J Pediatr*. 2012;55(4):147–50.
100. Barah F, Whiteside S, Batista S, Morris J. Neurological aspects of human parvovirus B19 infection: a systematic review. *Rev Med Virol*. 2014;24(3):154–68.
101. Devinsky O, Cho ES, Petito CK, Price RW. Herpes zoster myelitis. *Brain*. 1991;114 (3):1181–96.
102. Gilden DH, Kleinschmidt-DeMasters BK, LaGuardia JJ, Mahalingam R, Cohrs RJ. Neurologic complications of the reactivation of varicella-zoster virus. *N Engl J Med*. 2000;342(9):635–45.
103. Mathew T, Thomas K, Shivde S, Venkatesh S, Rockey SM. Post herpes zoster infection neuromyelitis optica spectrum disorder. *Mult Scler Relat Disord*. 2017;18:93–4.
104. Miller DH, Kay R, Schon F, McDonald WI, Haas LF, Hughes RA. Optic neuritis following chickenpox in adults. *J Neurol*. 1986;233(3):182–4.
105. Sotelo J, Ordoñez G, Pineda B, Flores J. The participation of varicella zoster virus in relapses of multiple sclerosis. *Clin Neurol Neurosurg*. 2014;119:44–8.
106. Delgado SR, Maldonado J, Rammohan KW. CNS demyelinating disorder with mixed features of neuromyelitis optica and multiple sclerosis in HIV-1 infection. Case report and literature review. *J Neurovirol*. 2014;20(5):531–7.
107. Trujillo JR, McLane MF, Lee TH, Essex M. Molecular mimicry between the human immunodeficiency virus type 1 gp120 V3 loop and human brain proteins. *J Virol*. 1993;67(12):7711–5.
108. Menge T, Hemmer B, Nessler S, Wiendl H, Neuhaus O, Hartung H-P, et al. Acute disseminated encephalomyelitis: an update. *Arch Neurol*. 2005;62(11):1673–80.

109. Fenichel GM. Neurological complications of immunization. *Annals of Neurology*. 1982;12(2):119–28.
110. França LC, Fontes-Dantas FL, Garcia DG, Araújo AD de, Gonçalves JP da C, Rêgo CC da S, et al. Molecular Mimicry between Zika virus and central nervous system inflammatory demyelinating disorders: the role of NS5 Zika virus epitope and PLP autoantigens. *Research square*. [Internet]. 2020 Feb [pristupljeno 31.5.2021.]. Dostupno na: <https://www.researchsquare.com/article/rs-13138/v1>
111. Schultz V, Cumberworth SL, Gu Q, Johnson N, Donald CL, McCanney GA, Barrie JA, Da Silva Filipe A, Lington C, Willison HJ, Edgar JM, Barnett SC, Kohl A. Zika Virus Infection Leads to Demyelination and Axonal Injury in Mature CNS Cultures. *Viruses*. 2021 Jan 11;13(1):91.
112. Koibuchi T, Nakamura T, Miura T, Endo T, Nakamura H, Takahashi T, et al. Acute disseminated encephalomyelitis following *Plasmodium vivax* malaria. *J Infect Chemother*. 2003;9(3):254–6.
113. Tamzali Y, Demeret S, Haddad E, Guillot H, Caumes E, Jauréguiberry S. Post-malaria neurological syndrome: four cases, review of the literature and clarification of the nosological framework. *Malar J*. 2018 Oct 26;17(1):387.
114. Nguyen TH, Day NP, Ly VC, Waller D, Mai NT, Bethell DB, et al. Post-malaria neurological syndrome. *Lancet*. 1996 Oct 5;348(9032):917–21.
115. Schnorf H, Diserens K, Schnyder H, Chofflon M, Loutan L, Chaves V, et al. Corticosteroid-Responsive Postmalaria Encephalopathy Characterized by Motor Aphasia, Myoclonus, and Postural Tremor. *Arch Neurol*. 1998 Mar 1;55(3):417.
116. Wang C, Huang CY, Chan PH, Preston P, Chau PY. Transverse myelitis associated with larva migrans: finding of larva in cerebrospinal fluid. *Lancet*. 1983;1(8321):423.
117. Marx C, Lin J, Masruha MR, Rodrigues MG, da Rocha AJ, Vilanova LCP, et al. Toxocariasis of the CNS simulating acute disseminated encephalomyelitis. *Neurology*. 2007;69(8):806–7.
118. Kambe D, Takeoka K, Ogawa K, Doi K, Maruyama H, Yoshida A, et al. Treatment-resistant neuromyelitis optica spectrum disorders associated with *Toxocara canis* infection: A case report. *Mult Scler Relat Disord*. 2017;13:116–8.
119. Aksoy A, Tanir G, Ozkan M, Oguz M, Yıldız YT. Acute Disseminated Encephalomyelitis Associated With Acute *Toxoplasma gondii* Infection. *Pediatric Neurology*. 2013;48(3):236–9.

11. ŽIVOTOPIS

Rođena sam 11. veljače 1997. godine u Zagrebu. Osnovnu školu upisala sam u zagrebačkoj Osnovnoj školi Josipa Jurja Strossmayera pohađajući klasični smjer. Srednjoškolsko obrazovanje stekla sam u zagrebačkoj VII. gimnaziji, maturiravši s odličnim uspjehom. Godine 2015. upisala sam studij medicine na Medicinskom fakultetu Sveučilišta u Zagrebu koji završavam u akademskoj godini 2020./2021. s odličnim uspjehom. Dobitnica sam Dekanove nagrade za uspjeh na 3. godini studija u akademskoj godini 2017./2018. kao najbolja studentica treće godine medicine. Godine 2018. postala sam dobitnica stipendije Grada Zagreba za izvrsnost.