

# Liječenje kroničnog makularnog edema

---

Mulc, Damir

Master's thesis / Diplomski rad

2014

Degree Grantor / Ustanova koja je dodijelila akademski / stručni stupanj: **University of Zagreb, School of Medicine / Sveučilište u Zagrebu, Medicinski fakultet**

Permanent link / Trajna poveznica: <https://um.nsk.hr/um:nbn:hr:105:756043>

Rights / Prava: [In copyright](#)/[Zaštićeno autorskim pravom.](#)

Download date / Datum preuzimanja: **2024-08-01**



Repository / Repozitorij:

[Dr Med - University of Zagreb School of Medicine Digital Repository](#)



**SVEUČILIŠTE U ZAGREBU  
MEDICINSKI FAKULTET**

**Damir Mulc**

**Liječenje kroničnog makularnog edema**

**DIPLOMSKI RAD**



**Zagreb, 2014.**

Ovaj diplomski rad izrađen je u Kliničkom bolničkom centru Zagreb na Klinici za očne bolesti, pod vodstvom doc. dr. sc. Tomislava Jukića i predan je na ocjenu u akademskoj godini 2013./2014.

## **KORIŠTENE KRATICE:**

<b>CMO</b>	cistoidni makularni edem
<b>CSME</b>	klinički signifikantni makularni edem
<b>DME</b>	dijabetički makularni edem
<b>FDA</b>	Food and Drug Administration
<b>ICAM</b>	intracelularna adhezijska molekula
<b>IL-1</b>	interleukin-1
<b>MCP 1</b>	monocitni kemotaksijski protein 1
<b>ME</b>	makularni edem
<b>NSAID</b>	nesteroidni antiupani lijekovi
<b>PCK</b>	protein kinaza C
<b>RPE</b>	retinalni pigmentni epitel
<b>TNF<math>\alpha</math></b>	tumor nekroza faktor alfa
<b>VEGF</b>	vaskularni endotelni faktor rasta

## SAŽETAK

## SUMMARY

<b>1. ŽUTA PJEGA</b> .....	<b>1</b>
1.1. Anatomija i embriologija mrežnice.....	<b>1</b>
1.2. Histologija mrežnice .....	<b>3</b>
1.3. Fiziologija mrežnice.....	<b>5</b>
<b>2. MAKULARNI EDEM</b> .....	<b>6</b>
2.1. Patologija makularnog edema.....	<b>6</b>
2.2. Patofiziologija makularnog edema .....	<b>8</b>
<b>3. LIJEČENJE MAKULARNOG EDEMA</b> .....	<b>10</b>
<b>3.1. Laser fotokoagulacija</b> .....	<b>10</b>
3.1.1. Uvod .....	<b>10</b>
3.1.2. Vrste lasera .....	<b>11</b>
3.1.3. Primjena .....	<b>12</b>
3.1.4. Mehanizam djelovanja.....	<b>13</b>
<b>3.2. Konzervativno liječenje</b> .....	<b>15</b>
3.2.1. Nesteroidni protuupalni lijekovi (NSAID).....	<b>15</b>
3.2.2. Acetazolamid.....	<b>15</b>
3.2.3. Kortikosteroidi.....	<b>16</b>
<b>3.3. Intravitrealna injekcija</b> .....	<b>16</b>
<b>3.4. Anti-VEGF terapija</b> .....	<b>18</b>
3.4.1. Vaskularni endotelni faktor rasta (VEGF) .....	<b>18</b>
3.4.2. Anti-VEGF .....	<b>18</b>
3.4.3. Anti-VEGF terapija.....	<b>19</b>
<b>3.5. Kirurški pristup</b> .....	<b>20</b>
3.5.1. Pars plana vitrektomija .....	<b>20</b>
3.5.2. Pars plana vitrektomija s odvajanjem stražnjeg vitreusa .....	<b>21</b>
3.5.3. Pars plana vitrektomija i guljenje membrane limitans.....	<b>21</b>

<b>4. Bolesti povezane s edemom makule .....</b>	<b>23</b>
4.1. Senilna makularna degeneracija .....	23
4.2. Okluzija retinalne vene .....	23
4.3. Uveitis i pseudofakični cistoidni makularni edem (Irvine-Gass sindrom) ..	25
4.4. Dijabetički makularni edem .....	26
<b>5. ZAHVALE.....</b>	<b>28</b>
<b>6. LITERATURA.....</b>	<b>29</b>
<b>7. ŽIVOTOPIS .....</b>	<b>31</b>

## **SAŽETAK**

Damir Mulc, Liječenje kroničnog makularnog edema

Makula je specijalizirano područje retine koje zbog gustoće receptora i nedostatka krvnih žila omogućuje čovjeku najjasniji vid, tj. to je područje na koje u konačnici pada središnja zraka svjetlosti nakon ulaska u oko. Sukladno svojoj kompleksnosti i najmanja patološka stanja mogu uzrokovati oštećenja centralnog vida, dok degenerativne promjene na makuli predstavljaju glavni uzrok sljepoće u svijetu. Edem makule kao vodeći patološki entitet predstavlja trajan izazov u stvaranju učinkovitije i sigurnije terapije. Dosadašnje metode uporabe nesteroidnih antireumatika i kortikosteroida nadišle su topičku primjenu i otvorile nove mogućnosti u vidu intravitrealnih injekcija. Primjena acetazolamida također je našla svoje mjesto kao oblik konzervativnog liječenja, dok s druge strane kirurški pristup omogućava alternativu ili terapiju izbora kod pratećih oštećenja retine i vitreusa. Laser fotokoagulacija je metoda koja daje zadovoljavajuće rezultate i predstavlja zlatni standard u liječenju, prvenstveno dijabetičkog makularnog edema i dijabetičke retinopatije. U novije vrijeme uporaba anti-VEGF terapije pokazuje izvanredne rezultate i njena bi standardna primjena u kombinaciji s laser fotokoagulacijom predstavljala budućnost liječenja dijabetičkog makularnog edema.

**Ključne riječi:** makularni edem, laser fotokoagulacija, anti-VEGF, pars plana vitrektomija, intravitrealna injekcija

## **SUMMARY**

Damir Mulc, Treatment of chronic macular edema

Macula is a specialized area of retina which high density of photoreceptors and lack of blood vessels enable high visual acuity, respectively, an area on which ultimately falls the central ray of light after entering the eye. In accordance with its complexity the most insignificant pathological states can affect the central vision acuity, while degenerative changes on macula represent the world's main cause of blindness. Macular edema as the leading pathological entity represents enduring challenge in creating more effective and more safer therapy. Previous methods of non-steroid and corticosteroid use have overcome the topical application and have opened new opportunities in the form of intravitreal injections. Acetazolamid use has also found its place as a form of conservative type of therapy, while, at the other hand, surgical access provides an alternative or a therapy of choice in states associated with retina or vitreous injury. Laser photocoagulation is a method which gives satisfactory results and represents a golden standard, primarily diabetic macular edema and diabetic retinopathy therapy. Recently, the use of anti-VEGF therapy shows outstanding results and her standard use in combination with laser photocoagulation would represent the future of diabetic macular edema therapy.

**Key words:** macular edema, laser photocoagulation, anti-VEGF, pars plana vitrectomy, intravitreal injection



# 1. ŽUTA PJEGA

## 1.1. Anatomija i embriologija mrežnice

Mrežnica (retina) oblaže očnu jabučicu iznutra i sastoji se od dva dijela. Nastaje od embrionalne izbočine prednjeg moždanog mjehurića ili prozencefalona. Kada taj očni mjehurić dosegne površinski ektoderm, postepeno se uvrće (invaginira) u središnjem dijelu te nastane očni vrč s dvostrukim zidom. Nakon njihova spajanja od vanjskog zida nastane pigmentni epitel retine, a od unutrašnjeg zida nastane funkcionalni ili živčani dio retine. Dva lista retine zajedno tvore osjetni dio mrežnice, pars optica retine, koji prema sprijeda završava na stražnjem rubu zrakastog tijela valovitim rubom, orra serrata. Ispred toga ruba preko zrakastog tijela i šarenice nastavlja se dio retine koji nije osjetljiv na svjetlo, pars caeca retine. Slijepi dio kao epitel prekriva unutrašnju stranu cilijarnog tijela i šarenice. Stražnji dio je osjetljiv na svjetlo (vidni dio mrežnice).

U središtu retine je optički živac, okruglo do ovalno područje koje mjeri 2 x 1.5 mm. Iz centra optičkog živca izlaze velike krvne žile retine. Otprilike 4.5-5 mm temporalno i 0.8 mm inferiorno, nalazi se blago ovalno područje, makula, u čijem se centru nalazi fovea. Cirkularno područje otprilike 6 mm oko fovee je centralna retina dok se dalje radijalno proteže periferna retina do nazubljene linije otprilike 21 mm od makule (Kolb 2011).

Makularno područje omeđeno je gornjim i donjim ograncima središnje retinalne arterije i vene, podijeljeno u 4 koncentrične zone: središnju foveolu, foveu, parafoveu te nejperiferniju perifoveu. Središnja zona, koju čine foveola i fovea, udubina je okruglog oblika promjera u prosjeku 1000 do 1500 mikrometara, duboka 200-240 mikrometara. Samo središte čini foveola centralis (Polyak 1941).

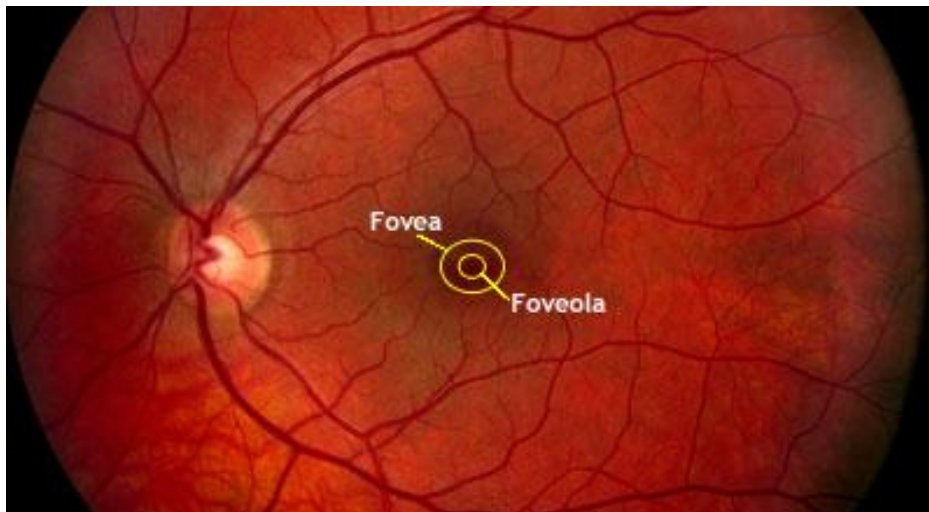
**Perifovea** je najgraničniji sloj anatomske makule koji čini granicu prema perifernoj retini. Bogata je retinalnim kapilarama i ima visok omjer štapića u odnosu na čunjiće, ali ipak više čunjića nego u perifernoj retini te više od jednog sloja ganglijskih stanica.

**Parafovea** se nalazi između fovee i perifovee. Sadržava manje žila, ima manje štapića u odnosu na čunjiće i ima najviše ganglijskih stanica.

**Fovea** sadržava foveolu, ravnu centralnu depresiju u fovei. Foveola je okružena fovealnim nagibom ili klivusom. Klivus označava prijelaz iz vaskularne u avaskularnu retinu i prevlast broja čunjića nad štapićima.

Sama **foveola** nastaje dvama opozitnim tkivnim migracijama: sporim radijalnim odmicanjem unutarnjih nuklearnih i ganglijskih stanica, dok zeleni i crveni čunjasti fotoreceptori migriraju prema foveoli. Rezultat toga je prisutnost samo Mullerovih i čunjastih stanica odnosno odsutnost glija stanica, krvnih žila, svih ganglijskih i plavih čunjastih stanica. Prostor bez štapića je zona od 350 mikrometara u promjeru i sadržava od 100 000 do 324 000 čunjića/mm<sup>2</sup>, koji su uži i duži od onih na ostalim lokacijama mrežnice (Kolb 2011). Dugi aksoni fovealnih čunjića formiraju Henleov sloj radijarno izlazeći iz centralnog udubljenja. Štapića nema u fovealnoj vanjskoj retini. Kao rezultat, foveola sadržava samo čunjiće i poneku Müllerovu stanicu.

Foveola je mjesto najjasnijeg vida i zraka svjetlosti koja ulazi u oko pada upravo na to mjesto. Na mjestu središnje jamice svi ostali slojevi mrežnice su odmaknuti kako bi svjetlost neposredno došla na receptorske stanice.



Slika 1. Fundus fotografija

(preuzeto s <http://www.medicine.uiowa.edu> )

## 1.2. Histologija mrežnice

Retina je neurosenzorni dio oka. Vanjski sloj opskrbljen je vaskularnim slojem, choriocapillaris. Sastoji se od 10 slojeva, u nastavku opisanih od vanjskih prema unutarnjim.

Bruchova membrana odvaja choriocapillaris od retinalnog pigmentnog epitela. Proteže se od optičkog diska pa anteriorno sve do ora serrate.

Retinalni pigmentni epitel je jedinstveni sloj stanica povezanih zonulama occludentes koji odvaja choriocapillaris od fotoreceptora vanjske retine i stvara vanjsku krvno-retinalnu barijeru koja pomaže kontroli ekstracelularnog miljea vanjske retine.

Fotoreceptorski sloj štapića i čunjića tvori jednostruki palisadni sloj fotoreceptora, ostali slojevi neuroretine služe obradi i prijenosu signala iz tih stanica.

Vanjska granična membrana, nije membrana u pravom smislu riječi, već spoj Müllerovih stanica odnosno Müllerovih i fotoreceptorskih stanica. Subretinalni prostor je potencijalan prostor između vanjske krvno-retinalne barijere i vanjske granične membrane.

Vanjski nuklearni prostor sadržava jezgre fotoreceptorskih stanica.

Vanjski pleksiformni sloj sadrži neuronske veze između fotoreceptorskih stanica, bipolarnih i horizontalnih stanica. Aksoni fotoreceptorskih stanica prenose impuls u vanjski pleksiformni sloj i u centralnoj retini formiraju specijaliziranu strukturu: Henleov sloj vlakana.

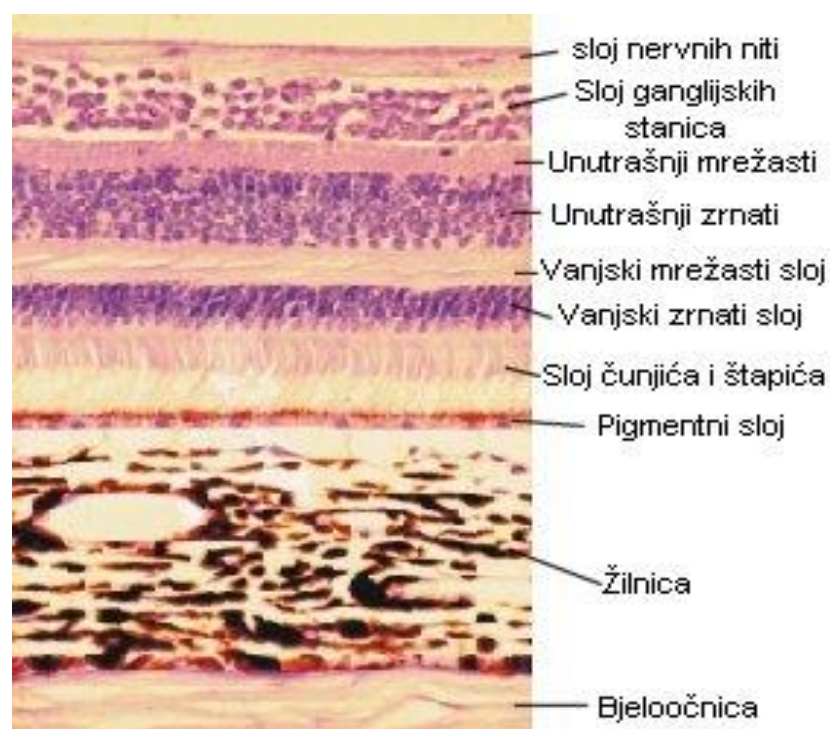Unutarnji nuklearni prostor sastoji se od jezgara petero različitih vrsta stanica: horizontalne, bipolarne, amakrine, interpleksiformne i Müllerove.

Unutarnji pleksiformni sloj je drugi retinalni sloj za obradu impulsa između bipolarnih, amakrinih i ganglijskih stanica.

Sloj ganglijskih stanica sadrži oko 1.2 milijuna ganglijskih stanica uz astroците, endotelne stanice, pericite i pokoju amakrinu stanicu. Sloj je najdeblji u perifovealnoj makuli, a nedostaje u samoj foveoli.

Sloj živčanih vlakana je tanak na periferiji i postaje deblji približavanjem optičkom disku kao rezultat kovergencije vlakana.

Unutrašnja granična membrana čini granicu retine i staklastog tijela (G. D. Hildebrand & A. R. Fielder 2011).



Slika 2. Histološki presjek kroz retinu

(preuzeto s <http://bilicvision.hr> )

### 1.3. Fiziologija mrežnice

Slika se stvara zahvaljujući raznolikom pobuđivanju fotoreceptorskih stanica: štapića i čunjića. Čunjići reagiraju na jako svjetlo, omogućuju visoku rezoluciju vida te viđenje boja. Štapići reagiraju na prigušeno svjetlo, karakterizira ih niža rezolucija vida, razlikovanje crnog i bijelog te noćni vid. Postoje tri različite vrste čunjića.

Vanjski segment fotoreceptorskih stanica sadrži fotopigment. Nakon što se fotoreceptori izlože svjetlu, dolazi do hiperpolarizacije stanične membrane. Količina otpuštenog neurotransmitera povećava se kako razina svjetlosti opada. Na jarkom svjetlu dolazi do kemijskog procesa te fotopigment blijedi.

Kad svjetlo padne na receptorsku stanicu ona šalje odgovor sinaptičkim bipolarnim stanicama koje prosljeđuju signal ganglijskim stanicama u mrežnici. Receptori su umreženi s horizontalnim i amakrinim stanicama koje modificiraju sinaptički signal prije ganglijskih stanica. Signali koje šalju štapići i čunjići međusobno su izmiješani i kombinirani unatoč činjenici da su štapići uglavnom aktivni u veoma slabim uvjetima svjetla i neutralizirani uslijed danjeg svijetla. S druge strane čunjići su aktivniji pri jačem svjetlu odnosno nisu dovoljno osjetljivi na niske razine svjetlosti. Za prijenos vizualnih signala do mozga zadužen je vidni put. Iako postoji više od 130 milijuna mrežničnih receptora, očni živac ima samo oko 1.2 milijuna vlakana (aksona). Velika količina obrade informacija vrši se unutar mrežnice. Fovea proizvodi najtočnije informacije. Unatoč tome što zauzima oko 0,01% vidnog polja, oko 10% aksona očnog živca posvećeni su fovei.

## 2. MAKULARNI EDEM

### 2.1. Patologija makularnog edema

Edem mrežnice lokaliziran u žutoj pjegi (macula lutea) zovemo makularni edem. Edem je primarno izazvan probojem unutarnje krvno-retinalne barijere na razini endotela retinalnih kapilara što ima za posljedicu propuštanje i nakupljanje fluida i sastojaka plazme u okolnu mrežnicu, točnije makulu.

Postoje naznake da i poremećaj permeabilnosti vanjske krvno-retinalne barijere, tj. sloja pigmentnog epitela može biti povezan sa nastankom edema. Osim intraretinalnog nakupljanja fluida i eksudata, makularna funkcija može biti poremećena i okluzijom parafovealnih kapilara, krvarenjima u makuli, trakcijom na makulu, formiranjem makularne rupture, ali i kombinacijom svih ovih poremećaja (Vinores, 1990).

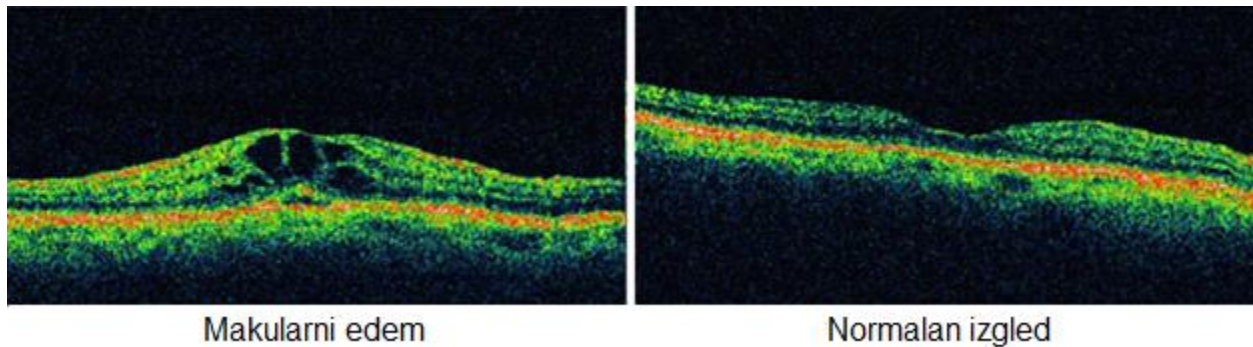
Morfološki, makularni edem može biti fokalni i difuzni. Fokalni edem je lokalizirano područje retinalnog zadebljanja primarno izazvano propuštanjem iz mikroaneurizmi ili rjeđe iz intraretinalnih mikrovaskularnih abnormalnosti. Zone edema su često okružene tvrdim eksudatima. Biokemijski su ti eksudati lipoproteini, vjerojatno iz plazme, lokalizirani u vanjskom ili unutarnjem sloju živčanih niti. Međutim, ponekad se deponiraju ispod retine izazivajući degeneraciju fotoreceptora.

Difuzni edem izazvan je propuštanjem iz dilatiranih i abnormalno propusnih kapilara te vjerojatno i poremećajem propusnosti retinalnog pigmentnog epitela. Difuzni edem ima vrlo malo ili najčešće nema tvrdih lipidnih eksudata. Za razliku od fokalnog edema, često je praćen nakupljanjem fluida u cistoidnim prostorima makule. Difuzni edem često je bilateralan i simetričan.

Propuštanje krvno-retinalnih barijera nije pouzdan ili mjerljiv kriterij za utvrđivanje edema makule nego je taj termin prvenstveno rezerviran za zadebljanje retine u zoni makule. Retinalno zadebljanje i eksudati sa zadebljanjem retine koje prijete ili zahvaćaju centar makule te ugrožavaju funkciju makule, smatraju se klinički značajnim.

Klinički signifikantni makularni edem (CSME) uključuje jednu od sljedećih lezija:

- a) retinalno zadebljanje unutar 500 mikrometara od centra makule
- b) tvrdi eksudati sa retinalnim zadebljenjem unutar 500 mikrometara od centra makule
- c) retinalno zadebljanje najmanje 1 površine diska vidnog živca unutar udaljenosti promjera diska od centra makule (Vukojević 2007).



Slika 3. Optička koherentna tomografija (OCT), transverzalni presjek makularnog područja: makularni edem

( preuzeto s <http://angioletiretina.com> )

## 2.2. Patofiziologija makularnog edema

Makularni se edem pojavljuje kada se tekućina i proteinski depoziti akumuliraju u makularnoj regiji uzrokujući zadebljanje i oticanje makule koje može biti ili fokalno ili difuzno. Vjeruje se da slabljenje krvno-retinalne barijere dovodi do povećane vaskularne propusnosti kao uzroka makularnog edema, koji je većinski uzrok gubitka vida u mnogim retinalnim bolestima većinom uključujući dijabetičku retinopatiju, okluziju retinalnih vena, uveitis i Irvine Gass sindrom.

Patofiziologija makularnog edema je kompleksna, s raznolikim procesima uključenima u njegov nastanak. Abnormalna retinalna kapilarna propusnost ili popuštanje krvno-retinalne barijere je u središnja etiologija. Povećana vaskularna propusnost uzrokuje akumulaciju tekućine što dovodi do povećanja ekstracelularnog prostora koji nadvlada mehanizam ravnoteže tekućine dovodeći do makularnog zadebljanja te na kraju gubitka vida.

Rane vaskularne i upalne promijene su najvjerojatnije posljedica stresogenog djelovanja na tkivo retine. Takvo djelovanje može nastati uslijed hipoksije odnosno ishemije, promijenjenog krvotoka, toksičnih supstanci, operacijske traume i upale. Započinje upalni proces u retinalnoj vaskulaturi koji dovodi do daljnjih promjena krvotoka i migracija inflamatornih stanica u retinalne krvne žile. Leukociti tada počinju proizvoditi upalne citokine. Leukocitima u pronalasku zahvaćenog tkiva i prijanjanju na endotel potpomažu inflamatorne adhezijske molekule, uključujući intracelularne adhezijske molekule 1 (ICAM-1), koje se pojavljuju na endotelu krvnih žila u području retinalnog stresa.

Kada se leukocit prilijepi na unutrašnju površinu krvne žile, luči se monocitni kemoatraktivni protein 1 (MCP-1) kako bi pomogao aktivirati leukocite i njihovu migraciju kroz endotel u tkivo. Jednom kada dospiju u tkivo, leukociti luče razne upalne medijatore, uključujući IL-1, TNF alfa i VEGF koji povećavaju kapilarnu propusnost. Prisutnost tih medijatora povećava produkciju istih i općenito povećava upalni odgovor.



Kako ti uvjeti napreduju, krvno-retinalna barijera slabi i dovodi do povećanja vaskularne propusnosti. Također, može se pojaviti gubitak pericita oko kapilara te dovesti do slabljenja zida kapilara što posljedično rezultira stvaranjem mikroaneurizmi. Debljanje endotelne bazalne membrane može uzrokovati fokalno zatvaranje nekih kapilara i u konačnici povećati protok, a samim time i tlak u susjednim kapilarama. Nakupljanje tekućine dovodi do toga da spojevi između Müllerovih stanica i membrana neuronskih stanica postaju rastegnuti. Müllerove stanice su jedine stanice koje imaju glukokortikoidne receptore u retini, a to se može iskoristiti u terapiji steroidima kako bi se eliminirao dio tekućine (Boyer 2011).

### **3. METODE LIJEČENJA**

#### **3.1. Laser fotokoagulacija**

##### **3.1.1. Uvod**

Lasersko svjetlo je elektromagnetski val koji se sastoji od jedne ili nekoliko valnih duljina. Monokromatičnost omogućuje precizan odabir određene valne duljine koji proizvodi specifične učinke lasera na različita ciljna tkiva. Laser fotokoagulacijom se svjetlosna energija absorbira u pigmentnom epitelu i transformira u toplinsku energiju unutar oštro ograničene zone retinalnog tkiva izazivajući u početku upalu, a kasnije i ožiljak. Apsorpcija laserskog svjetla ovisi njegovoj valnoj duljini i vrsti ciljnog tkiva. Ako je tkivo transparentno za svjetlo onda nema apsorpcije fotona niti zagrijavanja tkiva.

Retinalno tkivo ima nekoliko elementa koji absorbiraju laserske fotone za razliku od drugih za svjetlost "propustljivijih" tkiva koja se nalaze na putu. Melanin, hemoglobin i ksantofil su tri najznačajnija retinalna apsorbira svjetla (Schepens et al. 1982). Apsorpcija laserskog svjetla povišava temperaturu u pigmentnom epitelu što dovodi do pojave retinalne fotokoagulacije odnosno lokaliziranog zadebljanja na pigmentnog epitelu.

Tipična klinička fotokoagulacija odmah izaziva vidljivu retinalnu leziju. Podgranična („subthreshold“) laserska opekline izaziva puno manji porast temperature pigmentnog epitela, što objašnjava činjenicu da postaje klinički vidljiva tek nekoliko sati nakon fotokoagulacije (Vukojević 2007).

### 3.1.2. Vrste lasera

Nekoliko vrsta lasera se danas koristi u fotokoagulaciji bolesti mrežnice. Najkorišteniji je zeleno-plavi argon laser valne duljine 488-514.5 nm, žuti dye laser 570-630 nm, crveni kripton laser valne duljine 647 nm i Nd:YAG laser dvostruke frekvencije (1064 i 532 nm).

Zeleni argon i žuti dye laser su pogodni u fotokoagulaciji makularnog edema jer njihovu energiju dobro apsorbira hemoglobin te su stoga idealni za kogulaciju mikroaneurizmi i kapilara (Schepens et al. 1982).

Argon laseri su najrasprostranjeniji u kliničkoj praksi. Originalni argon laser je u početku imao plavo-zeleni spektar. Plavi laser širi previše energije u okolno retinalno tkivo izazivajući veća oštećenja, i jači fototoksični učinak na fotoreceptore. Tek kasnije, spoznajom o štetnosti plavog svjetla, proizvode se aparati sa samo zelenim svjetlom valne duljine 514.5 nm. Posljednjih nekoliko godina u uporabi je diodni infracrveni mikropulsni laser valne duljine 810 nm, koji je lošije apsorbiran hemoglobinom i teže okludira mikroaneurizme, ali gotovo selektivno koagulira pigmentni epitel. Za razliku od već spominjanih lasera, nema provođenja topline u okolinu te je oštećenje fotoreceptora minimalno ili ga uopće nema.

Aparati za fotokoagulaciju imaju mogućnost kontrole snage i trajanja laserske ekspozicije kao i veličine spota. Budući da termalna ozljeda ovisi o veličini i trajanju porasta retinalne temperature, mijenjajući navedene parametre može se manipulirati s intenzitetom retinalnog oštećenja. Intenzitet ozljede mrežnice se smanjuje sa skraćanjem trajanja ekspozicije, smanjenjem snage i povećanjem spota laserske zrake. Multipli kratki argon i diodni laserski pulsevi stvaraju oftalmoskopski nevidljiva oštećenja pigmentnog epitela, ne oštećujući fotoreceptore i koriokapilarni sloj, a djeluju na ponovnu uspostavu vanjske krvno-retinalne barijere. Ovakav tip fotokoagulacije se može osobito primijeniti kod bolesti povezanih s disfunkcijom retinalnog pigmentnog epitela kao što su dijabetički difuzni makularni edem ili centralna serozna retinopatija (Vukojević 2007).

### 3.1.3. Primjena

Postoje različiti pristupi i tehnike u liječenju fotokoagulacijom koje ovise o tipu i težini retinopatije i postojanju klinički signifikantnog makularnog edema.

Apsolutne indikacije za fotokoagulaciju su:

- klinički signifikantni makularni edem neovisno o stupnju retinopatije;
- proliferativna dijabetička retinopatija;
- vrlo teška neproliferativna dijabetička retinopatija;
- ekstenzivna neovaskularizacija iridokornealnog kuta, bez obzira da li su vidljivi;
- visokorizični elementi dijabetičke retinopatije.

Osnovni načini fotokoagulacije su:

- fokalna fotokoagulacija – kod klinički signifikantnog makularnog edema (CSME);
- lokalna fotokoagulacija – izravno na neovaskularizaciju;
- panretinalna ili «scatter» (razasuta) fotokoagulacija – kod proliferativne i vrlo teške;
- neproliferativne dijabetičke retinopatije.

U liječenju CSME koristi se fokalna fotokoagulacija s dvije osnovne tehnike te njihove kombinacije:

- izravna fotokoagulacija koja se koristi kod fokalnog edema i koja izravno koagulira mjesta propuštanja (mikroaneurizme);
- “grid” (rešetka) tehnika kojom se koagulira ciljano pigmentni epitel u zoni edema; pečati se plasiraju u čitavoj makuli osim centralne zone;
- panretinalna tehnika kojom se koaguliraju stanja proliferativne retinopatije.

### 3.1.4. Mehanizam djelovanja

Unatoč dugotrajnoj i rasprostranjenoj kliničkoj primjeni laser fotokoagulacije, još nije u potpunosti razjašnjen mehanizam povoljnog djelovanja lasera u prevenciji gubitka vida kod dijabetičke retinopatije. Povoljni efekt fotokoagulacije najčešće nije posljedica trenutne koagulacije, nego je izazvan sekundarnim odgovorom tkiva.

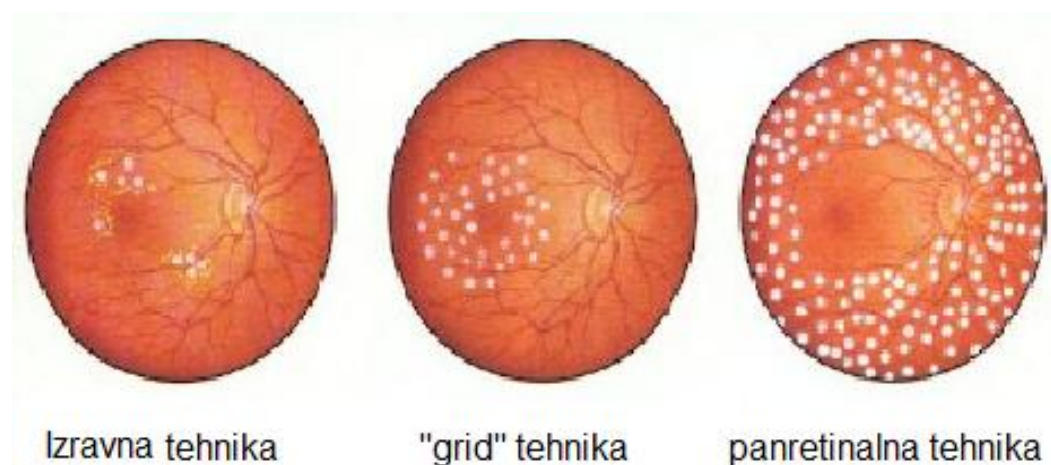
Fotokoagulacijom ishemične retine smanjuje se produkcija VEGFa, omogućava se bolja difuzija kisika iz koriokapilarisa u retinu, smanjuje se broj fotoreceptora koji su veliki potrošači kisika, a izravno se koaguliraju postojeće neovaskularne formacije.

Kod dijabetičkog makularnog edema povoljni efekti fotokoagulacije laserom su također evidentni, ali njihov mehanizam je prilično nejasan. Kod fokalnog edema postoji donekle logično objašnjenje da se izravnom koagulacijom mikroaneurizmi eliminira uzrok propuštanja fluida i sastojaka plazme u retinu, ali još uvijek nije jasna uloga pigmentnog epitela budući da je on primarno najjače koaguliran. Također nije jasna ni njegova uloga u resorpciji edema i eksudata nakon tretmana.

Difuzni makularni edem nastaje zbog poremećaja i vanjske i unutarnje krvno-retinalne barijere. Prema tome, cilj djelovanja lasera bi trebali biti i retinalni pigmentni epitel i abnormalno propusne kapilare. Sukladno navedenom primjenjuje se odgovarajuća laser tehnika – „grid“ fotokoagulacija. Nekoliko hipoteza pokušalo je objasniti povoljan efekt „grid“ fotokoagulacije. Primarni koagulativni efekt je pretežno na pigmentni epitel, koriocapilaris i fotoreceptore. Dakle primarni uzrok propuštanja, kapilare koje su zbog edema odmaknute od pigmentnog lista, praktično su intaktne laserom. Postoji nekoliko mišljenja o uzroku povoljnog efekta „grid“ tehnike na difuzni makularni edem. Prva tvrdi da laser eliminira oštećene RPE stanice te se premještanjem drugih stanica ponovo uspostavlja kompetentna vanjska hematookularna barijera. Alternativna hipoteza tvrdi da laser uništava, za kisikom visoko zahtijevne, fotoreceptore što reducira protok krvi, a time i propuštanje. Treća daje mogućnost ponovne uspostave kompetentne unutarnje hematookularne barijere proliferacijom endotelnih stanica.

Međutim, nekoliko eksperimentalnih i kliničkih studija dovode u vezu makularni edem s razinom vazoproliferativnih faktora. Istraživanja su pokazala da oči s makularnim edemom imaju povišenu razinu VEGFa što upućuje na važnu vezu između vazoproliferativnih i vazoinhibitornih čimbenika ne samo kod proliferativnih lezija kod dijabetičke retinopatije nego i u nastanku makularnog edema.

Uvođenjem u praksu diodnog lasera i proučavanjem njegovih mogućnosti u selektivnoj fotokoagulaciji pigmentnog epitela potvrđuje da retinalni pigmentni epitel igra bitnu ulogu kako u genezi tako i u resorpciji dijabetičkog makularnog edema. Liječenje diodnim laserom dijabetičkog makularnog edema pokazalo se uspješnim, mada je značajno prolongirano vrijeme resorpcije edema (Vukojević 2007).



Slika 4. Shematski prikaz osnovnih metoda fotokoagulacije  
(preuzeto s <http://www.theeyepractice.com.au> )

## **3.2. Konzervativno liječenje**

### **3.2.1. Nesteroidni protuupalni lijekovi (NSAID)**

Topički NSAID su protuupalni lijekovi koji se najčešće koriste u vidu profilakse i liječenja makularnog edema nakon operacije katarakte. Njihovo je djelovanje usmjereno na smanjenje razine intraokularnih prostaglandina, koji su ključni u patogenetskom mehanizmu makularnog edema. Terapija koja kombinira topičke kortikosteroide i NSAID kapi ima bolji učinak od monoterapije. Iako nisu odobreni od strane FDA, topički kortikosteroidi se često koriste nakon operacije katarakte kako bi prevenirali postoperativni makularni edem. Topička primjena NSAID ima nuspojave. Najčešće su osjećaj žarenja, konjuktivalna hiperemija i alergije. Mogu biti toksični za rožnicu u rasponu od punktififormnih površinskih erozija do kornelanih upalnih infiltrata (Cunningham et al. 2005).

### **3.2.2. Acetazolamid**

Oralna primjena acetazolamida se povremeno koristi u terapiji cistoidnog makularnog edema (CMO) uzrokovanog uveitisa i retinitisom pigmentosa, pogotovo ukoliko topički kortikosteroidi i NSAID kapi ne daju zadovoljavajući učinak.

Točan mehanizam kojim acetazolamid smanjuje CMO je nejasan, odnosno nekoliko mehanizama djelovanja moglo bi doći u obzir. Promjena regulacije ionskog transporta retinalnog pigmentnog epitela, inhibicija membranski vezane karboanhidraze, promjena protoka klorida i samim time membranskog potencijala stanice pigmentnog epitela te redukcija subretinalne tekućine dolaze u obzir, kao i njihove kombinacije. Unatoč tome, razni faktori utječu na konačan ishod liječenja kao težina vaskulitisa, makularna ishemija, dob, duljina trajanja bolesti i uloga prostaglandina u samom procesu (Beigi et al. 2002).

### **3.2.3. Kortikosteroidi**

Kortikosteroidi su potentni protupalni lijekovi koji se često koriste u liječenju ME. Imaju višestruki mehanizam djelovanja uključujući stabilizaciju hematookularne barijere i inhibiciju protupalnih faktora. Način primjene može biti: topički na rožnicu, periokularna injekcija ili intravitrealna injekcija te parenteralna, odnosno oralna primjena. Iako oralni i parenteralni način primjene omogućuju zadovoljavajuće terapijske koncentracije unutra vitreusa, izlažu pacijente povećanom riziku od sistemnih komplikacija i stoga su obično rezervirani za pacijente s težim uveitisom praćenim sistemnom bolešću. Kapi topički nanesenog steroida predstavljaju najblaži oblik primjene, ali imaju puno manju učinkovitost i mogućnost dopiranja do stražnjih segmenata oka. Njihova uporaba također uzrokuje nuspojave u vidu osjećaja žarenja, hiperemije i oštećenja rožnice raznih oblika (Cunningham et al. 2005).

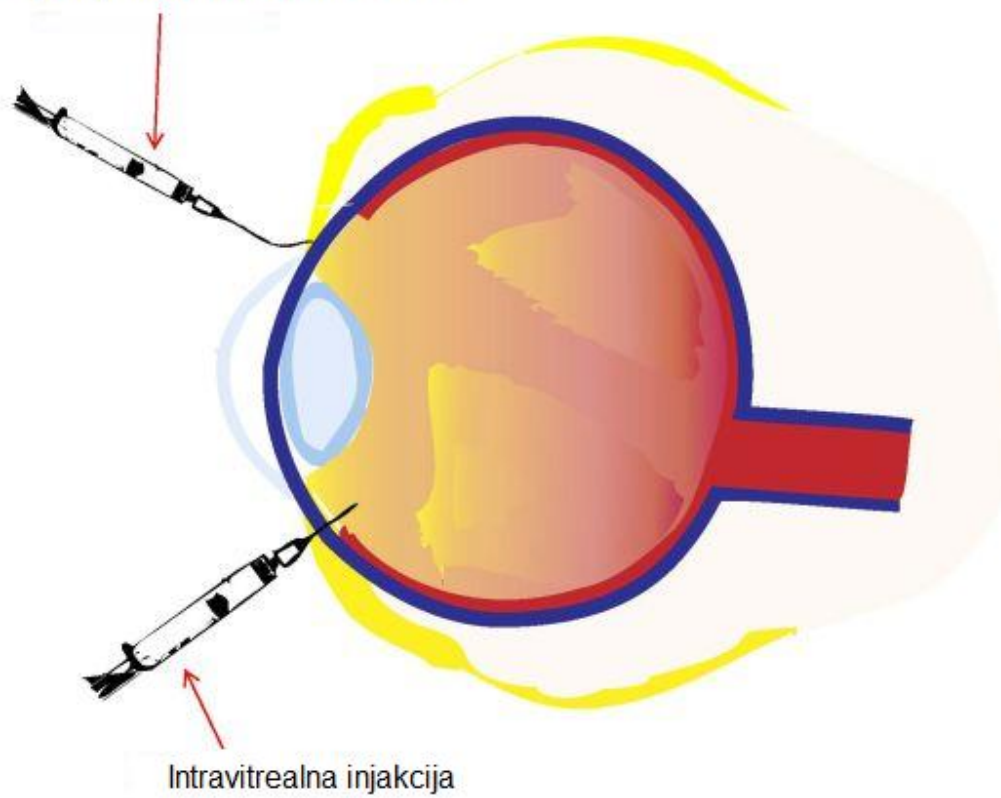
### **3.3. Intravitrealna injekcija**

Intravitrealna injekcija ispod Tenonove čahure je odlična alternativa u slučaju terapije relativno visokim dozama kortikosteroida zbog manjeg rizika od razvoja sistemnih komplikacija, a zadovoljavajućim koncentracijama unutar samog vitreusa. Intravitrealna primjena sintetskih kortikosteroida je učinkovita u nastojanju da poništi učinak makularnog edema uzrokovanog dijabetesom, retinalnom venskom okluzijom, postoperacijskim upalama i ostalim, idiopatskim uzrocima. Smanjuje se retinalno zadebljanje, smanjeno je curenje plazme te dolazi do poboljšanja vida u nekih pacijenata. Iako je učinak trenutačan i traje 3 - 6 mjeseci ili manje, edem se često povlači na ponovnu injekciju.

Intravitrealne injekcije su povezane s malim, ali definitivnim rizikom od ozbiljnih komplikacija uključujući infektivni endoftalmitis, ablaciju retine, krvarenje, okularnu hipertenziju i kataraktu. Zajedničko je stajalište da je u slučaju zahvata potrebna preventivna uporaba antibiotika, procjena eventualnog pratećeg glaukoma, liječenje egzistirajućih abnormalnosti oka, kao i pokušaj da se izbjegne pretjerana manipulacija prilikom izvedbe (Cunningham et al. 2005).



Injeksija ispod Tenonove čahure



Slika 5. Shematski prikaz aplikacije intravitrealne injekcije  
(preuzeto a <http://mdpi.com> )

### **3.4. Anti-VEGF terapija**

#### **3.4.1. Vaskularni endotelni faktor rasta**

Vaskularni endotelni faktor rasta (VEGF), također znan i kao VEGF-A ima važnu ulogu u angiogenezi. VEGF poboljšava preživljavanje postojećih krvnih žila, potpomaže vaskularne abnormalnosti (tortuoznost i hiperpermeabilnost) što može ometati efikasnu obranu od tumora i stimulirati rast novih krvnih žila. Nadalje, VEGF je specifični mitogen endotelnih stanica, induktor angiogeneze te također doprinosi povećanoj permeabilnosti krvnih žila. Hipoksijom regulirano otpuštanje VEGFa vjerojatno igra glavnu ulogu u normalnom razvoju retine, a budući da je ovisan o hipoksiji VEGF je ključan medijator u razvoju patološke intraokularne neovaskularizacije. Potvrda toga je činjenica da ekspresija VEGF mRNA lokalizacijom i vremenom korelira s neovaskularizacijom te da su povišene razine VEGFa u vitreusu i humoru aqueosusu pronađene u proliferativnoj retinopatiji uzrokovanoj dijabetesom (Karim & Tang 2010).

#### **3.4.2. Anti-VEGF**

Anti-VEGF lijekovi dobro suprimiraju angiogenezu i rast tumora te inhibiraju neovaskularizaciju u ishemičnoj retini.

Bevacizumab je kompletno monoklonalno protutijelo protiv VEGF, što znači da se veže za sve subtipove VEGFa te se također koristi u terapiji metastatskog kolorektalnog karcinoma. Pegaptanib je sintetizirani oligonukleotidni lanac jednostruke RNA (aptamer) koji se veže na VEGF-A 165 izoformu. Ranibizumab je rekombinirani fragment protutijela koji neutralizira sve VEGF-A izoforme i bioaktivne fragmente.

VEGF Trap je 115 kDa rekombinantni fuzijski protein dijela VEGF receptora 1 i 2 te Fc regije humanog protutijela IgG, koji se kao takav veže na sve VEGF-A izoforme sa većim afinitetom u usporedbi sa ostalim antiVEGF lijekovima. Nadalje, ima veće poluvrijeme raspada nakon intravitrealne injekcije. U skladu s navedenim, potrebne su manje doze lijeka intravitrealno, kao i manji broj injekcija (Karim & Tang 2010).

### **3.4.3. Anti-VEGF terapija**

Studije zasada pokazuju korisnost anti-VEGFa u smanjenju makularnog edema uzrokovanih venskom okluzijom, vaskularnom propusnosti, fibrovaskularnom proliferacijom i retinalnom neovaskularizacijom u dijabetičkom makularnom edemu te koroidalne neovaskularizacije uzrokovane senilnom makularnom degeneracijom (Karim & Tang 2010).

Uporaba intravitrealnih anti-VEGF lijekova je otvorila novo poglavlje u liječenju dijabetičkog makularnog edema. Dok terapija laser fotokoagulacijom ostaje standard u liječenju DME, uporaba anti-VEGF lijekova u kliničkoj praksi je pokazala ohrabrujuće rezultate. Kombinacija laser fotokoagulacije i intravitrealnih injekcija anti-VEGFa može smanjiti broj injekcija i uz to bez negativnog efekta fotokoagulacije na funkciju vida. Ipak, samo velike kliničke studije o uporabi anti-VEGFa mogu pomoći u kreiranju smjernica u liječenju DME, ali posebno treba obratiti pozornost na uporabu terapije u dužem vremenskom razdoblju. Treba napomenuti da je većina dosadašnjih kontroliranih studija fokusirana na razdoblje od godinu do dvije dana, što znači da nema zadovoljavajućih podataka o dugoročnim učincima, efikasnosti, te usporedbe s laser fotokoagulacijom. Kombinacija terapija anti-VEGFa i laser fotokoagulacije pokazuje ohrabrujuće rezultate i isto bi tako trebala biti razmotrena na duljem vremenskom razdoblju (Iacono 2012).

### **3.5. Kirurški pristup**

#### **3.5.1. Pars plana vitrektomija**

Glavni instrument je vitrektom, za istovremeno rezanje i sukciju staklovine. Vitrektom koji je u svojoj naravi automatizirani nožić, ima mali otvor koji giljotinizira, sjecka i usisava dijelove staklovine. Da bi se očuvao tlak i volumen oka, istovremeno u oko stalno dotječe infuzija tekućine. Vitrektomijom se u oko pristupa kroz skleru na području pars plana corporis ciliaris jer se ispod njega nalazi slijepi dio retine koju takvim pristupom ne možemo jatrogeno oštetiti. Na 4 mm od limbusa rožnice načine se tri otvora: jedan za vitrektom i druge instrumente, drugi za infuziju, a treći za hladno svjetlo.

Zahvatom se odstranjuje corpus vitreus, oslobađa vitreoretinalna trakcija novostvorenog vezivnog tkiva, zatvaraju se sva mjesta oštećene retine. Na kraju zahvata unutrašnjost oka ispunjava se balansiranom fiziološkom otopinom, silikonskim uljem ili volumnoekspanzivnim plinovima, ovisno o početnoj patologiji, vršeći tamponadu retine. Prednost plinova je što se sami resorbiraju iz oka te se ne moraju vaditi kao silikonsko ulje, u drugom aktu. Veoma je važno u potpunosti odstraniti staklovinu jer ona podržava rast proliferativnih membrana, odnosno daje ne samo anatomske potporu njihovom rastu, već je ona i medij kojim se šire lokalni faktori rasta i stanični regulatori.

Zahvat se vrši u lokalnoj peribulbarnoj anesteziji, a ponekad, ovisno o stanju oka i pacijenta, i u općoj anesteziji. Moguće komplikacije nakon stavljanja plina intraokularno su pojava katarakte ili sive mrežnice i povišeni očni tlak te se ne preporučuje let avionom.

Činjenica da pacijenti s difuznim dijabetičkim makularnim edemom imaju manju incidenciju odvajanja stražnjeg vitreusa potakla je na razmišljanje da stražnje odvajanje vitreusa tijekom vitrektomije posluži kao terapijski pristup u pacijenata s DME. Guljenje unutarnje membrane limitans retine omogućava kompletno otpuštanje trakcijskih sila, odstranjuje potencijalnu difuzijsku barijeru, inhibira repropoliferaciju fibroznih astrocita i na taj način utječe na smanjenje edema.

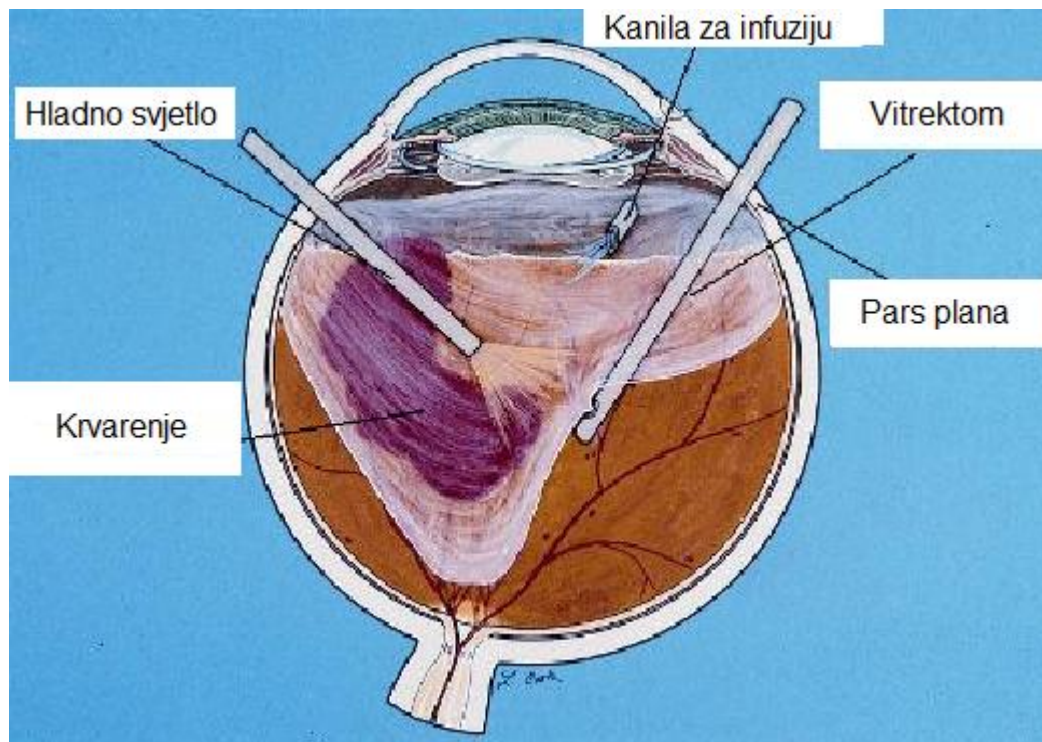
### **3.5.2. Pars plana vitrektomija s odvajanjem stražnjeg vitreusa**

Kirurški inducirano odstranjenje stražnjeg vitreusa u pacijentata s difuznim dijabetičkim edemom dovodi do redukcije makularnog edema i poboljšanja vida. Slični su rezultati postignuti u makularnom edemu uzrokovanom okluzijom centralne vene, kroničnom uveitisu i postkirurškom cistoidnom makularnom edemu. Iako je točan mehanizam nepoznat, odstranjenje upalnih medijatora i bolji pristup lokalno apliciranim steroidima su pretpostavljeni mehanizmi u aktu tog tipa vitrektomije (Krieglstein & W N Weinreb 2005).

### **3.5.3. Vitrektomija i guljenje unutarnje membrane limitans**

Objasnjeno je za vitrektomiju i guljenje unutarnje membrane limitans kao terapija ME je poboljšanje difuzije tekućine iz retine u šupljinu vitreusa. Vitrektomija kod koje je došlo i do guljenja unutarnje membrane limitans pomaže rješavanju difuznog dijabetičkog makularnog edema i poboljšanju formiranja epiretinalnih membrane. Prednosti guljenja unutarnje membrane pred samom vitrektomijom su potpuno otpuštanje traksijskih sila i inhibicija reprofileracije fibroznih astrocita, koji se pojavljuju u pacijenata s uznapredovalim vitroretinalnim bolestima makule.

Velike bule edema u cistoidnom makularnom edemu potencijalno se mogu pogoršati nakon guljenja membrane limitans i mogu dovesti do pojave tzv. pseudo-makularne rupe. Potrebno je OCT tehnikom razabrati pacijente s takvim velikim bulama. Guljenje membrane je neefikasno u rješavanju makularnog edema uzrokovanom okluzijom centralne vene i proliferacijskom diabetičkom retinopatijom. Poboljšanja su obično vidljiva u neproliferativnoj dijabetičkoj retinopatiji (Krieglstein & W N Weinreb 2005).



Slika 6. Shematski prikaz pars plana vitrektomije  
(preuzeto s <http://www.ilgh.org> )

## **4. NAJČEŠĆE BOLESTI POVEZANE S EDEMOM MAKULE**

### **4.1. Senilna makularna degeneracija**

Makularna degeneracija povezana s dobi je najčešći uzrok gubitka centralnog vida u starijih pacijenata (iznad 65 godina starosti). Postoje dvije forme: suha (bez neovaskularizacije) i vlažna forma (neovaskularna).

Čimbenici rizika su izlaganje ultraljubičastim zrakama, pušenje, hipertenzija i ostali kardiovaskularni faktori.

Iako samo 10% pacijenata boluje od vlažne forme, 80 - 90% ozbiljnih oštećenja vida uzrokovanih senilnom makularnom degeneracijom rezultat su bolovanja od vlažne forme. Češće se pojavljuje na oba oka.

Neovaskularna forma definira se pojavom horoidne neovaskularizacije s eksudacijom odnosno krvarenjem iz novonastalih krvnih žila. Dolazi do zadebljanja makule ili odizanja pigmentnog epitela. U konačnici može doći ožiljkavanja.

Dijagnosticira se fluorescinskom angiografijom.

Vlažna forma senilne makularne degeneracije liječi se laserskom fotokoagulacijom, brahiterapijom, kirurški uz davanje preparata s antioksidativnim kapacitetom, te intravitrealnim injekcijama anti-VEGFa i kortikosteroida (Cerovski et al. 2012).

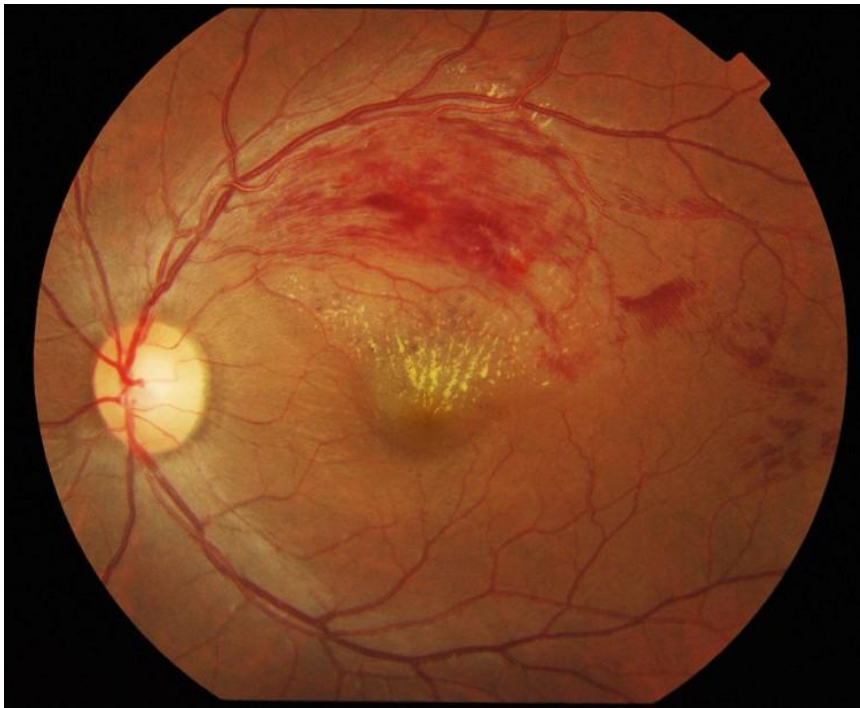### **4.2. Okluzija retinalne vene**

Po učestalosti, okluzija retinalnih vena je druga vaskularna bolest mrežnice, odmah iza dijabetičke retinopatije. Češće se javlja u bolesnika s dijabetesom i arterijskom hipertenzijom. Najčešće je uzrokovana trombom. Uzrokuje bezbolni gubitak vida, a pojavljuje se naglo.

Faktori rizika uključuju hipertenziju, dob, glaukom, dijabetes i hiperkoaguabilnost. Okluzija može zahvatiti ogranak retinalne vene ili centralnu retinalnu venu, kada je pogođena makula.

Dijagnozna se postavlja oftalmoskopijom fundusa.

U liječenju treba zbrinuti internističku bolest, bolesnika treba kontrolirati i intervenirati laserskom fotokoagulacijom u slučaju da kod ishemičke forme počne neovaskularizacija mrežnice. Laserska terapija se također primjenjuje kod posljedičnog edema makule. Često se ordiniraju i intravitrealne injekcije anti-VEGFa i kortikosteroida. Ako se u sklopu kliničke slike javi intravitrealno krvarenje, potrebna je pars plana vitrektomija.



Slika 7. Fundoskopija: venska okluzija  
( preuzeto s <http://en.wikipedia.org> )



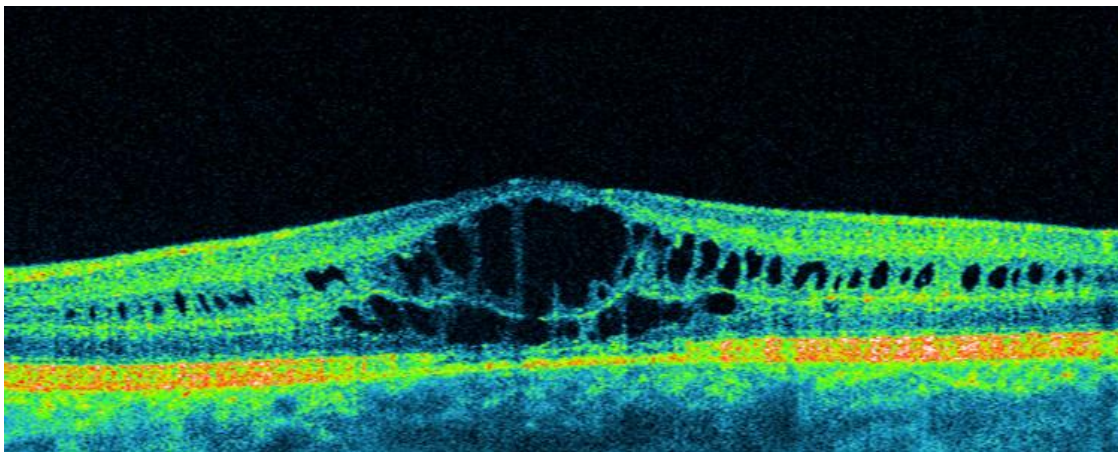
### 4.3. Uveitis i pseudofakični cistoidni makularni edem (Irvine-Gass sindrom)

Iako su nove metode fakoemulzifikacije pri odstranjenju leće smanjile pojavu ovog sindroma, pseudofakični cistoidni makularni edem (CME) ostaje relativno čest uzrok smanjenja vida nakon komplicirane ili nekomplikirane operacije katarakte.

Kirurški inducirana trauma irisa, cilijarnog tijela i epitela leće rezultira otpuštanjem prostaglandina, VEGFa, IGF-1 i ostalih faktora upale u humor aqueous. Ti kemijski transmittori difundiraju iz vitreusa u retinu gdje remete normalnu funkciju krvno-retinalne barijere. Ostala patološka stanja koja se povezuju s većom incidencijom pseudofakičnog CME uključuju postojanje epiretinalnih membrana, vitreomakularnu trakciju, okluziju retinalne vene i topičku primjenu prostaglandina.

CME se može detektirati kliničkim pregledom, angoigrafijom ili optičkom koherentnom tomografijom. Od te tri metode, OCT ima najveću senzitivnost, slijedi angiografija, a najmanju senzitivnost ima klinički pregled.

Preporučuje se striktna kontrola upalne reakcije najmanje 3 mjeseca nakon operacije katarakte (Lally & Shah 2014).



Slika 8. OCT: cistoidni makularni edem  
( preuzeto s <http://www.optopol.com> )

#### 4.4. Dijabetički makularni edem

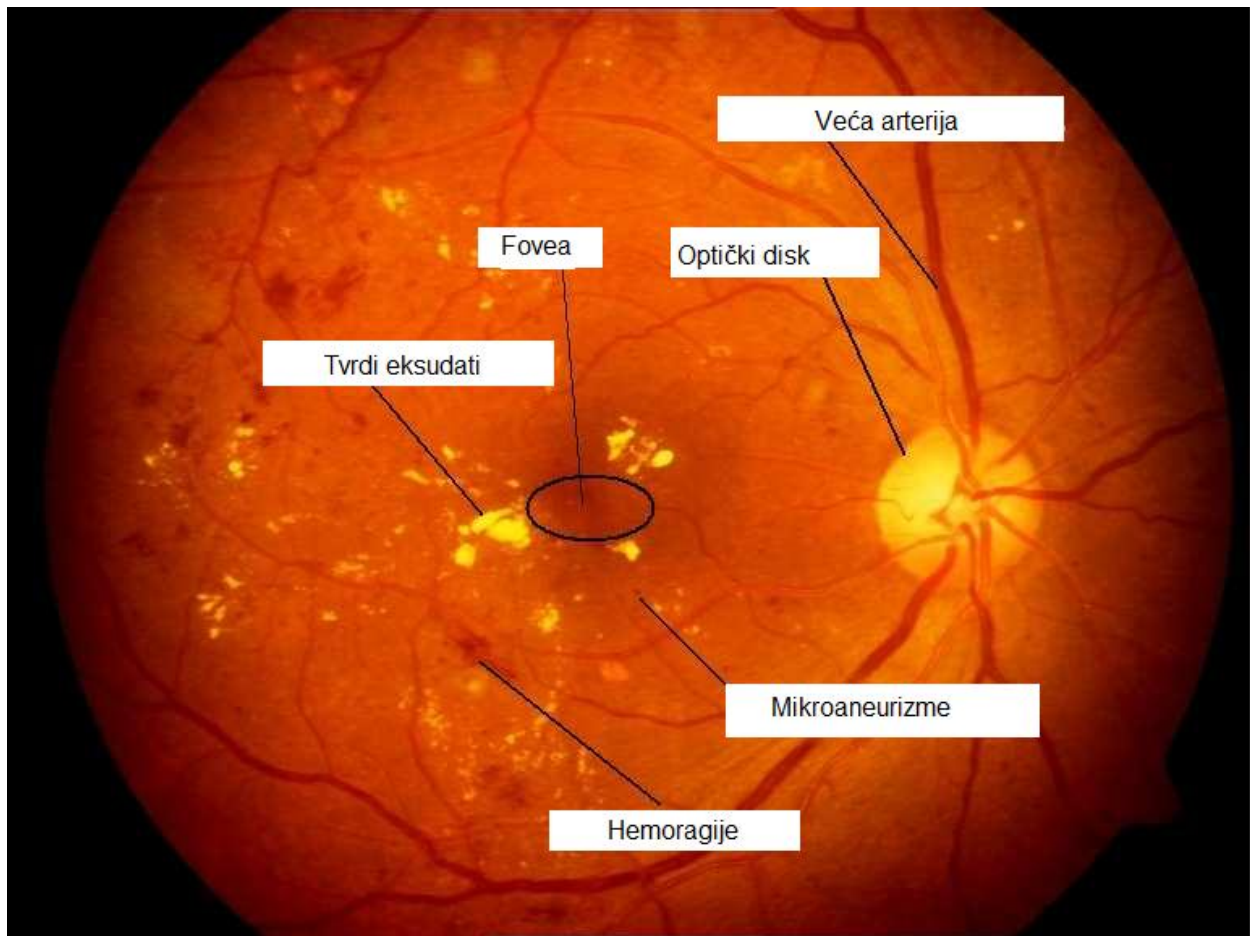
Dijabetička retinopatija se nakon 20 godina trajanja dijabetesa razvija u 80% dijabetičkih bolesnika te je vodeći uzrok sljepoće u razvijenim zemljama. Dijabetička je retinopatija češća u dijabetesu tipa 1 (40%) nego u dijabetesu tipa 2 (20%). Dijeli se na proliferacijsku i neproliferacijsku, ovisno o postojanju fibrovaskularnih proliferacijskih promjena (Cerovski et al. 2012).

Trajanje bolesti najveći je čimbenik rizika uz općenito slabu kontrolu metabolizma kao drugi važan factor.

Hiperglikemija provocira proizvodnju slobodnih radikala (oksidativni stres) i formiranje konačnih produkata glikolizacije (AGE). Ti procesi rezultiraju hipoksijom, ishemijom i u konačnici reakcijom tkiva, upalom. Upala uzrokuje povećanje proizvodnje VEGF-a, endotelnu disfunkciju, leukocitnu adheziju i PKC produkciju. Aktivacija protein kinaze C djeluje na vaskularnu funkciju u vidu propusnosti, kontraktilnosti, koagulacije i vazoproliferativno. U skladu s navedenim, dijabetička se mikroangiopatija smatra stanjem niske razine upale (Walker 2009).

Unatoč nekim novijim potencijalnim načinima liječenja dijabetičke retinopatije kao što su intravitrealna primjena kortikosteroida, anti VEGF pripravaka ili inhibitora protein kinaze C, fotokoagulacija laserom je uz adekvatnu kontrolu glikemije ostala „zlatni standard“ u liječenju dijabetičke retinopatije.

Bilo da je klasična ili fotokoagulacija modificiranim tehnikama već desetljećima doprinosi liječenju dijabetičke retinopatije. Laser fotokoagulacija retine izaziva regresiju neovaskularizacije kod proliferativne dijabetičke retinopatije, dovodi do smanjenja i nestanka edema makule reducirajući teži gubitak vidne oštine sa 33% kod netretiranih očiju na 13% kod tretiranih očiju (Synek & Synkova 2008).



Slika 9. Fundus fotografija: neproliferativna dijabetička retinopatija  
(preuzeto s <http://www.umiacs.umd.edu> )

## **5. ZAHVALE**

Zahvaljujem svojoj majci Zdravki, ocu Tihomiru i bratu Ivanu na razumijevanju i podršci tijekom školovanja, svojim prijateljima na bezuvjetnoj pomoći i korisnim savjetima te mentoru doc. dr. sc. Tomislavu Jukiću i gospođi Mirjani Repotočnik na pomoći pri pisanju diplomskog rada.

## 6. LITERATURA

F Bandello, KA Knutsson, MB Parodi, ML Cascavilla, P Iacono (2012) Evidence for Anti-vascular Endothelial Growth Factor Treatment of Diabetic Macular Oedema. *European Endocrinology* 8(1):36-41.

DS Boyer (2011) The Pathophysiology of Macular Edema. *Retina today*.  
<http://www.bmctoday.net/retinatoday/2011/09/supplement/article.asp?f=the-pathophysiology-of-macular-edema>

GD. Hildebrand, AR Fielder (2011) *Anatomy and the Physiology of the Retina*. Heidelberg: Springer.

R Karim, B Tang (2010) Use of antivascular endothelial growth factor for diabetic macular edema. *Clin Ophthalmol* 4:493-517.

H Kolb (2011) *Simple Anatomy of the Retina*. Webvision.  
<http://webvision.med.utah.edu/book/part-i-foundations/simple-anatomy-of-the-retina/>

SJ Garg (2012) Central and Branch Retinal Vein Occlusion. *The Merck Manual*.  
[http://www.merckmanuals.com/professional/eye\\_disorders/retinal\\_disorders/central\\_and\\_branch\\_retinal\\_vein\\_occlusion.html](http://www.merckmanuals.com/professional/eye_disorders/retinal_disorders/central_and_branch_retinal_vein_occlusion.html)

GK Krieglstein, WN Weinreb (2005) *Vitro-retinal surgery*. Berlin Heidelberg: Springer.

AR Lashay, A Rahimi, H Chams, F Davatchi, F Shahram, ZN Hatmi, H Khalkhal, B Beigi (2003) Evaluation of the effect of acetazolamide on cystoid macular oedema in patients with Behcet's disease. *Eye* 17:762-766.

DR Lally & CP Shah (2014) *Pseudophakic Cystoid Macular Edema Boston. Review of Ophthalmology*  
[http://www.revophth.com/content/d/retinal\\_insider/c/46967/#sthash.0AG1B6IC.dpufM D](http://www.revophth.com/content/d/retinal_insider/c/46967/#sthash.0AG1B6IC.dpufM D)

A Ober, CM Klais, ET Cunningham (2005) Management Options for Macular Edema.  
Review of Ophthalmology.

[http://www.revophth.com/content/d/retinal\\_insider/i/1310/c/25220/](http://www.revophth.com/content/d/retinal_insider/i/1310/c/25220/)

SL Polyak (1941) The retina. Chicago: University of Chicago Press.

CL Trempe, MA Mainster, O Pomerantzeff, MP Avila, AE Jalkh, JJ Weiter, JW McMeel

CL Schepens (1982) Macular photocoagulation. Optimal wavelength selection.  
Ophthalmology 89(7):721-8.

N Vukojević (2007) Minimalna argon laser fotokoagulacija retinalnog pigmentnog epitela  
kod dijabetičkog makularnog edema, Zagreb: SMK

N Vukojević, T Vidović, N Stiglmayer, S Popović-Suić, R Pokupec, I Petriček, R Kordić,  
D Katušić, M Kalauz, J Juri, Z Juratovac, T Jukić, B Cerovski (2012) Oftalmologija.  
Zagreb: Stega Tisak

JD Walker (2009) Diabetic Retinopathy for the Comprehensive Ophthalmologist.  
Chicago: Deluma Medical Publishers.

## 7. ŽIVOTOPIS

Rođen sam 31.12.1989. godine u Zagrebu. Osnovnu školu "Šimuna Kožičića-Benje" polazio sam u Zadru, nakon čega 2004. upisujem prirodoslovno-matematičku gimnaziju "Franje Petrića", također u Zadru. Bavio sam se aktivno judom tijekom tog vremena te sam bio kadetski prvak i juniorski vice-prvak Hrvatske. Također, nastupao sam na mnogo natjecanja iz prirodnih znanosti i osvajač sam 1. nagrade na državnom natjecanju iz fizike 2004. godine. 2008. godine upisujem Medicinski fakultet u Zagrebu. Član sam sekcije "SportmeF" uz rekreativno bavljenje sportom.