

Kirurško liječenje preponskih hernija

Dubić, Andrej

Master's thesis / Diplomski rad

2023

Degree Grantor / Ustanova koja je dodijelila akademski / stručni stupanj: **University of Zagreb, School of Medicine / Sveučilište u Zagrebu, Medicinski fakultet**

Permanent link / Trajna poveznica: <https://um.nsk.hr/um:nbn:hr:105:714750>

Rights / Prava: [In copyright](#)/[Zaštićeno autorskim pravom.](#)

Download date / Datum preuzimanja: **2025-01-06**



Repository / Repozitorij:

[Dr Med - University of Zagreb School of Medicine Digital Repository](#)



**SVEUČILIŠTE U ZAGREBU
MEDICINSKI FAKULTET**

Andrej Dubić

Kirurško liječenje preponskih hernija

Diplomski rad



Zagreb, 2023.

Ovaj diplomski rad izrađen je u (Kliničkoj bolnici Sveti Duh, Klinika za kirurgiju), pod vodstvom doc.dr.sc. Marka Severa i predan je na ocjenu u akademskoj godini 2022./2023.

a. - arterija (lat. arteria)

aa. - arterije (lat. arteriae)

BMI - indeks tjelesne mase (engl. Body Mass Indeks)

Cm - centimetar

CT - kompjutorizirana tomografija (engl. computed tomography)

EHS - Europsko društvo za herniju (engl. European hernia society)

GUK - glukoza u krvi

lig. - ligament (lat. ligamentum)

m. - mišić (lat. musculus)

MPO - miopektinealni orificij (engl. myopectineal orifice)

MPR - engl. Mesh Plug Repair

MRI - magnetska rezonanca (engl. magnetic resonance imaging)

n. - živac (lat. nervus)

PHS - engl. Prolene Hernia System

r. - grana (lat. ramus)

RAL - robotski asistirana laparoskopija (engl. robotic assisted laparoscopy)

TAPP - transabdominalno preperitonealno (engl. transabdominal preperitoneal)

TEP - totalni ekstraperitonealni (engl. totally extraperitoneal)

tj. - to jest

µm - mirkometar

dr. - doktor

VTE - venska tromboembolija (engl. venous thromboembolism)

Sadržaj

1. Uvod.....	1
2. Anatomija abdominalne stijenke.....	2
3. Anatomija ingvinalne i femoralne regije.....	4
4. Hernije.....	9
4.1. Preponske hernije.....	10
4.2. Klinička slika.....	10
4.3. Dijagnoza i diferencijalna dijagnoza.....	11
4.4. Liječenje.....	12
5. Kirurško liječenje.....	13
6. Otvorene operacije bez mrežice s napetošću tkiva.....	15
6.1. Bassinijeva operacija.....	15
6.2. Shouldice operacija.....	18
6.3. Lotheissen- McVay operacija.....	19
7. Otvorene operacije s mrežicom bez napetosti tkiva.....	19
7.1. Lichtenstein hernioplastika.....	20
7.2. Mesh plug and patch hernioplastika.....	22
7.3. Otvorene preperitonealne operacije.....	23
8. Minimalno invazivna kirurgija.....	25
8.1. TEP.....	26
8.2. TAPP.....	28
8.3. Robotska kirurgija.....	29
9. Zaključak.....	31
10. Zahvala.....	32
11. Literatura.....	33
12. Životopis.....	39

Sažetak

Kirurško liječenje preponskih hernija

Andrej Dubić

Preponska hernija ili kila je najčešća abdominalna hernija. Operacija preponske hernije je najčešće izvođena operacija opće i abdominalne kirurgije. Dijelimo ih na ingvinalne i femoralne. Ingvinalne hernije su češće i zastupljenije u muškaraca, dok je u žena češća učestalost femoralnih. Ingvinalne hernije dijelimo na direktne (medijalne) i indirektne (lateralne). Indirektne su učestalije i one mogu biti kongenitalne ili stečene, dok su direktne uvijek stečene. U kliničkoj slici preponskih hernija vidljiva je oteklina u preponi te je najzastupljeniji simptom bol ili nelagoda. Međutim, hernija se može uklještititi te se pri tome javljaju simptomi mehaničkog ileusa. Za postavljanje dijagnoze su dovoljni anamneza i klinički pregled. U slučajevima gdje postoje nedoumice i kako bi se suzila diferencijalna dijagnoza koja je vrlo široka, na raspolaganju su radiološke slikovne metode. Kod simptomatskih ingvinalnih hernija koje nisu strangulirane može se izvesti manualna repozicija kako bi se odgodila operacija. Ali jedini trajni oblik liječenja je kirurško liječenje koje je indicirano u svim preponskim hernijama osim asimpomatskih ingvinalnih koje se samo prate. Princip kirurškog liječenja preponske hernije se svodi na zbrinjavanje kilne vreće te kilnog otvora hernioplastikom. Operacije se provode otvorenim te minimalno invazivnim metodama odnosno laparoskopskim i robotski asistiranim hernioplastikama. Otvorene se dijele na one bez mrežica i s mrežicom. Danas je najzastupljenija metoda zbrinjavanja preponskih hernija tehnika po Lichtensteinu koja pripada otvorenim hernioplastikama bez mrežice. Međutim, nove preporuke sugeriraju da je laparoskopsko liječenje zlatni standard. Studije pokazuju da je ono povezano s bržim oporavkom, smanjenom postoperativnom boli i sličnim stopama recidiva u usporedbi s otvorenom hernioplastikom. Ali ako kirurg nema dovoljno iskustva s laparoskopskim načinom liječenja jer je krivulja učenja puno duža, otvorene operacije su preporučene. Robotska kirurgija preponskih hernija trenutno ne pokazuje prednosti u usporedbi s laparoskopijom te je to područje još uvijek potrebno unaprijeđivati.

KLJUČNE RIJEČI: preponska hernija, hernioplastika, laparoskopska kirurgija

Summary

Surgical treatment of groin hernia

Andrej Dubić

An inguinal hernia is the most common abdominal hernia. Inguinal hernia surgery is the most performed general and abdominal surgery. We divide them into inguinal and femoral. Inguinal hernias are more common and prevalent in men, while femoral hernias are more common in women. Inguinal hernias are divided into direct (medial) and indirect (lateral). Indirect ones are more common and they can be congenital or acquired, while direct ones are always acquired. In the clinical presentation of inguinal hernias, swelling in the groin is visible and the most common symptom is pain or discomfort. However, the hernia can be incarcerated and the symptoms of bowel obstruction can appear. Anamnesis and a clinical examination are sufficient to make a diagnosis. In cases where there are doubts and to narrow down the differential diagnosis, which is very broad, radiological imaging methods are available. In symptomatic inguinal hernias that are not strangulated, manual reduction can be performed to delay surgery. But the only permanent form of treatment is surgical treatment, which is indicated in all inguinal hernias except for asymptomatic inguinal hernias that are only monitored. The principle of surgical treatment of inguinal hernia boils down to treating the hernial sac and the hernial neck with hernioplasty. Operations are performed using open repair and minimally invasive methods, i.e. laparoscopic and robot-assisted hernioplasty. Open repairs are divided into open primary tissue approximation nonmesh and open tension-free repairs. Today, the most common method of treating inguinal hernias is the Lichtenstein technique, which belongs to open tension-free repairs. However, new recommendations suggest that laparoscopic treatment is the gold standard. Studies show that it is associated with faster recovery, reduced postoperative pain, and similar recurrence rates compared to open hernioplasty. But if the surgeon does not have enough experience with the laparoscopic method of treatment because the learning curve is much longer, open repairs are recommended. Robotic surgery of inguinal hernias currently does not show advantages in comparison with laparoscopy, and this suggests that it still needs to be improved.

KEY WORDS: groin hernia, hernioplasty, laparoscopic surgery

1. Uvod

Preponska hernija čini 75% svih abdominalnih hernija. Više od 20 milijuna ingvinalnih ili femoralnih hernija se svake godine u svijetu kirurški zbrinjava. Preponske hernije imaju jedinstvenu kiruršku i anatomsku povijest. Za razumijevanje kirurškog liječenja preponskih hernija važno je poznavati anatomiju abdominalne stijenke i ingvinalne regije te anatomiju hernije. Klinička prezentacija preponske hernije može biti u rasponu od otekline u preponskoj regiji sa ili bez bolova do komplikacija opasnih za život. Nekada je sama prisutnost preponske hernije bila dovoljna indikacija za kirurški zahvat. Suvremena praksa, međutim, raspoređuje pacijente na operaciju naspram budnog čekanja prema težini simptoma, spolu pacijenta i vrsti hernije. Iako se tegobe mogu ublažiti nošenjem kilnog pojasa, jedino konačno liječenje je kirurško.

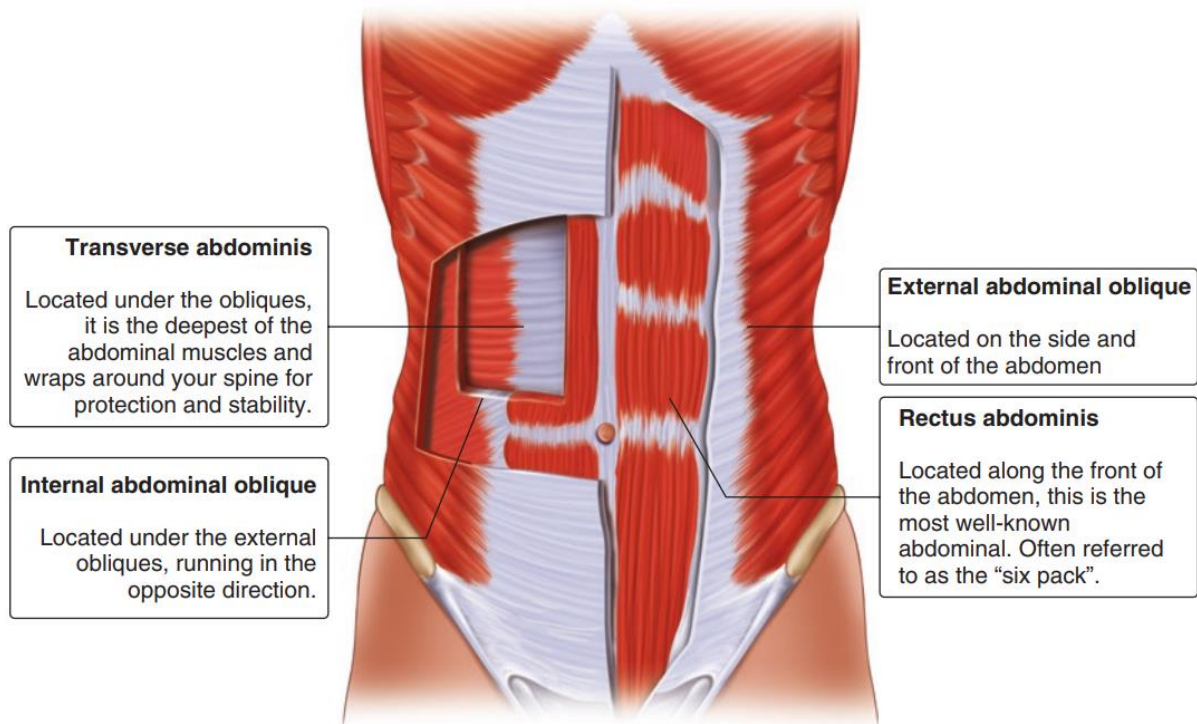
Velika većina operacija ingvinalnih i femoralnih hernija su elektivni zahvati. Svako kirurško liječenje mora biti vođeno određenim prioritetima i principima. Važni prioriteti uključuju izbjegavanje recidiva, nisku razinu postoperativne boli te nisku stopu infekcije. Razlikujemo operacije otvorene, tradicionalne kirurgije te minimalno invazivnu kirurgiju. Otvorene tehnike mogu se podijeliti s obzirom na pristup defektu hernije na one koje pristupaju sprijeda i straga te ih se može podijeliti na operacije s mrežicom bez napetosti i operacije primarne aproksimacije tkiva bez mrežice. Operacije primarne aproksimacije tkiva bez mrežice odnosno operacije s napetošću tkiva više nisu toliko u upotrebi. Danas se najviše koristi Lichtenstein metoda u kirurškom liječenju preponskih hernija. U minimalno invazivnu kirurgiju se ubrajaju laparoscopska te robotska kirurgija. Dvije glavne laparoscopske tehnike su totalni ekstraperitonealni (TEP) i transabdominalni preperitonealni (TAPP) pristup. Te laparoscopske tehnike postaju metoda izbora ukoliko operater ima dovoljno iskustva i znanja. Robotska kirurgija odnosno robotski potpomognuta laparoskopija (engl. RAL) je relativno novi kirurški pristup koji bi u budućnosti mogao donijeti neke nove promjene u kirurškom pristupu liječenju preponske hernije.

2. Anatomija abdominalne stijenke

Za razumijevanje kirurškog liječenja preponskih hernija te hernija općenito, izuzetno je važno poznavati anatomiju abdominalne stijenke. Abdomen je dio trupa koji kranijalno seže do rebrenih lukova i ksifoidnog nastavka, a kaudalno do ilijačnih kristi te gornjeg ruba pubične simfize. Abdomen možemo orijentacijski podijeliti na temelju 3 vodoravne orijentacijske ravnine: ksifosternalna, subkostalna i interspinalna te 1 okomito smještena medioklavikularna ravnina. Između ksifosternalne i subkostalne ravnine se nalazi epigastrij, između subkostalne i interspinalne je mezogastrij te ispod interspinalne jest hipogastrij koji se pruža do ingvinalne sveze i gornje strane pubične simfize (1).

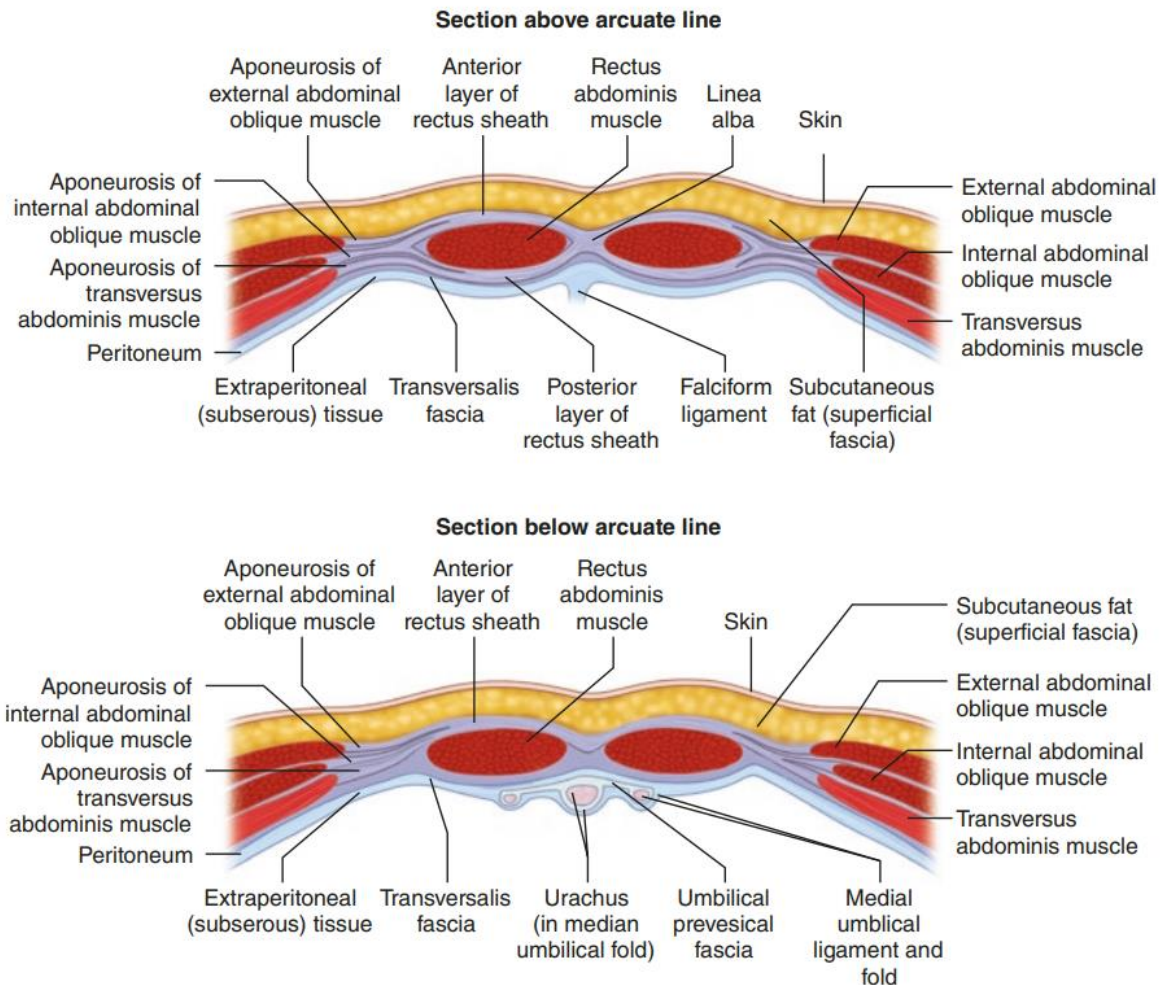
Embriološki, abdominalna stijenka se razvija od bočnih ploča mezoderma (2). Tijekom tog razdoblja stijenka se diferencira pa se za abdominalnu stijenku može reći da je troslojna struktura građena od vanjske ovojnice abdominalnog zida, abdominalnih mišića te unutarnje ovojnice. Vanjska ovojnica se sastoji posteriorno od *fasciae thoracolumbalis* te anteriorno od *fasciae abdominis superficialis* - u koju se ubrajaju fascia Camperi te fascia Scarpa. Površinski sloj fascia Camperi tvori masno tkivo, dok dublji sloj fascia Scarpa tvori vezivno tkivo (1,3). Treba naglasiti da navedena 2 sloja se ne nalaze isključivo ispod razine pupka nego mogu biti prisutni i iznad (4).

Abdominalni mišići se mogu podijeliti u dvije skupine: mišići anterolateralne te mišići posteriorne abdominalne stijenke. Posteriornu skupinu gledano od površine prema dubini čine: *m. quadratus lumborum*, *m. iliopsoas* te aponeurotsko polazište *m. transversi abdominis*. U anterolateralne mišiće (Slika 1) od površine prema dubini spadaju *m. rectus abdominis*, *m. obliquus abdominis externus*, *m. obliquus abdominis internus*, *m. abdominis transversus* te *m. pyramidalis* (3).



Slika 1. Prikaz anterolateralne skupine abdominalnih mišića. Prema: Campanelli G. The Art of Hernia Surgery: A Step-by-Step Guide (2018), str. 160, uz dopuštenje izdavača Springer (5)

M. rectus abdominis sadrži 3 poprečne tetivne intersekcije te se nalazi unutar vezivne ovojnice, *vagina m. recti abdominis* (Slika 2). *Vagina m. recti abdominis* ima svoj prednji i stražnji list koji se razlikuju svojom građom u dijelu iznad odnosno ispod lučne pruge, *linea arcuata*. Iznad *lineae arcuatae* stražnji list čine donji sloj aponeuroze *m. obliqui abdominis externi* i *m. obliqui abdominis interni*, dok ispod *lineae arcuatae* oni prelaze u prednji list *vaginae*. Tada stražnji list *vaginae m. recti abdominis* čini samo *fascia transversalis*. *Fascia transversalis* zajedno s parijetalnim peritoneumom čini unutarnju ovojnicu. Između njih je preperitonealno masno tkivo. Za spomenuti je da prednji list ovojnice iznad i ispod lučne pruge čine još aponeuroza *m. obliqui abdominis externi* i *m. obliqui abdominis interni* te da se *linea arcuata* nalazi u sredini između pupka i simfize. Na kaudalnom kraju *m. recti abdominis* nalazi se *m. pyramidalis* (1,3). *M. pyramidalis* se nalazi u 90% ljudi (6).



Slika 2. Tvorba *vaginae m. recti abdominis* iznad i ispod lučne pruge. Prema: Campanelli G. *The Art of Hernia Surgery: A Step-by-Step Guide* (2018), str. 502, uz dopuštenje izdavača Springer (5)

3. Anatomija ingvinalne i femoralne regije

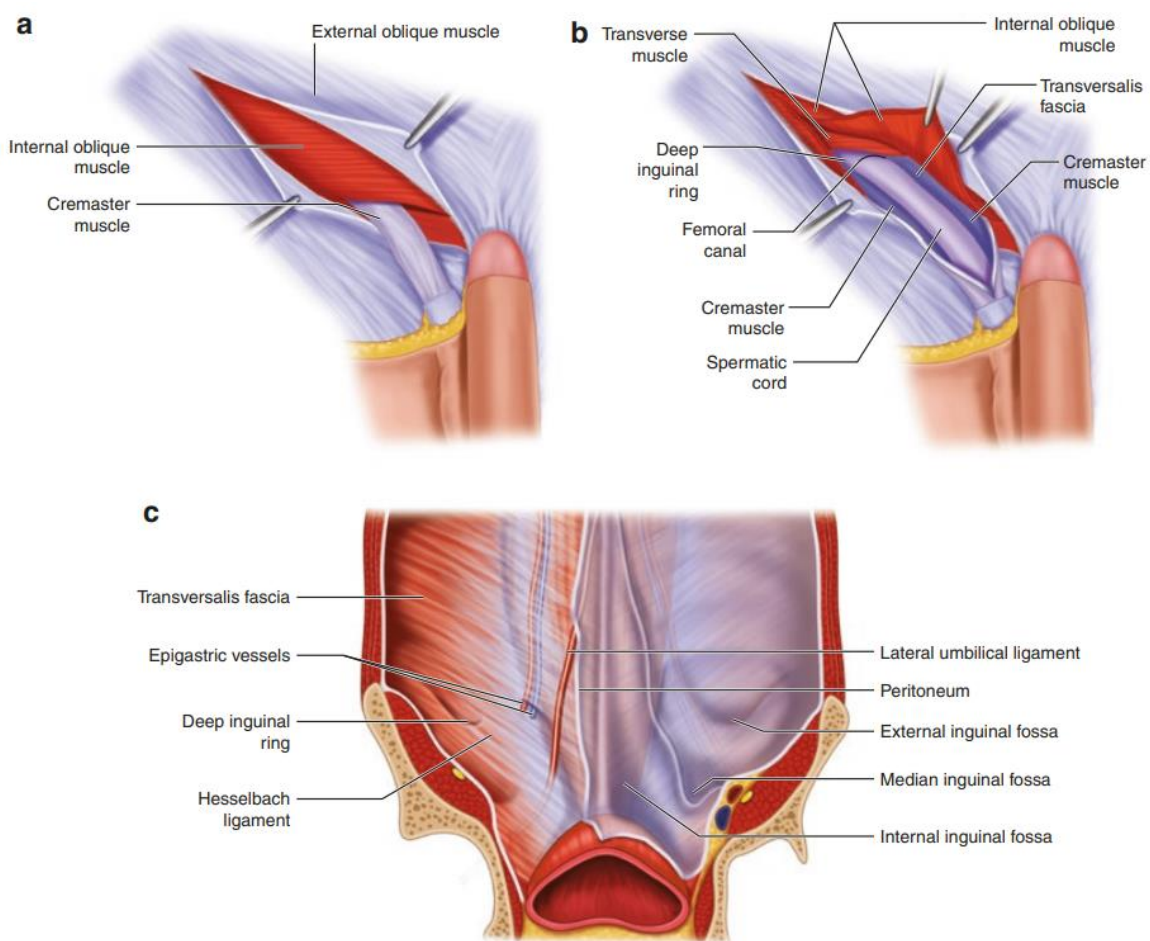
Ingvinalna regija je dio hipogastrija koja se nalazi lateralno od medioklavikularne linije te se pruža do lateralne stijenke velike zdjelice. Unutar ingvinalne regije je preponski kanal. *Canalis inguinalis* probija, počevši od njegova unutarnjeg otvora, *annulus inguinalis profundus*, na dužini od 4 do 5 cm ventralnu abdominalnu stijenku lateralno, dorzalno i kranijalno prema medijalnom, ventralnom i kaudalnom da bi završila na vanjskom otvoru, *annulus inguinalis superficialis*. Kosi prolaz smanjuje opasnost mehaničkog slabljenja abdominalne stijenke. U muškaraca je promjera 1 cm, dok je u žena 0,5 cm (3). Duboki otvor preponskoga kanala je mjesto prijelaza transverzalne fascije u unutarnju ovojnicu sjemenskoga snopa, *fascia spermatica interna*. *Annulus*

inguinalis superficialis (površinski, tj. vanjski otvor preponskoga kanala) je trokutasti otvor čiju bazu čini *crista pubica*, a s lateralnih strana se nalaze *crus mediale* i *crus laterale aponeurosis m. obliqui abdominis externi*. Površinski otvor preponskoga kanala je mjesto prijelaza aponeuroze *m. obliqui abdominis externi* u vanjsku ovojnicu sjemenskoga snopa, *fascia spermatica externa* (1).

Temelj stijenke preponskog kanala (Slika 3a i b) čine *m. obliquus abdominis internus*, *m. transversus abdominis*. Na prednju stijenku još naliježu aponeuroza *m. obliquus abdominis externus* s pojačanjima oko vanjskog ingvinalnog prstena: *crus mediale*, *crus laterale* i *fibrae intercrurales*, a na stražnju stijenku *peritoneum*, *fascia transversalis* s *falx inguinalis* te *lig. interfoveolare*. Posteriorna stijenka je još dodatno pojačana inferiorno s iliopubičnim traktom i *lig. Cooperi*. Ona je najvažniji i najsloženiji dio ingvinalnog kanala jer uslijed slabljenja tog dijela stijenke upravo tu nastaju i protrudiraju ingvinalne hernije. Dno čini ingvinalni ligament koji se pruža između *tuberculum pubicum* i *spina iliaca anterior superior*. U preponskom kanalu u muškaraca se nalazi *funiculus spermaticus*, sjemenski snop, a u žena *lig. teres uteri* koji prati *a. teres uteri* koja ide prema velikim stidnim usnama. Na početku 3. mjeseca nastaje *processus vaginalis* kao proširenje parijetalnog peritoneuma (3). Gubernaculum testisa služi kao vodeća struktura prilikom spuštanja testisa kroz unutarnji ingvinalni prsten do skrotuma. Proces spuštanja testisa se događa u razdoblju od 26.-28. gestacijskog tjedna (7). Nakon što je spuštanje završeno, *processus vaginalis* obliterira. Ako se zatvaranje izdanka ne dogodi, može doći do raznih patoloških stanja poput kongenitalne ingvinalne hernije ili hidrokele (8).

Zadebljano mjesto transverzalne fascije, *lig. interfoveolare* odvaja *fossae inguinales laterales et mediales* jednu od druge. *Fossa inguinalis medialis* se nalazi između *plica umbilicalis medialis et lateralis* te označava mjesto prolaza direktne preponske hernije. Dok se *fossa inguinalis lateralis* nalazi bočno od *plicae umbilicalis lateralis* te prekriva *annulus inguinalis profundus* i mjesto je prolaza indirektne preponske hernije. *Septum femorale* se nalazi između femoralne vene i *lig. lacunare*. *Plicae umbilicalies mediales* nastaju od obliteriranih *aa. umbilicales*, a u svakoj *plica umbilicalis lateralis* se nalaze *a. i v. epigastrica inferior*. *Vasa epigastrica inferiora* su dio lateralne granice Hasselbachovog trokuta i čine važno kirurško mjesto raspoznavanja direktne i indirektne preponske hernije. Medijalno od donjih epigastričnih krvnih žila se nalazi direktna preponska hernija. Ako je protruzija smještena lateralno, smatra se

indirektnom preponskom hernijom. Intraperitonealni prikaz zdjelice i ingvinalnog područja (Slika 3c) prilično je složen kada se gleda kroz laparoskop jer se operateru prikazuje dvodimenzionalno. Međutim, operater mora jako dobro poznavati anatomiju i znati da se radi o trodimenzionalnom području. To je jedan od razloga zašto je laparoskopsku kirurgiju tog područja teže usvojiti od otvorenih operacija preponske hernije. Hasselbachov trokut je slabo mjesto ingvinalnog kanala te je omeđen kao što je prethodno rečeno lateralno s *vasa epigastrica inferior* i *lig. interfoveolare*, medijalno s *m. rectus abdominis* i dolje s *lig. inguinale* te *lig. pectineale* (Cooperi) (1,3).



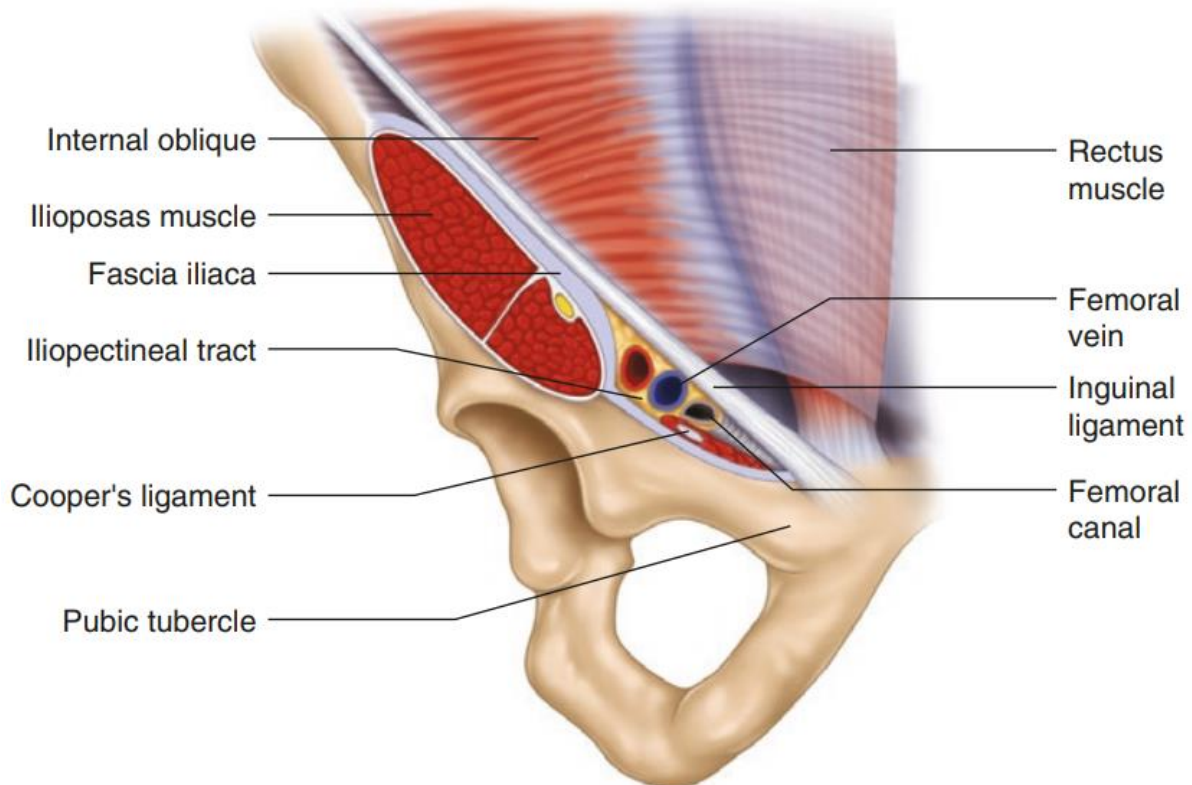
Slika 3. a) prikaz površinskih slojeva ingvinalnog kanala, b) prikaz dubinskih slojeva ingvinalnog kanala, c) intraperitonealni laparoskopski prikaz. Prema: Campanelli G.

The Art of Hernia Surgery: A Step-by-Step Guide (2018), str. 165, uz dopuštenje izdavača Springer (5)

Kako bi se spriječila kronična bol, važno je znati glavne živce koji se nalaze u ingvinalnom području. Smjernice preporučuju sustavnu identifikaciju sljedeća 3 živca tijekom operacije preponske hernije, a to su: *n. iliohypogastricus*, *n. ilioinguinalis* i *r. genitalis n. genitofemoralis*. (7) *N. iliohypogastricus* probija aponeuroze *m. obliqui abdominis externi* et *m. obliqui abdominis interni* iznad površinskog ingvinalnog prstena te inervira hipogastrično područje. Stoga znati gdje ih pronaći čini operaciju lakšom i sigurnijom. *N. ilioinguinalis* također probija aponeurozu *m. obliqui abdominis interni* i leži na preponskom kanalu pored sjemenog snopa, ali ispod aponeuroze *m. obliqui abdominis externi*. *R. genitalis n. genitofemoralis* prolazi duž ingvinalnog kanala prateći sjemeni snop do skrotuma. On je odgovoran za refleks *m. cremasteris* (8). Očuvanje ovih živaca prilikom operacije je imperativ kako bi se spriječila postoperativna bol koja se javlja u čak 15%-50% pacijenata prema nekim studijama (9,10).

Zbog kirurškog pristupa liječenju preponskih hernija neophodno je definirati miopektinealni orificij (MPO). MPO (Slika 4) je prvi definirao francuski kirurg Henri Fruchaud 1956. kao slabo ovalno mjesto u donjem prednjem dijelu abdomena gdje najčešće dolazi do nastanka preponskih hernija. MPO je omeđen superiorno s *m. obliquus abdominis internus* te *m. transversus abdominis*, medijalno s *m. rectus abdominis*. Lateralno se nalazi *m. iliopsoas* i inferiorno *lig. pectineale*. *Lig. inguinale* dijeli MPO na gornji i donji odjeljak. Gornji odjeljak je dalje podijeljen donjim epigastričnim krvnim žilama na medijalni dio - Hasselbachov trokut koji predstavlja područje direktnih hernija kako je prethodno navedeno, te lateralni dio koji sadržava *annulus inguinalis profundus* i mjesto je indirektnih hernija. Donji odjeljak sadržava femoralni kanal u kojem dolazi do nastanka femoralnih hernija. Drugim riječima ispod ingvinalnog ligamenta se nalaze femoralne hernije, a iznad ingvinalne. *Lacuna musculorum*, *lacuna vasorum* i femoralni kanal su područje prijelaza iz proksimalne ingvinalne regije u distalnu femoralnu regiju u kojoj se može postići kirurški pristup femoralnoj herniji. *Arcus iliopectineus* razdvaja *lacunam musculoram* koja se nalazi lateralno te *lacunam vasoram* koja je medijalnije. *Lacuna musculorum* sadrži *n. femoralis*, *m. iliopsoas* te *n. cutaneus femoris lateralis*. Unutar *lacuna vasorum* su *v. i a. femoralis* te *r. femoralis n. genitofemoralis*. Lateralno od *v. femoralis* se nalazi femoralni kanal čije su granice još medijalno *lig. lacunare*, anteriorno *lig. inguinale* te posteriorno *lig. pectineale*. Kroz kanal prolaze *vasa lymphatica* te *nodi ly. inguinales*

profudni i veliki limfi čvor (Rosenmullerov čvor ili Clouquetijev čvor). Proksimalni otvor femoralnog kanala se naziva femoralni prsten odnosno *annulus femoralis* kojeg s abdominalne strane prekriva samo *septum femorale*. To je mjesto gdje dolazi do protruzije crijeva odnosno nastanka femoralne hernije (1,13).



Slika 4. Miopektinealni orificij. Prema: Campanelli G. The Art of Hernia Surgery: A Step-by-Step Guide (2018), str. 159, uz dopuštenje izdavača Springer (5)

Tijekom prepariranja femoralne regije, glavne površinske strukture na koje se može naići su saphenofemoralni ovalni otvor i vezivna ovojnica *fasciae latae*. Saphenofemoralni otvor sadrži *v. saphena magna*, *v. epigastrica superficialis*, *v. circumflexa ilium superficialis* te *vv. pudendae externae*. Od *a. iliaca externa* se pružaju *a. epigastrica inferior*, *a. circumflexa ilium profunda*. A od femoralne arterije su ogranci *a. epigastrica superficialis*, *aa. pudendae externae superficialis et profunda* te *a. circumflexa ilium superficialis* čije je značenje u tome što opskrbljuje bedreni režanj koji se koristi u nekim operacijama presađivanja (11).

4. Hernije

Kila ili hernija je izbočenje peritoneuma kroz kongenitalni ili stečeni otvor, koje trajno ili prolazno sadržava dijelove abdominalnih organa. Prema tome hernije dijelimo na prirodene i stečene. Također, one mogu biti vanjske i unutarnje. U vanjske hernije pripadaju: ingvinalna, femoralna, umbilikalna, epigastrična, poslijeoperacijska i neki rijetki oblici hernija. Unutarnje hernije rijetko nastaju u abdominalnoj šupljini u prirođenim otvorima (foramen epiploicum, paraduodenalno, paracekalno i intersigmoidno) ili u patološko stečenim otvorima poslije operacijskih zahvata. U tu skupinu se također ubrajaju dijafragmalne hernije (12).

Važno je poznavati anatomiju hernije. U anatomiji hernije treba razlikovati kilni otvor, kilnu vreću i kilni sadržaj. Kilni otvor, vrata ili prsten je otvor na abdominalnoj stijenci kroz koji prolazi kilna vreća u kojoj je kilni sadržaj. Ako se pri nastajanju hernije stvori kilni kanal kao kod ingvinalne hernije, onda se razlikuje vanjski i unutarnji kilni prsten. Kilnu vreću čini parijetalni peritoneum koji se izbočuje kroz kilni otvor. Oblik kilne vreće je određen kilnim sadržajem i okolnim strukturama pa može biti okrugla ili kobasičasta oblika. Kilni sadržaj najčešće čine tanka crijeva, mobilni dijelovi kolona, omentum i jajnik (13).

S obzirom na mogućnost repozicije kilnog sadržaja u abdominalnu šupljinu razlikujemo reponibilne i ireponibilne hernije. Kod reponibilnih hernija se kilni sadržaj lako potisne u abdominalnu šupljinu. No zbog porasta intraabdominalnog tlaka tijekom napinjanja taj sadržaj se često bezbolno vraća u kilnu vreću. Ireponibilne hernije su posljedice uklještenja ili srastanja kilnog sadržaja za kilnu vreću. Sraštene hernije nastaju zbog priraslica između kilnog sadržaja i kilne vreće. Priraslice nastaju zbog upale unutarnjeg sloja stijenke kilne vreće na trenje ili pritisak. Uklještenne hernije nastaju kad se kilni sadržaj zajedno s kilnom vrećom uklješti u kilnom otvoru. Inkarceracija nastaje kad se kilni otvor naglo proširi zbog povišenja intraabdominalnog tlaka tijekom kojeg abdominalni organi upadnu u kilnu vreću. Nakon sniženja tlaka, otvor se suzi pa slijedi elastično uklještenje. Ako se ono ne razriješi, dolazi do prekida venskog, a zatim i arterijskog krvotoka te slijedi strangulacijsko uklještenje. Ukoliko se unutar 6 sati ne razriješi strangulacija, dolazi do ireverzibilne ishemije i gangrene kilnog sadržaja. Na kilnome sadržaju tada nastane strangulacijska brazda koja je posljedica ishemije. Ako

se ne liječi, dolazi do nekroze crijevne stijenke i perforacije crijeva. Drugi oblik jest sterkoralno uklještenje. Ono nastaje nakon usporenog prolaska crijevnog sadržaja kroz crijevne vijuge u kilnoj vreći. Posljedično se javlja hiperperistaltika koja povećava kilni sadržaj u dovodnoj vijuzi u kilnoj vreći koja onda pritišće odvodnu vijugu i uzrokuje opstrukciju crijeva. Sterkoralno uklještenje je lakši oblik jer nema opasnosti od strangulacije kilnog sadržaja (14).

4.1. Preponske hernije

Procjenjuje se da je prevalencija preponskih hernija tijekom života 27 do 43 posto u muškaraca i 3 do 6 posto u žena. U svijetu se godišnje obavi 20 milijuna takvih operacija (15). Operacija preponske hernije je 8 do 10 puta češća u muškaraca nego u žena (16). Muškarci imaju 9 do 12 puta veću šansu da razviju ingvinalnu herniju, dok je u žena 4 puta češća femoralna (17). Zbog veće učestalosti femoralnih hernija, u žena je više hitnih operacija jer je kod femoralnih hernija vjerojatnija pojava uklještenja (18).

Rizični čimbenici za razvoj hernije su muški spol, dob između 0-5 godina te 75-80 godina (16). Tu se još ubrajaju poremećaji vezivnog tkiva i obiteljska anamneza. Dokazano je i da radikalna prostatektomija povećava rizik od razvoja preponske hernije (19). Kongenitalne ingvinalne hernije su razlog visoke incidencije u dobi od 0-5 godine te one nastaju zbog nemogućnosti zatvaranja processus vaginalisa kao što je prethodno već spomenuto. A stečene hernije nastaju zbog povišenja intraabdominalnog tlaka, defekta abdominalne stijenke i poremećaja veziva odnosno abnormalnosti u sintezi kolagena tip I i tip III (20). Stanja koja dovode do povišenja intraabdominalnog tlaka su: kašalj, trudnoća, konstipacija, povećana prostata, Valsalvin manevar i ascites. Važan uzrok povišenja intraabdominalnog tlaka te posljedično hernije je naprezanje i težak fizički rad (21). Ingvinalne čine približno 95% preponskih hernija, dok su preostalih 5% femoralne (22).

4.2. Klinička slika

Preponske hernije mogu imati široku kliničku sliku. Asimptomatske su one koje se prezentiraju bezbolnom palpabilnom tvorbom koja se obično povećava tijekom dana, a nakon duljeg ležanja ili spavanja se povlači. Dok je kod simptomatskih najčešći simptom tupa bol ili nelagoda u preponama koja može, ali i ne mora biti povezana s vidljivom izbočinom. Bol je najizraženija kad je intraabdominalni tlak povećan u

stanjima poput naprezanja, dizanja teških tereta ili dugog stajanja. Ta bol nastaje zbog stezanja kilnog sadržanja u vratu kilne vreće. Uklještene ili strangulirane hernije mogu se očitovati kao akutni mehanički ileus bez očitih simptoma ili znakova preponske hernije, osobito u pretilih bolesnika. One se mogu manifestirati simptomima mehaničkog ileusa - mučninom, povraćanjem, bolovima u abdomenu i nadutošću. Najčešći klinički znak tijekom kliničkog pregleda je izbočina u preponama koja je najčešće i razlog odlaska liječniku. Izbočina također može biti u velikim usnama kod žena i u skrotumu pa je riječ o skrotalnim hernijama (14,23).

4.3. Dijagnoza i diferencijalna dijagnoza

U većini slučajeva dijagnoza ingvinalne ili femoralne hernije može se postaviti na temelju anamneze i kliničkog pregleda (24). Klinički pregled se obavlja prvo u stojećem pa u ležećem položaju. U stojećem položaju je lakše dokazati herniju zbog višeg intraabdominalnog tlaka. Bolesnik se mora nakašljati kako bi se lakše uočilo izbočenje hernije.

Prilikom pregleda ingvinalne hernije izvodi se antriranje ingvinalnog kanala. Vrhom kažiprsta liječnik invaginiranjem kože skrotuma ulazi u ingvinalni kanal do vanjskog ingvinalnog prstena. Ako se radi o okultnoj herniji, bolesnika treba zamoliti da se nakašlje ili da se napne. Prilikom tog kratkotrajnog povišenja intraabdominalnog tlaka, osjeća se na vršku prsta blago udaranje hernije. U ležećem položaju se pregledavaju pacijenti kod kojih je postavljena sumnja na uklještenu herniju. Pacijenti moraju biti na leđima s nogama savinutima u koljenu kako bi se palpacijom utvrdilo mjesto hernije. U žena preponske hernije često nemaju vidljivu izbočinu te ih je zbog toga teže dijagnosticirati prilikom kliničkog pregleda. U situacijama okultne hernije ili kako bi suzili diferencijalnu dijagnozu, mogu se koristiti transabdominalni ultrazvuk, CT ili MRI (25,26).

Za većinu pacijenata s inkarceriranom hernijom, anamneza i klinički pregled su dovoljni za postavljanje dijagnoze, dodatne slikovne metode nisu potrebne. Preponske hernije se mogu preoperativno klasificirati Nyhus klasifikacijom (Tablica 1) kako bi se mogli lakše odlučiti koji kirurški pristup će biti najoptimalniji za pacijenta (27).

Tablica 1. Podjela preponskih hernija prema Nyhusu. Prema: Nyhus LM. Inguinal hernia (1993). Preuzeto iz (27)

TIP	
I	indirektna hernija, normalan unutarnji ingvinalni prsten, kilna vreća u kanalu tipična u djece
II	indirektna hernija, proširen unutarnji ingvinalni prsten bez zahvaćanja stražnje stijenke ingvinalnog kanala, ne širi se u skrotum
III A	direktna hernija
III B	indirektna hernija koja zahvaća stražnju stijenku ingvinalnog kanala, skrotalne hernije
III C	femoralna hernija
IV	recidivna preponska hernija ili kombinacija A, B i C

Diferencijalna dijagnoza ingvinalne hernije je široka te uključuje bilo koju patologiju koja može uzrokovati bol ili masu u području prepona. U obzir se trebaju uzeti razna patološka stanja skrotuma poput torzije testisa, epididimitisa, varikokele, hidrokele, spermatokele te tumori testisa. Kod takvih stanja bol će vjerojatnije biti lokalizirana u skrotumu umjesto u ingvinalnoj ili femoralnoj regiji. Koštano-mišićna stanja također mogu izazvati bol u preponi, primjer su: osteitis pubis, istegnuće aduktornih mišića, osteoartritis kuka, sindrom bolne prepone i avulzijske frakture. Kao mogući uzrok boli još treba spomenuti aneurizme i pseudoaneurizme femoralne arterije, limfadenopatiju, uklještenje živaca i maligne tumori (23).

4.4. Liječenje

Kod bolesnika koji imaju značajne komorbiditete ili imaju asimptomatske ingvinalne hernije preporuča se samo praćenje jer je rizik od strangulacije vrlo malen (28,29). Takve pacijente svakako treba savjetovati o promjenjivim čimbenicima rizika - prestanak pušenja, regulacija GUK-a u dijabetičara te smanjenje tjelesne mase. Ne treba im braniti tjelesnu aktivnost jer za sada nema dokaza da će tjelesna aktivnost dovesti do inkarceracije ili kliničkog pogoršanja hernije (30). Također, može im se preporučiti nošenje kilnog pojasa, ali im treba reći da on ne pridonosi izlječenju nego sprječava nastanak inkarceracije (31). Kod trudnoće je operacijsko liječenje hernije kontraindicirano tako da se tu isto preporuča samo praćenje (32).

Naravno, pacijentima koji se samo prate treba reći da se odmah jave liječniku ako osjete novonastalu bol ili nelagodu. Kod bolesnika koji imaju simptomatske ingvinalne hernije koje nisu strangulirane ili ako strangulacija traje samo nekoliko sati, može se pokušati izvesti manualna repozicija hernije, engl. taxis. Izvodi se tako da se bolesnika stavi u Trendelenburgov položaj od 20 stupnjeva te ga se zamoli da opusti abdominalne mišiće kako bi se smanjio intraabdominalni tlak. Zatim se noga flektira u kuku i na izbočenje se stavljaju hladni oblozi nekoliko minuta radi smanjenja edema. Daju se analgetici zbog smanjenja bolova i još bolje relaksacije abdominalnih mišića. Potom se izbočina pokuša potisnuti u smjeru ingvinalnog kanala u abdominalnu šupljinu. Ako je nakon 5 minuta manualna repozicija bez uspjeha, indicirano je operacijsko liječenje (14,33).

Generalno, operacijsko liječenje je indicirano kod svih simptomatskih i uklještenih ingvinalnih hernija jer je to jedini način trajnog izlječenja. Kod svih femoralnih hernija, bez obzira bile one asimptomatske ili ne, indicirano je kirurško liječenje jer su one povezane s većim rizikom inkarceracije za razliku od ingvinalnih hernija (34).

5. Kirurško liječenje

Kod svakog kirurškog liječenja postoje određena načela koja se trebaju pratiti. Važna načela i prioriteti uključuju izbjegavanje recidiva, nisku razinu postoperativne boli, nisku stopu infekcije (11).

Tromboprofilaksa i profilaktički antibiotici mogu biti potrebni kod određenih pacijenata kako bi se spriječile komplikacije. Tromboprofilaksa se primjenjuje prema pacijentovom riziku razvoja venske tromboembolije (VTE). Bolesnici koji su mladi (<40 godina starosti), inače zdravi i nemaju druge rizične faktore za razvoj VTE-a, ne trebaju tromboprofilaksu (35).

Usprkos tome što je iz 2018. godine preporuka međunarodne grupe renomiranih stručnjaka kirurga HerniaSurge da se profilaktički antibiotici daju samo za otvorenu preponsku herniju u visokorizičnih pacijenata, ali ne i za otvorenu preponsku herniju u niskorizičnih i za laparoskopsko liječenje preponske hernije (24), davanje antibiotske profilakse se predlaže u pacijenata koji se podvrgavaju nekomplikiranoj operaciji preponske hernije s planiranim postavljanjem mrežica. Dok su kod nekomplikirane

operacije bez postavljanja mrežice, profilaktički antibiotici ostavljeni na izbor operateru (35).

Da bi profilaktički antibiotici bili učinkoviti, moraju se primijeniti unutar jednog sata prije operacije (36). Za profilaktički antibiotik prvog izbora preporučuje se davanje cefazolina (37).

Kod pacijenata koji se podvrgavaju otvorenom zahvatu, preporuča se korištenje lokalne anestezije. Korištenje lokalne anestezije smanjuje stope komplikacija i troškove. Kraće je vrijeme operiranja, manja je postoperativna bol te je poželjna kod starijih i mlađih pacijenata i pacijenata s komorbiditetima. Opća anestezija se koristi kod laparoskopskog liječenja preponskih hernija kao i u pacijenata s velikim hernijama i velikim defektima abdominalne stijenke. Ali treba spomenuti i da korištenje opće ili lokalne anestezije također ovisi o preferenciji kirurga (40,(39).

U obzir treba uzeti karakteristike pacijenta poput dobi, opće stanje, BMI, predisponiranost za nastanak hernije te tip hernije. Ovisno o anatomskom položaju i veličini hernije, treba izabrati metodu kojom se najbolje može postići adekvatno pojačanje, s niskom stopom komplikacija (11).

Razlikujemo operacije otvorene, tradicionalne kirurgije te minimalno invazivnu kirurgiju. Otvorenim tehnikama može se pristupiti defektu hernije sprijeda i straga te ih se može podijeliti na operacije s mrežicom bez napetosti, kao i operacije primarne aproksimacije tkiva bez mrežice.

Prostetički materijali u kirurgiji hernija su se počeli koristiti početkom 20. stoljeća i od tada su, zahvaljujući tehnološkom napretku, postignuta mnoga poboljšanja. Iako je korištenje mrežica u kirurgiji hernija 80-ih i 90-ih godina prošlog stoljeća bilo zastupljeno tek oko 5-15 %, danas je to zlatni standard za operacije hernija (40).

Razlikujemo monofilamente i multifilamente te mrežice miješane strukture. S obzirom na sastav razlikujemo neresorptivne, djelomično resorptivne i biološke mrežice. Neresorptivne dijelimo na poliesterne i polipropilenske, a biološke dijelimo na kadaverične i mrežice od obrađenog animalnog kolagena. S obzirom na veličinu pora dijelimo ih na makroporne (>75 µm), makroporne s mikroporama, mikroporne te submikronične mrežice. S obzirom na masu tkanja dijelimo ih na Ultralight, Light C, Standard C te Heavy C. Po 'Sanders–Kingsnorthovim' kriterijima definirano je 5

karakteristika idealne mrežice koje bi ona trebala zadovoljavati, a to su: biokompatibilnost, nizak rizik od infekcije, jednostavnost rukovanja, niska cijena i dugovječnost. Postoji nekoliko stotina različitih vrsta mrežica na svjetskom tržištu, ali još uvijek ne postoji idealna mrežica za svaki tip hernije i svakog pacijenta. Odabir mrežice uvelike se temelji na iskustvu kirurga i osobnim preferencijama, uz naravno raspoloživost i cijenu određenih mrežica. Međutim, odabir bi trebao biti usklađen s položajem hernije, veličinom defekta, komorbiditetima bolesnika te njihovim što ranijim normalnim funkcioniranjem (5,41).

6. Otvorene operacije bez mrežice s napetošću tkiva

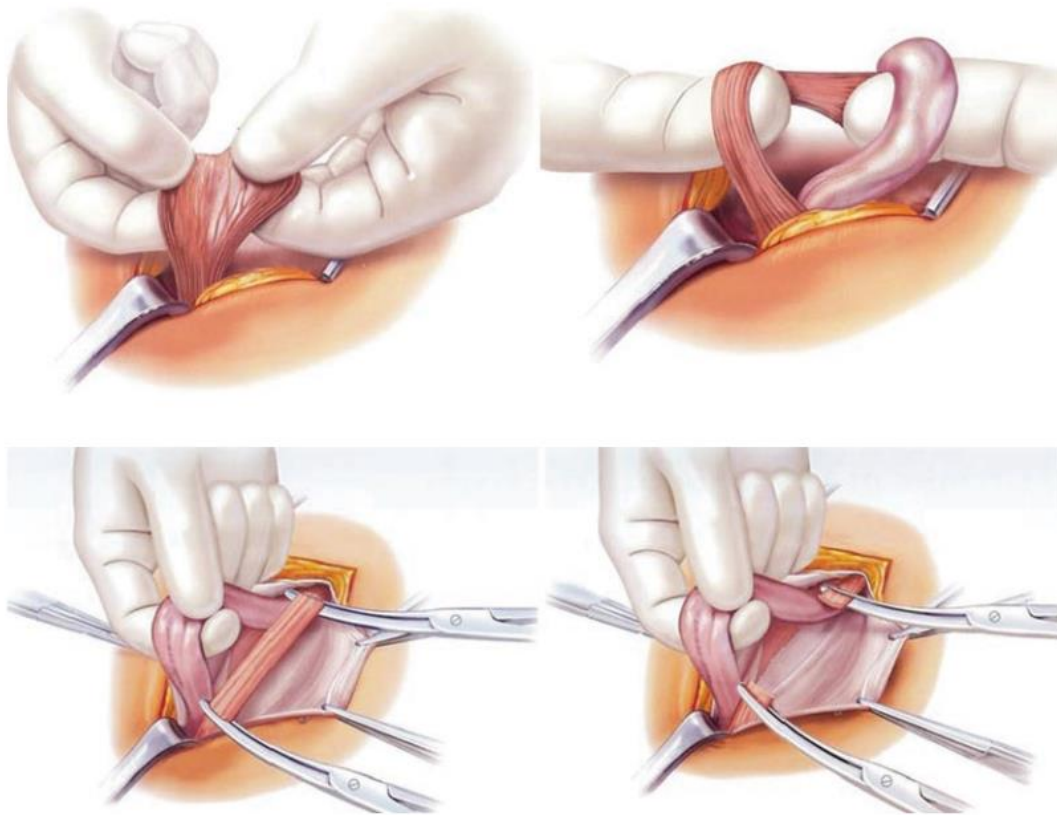
U otvorene operacije primarne aproksimacije tkiva bez mrežice koje se još karakteriziraju kao prednje i neprostetičke operacije s napetošću tkiva spadaju: Bassini, Shouldice i McVay tehnike. Dakle, radi se o operacijama gdje postoji napetost tkiva nakon postavljanja šavova. Tehnike popravka bez mrežice prvenstveno se koriste kada je postavljanje mrežice kontraindicirano, kao što je aktivna infekcija ili ako se radi o nedostatku materijala odnosno mrežica.

6.1. Bassinijeva operacija

Najveći doprinos operaciji hernija dao je talijanski kirurg Edoardo Bassini. Smatra se ocem moderne herniorafije. Svoju prvu operaciju je izveo 1884. godine. Sljedećih 100 godina većina ingvinalnih hernija se uklanjala njegovom tehnikom ili njezinom varijacijom (42).

Iako se Bassinijeva operacija već godinama ne izvodi te je danas rijetko indicirana, svaki kirurg bi ju trebao poznavati (11). Prvi korak je incizija kože, Scarpine i Camperove fascije te potkožnog masnog tkiva. Incizija se izvodi od *spina iliaca anterior superior* do *tuberculum pubicum*. Zatim se diseciraju i podvežu epigastrične krvne žile koje se nalaze u potkožnom masnom tkivu. Potom se radi incizija eksponirane aponeuroze *m. obliqui abdominis externi* te se time otvara prednja stijenka ingvinalnog kanala i vanjski (površinski) ingvinalni prsten. Pritom treba paziti te identificirati *n. iliohypogastricus* koji se pruža duž *m. obliqui abdominis interni* i *n. ilioinguinalis* koji leži na funiculus spermaticusu. Posebnim pokretima prstiju, digitoklazijom se odvajaju vlakna *m. cremasteris* od sjemenskog snopa i kilne vreće te ga se resecira. Neki

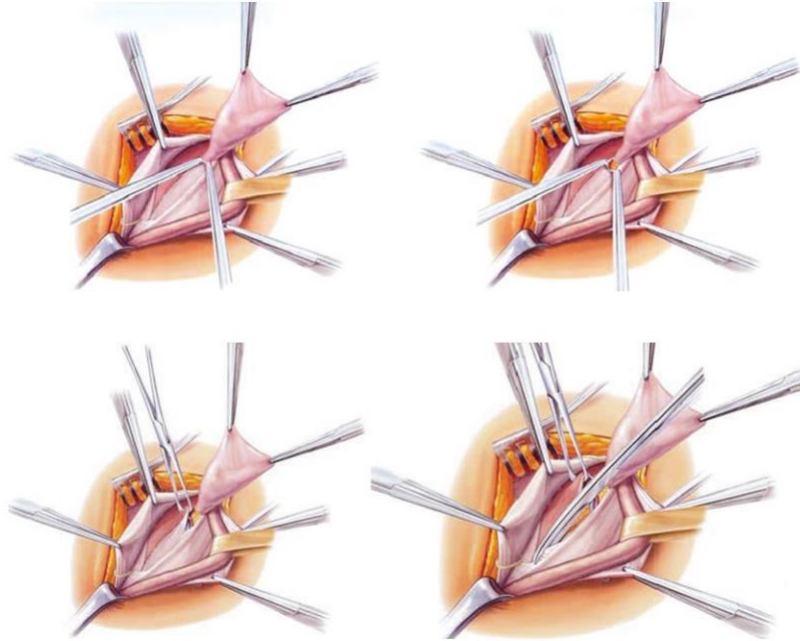
preferiraju uzdužnu inciziju *m. cremasteris* te njegovu resekciju. Svrha obje takve metode je da se ne previdi indirektna hernija (Slika 5).



Slika 5. Oslobađanje digitoklazijom *m. cremasteris* i njegova resekcija. Prema: Campanelli G. *The Art of Hernia Surgery: A Step-by-Step Guide* (2018), str. 229, uz dopuštenje izdavača Springer (5)

Potpuno oslobađanje *m. cremasteris* je bila uobičajena praksa, sada se izvodi samo ako se drugačije ne može vizualizirati stražnji zid ingvinalnog kanala. Kilna vreća i sjemenski snop se nalaze unutar *fasciae spermaticae internae* odnosno *fasciae transversalis* ako se radi o direktnoj herniji. Kod otvaranja navedene fascije treba staviti prste ispod nje kako bi se očuvale duboke epigastrične krvne žile koje su prekrivene s *fascia transversalis*. Zatim se prelazi na zbrinjavanje kilne vreće. Ona se tupom preparacijom odvaja od sjemenog snopa. Tu također može biti prisutan lipom odnosno prolaps preperitonealnog masnog tkiva koje se jasno prepoznaje po žućkastoj boji i lako se odvaja. Slobodna kilna vreća se prebaci lateralno prema gore kako bi se omogućio dobar pristup na stražnju stijenku ingvinalnog kanala, *fascia transversalis*.

Instrumentima se stvara mali otvor kod kilnog vrata koje se onda vrlo brižno i strpljivo proširuje kako ne bi došlo do oštećenja dubokih epigastričnih krvnih žila. Potom se iz tog otvora vrši incizija *fasciae transversalis* odnosno stražnjeg zida kanala do *tuberculi pubici* kako bi se omogućila adekvatna eksploracija i oslobodilo tkivo kojim će se učiniti rekonstrukcija kanala (slika 6).

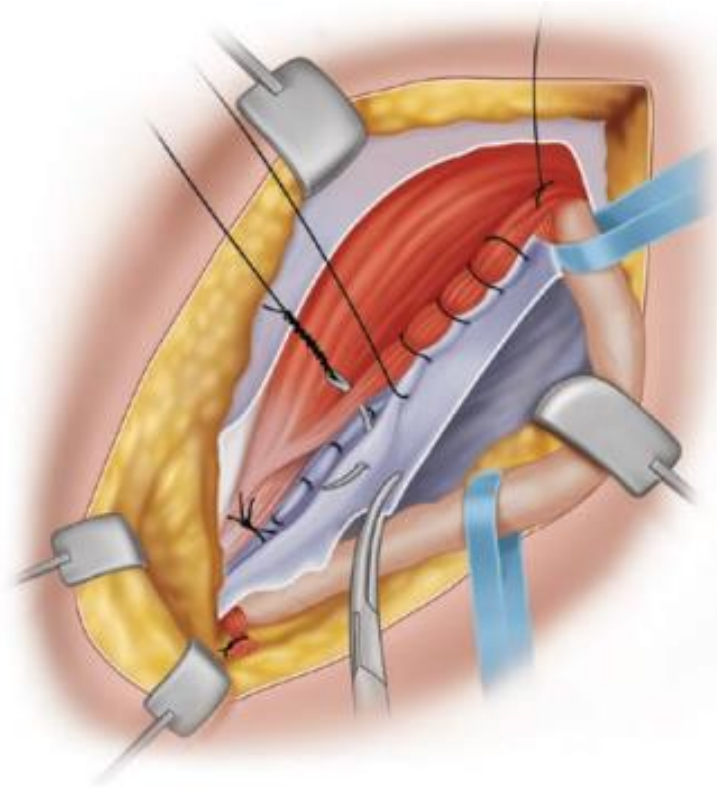


Slika 6. Otvaranje fascije transversalis odnosno stražnjeg zida preponskog kanala. Prema: Campanelli G. The Art of Hernia Surgery: A Step-by-Step Guide (2018), str. 232, uz dopuštenje izdavača Springer (5)

Tupom preparacijom se oslobađa *fascia transversalis* od preperitonealnog tkiva. Kilna vreća se mora podvezati šavom kod njezinog vrata što superiornije jer ako ligatura nije dovoljno visoka, mali dio vreće može zaostati formirajući *infundibulum* i potencijalno novo mjesto hernije. Takva visoka ligacija kilne vreće smatra se jednako vrijednom kao i redukcija kilne vreće u preperitonealni prostor bez ekscizije. Slijedi rekonstrukcija stražnje stijenke ingvinalnog kanala šivanjem Bassinijevog trosloja medijalno do stražnje granice ingvinalnog ligamenta lateralno. Bassinijev trosloj se sastoji od *fascia transversalis*, *m. transversalis abdominis* te *m. obliquus abdominis internus*. Na kraju se rekonstruira prednja stijenka ingvinalnog kanala šivanjem aponeuroze *m. obliqui abdominis externi* sa rekonstrukcijom *annulus inguinalis superficialis*. Sama koža se zatvori tehnikom kojom operater najbolje rukovodi, iako je poželjno zatvaranje intradermalnim šavom kako bi ožiljak bio što manji (5,11,42,43).

6.2. Shouldice operacija

Shouldice operativna tehnika je danas najbolji izbor ako se ide na otvorene operacije primarne aproksimacije tkiva bez korištenja prostetičkog materijala. Glavne razlike u usporedbi s Bassinijevom tehnikom su: šivanje fascije transversalis u 2 sloja koji čine stražnju stijenku ingvinalnog kanala te potom šivanje još 2 „mišićna“ sloja koji čine prednju stijenku te korištenje produženog šava umjesto pojedinačnih šavova i izostajanje šivanja periosta što se radi kod Bassinijeve tehnike. Isto tako, kod ove tehnike se otvara *fascia cribriformis* kako bi se provjerilo postojanje femoralne hernije, koja bi inače mogla promaknuti. Sam kirurški pristup, disekcija i zbrinjavanje dalje prate načela Bassinijeve tehnike koja je prethodno detaljno opisana. Ovdje će se detaljnije opisati sama rekonstrukcija kanala. Rekonstrukcija stražnjeg ingvinalnog zida se izvodi s četiri kontinuirane šavne linije s pomoću dva kirurška konca. Prva šavna linija polazi od *tuberculi pubici* probijajući *tractus iliopubicus* i ovojnicu *m. recti abdominis* u medijalnom dijelu. U lateralnom dijelu ingvinalne regije *m. rectus abdominis* više nije paralelan s *lig. inguinale* te se šiva kroz *tractus iliopubicus* te *m. transversus abdominis* i *m. obliquus abdominis internus* skroz do dubokog ingvinalnog prstena. Kod tog prstena šav također zahvaća lateralni dio *m. cremasteris* pojačavajući pritom novonastali unutarnji prsten. Zatim počinje druga šavna linija kojom se ide natrag prema *tuberculo pubico*. Na tom putu u medijalnom dijelu ingvinalne regije se sada šiva kroz tri sloja koja su dobro poznata u Bassinijevoj operaciji, a to su *fascia transversalis*, *m. transversus abdominis* i *m. obliquus abdominis internus*. Dakle, druga šavna linija spaja *lig. inguinale* i *tractus iliopubicus* te prethodno navedena tri sloja. Treća šavna linija počinje medijalno od unutarnjeg ingvinalnog prstena, prolazi kroz *m. obliquus abdominis internus* i *m. transversus abdominis*, zatim preko na aponeurozu *m. obliqui abdominis externi* te je paralelna s ingvinalnim ligamentom sve do *tuberculi pubici* (Slika 7). Zatim se opet ide prema natrag sve do dubokog ingvinalnog prstena gdje se napravi čvor. *Fascia cribriformis* se uvijek incidira kako bi bilo lakše kreirati sva četiri sloja. Nakon Bassinijeve operativne tehnike, stopa recidiva je bila oko 8%. Eminentna bolnica koja je specijalizirana za liječenje hernija abdominalnog zida i koja nosi ime Shouldice po čovjeku koji je patentirao ovu tehniku, reducirala je stopu recidiva na približno 1%, kako je pokazala studija koja je trajala od 1993. do 2007. (5,11,42–44).



Slika 7. Treća šavna linija paralelna s ingvinalnim ligamentom prema *tuberculo pubico*. Prema: Campanelli G. *The Art of Hernia Surgery: A Step-by-Step Guide* (2018), str. 243, uz dopuštenje izdavača Springer (5)

6.3. Lotheissen- McVay operacija

Ova operacija se danas rijetko izvodi te je više akademskog značenja. Lotheissen je bio austrijski kirurg koji je osmislio ovu operativnu tehniku, a američki kirurg McVay ju je desetljećima kasnije popularizirao. Tehnički je složena, bolna i često dugoročno nesigurna. Nesigurna zbog toga što je glavna karakteristika šivanje spojne tetive (engl. conjoint tendon) koja se sastoji od aponeuroza *m. transversi abdominis* te *m. obliqui abdominis interni* za *lig. pectineale* (Cooperi) i femoralnu ovojnicu pri čemu uslijed naprezanja može doći do otrgnuća navedenih mišića (42,45,46).

7. Otvorene operacije s mrežicom bez napetosti tkiva

Takve operacije su karakterizirane kao prednje, prostetičke i bez napetosti tkiva. Primjeri takvih hernioplastika su Lichtenstein i engl. mesh plug and patch.

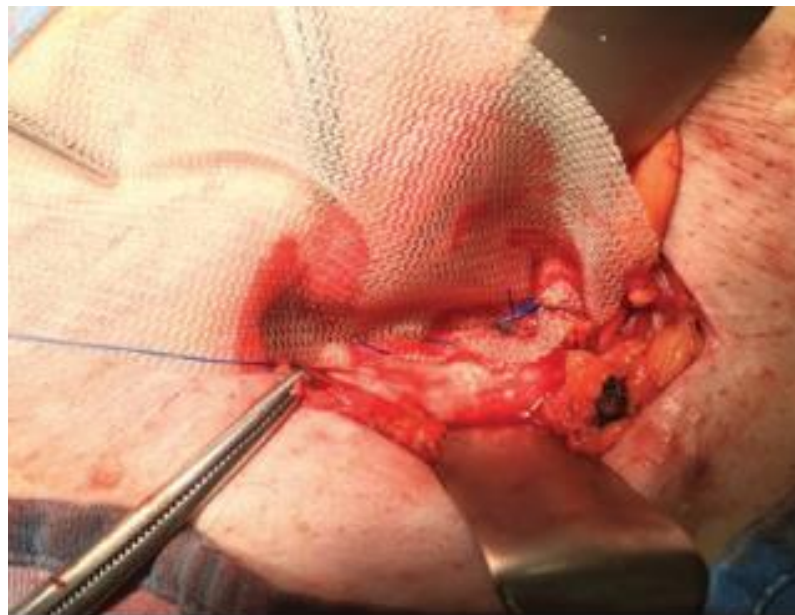
7.1. Lichtenstein hernioplastika

Lichtenstein hernioplastika predstavlja zlatni standard u liječenju ingvinalnih primarnih unilateralnih hernija prema smjernicama Europskog društva za herniju iz 2009. i 2014. godine (7,47) pod uvjetom da operater nema opremu ili dovoljno iskustva za korištenje minimalno invazivnih tehnika. Operaciju je opisao dr. Irving Lichtenstein 1986. u Los Angelesu (48).

Činjenica je da su tradicionalne operacije primarne aproksimacije tkiva povezane s pretjeranom napetošću na liniji šava što dovodi do jače postoperativne boli, dužeg vremena oporavka i većih stopa recidiva. Lichtenstein hernioplastika se izvodi pod lokalnom anestezijom i sastoji se od pojačanja dna ingvinalnog kanala pomoću polipropilenske mrežice. Na taj način dno je jako dobro zaštićeno od budućih recidiva i degenerativnih promjena okolnog tkiva koje se događalo uslijed napetosti tkiva (49). Ta tehnika je zauvijek promijenila kirurgiju abdominalnih hernija.

Kao početna incizija kože može se raditi kosi rez i horizontalni rez. Kosi rez je dugačak 5-6 cm te se pruža od *spinae iliaca anterioris superioris* do *tuberculi pubici* 1 cm iznad i paralelno s ingvinalnim ligamentom, horizontalni rez je ipak estetski prihvatljiviji. Zatim se radi incizija supkutanog masnog tkiva, Camperove i Scarpine fascije. Dolazi se do aponeuroze *m. obliqui abdominis externi* te se vizualizira vanjski ingvinalni prsten i donji rub ingvinalnog ligamenta te se vrši ligacija površinskih pudendalnih i epigastričnih krvnih žila. Prilikom incizije aponeuroze *m. obliqui abdominis externi* treba paziti da se ne ošteti ilioingvinalni živac koji se nalazi lateralnije od mjesta incizije. Potom se navedeni mišić mobilizira te se prikažu strukture kanala – treba prikazati *fasciculus spermaticus*, *n. iliohypogastricus*, *n. ilioinguinalis*, *lig. ingunale* te spojnu tetivu *m. obliqui abdominis interni* i *m. transversi abdominis*. Važno je osigurati dovoljno slobodnog prostora za postavljanje i fiksaciju mrežice uz očuvanje prethodno navedenih živaca. Slobodan prostor će se stvoriti tako da se oslobodi *funiculus spermaticus* do 2 centimetra ispod *tuberculi pubici*, prethodno se *funiculus* zajedno s *m. cremasteris*, *n. ilioinguinalis* i *n. genitofemoralis* živcem omči. *M. cremaster* se onda uzdužno incidira te se identificira i izolira kilna vreća. Ako se radi o kilnoj vreći male veličine, nije ju potrebno resecirati nego se može osloboditi od dubokog ingvinalnog prstena te potom vratiti u *peritoneum*. Ako je veća kilna vreća, potrebna je resekcija i visoka ligacija kod vrata kilne vreće. Slijedi postavljanje mrežice. Koristi se najčešće makroporna polipropilenska mrežica. Mrežicu treba skrojiti tako da odgovara anatomiji

ingvinalnog kanala te ona mora biti veća za 3-4 cm od samog kanala jer je neizbježno da se mrežica malo stisne. Treba biti postavljena labavo bez napetosti da bi kompenzirala porast intraabdominalnog tlaka kod ustajanja. Prvi najmedijalniji šav fiksira mrežicu medijalno od *tuberculi pubici*, treba izbjeći iglom zahvaćanje periosta kako ne bi došlo do postoperativne komplikacije odnosno do kroničnih bolova. Od *tuberculi pubici* produžnim šavom se lateralni rub mrežice fiksira za ingvinalni ligament sve do unutarnjeg ingvinalnog prstena (Slika 8). Kod kirurškog liječenja femoralne hernije, mrežica se fiksira dublje za *lig. pectineale* (Cooperov ligament) (5,11).



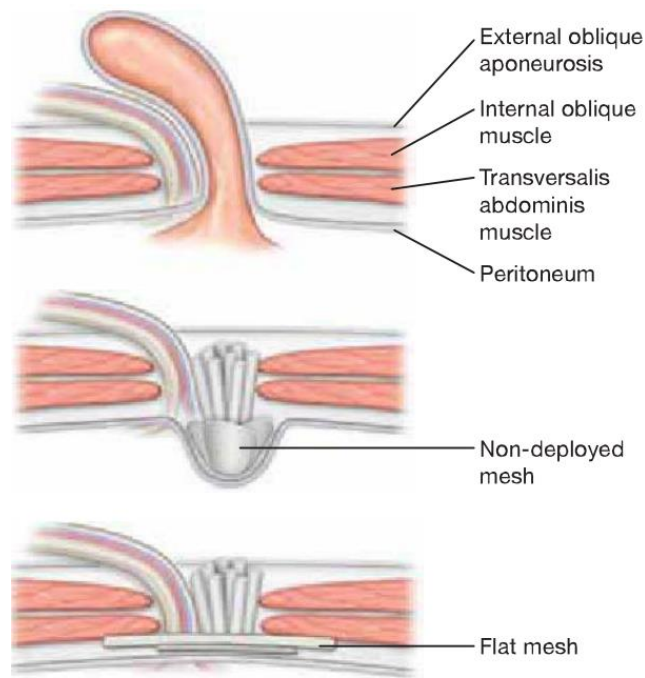
Slika 8. Fiksacija mrežice za ingvinalni ligament. Prema: Campanelli G. The Art of Hernia Surgery: A Step-by-Step Guide (2018), str. 260, uz dopuštenje izdavača Springer (5)

Potom se radi prorez u mrežici te se u taj prorez postavlja *funiculus spermaticus* i bočne strane mrežice se preklope i fiksiraju šavom za ingvinalni ligament lateralno od *annulus inguinalis profundus*. Na kraju taj dio mrežice odnosno rep se proteže 3-4 cm iznad unutarnjeg prstena te se postavlja pod aponeurozu *m. obliqui abdominis externi*. Tako je stvoren novi unutarnji ingvinalni prsten. Medijalni rub mrežice se fiksira šavovima za ovojnicu *m. recti abdominis* i za *m. obliqui abdominis interni*. Kod zatvaranja rane, prvo se zašije aponeuroza *m. obliqui abdominis externi* najčešće produžnim šavom i pri tome se kreira novi *annulus inguinalis superficialis*. Zatim se šiva potkožje i koža. Neki od uzroka komplikacija kod ove operacije su deformacije mrežica

i njezino prejako stiskanje, neadekvatna fiksacija mrežice te zahvaćanje genitofemoralnog, iliohipogastričnog, ilioingvinalnog živca ili ductus spermaticusa (50). Zato je vrlo važno koristiti dovoljno veliku mrežicu te vizualizirati i čuvati prethodno navedene strukture. Umjesto kirurškog konca i šivanja, mogu se koristiti još fibrinsko i sintetičko ljepilo te samofiksirajuće mrežice. Operacija, zajedno s aplikacijom lokalne anestezije, traje između 20-40 minuta ovisno o složenosti hernije. Pacijenti se isti dan otpuštaju kući te je postoperativna bol minimalna. Može se iz svega navedenog izvesti zaključak da je operacija jednostavna i brza, ima nisku krivulju učenja, ekonomična je s niskim stopama komplikacije (13,22).

7.2. Mesh plug and patch hernioplastika

Engl. mesh plug je predložen 80-ih na temelju iskustva kirurga Gilberta (52). Rutkow i Robbins su kasnije popularizirali i modificirali tehniku tako što su dodali mrežicu (engl. patch) koja se postavlja kao kod Lichtensteinove tehnike (53). U operaciji se koristi standardni prednji pristup i nakon zbrinjavanja kilne vreće princip je da se polipropilenska mrežica namota u valjak te se postavi u defekt stražnje stijenke kanala kroz koji je protrudirala hernija odnosno da se taj prostor začepi mrežicom – od tuda i engl. naziv mesh plug. Plug se fiksira pojedinačnim šavovima za unutarnji prsten kod indirektno hernije ili za rub defekta kod direktne hernije. Mesh plug je dobar zbog toga što je za njegovu fiksaciju potrebno samo nekoliko pojedinačnih šavova unutarnjih latica. Kao što je na slici 9 prikazano treba osigurati da su sve četiri ravne laticе raspoređene uz abdominalnu stijenku radi maksimalnog pokrivanja defekta. Postoji nekoliko mrežnih čepova (engl. mesh plug) poput oblika stošca, Prefix Plug i Prolene Hernia System (PHS) (43).



Slika 9. Pravilno pokrivanje defekta mesh plugom. Prema: Jones DB. Master Techniques in Surgery: Hernia (2012), str. 29, uz dopuštenje izdavača Wolters Kluwer (43)

Obično se još na kraju postavlja mrežica na prednju površinu stražnje stijenke ingvinalnog kanala kako bi je ojačali izazivajući proliferaciju veziva, čime se sprječava medijalna hernija. Ta mrežica služi kao zakrpa (engl. patch) te se zbog toga ova hernioplastika zove mesh plug and patch (5).

Dvije metaanalize su usporedile Lichtenstein i mesh plug hernioplastiku (MPR) te su rezultati bili slični u većine analiziranih ishoda s time da su operacije kraće trajale kod MPR (54,55). Još jedna studija je potvrdila to da je MPR bila najbrža tehnika za izvođenje te da ima nižu krivulju učenja od Lichtensteinove (56).

Ipak glavna kritika za MPR je u tome da se čep može smanjiti (engl. meshoma formation), migrirati zbog nedovoljno dobre fiksacije ili erodirati okolne strukture zbog reakcije na strano tijelo (57). Također, zbog velike količine stranog tijela koje se unosi ovom tehnikom, prema zadnjim smjernicama ova tehnika se više ne preporuča (24).

7.3. Otvorene preperitonealne operacije

Otvorene preperitonealne tehnike se mogu podijeliti na neprostetičke koje su napuštene te prostetičke. Glavna karakteristika tih operacija je postavljanje dovoljno

velike mrežice preperitonealno (retromuskularno) između parijetalnog peritoneuma i transverzalne fascije. Dakle, mrežica je postavljena i fiksirana iza mišića abdominalne stijenke. Ova metoda odgovara laparoskopskim metodama TAPP i TEP koje će se u nastavku obraditi. U tu kategoriju se ubrajaju Rives, Nyhus-Condon, Stoppa i Kugel operativne tehnike. Preperitonealnom prostoru se može pristupiti prednjim i stražnjim pristupom. Idealna indikacija za ove tehnike su velike medijalne hernije s nestabilnim stražnjim zidom ingvinalnog kanala. Ove operacije se obično izvode u općoj anesteziji.

Kod pristupanja straga, incizije se mogu izvesti u donjoj medijanoj liniji, transverzalno ili Pfannenstelovim rezom obično bez otvaranja peritoneuma. Transverzalna incizija je duga 8-9 cm bilateralno od središnje linije te 2-3 cm ispod razine *spinae iliace anterioris superioris*. Incidira se prednja ovojnica *m. recti abdominis*, *m. obliquus abdominis externus* i *m. obliquus abdominis internus* te *fascia transversalis* uz lateralni rub *m. recti abdominis* i tako se pristupa preperitonealnom prostoru. Dok kod donje medijane ili Pfannenstielove incizije se otvara fascija koja zatvara Retziusov prostor bez otvaranja peritoneuma. Preperitonealni prostor se u potpunosti ispreparira. Nakon zbrinjavanja kilnih vreća, raznim tehnikama se zatvaraju defekti.

Stoppa operativna tehnika sastoji se od pojačanja *fasciae transversalis* u preperitonealnom prostoru. Postavlja se velika mrežica koja zatvara sve hernijalne otvore te se fiksira na unutarnju stranu abdominalne stijenke peritonealnim pritiskom, odnosno ne zahtijeva daljnju fiksaciju. Mrežica se kasnije integrira urastanjem vezivnog tkiva. Često se koristi za bilateralne hernije (43,58).

Nyhus-Condon operacija je razvijena 1960-ih. Kod operacije se radi poprečna incizija u donjem dijelu abdomena 2 prsta iznad pubične simfize. Ovojnica *m. recti abdominis* se otvara s lateralne strane da bi se mogao mišić pomaknuti prema medijalno. Zatim se incidiraju *m. obliquus abdominis externus* et *m. obliquus abdominis internus* do *fasciae transversalis*. Pristupa se peritonealnom prostoru straga, preparira ga se te se prikazuje stražnji zid ingvinalnog kanala. Potom se kilna vreća preparira i zbrinjava da bi se nakon toga aponeuroza *m. transversi abdominis* fiksirala za iliopubični trakt ili Cooperov ligament (5,59).

Kod operacije **Rives** pristup je isti kao i kod Bassinijeve operacije. Nakon incizije stražnjeg zida ingvinalnog kanala, preperitonealni prostor se tupo disecira kako bi se napravilo mjesta za postavljanje mrežice uz naglasak na identifikaciju i disekciju donjih

epigastričnih krvnih žila. Jedan od razloga za poseban oprez je zbog toga što može biti prisutna *corona mortis*, u prijevodu kruna smrti. To je anastomoza između donje epigastrične i obturatorne krvne žile. Incidencija *coronae mortis* bilo venske ili arterijske može biti čak do 40% (60). Mrežica se postavlja inferiorno od epigastričnih žila i fiksira se s 3 šava na *tuberculum pubicum*, lig. Cooperi te *m. psoas*. Dalje se šiva po Shouldice ili Bassini operativnoj tehnici (11,40,61).

8. Minimalno invazivna kirurgija

U minimalno invazivnu kirurgiju se ubrajaju laparoscopska te robotska kirurgija. Dvije glavne laparoscopske tehnike su totalni ekstraperitonealni, engl. totally extraperitoneal (TEP) pristup i transabdominalni preperitonealni, engl. transabdominal preperitoneal pristup (TAPP), a obje zahtijevaju upotrebu mrežice i smatraju se popravcima bez napetosti, engl. tension-free repairs (62).

Mrežica koja se koristi za ove popravke mora biti dovoljne veličine da pokrije cijeli preperitonealni prostor kako bi se spriječili recidivi. Metaanalize sugeriraju prednosti laparoscopskih tehnika u odnosu na otvorene operativne tehnike. Kod laparoscopskih zahvata ingvinalne hernije manje je boli, brži je oporavak i jednako su niske stope recidiva u usporedbi s otvorenim zahvatima (63,64).

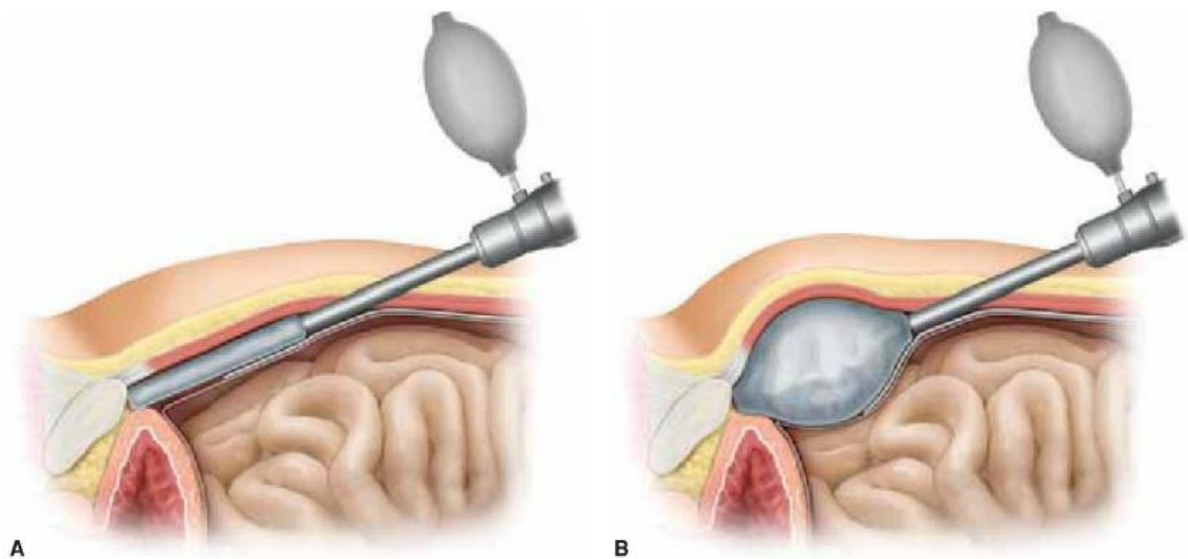
Iako su ranije studije povezivale laparoscopsku operaciju ingvinalne hernije s većim stopama komplikacija i recidiva u usporedbi s otvorenom operacijom (65,66), danas je preporuka korištenje laparoscopskih pristupa kad god je to moguće. To je također preporuka prema zadnjim smjernicama prethodno spomenute grupe HerniaSurge (24). Naravno, u obzir treba uzeti iskustvo kirurga, komorbiditete pacijenta i karakteristike hernije. Isto tako treba naglasiti da laparoscopske operacije dulje traju, skuplje su, duža je krivulja učenja u odnosu na otvorene operacije te ih nije moguće izvesti bez opće anestezije (67,68).

Također treba objasniti pacijentu da postoji i mogućnost da operacija može biti pretvorena u otvorenu operaciju ako kirurg to bude smatrao potrebnim. Relativne kontraindikacije za laparoscopski način liječenja su: prethodna operacija donjeg dijela abdomena, ireponibilna ili velika ingvinoskrotalna hernija, ascites ili nepodnošljivost opće anestezije. Takvi pacijenti bi trebali ići na otvorene operacije (51).

Intraperitonealni prikaz zdjelice i ingvinalnog područja prilično je složen kada se gleda kroz leću laparoscopa. Zato je izvrsno poznavanje anatomije preduvjet za uspješnu laparoskopsku operaciju. U početnom poglavlju je detaljno objašnjena anatomija, a ovdje će se spomenuti još neke stvari važne za TAPP i TEP tehnike. Korisne transabdominalne laparoskopске oznake prilikom izvođenja TAPP-a su fetalni ostaci *plica umbilicalis medialis, lateralis et medianus*, koji dijele stražnju površinu prednjeg abdominalnog zida u tri jame. Kod TEP-a su polazna točka sljedeća tri obilježja pronađena u preperitonealnom prostoru: *vasa epigastrica inferiora*, lig. Cooperi i *tractus iliopubicus*. Tu su još 2 važna trokuta - trokut propasti, engl. triangle of doom te trokut boli, engl. triangle of pain. Granice trokuta propasti su *ductus deferens* medijalno, testikularne krvne žile lateralno te peritonealni nabor inferiorno. To područje sadrži *v. i a. iliaca externa*. A granice trokuta boli su iliopubični trakt lateralno, medijalno krvne žile testisa i peritonealni nabor. Krvne žile testisa ujedno čine razgraničenje između dva trokuta. Trokut boli sadržava *n. cutaneus femoris lateralis, r. femoralis n. genitofemoralis, n. femoralis*. U tim područjima treba izbjegavati fiksiranje mrežice zbog mogućih ozljeda prethodno navedenih struktura (42,69).

8.1. TEP

Ekstraperitonealnom prostoru se pristupa kroz poprečni zakrivljeni rez od 1,5 cm od donje granice pupka na strani hernije. Zatim se radi ekspozicija i poprečno rascjep prednjeg sloja ovojnice *m. recti abdominis* pazeći pritom da se zaobiđe medijalna granica *m. recti abdominis*. Na istoimenom mišiću bi trebale ostati umbilikalne žile na koje se često može naići i koje se moraju sačuvati zbog rizika od krvarenja. Kada se došlo do stražnje ovojnice *m. recti abdominis*, treba uvesti balon za seciranje. On se provuče ispod *lineae arcuatae* u preperitonealni prostor do pubične simfize. Zatim se napuše kako bi se mogla izvesti laparoskopška disekcija preperitonealnog prostora. Balon se zatim ispuše i makne nakon što se postigla adekvatna disekcija (Slika 10).



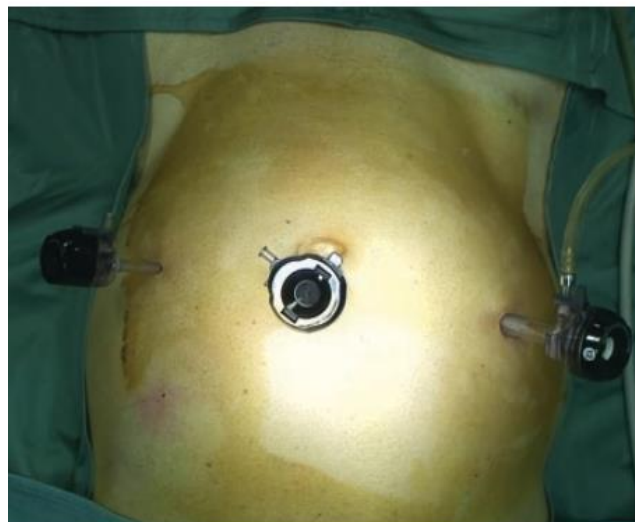
Slika 10. Uvođenje i napuhivanje balona za seciranje. Prema: Jones DB. Master Techniques in Surgery: Hernia (2012), str. 178, uz dopuštenje izdavača Wolters Kluwer (43)

Osim balona, može se i laparoskopskim tupim disektorom disecirati. Uvodi se troakar i fiksira šavom za prednji sloj ovojnice *m. recti abdominis*. Slijedi uvođenje radnih troakara. Troakar od 5 mm najprije se uvede pod vizualnom kontrolom najmanje 5 cm iznad pubične kosti. Izvodi se daljnja lateralna disekcija posteriorno od epigastričnih žila dok se ne može uvesti drugi radni troakar od 10 mm. I ovdje je važna vizualna kontrola jer su inače moguće ozljede peritoneuma te visceralnih abdominalnih organa. Probijanje peritoneuma može uzrokovati gubitak insuflacije iz preperitonealnog prostora u peritonealnu šupljinu odnosno kolaps preperitonealnog prostora što može uvelike otežati operaciju. Preporuka je umetnuti drugi radni troakar u prednju aksilarnu liniju na strani hernije u razini pupka jer se time postiže prikladna triangulacija troakara. Alternativa je uvesti ga blizu središnje linije između prvog radnog troakara i stidne kosti. To znači da su svi troakari u jednoj liniji. Daljnja disekcija ekstraperitonealnog prostora mora napraviti prostor za idealno postavljanje mrežice. Disekcija treba ići preko središnje linije pubične kosti te do njezinog donjeg ruba. Lateralno, na *m. psoas* mora biti isto dovoljno prostora jer se inače mrežica ne može postaviti u idealan položaj i zato jer većina recidiva dolazi iz ovog područja. Pritom se moraju zaštititi *n. genitofemoralis* i *n. cutaneus femoris lateralis*. U ovom trenutku, medijalnu herniju lako je tupo disecirati s *fasciae transversalis*. Kod lateralne hernije treba izolirati kilnu vreću

od sjemenog snopa blizu dubokog ingvinalnog prstena, pristupajući s bočne strane, a zatim je mobilizirati iz ingvinalnog kanala tupom disekcijom. Slijedi postavljanje mrežice koja mora biti najmanje dimenzija 10 × 15 cm. Postavlja se paralelno s ingvinalnim ligamentom, pola iznad, a pola ispod iliopubičnog trakta. Mrežica mora prekrivati središnju liniju iznad stidne kosti i donji rub pubične kosti. Gornji kut se tada proteže lateralno do *spinae iliaca*, a donji kut mora biti na m. *psoasu*, lateralno od *funiculi spermatici*. Dakle miopektinalni orificij odnosno svi hernijalni otvori bi sada trebali biti pokriveni s preklapanjem od najmanje 3 cm. Mrežica se fiksira šavovima, zavojnicama, fibrinskim ljepilom ili se ni ne mora fiksirati ako je dovoljno velika i adekvatno postavljena. Prilikom desufliranja ugljikova dioksida treba lateralnim troakrom držati lateralni rub mrežice kako bi se spriječilo kotrljanje mreže i time izlaganje lateralnog dijela unutarnjeg prstena ponovnom recidivu (11,42).

8.2. TAPP

Nakon postavljanja optičkog troakara kod umbilicusa, prvi radni troakar od 5 mm se uvodi na strani hernije u medioklavikularnoj liniji 1-2 cm iznad horizontalne umbilikalne linije. Drugi troakar od 5 mm se uvodi također medioklavikularno, ali 1-2 cm ispod horizontalne umbilikalne linije. Pritom treba izbjeći oštećenje epigastričnih krvnih žila. Drugi način postavljanja radnih troakara je da budu oboje u razini horizontalne umbilikalne linije medioklavikularno postavljeni (Slika 11).



Slika 11. Optički troakar periumbilikano, a radni troakari horizontalno lateralno.
Prema: Campanelli G. The Art of Hernia Surgery: A Step-by-Step Guide (2018), str.
338, uz dopuštenje izdavača Springer (5)

Pod insuflacijom ugljikovim dioksidom, otvara se *peritoneum* lateralno od *vasae epigastricae inferiorae*. Disecira se sve do *spina iliaca anterior superior* i *m. psoas*. Pritom treba paziti da se ne oštete prethodno spomenuti živci u TEP- zahvatu. Medijalno od *vasae epigastricae inferiorae* disecira se do 1-2 cm iza središnje linije simfize i do donjeg ruba simfize kako bi se osiguralo dovoljno prostora za postavljanje mrežice. Direktna hernija se nalazi medijalno od *vasae epigastricae inferiorae* i iznad *lig. pectineale*. Hernija je karakterizirana slabošću transverzalne fascije koja se treba vratiti u dno ingvinalnog kanala da se prikaže kilni otvor. Reponira se tijekom disekcije. Pritom treba paziti na postojanje *coronae mortis*. Dalje se *peritoneum* treba mobilizirati lateralno ili medijalno kako bi se vizualizirale strukture iza njega, provodi se tzv. parijetalizacija *funiculi spermatici*. Indirektnu herniju se može lako osloboditi od sjemenog snopa jer se nalazi lateralno od testikularnih krvnih žila. Procedura postavljanja mrežice je ista kao u TEP zahvatu. Mrežica je slične veličine, na istom anatomskom mjestu odnosno s ciljem da pokriva sve slabosti ingvinalne regije. Lipom i preperitonealno masno tkivo mora biti preko nje. Fiksiranje je također identično (11).

Prema sistemskom pregledu i metaanalizi iz 2021. godine, generalno nema razlike u ishodu TAPP i TEP zahvata što se tiče komplikacija i vremena oporavka (64).

8.3. Robotska kirurgija

Robotska kirurgija ili kako se još naziva robotski potpomognuta laparoskopija, engl. robotic assisted laparoscopy (RAL), razvila se kao još jedan kirurški pristup. Prvi prijavljeni robotski popravak ingvinalne hernije opisali su 2007. urolozii koji su popravljali ingvinalnu herniju tijekom robotske prostatektomije (70).

Trenutno se laparoscopska tehnika TAPP najčešće koristi u kombinaciji s robotom, dok se robotski asistirani TEP pristup još istražuje kao mogući alternativni pristup popravljaju preponske hernije. Robotski asistirani TEP pruža veći opseg pokreta koji nisu mogući u čovjeka te bolju vizualizaciju te bi na taj način mogao skratiti dugu krivulju učenja TEP-a. Indikacije i kontraindikacije za RAL su iste kao i kod

laparoskopske kirurgije. Pozicioniranje robotskog sustava ovisi o postavkama prostorije i vrsti platforme koja se koristi. Veressova igla korištena je za umetanje optičkog robotskog troakara supraumbilikalno. Dva radna robotska troakara od 8 mm su postavljeni najmanje 10 cm lateralno od supraumbilikalnog otvora i 10 cm iznad spinae iliace anterioris superioris. Dakle jedan se nalazi u desnom gornjem kvadrantu, a jedan u lijevom gornjem kvadrantu abdomena. To je omogućilo odgovarajući radni prostor prilikom zatvaranja peritonealnog režnja (71). Ostalo je sve slično kao u laparoskopskoj TAPP tehnici.

Randomizirana klinička studija iz 2020. godine je pokazala da robotska kirurgija ingvinalne hernije nema nikakvu kliničku korist u odnosu na laparoskopsku kirurgiju. Naprotiv, robotska kirurgija je skuplja zbog puno dužeg trajanja operacija i veće razine frustracije kirurga (72,73).

Međutim, na to se može utjecati smanjivanjem upotrebe jednokratnih instrumenata te uvježbavanjem i formiranjem robotskih kirurških timova. Ova tehnologija ima potencijal prevladati tehničke izazove laparoskopskog popravka preponskih hernija i omogućiti bolje usvajanje minimalno invazivnih tehnika za popravak preponske hernije (74).

9. Zaključak

Kirurško liječenje je jedini trajni oblik liječenja koje je indicirano u svim preponskim hernijama osim asimptomatskih ingvinalnih koje se samo prate, iako će i većina asimptomatskih pacijenata s vremenom razviti simptome od kojih je bol najčešći simptom. Treba pomno razmotriti čimbenike koji se odnose na zdravlje pacijenta i njegov način života. Odabir najbolje ili najprikladnije tehnike popravka preponske hernije je pravi izazov. Pri odabiru treba odabrati operativnu tehniku koja ima najniži rizik od komplikacija, nudi brz oporavak i najekonomičnija je. Odluka također ovisi o vrsti hernije i anestezije, preferencijama i edukaciji kirurga, ali i o željama pacijenta. Operacije primarne aproksimacije tkiva bez mrežice su opcija kada su mrežice nedostupne ili ako pacijent ne želi ugradnju mrežice. Između svih vrsta operacije primarne aproksimacije tkiva bez mrežice, Shouldice operativna tehnika je najbolji odabir iako je stopa recidiva viša nego kod operacija s mrežicom. Operacije s mrežicom trebaju uvijek biti prvi izbor, bez obzira obavljale se one otvorenom ili minimalno invazivnom kirurgijom. Ali kada se bira između te dvije vrste liječenja, stav je da pod uvjetom da su dostupni resursi i stručnost operatera, treba odabrati laparoskopsku kirurgiju jer ima kraće vrijeme oporavka, manji rizik od kronične postoperativne boli i isplative su. TAPP i TEP laparoskopske tehnike imaju slične rezultate te je odabir tehnike prepušten kirurgu. Mana robotski asistiranje laparoskopije u usporedbi s laparoskopskim tehnikama je visoka cijena. Ako laparoskopsko liječenje nije dostupno, zlatni standard u liječenju preponskih hernija i dalje predstavlja Lichtenstein operacija. Na kraju, važno je napomenuti da jedna standardna tehnika za sve preponske hernije ne postoji nego odabir vrste kirurškog liječenja treba biti prilagođeno stručnosti kirurga, karakteristikama pacijenta i hernije te resursima koje operater ima na raspolaganju.

10. Zahvala

Prije svega zahvaljujem svom mentoru doc.dr.sc. Marku Severu, dr. med. na danoj prilici, stručnoj pomoći i savjetima oko izrade ovog diplomskog rada.

Zahvaljujem svim profesorima Medicinskog fakulteta Sveučilišta u Zagrebu na prenesenom znanju, vještinama, trudu i vremenu koje su uložili u moje obrazovanje.

Zahvaljujem se svojim prijateljima i kolegama koji su učinili studiranje korisnijim, zabavnijim i sretnijim periodom mog života. Hvala na podršci, na zajedničkim iskustvima i uspomenama.

Na kraju, najveće hvala mojim roditeljima, braći Dominiku i Filipu i baki Ruži, na beskrajnoj podršci i razumijevanju tijekom cijelog akademskog obrazovanja. Bez vas ništa od ovoga ne bi bilo moguće.

11. Literatura

1. Jalšovec D. Sustavna i topografska anatomija čovjeka. Zagreb: Školska knjiga; 2005.
2. Grevious MA, Cohen M, Shah SR, Rodriguez P. Structural and functional anatomy of the abdominal wall. *Clin Plast Surg.* travanj 2006.;33(2):169–79, v.
3. Waldeyer A. Waldeyerova anatomija čovjeka. 1. izd. Zagreb: Golden marketing - Tehnička knjiga; 2009.
4. Chopra J, Rani A, Rani A, Srivastava AK, Sharma PK. Re-evaluation of superficial fascia of anterior abdominal wall: a computed tomographic study. *Surg Radiol Anat SRA.* prosinac 2011.;33(10):843–9.
5. Campanelli G. *The Art of Hernia Surgery: A Step-by-Step Guide.* Springer; 2018. 658 str.
6. Cirocchi R, Cheruiyot I, Henry BM, Artico M, Gioia S, Palumbo P, i ostali. Anatomical variations of the pyramidalis muscle: a systematic review and meta-analysis. *Surg Radiol Anat SRA.* travanj 2021.;43(4):595–605.
7. Simons MP, Aufenacker T, Bay-Nielsen M, Bouillot JL, Campanelli G, Conze J, i ostali. European Hernia Society guidelines on the treatment of inguinal hernia in adult patients. *Hernia J Hernias Abdom Wall Surg.* kolovoz 2009.;13(4):343–403.
8. Loriau J. Anatomy of the Inguinal Region. U: *The Art of Hernia Surgery: A Step-by-Step Guide.* Springer; 2018. str. 159–73.
9. Nikkolo C, Lepner U. Chronic pain after open inguinal hernia repair. *Postgrad Med. siječanj* 2016.;128(1):69–75.
10. Andresen K, Rosenberg J. Management of chronic pain after hernia repair. *J Pain Res.* 2018.;11:675–81.
11. Schumpelick V, Arlt G, Conze J. *Hernia Surgery.* Thieme; 2018. 794 str.
12. Prpić I. *Kirurgija za medicinare.* Zagreb: Školska knjiga; 2002.
13. Šoša T, Sutlić Ž, Stanec Z, Tonković I. *Kirurgija.* Zagreb: Naklada Ljevak; 2007. 173–178 str.
14. Sutlić Ž, Mijatović D, Augustin G, Dobrić I. *Kirurgija.* Zagreb: Školska knjiga; 2022. 984 str.
15. Kingsnorth A, LeBlanc K. Hernias: inguinal and incisional. *Lancet Lond Engl.* 08. studeni 2003.;362(9395):1561–71.
16. Burcharth J, Pedersen M, Bisgaard T, Pedersen C, Rosenberg J. Nationwide prevalence of groin hernia repair. *PloS One.* 2013.;8(1):e54367.

17. Nilsson E, Kald A, Anderberg B, Bragmark M, Fordell R, Haapaniemi S, i ostali. Hernia surgery in a defined population: a prospective three year audit. *Eur J Surg Acta Chir. studeni* 1997.;163(11):823–9.
18. Dahlstrand U, Wollert S, Nordin P, Sandblom G, Gunnarsson U. Emergency femoral hernia repair: a study based on a national register. *Ann Surg. travanj* 2009.;249(4):672–6.
19. Nilsson H, Stranne J, Stattin P, Nordin P. Incidence of groin hernia repair after radical prostatectomy: a population-based nationwide study. *Ann Surg. lipanj* 2014.;259(6):1223–7.
20. Koruth S, Narayanaswamy Chetty YV. Hernias- Is it a primary defect or a systemic disorder? Role of collagen III in all hernias- A case control study. *Ann Med Surg* 2012. srpanj 2017.;19:37–40.
21. Kang SK, Burnett CA, Freund E, Sestito J. Hernia: is it a work-related condition? *Am J Ind Med. prosinac* 1999.;36(6):638–44.
22. Rutkow IM, Robbins AW. Demographic, classificatory, and socioeconomic aspects of hernia repair in the United States. *Surg Clin North Am. lipanj* 1993.;73(3):413–26.
23. Brooks D, Hawn M. Classification, clinical features, and diagnosis of inguinal and femoral hernias in adults [Internet]. Dostupno na: <https://www.uptodate.com/contents/classification-clinical-features-and-diagnosis-of-inguinal-and-femoral-hernias-in-adults> [Pristupljeno: 20. svibnja 2023]
24. HerniaSurge Group. International guidelines for groin hernia management. *Hernia J Hernias Abdom Wall Surg. veljača* 2018.;22(1):1–165.
25. Expert Panel on Gastrointestinal Imaging, Garcia EM, Pietryga JA, Kim DH, Fowler KJ, Chang KJ, i ostali. ACR Appropriateness Criteria® Hernia. *J Am Coll Radiol JACR. studeni* 2022.;19(11S):S329–40.
26. Drew MK, Osmotherly PG, Chiarelli PE. Imaging and clinical tests for the diagnosis of long-standing groin pain in athletes. A systematic review. *Phys Ther Sport Off J Assoc Chart Physiother Sports Med. svibanj* 2014.;15(2):124–9.
27. Nyhus LM, Klein MS, Rogers FB. Inguinal hernia. *Curr Probl Surg. lipanj* 1991.;28(6):401–50.
28. de Goede B, Wijsmuller AR, van Ramshorst GH, van Kempen BJ, Hop WCJ, Klitsie PJ, i ostali. Watchful Waiting Versus Surgery of Mildly Symptomatic or Asymptomatic Inguinal Hernia in Men Aged 50 Years and Older: A Randomized Controlled Trial. *Ann Surg. siječanj* 2018.;267(1):42–9.
29. Fitzgibbons RJ, Giobbie-Hurder A, Gibbs JO, Dunlop DD, Reda DJ, McCarthy M, i ostali. Watchful waiting vs repair of inguinal hernia in minimally symptomatic men: a randomized clinical trial. *JAMA. 18. siječanj* 2006.;295(3):285–92.

30. Montgomery J, Dimick JB, Telem DA. Management of Groin Hernias in Adults-2018. JAMA. 11. rujun 2018.;320(10):1029–30.
31. Cheek CM, Williams MH, Farndon JR. Trusses in the management of hernia today. Br J Surg. prosinac 1995.;82(12):1611–3.
32. Buch KE, Tabrizian P, Divino CM. Management of hernias in pregnancy. J Am Coll Surg. listopad 2008.;207(4):539–42.
33. Pawlak M, East B, de Beaux AC. Algorithm for management of an incarcerated inguinal hernia in the emergency settings with manual reduction. Taxis, the technique and its safety. Hernia J Hernias Abdom Wall Surg. listopad 2021.;25(5):1253–8.
34. Gallegos NC, Dawson J, Jarvis M, Hobsley M. Risk of strangulation in groin hernias. Br J Surg. listopad 1991.;78(10):1171–3.
35. Brooks D. Overview of treatment for inguinal and femoral hernia in adults [Internet]. Dostupno na: <https://www.uptodate.com/contents/overview-of-treatment-for-inguinal-and-femoral-hernia-in-adults> [Pristupljeno: . svibnja 2023]
36. Bittner R, Schmedt CG, Schwarz J, Kraft K, Leibl BJ. Laparoscopic transperitoneal procedure for routine repair of groin hernia. Br J Surg. kolovoz 2002.;89(8):1062–6.
37. Antimicrobial prophylaxis for surgery. Med Lett Drugs Ther. 23. svibanj 2016.;58(1495):63–8.
38. Balentine CJ, Meier J, Berger M, Hogan TP, Reisch J, Cullum M, i ostali. Using local rather than general anesthesia for inguinal hernia repair is associated with shorter operative time and enhanced postoperative recovery. Am J Surg. svibanj 2021.;221(5):902–7.
39. Meier J, Stevens A, Berger M, Makris KI, Bramos A, Reisch J, i ostali. Comparison of Postoperative Outcomes of Laparoscopic vs Open Inguinal Hernia Repair. JAMA Surg. 01. veljača 2023.;158(2):172–80.
40. Hope WW, Cobb WS, Adrales GL. Textbook of Hernia [Internet]. Springer International Publishing; 2017. Dostupno na: <https://books.google.hr/books?id=5QenDgAAQBAJ>
41. Klinge U, Klosterhalfen B. Modified classification of surgical meshes for hernia repair based on the analyses of 1,000 explanted meshes. Hernia J Hernias Abdom Wall Surg. lipanj 2012.;16(3):251–8.
42. Kuber S. Hernia Surgery Simplified [Internet]. Jaypee Brothers Medical Publishers Pvt. Limited; 2013. Dostupno na: <https://books.google.hr/books?id=k1Rs4P950eUC>
43. Jones DB. Master Techniques in Surgery: Hernia [Internet]. Wolters Kluwer Health; 2012. (Master Techniques in Surgery). Dostupno na: <https://books.google.hr/books?id=yQdaITLKeB0C>

44. Malik A, Bell CM, Stukel TA, Urbach DR. Recurrence of inguinal hernias repaired in a large hernia surgical specialty hospital and general hospitals in Ontario, Canada. *Can J Surg J Can Chir.* veljača 2016.;59(1):19–25.
45. McVay CB. The anatomic basis for inguinal and femoral hernioplasty. *Surg Gynecol Obstet.* prosinac 1974.;139(6):931–45.
46. Schumpelick V, Arlt G, Conze J, Junge K. *Hernia Surgery* [Internet]. Thieme; 2019. Dostupno na: <https://books.google.hr/books?id=VxArtAEACAAJ>
47. Miserez M, Peeters E, Aufenacker T, Bouillot JL, Campanelli G, Conze J, i ostali. Update with level 1 studies of the European Hernia Society guidelines on the treatment of inguinal hernia in adult patients. *Hernia J Hernias Abdom Wall Surg.* travanj 2014.;18(2):151–63.
48. Lichtenstein IL, Shulman AG. Ambulatory outpatient hernia surgery. Including a new concept, introducing tension-free repair. *Int Surg.* 1986.;71(1):1–4.
49. Scott NW, McCormack K, Graham P, Go PM, Ross SJ, Grant AM. Open mesh versus non-mesh for repair of femoral and inguinal hernia. *Cochrane Database Syst Rev.* 2002.;(4):CD002197.
50. Amid PK. The Lichtenstein repair in 2002: an overview of causes of recurrence after Lichtenstein tension-free hernioplasty. *Hernia J Hernias Abdom Wall Surg.* ožujak 2003.;7(1):13–6.
51. Campanelli G. *The Art of Hernia Surgery: A Step-by-Step Guide.* Springer; 2018. 658 str.
52. Gilbert AI. An anatomic and functional classification for the diagnosis and treatment of inguinal hernia. *Am J Surg.* ožujak 1989.;157(3):331–3.
53. Rutkow IM, Robbins AW. „Tension-free“ inguinal herniorrhaphy: a preliminary report on the „mesh plug“ technique. *Surgery.* srpanj 1993.;114(1):3–8.
54. Zhao G, Gao P, Ma B, Tian J, Yang K. Open mesh techniques for inguinal hernia repair: a meta-analysis of randomized controlled trials. *Ann Surg.* srpanj 2009.;250(1):35–42.
55. Li J, Ji Z, Li Y. Comparison of mesh-plug and Lichtenstein for inguinal hernia repair: a meta-analysis of randomized controlled trials. *Hernia J Hernias Abdom Wall Surg.* listopad 2012.;16(5):541–8.
56. Negro P, D'Amore L, Gossetti F. Lichtenstein's operation, mesh plug, or prolene hernia system repair for groin hernia: which is better? *Ann Surg.* srpanj 2010.;252(1):199; author reply 199-200.
57. Huang CS, Huang CC, Lien HH. Prolene hernia system compared with mesh plug technique: a prospective study of short- to mid-term outcomes in primary groin hernia repair. *Hernia J Hernias Abdom Wall Surg.* svibanj 2005.;9(2):167–71.

58. Stoppa RE. The treatment of complicated groin and incisional hernias. *World J Surg.* 1989.;13(5):545–54.
59. Nyhus LM, Condon RE, Harkins HN. Clinical experiences with preperitoneal hernial repair for all types of hernia of the groin, with particular reference to the importance of transversalis fascia analogues. *Am J Surg.* kolovoz 1960.;100:234–44.
60. Pungpapong S ut, Thum-umnuaysuk S. Incidence of corona mortis; preperitoneal anatomy for laparoscopic hernia repair. *J Med Assoc Thai Chotmaihet Thangphaet.* rujan 2005.;88 Suppl 4:S51-53.
61. Rives J. Surgical treatment of the inguinal hernia with dacron patch. *Int Surg.* travanj 1967.;47(4):360–1.
62. Bittner R, Arregui ME, Bisgaard T, Dudai M, Ferzli GS, Fitzgibbons RJ, i ostali. Guidelines for laparoscopic (TAPP) and endoscopic (TEP) treatment of inguinal hernia [International Endohernia Society (IEHS)]. *Surg Endosc.* rujan 2011.;25(9):2773–843.
63. Haladu N, Alabi A, Brazzelli M, Imamura M, Ahmed I, Ramsay G, i ostali. Open versus laparoscopic repair of inguinal hernia: an overview of systematic reviews of randomised controlled trials. *Surg Endosc.* srpanj 2022.;36(7):4685–700.
64. Aiolfi A, Cavalli M, Ferraro SD, Manfredini L, Bonitta G, Bruni PG, i ostali. Treatment of Inguinal Hernia: Systematic Review and Updated Network Meta-analysis of Randomized Controlled Trials. *Ann Surg.* 01. prosinac 2021.;274(6):954–61.
65. Simons MP, Aufenacker T, Bay-Nielsen M, Bouillot JL, Campanelli G, Conze J, i ostali. European Hernia Society guidelines on the treatment of inguinal hernia in adult patients. *Hernia J Hernias Abdom Wall Surg.* kolovoz 2009.;13(4):343–403.
66. Society for Surgery of the Alimentary Tract. SSAT patient care guidelines. Surgical repair of groin hernias. *J Gastrointest Surg Off J Soc Surg Aliment Tract.* rujan 2007.;11(9):1228–30.
67. Öberg S, Rosenberg J. Contemporary inguinal hernia management. *Br J Surg.* 24. veljača 2022.;109(3):244–6.
68. Medical Research Council Laparoscopic Groin Hernia Trial Group. Cost-utility analysis of open versus laparoscopic groin hernia repair: results from a multicentre randomized clinical trial. *Br J Surg.* svibanj 2001.;88(5):653–61.
69. Hope WW, Pfeifer C. Laparoscopic Inguinal Hernia Repair. U: StatPearls [Internet]. Treasure Island (FL): StatPearls Publishing; 2023 [citirano 10. lipanj 2023.]. Dostupno na: <http://www.ncbi.nlm.nih.gov/books/NBK430826/>
70. Finley DS, Rodriguez E, Ahlering TE. Combined inguinal hernia repair with prosthetic mesh during transperitoneal robot assisted laparoscopic radical prostatectomy: a 4-year experience. *J Urol.* listopad 2007.;178(4 Pt 1):1296–9; discussion 1299-1300.

71. Waite KE, Herman MA, Doyle PJ. Comparison of robotic versus laparoscopic transabdominal preperitoneal (TAPP) inguinal hernia repair. *J Robot Surg.* rujan 2016.;10(3):239–44.
72. Prabhu AS, Carbonell A, Hope W, Warren J, Higgins R, Jacob B, i ostali. Robotic Inguinal vs Transabdominal Laparoscopic Inguinal Hernia Repair: The RIVAL Randomized Clinical Trial. *JAMA Surg.* 01. svibanj 2020.;155(5):380–7.
73. Abdelmoaty WF, Dunst CM, Neighorn C, Swanstrom LL, Hammill CW. Robotic-assisted versus laparoscopic unilateral inguinal hernia repair: a comprehensive cost analysis. *Surg Endosc.* listopad 2019.;33(10):3436–43.
74. Loo M, Liang M. Robotic groin hernia repair [Internet]. Dostupno na: <https://www.uptodate.com/contents/robotic-groin-hernia-repair> [Pristupljeno: 20. svibnja 2023]

12. Životopis

OSOBNI PODACI:

Ime i prezime: Andrej Dubić

Datum i mjesto rođenja: 20.09.1997., Zagreb

E-mail: andrej.dubic@gmail.com

OBRAZOVANJE:

2004. – 2012. Osnovna škola Ivana Brlić-Mažuranić, Ogulin

2012. – 2016. Gimnazija Bernardina Frankopana, Ogulin

2017. – 2023. Sveučilište u Zagrebu, Medicinski fakultet

AKTIVNOSTI I POSTIGNUĆA:

Jezici: Engleski i njemački

Vozač B kategorije

Licencirani trener i sudac stolnog tenisa

2017. – 2021., 2022./2023. Član Studentske sekcije dobrovoljnih darivatelja krvi i transfuzijske medicine

2018. – 2022. Demonstrator na Katedri anatomije

2020. Posebna Dekanova nagrada za doprinos ugledu Medicinskog fakulteta sudjelovanjem u radu Studentske sekcije dobrovoljnih darivatelja krvi i transfuzijske medicine

2021./2022. Predsjednik Studentske sekcije dobrovoljnih darivatelja krvi i transfuzijske medicine

2021. – 2023. Član Studentske sekcije za kirurgiju

2022./2023. Demonstrator na Katedri za Kirurgiju

2022./2023. Član Studentske sekcije za ortopediju i traumatologiju

2022./2023. Standardni igrač 1. Hrvatske stolnoteniske lige – regija Zapad

2018/2019., 2021./2022., 2022./2023. – Osvojio 1. mjesto u stolnom tenisu na Humanijadi