

# Kirurško liječenje kronične upale srednjeg uha otvorenom i zatvorenom operacijskom tehnikom

---

Jamić, Mihaela

Master's thesis / Diplomski rad

2023

Degree Grantor / Ustanova koja je dodijelila akademski / stručni stupanj: **University of Zagreb, School of Medicine / Sveučilište u Zagrebu, Medicinski fakultet**

Permanent link / Trajna poveznica: <https://um.nsk.hr/um:nbn:hr:105:796968>

Rights / Prava: [In copyright](#) / [Zaštićeno autorskim pravom.](#)

Download date / Datum preuzimanja: **2025-02-15**



Repository / Repozitorij:

[Dr Med - University of Zagreb School of Medicine Digital Repository](#)



**SVEUČILIŠTE U ZAGREBU  
MEDICINSKI FAKULTET**

Mihaela Jamić

**Kirurško liječenje kronične upale srednjeg uha otvorenom i zatvorenom  
operacijskom tehnikom**

**DIPLOMSKI RAD**



Zagreb, 2023.

Ovaj diplomski rad izrađen je na Klinici za otorinolaringologiju i kirurgiju glave i vrata KBC Sestre milosrdnice Zagreb pod vodstvom doc. dr. sc. Mihaela Riesa i predan je na ocjenu u akademskoj godini 2022./2023.

## **Popis kratica**

CES – Chronic Ear Survey

COMOT-15 – Chronic Otitis Media Test - 15

dB - decibel

GBI – Glasgow Benefit Inventory

MERI – Middle Ear Risk Index

MR – magnetska rezonancija

MSCT – multislice computed tomography – višeslojna kompjutorizirana tomografija

PORP – partial ossicular replacement prostheses – parcijalna proteza slušnih koščica

TORP – total ossicular replacement prostheses – totalna proteza slušnih koščica

# Sadržaj

Sažetak .....	I
Summary .....	II
Uvod .....	1
Anatomija i fiziologija srednjeg uha .....	2
Kronična upala srednjeg uha .....	3
Kronična upala srednjeg uha s kolesteatomom .....	3
Kronična upala srednjeg uha bez kolesteatoma .....	4
Kronični sekretorni otitis .....	5
Komplikacije kronične upale srednjeg uha .....	5
Kirurško liječenje kronične upale srednjeg uha .....	7
Timpanoplastika .....	7
Osikuloplastika .....	8
Mastoidektomija s timpanoplastikom .....	9
Modificirana radikalna mastoidektomija .....	12
Radikalna mastoidektomija .....	13
Obliteracija mastoidne šupljine .....	14
Rasprava .....	14
Zaključak .....	16
Zahvale .....	17
Literatura .....	18
Životopis .....	20

## Sažetak

Kirurško liječenje kronične upale srednjeg uha otvorenom i zatvorenom operacijskom tehnikom

Autor: Mihaela Jamić

Kronična upala srednjeg uha jedna je od najonesposobljavajućih bolesti u području otolaringologije i uzrokuje više od 50% gubitka sluha u svijetu. To je raznolika skupina bolesti koja pogađa djecu i odrasle. Karakteristika je bolesti perzistentna upala u srednjem uhu i mastoidu. Takvo stanje može dovesti do progresivnog gubitka sluha i znatno snižene kvalitete života. Da bi se spriječilo napredovanje bolesti i po život opasne komplikacije, kronična upala srednjeg uha često zahtjeva kirurško liječenje. Faktori koji utječu na uspješnost operacije su dob i spol bolesnika, vrsta kronične upale, lokacija i veličina perforacije bubnjića, stanje sluznice srednjeg uha i stupanj oštećenja slušnih košćica. Zatvorena tehnika je najpopularniji tip operacije jer olakšava postoperativnu skrb, ne zahtjeva zaštitu od vode i ima bolje rezultate u liječenju naglušnosti. Ipak, mnogi se kirurzi slažu da je nakon operacije zatvorenom tehnikom ponekad potrebna druga operacija jer postoji rizik ostatne bolesti. Nakon operacije otvorenom tehnikom bolesnici moraju periodično odlaziti specijalistu na čišćenje i moraju čuvati operirano uho od vode da bi se spriječio nastanak infekcije. Ovi bolesnici često doživljavaju nelagodu pri nošenju slušnih pomagala i vrtoglavice s promjenom temperature i tlaka u zvukovodu. Obje vrste zahvata imaju svoje mjesto u svakodnevnoj kliničkoj praksi i treba ih se birati individualno prema potrebama bolesnika. Ovaj diplomski rad obuhvaća pregled etiologije, vrsta i komplikacija kronične upale srednjeg uha s naglaskom na kirurške metode liječenja.

Ključne riječi: kronična upala srednjeg uha, zatvorena tehnika, otvorena tehnika

## Summary

Surgical treatment of chronic otitis media with canal wall up and canal wall down operational technique

Author: Mihaela Jamić

Chronic otitis media is one of the most disabling diseases in the field of otolaryngology and is responsible for over 50% of global burden of hearing loss. This is a heterogeneous disease that affects children and adults. The characteristic of the disease is persistent inflammation of the middle ear and mastoid. This condition can lead to progressive hearing loss and significantly lower quality of life. To prevent disease progression and life-threatening complications, chronic otitis media requires surgical management. Factors that affect the outcome of the surgery are age, gender, type of inflammation, location and size of the perforation, status of the middle ear mucosa and condition of the ossicles. Canal wall up techniques are much more popular because of the easier postoperative care, they don't require water protection and have better hearing outcomes. However, many surgeons agree on second-look operation due to high risk of residual disease. After canal wall down surgery patients need to get frequent professional ear cleanings and have to keep the operated ear away from water to prevent infection. These patients often experience discomfort using hearing aids and vertigo when temperature and pressure change in the external auditory canal. Both types of surgeries have their place in the everyday clinical practice and they should be chosen individually according to the patient's needs. This master's thesis gives an overview of etiology, types and complications of chronic otitis media with emphasis on surgical treatment options.

Key words: chronic otitis media, canal wall up, canal wall down

## Uvod

Kronična upala srednjeg uha nastaje najčešće nakon neizliječene akutne upale. Dodatni su čimbenici koji pogoduju razvoju kronične upale patološki proces u području nosa, vrlo virulentni uzročnik, oslabljena biološka otpornost sluznice i oslabljena obrambena sposobnost organizma. Bolest se pojavljuje u djece i odraslih. Bolesnici se najviše žale na dugotrajno curenje iz uha i slabljenje sluha. Većina bolesnika ima perforaciju bubnjića kroz koju je srednje uho izloženo vanjskim čimbenicima koji podržavaju kronični tijek bolesti. Karakteristike perforacije omogućuju dijagnostiku i klasifikaciju kroničnih upala srednjeg uha. Nekoliko je kriterija podjele perforacija: lokalizacija, udaljenost od ruba bubnjića i oblik perforacije. Kad se upalni proces nalazi u mezotimpanonu i hipotimpanonu, koristimo naziv *otitis media chronica mesotympanalis*, a kad je prisutna sekrecija, dodajemo riječ *suppurativa*. Da bismo upalu nazvali *otitis media chronica ostitica*, mora postojati tako velika perforacija bubnjića kroz koju se vidi upala slušnih košćica ili rubna perforacija na tipičnom mjestu koja ukazuje na upalni proces u kosti najčešće stražnjeg zvukovoda. Ako je pak prisutan kolesteatom, kažemo *otitis media chronica cum cholesteatomate*. (1)

Na kroničnu upalu srednjeg uha treba posumnjati kad se bolesnik žali na dugotrajnu otoreju često praćenu gubitkom sluha i šumom u zahvaćenom uhu. Ako je prisutan ostitički proces ili kolesteatom, efluvij će imati neugodan miris što dodatno smeta bolesnika. Stupanj oštećenja sluha može biti različit i ne mora odgovarati intenzitetu upale. U uznapredovalim stadijima bolesti mogu se pojaviti smetnje ravnoteže. Klinički pregled treba započeti inspekcijom nakon koje slijedi otoskopija. Otoskopija može biti otežana ako je prisutna jaka otoreja ili je zvukovod sužen zbog maceracije ili blokiran polipom. Cilj je pregleda ustanoviti postojanje perforacije bubnjića i njezine karakteristike te ako je moguće, ocijeniti stanje sluznice bubnjišta. Također se koriste otomikroskopija, višeslojna kompjutorizirana tomografija (eng. multislice computed tomography, MSCT) i magnetska rezonancija (MR). Nakon toga slijedi akumetrijsko ispitivanje sluha i audiometrija koje najčešće pokazuju provodni tip naglušnosti. Od ostalih pretraga uzima se bris nosa i bolesnog uha. (1)

Kronična upala srednjeg uha može se liječiti konzervativno i kirurški. Konzervativno liječenje uključuje sistemsko davanje antibiotika i lokalno tretiranje uha mikrotoaletama, ispiranjem te antibiotik i kortikosteroidnim kapima. Antibiotik, sistemski ili lokalno, najbolje je propisivati prema antibiogramu. Takvim se liječenjem najčešće postiže faza remisije u kojoj treba donijeti odluku o kirurškom liječenju. Glavni su ciljevi kirurškog liječenja eradikacija patološkog procesa,



zaštita važnih struktura (lični živac, labirint, dura), zatvaranje perforacije bubnjića i rekonstrukcija lanca slušnih košćica. Danas se koriste otvorene (canal wall down) i zatvorene (canal wall up) tehnike kirurških operacija. Otvorene tehnike – radikalna i modificirana radikalna timpanomastoidektomija podrazumijevaju odstranjenje stražnje stijenke koštanog zvukovoda čime bubnjište, mastoid i zvukovod postaju jedna šupljina. Zatvorene tehnike – mastoidektomija i timpanoplastika znače pristup bubnjištu i mastoidu uz očuvani stražnji zid zvukovoda. Osikuloplastika je postupak kojim se rekonstruira lanac slušnih košćica i može se raditi u sklopu bilo koje operacije koja ostavlja barem mali aerizirani kavum. (1)

## Anatomija i fiziologija srednjeg uha

Srednje uho smješteno je u piramidi temporalne kosti. Središnji dio, bubnjište, odvojeno je od zvukovoda bubnjićem. Na bubnjiću razlikujemo napeti dio, *pars tensa*, i mlohavi dio, *pars flaccida*. Bubnjić je s vanjske strane obložen kožom a s unutarnje sluznicom. U *pars flaccida* bubnjić čine samo dva sloja pa su koža i sluznica u izravnom kontaktu; *pars tensa* sadrži i fibrozni sloj koji mu daje čvrstoću. Prema naprijed nalazi se otvor Eustachijeve cijevi koja spaja prostor srednjeg uha s nazofarinksom. Taj spoj omogućuje aeraciju srednjeg uha te izjednačavanje tlaka u srednjem uhu s onim u nazofarinksu odnosno atmosferskim tlakom. Medijalna stijenka bubnjišta granica je prema unutarnjem uhu. U njoj se nalaze dva otvora: prozor predvorja, *fenestra vestibuli*, i prozor pužnice, *fenestra cochleae*. Između njih izbočina je bazalnog zavoja pužnice. Iznad i iza otvora nalaze se kanal ličnog živca i izbočenje lateralnog polukružnog kanalića. Prema straga bubnjište se nastavlja u pneumatski prostor mastoida, *antrum mastoideum*. Krov i dno srednjeg uha čine tanke koštane pločice koje dijele bubnjište od srednje lubanjske jame (gore) i bulbusa jugularne vene (dolje). (1,2) Dio bubnjišta u razini s bubnjićem naziva se *mesotympanum*, iznad je *epitympanum*, a ispod se nalazi *hypotympanum*. U srednjem uhu nalaze se slušne košćice: čekić, *malleus*, nakovanj, *incus*, i stremen, *stapes*, koje čine sustav za prijenos zvuka. Dva su mišića koja usklađuju napetost tog sustava: *musculus tensor tympani* i *musculus stapedius*. Zvučni val uzrokuje titranje bubnjića koje se onda prenosi na slušni lanac i preko košćica dolazi do vestibularnog prozora. Tamo pločica stremena titranjem uzrokuje pomicanje tekućine u unutrašnjem uhu i stvaranje osjeta zvuka. Prilikom prijenosa vrlo jakih zvukova dolazi do refleksne kontrakcije *m. stapedius* i u manjoj mjeri *m. tensor tympani* što dovodi do ukrućenja sustava, porasta otpora i slabljenja prijenosa zvuka. Taj mehanizam štiti pužnicu od preglasnih zvukova i omogućava zanemarivanje

pozadinskih zvukova da bi se osoba mogla koncentrirati na dio zvuka koji prenosi ljudski govor.  
(3)

## **Kronična upala srednjeg uha**

Kronična upala tipično se definira kao upala koja traje tri tjedna i više (4). Kod srednjeg uha ta se upala najčešće razvija iz neizlječene akutne upale (1) i udružena je s perforacijom bubnjića i kolesteatomom. Mnogi su čimbenici koji doprinose razvoju kronične upale; poremećaj Eustachijeve cijevi kod djece može dovesti do razvoja kroničnog sekretornog otitisa. Ostali patološki procesi u području nosa (devijacija septuma, bulozne nosne školjke (5)) i kod odraslih mogu ometati aeraciju srednjeg uha i time pospješiti razvoj upale. Poremećaji sluznice koji dovode do njezine slabije otpornosti, stanja koja oslabljuju imunološki sustav općenito i velika virulencija uzročnika također su važni u razvoju kroničnog otitisa.

Najčešći uzročnici izolirani iz briseva su *Staphylococcus aureus*, *Pseudomonas aeruginosa*, *Fusobacterium spp*, *Prevotella*, *Bacteroides fragilis*, *Porphiromonas*, *Proteus mirabilis*, *Klebsiella spp*. Većina infekcija je polimikrobna i uzrokovana kombinacijom aerobnih i anaerobnih mikroorganizama. (4,6–8)

Kronične upale srednjeg uha mogu se podijeliti na one s kolesteatomom i na one bez kolesteatoma. Treća skupina uključuje uglavnom djecu sa kroničnim sekretornim otitisom. (4,9)

## **Kronična upala srednjeg uha s kolesteatomom**

Kolesteatom srednjeg uha može biti kongenitalni ili stečeni. Stečeni kolesteatom nastaje kao posljedica sekretornog otitisa, akutne upale srednjeg uha ili traume temporalne kosti. Točan patogenetski mehanizam nastanka kolesteatoma nije poznat, no postoji nekoliko teorija. (10) Teorija invaginacije objašnjava razvoj kolesteatoma epitimpanuma i nekih kolesteatoma napetog dijela bubnjića. Ta teorija opisuje nastanak retrakcijskih džepova bubnjića koji nastaju zbog negativnog tlaka u bubnjištu. Negativni je tlak uzrokovan disfunkcijom Eustachijeve cijevi i najčešće dovodi do invaginacije Shrapnellove membrane (*pars flaccida* bubnjića). Pretpostavlja se da kronična ili ponavljajuća upala oslabljuje tu membranu i čini invaginaciju vjerojatnijom. Također retrakcijski džepovi povoljno su mjesto za infekciju i razvoj biofilma što dovodi do perzistentne kronične infekcije. Uho s ovakvom patologijom na otoskopskom pregledu izgleda kao da ima perforaciju u posterosuperiornom kvadrantu bubnjića iako je to zapravo invaginacija.  
(10)

Teorija epitelne invazije govori o invaziji keratinizirajućeg pločastog epitela s površine bubnjića u srednje uho kroz perforaciju. Najvjerojatnije upala u srednjem uhu oštećuje sluznicu unutarnje strane bubnjića i omogućava vanjskom epitelnom sloju da migrira i stvori kolesteatom. (10)

Teorija hiperplazije bazalnih stanica pretpostavlja da epitelne stanice Shrapnellove membrane mogu invadirati subepitelno tkivo; da bi se to dogodilo, bazalna lamina mora biti promijenjena. Takve su promjene zabilježene kod ljudi i životinja. (10) Ova teorija može pomoći objasniti nastanak nekih kolesteatoma bez perforacije bubnjića.

Neki su istraživači predlagali i druge teorije kao što su teorija metaplazije i povlačenja sluznice, ali s kliničkog stajališta, najvjerojatnije je da svaka od ovih teorija ima svoje mjesto u nastanku kolesteatoma. Neovisno o svom porijeklu, svi se kolesteatomi slično ponašaju: uzrokuju eroziju koščica te su skloni infekcijama koje pospješuju agresivno ponašanje. Ponekad su kolesteatomi inficirani uzročnicima koji stvaraju biofilm pa su otporni na djelovanje antibiotika. (10)

Bolesnici s ovim tipom upale uha mogu biti simtomatski i asimptomatski. Najčešće se javljaju s progresivnim provodnim oštećenjem sluha i curenjem iz uha i što je najvažnije bez prateće boli. Otoresija može biti vrlo neugodnog mirisa jer su kolesteatomi često inficirani anaerobnim bakterijama. Neki bolesnici u trenutku prezentacije već će imati simptome i znakove komplikacija: vrtoglavice, zamjedbeno oštećenje sluha, paralizaciju ličnog živca ili intrakranijsku infekciju. Dijagnoza kolesteatoma postavlja se otoskopskim pregledom uz slikovnu obradu te endoskopsku i mikroskopsku procjenu. Na otoskopskom pregledu kolesteatomi se različito prikazuju. Tipični kolesteatom epitimpanuma vidi se kao defekt različite veličine u *pars flaccida* bubnjića. Može se pojaviti iza netaknute timpanične membrane kad govorimo o kongenitalnom kolesteatomu. Ako je prisutna i infekcija, može se pojaviti polip koji je zapravo granulacijsko tkivo koje nastaje na granici između kolesteatoma i kosti koju pritišće. Moguće je i da se pri otoskopskom pregledu ne nađe kolesteatom iako postoji. Tada se mogu prikazati CT ili MR pretragom.

### **Kronična upala srednjeg uha bez kolesteatoma**

Akutna ili ponavljajuća pa i kronična infekcija mogu dovesti do trajne perforacije bubnjića. Takvo uho stalno je izloženo riziku od kontaminacije bakterijama iz zvukovoda ali i infekciji koja tinja u mastoidu. Infekcija i kronična opstrukcija epitimpanuma i antruma stvaraju ireverzibilne promjene u srednjem uhu i mastoidu koje su glavno obilježje kronične upale srednjeg uha bez kolesteatoma. Koštane erozije prisutne su i u ovom obliku upale. Kronična upala također može biti rezultat postavljanja ventilacijske cjevčice. To je najčešće slučaj kod djece i prezentira se otorejom. (10)

Za razliku od upala s kolesteatomom, ovakvi se slučajevi mogu izliječiti konzervativno upotrebom topikalnih antibiotika. Idealno se operaciji rekonstrukcije bubnjića pristupa nakon tri mjeseca od zadnje infekcije. Timpanoplastika s ili bez mastoidektomije, metoda je izbora kod perzistentnih infekcija koje ne prolaze niti nakon agresivne antibiotske terapije. (4,10)

### **Kronični sekretorni otitis**

Kronična sekretorna upala srednjeg uha bolest je dječje dobi s najvećom incidencijom između treće i šeste godine života. (1) Sva stanja koja podržavaju opstrukciju Eustachijeve cijevi mogu u konačnici dovesti do kroničnog sekretornog otitisa. U dječjoj dobi to je najčešće hiperplazija limfnoga tkiva, odnosno adenoida u nazofarinksu. Bolest se može pojaviti i u odrasloj dobi kad je etiologija najčešće nepoznata, međutim svakako treba isključiti postojanje tumorskog procesa u nazofarinksu.

Funkcija srednjeg uha uvelike ovisi o prohodnosti Eustachijeve cijevi. Kroz nju cilijarni epitel čisti prostor srednjeg uha od sluzi i deskvamiranih stanica te dolazi do izjednačavanja tlaka u bubnjištu s vanjskim tlakom. Kad iz bilo kojeg razloga dođe do začepljenja, zrak se polagano resorbira i razvija se negativni tlak. Ako takvo stanje potraje, doći će do transudacije tekućine u bubnjište. Daljnjim napredovanjem transudat će se ispuniti stanicama i organizirati, a u završnom stadiju sekretorni otitis prijeći će u kronični adhezivni otitis. Sekretorni otitis može nastati i kao posljedica alergijske reakcije na sluznici srednjeg uha i zbog utjecaja medijatora upale koji se luče u epifarinksu.

### **Komplikacije kronične upale srednjeg uha**

Komplikacije upale uha češće su posljedica kroničnog otitisa nego akutnog. Danas ih zahvaljujući pravovremenom postavljanju dijagnoze te odabiru optimalnog načina liječenja sve rijeđe susrećemo. Prema mjestu širenja razlikujemo egzokranijalne – mastoiditis, labirintitis, petrozitis, pareza ličnog živca te endokranijalne komplikacije – tromboflebitis sigmoidnog sinusa, meningitis, apsces (ekstra- ili subduralni, velikog ili malog mozga).

Mastoiditis je upala sluznice i kosti mastoidnoga nastavka. Svaka upala srednjeg uha zahvaća zračne prostore epitimpanona i antruma. Nakupljanjem gnoja u tim prostorima dolazi do porasta tlaka koji onda potiče razgradnju kosti i koštanih gredica. Širenjem u subperiostalni prostor nastaje subperiostalni apsces koji vidimo kao crvenilo i oteklinu retroaurikularno te odstojeću ušku. Bolesnici će se žaliti i na jaku bol te povišenu tjelesnu temperaturu. Ako se na vrijeme ne pristupi liječenju, upalni proces dalje se širi pa se mogu razviti posteriorni, posterosuperiorni ili posteroinferiorni apsces, temporozigomatični apsces, Bezoldov apsces, jugulodigastrični apsces te petrozitis. (1)

Labirintitis nastaje širenjem bakterija ili njihovih toksina kroz ovalni ili okrugli prozorčić. Uglavnom pogađa bolesnike s kolesteatomom i najčešće zahvaća samo lateralni polukružni kanalić. (4,11) Moguće je retrogradno širenje tijekom meningitisa kroz sluhovod. Prepoznamo ga po labirintnom sindromu koji je obilježen kohlearnim i vestibularnim simptomima. Tako se bolesnici žale na zujanje i šum u uhu, povraćanje, vrtoglavicu, ataksiju... Gnojni labirintitis dovodi do potpunog uništenja pužnice i vestibularnog sustava, tj. gluhoće i paralize vestibularnog živca. Za razliku od gnojnoga serozni labirintitis uzrokuje samo oštećenje struktura unutarnjeg uha. Cirkumskriptni labirintitis najčešće pogađa bolesnike s kroničnom upalom i kolesteatomom koji stvara fistulu polukružnog kanalića. Oni se žale na vrtoglavice i mučnine koje nastaju spontano ili pri promjeni položaja glave. Difuzni labirintitis ima iste simptome (šum, gubitak sluha, vrtoglavice, mučnine, povraćanje, nistagmus), ali jačeg intenziteta. Uz to pojavljuju se povišena tjelesna temperatura, groznica i meningealni sindrom. (1)

Petrozitis nastaje širenjem upale u petroznu kost kod oko 30% ljudi kod kojih je pneumatizirana. Ako proces zahvati i duru, doći će do zahvaćanja *n. abducens* i pareze lateralnog ravnog mišića oka. Ako se pak upala proširi na *ganglion Gasseri*, doći će do razvoja spontane retrobulbarne boli. Ta dva simptoma uz otoreju čine trijas simptoma tipičan za Gradenigov sindrom. (1,10) Pareza ličnog živca prepoznaje se po simptomima periferne kljenuti; bolesnici se žale da im visi usni kut, da ne mogu zatvoriti oko niti nabrati čelo. (1)

Tromboflebitis sigmoidnog sinusa nastaje neposrednim širenjem upale kroz razorenu kost. Upala endotela krvne žile uzrokuje stvaranje tromba koji se može širiti prema unutarnjoj jugularnoj veni ili u transverzalni i sagitalni sinus. Bolesnici s ovom komplikacijom imat će karakterističan edem vjeđa i egzoftalmus, visoke septične temperature, opću slabost te glavobolju uz simptome otitisa. Palpatorna osjetljivost jugularne vene upućuje na širenje tromba u tom smjeru te se mogu pojaviti i simptomi vezani uz IX., X. i XI. moždani živac. (1)

Meningitis može nastati neposrednim širenjem kroz razorenu kost i duru srednje ili stražnje lubanjske jame, zatim preformiranim putevima ili preko labirinta. U prošlosti meningitis je bio najčešća endokranijalna komplikacija. Zahvaljujući cijepljenju protiv *H. influenzae* i *S. pneumoniae*, najčešćih uzročnika, danas ga rijetko susrećemo. (4) Od simptoma pojavljuju se povišena tjelesna temperatura i glavobolja, povraćanje, ukočenost šije, bradikardija, a ponekad i toničko-klonički grčevi. (1)

Ekstraduralni apsces nastaje u srednjoj i stražnjoj lubanjskoj jami i smješten je između kosti i dure. Subduralni apsces može nastati iz ekstraduralnoga ili širenjem upalnog procesa iz uha *per continuitatem* te je smješten između dure i mekih moždanih ovojnica. Oba stanja prezentiraju se

općim simptomima poput povišene tjelesne temperature, glavobolje, mučnine, a mogu se pojaviti i žarišni cerebralni simptomi. (1)

Najteža komplikacija upale srednjeg uha je apsces mozga. Pojavljuje se kao kasna komplikacija kronične upale s kolesteatomom i ovisno o putu širenja može zahvatiti veliki ili mali mozak. U skoro svim slučajevima zahvaća polutku mozga na kojoj je bolesno uho. (4) Razlikujemo četiri stadija bolesti. Početni stadij obilježen je nekarakterističnim simptomima: glavoboljom, povišenom tjelesnom temperaturom, meningizmom, osjećajem slabosti te povraćanjem. U latentnom stadiju uz prethodno navedene simptome javljaju se i epileptiformni grčevi i bradikardija. U manifestnom stadiju pridružuju se zastojna papilla, pospanost i psihičke promjene te ovisno o lokalizaciji specifični simptomi. Apscesi u velikom mozgu mogu uzrokovati afaziju i hemiplegiju, a oni u malom mozgu poremećaj ravnoteže, vrtoglavicu i cerebelarnu ataksiju. Terminalni stadij obilježen je komom i fiksiranim očnim jabučicama koje gledaju na stranu apscesa te završava smrću. (1)

Sve otogene komplikacije zbrinjavaju se na sličan način: davanjem antibiotika i operacijom. Preporuča se u početku dati antibiotik širokog spektra koji je djelotvoran protiv anaerobnih i aerobnih bakterija, a potom korigirati terapiju prema antibiogramu. (4) Kirurški zahvat uz otorinolaringologa nerijetko uključuje i neurokirurga.

## **Kirurško liječenje kronične upale srednjeg uha**

Glavni je cilj operacije kroničnog otitisa ukloniti svo bolesno tkivo i osigurati suho, sigurno uho. Tek kad su ti uvjeti ispunjeni, može se razmišljati o rekonstrukciji slušnog lanca. Kandidati za operaciju su bolesnici koji imaju dokazanu komplikaciju kronične upale ili se na nju sumnja. Bolesnici s kolesteatomom, granulacijskim tkivom ili ostitičkim procesom, oni koji nisu odgovorili na konzervativnu terapiju te oni koji imaju reverzibilno provodno oštećenje sluha ili perzistentnu perforaciju bubnjića također su kandidati za kirurško liječenje. Tip zahvata izabrat će operater individualno za svakog bolesnika. Izbor će ovisiti o lokaciji patološkog procesa i njegovoj veličini te iskustvu kirurga. (1,7) Otološke operacije mogu se izvoditi u lokalnoj ili općoj anesteziji.

### **Timpanoplastika**

Timpanoplastika je metoda kojom se zatvara perforacija bubnjića i odstranjuje patologija iz srednjeg uha te rekonstruira lanac slušnih košćica. Za zatvaranje perforacije najčešće se koristi fascija temporalnog mišića ili perihondrij s tragusa. Ovisno o mjestu postavljanja presatka razlikujemo lateralni i medijalni namještaj fascije ili perihondrija u odnosu na ostatak bubnjića. Za pristup se najčešće koristi retroaurikularni rez. (1,7)

Lateralna se tehnika smatra tehnički zahtjevnijom ali pouzadnijom pri zatvaranju velikih prednjih i totalnih perforacija. Ovom tehnikom presadak se postavlja na vanjsku stranu fibroznog sloja bubnjića zbog čega je potrebna potpuna deepitelizacija. Uklanja se koža prednjeg dijela zvukovoda te se brusi koštano izbočenje. Na taj način prikazuje se prednji sulkus i povećava se kut između bubnjića i prednjeg dijela koštanog zvukovoda. Važno je imati na umu da koštano izbočenje prednjeg zida zvukovoda čini stražnju stijenku temporomandibularnog zgloba. Tijekom brušenja treba obilno ispirati operacijsko polje da bi meko tkivo zgloba na vrijeme postalo vidljivo te da bi se izbjeglo oštećenje i prolaps mandibule u uho. Rekonstrukcija bubnjića postiže se postavljanjem presatka medijalno od drške čekića i lateralno od fibroznog sloja. Koža prednjeg zvukovoda vraća se par milimetara bliže bubnjiću da pokrije prednji rub presatka. Retroaurikularni rez zatvara se u slojevima. Timpanoplastika s lateralnim namještajem presatka osigurava vrlo visok postotak zatvorenih prednjih i velikih perforacija ako ju izvodi iskusni operater. Mane ove tehnike su veliki tehnički zahtjevi, dulje trajanje operacije i ponekad odgođeno cijeljenje rane. Moguće je da bolesnik razvije epitelnu cistu ili kolesteatom ako nije uklonjen sav epitel. Također postoji mogućnost razvitka provodne naglušnosti ako dođe do pomaka presatka. (7)

Timpanoplastika s medijalnim namještajem presatka najčešće se koristi za zatvaranje manjih posteriornih i centralnih perforacija. Također je metoda izbora kad se žele izbjeći mane i komplikacije lateralne tehnike. Ovom tehnikom presadak se postavlja medijalno od ostatka bubnjića čime se maksimalno smanjuje rizik od razvoja ciste i kolesteatoma. Potrebno je ukloniti sav pločasti epitel koji je urastao s vanjske strane bubnjića na unutarnju stranu i dršku čekića. Nakon toga uklanja se ireverzibilno promjenjena sluznica srednjeg uha. S obzirom da fibrozni sloj neće pružiti potporu presatku, treba ispuniti bubnjište i otvor Eustachijeve cijevi sterilnom spužvicom da se izbjegne medijalno pomicanje presatka. (7)

Tehnike timpanoplastike nude brojne mogućnosti s obzirom na odabir reza, materijal presatka i način postavljanja presatka. Odluka ovisi o vještini i iskustvu operatera, veličini i mjestu perforacije te anatomiji koštanog dijela zvukovoda. Iskusni kirurg može očekivati da će oko 90% perforacija biti uspješno zatvoreno i da će oko 80% pacijenata imati provodni gubitak sluha od oko 10 decibela (dB) ili manje ako je slušni lanac bio neoštećen u vrijeme operacije. (7)

## **Osikuloplastika**

Osikuloplastika je metoda rekonstrukcije lanca slušnih košćica. Tehnika koja će se koristiti ovisi o stanju u kojem su košćice, a posebno suprastruktura stremena i držak čekića. Najčešće se susreću erozije dugog nastavka nakovnja, suprastrukture stremena i cijelog nakovnja. (11)

Treba naglasiti da gubitak sluha u pacijenata s kroničnom upalom srednjeg uha ne nastaje samo zbog erozije koščica; ponekad je s kolesteatomom potrebno odstraniti i dio čekića i nakovnja. Kao posljedicu kronične upale moguće je pronaći sklerozu ovalnog prozočića i osteogenezu oko baze stremena. Tada je potrebno odstraniti cijeli ili dio stremena da bi se omogućila rekonstrukcija lanca. Za rekonstrukciju mogu se koristiti autologne koščice. Tijekom operacije koščice se vade te se oblikuju da bi poslužile kao proteza. Prednosti ovog načina su dostupnost, biokompatibilnost i niska stopa odbacivanja. Nedostatak je to što su koščice ponekad u vrlo lošem stanju te se ne mogu iskoristiti za izradu proteze. U tom slučaju mogu se koristiti homologni transplantati s drugog bolesnika ili leša. Vrlo su rijetko zabilježeni slučajevi odbacivanja, ali postoji strah od prijenosa zaraznih bolesti. Homologni transplantati u novije se vrijeme gotovo uopće ne koriste. Danas postoje aloplastični materijali od kojih se izrađuju biokompatibilne, dostupne i sterilne proteze. Razlikujemo parcijalne (partial ossicular replacement prostheses, PORP) i totalne (total ossicular replacement prosthesis, TORP) proteze. Da bi se povećala stabilnost, koriste se porozni polimeri koji dopuštaju urastanje tkiva u protezu. Hrskavica ili bioaktivni materijal poput hidroksiapatita koriste se da bi se smanjila stopa odbacivanja. Hrskavica se najčešće uzima s tragusa i postavlja se između proteze i bubnjića. Hidroksiapatit se tvornički nalazi u glavi većine PORP i TORP proteza koje priliježu uz bubnjić i ne zahtijevaju umetanje hrskavice. Materijal koji će se koristiti odabire operater za vrijeme operacije individualno za svakog bolesnika. Nakon odabira materijala proteza se oblikuje i ugrađuje. Treba naglasiti da takve proteze ne izgledaju kao slušne koščice već samo nadomještaju njihovu funkciju. (1,7)

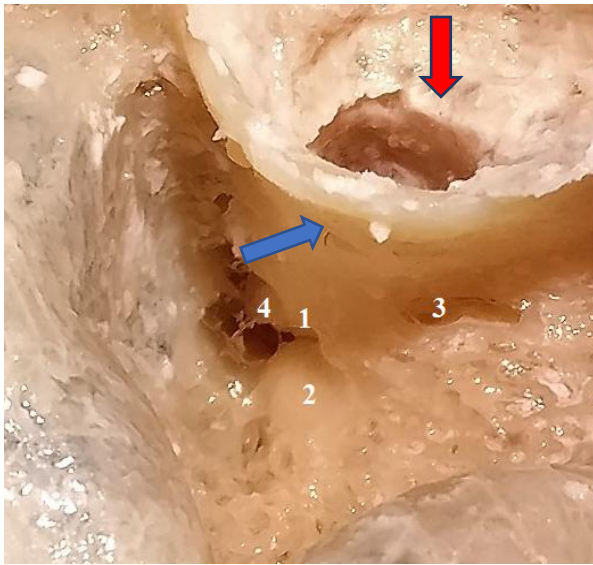
## **Mastoidektomija s timpanoplastikom**

Mastoidektomija se često preporuča kao dopunska metoda timpanoplastici. Na taj način smanjuje se mogućnost neuspjeha timpanoplastike koji nastaje zbog disfunkcije Eustachijeve cijevi ili perzistentne upale. Cilj mastoidektomije je odstraniti svu ireverzibilno promijenjenu sluznicu, poboljšati ventilaciju i povećavajući volumen mastoida povećati njegovu ulogu u zaštiti srednjeg uha od promjene tlaka. Najčešće u bolesnika koji su kandidati za ovaj zahvat bolest nije proširena na cijeli mastoid pa je potrebno prikazati samo antrum i epitimpanon. Kombinacija mastoidektomije i timpanoplastike omogućuje prikazivanje bubnjišta i uklanjanje bolesnog tkiva uz očuvanje stražnje stijenke zvukovoda i normalnih anatomskih odnosa. (1,7)

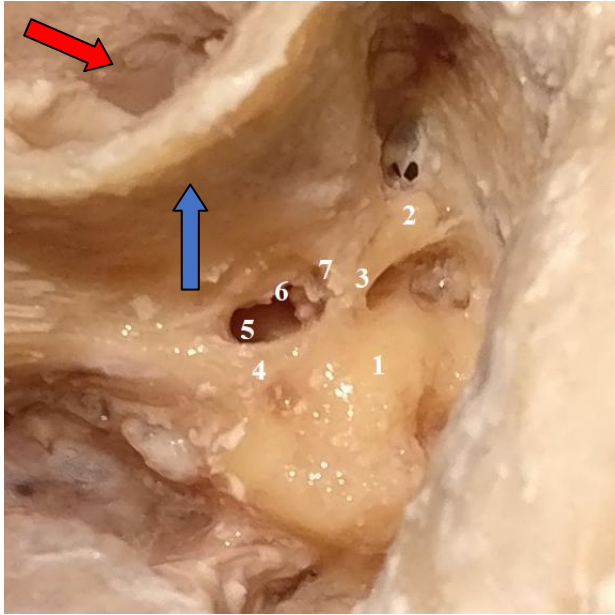
Zahvat najčešće započinje retroaurikularnim rezom. Nakon otvaranja mastoida disekcija se nastavlja od lateralno prema medijalno. Bitno je identificirati sigmoidni sinus i *tegmen tympani* da bi se izbjegle ozljede tih struktura (slika 1.). Kroz mastoid pristupa se stražnjem



mezotimpanonu kroz otvor koji se zova stražnja timpanotomija ili recessus facijalis pristup (slika 2.). Isti pristup koristi se i pri kohlearnoj implantaciji za prolaz elektrode iz mastoida do okruglog prozorčića i pužnice. Velika prednost ovakvoga pristupa leži u tome što je stražnji zvukovod očuvan i ne zahtjeva od bolesnika doživotne odlaske na čišćenje. Također ne postoji opasnost od izlaganja vodi.



Slika 1. Zatvorena tehnika na desnoj temporalnoj kosti; 1 – fossa incudis; 2 –lateralni polukružni kanal; 3 – perifacijalne celule u području lateralnog recesusa facijalisa; 4 – kratki nastavak i tijelo inkusa; crvena strelica – zvukovod; plava strelica – stražnja stijenka zvukovoda. Iz Košec A. Disekcija temporalne kosti; Medicinska naklada, Zagreb, s dopuštenjem. (12)



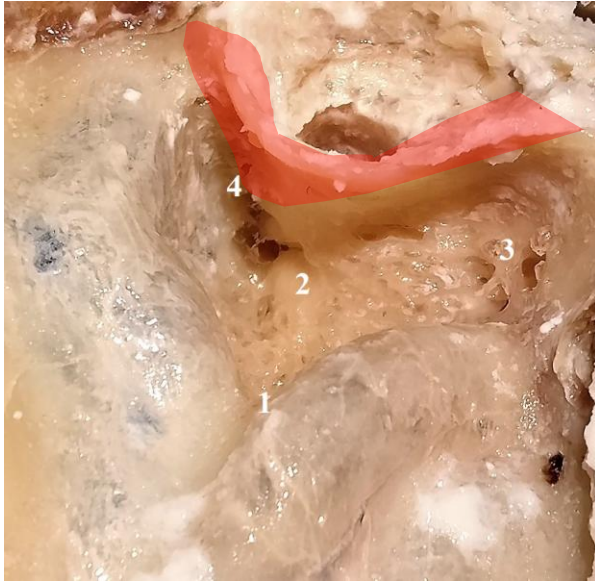Slika 2. Otvaranje recesususa n. facialis na lijevoj temporalnoj kosti (stražnja timpanotomija); 1 – lateralni polukružni kanal; 2 – inkus; 3 – kratki nastavak inkusa; 4 – kirurško koljeno n. facialis; 5 – recesus n. facialis; 6 – inkudostapedijalni zglobov; 7 – inkusni prevjes; crvena strelica – zvukovod; plava strelica – stražnja stijenka zvukovoda. Iz Košec A. Disekcija temporalne kosti; Medicinska naklada, Zagreb, s dopuštenjem. (12)

Bolesnici podvrgnuti ovom zahvatu brže se oporavljaju te im je omogućeno nošenje slušnih pomagala. S druge strane ovakav oblik liječenja ima viši rizik od povratka bolesti. Razlog tome je očuvana stražnja stijenka zvukovoda koja otežava prikazivanje i pristup epitimpanonu, ličnom živcu i ovalnom prozorčiću. Ta mjesta mogu kasnije biti izvor bolesti. Ova metoda ne rješava poremećaj funkcije Eustachijeve cijevi. Ako je kod bolesnika postojala disfunkcija prije operacije, nakon zahvata veći je rizik za razvoj retrakcijskih džepova i kolesteatoma. Da bi se spriječila takva komplikacija, u bubnjište se postavlja silikonska mrežica. Rekonstrukcija oštećenja stražnje stijenke zvukovoda koja su nastala erozijom ili za vrijeme operacije smanjuje rizik povratka bolesti. Zbog svega navedenog kandidati za ovaj oblik liječenja jesu bolesnici s pneumatiziranim mastoidom i dobro ventiliranim bubnjištem. Nadalje, mnogi se kirurzi slažu da je potrebna druga operacija kod liječenja kolesteatoma ovom metodom. Ta se operacija planira najranije šest mjeseci, a najbolje godinu i pol nakon prve operacije. Tada se uklanja silikonska mrežica ukoliko je postavljena te se, ako je srednje uho zdravo, može rekonstruirati slušni lanac. (1,7)

## **Modificirana radikalna mastoidektomija**

Bolesnici koji ne ispunjavaju prije navedene uvjete za mastoidektomiju s timpanoplastikom kandidati su za modificiranu radikalnu mastoidektomiju. Bolesnici koji ne žele na drugu operaciju ili imaju visoki rizik od opće anestezije imat će koristi od ove vrste operacije. Odluka o ovom načinu liječenja može se donijeti unaprijed, a može se i tijekom operacije zatvorenom tehnikom pojaviti potreba za proširenjem operacijskog polja i prelaska u otvorenu tehniku. Ovom se vrstom zahvata može odlično prikazati kolesteatom tijekom disekcije. To smanjuje rizik ostatne bolesti i ponovne pojave bolesti. Također najčešće nije potrebna druga operacija što smanjuje trošak liječenja. Veliki je nedostatak modificirane radikalne mastoidektomije potreba za periodičnim čišćenjem šupljine koja ostaje nakon operacije. Zbog anatomskih promjena ovi bolesnici imaju poteškoća pri korištenju slušnih pomagala. Također moraju paziti pri kupanju da ne izlažu uho vodi jer to predstavlja rizik za razvoj infekcije. Prije se smatralo da je sluh nakon liječenja otvorenom tehnikom puno lošiji u usporedbi sa zatvorenom, međutim danas postoje tehnike kojima se rekonstruira srednje uho pa uklanjanje stražnje stijenke zvukovoda igra malu ulogu u ishodu liječenja naglušnosti. (7)

Operacija najčešće započinje retroaurikularnim rezom. Izvodi se mastoidektomija te se identificiraju sigmoidni sinus, antrum, kratki nastavak nakovnja i horizontalni polukružni kanalić. Uklanja se stražnja stijenka zvukovoda do razine ličnog živca (slika 3.). Često je potrebno ukloniti nakovanj i glavu čekića da bi se adekvatno prikazao središnji epitimpanon i gornji mezotimpanon. Ovom se operacijom ne odstranjuje ostatak bubnjića i zdrava sluznica bubnjišta. Da bi operacija bila uspješna, potrebna je meatoplastika. Proširenje zvukovoda omogućuje prikazivanje i čišćenje šupljine te dostatnu ventilaciju koja održava šupljinu suhom. Na kraju se može pokušati rekonstruirati slušni lanac i zatvoriti perforaciju bubnjića. (1,7)



Slika 3. Crveno je označena stražnja stijenka zvukovoda koja se odstranjuje i spaja šupljinu mastoida i zvukovod u zajedničku šupljinu. Kadaver disekcija desne temporalne kosti; 1 – sinoduralni (Citellijev) kut; 2 – lateralni polukružni kanal (labirint); 3 – apeks mastoida; 4 – epitimpanon. Modifikacija fotografije, prema Košec A. Disekcija temporalne kosti; Medicinska naklada, Zagreb, s dopuštenjem. (12)

### **Radikalna mastoidektomija**

Radikalna mastoidektomija izvodi se kao zadnja opcija često nakon neuspješnih poštenjih zahvata. Također je operacija izbora ako postoji veliko oštećenje temporalne kosti ili je nemoguća ventilacija srednjeg uha. Postupak je sličan postupku kod modificirane radikalne timpanomastoidektomije, ali se nakon uklanjanja stražnje stijenke zvukovoda uklanjaju i ostatak bubnjića i slušne koščiće. Iznimka je stremen koji se ostavlja ako je prisutan. Na taj način mastoid, bubnjište i zvukovod postaju jedna šupljina. Sluznica Eustachijeve cijevi izvrće se i obliterira se otvor. Na kraju se izvodi meatoplastika da se omogući postoperativni nadzor i njega. S obzirom da se ne pokušava rekonstruirati lanac slušnih koščića, bolesnicima zaostaje značajan provodni gubitak sluha. Iako je zahvat radikaln, postoji šansa da se ponovno pojavi otoreja. U tim slučajevima nije moguće korištenje konvencionalnih slušnih pomagala već se mora preporučiti slušno pomagalo za koštanu vodljivost. Kao i kod modificiranje tehnike, bolesnici moraju dolaziti na redovita čišćenja te moraju održavati uho suhim. (1,7)

## **Obliteracija mastoidne šupljine**

Šupljina koja zaostaje nakon modificirane radikalne mastoidektomije i radikalne mastoidektomije u riziku je za nastanak kronične infekcije. Iz tog razloga neki se kirurzi odlučuju na obliteraciju te šupljine. Od materijala mogu se koristiti koštana piljevina, hrskavica ili koštani cement. Pokazalo se da ova tehnika značajno poboljšava sluh i smanjuje učestalost otoreje. Posljedično manji je broj posjeta otorinolaringologu. (13) Postoji mogućnost da zaostane patološki proces u šupljini koja se obliterira. Da bi se uočila takva komplikacija, koristi se CT. Prošireni kolesteatom i inficirana kost zbog toga predstavljaju kotraindikacije za obliteraciju. (7)

U rijetkim slučajevim operater se može odlučiti za zatvaranje zvukovoda umjesto stvaranja šupljine. Ovakav način liječenja prikladan je za bolesnike koji pate od kronične upale srednjeg uha bez kolesteatoma te imaju pridruženi teški gubitak sluha. Važno je pri operaciji ukloniti sve tragove pločastog epitela da bi se spriječio nastanak kolesteatoma. Nakon zatvaranja zvukovoda kolesteatom bi rastao neprimjećeno i bez simptoma. Prvi bi znakovi bili paraliza ličnog živca ili endokranijalna kompikacija. Jedini način za prikazivanje tog prostora ostaje CT snimanje. Prvo se snimanje radi dvije godine nakon operacije. Ako postoji adekvatna ventilacija i nema znakova bolesti, to će ujedno biti i zadnje snimanje. Ako se prikaže meko tkivo, bolesnici se prate da bi se isključilo postojanje ekspanzivnog procesa. (7)

## **Rasprava**

Široka primjena antibiotika dovela je do smanjenja incidencije kronične upale srednjeg uha, međutim jedino operacija može dovesti do izlliječenja. To se posebno odnosi na bolesnike s kolesteatomom. (14)

Danas se koriste mnogi upitnici za procjenu kvalitete života prije i nakon operacije. Neki od njih su specifični za bolesti uha, a neki su općeniti i mogu se primjenjivati za sve vrste operacija. Chronic Ear Survey (CES), Chronic Otitis Media Test – 15 (COMOT-15) i Middle Ear Risk Index (MERI) primjeri su specifičnih upitnika. Glasgow Benefit Inventory (GBI) je nespecifični upitnik. Upitnici ispituju simptome povezane s uhom, kvalitetu sluha, mentalno zdravlje, restrikcije u svakodnevnom životu, korištenje medicinskih usluga i slično. Lošije postoperativne rezultate na ovim upitnicima češće imaju mlađe osobe i osobe višeg socioekonomskog statusa. Istraživači pretpostavljaju da mlađi bolesnici i oni obrazovaniji imaju veća očekivanja od operacije i teže prihvaćaju oštećenje sluha pa imaju lošiju kvalitetu života prema upitnicima koji se koriste. (13,15) Ukupni rezultati ipak pokazuju bolju postoperativnu kvalitetu života. Najvjerojatniji razlozi su poboljšanje sluha i otklanjanje šuma, vrtoglavice i otoreje. Poboljšanje sluha u prosjeku

iznosi 20 dB i nešto bolji rezultati prisutni su u bolesnika koji se liječe zatvorenim tehnikom. (15) Smatra se da su razlozi lošijih ishoda kod starijih bolesnika njihovi komorbiditeti i problem sa cijeljenjem tkiva. (11) Lošiji su rezultati na upitnicima također povezani s postoperativnim komplikacijama i šećernom bolesti. Bolesnici s dijabetesom melitusom javljaju lošije iskustvo u odjeljcima upitnika o restrikcijama aktivnosti i simptomima nakon operacije. (13,14) Stariji bolesnici koji boluju od presbiakuzije i kronične upale srednjeg uha nakon operacije imaju veliki kognitivni napredak. Razlog tome je poboljšanje sluha koje olakšava uključivanje u društvo i interakcije. (16) MERI upitnik može se koristiti za predviđanje ishoda timpanoplastike; što je ukupni zbroj niži, očekuje se da će ishod operacije biti bolji. Također vrlo dobro korelira s radikalnošću zahvata; bolesnici koji idu na radikalne zahvate imaju viši zbroj. (11,17) Bolesnici s obliteriranim mastoidnim šupljinama imaju bolje postoperativne ishode na GBI upitniku u odnosu na bolesnike kojima nije napravljena obliteracija. Nema značajne razlike između bolesnika liječenih otvorenom i zatvorenim tehnikom prema COMOT-15 upitniku. Treba imati na umu da bolesnici mogu ispunjavati upitnik u različito vrijeme nakon operacije; 12 mjeseci se čini optimalno jer rane nakon otvorene tehnike imaju vremena zacijeliti. (18)

## **Zaključak**

Otvorena niti zatvorena tehnika nisu se pokazale superiornom u dugoročnom ishodu. U odabiru modaliteta treba uzeti u obzir kliničke i patohistološke aspekte kronične upale srednjeg uha. Također treba prepoznati faktore rizika u svakog bolesnika da bi im se moglo individualno pristupiti i prilagoditi njihova očekivanja. Visoki stupanj obrazovanja, postoperativne komplikacije i komorbiditeti mogu pridonijeti smanjenom osjećaju zadovoljstva nakon operacije. (9,13,14)

## **Zahvale**

Zahvaljujem mentoru doc. dr. sc. Mihaelu Riesu na mentorstvu, suradnji i pomoći pri izradi ovog diplomslog rada.

Zahvaljujem i svojoj obitelji i prijateljima na podršci tijekom studija. Hvala i svim kolegicama i kolegama koji su mi pomagali i olakšavali proteklih šest godina.



## Literatura

1. Bumber Z Vladimir Katic, Marija Niksic Ivancic, Boris Pegan, Vlado Petric, Nikola Sprem I suradnici. Otorinolaringologija. Zagreb: publisher not identified; 2004.
2. Frotscher M, Kahle W, editors. Taschenatlas der Anatomie: in 3 Bänden. 3: Nervensystem und Sinnesorgane / Werner Kahle. Fortgef. von Michael Frotscher. Zeichn. von Gerhard Spitzer. 8., korrigierte Aufl. Erscheinungsort nicht ermittelbar; 2002. 419 p. (Taschenatlas der Anatomie).
3. Hall JE. Guyton and Hall textbook of medical physiology. 13th edition. Philadelphia, PA: Elsevier; 2016. 1145 p.
4. Budenz CL, El-Kashlan H. Complications of Temporal Bone Infections - ClinicalKey. In [cited 2023 Apr 30]. Available from: <https://www.clinicalkey.com/#!/content/book/3-s2.0-B9780323611794001411?scrollTo=%23hI0000786>
5. Brescia G, Frosolini A, Franz L, Daloso A, Fantin F, Lovato A, et al. Chronic Otitis Media in Patients with Chronic Rhinosinusitis: A Systematic Review. Med Kaunas Lith. 2023 Jan 8;59(1):123.
6. World Health Organization. Chronic Suppurative Otitis Media: Burden of Illness and Management Options. Geneva, Switzerland: World Health Organization; 2004.
7. Snow JB, Ballenger JJ, Snow JB. Ballenger's otorhinolaryngology: head and neck surgery. 16th ed. Hamilton, Ont: BC Decker; 2003. 1616 p.
8. Rosario DC, Mendez MD. Chronic Suppurative Otitis. In: StatPearls [Internet]. Treasure Island (FL): StatPearls Publishing; 2023 [cited 2023 May 11]. Available from: <http://www.ncbi.nlm.nih.gov/books/NBK554592/>
9. Laércio M. Cruz O, Kasse CA, Leonhart FD. Efficacy of Surgical Treatment of Chronic Otitis Media. Otolaryngol Neck Surg. 2003 Feb;128(2):263–6.
10. Chole RA, Sharon JD. Chronic Otitis Media, Mastoiditis, and Petrositis - ClinicalKey. In: Otolaryngology, Neurotology, and Skull Base Surgery [Internet]. [cited 2023 May 3]. Available from: <https://www.clinicalkey.com/#!/content/book/3-s2.0-B978032361179400140X?scrollTo=%23hI0000552>
11. Cebeci S, Özbilen MS, Bayramoglu İ, Kemaloglu YK, Uygur KK, Bayazit YA, et al. Impact of the demographic and aetiological factors and intraoperative findings on postoperative outcomes in chronic otitis media surgery. Turk J Med Sci. 2020 Feb 13;50(1):155–62.
12. Košec A. Disekcija temporalne kosti. Zagreb: Medicinska naklada; 2022.
13. Lailach S, Kemper M, Lasurashvili N, Beleites T, Zahnert T, Neudert M. Health-related quality of life measurement after cholesteatoma surgery: comparison of three different surgical techniques. Eur Arch Otorhinolaryngol. 2015 Nov;272(11):3177–85.

14. Choi SY, Cho YS, Lee NJ, Lee J, Chung WH, Hong SH. Factors Associated With Quality of Life After Ear Surgery in Patients With Chronic Otitis Media. *Arch Otolaryngol Neck Surg*. 2012 Sep 1;138(9):840–5.
15. Cavaliere M, Di Lullo AM, Capriglione P, Motta G, Cantone E. Quality of Life Assessment of Chronic Otitis Media Patients Following Surgery. *J Pers Med*. 2022 Dec 29;13(1):74.
16. Gao J, Chen J, Xu J, Liang S, Yi H. Middle Ear Surgeries for Chronic Otitis Media Improve Cognitive Functions and Quality of Life of Age-Related Hearing Loss Patients. *Front Neurosci* [Internet]. 2022 [cited 2023 Feb 21];16. Available from: <https://www.ncbi.nlm.nih.gov/pmc/articles/PMC8891491/>
17. Dash M, Deshmukh P, Gaurkar SS, Sandbhor A. A Review of the Middle Ear Risk Index as a Prognostic Tool for Outcome in Middle Ear Surgery. *Cureus*. 14(11):e31038.
18. Lucidi D, Cantaffa C, Nocini R, Martone A, Alicandri-Ciufelli M, Marchioni D, et al. Quality of Life after Surgical Treatment for Chronic Otitis Media: A Systematic Review of the Literature. *J Pers Med*. 2022 Nov 27;12(12):1959.

## **Životopis**

Rođena sam 8.9.1998. godine u Zagrebu. Pohađala sam Osnovnu školu Jurja Habdelića u Velikoj Gorici od 2005. do 2013. godine. Godine 2013. upisala sam Prirodoslovnu gimnaziju Vladimira Preloga u Zagrebu. Od 2017. godine studentica sam Medicinskog fakulteta Sveučilišta u Zagrebu. Tijekom treće godine fakulteta bila sam demonstrator na kolegiju "Fiziologija".