

# Liječenje akutnog zatajivanja desne klijetke

---

**Krišto, Matej**

**Master's thesis / Diplomski rad**

**2023**

*Degree Grantor / Ustanova koja je dodijelila akademski / stručni stupanj:* **University of Zagreb, School of Medicine / Sveučilište u Zagrebu, Medicinski fakultet**

*Permanent link / Trajna poveznica:* <https://um.nsk.hr/um:nbn:hr:105:241139>

*Rights / Prava:* [In copyright](#)/[Zaštićeno autorskim pravom.](#)

*Download date / Datum preuzimanja:* **2024-07-26**



*Repository / Repozitorij:*

[Dr Med - University of Zagreb School of Medicine Digital Repository](#)



**SVEUČILIŠTE U ZAGREBU  
MEDICINSKI FAKULTET**

**Matej Krišto**

# **Liječenje akutnog zatajivanja desne klijetke**

**DIPLOMSKI RAD**



**Zagreb, 2023.**

Ovaj diplomski rad izrađen je na Katedri za internu medicinu Medicinskog fakulteta Sveučilišta u Zagrebu, Zavodu za intenzivno kardiološko liječenje, aritmije i transplantacijsko liječenje Kliničkog bolničkog centra Zagreb, pod vodstvom prof. dr. sc. Boška Skorića i predan je na ocjenu u akademskoj godini 2022./2023.

## Popis kratica

ACE – angiotenzin-konvertirajući enzim (*engl. angiotensin-converting enzyme*)

ARDS – akutni respiratorni distress sindrom (*eng. acute respiratory distress syndrome*)

BNP – moždani natriuretski peptid (*engl. brain natriuretic peptide*)

BSA – ukupna površina tijela (*engl. body surface area*)

CRRT – kontinuirana nadomjesna bubrežna terapija (*engl. continuous renal replacement therapy*)

ECLS – izvantjelesna potpora životu (*engl. extracorporeal life support*)

EF – ejekcijska frakcija (*engl. ejection fraction*)

HFpEF – zatajenje srca s očuvanom ejekcijskom frakcijom (*engl. heart failure with preserved ejection fraction*)

IABP – intraaortalna balon pumpa (*engl. intra-aortic balloon pump*)

LVAD – mehanička potpora lijevoj klijetki (*engl. left ventricular assist device*)

NO – dušikov oksid (*engl. nitric oxide*)

NT-proBNP – N-terminalni moždani natriuretski peptid (*engl. N-terminal proBrain Natriuretic Peptide*)

PAP – plućni arterijski tlak (*engl. pulmonary arterial pressure*)

PCI – perkutana koronarna intervencija (*engl. percutaneous coronary intervention*)

PD – Protek Duo

PDEi – inhibitori fosfodiesteraze (*engl. phosphodiesterase inhibitors*)

PE – plućna embolija (*engl. pulmonary embolism*)

PEEP – pozitivni tlak na kraju ekspirija (*engl. positive end-expiratory pressure*)

PV – protrombinsko vrijeme (*engl. prothrombin time*)

RDFAC – promjena frakcijske površine desne klijetke (*engl. right ventricular fractional area change*)

RVAD – mehanička potpora desnoj klijetki (*engl. right ventricular assist device*)

RVEF – ejekcijska frakcija desne klijetke (*engl. right ventricular ejection fraction*)

RVMI – infarkt miokarda desne klijetke (*engl. right ventricular myocardial infarction*)

TAPSE – sistolički pomak fibroznog prstena trikuspidalnog zaliska (*engl. tricuspid Annular Plane Systolic Excursion*)

TH – Tandem Heart

TVR – plastika trikuspidalne valvule (*engl. tricuspid valve repair*)

VA-ECMO – vensko-arterijska izvantjelesna membranska oksigenacija (*engl. veno-arterial extracorporeal membrane oxygenation*)

VAV-ECMO – vensko-arterijsko-venska izvantjelesna membranska oksigenacija (*engl. veno-arterio-venous extracorporeal membrane oxygenation*)

VVA-ECMO – vensko-vensko-arterijska izvantjelesna membranska oksigenacija (*engl. veno-veno-arterial extracorporeal membrane oxygenation*)

## Sažetak

### Liječenje akutnog zatajivanja desne klijetke

**Matej Krišto**

Akutno zatajivanje desne klijetke nastaje kao posljedica strukturnih ili funkcionalnih promjena srca i/ili plućne cirkulacije, a manifestira se pojavom ili pogoršanjem simptoma i znakova srčanog zatajivanja. Nastanak akutnog zatajivanja desne klijetke uključuje tri patofiziološka mehanizma, a to su povećanje predopterećenja, povećanje naknadnog opterećenja i smanjenje kontraktilnosti miokarda. Klinička stanja poput plućne embolije, infarkta miokarda, akutnog respiratornog distres sindroma, tamponade i kardiomiopatije mogu dovesti do zatajivanja desne klijetke. Isto tako je zabilježeno da nakon ugradnje cirkulacijske potpore za lijevu klijetku ili ugradnje arterijsko venske fistule kod bubrežnih bolesnika dolazi do zatajivanja desne klijetke. Klinička slika ovisi o etiologiji i o pratećim bolestima pacijenta. Iako ne postoji specifičan marker zatajivanja desne strane srca postoji nekoliko markera koji mogu pomoći u dijagnozi i praćenju ovisno o etiologiji i kliničkoj slici. Ehokardiografija se najčešće koristi u dijagnostici i praćenju, a u specifičnim slučajevima se rade MR i kateterizacija srca. Liječenje akutnog zatajivanja desne klijetke obuhvaća farmakološko liječenje, mehaničku cirkulacijsku potporu i ako je moguće specifično liječenje uzroka. Optimizacija predopterećenja se postiže korekcijom volumena, primjenom diuretika ili drugim postupcima ovisno o stanju pacijenta. Kontrola naknadnog opterećenja postiže se ispravljanjem specifičnih reverzibilnih stanja poput hipoksije, primjenom različitih oblika ventilacijske potpore ili primjenom farmakoterapije kao što su plućni vazodilatatori. Održavanje primjerene kontraktilnosti miokarda postiže se, ovisno o etiologiji, osiguravanjem koronarne perfuzije i primjenom inotropnih lijekova. Pacijenti čije se stanje ne poboljšava nakon primjene konzervativne terapije kandidati su za mehaničku cirkulacijsku potporu. Takva potpora može se ugraditi perkutano ili kirurškim zahvatom. Jedan od najčešće korištenih postupaka je primjena izvantjelesne membranske oksigenacije. Postoji nekoliko konfiguracija ECMO uređaja koji osiguravaju oksigenacijsku i cirkulacijsku potporu.

**Ključne riječi:** desna klijetka, akutno zatajivanje srca, mehanička cirkulacijska potpora

## **Summary**

### **Management of acute right ventricular failure**

**Matej Krišto**

Acute right ventricular failure occurs as a result of structural or functional changes in the heart and/or pulmonary circulation and is manifested by the appearance or worsening of symptoms and signs of heart failure. The development of acute right ventricular failure includes three pathophysiological mechanisms: an increase in preload, an increase in afterload, and a decrease in myocardial contractility. Clinical conditions such as pulmonary embolism, myocardial infarction, acute respiratory distress syndrome, tamponade, and cardiomyopathy can lead to right ventricular failure. It has also been observed that after the installation of a left ventricular assist device or an arteriovenous fistula in renal patients, right ventricular failure occurs. The clinical picture depends on the etiology and concomitant diseases of the patient. Although there is no specific marker for right-sided heart failure, there are several markers that can help in diagnosis and follow-up, depending on the etiology and clinical picture. Echocardiography is most often used in diagnosis and monitoring, and in specific cases, MR and cardiac catheterization are performed. Treatment of acute right ventricular failure includes pharmacological treatment, mechanical circulatory support, and, if possible, specific treatment of the cause. Optimization of preload is achieved by volume correction, administration of diuretics, or other procedures depending on the patient's condition. Afterload control is achieved by correcting specific reversible conditions such as hypoxia, using various forms of ventilatory support, or using pharmacotherapy such as pulmonary vasodilators. Maintenance of adequate myocardial contractility is achieved, depending on the etiology, by ensuring coronary perfusion and using inotropic drugs. Patients whose condition does not improve after conservative therapy are candidates for mechanical circulatory support. Such support can be implanted percutaneously or surgically. One of the most commonly used procedures is the application of extracorporeal membrane oxygenation. There are several forms of ECMO devices that provide oxygenation and circulatory support.

Key words: right ventricle, acute heart failure, mechanical circulatory support

## Sadržaj

### Sažetak

### Summary

<b>1. Uvod</b> .....	1
<b>2. Desna klijetka</b> .....	2
<b>2.1 Anatomija</b> .....	2
<b>2.2 Fiziologija</b> .....	3
<b>3. Definicija</b> .....	5
<b>4. Etiologija</b> .....	6
<b>5. Epidemiologija</b> .....	8
<b>6. Klinička slika i dijagnostika</b> .....	9
<b>6.1 Klinički simptomi i znakovi</b> .....	9
<b>6.2 Biokemijski markeri</b> .....	9
<b>6.3 Ehokardiografija</b> .....	10
<b>6.4 Magnetska rezonancija i kateterizacija desnog srca</b> .....	11
<b>7. Liječenje</b> .....	12
<b>7.1 Načela liječenja</b> .....	12
<b>7.2 Optimizacija predopterećenja</b> .....	14
<b>7.3 Optimizacija naknadnog opterećenja</b> .....	15
<b>7.4 Kontraktilnost</b> .....	16
<b>7.5 Kontrola ritma</b> .....	17
<b>7.6 Mehanička cirkulacijska potpora</b> .....	18
<b>8. Zahvale</b> .....	21
<b>9. Literatura</b> .....	22
<b>10. Životopis</b> .....	26



## 1. Uvod

U povijesti medicine izmjenjivala su se razdoblja različitog interesa u istraživanju disfunkcije desne klijetke. Tijekom 80-ih godina prošlog stoljeća porastao je interes za ovu problematiku zbog pojave novih slikovnih metoda, novih kirurških postupaka, boljeg razumijevanja ishemije i infarkta desne klijetke te zbog intenzivnog istraživanja fiziologije ventrikularne međuovisnosti i hemodinamike desne klijetke. U posljednje vrijeme vlada veliko zanimanje za istraživanje u ovom području kardiologije zbog korištenja novih uređaja za privremenu ili trajnu mehaničku potporu kao i zbog bolje farmakološke mogućnosti kontrole plućne hipertenzije. Navedene metode pružaju više mogućnosti liječenja i rezultiraju boljim ishodom kod pacijenata s akutnim zatajivanjem desne klijetke (1). Prijašnja razmišljanja o ulozi desne klijetke u nastanku različitih bolesti nisu smatrana jednako važnim kao bolesti lijeve klijetke te su istraživanja u tom segmentu zaostajala. Shvaćanje funkcije desne klijetke kao pumpanje krvi ograničeno na samo jedan organ, te bitno manja sklonost ishemiji, bolestima zalistaka i kardiomiopatiji u odnosu na lijevu klijetku samo su neki od razloga koji su podupirali takve stavove. Na disfunkciju desne klijetke utječu brojni procesi među kojima se ističe plućna hipertenzija koja može biti uzrokovana različitim plućnim ili plućnim vaskularnim bolestima. Ostale bolesti koje utječu na desnu klijetku su ishemija ili infarkt desne klijetke, kardiomiopatija, te plućna ili trikuspidalna valvularna bolest (2). Akutno zatajivanje desne klijetke sve je češća pojava u jedinicama intenzivnog liječenja koja može dovesti do hemodinamske nestabilnosti i poremećene izmjene plinova u plućima. Nekoliko je razloga zbog kojih je došlo do poboljšanja u ishodima liječenja zatajivanja desne klijetke, a uključuju bolje razumijevanje plućne vaskularne biologije i otkriće nove farmakološke terapije s naglaskom na nekoliko novih grupa plućnih vazodilatatora. Poboljšane su tehničke mogućnosti i vještine u izvantjelesnom održavanju cirkulacije i oksigenacije, što je omogućilo uspješno liječenje mnogih pacijenata s najtežim oblicima akutnog zatajivanja desne klijetke (3).

## 2. Desna klijetka

### 2.1 Anatomija

Desna klijetka na poprečnom presjeku ima oblik polumjeseca, čija je slobodna stijenka građena od relativno tankog mišićnog sloja. Funkcionalno se sastoji od dva dijela. Posteroinferiorno ju čini ulazni kanal koji počinje s trikuspidalnim zaliskom i građen je od mrežasto raspoređenih mišićnih trabekula, dok je izgonski kanal smješten anterosuperiorno, završava pulmonalnim zaliskom i više je glatkih stijenki. Trikuspidalni zalistak čine prednji, stražnji i septalni kuspis koji imaju zajedničko polazište s desnog fibroznog prstena srčanog skeleta, a slobodni dijelovi vežu se preko chordae tendinae na papilarne mišiće koji sprječavaju vraćanje zaliska u pretklijetku tijekom sistole. Pulmonalni zalistak sastoji se od tri polumjesečasta listića (prednjeg, desnog i lijevog) koji se na kraju sistole, zbog višeg tlaka u pulmonalnom trunkusu nego u desnoj klijetki, zatvore i sprječavaju povratak krvi u dijastoli (4).

Cirkulacijski sustav desnog srca sastoji se od sustavnog i plućnog dijela. Sustavni dio se sastoji od sustavnih vena, desnog atrija, koronarnog sinusa, trikuspidalnog zaliska, desne klijetke i plućnog zaliska. Plućna cirkulacija uključuje glavnu plućnu arteriju, pulmonalni zalistak, lijevu i desnu granu plućne arterije, sekundarne i tercijarne ogranke (5). Funkcija desne klijetke određena je usmjerenjem mišićnih vlakana. Slobodna stijenka desne klijetke ima transverzalno položena vlakna koja sudjeluju u 20-30 % ejskijske frakcije (EF). Za razliku od slobodne stijenke, septum koji čini približno 40 % mišićne mase klijetke, ima zavijena mišićna vlakna koja se skraćuju u smjeru longitudinalne osi i sudjeluju u oko 80% EF. Normalna pozicija i kontrakcija interventrikularnog septuma važni su čimbenici za normalnu funkciju desne klijetke (6). Desna klijetka, za razliku od lijeve, pumpa krv u plućnu cirkulaciju niskog ukupnog otpora. Kao posljedica, mišićni zid desne klijetke tanji je nego kod lijeve klijetke koja sadrži i treći sloj mišićnih vlakana koja su položena kružno i svojom kontrakcijom dodatno smanjuju volumen lijeve klijetke tijekom sistole. Desna klijetka nema takav sloj mišićnih vlakana te se u sistoli skraćuje dominantno longitudinalno (7). Slobodnu stjenku desne klijetke krvlju dominantno opskrbljuje desna koronarna arterija, a protok krvi je približno jednak tijekom sistole i dijastole. Prednje dvije trećine septuma krvlju opskrbljuje lijeva prednja silazna grana, a stražnju trećinu opskrbljuje stražnja silazna grana (2).

## 2.2 Fiziologija

Anatomija i fiziologija desne klijetke bitno su različite nego kod lijeve klijetke stoga se naučena pravila i znanja o lijevoj klijetki ne mogu jednostavno preslikati na desnu klijetku. Simptomi i prognoza mnogih kardiovaskularnih bolesti povezani su s funkcijom desne klijetke. Njezina disfunkcija nastaje kao posljedica porasta tlačnog opterećenja, porasta volumnog opterećenja, promjena samog srčanog mišića ili kombinacijom navedenog. Dominantni patofiziološki mehanizam može odrediti kliničku prezentaciju bolesti (8).

Srce može zatajiti dominantno ljevostrano, desnostrano ili može biti kombinirano. Pri zatajivanju desne klijetke povećava se teledijastolički volumen i tlak krvi u desnoj klijetki što dovodi do povećanja volumena i tlaka u desnoj pretklijetki. Zbog porasta tlaka u desnom atriju dolazi do sustavnog venskog zastoja i porasta sustavnog kapilarnog tlaka što uzrokuje transudaciju, porast volumena izvanstanične tekućine i nastanak edema. Zbog smanjenja efektivnog arterijskog volumena desne klijetke smanjuje se efektivni arterijski volumen lijeve klijetke što rezultira aktivacijom neurohumoralnih mehanizama dodatno uzrokujući pojačano zadržavanje soli i vode. Navedeni mehanizmi pridonose nastanku sustavnih edema odnosno kliničke slike uslijed kongestije različitih organa i tkiva (9).

Zatajivanje desne klijetke uslijed naglog porasta tlaka u plućnoj cirkulaciji može nastati zbog plućne embolije, odnosno plućne vazokonstrikcije uslijed hipoksije ili acidemije, a zatajivanje uslijed slabljenja kontraktilnosti desne klijetke može nastati zbog ishemije ili miokarditisa. Kod zdravog čovjeka plućni vaskularni otpor deset puta je manji od sustavnog otpora. Zbog razlike u građi, desna klijetka se bolje prilagođava promjeni volumena, a lijeva klijetka promijeni tlaka krvi. Kod ishemije stijenke dolazi do pada udarnog volumena desne klijetke i posljedično do povećanja volumena, odnosno dilatacije klijetke što može dovesti do trikuspidalne regurgitacije. Ventrikularna međuovisnost zbog sila koje se prenose miokardom i perikardom uzrokuje pomak interventrikularnog septuma ulijevo i otežava punjenje lijeve klijetke u dijastoli što rezultira sistemskom hipoperfuzijom. Povišeni tlakovi punjenja desne strane srca sa sistemskom venskom kongestijom pogoršavaju funkciju jetre i bubrega što dovodi do pojačane retencije tekućine, oslobađanja štetnih humoralnih čimbenika i daljnjeg pogoršanja zatajivanja desnog srca (1).

Desna klijetka nije građena kako bi mogla podnijeti nagli porast plućnog arterijskog tlaka, ali kao i lijeva klijetka ima kapacitet prilagodbe sistoličkoj funkciji kako bi održala ventrikulsko

atrijsku suradnju. Kao akutni odgovor desna klijetka koristi sistoličku funkcionalnu prilagodbu prema Frank-Starlingovom i Anrepovom zakonu nakon nekoliko minuta od povećanja plućnog arterijskog tlaka. Nedostatna sistolička adaptacija smanjuje srčani minutni volumen i uzrokuje sustavnu hipotenziju i kardiogeni šok, dok dilatacija s dijastoličkom disfunkcijom uzrokuje sustavnu vensku kongestiju. Kada se uslijed dilatacije desne klijetke septum pomakne ulijevo, dolazi do dodatnog smanjenog punjenja lijeve klijetke i posljedično do pogoršanja sustavne hipotenzije i perfuzije (10).

### **3. Definicija**

Akutno zatajivanje desne klijetke je sindrom karakteriziran iznenadnim nastankom ili akutnim pogoršanjem simptoma i znakova srčanog zatajivanja uzrokovan poremećajem funkcije struktura desne strane srca što dovodi do nemogućnosti održavanja adekvatne perfuzije plućnog krvotoka uz normalne vrijednosti centralnog venskog tlaka, tj. tlaka u desnom atriju (5). To je životno ugrožavajuće stanje koje zahtijeva hitnu medicinsku pomoć i uobičajeno dovodi do hitne hospitalizacije. Pacijenti s akutnim srčanim zatajivanjem češće se prezentiraju sa znakovima venske kongestije i normalnim krvnim tlakom nego sa znakovima niskog srčanog udarnog volumena (11). Venska kongestija se manifestira kao distenzija jugularnih vena i pozitivan Kussmaulov znak, a s vremenom nastaju periferni edemi, ascites i na kraju anasarka. Smanjeni srčani volumen uzrokuje osjećaj nedostatka zraka, umor, slabije podnošenje fizičkog napora i gubitak na tjelesnoj težini (12).

#### 4. Etiologija

Funkcija desne klijetke može biti narušena zbog volumnog ili tlačnog preopterećenja ili može biti primarno poremećena smanjenjem kontraktilnosti kao posljedica ishemijske, kardiomiopatije ili aritmije (10).

Zatajivanje srca ozbiljna je posljedica infarkta miokarda desne klijetke (RVMI) s lošom kratkoročnom prognozom, ali s potencijalom za oporavak. Rana revaskularizacija poboljšava ishode te bi trebala biti glavni cilj liječenja. Optimizacija preopterećenja i naknadnog opterećenja, održavanje perfuzijskog tlaka koronarnih arterija i atrioventrikularne usklađenosti, te kontrola aritmija su mjere koje mogu pomoći pacijentu tijekom oporavka. U liječenju kardiogenog šoka koriste se inotropi i mehanička cirkulacijska potpora (13).

Slabljenje kontraktilnosti miokarda nastaje direktnom ozljedom različitim mehanizmima. Osim ishemijske to mogu biti i upalni procesi kao što je miokarditis. Nagli porast naknadnog opterećenja desne klijetke može biti posljedica masivne plućne embolije pri čemu se udarni volumen desne klijetke izrazito smanjuje uz tek mali porast sistoličkog tlaka (1).

U liječenju većine pacijenata s akutnim respiratornim distres sindromom (ARDS) koristi se mehanička ventilacija s pozitivnim tlakom. To može rezultirati nesuradnjom između plućne cirkulacije i desne klijetke, te padom srčanog minutnog volumena pogotovo u slučaju kada je narušena kontraktilnost srca (10).

Reddy i suradnici pokazali su da je ugradnja arterijsko venske fistule radi primjene hemodijalize kod pacijenata sa završnom fazom bubrežne bolesti povezana sa značajnim strukturnim i funkcionalnim promjenama desne klijetke, vjerojatno zbog povećanog dotoka krvi, što se povezuje s povećanim rizikom od razvoja srčanog zatajenja i smrti. Zbog sve većeg broja pacijenata sa završnom fazom bubrežne bolesti potrebno je razmatrati nove metode pristupa bubrežnoj nadomjesnoj terapiji kao i prepoznavanju pacijenata koji bi bili posebno osjetljivi na oštećenje ili disfunkciju desne klijetke (14).

Zatajivanje desne klijetke je relativno česta komplikacija nakon operacije ugradnje cirkulacijske potpore za lijevu klijetku (LVAD). Postoje brojne procjene rizika na temelju kliničkih, ehokardiografskih i hemodinamskih pokazatelja kako bi predvidjeli zatajivanje desne klijetke. Nažalost nijedna pojedinačna varijabla ne prepoznaje sa sigurnošću takve pacijente i nije pouzdana za selekciju pacijenata. Postoje i strategije optimalne pripreme pacijenata prije ugradnje LVAD-a, ali njihova učinkovitost na rizik od zatajenja desne klijetke

nije dokazana. Potrebna su daljnja istraživanja profilaktičke primjene plućnih vazodilatatora prije ugradnje LVAD-a. Isto tako nije jasno definirano kada treba učiniti plastiku trikuspidalne valvule (TVR, engl. tricuspid valve repair) kod ugradnje LVAD-a (15).

Ehokardiografski pregled se koristi za prepoznavanje specifičnih uzroka akutnog zatajivanja poput tamponada perikarda. Pacijenti se prezentiraju s proširenim jugularnim venama, arterijskom hipotenzijom, paradoksalnim pulsom i slabije čujnim srčanim tonovima. Tipični znakovi mogu izostati kod sporog nakupljanja perikardijalne tekućine ili kod nastanka lokalizirane tamponade nakon kardijalne operacije (10). Prognoza uvelike ovisi o etiologiji zbog čega je bitna detaljna dijagnostička obrada. Liječenje bi trebalo biti individualizirano s obzirom na kliničke značajke, prisutnost upale, komorbiditete i veličinu izljeva (16).

Disfunkcija desne klijetke kod pacijenata s ljevostranim zatajivanjem srca događa se kod ishemijske i neishemijske kardiomiopatije, odnosno nastaje kao rezultat plućne hipertenzije, narušene ventrikularne međuovisnosti i neurohormonalnih interakcija (17).

## 5. Epidemiologija

Akutno zatajivanje desne klijetke često je kod pacijenata koji su kritično bolesni. Različiti uzroci mogu dovesti do promjene predopterećenja, naknadnog opterećenja ili kontraktilnosti. Čest uzrok zatajivanja desne klijetke je akutna plućna embolija pri čemu dolazi do naglog porasta naknadnog opterećenja uslijed opstrukcije cirkulacije ugrušcima ili zbog vazokonstrukcije (18). U stanjima akutne plućne embolije kardiogeni šok nastupi kod približno 5% pacijenata sa devedesetodnevnom stopom smrtnosti većom od 50% (18,19). Kod pacijenata s akutnim respiratornim distres sindromom učestalost zatajivanja desne klijetke kreće se od 30 do 56%. Podaci se razlikuju ovisno o kriterijima zatajenja desne klijetke, kriterijima za ARDS, veličini ozljede pluća i primjeni mehaničke ventilacije (18,20–22).

Do akutnog zatajivanja desne klijetke dolazi kod 30-50% pacijenata s infarktom inferiorne stijenke lijeve klijetke (18,23). Akutno zatajivanje desne klijetke može nastati kao posljedica kardiorakalne operacije. Učestalost zatajivanja desne klijetke iznosi 0,1% nakon kardiotomije, 2-3% nakon transplantacije srca i 10-20% nakon ugradnje LVAD-a (18,24).



## **6. Klinička slika i dijagnostika**

### **6.1 Klinički simptomi i znakovi**

Klinička prezentacija pacijenta s akutnim zatajivanjem desne klijetke ovisi uzroku i pridruženim komorbiditetima. Pri pregledu pacijenta bitno je procijeniti hitnost situacije i otkriti specifičan uzrok tog stanja. Mogu biti prisutni znakovi sustavne venske kongestije kao što su distendirane jugularne vene, periferni edemi, hepatomegalija, splenomegalija ili ascites. Pacijent može imati znakove hipoksemije. Auskultacijski se može čuti treći srčani ton i holosistolčki šum trikuspidalne regurgitacije. Anasarka se osobito nalazi kod akutne dekompenzacije kroničnog zatajivanja desne klijetke. Niski srčani udarni volumen se manifestira kao hipotenzija, hladnim ekstremitetima, poremećajem rada centralnog živčanog sustava, tahikardijom i oligurijom (10). Plućni edem ne nastaje uz izolirano zatajivanje desne strane srca nego je posljedica kombiniranog obostranog srčanog zatajivanja ili sekundarnog zatajivanja lijeve strane srca. Osim znakova sustavne hipoperfuzije česta je kratkoća daha što može biti posljedica smanjene periferne opskrbe kisikom. Često se javljaju atrijske i ventrikularne aritmije. Ako dođe do akutizacije postojećeg kroničnog zatajivanja može biti prisutno pogoršanje edema udova, pojava ascitesa i anasarke. Zbog kongestije jetre dolazi do rastezanja njezine kapsule što izaziva bolnu nelagodu u gornjem desnom kvadrantu abdomena. Ako je otvoren foramen ovale doći će do pretoka krvi iz desnog u lijevi atrij što može dovesti do sustavne hipoksemije i cijanoze (1).

### **6.2 Biokemijski markeri**

Ne postoje biomarkeri specifični za zatajivanje desne klijetke. Korist od detekcije povišenih razina natriuretskih peptida (BNP ili NT-proBNP) i troponina ovisi o kliničkom kontekstu pacijenta. D-dimeri su povišeni, ali nespecifično, u plućnoj emboliji. U zatajivanju desne klijetke mogu se otkriti poremećeni jetreni parametri kao što su povišene transaminaze, bilirubin ili produženo protrombinsko vrijeme (PV). Povišeni ureja i kreatinin u krvi ukazuju na narušenu bubrežnu funkciju. U slučaju nastanka kardiogenog šoka dolazi do porasta serumske razine laktata (10).

BNP se pokazao važnim prognostičkim faktorom kod bolesnika sa zatajivanjem desne klijetke s plućnom hipertenzijom i to od početne do završne faze srčanog zatajivanja. U bolesnika s akutnom dekompenzacijom, rani porast BNP-a i NT-proBNP-a značajan je pokazatelj lošeg ishoda, tj. ponovne hospitalizacije ili smrti (25). Povišene vrijednosti BNP-a i troponina kod bolesnika s plućnom embolijom su također znak loše prognoze. MB frakcija kreatinin fosfokinaze i troponin su nepouzdati za postavljanje dijagnoze zatajivanja desnog srca (1).

### 6.3 Ehokardiografija

Ehokardiografija u hitnom prijemu ili u jedinicama intenzivnog liječenja omogućuje procjenu veličine i funkcije desne klijetke, a ovom pretragom možemo isključiti stanja koja zahtijevaju hitno rješavanje poput tamponade. Ehokardiografija omogućuje procjenu tlaka u desnom atriju i sistoličkog tlaka u plućnoj arteriji (10). Za opisivanje funkcije desne klijetke koristi se više parametara. Najčešće se koristi e젝cijska frakcija desne klijetke (RVEF) i TAPSE (Tricuspid Annular Plane Systolic Excursion) (12). Najčešće korišteni parametar za procjenu težine zatajivanja desne klijetke je TAPSE. Ova vrijednost se jednostavno mjeri, a označava vertikalni pomak fibroznog prstena trikuspidalnog zaliska između kraja dijastole i maksimalnog pomaka u sistoli u apikalnom M-načinu prikaza (26). Snižena TAPSE vrijednost povezana je sa smanjenim srčanim indeksom i lošijim preživljenjem. Ograničenje postupka je što se radi o jednodimenzionalnom mjerenju koje samo djelomično prikazuje globalnu funkciju desne klijetke. TAPSE vrijednosti pokazuju male varijacije s obzirom na spol i površinu tijela (BSA). Općenito TAPSE vrijednost manja od 17 mm s velikom sigurnošću upućuje na disfunkciju desne klijetke (27).

Promjena frakcijske površine desne klijetke (RDFAC) služi kao dvodimenzionalna zamjena za prikaz e젝cijske frakcije odnosno sistoličke funkcije desne klijetke. RDFAC se izračunava na temelju pomaka endokardijalnih omeđenja desne klijetke u sistoli i dijastoli. RDFAC pokazuje dobru korelaciju sa RVEF izmjerenih magnetskom rezonancijom (26). Izmjerena RDFAC vrijednost manja od 35% ukazuje na sistoličku disfunkciju desne klijetke (26,27).

#### **5.4 Magnetska rezonancija i kateterizacija desnog srca**

Magnetska rezonancija je zlatni standard za određivanje veličine, ejekcijske frakcije i udarnog volumena desne klijetke, a kateterizacija desnog srca zlatni je standard za mjerenje plućnog tlaka i plućnog vaskularnog otpora. Unatoč tome ehokardiografija je najčešće prvi korišten postupak u procjeni veličine i funkcije desnog srca, ali treba biti oprezan pri interpretaciji dobivenih vrijednosti (26).

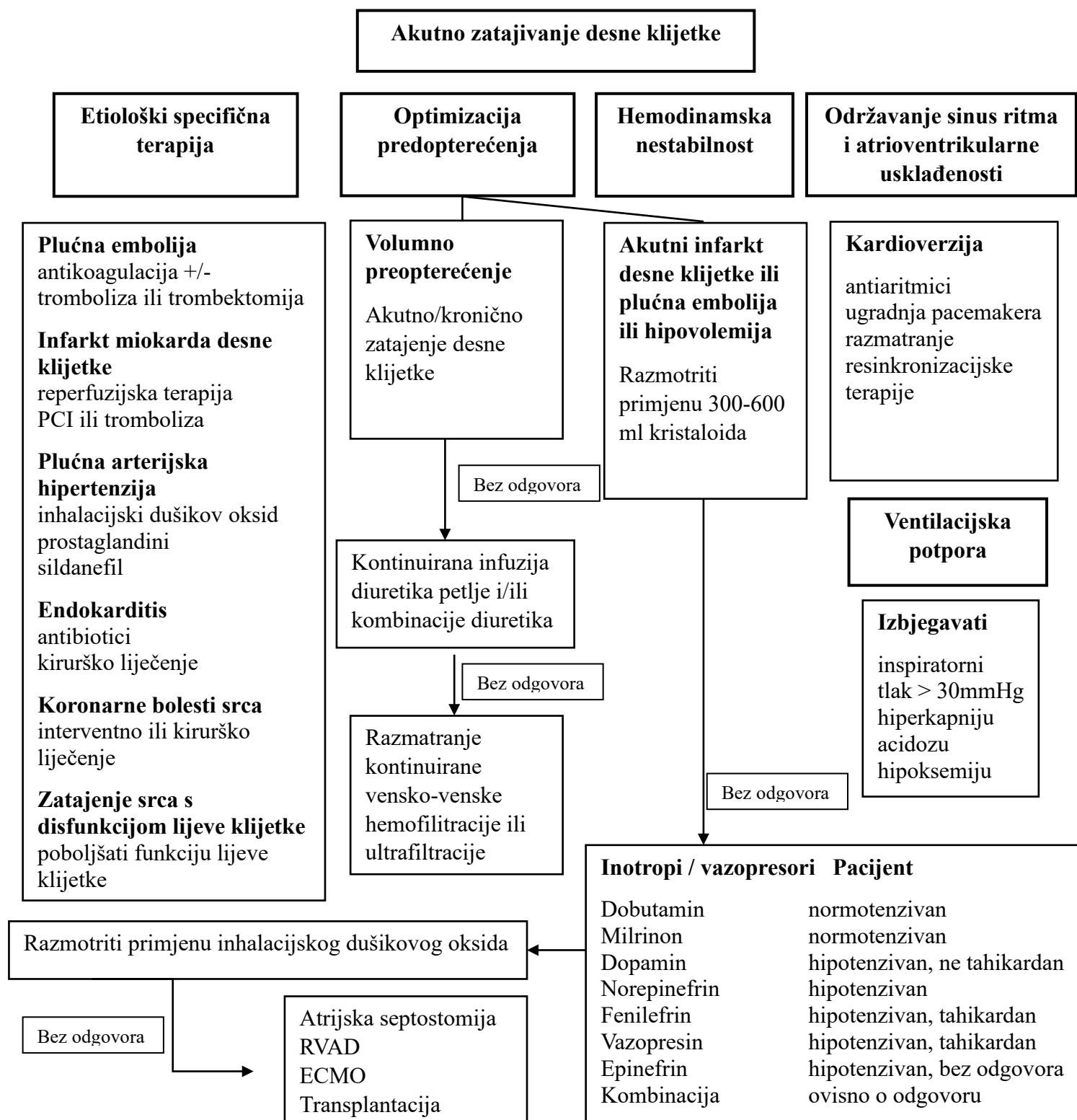
Invazivna hemodinamska procjena preporučena je u dijagnostički nejasnim slučajevima kao i kod pacijenata koji su rezistentni na terapiju. Postupak osigurava precizne podatke o tlakovima u desnom i lijevom atriju, udarnom volumenu, plućnoj vaskularnoj rezistenciji i eventualnom pretoku između lijeve i desne strane srca (10). Ehokardiografija je korisna u dijagnozi i praćenju stabilnih pacijenata sa zatajivanjem srca, ali postoje ograničenja zbog čega je kateterizacija desnog srca bolja u hemodinamskoj procjeni. Kardiogeni šok najteži je oblik srčanog zatajivanja pri čemu je kateterizacija desne strane srca važna zbog procjene hemodinamike nastale zbog pratećih patologija poput valvularne bolesti ili plućne hipertenzije. Kateterizacija se u pravilu radi pacijentima s akutnim srčanim zatajivanjem, pacijentima koji su kandidati za transplantaciju srca ili mehaničku cirkulacijsku potporu, pacijentima s konstriktivnim perikarditisom ili kongenitalnim bolestima srca. Kateterizaciju desne strane srca treba razmotriti zbog potvrde ehokardiografski postavljene dijagnoze plućne hipertenzije prije korekcije valvularne ili druge strukturalne bolesti (28).

## 7. Liječenje

### 7.1 Načela liječenja

Prvi izazov kod pacijenata s akutnim zatajivanjem desne klijetke je pravovremeno prepoznavanje njegovog uzroka i započinjanje specifične terapije. Drugi izazov se odnosi na optimalno vođenje terapije s ciljem sprječavanja razvoja sustavne hipoperfuzije i zatajenja više organa (29). Liječenje akutnog zatajivanja desne klijetke možemo podijeliti u nekoliko područja: specifično liječenje uzroka, optimizacija predopterećenja i naknadnog opterećenja, održavanje kontraktilnosti, te održavanje, odnosno postizanje sinusnog ritma (17). Također se primjenjuje strategija ventilacije koja štiti funkciju desne klijetke. Farmakološko liječenje sastoji se od inotropne i vazoaktivne podrške. Ako ovo nije dovoljno, dolazi u obzir mehanička cirkulacijska potpora. Intenzivno praćenje bolesnika, ehokardiografska procjena i invazivni hemodinamski nadzor koriste se za procjenu prognoze i racionalnu primjenu terapije (18). Izvantjelesna cirkulacijska potpora koristi se kao zadnja opcija i indicirana je kod pacijenata kod kojih se očekuje oporavak od uzroka koji je doveo do zatajivanja desne klijetke ili se koristi kao premoštenje do trajnijeg rješenja poput plućne endarterektomije ili transplantacije pluća (3).

Kada nastane zatajivanje desne klijetke započinje začarani krug hipotenzije s ishemijom i dilatacijom desne klijetke. Ako se ovo ne prekine, doći će do brzog urušavanja hemodinamike. Zbog toga je prema Wanneru i Filipovicu najvažnija intervencija kod hipotenzivnog pacijenta sa zatajivanjem desne klijetke primjena vazopresora kao što je noradrenalin. Sljedeći korak je otklanjanje reverzibilnih uzroka povećane plućne vaskularne rezistencije. Paralelno s tim trebalo bi liječiti uzrok srčanog zatajivanja pri čemu treba razmišljati o najčešćim uzrocima zatajivanja desne klijetke kao što su plućna hipertenzija, plućna embolija, zatajivanje lijeve klijetke ili infarkt miokarda. Isto tako, radi održavanja kontraktilnosti miokarda, u određenim situacijama koriste se inotropni lijekovi. Adekvatna oksigenacija, korekcija hiperkapnije i acidoze, te izbjegavanje ventilacije s visokim tlakom važna su načela liječenja (30).



Shema 1. Algoritam liječenja akutnog zatajenja desne klijetke. Preuzeto i prilagođeno prema (17).

## 7.2 Optimizacija preopterećenja

U početku zatajivanja desne klijetke udarni volumen se povećava, ali kada se dosegne točka infleksije Frank-Starlingove krivulje tada daljnje povećanje volumnog opterećenja prekomjerno rasteže desnu klijetku uzrokujući pad udarnog volumena. Ta točka je promjenjiva i ovisi o fiziološkim podražajima. Srčani udarni volumen u stvarnom vremenu možemo mjeriti plućnim arterijskim kateterom i ehokardiografijom (29). U liječenju se primjenjuje oprezna nadoknada tekućine uz praćenje centralnog venskog tlaka te uz održavanje sustavnog arterijskog tlaka. Kod pacijenata sa zatajivanjem desne klijetke i održanim arterijskim tlakom te prisutnim znakovima venske kongestije uporaba diuretika je prva opcija liječenja. Diuretici mijenjaju raspodjelu tekućine i često pridonose brzom kliničkom poboljšanju. Prema Harjoli i suradnicima intravenska primjena diuretika Henleove petlje preporučena je svim pacijentima koji se prezentiraju sa znakovima i simptomima preopterećenja tekućinom i daje se intermitentno ili u kontinuiranoj infuziji. Primjena diuretika Henleove petlje može dovesti do pogoršanja bubrežne funkcije i hipokalemije. Kombinacija diuretika Henleove petlje s tiazidskim diureticima ili spironolaktonom može se razmotriti u slučaju pacijenta s rezistentnim edemom ili ako nema poboljšanja simptoma (10). Pretjerana restrikcija tekućine dovodi do kliničkog pogoršanja. Za kontrolu volumena može biti poželjnije korištenje metode koja se može brzo prekinuti, nego dugodjelujuće diuretike. Primjeri toga su primjena kontinuirane nadomjesne bubrežne terapije (CRRT) ili davanje kratkodjelujućih lijekova poput nitroglicerina (30). Diuretici se ne smiju primjenjivati kod hipotenzivnog bolesnika koji je volumno preopterećen. Hipotenzija je u ovom slučaju znak kritičnog bolesnika te bi se arterijski tlak trebao održavati vazoaktivnim lijekovima te se istovremeno nastoji poboljšati kliničko stanje kongestije primjenom bubrežne nadomjesne terapije ili diuretika. Hipotenzija koja zahtijeva vazokonstriktore i uporno narušena hemodinamika znakovi su koji govore u prilog razmatranju mehaničke cirkulacijske potpore. Iako je ultrafiltracija korisna za uklanjanje viška tekućine ne preporučuje se kao prva linija terapije akutnog srčanog zatajivanja. Ona je indicirana kod pacijenata s trajnom kongestijom koja je otporna na eskalacijsku terapiju diureticima (1).

Kod dekompenziranog zatajivanja s normalnim centralnim venskim tlakom, a niskim arterijskim tlakom razmatra se nadoknada tekućine s fiziološkom otopinom ili Ringerovim laktatom. Pretjeranom nadoknadom tekućine dolazi do rastezanja ionako proširene desne

klijetke i narušavanja ventrikularne međuovisnosti dovodeći do smanjenog srčanog udarnog volumena (10).

### **7.3 Optimizacija naknadnog opterećenja**

Naknadno opterećenje desne klijetke može se smanjiti primjenom plućnih vazodilatatora i prilagodbom načina ventilacije. Ispravljanje hipoksije i hiperkapnije, održavanje primjerenog pH, tj. korekcija acidoze, te izbjegavanje primjene visoko pozitivnog tlaka na kraju ekspirija (PEEP) može smanjiti plućni arterijski tlak (PAP), odnosno naknadno opterećenje desne klijetke. Budući da veliki respiracijski volumen povećava naknadno opterećenje korisno je primjenjivati ventilaciju s malim respiracijskim volumenom (12). Primjena ventilacije s pozitivnim tlakom na kraju ekspirija ima različite učinke kod pacijenata sa zatajivanjem desne klijetke. Pozitivni tlak komprimira plućnu vaskulaturu povećavajući naknadno opterećenje, ali nasuprot tome poboljšava alveolarnu ventilaciju i ispravlja hipoksiju čime sprečava nastanak vazokonstrikcije. De Asua i Rosenberg navode da intubacija i ventilacija kod bolesnika s kritično oštećenom funkcijom desne klijetke može pridonijeti srčanom zastoju. Treba ih provest s velikim oprezom i koristeći sredstva za indukciju koja minimalno utječu na srčanu funkciju, odnosno vazodilataciju do koje često dovode. Ako optimizacijom ventilacije ne dođe do poboljšanja, sljedeći korak je primjena plućnih vazodilatatora. U liječenju mehanički ventiliranih pacijenata najčešće se koriste vazodilatatori milrinon i dušikov oksid, a kada se pacijent ekstubira dušikov oksid zamjenjuje se sildenafilom (29). Specifični plućni vazodilatatori koriste se u stanjima akutnog zatajivanja desne klijetke kako bi smanjili naknadno opterećenje u situacijama kada postoji sumnja ili je potvrđeno remodeliranje pluća. Terapija plućnim vazodilatatorima obuhvaća primjenu dušičnog oksida (NO), stimulatore adenilat ciklaze i inhibitore fosfodiesteraze (PDEi). Inhalacijski dušikov oksid vrlo je potentan kratkodjelujući vazodilatator što ga čini pogodnim za kontrolu plućnog arterijskog tlaka i hipoksemije (18).

Nägele i Flammer navode da kod pacijenata s infarktom miokarda desne klijetke (RVMI) i potrebom za ventilacijom treba izbjegavati visoki pozitivan tlak na kraju ekspirija jer se može povećati naknadno opterećenje desne klijetke. Nasuprot tome primjena takve ventilacije je korisna kod zatajivanja lijeve klijetke jer joj smanjuje naknadno opterećenje. Kada postoji

prateća disfunkcija lijeve klijetke povećani tlakovi punjenja pridonose rastu plućnog tlaka i tako doprinose povećanju opterećenja desne klijetke (13).

#### **7.4 Kontraktilnost**

Gubitak kontraktilnosti miokarda pri akutnom zatajivanju desne klijetke uzrokovan je s tri međusobno povezana čimbenika. Pretjerano rastezanje slobodne stijenke desne klijetke rezultira postavljanjem miocita u mehanički nepovoljan položaj. Isto tako događa se poremećaj staničnog metabolizma što rezultira smanjenom snagom kontrakcije. Insuficijentna opskrba kisikom posljedica je smanjene koronarne perfuzije, tj. ishemije (3). Inotropi povećavaju kontraktilnost srca tako da povećavaju unutarstaničnu dostupnost kalcija. De Asua i Rosenberg navode da nema jasnih preporuka za primjenu određenih inotropa kod akutnog zatajivanja desne klijetke i primjenjuju adrenalin i kombinaciju milrinona i noradrenalina. Nastanak tahiaritmija i laktacidoze glavni su ograničavajući faktor kod uporabe adrenalina, a kod uporabe milrinona ograničavajući čimbenik je periferna vazodilatacija. Dopamin se rijetko koristi kao inotrop prvog izbora zbog sklonosti izazivanju tahiaritmija (29).

Noradrenalin je snažan vazokonstriktor koji donekle djeluje pozitivno inotropno na desnu klijetku, povećava sustavni arterijski tlak, poboljšava koronarnu perfuziju, ali pretjerana vazokonstrikcija može pogoršati perfuziju tkiva i povećati naknadno opterećenje na lijevu klijetku. Dobutamin djeluje pozitivno inotropno i smanjuje tlakove punjenja. Ako se koristi samostalno, bez vazopresora, može pogoršati arterijsku hipotenziju, osobito kod pacijenata sa zatajivanjem lijevog srca. Dobutamin može izazvati ili pogoršati aritmije. Levosimendan djeluje kao inotropni lijek i dovodi do plućne vazodilatacije, ali pogoršava suradnju desne klijetke i plućne cirkulacije. Potiče sustavnu vazodilataciju uzrokujući arterijsku hipotenziju i može potaknuti ili pogoršati aritmije (10). Wanner i Filipovic navode da kod zatajivanja desne klijetke treba biti oprezan kod primjene inotropa te ako se smatraju potrebnim treba primijeniti najnižu dozu dovoljnu za održavanje primjerene sustavne perfuzije. Kod pacijenata sa znakovima refraktornog šoka i velikim zahtjevima za inotropnom potporom trebalo bi se razmotriti eskalacijski pristup i uvođenje mehaničke cirkulacijske potpore pod uvjetom da je takva odluka u skladu s općim stanjem i prognozom bolesnika (30).



## 7.5 Kontrola ritma

Pri akutnom zatajivanju desne klijetke mogu nastati razne aritmije poput supraventrikularnih i ventrikularnih tahiaritmija ili bradiaritmije, a primarni cilj je održavanje normalnog sinusnog ritma. Tahiaritmije kod pacijenata sa zatajivanjem desne klijetke mogu se kontrolirati amiodaronom ili ibutilidom, a ne smiju se primjenjivati beta blokatori ili blokatori kalcijevih kanala jer to može rezultirati cirkulacijskim kolapsom. Kod naglog hemodinamskog pogoršanja povezanog s fibrilacijom ili undulacijom atriya može se učiniti elektrokardioverzija. Bradiaritmije povezane sa zatajivanjem desne klijetke često su loš prognostički znak i obično su znak završnog stadija zatajivanja srca ili nastaju zbog oštećenja provodnog sustava srca nakon infarkta miokarda (30). U slučaju povišenog vagalnog tonusa sa značajnom bradikardijom ili AV bloka tipa Mobitz I atropin je terapija prvog izbora (13). Isto tako primjenom izoprenalina privremeno se može kontrolirati bradiaritmija, a u slučaju refraktorne bradikardije treba primijeniti transkutani elektrostimulator (30). U slučaju atrioventrikularne disocijacije atrioventrikularni sinkroni elektrostimulator bolja je opcija liječenja od ventrikularnog elektrostimulatora (13,31,32).

## 7.6 Mehanička cirkulacijska potpora

Pacijenti sa zatajivanjem desne klijetke čije se stanje ne poboljšava primjenom klasične terapije kandidati su za privremenu primjenu mehaničke potpore za desnu klijetku kako bi se spriječio nastanak multiorganskog zatajenja (12). Mehanički uređaji koji se koriste za potporu kod zatajivanja desne strane srca održavaju cirkulaciju zaobilazeći desnu klijetku, a postoji nekoliko oblika takve potpore. Jedan od načina je izravno usisavanje krvi iz desne klijetke ili pretklijetke i njezino ubrizgavanje u plućnu arteriju. Neizravni način uključuje preusmjeravanje krvi iz desnog srca kroz oksigenator u sustavnu arterijsku cirkulaciju (29). Većina uređaja za mehaničku cirkulacijsku potporu desne strane srca predviđena je za privremenu uporabu, tijekom koje se pacijenti liječe na odjelima intenzivnog liječenja (33). Kod pacijenata kojima je potrebna mehanička cirkulacijska potpora mogu se primijeniti perkutani uređaji za mehaničku cirkulacijsku potporu ili se mogu koristiti metode koje zahtijevaju kirurški pristup. Terapijski odabir pristupa ovisit će o stanju pacijenta i pratećim komorbiditetima. ECMO je zbog svoje široke dostupnosti i mogućnosti brzog perkutanog postavljanja jedna od najčešće korištenih opcija mehaničke cirkulacijske potpore kod pacijenata sa zatajivanjem desne klijetke (34). Također, vensko-arterijska izvantjelesna membranska oksigenacija (VA-ECMO) se može koristiti za izolirano zatajivanje lijeve klijetke, desne klijetke i za biventrikularno zatajivanje srca. Ovim postupkom krv se usisava iz venskog sustava te se nakon prolaska kroz centrifugalnu pumpu i oksigenator ubrizgava u sustavnu arterijsku cirkulaciju podržavajući cirkulaciju i oksigenaciju. Potrebne su dvije kanile, jedna je pozicionirana u desnom atriju, a najčešće se uvodi kroz femoralnu venu. Druga vraća krv u silazni dio aorte i najčešće se uvodi kroz femoralnu arteriju. Modificirane varijante kao što su vensko-arterijsko-venski ECMO (VAV-ECMO) i vensko-vensko-arterijski ECMO (VVA-ECMO) koriste tri kanile. VAV-ECMO ubrizgava oksigeniranu krv u silaznu aortu i desni atrij s ciljem bolje oksigenacije gornjeg dijela tijela kod bolesnika čija lijeva klijetka u aortu ubrizgava nedostatno oksigeniranu krv iz pluća. VVA-ECMO uzima krv iz donje šuplje vene i desnog atrija ili plućne arterije i vraća je nakon oksigenacije u aortu s ciljem rasterećenja desnog srca. VA-ECMO smanjuje tlak u desnom atriju, ali s različitim djelovanjem na tlak u pulmonalnoj arteriji. Smanjenjem udarnog volumena desne klijetke tlak u pulmonalnoj arteriji može se smanjiti. Nasuprot tome, u slučaju disfunkcije lijeve klijetke, dolazi do povećanja tlaka u lijevom atriju i nastanka sekundarne plućne hipertenzije (33). Ubrizgavanjem krvi u sustavnu arterijsku cirkulaciju VA-ECMO povećava naknadno opterećenje za lijevu klijetku, što otežava

njeno pražnjenje i može dovesti do zadržavanja krvi u plućnoj cirkulaciji što se manifestira fatalnim plućnim edemom kojeg nazivamo ECMO pluća. Primjena ECMO uređaja zahtijeva pažljivo razmatranje uzimajući u obzir potencijalne komplikacije kao što su krvarenje, embolija i ishemija nogu (29). Alkhunaiz i suradnici smatraju da uređaji koji usisavaju krv iz desne klijetke za razliku od onih koji uzimaju krv iz donje šuplje vene i desnoga atrija osiguravaju bolju hemodinamiku i bolje rasterećuju desnu klijetku (33).

Jedan od oblika mehaničke cirkulacijske potpore desnoj klijetki je Impella RP. Impella se u početku koristila samo u slučajevima disfunkcije lijeve klijetke kod pacijenata koji su bili podvrgnuti visokorizičnom PCI postupku ili pri kardiološkim operacijama koje nisu zahtijevale primjenu izvantjelesne cirkulacije. Impella RP uređaj je trodimenzionalna pumpa koja se može koristiti kod zatajivanja desne klijetke pri čemu se uvodi perkutano putem femoralne vene. Prije se za zatajivanje desne klijetke koristio Impella RD uređaj za čiju ugradnju je potrebno učiniti sternotomiju i osigurati izravni pristup desnom atriju i plućnoj arteriji. Takav postupak zahtijeva opću anesteziju i ima veći rizik za nastanak komplikacija (34). Impella RP se pokazala sigurnom, jednostavnom za postavljanje s trenutnim pozitivnim hemodinamičkim učinkom kod pacijenata s teškim zatajivanjem desne klijetke (35).

Tandem Heart RVAD (TH-RVAD) je izvantjelesna centrifugalna pumpa koja može osigurati protok krvi do 4 L/min (33). Sastoji se od dvije kanile, jedna drenira krv iz desnog atrija u izvantjelesnu cirkulaciju, a druga ju vraća u pulmonalnu arteriju, zaobilazeći tako insuficijentnu desnu klijetku. Usisavanje krvi iz desnog atrija omogućen je najčešće putem lijeve femoralne vene, a ubrizgavanje u plućnu arteriju najčešće putem desne femoralne vene. Kao i Impella RP, TH-RVAD nema nužno ugrađen oksigenator, a glavni nedostatak je kanilacija obiju femoralnih vena što onemogućuje kretanje pacijenta (34). Upravo je to najveća prednost potpore desnoj klijetki pomoću uređaja Protek Duo (PD) (33). Kanila se postavlja putem desne jugularne vene, a sadrži dva lumena od kojih proksimalni usisava krv iz desnog atrija, a distalni ubrizgava krv u plućnu arteriju osiguravajući protok krvi do 4 L/min (34). Protek Duo najviše se koristi kod pacijenata sa zatajenjem desne klijetke nakon ugradnje LVAD-a (34,36,37). Hemodinamički učinak TH-RVAD i Protek Duo sličan je hemodinamičkom učinku Impelle RP. Dolazi do smanjenja tlaka u desnom atriju, povećanja tlaka u pulmonalnoj arteriji i porasta predopterećenja lijeve klijetke (33).

Centri Mag je izvantjelesna centrifugalna pumpa, ali za razliku od prethodno navedenih postavlja kirurškim putem, tj. potrebna sternotomija i torakotomija. Ulazna kanila se postavlja

u desni atrij, a izlazna u plućnu arteriju, a zbog korištenja većih i kraćih kanila moguće je postići veći protok. Veći protok prednost je ove metode koja se ne može postići ostalim perkutano postavljenim uređajima, ali je zbog sternotomije i torakotomije povećan rizik za krvarenje i infekcije (34). Centri Mag-RVAD se najčešće koristi u kod kardiogenog šoka nakon kardiotomije, nakon primarne disfunkcije ortotopično transplantiranog srca i u stanjima zatajenja desne klijetke nakon ugradnje LVAD-a (33,38).

Uporaba RVAD-a zahtijeva primjenu antikoagulantne terapije za što se tipično koristi nefrakcionirani heparin uz kontrolu parametara zgrušavanja krvi, tj. APTV i ACT. Kod kirurške ugradnje ne preporučuje se davanje antikoagulantne terapije šest sati nakon operacije zbog rizika od krvarenja (34).

Uporaba RVAD-a povećava rizik za nastanak plućnog krvarenja, plućne hipertenzije i disfunkcije zalistaka (39). Kod privremenog korištenja RVAD-a, zbog različitih indikacija, najčešće komplikacije su akutna bubrežna ozljeda (AKI), krvarenje i moždani udar, tromboza uređaja i pomak kanila (38–40).

## **8. Zahvale**

Zahvaljujem se svom mentoru prof. dr. sc. Bošku Skoriću na uloženom vremenu i trudu te na danim stručnim savjetima koji su mi pomogli u pisanju ovog rada.

Hvala mojim roditeljima i sestri na ljubavi i podršci koji su mi pružili tijekom studiranja.

## 9. Literatura

1. Konstam MA, Kiernan MS, Bernstein D, Bozkurt B, Jacob M, Kapur NK, et al. Evaluation and Management of Right-Sided Heart Failure: A Scientific Statement From the American Heart Association. *Circulation*. 2018 May 15;137(20).
2. Voelkel NF, Quaipe RA, Leinwand LA, Barst RJ, McGoon MD, Meldrum DR, et al. Right Ventricular Function and Failure. *Circulation*. 2006 Oct 24;114(17):1883–91.
3. Ventetuolo CE, Klinger JR. Management of Acute Right Ventricular Failure in the Intensive Care Unit. *Ann Am Thorac Soc*. 2014 Jun;11(5):811–22.
4. Fanghänel J, Pera F, Anderhuber F, Nitsch R. *Waldeyerova anatomija čovjeka*. Vinter I, editor. Zagreb: Golden marketing-tehnička knjiga; 2009.
5. Mehra MR, Park MH, Landzberg MJ, Lala A, Waxman AB. Right heart failure: Toward a common language. *The Journal of Heart and Lung Transplantation*. 2014 Feb;33(2):123–6.
6. Buckberg G, Hoffman JIE. Right ventricular architecture responsible for mechanical performance: Unifying role of ventricular septum. *J Thorac Cardiovasc Surg*. 2014 Dec;148(6):3166-3171.e4.
7. Foschi M, Di Mauro M, Tancredi F, Capparuccia C, Petroni R, Leonzio L, et al. The Dark Side of the Moon: The Right Ventricle. *J Cardiovasc Dev Dis*. 2017 Oct 20;4(4):18.
8. Sanz J, Sánchez-Quintana D, Bossone E, Bogaard HJ, Naeije R. Anatomy, Function, and Dysfunction of the Right Ventricle. *J Am Coll Cardiol*. 2019 Apr;73(12):1463–82.
9. Gamulin S, Marušić M, Kovač Z. *Patofiziologija*. Zagreb: Medicinska naklada; 2011.
10. Harjola VP, Mebazaa A, Čelutkienė J, Bettex D, Bueno H, Chioncel O, et al. Contemporary management of acute right ventricular failure: a statement from the Heart Failure Association and the Working Group on Pulmonary Circulation and Right Ventricular Function of the European Society of Cardiology. *Eur J Heart Fail*. 2016 Mar;18(3):226–41.
11. Mebazaa A, Yilmaz MB, Levy P, Ponikowski P, Peacock WF, Laribi S, et al. Recommendations on pre-hospital and early hospital management of acute heart

- failure: a consensus paper from the Heart Failure Association of the European Society of Cardiology, the European Society of Emergency Medicine and the Society of Academic Emergency Medicine – short version. *Eur Heart J*. 2015 Aug 7;36(30):1958–66.
12. Varma PK, Jose RL, Krishna N, Srimurugan B, Valooran GJ, Jayant A. Perioperative right ventricular function and dysfunction in adult cardiac surgery—focused review (part 1—anatomy, pathophysiology, and diagnosis). *Indian J Thorac Cardiovasc Surg*. 2022 Jan 27;38(1):45–57.
  13. Nägele MP, Flammer AJ. Heart Failure After Right Ventricular Myocardial Infarction. *Curr Heart Fail Rep*. 2022 Dec 5;19(6):375–85.
  14. Reddy YN V., Obokata M, Dean PG, Melenovsky V, Nath KA, Borlaug BA. Long-term cardiovascular changes following creation of arteriovenous fistula in patients with end stage renal disease. *Eur Heart J*. 2017 Jun 21;38(24):1913–23.
  15. Lampert BC, Teuteberg JJ. Right ventricular failure after left ventricular assist devices. *The Journal of Heart and Lung Transplantation*. 2015 Sep;34(9):1123–30.
  16. Lazaros G, Vlachopoulos C, Lazarou E, Tsioufis K. New Approaches to Management of Pericardial Effusions. *Curr Cardiol Rep*. 2021 Aug 1;23(8):106.
  17. Haddad F, Doyle R, Murphy DJ, Hunt SA. Right Ventricular Function in Cardiovascular Disease, Part II. *Circulation*. 2008 Apr;117(13):1717–31.
  18. Grignola JC, Domingo E. Acute Right Ventricular Dysfunction in Intensive Care Unit. *Biomed Res Int*. 2017;2017:1–15.
  19. Kucher N, Rossi E, De Rosa M, Goldhaber SZ. Massive Pulmonary Embolism. *Circulation*. 2006 Jan 31;113(4):577–82.
  20. Vieillard-Baron A, Schmitt JM, Augarde R, Fellahi JL, Prin S, Page B, et al. Acute cor pulmonale in acute respiratory distress syndrome submitted to protective ventilation: Incidence, clinical implications, and prognosis. *Crit Care Med*. 2001 Aug;29(8):1551–5.
  21. Wadia SK, Shah TG, Hedstrom G, Kovach JA, Tandon R. Early detection of right ventricular dysfunction using transthoracic echocardiography in ARDS: a more objective approach. *Echocardiography*. 2016 Dec;33(12):1874–9.

22. Mekontso Dessap A, Boissier F, Charron C, Bégot E, Repessé X, Legras A, et al. Acute cor pulmonale during protective ventilation for acute respiratory distress syndrome: prevalence, predictors, and clinical impact. *Intensive Care Med.* 2016 May 9;42(5):862–70.
23. Bueno H, López-Palop R, Pérez-David E, García-García J, López-Sendón JL, Delcán JL. Combined Effect of Age and Right Ventricular Involvement on Acute Inferior Myocardial Infarction Prognosis. *Circulation.* 1998 Oct 27;98(17):1714–20.
24. Kaul T. Postoperative acute refractory right ventricular failure: incidence, pathogenesis, management and prognosis. *Cardiovascular Surgery.* 2000 Jan;8(1):1–9.
25. Gaggin HK, Januzzi JL. Biomarkers and diagnostics in heart failure. *Biochimica et Biophysica Acta (BBA) - Molecular Basis of Disease.* 2013 Dec;1832(12):2442–50.
26. Schneider M, Binder T. Echocardiographic evaluation of the right heart. *Wien Klin Wochenschr.* 2018 Jul 19;130(13–14):413–20.
27. Lang RM, Badano LP, Mor-Avi V, Afilalo J, Armstrong A, Ernande L, et al. Recommendations for Cardiac Chamber Quantification by Echocardiography in Adults: An Update from the American Society of Echocardiography and the European Association of Cardiovascular Imaging. *Eur Heart J Cardiovasc Imaging.* 2015 Mar;16(3):233–71.
28. Cochran JM, Alam A, Guerrero-Miranda CY. Importance of right heart catheterization in advanced heart failure management. *Rev Cardiovasc Med.* 2022 Jan 13;23(1):1.
29. de Asua I, Rosenberg A. On the right side of the heart: Medical and mechanical support of the failing right ventricle. *J Intensive Care Soc.* 2017 May 3;18(2):113–20.
30. Wanner PM, Filipovic M. The Right Ventricle—You May Forget It, But It Will Not Forget You. *J Clin Med.* 2020 Feb 5;9(2):432.
31. Ibanez B, James S, Agewall S, Antunes MJ, Bucciarelli-Ducci C, Bueno H, et al. 2017 ESC Guidelines for the management of acute myocardial infarction in patients presenting with ST-segment elevation. *Eur Heart J.* 2018 Jan 7;39(2):119–77.
32. Love JC, Haffajee CI, Gore JM, Alpert JS. Reversibility of hypotension and shock by atrial or atrioventricular sequential pacing in patients with right ventricular infarction. *Am Heart J.* 1984 Jul;108(1):5–13.



33. Alkhunaizi FA, Burkhoff D, Brener MI. Right-Sided Mechanical Circulatory Support – A Hemodynamic Perspective. *Curr Heart Fail Rep.* 2022 Oct 22;19(5):334–45.
34. Sultan I, Kilic A, Kilic A. Short-Term Circulatory and Right Ventricle Support in Cardiogenic Shock. *Heart Fail Clin.* 2018 Oct;14(4):579–83.
35. Anderson MB, Goldstein J, Milano C, Morris LD, Kormos RL, Bhamra J, et al. Benefits of a novel percutaneous ventricular assist device for right heart failure: The prospective RECOVER RIGHT study of the Impella RP device. *The Journal of Heart and Lung Transplantation.* 2015 Dec;34(12):1549–60.
36. Mulaikal TA, Bell LH, Li B, Wagener G, Takayama H. Isolated Right Ventricular Mechanical Support: Outcomes and Prognosis. *ASAIO Journal.* 2018 Mar;64(2):e20–7.
37. Ravichandran AK, Baran DA, Stelling K, Cowger JA, Salerno CT. Outcomes with the Tandem Protek Duo Dual-Lumen Percutaneous Right Ventricular Assist Device. *ASAIO Journal.* 2018 Jul;64(4):570–2.
38. Bhamra JK, Bansal U, Winger DG, Teuteberg JJ, Bermudez C, Kormos RL, et al. Clinical experience with temporary right ventricular mechanical circulatory support. *J Thorac Cardiovasc Surg.* 2018 Nov;156(5):1885–91.
39. Spelde AE, Hernandez-Morgan ME, Augoustides JGT. Advances in Mechanical Support for Right Ventricular Failure. *J Cardiothorac Vasc Anesth.* 2022 Aug;36(8):3289–91.
40. Abdelshafy M, Caliskan K, Guven G, Elkoumy A, Elsherbini H, Elzomor H, et al. Temporary Right-Ventricular Assist Devices: A Systematic Review. *J Clin Med.* 2022 Jan 26;11(3):613.

## 10. Životopis

Rođen sam 1998.godine u Zagrebu. Paralelno s osnovnom školom završio sam i Osnovnu glazbenu školu Ivana Zajca. Nakon osnovnoškolskog obrazovanja upisujem prirodoslovno-matematičku V. gimnaziju u Zagrebu. Medicinski fakultet Sveučilišta u Zagrebu upisujem 2017. godine. Aktivni sam član Studentske sekcije za hipertenziju. Dobitnik sam rektorove nagrade za društveno koristan rad u akademskoj i široj zajednici u akademskoj godini 2021./2022. za sudjelovanje u javnozdravstvenoj akciji „Lov na tihog ubojicu“ Studentske sekcije za hipertenziju. Tijekom studija bio sam aktivni i pasivni sudionik na nekoliko znanstvenih kongresa. Autor sam i koautor nekoliko kongresnih sažetaka. Rekreativno sam se bavio s više sportova, a kao student bio sam član Odbojkaške sekcije Medicinskog fakulteta.