

Dijagnostika i liječenje egzostoza zvukovoda

Mažić, Iva

Master's thesis / Diplomski rad

2023

Degree Grantor / Ustanova koja je dodijelila akademski / stručni stupanj: **University of Zagreb, School of Medicine / Sveučilište u Zagrebu, Medicinski fakultet**

Permanent link / Trajna poveznica: <https://um.nsk.hr/um:nbn:hr:105:190292>

Rights / Prava: [In copyright](#)/[Zaštićeno autorskim pravom.](#)

Download date / Datum preuzimanja: **2025-01-10**



Repository / Repozitorij:

[Dr Med - University of Zagreb School of Medicine Digital Repository](#)



SVEUČILIŠTE U ZAGREBU
MEDICINSKI FAKULTET

Iva Mažić

Dijagnostika i liječenje egzostoza zvukovoda

Diplomski rad



Zagreb, 2023.

Ovaj diplomski rad izrađen je na Klinici za otorinolaringologiju i kirurgiju glave i vrata Medicinskog fakulteta Sveučilišta u Zagrebu pod vodstvom doc. dr. sc. Jakova Ajduka i predan je na ocjenu u akademskoj godini 2022./2023.

SAŽETAK	I
SUMMARY	II
1. UVOD	1
2. ANATOMIJA UHA	2
3. ETIOLOGIJA	3
4. EPIDEMIOLOGIJA	4
5. KLINIČKA SLIKA	5
5.1. Problem ponavljajućih upala.....	6
5.2. Problem provodnog gubitka sluha.....	7
6. DIJAGNOSTIKA	7
6.1 Klinički pregled	7
6.2 Radiološke metode	9
6.3 Ispitivanje sluha	11
6.3.1 Akumetrija	11
6.3.2 Tonska audiometrija	12
7. DIFERENCIJALNA DIJAGNOZA.....	13
8. TERAPIJA	14
8.1 Konzervativno liječenje	14
8.2 Kirurško liječenje.....	15
8.2.1. Komplikacije kirurškog liječenja.....	18
9. KOMPLIKACIJE NELIJEČENIH EGZOSTOZA	19
10. ZAHVALE	20
11. LITERATURA	21
12. ŽIVOTOPIS	24

SAŽETAK

Dijagnostika i liječenje egzostoza zvukovoda

Autor: Iva Mažić

Egzostoze vanjskog zvukovoda su ireverzibilne, benigne, bilateralne i simetrične koštane izrasline.

Etiopatogeneza nije još u potpunosti objašnjena, no većina studija jasno pokazuje povezanost čestog izlaganja zvukovoda hladnoj vodi s povećanom pojavnosti egzostoza. (1)

Stoga se često termin "surfersko uho" ili rijeđe "ronilačko uho" koristi za opis ove bolesti. Razlog je visoka prevalencija egzostoza u ljudi koji su često izloženi hladnoj vodi, poput; surfera, ronilaca, plivača, spasilaca na plaži. Učestalost pojave egzostoza u općoj populaciji je 3–6%.

Uobičajeno egzostoze ostaju male, asimptomatske i slučajno dijagnosticirane tijekom rutinskog otoskopskog pregleda. No progresivni razvoj okluzije zvukovoda, potaknut cerumenom ili stranim materijalom, može dovesti do klinički značajne upale vanjskog slušnog kanala, provodnog gubitka sluha, bolnosti i tinitusa. Opstrukcija zvukovoda od najmanje 80% postaje klinički relevantna te može uzrokovati simptome. (2)

Dijagnoza egzostoza zvukovoda se postavlja preventivno pomoću otoskopskog pregleda. Ozbiljnost egzostoza tj. stupanj opstrukcije ocjenjuje se od 0 do 3, na temelju postotka okluzije slušnog kanala, koji se vidi na fizičkom pregledu. Nemogućnost identifikacije egzostoze otoskopskim pregledom je stupanj 0, okluzija od 33% je blagi oblik egzostoze (stupanj 1), okluzija od 33% do 66% je umjereni oblik (stupanj 2), a egzostoza s okluzijom više od 66% smatra se teškim oblikom (stupanj 3).

Za daljnju procijenu i dijagnozu zlatni standard je slikanje pomoću CT-a. Radi se CT temporalne kosti, tj. vanjskog slušnog kanala.

Stanja koja potencijalno mogu proizvesti najsličniju simptomatologiju i slike na CT-u s egzostozama zvukovoda su osteom vanjskog uha, kolesteatom, keratosis obturans i fibroza medijalnog kanala.

Terapija egzostoza vanjskog zvukovoda može biti konzervativna i kirurška. U većini slučajeva se liječenje započinje konzervativno, tj liječe se novonastali simptomi, a ako izostanu rezultati, nastavlja se kirurškim pristupom. U slučaju potpune obliteracije zvukovoda egzostozama jedini izbor je kirurško liječenje.

Pristup na egzostoze može biti kroz zvukovod (transmeatalno), endauralno ili retroaurikularno.

Najčeće komplikacije neliječenih egzostoza su rekurentni otitis externa, potpuna obliteracija zvukovoda i konduktivni gubitak sluha.

SUMMARY

Diagnosis and treatment of ear canal exostoses

Author: Iva Mažić

Exostoses of the external auditory canal are irreversible, benign, bilateral and symmetrical bone growths.

The etiopathogenesis has not yet been fully explained, but most studies clearly show the connection between frequent exposure of the ear canal to cold water and an increased incidence of exostoses. (1)

Therefore, the term "surfer's ear" or more rarely "diver's ear" is often used to describe this disease. The reason is the high prevalence of exostoses in people who are often exposed to cold water, such as; surfers, divers, swimmers, lifeguards on the beach. The frequency of occurrence of exostoses in the general population is 3–6%.

Usually, exostoses remain small, asymptomatic and incidentally diagnosed during a routine otoscopic examination. But the progressive development of ear canal occlusion, induced by cerumen or foreign material, can lead to clinically significant inflammation of the external auditory canal, conductive hearing loss, pain and tinnitus. An ear canal obstruction of at least 80% becomes clinically relevant and may cause symptoms. (2)

The diagnosis of ear canal exostosis is made preventively using an otoscopic examination. The severity of exostoses, i.e. the degree of obstruction, is graded from 0 to 3, based on the percentage of occlusion of the auditory canal, which can be seen on physical examination. The inability to identify the exostosis by otoscopic examination is grade 0, an occlusion of 33% is a mild form of exostosis (grade 1), an occlusion of 33% to 66% is a moderate form (grade 2), and an exostosis with an occlusion of more than 66% is considered a severe form (degree 3).

For further evaluation and diagnosis, the gold standard is CT imaging. A CT scan of the temporal bone, i.e. the external auditory canal, is performed.

Conditions that can potentially produce the most similar symptomatology and images on CT with exostoses of the ear canal are osteoma of the external ear, cholesteatoma, keratosis obturans and fibrosis of the medial canal.

Therapy of exostosis of the external auditory canal can be conservative or surgical. In most cases, the treatment is started conservatively, i.e. new symptoms are treated, and if there are no results, it is continued with a surgical approach. In case of complete obliteration of the ear canal by exostoses, the only choice is surgical treatment.

Access to exostoses can be through the ear canal (transmeatal), endaural or retroauricular.

The most common complications of untreated exostoses are recurrent otitis externa, complete obliteration of the ear canal and conductive hearing loss.

1. UVOD

Egzostoza vanjskog zvukovoda je bolest oduvijek poznata čovjeku. Identificirana još kod prapovijesnog čovjeka te čest slučajni nalaz u otorinolaringološkim ambulantama. Pojavljuje se s učestalosti od 3 – 5 % u općoj populaciji.

Egzostoze su ireverzibilne, benigne, bilateralne i simetrične koštane izrasline, histološki građene od lamelarne kosti.

Etiopatogeneza nije još u potpunosti objašnjene, no većina studija jasno pokazuje povezanost čestog izlaganja zvukovoda hladnoj vodi s povećanom pojavnosti egzostoza. (1)

Hladna voda uzrokuje iritaciju periosta, koja stimulira periost na stvaranje nove kosti, što u konačnici rezultira nastankom egzostoza. (3)

Termin “surfersko uho” ili rijeđe “ronilačko uho” se koristi za opis ove bolesti. Razlog je visoka prevalencija egzostoza u ljudi koji su često izloženi hladnoj vodi, poput; surfera, ronilaca, plivača, spasilaca na plaži.

Uobičajeno egzostoze ostaju male, asimptomatske i slučajno dijagnosticirane tijekom rutinskog otoskopskog pregleda. No progresivni razvoj okluzije zvukovoda, potaknut cerumenom ili stranim materijalom, može dovesti do klinički značajne upale vanjskog slušnog kanala, provodnog gubitka sluha, bolnosti i tinnitusa. Pojedini autori tvrde da je opstrukcija od najmanje 80% klinički relevantna te da može uzrokovati simptome. (2)

Većina egzostoza se liječi konzervativno. Mali udio egzostoza stvara teške simptome, koji zahtjevaju kirurško liječenje. Ukoliko simptomi ne prolaze konzervativnim načinom liječenja, može se pristupiti kirurškom liječenju. Rješenje je kirurško odstranjenje egzostoza. Ovisno o veličini samih promjena, egzostoze se mogu odstraniti kroz zvukovod ili rezom iza uške. Nažalost operacija ne sprječava recidive.

2. ANATOMIJA UHA

Uho sadržava dva osjetna organa s različitim funkcijama; oni morfološki tvore jedinstven sustav, unutarnje uho, ili organ sluha i ravnoteže. Dio unutarnjeg uha, pužnica, cochlea, slušni je organ, a drugi dio sacculus, utriculus i polukružni kanali, organ su ravnoteže.

Uho je organ koji se sastoji od tri dijela: vanjsko, srednje i unutarnje uho.

Vanjsko uho je građeno od uške (auricula) i vanjskog zvukovoda (meatus acusticus externus).

Uška, izuzevši resicu ima skelet od elastične hrskavice i oblik joj je različit u svakog čovjeka.

Početak zvukovoda čini hrskavica uha, oblikovana u cijev. Zvukovod je obložen epidermisom ispod kojega se nalaze velike žlijezde, glandulae ceruminosae. Završetak zvukovoda čini koso položen bubnjić (membrana tympani). Na bubnjiću se može uočiti; stria mallearis koju izbočuje držak čekića. Ona doseže do ljevkasto uvučenog dijela bubnjića, umbo membranae tympani. Iznad gornjeg kraja strije je ružičasti i mlohavi dio bubnjića, pars flaccida, koji je ograničen sivkastim, sjajnim dijelom, pars tensa. Bubnjić s vanjske strane oblaže koža, a unutar bubnjišta sluznica (12).

Srednje uho obuhvaća prostor bubnjišta (cavum tympani) i unutar njega smještene slušne koščice, mastoidne stanice (cellulae mastoideae) i slušnu tubu (tuba auditiva). Na granici bubnjišta i vanjskog uha je opna, membrana tympanica, dok se na granici bubnjišta i unutarnjeg uha nalazi baza stremena te membrana tympanica secundaria. Bubnjište prema straga komunicira sa zrakom ispunjenim mastoidnim celulama, dok prema naprijed i dolje komunicira putem slušne tube s nosnim dijelom ždrijela. U srednjem uhu nalazi se lanac slušnih koščica: čekić (malleus), nakovanj (incus) i stremen (stapes). One zajedno s bubnjićem tvore uređaj za prijenos zvuka. Držak čekića (manubrium mallei) je čvrsto fiksiran u bubnjić i vratom spojen s glavom čekića (caput mallei) (12). Na glavu čekića se prislanja trup nakovnja (corpus incudis). Svojim nastavkom, processus lenticularis, nakovanj je spojen sa stremenom. Baza stremena je smještena u ovalnom prozorčiću (fenestra ovalis) i čini granicu između srednjeg i unutrašnjeg uha (13).

Unutarnje uho sastoji se od membranskog i koštanog dijela. Koštani labirint se sastoji od pužnice (cochlea), predvorja (vestibulum) i polukružnih kanala (canales semicirculares). Pužnica tvori dva i pol zavoja. Gornji kanal pužnice (scala vestibuli) spojen je s vestibulumom, dok je donji kanal (scala tympani) kroz fenestru ovalis u dodiru s bubnjištem. Unutar koštanog labirinta nalazi se prozirna tekućina, perilimfa, u kojoj pluta membranozni labirint. Membranozni labirint je sustav mjehurića i kanala zaštićenih koštanom čahuricom. Nalazi se unutar koštanog labirinta, a u predvorju se nalaze sacculus i utriculus. U polukružnim kanalima su smještene tri polukružne membranske cijevi (ductuli semicirculares). Svi dijelovi su međusobno spojeni, a ispunjava ih endolimfa (13).

3. ETIOLOGIJA

Etiopatogeneza egzostoza zvukovoda nije još u potpunosti objašnjene, no većina studija jasno pokazuje povezanost čestog izlaganja zvukovoda hladnoj vodi s povećanom pojavnosti egzostoza.

Često izlaganje hladnoj vodi tijekom godina polako potiče rast kostiju. Iako točan mehanizam nije potvrđen, najprihvaćenija hipoteza je da izloženost hladnoj vodi izaziva vazodilataciju krvnih žila u koštanom slušnom kanalu stvarajući povećanu vaskularnu napetost. To je povezano s upalom koja uzrokuje periostitis. Upalni proces stimulira aktivnost osteoblasta, nakon čega slijedi fibroza i okoštavanje što dovodi do rasta nove kosti unutar vanjskog zvukovoda. Koža koja prekriva temporalnu kost iznad bubnjića ima vrlo tanak sloj slojevitog pločastog epitela, što to područje čini pogodno patološko mjestom za stvaranje koštanih egzostoza. Nedostatak izolacijskog potkožnog tkiva između epitela i periosta, koji leži ispod njega, omogućuje kotanoj izraslini da se proširi u vanjski zvukovod. Zapravo se proces stvaranja egzostoza smatra zaštitnim mehanizmom za zaštitu bubnjića od hladne vode i hladnog zraka. Razvoj egzostoza se češće događa u ljudi koji su izloženi vodi hladnijoj od 19°C (66°F), uz to hladan vjetara doprinosi formiranju kostiju kada je voda toplija od 19°C. Rast kosti tipično se događa u medijalnom, posteriornom i anteriornom dijelu zvukovoda, što može dovesti do djelomične ili potpune okluzije vanjskog zvukovoda. U lateralnom dijelu zvukovoda subepitelni sloj je deblji u usporedbi s medijalnim dijelom, pa su učinci vazodilatacije i kasnijeg stvaranja kostiju manje izraženi. Pokazalo se da rast egzostoza također može biti rezultat djelovanja pH, kemijskih i fizičkih nadražaja. Iako su ti uzroci mnogo rjeđi od kronične izloženosti hladnoj vodi. Histološki se egzostoze sastoje od paralelnih, koncentričnih slojeva subperiostalne kosti s brojnim osteocitima. Benigne su izrasline, no okluzija može dovesti do konduktivnog gubitka sluha ili nakupljanja krhotina i debrisa što povećava rizik za razvoj ponavljajućih upala kod bolesnika.

Kod osoba s čestim kontaktom s vodom, npr. kao što su surferi, ronjaci i kajakaši prevalencija egzostoza vanjskog zvukovoda utvrđeno otoskopijom kreće se od 38,0% do 89,96%. U tom kontekstu, trajanje izloženosti vodi pozitivno korelira s prevalencijom i ozbiljnošću egzostoza.

Studija je uspoređivala pojedince koji se bave različitim vodenim sportovima i pronašla najveću prevalenciju egzostoza u mornara. Ovaj rezultat je objašnjen uzajamnim djelovanjem hladne vode i hladnog vjetra koji dovode do bržeg hlađenja kože. [14]

4. EPIDEMIOLOGIJA

Egzostoze vanjskog zvukovoda pronađene su još kod pretpovijesnog čovjeka te su svojstvene samo čovjeku. Nisu identificirane niti kod čovjekolikih majmuna, drugih primata, odnosno sisavca. Povijesni zapisi o pojavi egzostoza govore da su se one kroz povijest pojavljivale povremeno, ponekad preskačući nekoliko stoljeća prije nego što se ponovno pojave. Literatura prošlog stoljeća prati tragove otologa u liječenju egzostoza od ranih 1800-ih do 20. stoljeća.

U općoj populaciji, prevalencija egzostoza vanjskog zvukovoda je 6,3 na 1000 ljudi, tj. Učestalost je 3–6% u općoj populaciji. Značajno se češće pojavljuju u ljudi koji žive u priobalnim regijama, gdje je izloženost vodi uobičajena pojava, osobito u onim regijama s hladnijom klimom i nižim temperaturama vode. U rizičnijim populacijama kao što su surferi, prevalencija egzostoza se čak kreće između 26% do 73%. [18] Zbog velike pojavnosti egzostoza vanjskog zvukovoda kod surfra, ronioca i kajakaša, za ovu bolest se često koristi i naziv "surfersko" ili „ronilačko“ uho. [2] Surferi imaju proporcionalno veći rizik od razvoja egzostoza od sudionika u drugim sportovima.

Bolest je nešto češća kod muškaraca nego kod žena, najvjerojatnije zbog njihove veće uključenosti u aktivnosti u hladnoj vodi. Muškarci koji redovito surfaju 20 ili više godina imaju jedan prema dva rizik za razvoj značajnih egzostoza, dok je rizik kod žena, koje ispunjavaju iste kriterije, tri prema sedam. Egzostoze se mogu vidjeti u bolesnika svih dobnih skupina, no najčešće se javlja u trećem i četvrtom desetljeću života. Glavni faktor rizika je ponavljajuća i dugotrajna izloženost hladnoj. Svaka godina izlaganja hladnoj vodi povećava rizik od razvoja egzostoza za oko 12%. Postoji izravna korelacija između godina izlaganja hladnoj vodi i ozbiljnosti bolesti, također što je voda hladnija i bolest je teža. Među surferima postoji pozitivan odnos između godina aktivnog surfanja i težine egzostoza. Ljudi koji surfaju manje od 5 godina vjerojatno neće razviti egzostoze. Poboljšanja u tehnologiji ronilačkih odijela omogućila su entuzijastima vodenih sportova da se izlože hladnijoj vodi, što može dovesti do povećanja učestalosti i ozbiljnosti egzostoza, osim ako se ne provedu dodatne preventivne mjere.

Zanimljivo, zaštitna oprema poput čepića za uši i kapuljača statistički smanjuje vjerojatnost teškog oblika egzostoza. [18]

5. KLINIČKA SLIKA

Egzostoza vanjskog slušnog kanala obično je asimptomatska bolest. Međutim, pacijent s uznapređovalim egzostozama može razviti simptome poput smanjenog sluha, boil u uhu, osjećaja punoće u uhu, otoreju ili osjećaj vode zarobljene u ušima. Ovi simptomi mogu biti posljedica upale vanjskog zvukovoda (otitis externa), nakupljanje cerumena, rupture bubnjića ili stranog tijela. Sama egzostoza obično nije primarni uzrok pacijentovih tegoba, ali može biti čimbenik rizika za temeljnu etiologiju pacijentove simptomatologije. Na primjer, vrlo rijetko ova bolest izravno uzrokuje bol, ali bol može biti sekundarni rezultat infekcije vanjskog slušnog kanala potaknute egzostozama.

Anamneza je izuzetno važna u postavljanju dijagnoze ove bolesti. Pacijent mora imati višegodišnje ponavljajuće izlaganje hladnoj vodi, obično kroz vodene aktivnosti kao što su surfanje, vožnja kajakom, ronjenje ili plivanje. Povijest treba sadržavati broj godina izlaganja hladnoj vodi. Neke studije ukazuju da je potrebno najmanje pet godina izlaganja hladnoj vodi prije nego što se razviju značajne egzostoze vanjskog zvukovoda, dok druge predlažu 10 godina.

Anamneza i fizički pregled obično su sve što je potrebno za dijagnosticiranje egzostoza. Najvažnija komponenta fizičkog pregleda je otoskopija. Na fizičkom pregledu liječnik otoskopom vizualizira multinodularne mase, čvrste su i višestruke, uobičajeno obostrano. Ako su egzostoze dovoljno velike, mogu zaklanjati pogled na bubnjić. Nije neuobičajeno da se cerumen zahvati na bubnjiću kao rezultat uklještenja iza ili unutar egzostoza. Ako je to slučaj, treba se pažljivo provesti ispiranje uha kako bi se bolje vizualizirale strukture uha. Nakon što se uklone ostaci, treba procijeniti gubitak sluha. Ako je prisutan gubitak sluha, provođenje Rine i Weberovog testa će pokazati konduktivni gubitak sluha.

Stupanj opstrukcije slušnog kanala uzrokovan egzostozama obično je proporcionalan težini simptoma. Ozbiljnost egzostoza ocjenjuje se od 1 do 3 na temelju postotka okluzije kanala, koji se vidi na fizičkom pregledu. Manje od 33% okluzije je blagi oblik egzostoze (stupanj 1), okluzija od 33% do 66% je umjereni oblik (stupanj 2), a egzostoza s okluzijom više od 66% smatra se teškim oblikom (stupanj 3). Za daljnju procjenu može se izvesti kompjutorizirana tomografija (CT) vanjskog slušnog kanala s rezovima manjim od 1 mm. Ponekad nalazi slikovnog snimanja mogu biti nespecifični, stoga bez anamneze i otoskopskog pregleda može biti teško razlikovati egzosteze od zloćudnih bolesti ili infekcija. Na CT snimci, zdravstveni djelatnik može primijetiti široku koštanu izraslinu u vanjskom zvukovodu. No CT nije potreban za svakog bolesnika s egzostozama, rezerviran je uglavnom za planiranje kirurškog zahvata.

Ozbiljnost komplikacija egzostoza vanjskog zvukovoda proporcionalna je veličini egzostoza, a veličina egzostoza proporcionalna je pak trajanju i učestalosti izlaganja hladnoj vodi. Komplikacije mogu biti progresivni problem što više vremena prolazi, osobito kod ponavljajućeg izlaganja. Komplikacije egzostoza uključuju gubitak sluha, otalgiju, otoreju, impakciju cerumena, zadržavanje vode, rekurentni otitis externa, a u teškim okolnostima mastoiditis i rupturu bubne opne. [19]

5.1. Problem ponavljajućih upala

Najčešći simptomi potaknuti egzostozama, zbog kojih pacijenti dolaze na otološki pregled, su gubitak sluha, ponavljajuće akutne infekcije uha, bol te zujanje u ušima. [1] Ozbiljnost simptoma vanjskih slušnih egzostoza proporcionalna je veličini egzostoza, a veličina egzostoza proporcionalna je trajanju i učestalosti izlaganja hladnoj vodi.[21]

Predisponirajući čimbenici za razvoj upale vanjskog zvukovoda su multifaktorijalni, a egzostoze i stenoza zvukovoda su jedan od njih.

Okluzija vanjskog zvukovoda do koje može doći zbog velikih egzostoza može propagirati upalni proces koji dovodi do akutnog vanjskog otitisa. To može postati kroničan problem koji se ponavlja. [21] Karakterističan simptom akutnog vanjskog otitisa je jaka bol u uhu (otalgija), koja se pogoršava pritiskom na tragus. Daljnji simptomi su otoreja, svrbež, eritem, i oticanje zvukovoda, što može dovesti do konduktivnog gubitka sluha. Najčešći bakterijski uzročnici upale vanjskog uha su *Staphylococcus aureus* i *Pseudomonas aeruginosa*. Otitis externa najbolje se liječi antimikrobnim kapima za uho. Vrlo često se ordiniraju kapi koje imaju kombinaciju antibiotika i steroida koji smanjuje edem kako bi antibiotik mogao djelovati. Oralni lijekovi manje su uspješni u prodiranju u tkivo vanjskog zvukovoda. [20]

Posebna problem upale vanjskog uha kod pacijenata sa egzostozama je da lokalna terapija ne može adekvatno djelovati zbog koštane opstrukcije tako da su upale dugotrajne i izrazito bolne.

U teškim slučajevima kada se otitis externa ponavlja ili se ne liječi, pacijenti mogu biti izloženi riziku od razvoja mastoiditisa. Pacijenti su tome posebno skloni ako im se razvije perforacija bubnjića. Morska voda tada može ući u srednje uho i potaknuti ozbiljniju infekciju. Mastoiditis zahtijeva brzo liječenje IV antibioticima koji pokrivaju *S. aureus*, *Pseudomonas*, *Streptococcus pneumoniae* i *Haemophilus influenzae*. CT glave treba uvijek učiniti kada se sumnja na mastoiditis, radi procjene intrakranijalnog širenja. Liječenje se ne smije odgađati jer se dijagnoza može postaviti klinički, a ako se ne liječi, mastoiditis može uzrokovati trajni gubitak sluha.[21]

5.2. Problem provodnog gubitka sluha

Konduktivni gubitak sluha je česta komplikacija egzostoza vanjskog zvukovoda i jedan od glavnih simptoma zbog kojeg se pacijenti javljaju liječniku. Testovi Rinnea i Webera pokazuju da je koštana vodljivost veća od zračne, što ukazuje na konduktivni gubitak sluha. Stupanj naglušnosti relativan je stupnju okluzije zvukovoda, koji je dominantno određen veličinom egzostoza. Povezani gubitak sluha općenito je posljedica impakcije cerumena u zvukovodu uzrokovanog blokadom egzostozama. To se može poboljšati ispiranjem uha ili mikrotoaletom. Proces nakupljanja cerumena ili drugih ostataka ono je što dovodi do simptoma otalgije, otoreje i nakupljanja vode. Iako su često povezani s ostacima ili cerumenom, ovi simptomi mogu biti uzrokovani samim egzostozama koje mogu napraviti kompletnu opstrukciju zvukovoda te tako dovode do velikog provodnog oštećenja sluha. Pacijenti koji se bave vodenim aktivnostima poput surfanja imaju veći rizik za to. [21]

6. DIJAGNOSTIKA

6.1 Klinički pregled


Većina egzostoza vanjskog zvukovoda ostaju male i asimptomatske i dijagnosticiraju se slučajno tijekom rutinskog otoskopskog pregleda.

Ukoliko pacijenti imaju simptome, to će obično biti sekundarne tegobe kao što su bol u uhu, ponavljajuće upale, gubitak sluha ili osjećaj punoće u uhu. Ovi simptomi mogu biti posljedica otitisa externa, impakcije cerumena, rupture bubnjića ili stranog tijela. Sve ove dijagnoze mogu biti posljedica učinka egzostoza vanjskog zvukovoda. Anamneza i fizički pregled obično su sve što je potrebno za dijagnosticiranje egzostoza. Najvažnija komponenta fizičkog pregleda je otoskopija. Egzostoze vanjskog zvukovoda imaju čvrst, koščat i nodularni izgled unutar zvukovoda. Obično su višestruke i bilateralne. Dok njihov položaj unutar slušnog kanala može varirati, prve lezije se najčešće nalaze medijalno i anterosuperiorno.

Prilikom kliničkog pregleda, mora biti uzeta anamneza, prema kojoj će klinički pregled i biti vođen. Anamneza uzeta od pacijenta mora uključivati; pitanja o vremenu kada je gubitak sluha nastupio, načinu pojavljivanja gubitka sluha (nagao ili postepen) te je li gubitak unilateralan ili bilateralan. Također u anamnezu moramo uključiti i pitanja o prijašnjim bolestima i stanjima koje je pacijent mogao imati, poput; zloženost buci (poslovna, društvena, pucnjava), izloženost vodi, trauma uha/glave, operacija na uhu, primjena ototoksičnih lijekova, infekcije (zaušnjaci, ospice, meningitis), porođajna i novorođenačka povijest, obiteljska povijest bolesti te neurološki poremećaj. Također se pacijenta mora pitati postoje li još neki dodatni simptomi, osim gubitka sluha, poput osjećaja punoće u uhu, bol, iscjedak, tinitus, vrtoglavice i drugih. [22]

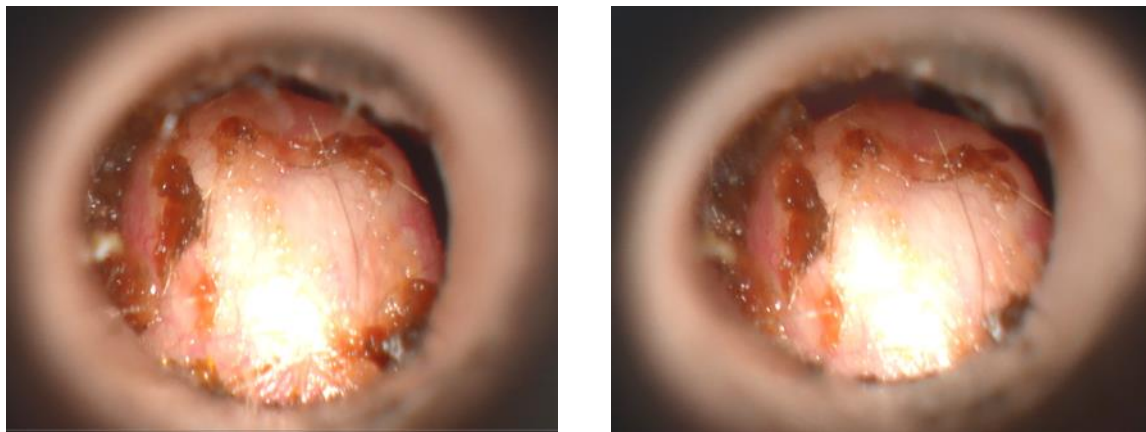
Pregled uha uključuje pregled ušne školjke i otoskopski pregled vanjskog slušnog kanala i bubnjića. Pregled zvukovoda i bubnjića može se izvršiti s ručnim otoskopom ili binokularni mikroskopom. Otoskop se drži poput olovke između palca i kažiprsta, prilikom čega se koristi desna ruka za pregled desnog uha, a lijeva ruka za lijevo uho. Zvukovod je nepravilnog oblika, stoga je preporuka manipulirati pinom kako bi se omogućila pravilna i dobra vizualizacija timpanične membrane. Za odrasle i stariju djecu, pinna se lagano povuče posteriorno i prema gore. Kod novorođenčadi, ispitivač povlači pinnu posteriorno i inferiorno. Treba se pregledati bubjić, ustvrditi postoji li uvučenost ili ispupčenost membrane, perforacija i kakve je boje i prozirnosti timpanična membrana. Također pregledati postoji li vidljivi iscjedak, ljuštenje, upale, strana tijela, stenoze, cerumen i egzostoze. [22]

Pomoću otoskopskog pregleda moguće je odrediti stupanj opstrukcije vanjskog slušnog kanala egzostozom. Ozbiljnost egzostoza ocjenjuje se od 0 do 3 na temelju postotka okluzije slušnog kanala, koji se vidi na fizičkom pregledu. Nemogućnost identifikacije egzostoze otoskopskim pregledom je stupanj 0, okluzija od 33% je blagi oblik egzostoze (stupanj 1), okluzija od 33% do 66% je umjereni oblik (stupanj 2), a egzostoza s okluzijom više od 66% smatra se teškim oblikom (stupanj 3). Podjela egzostoza u 4 stupnja, na temelju težine okluzije vanjskog slušnog kanala, važna je zbog određivanja potrebnog pristupa pacijentu prilikom odabira načina liječenja.



Slika 1.

Slika 1. prikazuje 3 stupanj egzostoze, s okluzijom slušnog kanala većom od 66%.



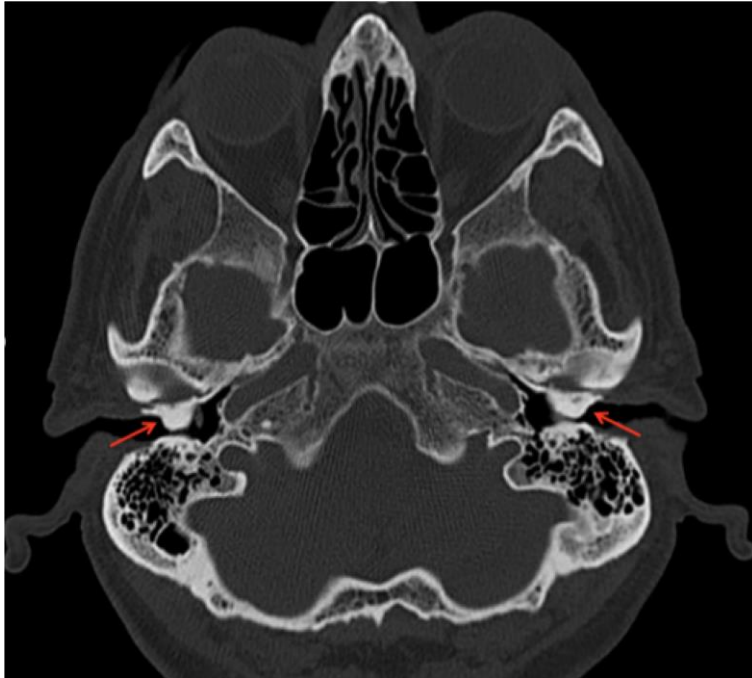
Slika 2.

Slika 2. prikazuje gotovo potpuno obliterirajuću egzostozu zvukovoda. Stupanj 3.

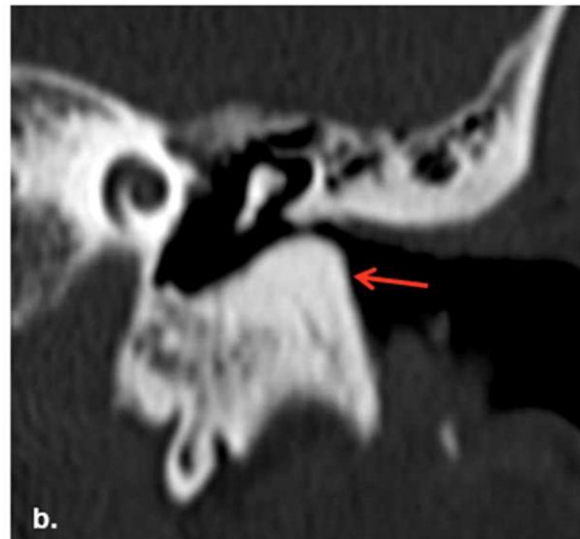
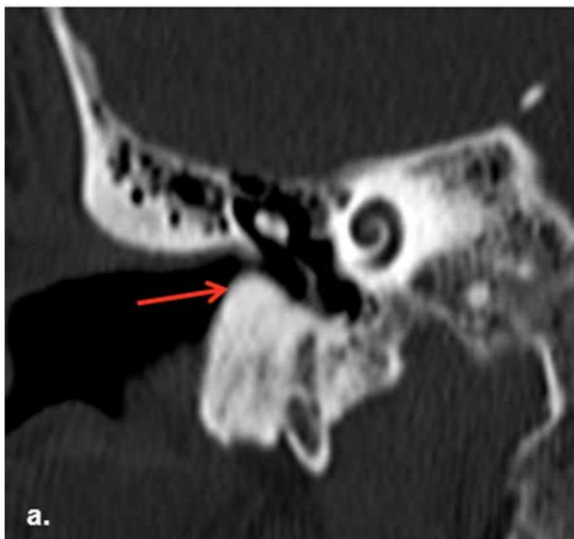6.2 Radiološke metode

U povijesti, prije početka upotrebe CT-a, dijagnoza egzostoza se prenestveno postavljala na temelju pacijentovih simptoma i otoskopskog pregleda.

Međutim, budući da sam klinički pregled može podcijeniti stupanj egzostoze, zlatni standard za dijagnozu i daljnju procijenu je slikanje pomoću CT-a. Radi se CT temporalne kosti, tj. vanjskog slušnog kanala s rezovima manjim od 1 mm. Pri čemu nalazi slikovnog snimanja mogu biti nespecifični, stoga bez dobro uzete anamneze i detaljnog fizikalnog pregleda pomoću otoskopa, može biti teško razlikovati egzosteze od zloćudnih bolesti ili infekcija. Na CT snimci, zdravstveni djelatnik će primijetiti široku gustu koštanu izraslinu na koštanom dijelu vanjskog zvukovoda. Obično su multiple i tipično se vide obostrano, nalaze se medijalno u odnosu na istmus i imaju sesilnu široku bazu. CT je rezerviran za planiranje kirurškog zahvata i nije potreban za svakog bolesnika s egzostozama vanjskog zvukovoda. Magnetska rezonancija (MRI) također se povremeno koristi za planiranje kirurškog zahvata.[23]



Slika 3. Aksijalna CT slika temporalne kosti koja pokazuje bilateralne koštane izrasline (strelica) desnog i lijevog koštanog vanjskog zvukovoda. Oni uzrokuju značajno sužavanje lumena, s rezidualnim luminalnim promjerom od 1-2 mm bilateralno.[23]



Slika 4. Koronarni presjek prikazuje bilateralne koštane izrasline (strelice) unutar vanjskog zvukovoda (a. Desno i b. Lijevo) [23]

6.3. Ispitivanje sluha

Ispitivanjem sluha utvrđujemo postojanje oštećenja sluha, vrstu oštećenja i težinu. Sluh ispituje s nekoliko testova: Akumetrija i Tonska audiometrija (engl. Pure-Tone Audiometry).

Procjena sluha najbolje se vrši uz pomoć otoloških (strukturalnih) i audioloških (funkcionalnih) informacija. Razlog tome je poseban međusobni odnos između strukture i funkcije u slušnom sustavu. Dakle, potreban je klinički pregled, kao i tonska audiometrija za procjenu sluha.[13]

6.3.1. Akumetrija

Akumetrija je ispitivanje sluha glazbenom ugađalicom određene frekvencije, najčešće 512 ili 1 024 Hz. Akumetrijom možemo odrediti postojanje i vrstu oštećenja, no ne i stupanj oštećenja sluha. Kada ugađalicu držimo ispred uha tada zvuk prolazi kroz provodni i zamjedbeni dio slušnog sustava što nazivamo zračna vodljivost. Ako dršku ugađalice stavimo na mastoid ili drugi dio lubanje, tada se vibracije prenose direktno u pužnicu i to nazivamo koštana vodljivost. Oštećenje sluha otkrivamo uspoređujući pragove zračne i koštane vodljivosti pacijenta i zdravog uha (ispitivača). Postoje četiri pokusa: pokus zračne vodljivosti, pokus po Weberu, pokus po Rinneu te pokus po Schwabachu. [13] Kod pokusa zračne vodljivosti ugađalicu stavimo ispred uha pacijenta i kada on više ne čuje zvuk, ugađalicu stavimo ispred svoga uha. Ako još uvijek čujemo zvuk to znači da postoji oštećenje sluha. Ispitujemo i drugo uho te određujemo radi li se o jednostranom ili obostranom oštećenju.

Pokusom po Weberu kod jednostranog oštećenja možemo odrediti radi li se o provodnom ili o zamjedbenom oštećenju sluha. Ugađalicu prislonimo u sagitalnoj ravnini na tjeme. Kod provodne naglušnosti pacijent jače čuje zvuk u nagluhom uhu, a kod zamjedbenog oštećenja zvuk lateralizira u zdravo uho. Pokus po Rinneu izvodimo tako da ugađalicu naizmjenično držimo ispred uha te prislonjenu na mastoid. Normalno će pacijent duže čuti zvuk ispred uha nego kada je na mastoidu. Ako postoji provodna naglušnost tada će biti obrnuto i zračna vodljivost će biti lošija od koštane. Može poslužiti kao brzi test probira za konduktivni gubitak sluha. Pokus po Schwabachu uspoređuje koštanu vodljivost ispitivanog uha i zdravog uha (ispitivača). Ako pacijent čuje zvuk kraće to ukazuje na zamjedbeno oštećenje sluha.[13]

6.3.2 Tonska audiometrija

Audiološki testovi detektiraju abnormalnosti unutar slušnog sustava, utvrđuju razinu lezije i kvantificiraju gubitak sluha. Svrha testiranja je: kvantificirati audiometrijski prag na svakoj frekvenciji, razlikovati konduktivni od sensorineuralnog gubitka sluha, razlikovati kohlearne od retrokohlearnih abnormalnosti, identificirati centralnu slušnu disfunkciju u moždanom deblu, srednjem mozgu ili slušnom korteksu i identificirati bilo kakvo neorgansko oštećenje sluha. [22]

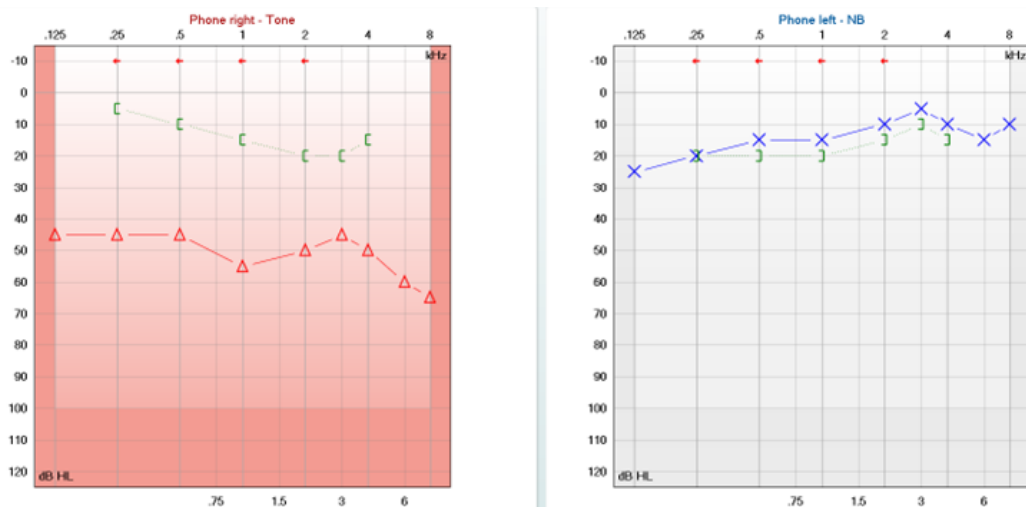
Tonska audiometrija je najčešće korištena metoda u određivanju gubitka sluha. Ova metoda uspoređuje prag sluha ispitanika sa standardiziranim nultim pragom sluha. Nulti prag sluha (engl. 0 dB HL, hearing level, audiometric zero) predstavlja prosjek praga čujnosti zdrave populacije. To je najniži prag na kojem normalno uho detektira zvuk. Prag sluha (engl. sensation level, SL) ispitanika pokazuje koliko se prag sluha ispitanika razlikuje od nultog (prosječnog) praga sluha.

Zdravo uho čuje zvukove frekvencije 16 do 20 000 Hz, intenziteta (jakosti) 0 do 120 dB. Cilj tonske audiometrije je odrediti pragove sluha u rasponu frekvencija koje su važne u komunikaciji, tj. od 250 do 8 000 Hz.

Prilikom izvođenja tonske audiometrije koristi se uređaj audiometar. Audiometar se sastoji od generatora tona kojem se može mijenjati frekvencija i jačina, slušalica za ispitivanje zračne vodljivosti, vibratora za ispitivanje koštane vodljivosti te generatora filtriranog i nefiltriranog šuma za zaglušivanje boljeg uha. Ispitivanje se izvodi u zvučno izoliranom prostoru. Audiometrija je subjektivna pretraga jer ispitanik sam odlučuje što će pokazati kao prag čujnosti.

Prilikom izvođenja metode prvo se ispituje zračna, a zatim koštana vodljivost. Ispituju se tri govorne frekvencije (500 Hz, 1000 Hz i 2000 Hz) te dvije oktave ispod i iznad tog. Rezultat pretrage je tonski audiogram (Slika 5.), gdje je na apscisi frekvencija zvuka, a na ordinati prag sluha. Sačinjavaju ga dvije krivulje gdje jedna prikazuje zračnu, a druga koštanu vodljivost. Zračnom krivuljom se ispituje cijeli sluh odnosno funkcija svih dijelova uha, dok koštana krivulja govori samo o funkciji unutarnjeg uha. Najprije se određuje jačina oštećenja sluha na temelju prosječnog praga sluha. Nakon toga se određuje vrsta naglušnosti.

Sluh je u fiziološkim granicama (normoacousis) ako je gubitak manji od 26 dB. Gubitak između 26 i 93 dB označava naglušnost (hypoacousis), a veći od 93 dB gluhoću (anacousis). Uredan prag sluha je onaj između -20 dB i +10 dB dok je prag sluha u fiziološkim granicama onaj između 10 dB i 26 dB. [13]



Slika 5.

Na slici 5. je prikazan izgled audiograma kod provodnog (konduktivnog) gubitka sluha na desnom uhu uz uredan sluh na lijevom uhu.

Vertikalna os audiograma predstavlja glasnoću ili intenzitet koji se mjeri u decibelima (dB), a horizontalna os zvučnu frekvenciju koja se mjeri u hercima (Hz). Lijeva slika prikazuje audiogram desnog uha, a desna slika prikazuje audiogram lijevog uha. Kod provodne (konduktivne) naglušnosti, koju često možemo naći u ljudi s egzostozama vanjskog zvukovoda, postoji problem u mehaničkom prijenosu zvuka. Stoga tipičan audiogram kod provodne naglušnosti ima normalnu koštanu, a lošu zračnu krivulju.[13] U slučaju prikazanom na slici 5. kod pacijenta postoji provodni (konduktivni) gubitak sluha desnog uha. Što se može zaključiti po značajno lošijoj zračnoj krivulji u odnosu na koštanu krivulju prikazanoj na audiogramu.

7. Diferencijalna dijagnoza

Stanja koja potencijalno mogu proizvesti najsličniju simptomatologiju i slike na CT-u s egzostozama zvukovoda su osteom vanjskog uha, kolesteatom, keratosis obturans i fibroza medijalnog kanala. No ipak najčešća pogreška prilikom dijagnoze egzostoza čini osteom. [23]

Na CT-u temporalne kosti, osteom se predstavlja kao jednostrana koštana lezija. Osteomi su poput egzostoza tipično slučajni nalazi.

Kako bismo razlikovali steome vanjskog zvukovoda od egzostoza treba naglasiti da su osteomi obično jednostrane, pojedinačne, diskretne koštane mase s pedunkulama koji proizlaze iz bočnog vanjskog zvukovoda, tj. lateralno od istmusa, za razliku od egzostoza koje se nalaze medijalno. Histološki je osteom gusta laminirana kost s pokojom osteocitom i brojnim fibroznim tkivom i krvnim žilama.

Za razliku od osteoma, egzostoze vanjskog zvukovoda obično su obostrane (90%), višestruke, difuzne i široke izrasline kosti. Histološki je egzostoza građena od lamelirane kosti koju čine koncentrični, gusti slojevi subperiostalne kosti s obilnim osteocitima. [26]

8. TERAPIJA

Terapija egzostoza vanjskog zvukovoda može biti konzervativna i kirurška. U većini slučajeva se liječenje započinje konzervativno, a ako izostanu rezultati, nastavlja se kirurškim pristupom. U slučaju potpune obliteracije zvukovoda egzostozama jedini izbor je kirurško liječenje. Kako bismo odlučili koji način liječenja će se primijeniti, mora se detaljno uzeti u obzir trenutno bolesnikovo stanje, sva pacijentova trenutna simptomatologija, povijest bolesti, svi mogući čimbenici rizika i stupanj, tj. ozbiljnost same egzostoze.

8.1 Konzervativno liječenje

Egzostoze vanjskog zvukovoda su benigne koštane izrasline, koje se slučajno dijagnosticiraju na otološkom pregledu. Sama egzostoza je asimptomatska i bezbolna, no ona može biti uzrok i glavni čimbenik rizika za razvoj pojedinih komplikacija i simptoma, zbog kojih se pacijent u konačnici i javlja liječniku.

Nakupljanje voska i debrisa u vanjskom zvukovodu između egzostoza može rezultirati upalom zvukovoda ili konduktivnim gubitkom sluha. Općenito se smatra da pacijenti s opstrukcijom slušnog kanala manjom od 60% imaju manji rizik od razvoja simptoma uzrokovanih egzostozama, u odnosu na pacijente s opstrukcijom većom od 80%. Pacijenti sa značajnijom opstrukcijom zvukovoda imaju veće probleme s nakupljanjem voska, debrisa ili krhotina u kanalu i čeće imaju upalu zvukovoda odnosno povezani konduktivni gubitak sluha.

Primarno liječenje svih bolesnika s egzostozama je konzervativno, tj liječenje simptoma koji su nastali.

Prvenstveno treba ukloniti nakupljeni materijal u vanjskom zvukovodu, pomoću kirete, sukcije ili irigacije. Najčešće je potrebna otomikroskopska uklonjanje materijala uz pomoć mikropumpe. Budući da pacijenti s egzostozama prijavljuju povećanu osjetljivost na bol kod kiretiranja, irigacija je prihvatljivija metoda za uklanjanje ostataka. Provodi se ispiranje uha 3%-tnom otopinom borne kiseline.

Infekcije i upale vanjskog zvukovoda liječe se na odgovarajući način antibiotskim kapima za uši, lokalnim steroidima i/ili lokalnim antifungicidima.

Budući da tijekom upale dolazi do edema kože zvukovoda često je problem da antibiotske kapi ne ulaze u zvukovod te nemaju učinka. Potrebno je napraviti otomikroskopiju i mikrotoaletu te postaviti krpice sa kombinacijom antibiotske i steroidne kreme u početni dio zvukovoda kako bi se smanji edem kože da bi kapi mogle početi djelovati.

Najčešći bakterijski uzročnici upale vanjskog uha, koji su izolirani na temelju nalaza mikrobiološke pretrage brisa uha, su *Staphylococcus aureus* i *Pseudomonas aeruginosa*. Antibiotici se propisuju ciljano. Liječenje antibioticima mora trajati najmanje 8 do 10 dana. U suprotnom neće doći do dobrog terapijskog odgovora, a može doći i do razvoja otpornih sojeva. [13]

Najčešće se koriste antibiotske kapi za uši, oralni lijekovi manje su uspješni u prodiranju u tkivo vanjskog zvukovoda. Sistemski antibiotici su nužni samo uz dokaz periaurikularnog celulitisa, mestoiditisa ili adenopatije. U većine bolesnika konzervativno liječenje rješava vanjski otitis i gubitak sluha.

Također bitno je naglasiti važnost prevencije, s ciljem da do razvoja egzostoze zvukovoda niti ne dođe. Poказalo se da korištenje ronilačkih odijela s kapuljačom i/ili čepića za uši tijekom bavljenja sportovima u hladnoj vodi značajno sprječava razvoj primarnih egzostoza te njihovih recidiva nakon operacije. [26] Ukoliko pacijent nije sklon korištenju zaštitnih sredstava preporuča se operativni zahvat. Poseban problem mogu imati pacijenti koji nose slušna pomagala. Egzostoze onemogućavaju korištenja kanalnih slušnih pomagala, ali dosta često stvaraju problem i pri korištenju zaušnih slušnih pomagala te ih je potrebno kirurški odstraniti kako bi pacijent mogao normalno koristiti slušna pomagala.

8.2 Kirurško liječenje

Ukoliko se simptomatologija egzostoza zvukovoda ne razriješi konzervativnim načinom liječenja, pristupa se kirurškom liječenju.

Indikacije za kirurški oblik liječenja su stenoza kanala veća od 80%, značajan gubitak sluha koji je otporan na medicinski tretman ili postoji nemogućnost nošenja slušnih pomagala, ponavljajuće i kronične upale te simptomi koji narušavaju kvalitetu života pacijenta, a ne mogu se riješiti konzervativnim načinom liječenja.

Budući da je egzostoza relativno benigno stanje, nisu svi pacijenti s 80% opstrukcije zvukovoda kandidati za kirurško liječenje. Svakako se moraju razmotriti težina pacijentovih tegoba i narušena kvaliteta života.

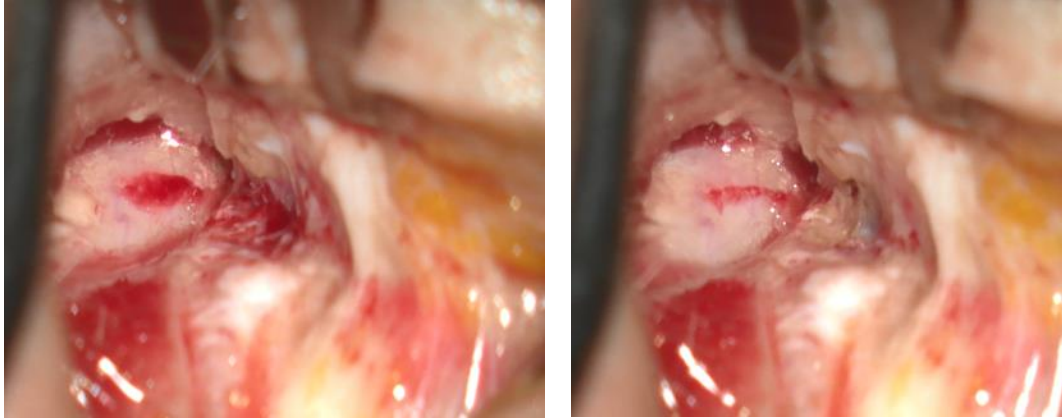
Kirurški zahvat dilatacije zvukovoda zahtijeva planiranje kakao bi se izbjegle moguće komplikacije.

Pristup na egzostoze može biti kroz zvukovod (transmeatalno), endauralno ili retroaurikularno.

Transmeatalni pristup se koristi rijetko, obično kod manjih egzostoza ili osteoma. Glavni nedostatak je slaba preglednost te ograničena mogućnost korištenja borera kroz ljevčić.

Retoaurikularnim pristupom radi se klasični retroaurikularni rez kože. Pristupom iza uha uška se pomiče prema naprijed te se dobiva široki pregled na sam zvukovod i omogućuje jednostavan pristup na egzostoze. Glavnim nedostatkom se smatra sam rez iza uha te nešto duži postoperativni oporavak.

Endauralni pristup je kompromis između prethodno opisanih postupaka te omogućuje jako dobar pogled na egzostoze uz minimalan rez kože zvukovoda.



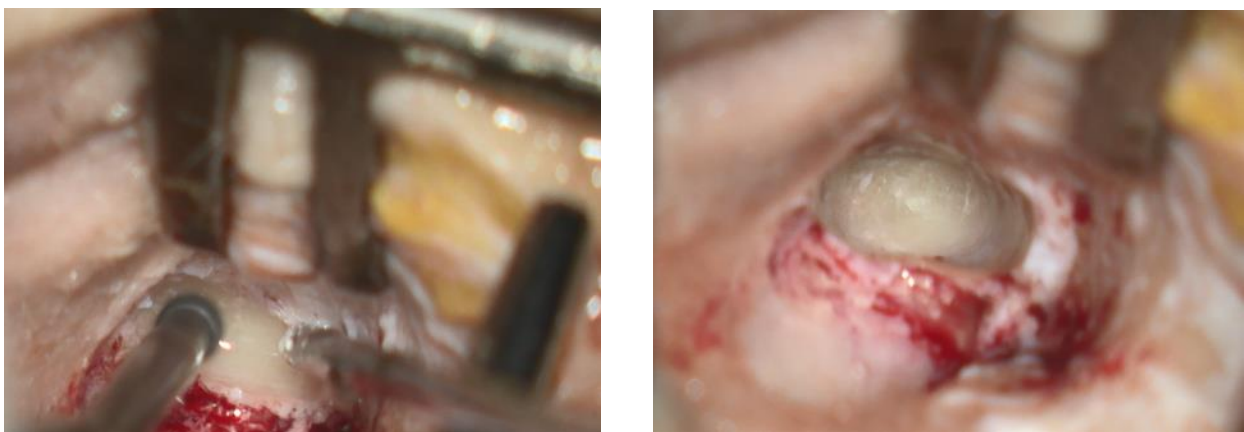
Slika 6.

Slika 6. prikazuje endauralni pristup na egzostozu zvukovoda.

Prilikom operativnog zahvata potrebno je maksimalno sačuvati kožu zvukovoda. Ukoliko se uništi i odstrani koža, vrlo je velika vjerovatnost postoperativnih striktura zvukovoda. Čuvanje kože zvukovoda kod obliterirajućih egzostoza zvukovoda je jako zahtijevno te su razvijene kirurške tehnike kako se to radi. Jedna od njih je tzv. egshell tehnika, kod koje se neposredno uz kožu čuva jako tanka kost tako da se brusi kost udaljena od kože sve do kraja egzostoze te se na kraju otkloni i tanka ljuska kosti.

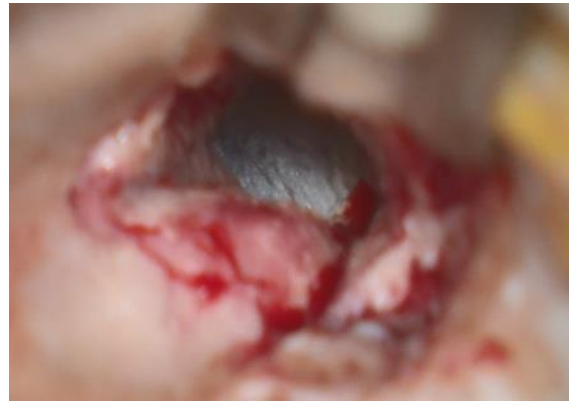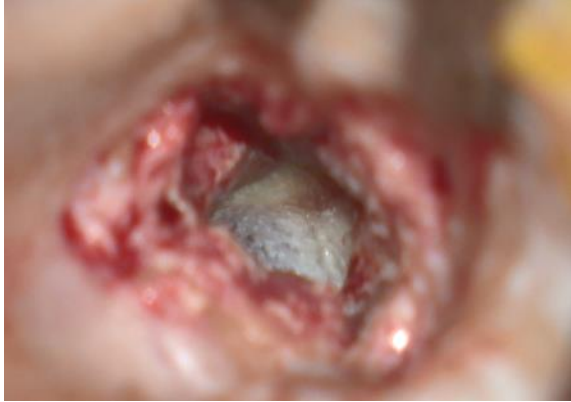Nedostatak navedene tehnike je nedostatak osjećaja dubine brušenja kosti te je moguće oštećenje kože medijalnog dijela zvukovoda odnosno bubnjića.

Obično su izraženije egzostoze prednjeg zvukovoda te se preporuča početi prvo sa brušenjem prednje egzostoze te tek nakon toga slijedi brušenje stražnje egzostoze.



Slika 7.

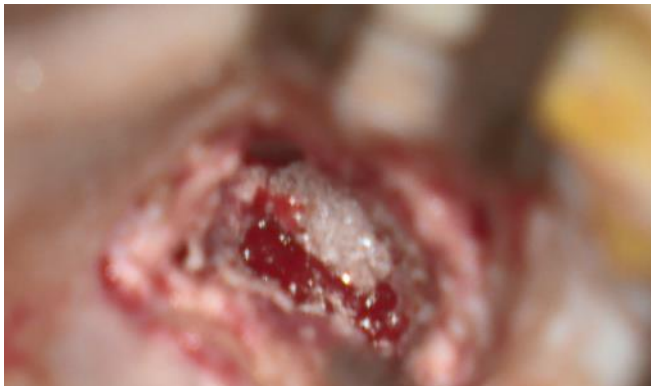Slika 7. prikazuje egshell brušejne egzostoze zvukovoda uz očuvanje kože.



Slika 8.

Slika 8. prikazuje dilatirani zvukovod s urednim prikazom bubnjića.

Nakon brušenja egzostoza potrebno je sačuvanu kožu približiti dilatiranom koštanom zvukovodu kako bi prirasla uz njega. Zvukovod se nakon dilatacije ispunjava resorptivnim materijalom koji ostaje u njemu oko mjesec dana nakon čega se resorbira ili odstrani.



Slika 9.

Slika 9. prikazuje stavljanje resorptivnog materijala u prošireni zvukovoda radi sprečavanja nastanka ožiljnog suženja zvukovoda.

Osim resorptivnog materijala, osobito ukoliko postoji lezija kože , u zvukovod se mogu postaviti silikonske trakice koje omogućuju bolje cijeljenje.

Kod planiranja i izvođenja kirurškog zahvata potrebno je obratiti pažnju na lokalne strukture.

8.2.4. Komplikacije kirurškog liječenja

Moguće postoperativne komplikacije su stenoza slušnog kanala, kao posljedica postoperativne infekcije, ili postoperativne fibroze, perforacija bubnjića, bolu u čeljusti, tj u području temporomandibularnog zgloba kao posljedica lezije, pogoršanje simptoma i gluhoće, lezija ličnog živca, poremećaj ravnoteže i tinitus, utrnulost oko uha, dgođeno zacjeljivanje te mogući recidivi egzostoza. [27]

Postoperativna stenoza zvukovoda obično nastaje kao posljedica nedovoljne tamponade zvukovoda nakon operacije ili postoperativne infekcije. Rješava se ponovnim operativnim zahvatom kod kojeg se odstrani novonastalo suženje te se ponovno postavlja tamponada. Operativni zahvat se može napraviti u lokalnoj anesteziji.

Prednju granicu zvukovoda čini temporomandibularni zglob. Brušenjem prednjeg zida zvukovoda ponekad se može doći do čahure temporomandibularnog zgloba, važno je prepoznati navedenu strukturu te ne napraviti leziju jer će doći do dugotrajnih problema sa navedenim zglobovom. Ukoilko dođe do navedenog pacijenti imaju bol pri žvakanju i otvaranju usta.

Ukoliko se prvo ide brusiti stražnja egzostoze teško je odrediti pravi smjer zvukovoda te postoji mogućnost otvaranja mastoida i oštećenja ličnog živca u području kirurškog koljena.

Prilikom brušenja kosti stvara se dosta jaka buka koja može dovesti do oštećenja sluha na visokim frekvencijama te pojave šuma. Srećom navedeno oštećenje je dosta rijetko.

Kod retroaurikularnog pristupa u većini slučajeva se presijecaju živci odgovorni za inervaciju uha te kao posljedica postoji utrnutost uške.

9. KOMPLIKACIJE NELIJEČENIH EGZOSTOZA

Najčeće komplikacije neliječenih egzostoza su rekurentni otitis externa, potpuna obliteracija zvukovoda i konduktivni gubitak sluha. Kao što je ranije navedeno upale zvukovoda kod pacijenata sa egzostozama su izrazito bolne i dugotrajne te jako teške za liječenje. Ukoliko kod pacijenta sa egzostozama dođe do zamjedbenog oštećenja sluha (npr. uslijed starenja) onemogućeno je korištenje standardnih slušnih pomagala.

Konduktivno oštećenje sluha kod potpune obliteracije je dosta teško te standardna slušna pomagala ne pomažu. Moguće je napraviti operativni zahvat dilatacije ili ako pacijent nije tome sklon dolazi u obzir operativna ugradnja ugradbenog slušnog pomagala.

10. ZAHVALE

Zahvaljujem svome mentoru doc. dr. sc. Jakovu Ajduku na izdvojenom vremenu, strpljenju, savjetima i velikodušnoj pomoći tijekom izrade ovog diplomskog.

Zahvaljujem svojoj obitelji na podršci i ljubavi tijekom svih godina moć studija.

Zahvaljujem dragim prijateljima i kolegama na ohrabrenju, savjetima i prekrasnom prijateljstvu tijekom mog školovanja.

11. LITERATURA

1. DiBartolomeo JR (1979) Exostoses of the external auditory canal.
Ann Otol Rhinol Laryngol Suppl 88:2–20. <https://doi.org/10.1177/00034894790880s601>
2. Wegener F. et al (2021) External auditory exostoses in wind-dependent water sports participants: German wind- and kitesurfers, European Archives of Oto-Rhino-Laryngology
3. Harrison, D. F. N. (1962) The relationship of osteomata of the external auditory meatus to swimming. Annals of the Royal College of Surgeons of England, 31: 187-2
4. Alexander V, Lau A, Beaumont E et al (2015) The effects of surfing behaviour on the development of external auditory canal exostosis. Eur Arch Otorhinolaryngol 272:1643–1649. <https://doi.org/10.1007/s00405-014-2950-5>
5. Kroon DF, Lawson ML, Derkay CS et al (2002) Surfer's ear: external auditory exostoses are more prevalent in cold water surfers. Otolaryngol Head Neck Surg 126:499–504. <https://doi.org/10.1067/mhn.2002.124474>
6. Hurst W, Bailey M, Hurst B (2004) Prevalence of external auditory canal exostoses in Australian surfboard riders. J Laryngol Otol 118:348–351. <https://doi.org/10.1258/002221504323086525>
7. Attlmayr B, Smith IM (2015) Prevalence of 'surfer's ear' in Cornish surfers. J Laryngol Otol 129:440–444. <https://doi.org/10.1017/S0022215115000316>
8. Lennon P, Murphy C, Fennessy B et al (2016) Auditory canal exostoses in Irish surfers. Ir J Med Sci 185:183–187. <https://doi.org/10.1007/s11845-015-1265-x>
9. Simas V, Hing W, Furness J et al (2020) The prevalence and severity of external auditory exostosis in young to quadragenarian-aged warm-water surfers: a preliminary study. Sports 8:17. <https://doi.org/10.3390/sports8020017>

10. Simas V, Hing W, Pope R et al (2020) Australian surfers' awareness of 'surfer's ear.' *BMJ Open Sport Exerc Med* 6:e000641.
<https://doi.org/10.1136/bmjsem-2019-000641>
11. House JW, Wilkinson EP (2008) External auditory exostoses: evaluation and treatment. *Otolaryngol Head Neck Surg* 138:672–678. <https://doi.org/10.1016/j.otohns.2008.01.023>
12. Kahle W. (2006) *Priručni anatomski atlas, 3. svezak*. Zagreb. Medicinska naklada. Str 362-77.
13. Bumber Ž, Katić V, Nikšić-Ivančić M, Pegan B, Petric V, Šprem N (2004) *Otorinolaringologija*. Zagreb. Naklada Ljevak
14. Fabiani M, Barbara M, Filipo R (1984) External ear canal exostosis and aquatic sports. *ORL* 46:159–164. <https://doi.org/10.1159/000275702>
15. King JF, Kinney AC, Iacobellis SF et al (2010) Laterality of exostosis in surfers due to evaporative cooling efect. *Otol Neurotol* 31:345–351. <https://doi.org/10.1097/MAO.0b013e3181be6b2d>
16. Hurst W, Bailey M, Hurst B (2004) Prevalence of external auditory canal exostoses in Australian surfboard riders. *J Laryngol Otol* 118:348–351. <https://doi.org/10.1258/002221504323086525>
17. Dennis A Barbo net al (2017) Bilateral External Auditory Exostoses Causing Conductive Hearing Loss: A Case Report and Literature Review of the Surfer's Ear *Cureus*. 2017 Oct; 9(10): e1810.
18. Landefeld K, Bart RM, Lau H, et al. Surfer's Ear. [Updated 2022 Aug 10]. In: StatPearls [Internet]. Treasure Island (FL): StatPearls Publishing; 2022 Jan-. <https://www.ncbi.nlm.nih.gov/books/NBK534874/>
19. Landefeld K, Bart RM, Lau H, Cooper JS. Surfer's Ear. 2022 Aug 10. In: StatPearls [Internet]. Treasure Island (FL): StatPearls Publishing; 2023 Jan-. PMID: 30521295.
20. Wiegand S, Berner R, Schneider A, Lundershausen E, Dietz A. Otitis Externa. *Dtsch Arztebl Int*. 2019 Mar 29;116(13):224-234. doi: 10.3238/arztebl.2019.0224. PMID: 31064650; PMCID: PMC6522672.

21. Landefeld K, Bart RM, Lau H, Cooper JS. Surfer's Ear. 2022 Aug 10. In: StatPearls [Internet]. Treasure Island (FL): StatPearls Publishing; 2023 Jan-. PMID: 30521295.
22. Davies RA. Audiometry and other hearing tests. *Handb Clin Neurol*. 2016;137:157-76. doi: 10.1016/B978-0-444-63437-5.00011-X. PMID: 27638069.
23. Bianca Montebello, Stephanie Vella and Reuben Grech. The Chronically Blocked Ear – A dive into external auditory exostosis. Published Online:31 Mar 2022<https://doi.org/10.1259/bjrcr.20220010>
24. Kong EL, Fowler JB. Rinne Test. [Updated 2023 Jan 30]. In: StatPearls [Internet]. Treasure Island (FL): StatPearls Publishing; 2023 Jan-. Available from: <https://www.ncbi.nlm.nih.gov/books/NBK431071/>
25. Wahid NWB, Hogan CJ, Attia M. Weber Test. [Updated 2023 Feb 7]. In: StatPearls [Internet]. Treasure Island (FL): StatPearls Publishing; 2023 Jan-. Available from: <https://www.ncbi.nlm.nih.gov/books/NBK526135/>
26. Whitaker SR, Cordier A, Kosjakov S, Charbonneau R. Treatment of external auditory canal exostoses. *Laryngoscope*. 1998 Feb;108(2):195-9. doi: 10.1097/00005537-199802000-00007. PMID: 9473067.
27. Sanna M, Russo A, Khrais T, Jain Y, Augurio AM. Canalplasty for severe external auditory meatus exostoses. *J Laryngol Otol*. 2004 Aug;118(8):607-11. doi: 10.1258/0022215041917808. PMID: 15453935.
28. Kozin ED, Remenschneider AK, Shah PV, Reardon E, Lee DJ. Endoscopic transcanal removal of symptomatic external auditory canal exostoses. *Am J Otolaryngol*. 2015 Mar-Apr;36(2):283-6. doi: 10.1016/j.amjoto.2014.10.018. Epub 2014 Oct 16. PMID: 25459316; PMCID: PMC4465529.

12. ŽIVOTOPIS

Rođena sam 16. prosinca 1998. u Sisku u Hrvatskoj. Završila sam Osnovnu školu Viktorovac u Sisku, te osnovnu Glazbenu školu Frana Lhotke u Sisku. 2017. godine sam završila Gimnaziju Sisak i upisala Medicinski fakultet Sveučilita u Zagrebu. Tijekom studija sam bila članica sekcije za otorinolaringologiju i kirurgije. Članica kongresa ZIMS i OSCON-a. Polaznica tečaja njemačkog jezika u Goethe-Institutu Kroatien. Aktivno se koristim engleskim i njemačkim jezikom.