

Mikrokirurško liječenje schwannoma vestibularnog živca

Škreb, Patricija

Master's thesis / Diplomski rad

2023

Degree Grantor / Ustanova koja je dodijelila akademski / stručni stupanj: **University of Zagreb, School of Medicine / Sveučilište u Zagrebu, Medicinski fakultet**

Permanent link / Trajna poveznica: <https://um.nsk.hr/um:nbn:hr:105:666809>

Rights / Prava: [In copyright](#) / [Zaštićeno autorskim pravom.](#)

Download date / Datum preuzimanja: **2025-02-03**



Repository / Repozitorij:

[Dr Med - University of Zagreb School of Medicine Digital Repository](#)



SVEUČILIŠTE U ZAGREBU

MEDICINSKI FAKULTET

Patricija Škreb

**MIKROKIRURŠKO LIJEČENJE SCHWANNOMA
VESTIBULOKOHLEARNOG ŽIVCA**

DIPLOMSKI RAD



Zagreb, 2023.

Ovaj diplomski rad izrađen je u Klinici za neurokirurgiju, Kliničkog bolničkog centra Zagreb i Medicinskog fakulteta sveučilišta u Zagrebu pod vodstvom prof. dr. sc. Gorana Mraka, dr. med. i predan je na ocjenu u akademskoj godini 2022./2023.

ZAHVALA

Zahvaljujem se mentoru, prof. dr. sc. Goranu Mraku, dr. med. specijalistu neurokirurgu koji mi je pružio veliku čast omogućivši izradu ovog rada pod svojim vodstvom. Hvala Vam na nesebičnom dijeljenju znanja i iskustva, posvećenom mi vremenu, pruženoj podršci te učestalom ohrabrivanju. Uistinu ste primjer marljivog rada, predanosti, strasti te velikih snova. Samo još jednom hvala što činite velika dijela za malene ljude.

Iduće, no ne i manje zahvale pripisujem dr. sc. Hrvoju Bariću, dr. med. specijalistu neurokirurgu te Niki Njiriću, dr. med., specijalizantu neurokirurgu na kontinuiranoj susretljivosti, stručnoj pomoći te strpljivim odgovorima na brojna "imam pitanje" od prvog ulaska u Kliniku, ali i konstruktivnim savjetima te komentarima tijekom izrade diplomskog rada.

Također, zahvaljujem se doc. dr. sc. Biljani Kurtović, mag. med. techn. na motivaciji, odvojenom vremenu te ukazanom povjerenju od samih početaka studija. Mogu se samo nadati da Vas neću iznevjeriti.

Posebnu zahvalnost iskazujem djedu i baki koji su me u svakom segmentu školovanja podržavali te ukazivali na istinske vrijednosti života, stoga ovaj rad posvećujem Vama.

I na kraju, najveće zasluge za sve dosadašnje uspjehe pripisujem svojim roditeljima i sestrama (Seka, ti si top!) koji su nesebičnom podrškom, neprestanim osloncem, bezgraničnom ljubavlju, izrazitim strpljenjem te odricanjem tijekom cjelokupnog školovanja, bili uvijek tu, uz mene i bez kojih sve ovo ne bi bilo moguće.

POPIS KRATICA

AAO-HNS	Američka akademija za otorinolaringologiju i kirurgiju glave i vrata (engl. <i>American Academy of Otolaryngology – Head and Neck Surgery</i>)
AICA	prednja donja cerebelarna arterija (engl. <i>anterior inferior cerebellar artery</i>)
CPA	pontocerebelarni kut (engl. <i>cerebellopontine angle</i>)
CSF	cerebrospinalni likvor (engl. <i>cerebrospinal fluid</i>)
GKR	Gamma nož radiokirurgija (engl. <i>Gamma knife radiosurgery</i>)
IAM	unutarnji slušni hodnik (engl. <i>internal acoustic meatus</i>)
MFA	pristup kroz srednju lubanjsku jamu (engl. <i>middle fossa approach</i>)
MRI	magnetska rezonancija (engl. <i>magnetic resonance imaging</i>)
MSCT	višeslojna kompjutorizirana tomografija (engl. <i>multislice computed tomography</i>)
PICA	stražnja donja cerebelarna arterija (engl. <i>posterior inferior cerebellar artery</i>)
PTA	prosječni prag sluha (engl. <i>pure tone average</i>)
SCA	gornja cerebelarna arterija (engl. <i>superior cerebellar artery</i>)
SDS	skor razumijevanja govora (engl. <i>speech discrimination score</i>)
SRS	stereotaktička radiokirurgija (engl. <i>stereotactic radiosurgery</i>)
VEGF	vaskularni endotelni faktor rasta (engl. <i>vascular endothelial growth factor</i>)
VS	schwannom vestibulokohlearnog živca (engl. <i>vestibulocochlear schwannoma</i>)

SADRŽAJ

SAŽETAK	I
SUMMARY	II
1. UVOD	1
2. ANATOMIJA PONTOCEREBELARNOG KUTA RETROSIGMOIDNIM PRISTUPOM	3
2.1. ANATOMIJA SCHWANNOMA VESTIBULOKOHLEARNOG ŽIVCA.....	4
3. EPIDEMIOLOGIJA I ETIOLOGIJA	8
4. KLASIFIKACIJA.....	9
5. KLINIČKA SLIKA	12
6. DIJAGNOSTIKA	14
7. MODALITETI LIJEČENJA	17
8. MIKROKIRURŠKO LIJEČENJE	20
8.1. TRANSLABIRINTALNI PRISTUP	20
8.2. RETROSIGMOIDNI PRISTUP	22
8.3. PRISTUP KROZ SREDNJU LUBANJSKU JAMU.....	29
9. ZAKLJUČAK	31
10. LITERATURA	32
ŽIVOTOPIS	38

SAŽETAK

Mikrokirurško liječenje Schwannoma vestibulokohlearnog živca

Patricija Škreb

Schwannomi su primarno dobroćudne novotvorine podrijetla Schwannovih stanica. Schwannomi vestibulokohlearnog živca čine do 85% tumora pontocerebelarnog kuta te gotovo 8% svih intrakranijalnih tumora. Neposredna blizina kritičnih anatomskih struktura i šarolika klinička prezentacija čine dijagnostiku i liječenje ove bolesti izazovnima. Najviša pojavnost je između trećeg i petog desetljeća, sa podjednakom zastupljenošću među oba spola, a najčešći i prvi simptom je jednostrani gubitak sluha. Liječenje uključuje opservaciju, kontrolu rasta tumora stereotaksijskom radiokirurgijom te kirurško odstranjenje tumora kroz jedan od pristupa, ovisno o anatomskim varijacijama i veličini tumora: translabirintalni, retrosigmoidni te pristup kroz srednju lubanjsku jamu. Potpuno uklanjanje tumora moguće je postići isključivo mikrokirurškom tehnikom. Složenosti zahvata, osim anatomskog smještaja, doprinosi važnost očuvanja strukture i funkcije drugih živaca unutar unutarnjeg slušnog kanala (n. facialis, n. vestibulocochlearis), kao i priležecih vitalnih moždanih struktura. Sve ovo čini operativno iskustvo neophodnim preduvjetom za uspješno liječenje. Unatoč svojoj složenosti, mikrokirurško liječenje povezano je s niskim morbiditetom i minimalnim mortalitetom. Cilj ovog rada je prikazati mikrokirurške tehnike u liječenju schwannoma vestibulokohlearnog živca, kao i njihove prednosti te nedostatke.

Ključne riječi: kirurško liječenje, neurokirurgija, pontocerebelarni kut, schwannom, vestibulokohlearni živac

SUMMARY

Microsurgical treatment of vestibular schwannoma

Patricija Škreb

Schwannomas are primary benign tumors originating from the Schwann cells. Vestibulocochlear schwannomas make up 85% of cerebellopontine angle tumors and nearly 8% of all intracranial tumors. Specific anatomic localization and diverse clinical presentation, makes diagnosis and treatment challenging. Peak incidence is between the third and fifth decade of life, with no gender predominance. Unilateral hearing loss is the most common first clinical sign of the disease. Therapy includes clinical observation, tumor growth control via stereotactic radiosurgery and surgical removal of the tumor mass via a number of different approaches, contingent upon anatomical variations and tumor size: translabyrinthine, retrosigmoid, and the middle cranial fossa approach. Total tumor removal is achievable solely by using the microsurgical technique. In addition to anatomical localization, the need to preserve the surrounding structures, as well as the function of the nerves passing through the region, with the emphasis on the facial and vestibulocochlear nerve, is what makes this procedure even more challenging. The outcome of the surgery has a direct impact on the quality of life of the patient, thereby rendering surgical experience paramount. Despite its complexity, microsurgical treatment is associated with low morbidity and negligible mortality. The purpose of this paper is to provide an overview of microsurgical techniques used in treatment of vestibulocochlear schwannomas, and discuss their individual advantages and disadvantages.

Key words: microsurgical treatment, neurosurgery, vestibulocochlear schwannoma

1. UVOD

Prvi poznati slučaj schwannoma vestibulokohlearnog živca (VS) opisao je Eduard Sandidort 1777. godine (1,2). Nakon njega, idući slučajevi dokumentirani su početkom 19. stoljeća: Lasource 1810. g. i Bell 1830. g. opisuju znakove i simptome VS-a potvrđenih obdukcijom. Obzirom na tadašnju kiruršku tehniku, povijesni pokušaji operacije praćeni su visokim stopama poslijeoperacijskih infekcija, ali i značajnim drugim morbiditetom i mortalitetom. Napredak u razumijevanju aseptičke tehnike i poboljšane anestetičke vještine značajno doprinosi smanjenju morbiditeta. Prvo uspješno uklanjanje VS-a pripisuje se Thomas Annandale-u čija je pacijentica bila mlada trudnica s oštećenjem sluha desne strane. 1896. g. preživjela je operaciju VS-a i ubrzo nakon toga rodila (3,4). Rani rezultati kirurškog liječenja bili su poražavajući, o čemu svjedoče visoke stope smrtnosti: Borchardt 72%, Eiselberg 74%, Krause 84%. Tadašnja tehnika uključivala je enukleaciju tumora prstima, što bi često rezultiralo nehotičnom ozljedom prednje donje cerebelarne arterije (engl. *anteroir inferior cerebellar artery* - AICA), značajnim krvarenjem i infarktom moždanog debla. Nova era liječenja VS-a nastupa početkom 20. stoljeća kada Cushing, usavršavanjem kirurške tehnike, smanjuje smrtnost s 50% na 11% (4,5). Dandy unaprjeđuje tehniku čime dodatno smanjuje mortalitet, omogućuje potpuno uklanjanje tumora i smanjuje stope recidiva (6,7). 1960-ih House uvodi translabirintalni pristup i pristup kroz srednju lubanjsku jamu kao alternative retrosigmoidnom pristupu. Već tadašnja istraživanja ukazuju na važnost operativnog iskustva, naime stopa smrtnosti kod kirurga koji rijetko izvode operacije iznosi 31%. Među najznačajnijim imenima europske i svjetske kirurgije dvadesetog stoljeća je Šveđanin Herbert Olivercrona, koji je između 1930. i 1960. g. operirao 415 slučajeva VS-a sa smrtnošću 19,7% i zaključuje kako je stopa smrtnosti kod velikih tumora pet puta veća nego u tumora „veličine lješnjaka“. Iduća revolucija u kirurškom liječenju VS-a vezana je uz razvoj operacijskog mikroskopa, a zatim uz primjenu intraoperativnog neurofiziološkog praćenja. Obje ove metode omogućile su anatomsku i funkcionalnu identifikaciju živčanih struktura u operativnom polju i time pridonijele smanjenju operativnog morbiditeta i mortaliteta. Istovremeno s napretkom kirurških tehnika, u razvoju su i drugi modaliteti liječenja, prije svega radiokirurški, a važan napredak postignut je 1950-ih, kada Šveđanin Lars Leksell, učenik Herberta Olivercone, razvija neinvazivnu metodu liječenja, koja isporučuje

fokusirano zračenje iz višestrukih izvora zračenja, i time otvara novo područje stereotaktičke radiokirurgije (engl. stereotactic radiosurgery - SRS) (9,10).

2. ANATOMIJA PONTOCEREBELARNOG KUTA RETROSIGMOIDNIM PRISTUPOM

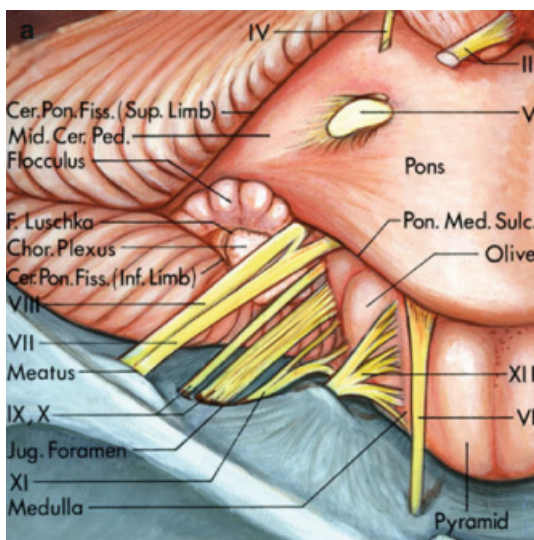
Pontocerebelarni kut (engl. *cerebellopontine angle* - CPA) nalazi se između gornjeg i donjeg kraka pontocerebelarne fisure te stvara kutni rascjep u obliku slova „V“, čiji su krakovi mali mozak koji obavlja pons te srednji cerebelarni pedunkul (11). Pontocerebelarni kut otvoren je prema stražnjem dijelu temporalne kosti. Vrh CPA usmjeren je lateralno, prema mjestu spajanja gornjeg i donjeg cerebelarnog pedunkula. Četvrti (lat. *n. trochlearis*) te peti (lat. *n. trigeminus*) moždani živac smješteni su uz gornji krak CPA, dok su deveti (lat. *n. glossopharyngeus*), deseti (lat. *n. vagus*) te jedanaesti (lat. *n. accessorius*) moždani živac smješteni uz donji krak CPA. Sedmi (lat. *n. facialis*) te osmi (lat. *n. vestibulocochlearis*) prolaze kroz CPA. Šesti moždani živac (lat. *n. abducens*) smješten je uz osnovicu pontocerebelarne fisure, duž linije koja povezuje prednji i gornji krak. Postranični recessus četvrte moždane klijetke i Luschkin otvor otvaraju se u srednji dio donjeg kraka. Ostale strukture duž srednjeg dijela donjeg kraka jesu flokulus (lat. *flocculus*), romboidna usna (engl. *rhomboid lip*) te koroidni pleksus (lat. *plexus choroideus*) koji izlazi iz Luschkinog otvora (12-15).

Kirurški pristup u CPA zahtijeva razumijevanje odnosa cerebelarnih arterija, kranijalnih živaca, moždanog debla, cerebelarnih pedunkula, fisura između malog mozga i moždanog debla te cerebelarnih površina (12). U promišljanju odnosa navedenih anatomskih struktura, korisno je definirati tri neurovaskularna kompleksa: gornji, srednji i donji. Gornji kompleks sadrži gornju cerebelarnu arteriju (engl. *superior cerebellar artery* - SCA), srednji prednju donju cerebelarnu arteriju (engl. *anterior inferior cerebellar artery* - AICA), donji stražnju donju cerebelarnu arteriju (engl. *posterior inferior cerebellar artery* - PICA) (16). Svaku od navedenih arterija prati po jedan element iz većih anatomskih skupina: strukture moždanog debla (mezencefalon, pons, produljena moždina), cerebelarni pedunkuli (gornji, srednji i donji), fisure između moždanog debla i malog mozga (cerebelomezencefalička, cerebelopontina i cerebelomedularna) te površine malog mozga (tentorijalna, petrozna i subokcipitalna). Drugim riječima, svaki neurovaskularni kompleks uključuje jedan od tri dijela moždanog debla, jednu od tri površine malog mozga, jednu od tri arterije te jednu od tri glavne fisure između malog mozga i moždanog debla. Svaki kompleks sadrži skupinu kranijalnih živaca: gornji *n. oculomotorius*, *n. trochlearis* te *n. trigeminus*

povezan sa SCA-om, srednji uključuje *n. abducens*, *n. facialis* te *n. vestibulocochlearis* povezan s AICA-om te donji povezan s PICA-om, koji sadrži *n. glossopharyngeus*, *n. vagus*, *n.accessorius* te *n. hypoglossus* (12-15).

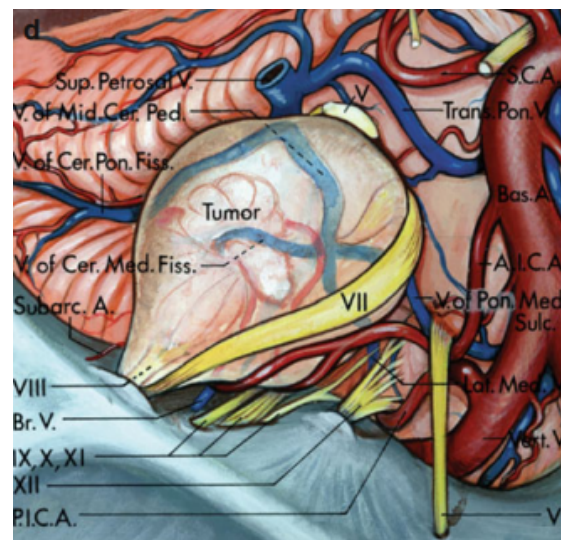
2.1. ANATOMIJA SCHWANNOMA VESTIBULOKOHLEARNOG ŽIVCA

Vestibularni švanom svojim rastom može potisnuti većinu moždanih živaca, arterija stražnje lubanjske jame te dijelove moždanog debla. Postraničnim rastom širi slušni hodnik, ali rijetko erodira u mastoidno predvorje (lat. *antrum mastoideum*) i pužnicu (lat. *cochlea*). U središnjem dijelu potiskuje pons, produljenu moždinu i mali mozak (12).



Slika 1. Anatomski odnosi

Slika je preuzeta iz: Rhoton AL Jr. *The cerebellopontine angle and posterior fossa cranial nerves by the retrosigmoid approach. Neurosurgery. 2000 Sep;47(3 Suppl):S93-129. doi: 10.1097/00006123-200009001-00013. PMID: 10983306.*



Slika 2. Neurovaskularni odnosi schwannoma vestibulokohlearnog živca

Slika je preuzeta iz: Rhoton AL Jr. *The cerebellopontine angle and posterior fossa cranial nerves by the retrosigmoid approach. Neurosurgery. 2000 Sep;47(3 Suppl):S93-129. doi: 10.1097/00006123-200009001-00013. PMID: 10983306.*

Razumijevanje mikrokirurške anatomije posebno je važno za očuvanje ličnog živca i susjednih moždanih živaca, tj. strukture pod najvećim rizikom oštećenja tijekom uklanjanja tumora (Slika 1). Široko prihvaćeno operativno pravilo jest da je živac zahvaćen tumorom potrebno identificirati proksimalno ili distalno od tumora, gdje je njegov pomak najmanji, prije nego se tumor ukloni iz zahvaćenog segmenta živca. Značajna pozornost usmjerena je na ranu identifikaciju facijalnog živca distalno od tumora na postraničnom dijelu unutarnjeg slušnog kanala (engl. *internal auditory meatus* – IAM) te proksimalno, na njegovom izlasku iz moždanog debla.

Budući da VS najčešće nastaje u stražnje postavljenom *n. vestibularis*-u, svojim rastom pritišće lični živac (lat. *n. facialis*) koji je rastegnut oko prednje polovice tumorske kapsule (Slika 2). Lični živac ulazi u svoj kanal (lat. *canalis nervi facialis*) u prednjem gornjem kvadrantu dna unutarnjeg slušnog hodnika i ovo je mjesto gdje ga je relativno lakše locirati, u odnosu na proksimalnije segmente. Nadalje, živac pužnice (lat. *n. cochlearis*) obično leži ispred vestibularnog ogranka (lat. *n. vestibularis*) osmog moždanog živca, stoga je najčešće rastegnut oko prednje polovice tumora. Slijedom navedenog, potezi finim mikroinstrumentima za disekciju trebali bi biti usmjereni duž osmog moždanog živca (*n. vestibulocochlearis*) od središnje prema postraničnoj liniji, radi smanjenja rizika oštećenja vlakana živca pužnice (lat. *n. cochlearis*) koja filamentiraju do pužnice (12).

Tijek kirurškog zahvata započinje odvajanjem tumora od živčanog tkiva, dok povlačenje istih nije poželjno. U početnim fazama operacije nema potrebe prikazati cijeli tumor. Nakon što je kapsula tumora otvorena, postepeno se reducira sadržaj tumora unutar kapsule, što omogućuje pomicanje tumora u stranu i dodatno uklanjanje preostalih dijelova tumora. Najteže dostupni dijelovi tumora čvrsto priliježu uz ovojnici tumora i okolne anatomske strukture. Istovremeno, tumor iskrivljuje normalne anatomske strukture i njihove međusobne strukture, čime otežava njihovu identifikaciju, između ostalog moždanih živaca, stoga je cilj identificirati moždane živce na izlasku iz moždanog debla, vodeći se pritom anatomskim orijentirima kao što su pontomedularna brazda, deveti moždani živac, Lusckin otvor, koroidni pleksus i flokulus. Nakon što su živci identificirani, moguće je pristupiti odvajanju preostalih dijelova tumora mikroinstrumentima. Od posebne je važnosti očuvati prikazane krvne žile: kao glavni uzrok operativnog mortaliteta i morbiditeta navodi se oštećenje perforantnih i/ili cerebelarnih arterija. Svaku žilu koja prelazi preko kapsule treba smatrati važnom te

se iste pažljivo odmiču od tumorske stjenke prilikom evakuacije intrakapsularnog sadržaja. Broj žrtvovanih vena potrebno je svesti na minimum zbog mogućih katastrofalnih posljedica njihovog gubitka. Petrozne vene, koje prolaze od površine malog mozga i moždanog debla do gornjeg petroznog sinusa, pod rizikom su oštećenja kod uklanjanja većih tumora. Oštećenje ovih vena, koje dreniraju vensku krv velikog dijela malog mozga i moždanog debla, nerijetko može uzrokovati hemoragični inzult malog mozga i moždanog debla. Uklanjanje segmenta tumora koji se proteže prema srednjem uhu nerijetko zahtijeva uklanjanje kosti iznad i oko IAM-a, što pak može rezultirati otvaranjem komunikacije subarahnoidalnog prostora te mastoidnih zračnih stanica i zahtijeva pažljivu rekonstrukciju (korištenjem masti ili drugih tkiva ili materijala) kako bi se spriječilo curenje cerebrospinalne tekućine (engl. *cerebrospinal fluid* - CSF) (12-15,17).

3. EPIDEMIOLOGIJA I ETIOLOGIJA

Švanomi su primarno benigni tumori čije su ishodište Schwannove stanice - glavne glijalne stanice perifernog živčanog sustava zadužene za mijelinizaciju aksona, pri čemu jedan akson mijelinizira jedna Schwannova stanica (17). Švanom osmog kranijalnog živca (lat. *n. vestibulocochlearis* ili *n. statoacusticus*), najčešći je intrakranijalni švanom te vodeći tumor CPA čineći 85% svih tumora te regije (18). Budući da tumori CPA čine oko 10% svih intrakranijskih tumora, 6 - 8% pripada VS-u. 2015. godine Klinika Cleveland, Ohio, koristeći dostupne podatke iz Centralnog registra tumora mozga u SAD-u izvijestila je o incidenciji od 10,9 slučajeva na 1,000.000 stanovnika, odnosno oko 3 300 slučajeva VS-a godišnje. Iste godine autori Danske studije izvijestili su o 193 slučajeva VS-a na 5,7 milijuna stanovnika, odnosno 34 na milijun (19,20). Preston-Martin sa suradnicima izvijestio je o incidenciji od 0.2/100,000 godišnje kod Afroamerikanaca u Los Angelesu (18). Dostupni podaci Republike Hrvatske pokazuju da je u periodu od 2007. do 2011. godine dijagnosticirano prosječno 480 tumora mozga godišnje od kojih oko 50 pripada tumorima CPA, dakle oko 40-ak VS-a (21).

Ishodište tumora u 99,3% slučajeva je vestibularni segment osmog moždanog živca (22). Ovi tumori javljaju se u oba spola, a prvi i najčešći simptom je gubitak sluha na zahvaćenoj strani. Prosječna dob u trenutku postavljanja dijagnoze je od 45-55 godina (12). Češća je pojavnost kod žena nego kod muškaraca i to u omjeru od 1:0.8 do 1.5:1, ali neki autori, primjerice Frohlich i Sutherland, izvješćuju o podjednakoj incidenciji u oba spola, iako uz značajnu razliku u dobi pojavljivanja s obzirom na spol - kod muškaraca se VS javlja između 30 i 39 godina, kod žena između 60 i 69 godina (23). Kod djece se javlja izrazito rijetko (24). Smatra se kako je čak 90% VS-a posljedica sporadičnih mutacija, a preostali slučajevi javljaju se u sklopu genetski uvjetovanih sindroma, prije svega neurofibromatoze. Neurofibromatoza je manifestacija autosomno dominantno nasljedne mutacije tumor supresor gena NF-2 na 22. kromosomu, koji dovodi do poremećaja sinteze patološkog proteina merlina (schwannomina). Za razliku od sporadičnih slučajeva, švanomi se kod neurofibromatoze pojavljuju u značajno ranijoj dobi.

4. KLASIFIKACIJA

Još su uvijek u upotrebi razne metode klasifikacije VS-a, što uvodi pomutnju kod uspoređivanja rezultata različitih studija. Naime neki se autori oslanjaju na mjerenje maksimalnog promjera tumora u aksijalnoj ravnini, drugi preporučuju volumetrijska mjerenja, dok treći koriste umnožak promjera kao mjeru veličine tumora, itd. Diskutabilno je i uključivanje intrakanalikularnog dijela tumora u ukupni volumen tumora. S obzirom na navedeno, jasno je da definicija "velikog" ili "divovskog" nije ni jednostavna niti jednoznačna. Od svih klasifikacijskih shema, nekolicina je šire prihvaćena. Klasifikacija W. T. Koosa temelji se na maksimalnom promjeru VS-a i s obzirom na veličinu i anatomske odnos s IAM-om dijeli VS na četiri stadija (Slika 3) (12, 27).

Koos Grade	Description
I	Intracanalicular tumor
II	Minimal tumor extension into the cerebellopontine angle, <2 cm
III	Tumor occupies the cerebellopontine angle but does not displace the cerebellar trunk, <3 cm
IV	Large tumor with brainstem displacement, >3 cm

Slika 3. Klasifikacija schwannoma vestibulokohlearnog živca prema W. T. Koosu

Slika je preuzeta iz: *Endoscopic Transcanal Transpromontorial Approach for Vestibular Schwannoma Resection: A Case Series - Scientific Figure on ResearchGate.* https://www.researchgate.net/figure/Koos-grading-system-for-vestibular-schwannomas-10_tbl1_321434773 (pristupljeno 10 srpnja 2023.)

Tablica 1. Modifikacija klasifikacije schwannoma vestibulokohlearnog živca prema W. T. Koosu

Gradus	Opis
I	Intrakanalikularni tumor
II	Minimalno širenje tumora u pontocerebelarni kut, <2 cm
III	Tumor ispunjava pontocerebelarni kut, ali ne komprimira deblo, <3 cm
IV	Veliki tumor koji dislocira moždano deblo, >3 cm

Prema istoj gradus 1 označava intrakanalikularne tumore, gradus 2 tumore koji izlaze iz unutarnjeg slušnog kanala, no ne dodiruju moždano deblo te su manji od 20 milimetara (uključujući i intrakanalikularni dio). Tumori gradusa 3 ispunjavaju CPA, dodiruju moždano deblo i manji su od 30 milimetara, dok gradus 4 označava tumore veće od 30 milimetara koji komprimiraju deblo ili ga dislociraju s posljedičnom deformacijom četvrte moždane komore (28). S druge strane, u neurootološkim krugovima u široj su uporabi klasifikacije D. E. Brackmanna te Tos i Thomsena (12).

2001. g. u Tokiju je održana konferencija o standardu izvještavanja kod VS-a, čiji je zaključak bio izdavanje konsenzusa o definiciji VS-a na temelju mjerenja linearnih dimenzija tumora pri čemu je ekstrakanalikularni dio ključan za određivanje veličine, dok se intrakanalikularni dio prijavljuje odvojeno (29,30). Skala koja je prihvaćena u Tokiju:

	Intracanalicular tumor	
Grade 1	Small	1–10 mm extrameatal
Grade 2	Medium	11–20 mm extrameatal
Grade 3	Moderately large	21–30 mm extrameatal
Grade 4	Large	31–40 mm extrameatal
Grade 5	Giant	> 40 mm extrameatal

Slika 4. Klasifikacija schwannoma vestibulokohlearnog živca, 2001., Tokyo

Slika je preuzeta iz: Samii, M., Gerganov, V. Vestibular Schwannomas. In: Surgery of Cerebellopontine Lesions. Springer, Berlin, Heidelberg. 2013. https://doi.org/10.1007/978-3-642-35422-9_5

Tablica 2. Modifikacija klasifikacije schwannoma vestibulokohlearnog živca prema Konferenciji o standardima izvještavanja schwannoma vestibulokohlearnog živca održane 2001. g. u Tokiju

Gradus	Intrakanalikularni tumor	
Gradus 1	Mali	1-10 mm ekstrakanalikularni
Gradus 2	Srednji	11-20 mm ekstrakanalikularni
Gradus 3	Umjereno velik	21-30 mm ekstrakanalikularni
Gradus 4	Velik	31-40 mm ekstrakanalikularni
Gradus 5	Divovski	>40 mm ekstrakanalikularni

Brzina rasta tumora glavni je čimbenik koji određuje kliničku sliku, operative izazove i ishod. Stoga se smatra kako navedeni parametar treba uzeti u klasifikaciju. Naime, dva pacijenta s podjednakom veličinom VS-a mogu imati potpuno različitu kliničku sliku: kod mlade osobe s malim subarahnoidalnim prostorom VS značajno pritišće priležeće strukture, dok je kod starije osobe zbog atrofije mozga i time relativno više subduralnog prostora klinička slika znatno manje izražena (12). Naknadno je modificirana klasifikacija VS-a prema kojoj se divovski VS smatra zasebnom kategorijom (Slika 5). Važno je napomenuti kako prethodno radiokirurško liječenje (*gamma knife* ili stereotaktička radiokirurgija) znatno otežava kirurško uklanjanje tumora. Stoga ukoliko je VS prethodno liječen radiokirurški, klasifikacijski stadij modificiran je dodavanjem oznake "+R", npr. "T3b +R".

Tumor extension grade	Tumor extension in the IAC and CP angle
T1	Purely intracanalicular
T2	Intra-/extrameatal
T3a	Filling the CPA cistern
T3b	Reaching the brain stem
T4a	Compressing the brain stem
T4b	Severe compression and dislocation of brain stem and fourth ventricle; obstructive hydrocephalus
T5	Giant tumors (maximal diameter >4 cm), extension over the midline

Slika 5. Klasifikacija rasta schwannoma vestibulokohlearnog živca prema INI (ili Samii)

Slika je preuzeta iz: Samii, M., Gerganov, V. Vestibular Schwannomas. In: Surgery of Cerebellopontine Lesions. Springer, Berlin, Heidelberg. 2013. https://doi.org/10.1007/978-3-642-35422-9_5

Tablica 3. Modifikacija klasifikacije rasta schwannoma vestibulokohlearnog živca prema INI (ili Samii)

Gradus	Tumorski rast u unutarnji slušni hodnik te pontocerebelarni kut
T1	Intrakanalikularni
T2	Ispunjuje unutarnji slušni hodnik
T3a	Ispunjuje pontocerebelarni kut
T3b	Doseže moždano deblo
T4a	Pritište moždano deblo
T4b	Teška kompresija i dislokacija moždanog debla i četvrtog ventrikula; opstruktivni hidrocefalus
T5	Gigantski tumor (maksimalni promjer >4 cm), proširenje preko središnje linije

5. KLINIČKA SLIKA

Tipični klinički sindromi CPA detaljno su opisani krajem devetnaestog stoljeća. Neurološka disfunkcija posljedica je izravne kompresije neurovaskularnih struktura, moždanog debla, opstrukcije toka cerebrospinalnog likvora te intrakranijalne hipertenzije. Klinička prezentacija ovisi o vrsti lezije, njenom podrijetlu, veličini te brzini rasta (Slika 5). Gledano s biološke strane, vestibularni švanom je spororastući, ekstraaksijalni, dobro ograničen tumor koji ne metastazira. Iako spororastući, s prosječnim povećanjem od milimetra godišnje, svojim rastom i smještajem može uzrokovati pregršt simptoma. Izuzetno, rast tumora odskače od tipičnih značajki, stoga ne treba zanemariti ni mogućnost potpunog izostanka rasta, kao i izvanredno smanjenje volumena (<10%) te udvostručenje u samo nekoliko mjeseci (31). Kod 50% slučajeva u prvih pet godina zabilježeno je povećanje volumena s najvećom stopom rasta u prvoj godini od 3 mm (31, 32).

Određivanje početne veličine, kao i ekspanzije prema okolnom tkivu važno je zbog objektiviziranja stadija tumora. Rast vestibularnog švanoma slijedi određeni obrazac i tradicionalno se dijeli na četiri stadija: intrakanulirani, cisternalni, kompresivni na moždano deblo te hidrocefalični. Svaki od stupnjeva uzrokuje karakteristične simptome: u prvom stadiju tumor raste intrakanalikularno, odnosno u IAM, uz posljedično proširenje porusa na petroznom dijelu temporalne kosti, u drugom stadiju pritišće na lični i vestibulokohlearni živac i AICA-u, u trećem stadiju dolazi u konflikt s trigeminalnim živcem, a u četvrtom stadiju uzrokuje opstrukciju četvrte moždane komore. Ukoliko se radi o „prostranijem“ pontocerebelarnom kutu, tumor može narasti i do 3 cm, bez uzrokovanja simptoma. Vestibularni švanom smješten duboko u slušnom kanalu izaziva simptome ranije zbog pritiska na priležeće strukture: lični živac, vestibulokohlearni živac i AICA-u, čiji ogranci opskrbljuju spomenute živce. Kompresija ličnog živca uzrokuje slabost (parezu) miškulature lica iste strane, ali i poremećaj osjeta okusa. Kompresija trigeminalnog živca očituje se smanjenjem osjeta kože lica i/ili slabljenjem (gubitkom) kornealnog (rožničnog) refleksa. Pritisak na lični i trigeminalni živac događa se kod velikih tumora s kompresijom na moždano deblo, s incidencijom 6-11% (12, 33). Ekstremni rast tumora može dislocirati moždano deblo u suprotnu stranu te samim time opstruirati tok cerebrospinalnog likvora, što rezultira razvojem hidrocefalusa.

S obzirom na opisanu složenu narav tumora jasno je kako klinička slika ovisi o brojnim faktorima no smatra se kako je upravo ipsilateralno pogoršanje sluha uz prateći tinitus prvi i najčešći razlog javljanja pacijenata liječniku. Iznenadan gubitak sluha iznimno je rijedak, dok se progresivno pogoršanje sluha javlja u 92% slučajeva. Obzirom na relativno kasnu pojavu simptoma, kod inicijalne prezentacije samo 55% pacijenata ima očuvan funkcionalni sluh (34). Od tinitusa pati 63-75% pacijenata. Iako je češći kod pacijenata s očuvanim sluhom, zabilježen je također i kod 46% pacijenata s potpuno izgubljenim sluhom (35). Pretpostavka je da je odnos pojave tinitusa i veličine tumora obrnuto proporcionalan, stoga se češće javlja kod tumora manjih promjera s predominantno intrakanalikularnim smještajem. Osim pogoršanja sluha te tinitusa, ovi pacijenti često imaju vrtoglavicu (42%), poremećaj ravnoteže (38%) te glavobolju (18%) (12).

6. DIJAGNOSTIKA

Dijagnostički postupak počinje uzimanjem anamneze, općim kliničkim pregledom te otološkim i neurološkim pregledom. Uzimanje sveobuhvatne i detaljne anamneze podrazumijeva da je osigurano dovoljno vremena i intervju je vođen na način da pacijent ima priliku ispričati svoju priču, a za vrijeme postupka liječnik procjenjuje njenu relevantnost i pouzdanost. Postavljanjem izravnih pitanja utvrđuje se intenzitet, raspodjela, trajanje te učestalost simptoma. Neophodno je jasno utvrditi povijest bolesti, kao i klinički status jer su oni temelj diferencijalne dijagnoze, kojom se razjašnjava uzrok simptoma i znakova koji nisu rezervirani za vestibularni švanom, već se pojavljuju i u sklopu drugih bolesti. Uzimanjem obiteljske anamneze razmatraju se nasljedne živčane i neurodegenerativne bolesti. Opći aspekti na koje valja obratiti pažnju kod uzimanja anamneze kod pacijenta sa sumnjom na vestibularni švanom su: govor, ton glasa, pogled, položaj i mimika lica, brzina, simetrija i koordinacija pokreta, držanje tijela i hod (36).

Ispitivanjem funkcije ličnog i vestibulokohlearnog živca utvrđuje se preoperativni status koji služi kao polazište za kasniju kliničku procjenu. Uvid u motoričku funkciju ličnog živca dobiva se inspekcijom mimičnih mišića tokom mirovanja obraćajući pažnju na simetriju te prisutnost tikova, grimasa ili tremora. Ispitivanje mišića čela (lat. *m. frontalis*) sastoji se od pogleda prema naprijed i podizanja obrva te snažnog mrštenja čela (lat. *m. corrugator*). Od pacijenta se traži da snažno zatvori očiju (lat. *m. orbicularis oculi*), čime se ispituje funkcija kontrahiranja gornje i donje vjeđe. Od pacijenta se traži da pokaže zube i pritom promatra rastezanja kutova usana (lat. *m. risorius*, *m. buccinator*, *m. zygomaticus*, *m. elevator oris superior*), dok se funkcija *m. buccinator*-a zasebno ispituje nakon što se pacijenta zamoli da zatvori usta i napuhuje obraze (37). Funkcija lučenja suza ovisna je o parasimpatičkoj aktivnosti ličnog živca, a ispituje se Schirmerovim testom (test produkcije suza) koji mjeri isključivo količinu vodene komponente suznog filma. Test se izvodi postavljanjem trakica u oba donja konjunktivalna forniksa. Očitanjem duljine navlaženog dijela trakice nakon pet minuta dobija se uvid u funkciju suznog aparata, pri čemu se duljina vlažnog traga na trakici veća od 10 mm smatra znakom normalne sekrecija vodene komponente suznog filma, a duljina kraća od 5 mm govori u prilog hiposekrecijskog suhog oka (38). Ispitivanje

osjetne funkcije ličnog živca provodi se ispitivanjem osjeta okusa na prednje dvije trećine jezika - slatko, slano i kiselo.

Progresivan ili iznenadan gubitak sluha praćen istostranim tinitusom uvijek trebaju pobuditi sumnju na VS. Etiologija se potvrđuje ili odbacuje audiološkom obradom i magnetskom rezonancijom (engl. *magnetic resonance imaging* - MRI). Procjenjivanje funkcionalnog statusa sluha vrši se prvenstveno audiološkim testovima koji uključuju tonsku audiometriju, testiranjem razumijevanja govora, procjenom akustičkih refleksa te neurofiziološkim ispitivanjem auditornog odgovora moždanog debla (12). Postavljanje dijagnoze vestibularnog švanoma multimodalno je i interdisciplinarni napor, a pravovaljana i konačna dijagnoza postavljena je tek u trenu patohistološki potvrđenog nalaza, dakle poslijeoperacijski.

Američka akademija za otorinolaringologiju i kirurgiju glave i vrata (engl. *American Academy of Otolaryngology–Head and Neck Surgery* - AAO-HNS) kvalitetu sluha dijeli na četiri stupnja; A, B, C i D (14). Tonska audiometrija mjeri prosječni prag sluha (engl. *pure tone average* - PTA) te skor razumijevanja govora (engl. *speech discrimination score* - SDS) koji su ključni za AAO-HNS klasifikaciju. Prosječni prag sluha objektivizira najnižu jačinu zvuka u decibelima (dB) pojedinog tona određene frekvencije (Hz) procjenjujući time osjetne pragove pacijenta za određene tonske visine. Ispitivanje SDS-a zahtijeva tihu sobu zbog individualno prilagođene jakosti reproduciranja riječi koje pacijent povratno bilježi. Rezultat se izražava u postotku, pri čemu 100% označava da pacijent čuje i razumije svaku riječ, dok se dobrim sluhom smatra rezultat veći od 70%. Prema AAO-HNS, stupanj A označava sluh čiji PTA iznosi ≤ 30 dB, a SDS $\geq 70\%$, stupanj B ima PTA vrijednost veću od 30 dB do 50 dB uz SDS $\geq 50\%$. Smatra se kako navedeni stupnjevi označavaju funkcionalnu razinu sluha, tj. onu kod koje je moguće normalno vođenje razgovora. Stupanj C iznosi više od 50 dB uz SDS $\geq 50\%$, dok stupanj D označava sluh arbitrarnog praga jačine zvuka i razine razumijevanja govora manje od 50%. Stangerup navodi kako tokom dijagnostike VS 19% pacijenata ima očuvan sluh stupnja A, no isto tako i da broj pada kroz godine pa tako u prvoj godini njih 26% gubi sluh stupnja A, odnosno 54% nakon 10 godina (15). Međutim, ukoliko su rezultati SDS-a povoljni prilikom postavljanja dijagnoze, pacijent ima velike šanse za očuvanjem sluha, pogotovo pacijenti s malim VS-om i rezultatom SDS-a od 100% (39).

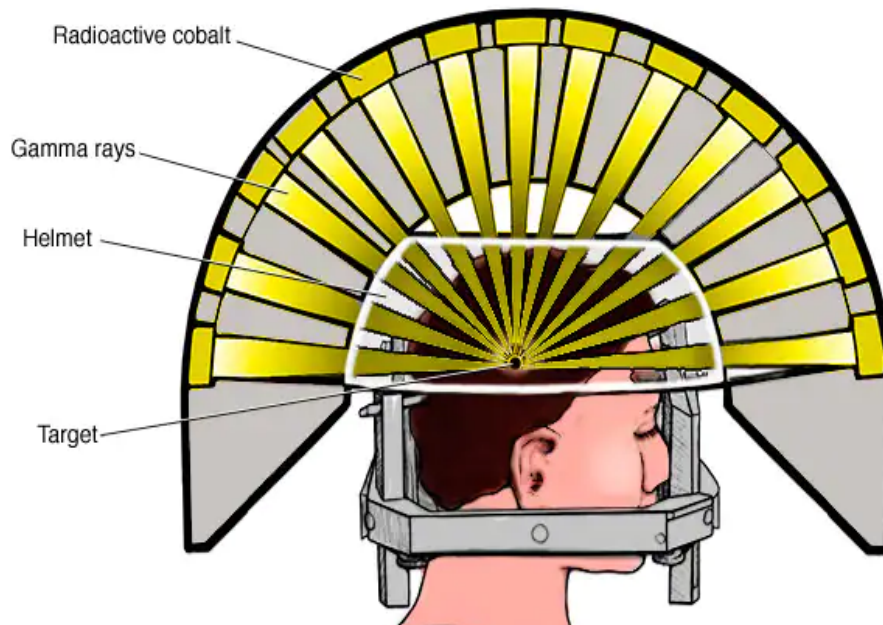
Patološki MRI-a nalaz u CPA visoko je osjetljiv za dijagnosticiranje VS-a. Magnetska rezonancija kao dijagnostička radiološka metoda kombinira snažno magnetsko polje te radiovalove kako bi pokazala detaljne slike određenog dijela tijela. Kontrastno sredstvo gadolinij korisno je u identifikaciji tumora, a uz njegovu primjenu MRI-om se mogu uspješno otkriti tumora veličine svega 1-2 milimetara. Ukoliko je MRI kontraindicirana, dijagnostička metoda izbora je višeslojna kompjutorizirana tomografija (engl. *multislice computerized tomography* - MSCT), koja ima ipak manju osjetljivost poglavito pri otkrivanju tumora manjih dimenzija (12).

7. MODALITETI LIJEČENJA

Odabir metode liječenja ovisi najviše o veličini i smještaju tumora te razini očuvanog sluha. Metode liječenja uključuju opservaciju, kontrolu rasta tumora stereotaktičkom radiokirurgijom te kirurško odstranjenje tumora. Otvorena kirurgija moguća je kroz nekoliko pristupa, ovisno o anatomskim varijacijama i veličini tumora: translabyrinthalni, retrosigmoidni te pristup kroz srednju lubanjsku jamu.

Opservacija kao izbor liječenja VS-a primjenjiva je isključivo kod pacijenata s malim te spororastućim tumorima koji ne uzrokuju uopće ili uzrokuju minimalne simptome. Nadalje, životna dob te trenutno (nepovoljno) zdravstveno stanje mogu biti razlog odabira liječenja opservacijom, odnosno konzervativnog praćenja pacijenta. Obzirom da je rizik tumorskog rasta, a time i progresije simptoma značajan, neophodne su kontinuirane kontrolne MRI snimke uz kompletne kliničke preglede. Poznati su podaci koji ukazuju na gubitak korisnog sluha unutar 3 godine opservacije kod 30-50% pacijenta uz stopu pogoršanja sluha od 2,9 dB/g (40,41). Očuvanje sluha kod kirurškog liječenja nije moguće kod 74% pacijenata (41). Podaci iz iste studije govore o 20% konzervativno liječenih pacijenata kod kojih je kirurško liječenje poduzeto uslijed uočenog rasta tumora i novonastalih simptoma (40).

Stereotaktičko radiokirurško liječenje gamma nožem (engl. *gamma-knife radiosurgery* - GKR) metoda je izbora kod pacijenata s tumorom manjim od 3 cm (mjereno u najširem promjeru) te ukoliko simptomi izostaju ili su minimalni. Radiokirurgija gamma nožem djeluje jednokratno te neinvazivno usmjeravajući 201 snop radioaktivnih zraka jačine 11-14 Gy (greja) na tumor time zaustavljajući ili usporavajući njegov rast (Slika 6).



Slika 6. Stereotaktičko radiokirurško liječenje Gamma nožem

Slika je preuzeta sa: Mayo Clinic Staff. Brain stereotactic radiosurgery.2023. <https://www.mayoclinic.org/tests-procedures/brain-stereotactic-radiosurgery/about/pac-20384679>

Druga vrsta radiokirurškog liječenja je frakcionirana kirurgija, koja podrazumijeva isporuku zračenja u 5 do 10 frakcija s prosječnom dozom od 5 Gy. O učinkovitosti ovog modaliteta govore podaci iz studije u kojoj su pacijenti praćeni pet godina, a kontrola rasta postignuta je u 90-100% (21). Detaljnije, podaci govore o regresiji veličine tumora u 56%, nepromijenjenoj veličini tumora u 36% i rastu veličine tumora u 8% slučajeva. Drugim riječima, radiokirurško liječenje ne pruža definitivno izlječenje, ali omogućuje kontrolu bolesti. Glavni nedostatak ove metode liječenja je upravo ostatna tumorska masa te rizik maligne promjene tumora. Ostatno tumorsko tkivo zahtijeva kontinuirano kontrolno praćenje MRI snimkama. Poznato je kako kod 4,6% pacijenata u periodu od četiri godine nakon stereotaktičke radiokirurgije postoji potreba za kirurškim liječenjem. U istoj studiji pokazano je kako 57% pacijenata ima očuvan koristan sluh, 8% ima promijenjen osjet lica uslijed oštećenja ličnog i trigeminalnog živca (41, 42).

S obzirom na poznatu genetsku mutaciju kod vestibularnih švanoma u sklopu neurofibromatoze, u liječenju se također primjenjuje i ciljana terapija bevacizumabom

usmjerena na inhibiciju vaskularnog endotelnog faktora rasta (engl. *vascular endothelial growth factor* – VEGF). Intravenska aplikacija ovog monoklonskog protutijela u čak 41% slučajeva uzrokuje redukciju mase tumora uz poboljšanje sluha kod 20% pacijenata. Međutim, kod 17% pacijenata zabilježena je toksičnost lijeka (25, 26, 43).

8. MIKROKIRURŠKO LIJEČENJE

Potpuno uklanjanje tumora postiže se isključivo mikrokirurškom tehnikom čiji je cilj ablacija tumora uz očuvanje (preostale) funkcije moždanih živaca (prije svega ličnog) i ostalih struktura CPA. S obzirom na anatomske uvjete CPA i karakteristike VS-a, više je mogućih kirurških pristupa, uključujući translabyrinthni, retrosigmoidni te pristup kroz srednju lubanjsku jamu. Svaki od navedenih pristupa ima svoje prednosti i mane, a odabir pristupa ovisi o preoperativnoj evaluaciji, kirurškoj tehnici i iskustvu kirurga, eventualnim anatomske specifičnostima te željama pacijenta (12-15).

8.1. TRANSLABIRINTALNI PRISTUP

Translabyrinthni pristup uveo je House 60-ih godina prošlog stoljeća i ubrzo postaje najomiljenijim pristupom kod otorinolaringologa (4, 8). translabyrinthni pristup karakterizira retroaurikularni kožni rez u obliku slova „C“ te potpuni i neizbježni ipsilateralni gubitak sluha (44). Obzirom da navedeni kirurški pristup nepovratno žrtvuje labirint unutarnjeg uha isti je pristup izbora kod pacijenta kod kojih je gubitak sluha već nastupio. Sama veličina tumora nije presudni faktor u odabiru translabyrinthnog pristupa, ali određuje veličinu kraniotomije. Apsolutne kontraindikacije za ovaj pristup su kronične upale srednjeg uha te ruptura bubnjića, koji predstavljaju rizik širenja eventualne infekcije srednjeg uha prema intrakranijskom prostoru. Prednost ovog pristupa je relativno jednostavna identifikacija ličnog živca, ali i mogućnost neposrednog popravka živca presatkom u slučaju oštećenja. Mikrokirurško liječenje zahtijeva opću anesteziju i započinje pozicioniranjem pacijenta u ležeći položaj te rotacijom glave od 30 do 40 stupnjeva suprotno od strane tumora. Mayfield-ov držač za glavu nije neophodan, ali pruža sigurnost u stabilnosti glave. Slijedi brijanje, priprema i pranje operativnog polja povidon-jodom (ukoliko nisu poznate alergije na isti) u dva akta. Nakon kirurškog pranja ruku te oblačenja sterilnog mantila i rukavica slijedi sterilno pokrivanje. Kirurški postupak započinje specifičnim kožnim „C“ rezom koji kreće jedan centimetar iznad uha, nastavlja se dva centimetra iza retroaurikularnog nabora te završava jedan centimetar iza te iznad u odnosu na mastoidni vrh čime se sprječava tenzija rane, ali i štiti sigmoidni sinus te sinoduralni kut. Odizanjem kožnog režnja prikazuje se mišićno-periostalni režanj iznad mastoida

koji se elektrokauterom odvaja do vanjskog slušnog hodnika (45). Postupak mastoidektomije vrši se bušilicom, odnosno kraniotomom nakon identifikacije ličnog živca, vodeći se anatomskim orijentirima, kompaktnom kosti labirinta te lateralnog polukružnog kanalića. Gornja granica bušenja kosti je gornji petrozni sinus, dok je jugularni bulbus donja granica. Odizanjem kosti te proširivanjem mastoidektomije dijamanтном brusilicom prikazuju se polukružni kanali koje je potrebno odstraniti (labirintektomija) kako bi se široko otvorio vestibulum te vizualizirao IAM. Labirintektomija zahtijeva korištenje mikroskopa te započinje odstranjenjem stražnjeg i gornjeg polukružnog kanala, dok se lateralni polukružni kanal odstranjuje zadnji, radi očuvanja ličnog živca. Širokim otvaranjem vestibuluma omogućuje se lako odstranjenje ampula polukružnih kanala. Neophodno je proširivanje mastoidektomije preko krova mastoidnog kanala ličnog živca zbog čega je nužna identifikacija istog, ali i skeletoniziranje oko koljena timpaničnog segmenta živca. Potreban je oprez kod manipulacije jugularnim bulbusom, zbog mogućih katastrofalnih komplikacija, poput krvarenja te zračne embolije. Mastoidektomija se smatra potpunom nakon skeletonizacije jugularnog bulbosa, sigmoidnog sinusa te donjeg i gornjeg dijela IAM-a. Pristupanje na CPA moguće je nakon incizije tvrde moždane ovojnice stražnje lubanjske jame, čime se postiže vizualizacija lateralne strane moždanog debla i olakšava detaljna resekcija tumora te očuvanje ličnog živca. Uklanjanje tumora počinje upravo s postranične strane gdje se nježnom disekcijom mikroinstrumentima (disektor, mikroškare) odvaja arahnoidalni sloj između tumorske kapsule i ličnog živca. Hemostaza se postiže bipolarnom pincetom. Nakon disekcije s postranične strane istu je potrebno učiniti i sa stražnje strane tumora gdje se nerijetko nalazi arahnoidalna cista sa krvnim žilama CPA. U daljnjem tijeku operacije pristupa se inciziji stražnje kapsule tumora uz kontinuiranu identifikaciju ličnog živca. Osim mikroinstrumentima, intrakapsularno uklanjanje tumora moguće je postići kavitirajućim ultrazvučnim aspiratorom (CUSA) (46). Posebnu pažnju potrebno je posvetiti kod uklanjanja tumorske kapsule zbog kontakta s drugim moždanim živcima, kao što je deveti moždani živac (lat. *n. glossopharyngeus*) u donjim segmentima operacijskog polja ili peti moždani živac (lat. *n. trigeminus*), u gornjem dijelu operacijskog polja, čija manipulacija može potaknuti trigeminokardijalni refleks, koji se očituje bradikardijom, arterijskom hipotenzijom, apnejom te hipermotilitetom želuca (46). Za vrijeme odvajanja gornjeg dijela kapsule posebna pažnja obraća se očuvanju petrozne vene. Odstranjenjem kapsule završeno je uklanjanje tumora te slijedi ispiranje operativnog

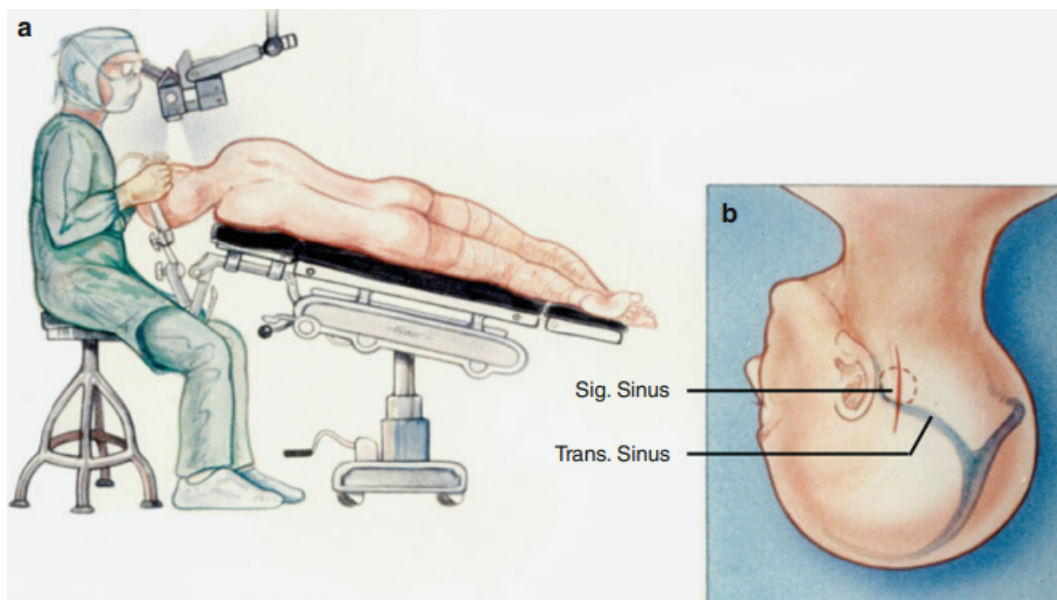
polja toplom fiziološkom otopinom te apsolutna hemostaza koja je od vitalne važnosti. Postignutom hemostazom završava mikrotehnika te slijedi šivanje tvrde moždane ovojnice neresorbirajućim šavom i nadomještanje koštanog defekta mastoida režnjem masnog tkiva koje se najčešće uzima s područja abdomena (45). Istraživanje Ludemana i suradnika iz 2008. godine ukazuje kako su režnjevi masti bolji izbor od mišića: stopa curenja cerebrospinalnog likvora nakon primjene masti je 2,2%, dok je kod mišića 5,7% (47). Rekonstrukcija mekih tkiva postiže se gustim šivanjem u slojevima koristeći resorbirajući šav. Rekonstrukcija kože najlonskim šavom posljednji je korak operativnog zahvata. Pacijent se, ovisno o procjeni anesteziologa, premješta u jedinicu intenzivne skrbi ili se budi u operacijskoj dvorani. Postoperativne komplikacije su rijetke, najčešća je hematoma, slijedi meningitis te postoperativno istjecanje cerebrospinalnog likvora (44-46).

8.2. RETROSIGMOIDNI PRISTUP

Retrosigmoidni pristup opisali su Fraenkel i Ramsay 1904. godine, kao modifikaciju subokcipitalnog pristupa. Ovaj pristup omogućuje široki pregled stražnje lubanjske jame i ubrzo postaje prihvaćen u kirurškim krugovima (4). Tradicionalni sjedeći položaj, dugi rez kože sve do vrata, odstranjenje velikog dijela okcipitalne kosti te resekcija malog mozga odlaze u prošlost nakon što su Cushing i Dandy modificirali pristup u stražnju lubanjsku jamu i opisali postupak koji se naziva retrosigmoidno-transmeatalnim, a uključuje odstranjenje stražnjeg dijela IAM-a (7). Retrosigmoidni pristup pogodan je za tumore svih veličina te omogućuje očuvanje sluha ukoliko tumor nije invadirao osmi moždani živac (lat. *n. vestibulocochlearis*), stoga je upravo ovaj pristup najčešće korišten u neurokirurškom liječenju VS-a (48). Neke od prednosti pristupa jesu preglednost CPA, široki prikaz tumora neovisno o veličini te mogućnost identifikacije prednje donje cerebelarne arterije (engl. *anterior inferior cerebellar artery* – AICA), ličnog živca (lat. *n. facialis*), slušnog živca (lat. *n. vestibulocochlearis*) te izravna vizualna kontrola moždanog debla (12). Sve navedene prednosti pristupa omogućuju očuvanje sluha kod uklanjanja manjih tumora. Nedostatak ovog pristupa je nemogućnost prikaza postraničnog dijela IAM-a.

Mikrokirurško liječenje zahtijeva opću anesteziju i započinje pozicioniranjem pacijenta u položaj koji može biti ležeći, sjedeći, bočni, ili modifikacija nekog od ovih

standardnih položaja. Postavljanje preoperativne lumbalne drenaže omogućuje evakuaciju određenog volumena cerebrospinalnog likvora, čime se oslobađa manevarski prostor i time olakšava intraoperativna manipulacija. U ovom pristupu namještaj glave je ključan, stoga mu je potrebno posvetiti dovoljno vremena. Glava se namješta u Mayfield-ov držač, a rotacija glave ovisi o značajkama tumora, stoga ukoliko raste dominantno prema moždanom deblu glavu okrećemo blago prema kirurgu, a ako raste dominantno prema IAM glavu rotiramo blago prema podu u odnosu na neutralni položaj (12). Dodatni čimbenik u postizanju optimalne intraoperativne preglednosti CPA je količina fleksije glave, koja je, uz rotaciju, istovremeno i ključan faktor koji može kompromitirati otjecanje venske krvi i time ugroziti pacijenta (Slika 7a).



Slika 7. a) Namještaj pacijenta b) Odnos kožnog reza, transverznog te sagitalnog sinusa i mjesta kraniotomije

Slika je preuzeta iz: Samii, M., Gerganov, V. *Microsurgical Anatomy of the Cerebellopontine Angle by the Retrosigmoid Approach*. In: *Surgery of Cerebellopontine Lesions*. Springer, Berlin, Heidelberg. 2013. https://doi.org/10.1007/978-3-642-35422-9_2

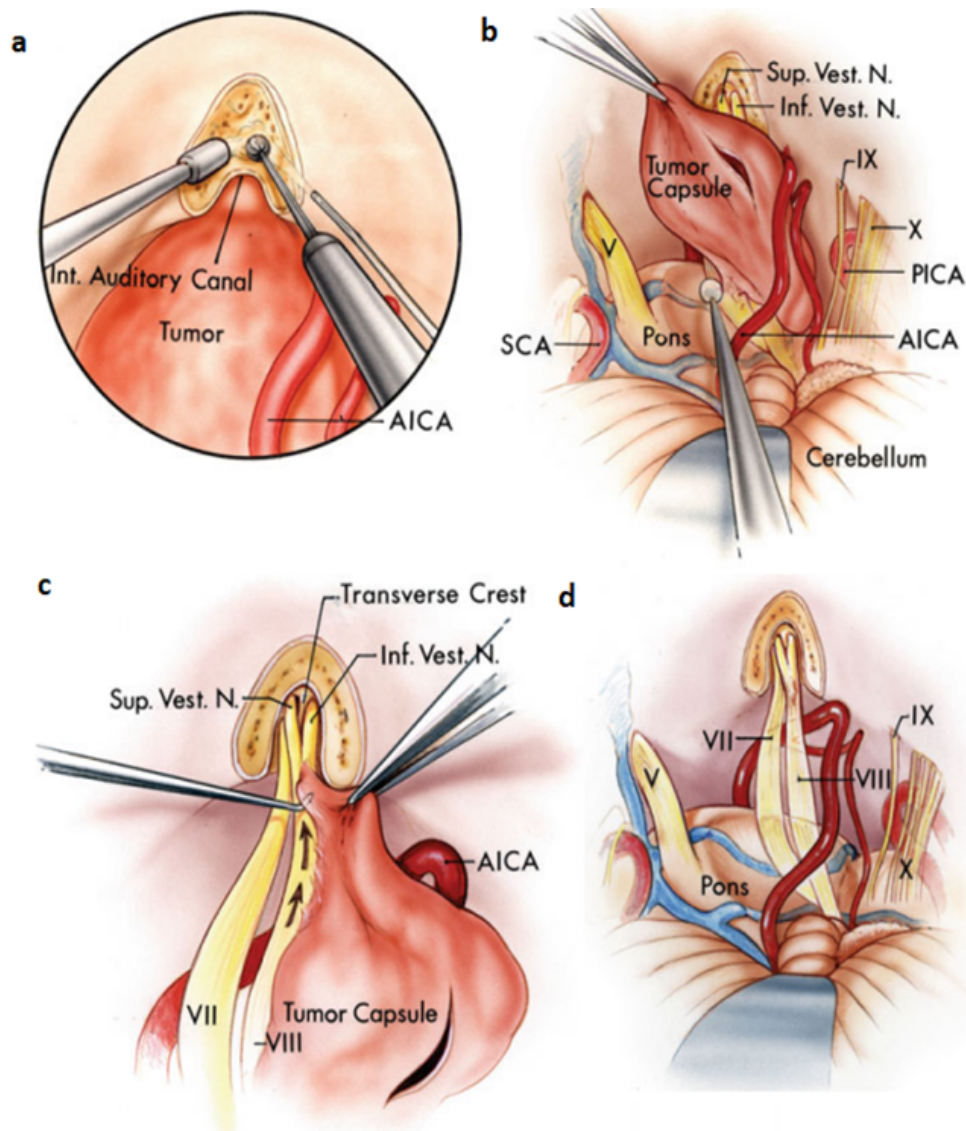
Osim optimalnog namještaja glave, potrebno je posvetiti pažnju i intraoperativnom neurofiziološkom monitoringu, koji omogućuje identifikaciju i time očuvanje sedmog i osmog moždanog živca (46). Kod pripreme operacijskog polja i planiranja kožnog reza, kirurg se vodi anatomskim orijentirima: jagodični luk, vanjski

slušni hodnik, suprameatalni vrh, mastoidni nastavak i incizura, asterion te vanjska okcipitalna protuberancija. Uobičajeno mjesto kožnog reza je udaljeno širine dva prsta od mastoida prema središnjoj liniji okcipitalno (12-15,17). Slijedi brijanje, priprema i pranje operativnog polja povidon-jodom (ukoliko nisu poznate alergije na isti) u dva akta. Nakon kirurškog pranja ruku te oblačenja sterilnog mantila i rukavica slijedi sterilno pokrivanje. Operacija započinje polumjesečastim kožnim rezom iznad vanjskog slušnog hodnika te završava 2 cm od mastoida. Monopolarnim elektrokauterom prikazuje se kost, a mišićje se razdvaja samodržecim retraktorom (12). Obzirom da elektrokauter proizvodi visokofrekventnu električnu struju (raspon 1,5-7,5 MHz), omogućuje prodor kroz tkiva, ali i istovremeno zaustavljanje krvarenja iz arterija promjera do 1 mm, kao i vena do 2 mm čime se znatno smanjuje trajanje operacije. Kontaktom elektrokautera s krvnom žilom dolazi do apsorpcije električne energije koja se pretvara u toplinsku i postiže hemostazu (49). Poželjno je da je područje koagulacije bez prisutnosti tekućina (krv, voda). Postavljanjem negativne elektrode na tijelo pacijenta zatvara se strujni krug, stoga je apsorpcija u okolna tkiva svedena na minimum.

Trepanacijskim otvorom započinje postupak kraniotomije, čija je gornja granica uz donji rub transverzalnog sinusa, postranično dopire do stražnjeg ruba sigmoidnog sinusa, donja granica prolazi skvamom okcipitalne kosti, a medijalni rub udaljen je 3-5 cm od središnje linije (Slika 7b) (12). Nježnim odizanjem kosti završava makrotehnika te slijedi prelazak u mikrotehniku, koja pretpostavlja korištenje neurokirurškog mikroskopa i mikroinumenata. Preciznost smanjuje rizik intraoperativnih komplikacija što izravno utječe na uspješnost samog zahvata. Najčešća i po život opasna komplikacija je krvarenje, stoga je apsolutna hemostaza od vitalne važnosti. Spektar dostupnih hemostatskih materijala je širok: koštani vosak, želatinske i kolagenske spužve, celuloza, trombin i fibrinska ljepljiva. Obzirom na važnost hemostaze, idealno sredstvo karakterizira brza i jednostavna upotreba, minimalna antigenost, biorazgradivost te biokompatibilnost. Hemostatski materijali omogućuju brzu i kontinuiranu hemostazu putem aktivacije i agregacije trombocita te stvaranja fibrinskog ugruška (49). Odabir hemostatskog materijala ovisi o vrsti tkiva, površini, dostupnosti, ali i cijeni te preferencijama operatera.

Niža incizija dure, uz dno stražnje lubanjske jame, omogućuje istjecanje cerebrospinalnog likvora iz cisterne magne. Nakon istjecanja likvora te nježne disekcije

paučinaste moždane ovojnice, vodeći se glavnim anatomskim orijentirima, prikazuje se CPA. Veličina tumora diktira daljnje korake. Kod većine VS-a najprije se pristupa stražnjem dijelu tumora, kako bi se identificirali distalni intrakanalikularni segmenti sedmog i osmog moždanog živca, što olakšava njihovo kasnije odvajanje od tumora. Slijedi otvaranje IAM-a za koje su iznimno važni anatomski orijentiri: tentorij, gornji petrozni sinus, tzv. „donja galerija“ kranijalnih živaca (IX, X, XI), dok su kod manjih tumora IAM, sedmi i osmi moždani živac jasno vidljivi (12,17). Brušenje IAM-a u početnim stadijima operacije smanjuje rizik rasipanja koštane prašine po bazalnim cisternama. Izuzeci su vrlo veliki VS-i koji ne samo da ispunjavaju CPA nego i "vise" na stražnjoj površini piramide. IAM se u takvim slučajevima može otvoriti tek nakon djelomičnog uklanjanja dijela tumora (Slika 8a). Posebnu pažnju tokom bušenja potrebno je posvetiti očuvanju struktura u neposrednoj blizini - stražnji polukružni kanal te vestibulum. Naime, ukoliko dođe do prodora u polukružni kanal isti je potrebno odmah zatvoriti koštanim voskom kako bi se pokušao očuvati sluh (12). Koštani vosak je mješavina izopropil-palmitata i pčelinjeg voska sa primarnom svrhom kontrole krvarenja na površini kosti. Obzirom na teksturu isti je potrebno neposredno prije upotrebe omekšati među prstima. Kirurški vosak hemostazu postiže mehaničkom tamponadom krvnih žila, bez utjecaja na koagulacijsku kaskadu. S druge strane, vosak inhibicijski djeluje na osteogenezu i time produljuje vrijeme zarastanja koštanog tkiva (49). Budući da su anatomski orijentiri koji ukazuju na lokaciju važnih struktura tijekom operacije varijabilni i time nepouzdana, od dodatne su pomoći u planiranju zahvata tankoslojne visokorazlučive slike CT-a, a od još je veće koristi neuronavigacijsko vođenje u stvarnom vremenu temeljeno na ovakvim slikama (50).



Slika 8. Retrosigmoidni pristup uklanjanja schwannoma vestibulokohlearnog živca; a) Brušenje unutarnjeg slušnog hodnika; b) Evakuacija intrakapsuliranog sadržaja; c) Disekcija tumora od središnje prema postraničnoj liniji; d) Pontocerebelarni prostor nakon uklanjanja tumora.

Slika je preuzeta iz: Samii, M., Gerganov, V. *Microsurgical Anatomy of the Cerebellopontine Angle by the Retrosigmoid Approach*. In: *Surgery of Cerebellopontine Lesions*. Springer, Berlin, Heidelberg. 2013. https://doi.org/10.1007/978-3-642-35422-9_2

Slijedi incizija dure neposredno ispod gornjeg petroznog sinusa. Incizija dure omogućuje njeno odizanje, a planira se na način da omogući što veću preglednost operativnog polja, uz istovremeno očuvanje venskih sinusa. Pneumatska bušilica velike brzine omogućuje sigurno i kontrolirano uklanjanje kosti. Preporučljivo je

započeti bušenje velikim dijamantnim svrdlom (4–5 mm u promjeru), a zatim koristiti svrdlo manjeg promjera u blizini kritičnih struktura. Ispiranje fiziološkom otopinom koristi se za hlađenje svrdla i uklanjanje koštane prašine tijekom bušenja. Korištenje uređaja za aspiraciju i irigaciju neophodno je i od kritične važnosti u svakoj mikrokirurškoj operaciji. Postepeno uklanjanje kosti gornjeg i donjeg kraka porusa, sloj po sloj u koracima od 1 mm, pod izravnom vizualnom kontrolom metoda je koja smanjuje rizik oštećenja anatomskih struktura.

Važno je orijentirati se o položaju jugularnog bulbosa, čija je stijenka tanka i ranjiva. Ozljeda može dovesti do masivnog krvarenja i zračne embolije. Temeljem dijagnostičkih slika teško je odrediti položaj krvnih žila, no AICA je u najbližem kontaktu s tumorom, koji je često potiskuje: u više od 91% slučajeva velikih VS-a AICA je adherentna za tumorsku kapsulu (51). Ukoliko arterija nije identificirana intraoperacijski, postoji veliki rizik njezinog oštećenja, što rezultira katastrofalnim posljedicama. Druga važna arterija, PICA smještena je niže od tumora i također može biti priljubljena uz njegovu kapsulu. Pravovremena identifikacija krvnih žila omogućava njihovo očuvanje i time štiti od neuroloških oštećenja, kao što je primjerice Wallenbergov sindrom (lateralni medularni sindrom uslijed ishemije lateralnog dijela produžene moždine) kod oštećenja PICA-e (12).

Srednja trećina stražnjeg dijela tumora mjesto je kroz koje najrjeđe prolaze moždani živci, stoga je upravo to najčešće mjesto za ulaz u kapsulu tumora. Dodatna provjera prije same incizije ovojnice tumora uključuje neurofiziološku stimulaciju, a izostanak evociranog potencijala govori o sigurnoj udaljenosti od sedmog moždanog živca. Uklanjanje tumora je postepeno, pažljivo i sustavno u svim smjerovima, koristeći mikroinstrumente i ultrazvučni aspirator (Slika 8b). Izbjegava se stvaranje „duboke i uske rupe“ u masi tumora, jer mikroinstrumenti mogu prodrijeti kroz kapsulu na udaljenom polu i oštetiti anatomske strukture. Neurofiziološka stimulacija stoga se koristi mnoštvo puta u toku operacije, kako bi kirurg bio što sigurniji da je lični živac izvan polja uklanjanja tumora. Glavno je načelo da pokušaj mobilizacije preostalog tumora treba poduzeti tek nakon što se postigne dovoljna unutarnja dekompresija. Odstranjenje tumorske mase omogućuje pomicanje tumorske kapsule u središte operativnog polja te njezino sigurno odstranjenje. Tumorska kapsula odvaja se od osmog moždanog živca od središnje prema postraničnoj liniji radi smanjenja rizika oštećenja vlakana pužničkog živca (lat. *n. cochlearis*) koje filamentiraju prema pužnici

(Slika 8c) (12). Kako pomoćna metoda može koristiti endoskop, koji omogućuje prikaz i pristup mikroskopu nedostupnim ostacima tumor. Potpuno odstranjenje tumora završava apsolutnom hemostazom te ispunjavanjem pneumatskih prostora koštanim voskom ili mišićnim režnjem (Slika 6d).

Za vrijeme trajanja operacije potrebno je ispiranje toplom fiziološkom otopinom kako bi se uklonila koštana prašina (nastaje za vrijeme kraniotomije, korištenjem dijamantne brusilice), čime se sprječava pojavnost poslijeoperacijske glavobolje te hidrocefalusa, kao posljedice oštećenja funkcije resorpcije cerebrospinalnog likvora putem arahnoidalnih granulacija (52). Intraoperativna irigacija operacijskog polja važna je i iz drugih razloga. Primjerice, irigacija tvrde moždane ovojnice za vrijeme operacije čuva njena elastična svojstva, što je ključno za njezinu normalnu funkciju, uključujući prohodnost velikih intraduralnih venskih sinusa (12). Očuvana elastičnost dure omogućuje njenu rekonstrukciju i nepropusnost za cerebrospinalni likvor. Ukoliko elastičnost dure nije adekvatna ili ona sadrži defekt, rekonstrukcija je moguća korištenjem fascije mišića, perikranija, ili sintetskog materijala (53). Sintetička zamjena proizvodi se od visoko pročišćenog poliestar-uretana čija fina vlaknasta mikrostruktura podržava brzu infiltraciju stanica vezivnog tkiva. Svojstva koja poliestar-uretan čine pogodnim za rekonstrukciju dure jesu visoka nepropusnost za tekućine, uključujući cerebrospinalni likvor, čime se sprječava likvoreja, prilagodljivost anatomskim strukturama, pogodnost za šivanje, otpornost i visoka čvrstoća (54-56). Gustim šivanjem dure (periosta i/ili zamjene) sprječava se postoperativna likvoreja koja se može manifestirati curenjem likvora na kožni rez, uho (otolikvoreja), i nos (nazolikvoreja) putem Eustahijeve tube, a svaka od ovih komplikacija zahtijeva ponovnu operaciju (57).

Ukoliko to dopušta koštani rez, uklonjena kost se titanskim vijcima i pločicama učvršćuje na svoje prijašnje mjesto, ali u obrnutom slučaju, kada je defekt kosti prevelik, on se rekonstruira umjetnim materijalom (12). Titanski vijci koriste se za učvršćivanje kosti jer je titan idealan alopastični materijal uslijed otpornosti na koroziju, mehaničke otpornosti, male mase te elastičnosti približne elastičnosti same kosti (58). Također, važno je napomenuti kako su titanski implantati kompatibilni sa magnetskom rezonancijom, tj. ne predstavljaju kontraindikaciju za dijagnostiku MRI-om, što je pravilo u postoperativnom praćenju bolesnika liječenih zbog VS-a. Mišićje i potkožno tkivo rekonstruira se gustim postavljanjem resorbirajućih šavova. Koža se rekonstruira

intrakutanim šavima ili pojedinačnim svilenim šavima. Precizna disekcija, očuvanje mikrovaskulature te intraoperativni monitoring doprinose očuvanju sluha. Lični živac ostaje anatomski očuvan u 93-99% slučajeva. Postoperativna likvoreja češća je kod retrosigmoidnog nego kod translabyrinthnog pristupa. Poslijeoperacijski, pacijenti se smještaju u jedinicu intenzivnog liječenja i bude iz anestezije ovisno o procjeni anesteziologa.

8.3. PRISTUP KROZ SREDNJU LUBANJSKU JAMU

Pristup kroz srednju lubanjsku jamu (engl. *middle fossa approach* - MFA) za operaciju VS-a opisao je Parry 1904. godine, a izveden je izvorno korištenjem dlijeta i čekića (4). S obzirom na tehničke zahtjeve, ovaj je pristup u početku imao visoke stope komplikacija, stoga nije široko prihvaćen. Međutim, pristup je populariziran 1960-ih, kada je nanovo „otkriven“ u operacijama dekompresije IAM-a kod otoskleroze. House 1963. g. izvještava o korisnosti MFA u očuvanju sluha kod malih tumora, a 1969. zajedno s Hitselbergerom dolazi do zaključka kako pristup pruža mogućnost očuvanja ličnog živca (59). Danas se mali VS-i uz dobro očuvan preoperativni sluh smatraju indikacijom za MFA, dakle tumor koji se ne proteže više od 5 mm u CPA, uz granicu sluha od 30 dB te raspoznavanje govora veće od 70%. Pristup kroz srednju lubanjsku jamu prilično je zahtjevan postupak zbog nedostatka anatomske orijentacije i slabe vizualizacije CPA, međutim pruža kompletan pregled IAM-a što omogućuje pregledno odstranjenje lateralno smještenih tumora (60). Lični živac raspoznaje se u pripadajućem slušnom kanalu, a funkcionalnu identifikaciju živca omogućuje intraoperativni monitoring. Kirurško liječenje koristeći MFA zahtijeva opću anesteziju i započinje pozicioniranjem pacijenta u ležeći položaj te smještanjem glave u Mayfield-ov držač i rotacijom od 45 stupnjeva. Postavljanje preoperativne lumbalne drenaže nije neophodno, ali ono omogućuje istjecanje cerebrospinalnog likvora, čime se postiže olakšana intraoperativna retrakcija temporalnog režnja. Slijedi brijanje, priprema i pranje operativnog polja povidon-jodom (ukoliko nisu poznate alergije na isti) u dva akta. Nakon kirurškog pranja ruku te oblačenja sterilnog mantila i rukavica slijedi sterilno pokrivanje. Kirurški postupak započinje kožnim rezom unutar linije rasta kose (iz estetskih razloga), koji može biti potkovast, zakrivljen ili linearan. U ovoj fazi zahvata važno je očuvati frontotemporalnu granu ličnog živca te krvnu opskrbu temporalnog

mišića. Elektrokauterom se odvaja mišićni sloj i nakon toga razdvaja samodržeci retractorom. Dostatna je kraniotomija promjera 4 cm. Nježnim pokretima odvaja se kost od dure i zatim uranja u 10%-tni povidon-jod. Hemostaza se postiže bipolarnom koagulacijom i zatim se prelazi na mikrokiršku tehniku, korištenjem sterilno zaštićenog mikroskopa. Mikrokirurška tehnika započinje odvajanjem temporalne dure od dna srednje lubanjske jame koristeći špatule kako bi se nježno retrahirao temporalni režanj. Tvrdna moždana ovojnica odvaja se od dna srednje lubanjske jame u posteriorno-anteriornom smjeru, čim se izbjegava oštećenje velikog površinskog petroznog živca, genikulatnog ganglija i arkuatne eminencije. Završetak prikaza srednje lubanjske jame smatra se potpunim kada je prikazan trnasti otvor (lat. *foramen spinosum*) i srednja meningealna arterija (lat. *arteria meningica media*). Identifikacija IAM-a provodi se pregledavanjem dna srednje lubanjske jame. Bušenje započinje medijalno u meatalnoj ravnini, a relativno velika količina kosti može se sigurno odstraniti posteriorno i medijalno između gornjeg polukružnog kanala i IAM-a, a uklanjanje kosti ograničeno je anteriorno pužnicom i posteriorno gornjim polukružnim kanalom. Identifikacija ličnog živca je neophodni korak, a disekcija tumora započinje lateralno od živca. Rez tvrde moždane ovojnice potrebno je proširiti u stražnju lubanjsku jamu samo ukoliko se dio tumora nalazi unutar CPA (61,62). Veliki tumori zahtijevaju inciziju tentorija i podvezivanje gornjeg petroznog sinusa (63). Odstranjenje tumora završava potpunom hemostazom te ispiranjem operativnog polja toplom fiziološkom otopinom. Nakon ispiranja polja potrebno je zatvoriti IAM reznjem abdominalne masti, dok se pneumatski prostor zatvara koštanim voskom. Odstranjeni dio kosti se vraća se na mjesto i učvršćuje u tri točke koristeći titanske vijke i pločice. Mišićje i potkožje rekonstruira se gustim postavljanjem resorbirajućih šavova. Koža se može rekonstruirati intrakutanim resorbirajućim šavima, ali i pojedinačnim najlonskim šavima. Po završetku zahvata uklanja se lumbalna drenaža. Nakon operacije pacijent se premješta u jedinicu intenzivne skrbi gdje se budi iz anestezije, ovisno o procjeni anesteziologa. Komplikacije MFA jesu infarkt i ozljeda temporalnog režnja te Labbé-ove vene, koji se nastoje spriječiti korištenjem posebnih retractora te ekstenzivnim odstranjenjem kosti. Druge moguće komplikacije su bol operativnog područja, istjecanje likvora i sensorineuralna gluhoća (61, 63).

9. ZAKLJUČAK

Povijesni napredak u liječenju novotvorina pontocerebelarnog kuta odraz je šireg napretka neurokirurgije kao struke. Upravo je Harvey Cushing, otac neurokirurgije, nastojeći oslikati teškoće s kojima se neurokirurg suočava u pontocerebelarnom kutu, opisao ovaj prostor kao „krvavi kut neurološke kirurgije“ (engl. *bloody corner of neurologic surgery*), a sama ta činjenica čini napredak u liječenju VS-a još većim i značajnijim. Vestibularni švanom je spororastući, ekstraaksijalni, dobro ograničen tumor koji ne metastazira. Iako spororastući s prosječnim povećanjem od milimetra godišnje, vestibularni švanom svojim rastom i pozicijom može uzrokovati raznolike simptome. Liječenje uključuje opservaciju, stereotaktičku radiokirurgiju te kirurško odstranjenje tumora. Kirurško je liječenje metoda izbora jer potpuna resekcija jamči potpuno izlječenje. Kirurško liječenje zahtijeva razumijevanje odnosa cerebelarnih arterija, kranijalnih živaca, moždanog debla, cerebelarnih pedunkula, fisura između malog mozga i moždanog debla te cerebelarnih površina. Suradnja neurokirurga s različitim strukama, uključujući molekularnu biologiju, onkologiju, neurologiju, biokemiju, itd. omogućila je i dan danas omogućava bolje razumijevanje ove bolesti na svim razinama – od laboratorija do bolesničke sobe. Malo je reći da je napredak u liječenju VS-a velik, kada se uzme u obzir činjenica da je operacija VS-a prije jedno stoljeće bio kirurški zahvat s mortalitetom od 80, pa čak i 90%, a danas se, nakon razvoja operativne i uvođenja mikrokirurške tehnike, napredovanjem dijagnostike te svakodnevnih tehnoloških inovacija, poslijeoperativni mortalitet približio gotovo 0%. Drugim riječima, smrtni ishod danas je neprihvatljiva iznimka.

10. LITERATURA

1. Ahn MS, Jackler RK, Lusting LR. The early history of neurofibromatosis. Evolution of the concept of neurofibromatosis type 2. Arch Otolaryngol Head Neck Surg 1996; 122:1240-1249.
2. Sandidort E. Observations anatomo-pathological. Lugduni batavorum, 1777; Chap. IX, p.116.
3. Scott A. Meyer, Kalmon D. Acoustic Neuroma. Chapter 133. 2015. <https://clinicalgate.com/acoustic-neuroma/#bib1>
4. Samii, M., Gerganov, V. History of Cerebellopontine Angle Surgery. In: Surgery of Cerebellopontine Lesions. Springer, Berlin, Heidelberg. 2013. https://doi.org/10.1007/978-3-642-35422-9_1
5. Cushing H: Tumors of the Nervus Acusticus and the Syndrome of the Cerebellopontine Angle 1917; Philadelphia: W. B. Saunders & Co.
6. Day JD, Chen DA, Arriaga M. Translabyrinthine approach for acoustic neuroma. Neurosurgery 2004; 54:391-395.
7. Dandy WE: Results of removal of acoustic tumors by the unilateral approach. AMA Arch Surg 1941; 42: 1026-1033
8. Barker FG, Carter BS, Ojemann RG. Surgical excision of acoustic neuroma: patient outcome and provider caseload. Laryngoscope 2003; 113: 1332-1343.
9. Harris L, M Das J. Stereotactic Radiosurgery. 2022 Jul 25. In: StatPearls. Treasure Island (FL): StatPearls Publishing; 2023 Jan-. PMID: 31194323.
10. Trifiletti DM, Ruiz-Garcia H, Quinones-Hinojosa A, Ramakrishna R, Sheehan JP. The evolution of stereotactic radiosurgery in neurosurgical practice. J Neurooncol. 2021 Feb;151(3):451-459. doi: 10.1007/s11060-020-03392-0. Epub 2021 Feb 21. PMID: 33611711.
11. Nemir J. Neurokirurško značenje sfenoidnoga kuta i kuta klivus-tentorij u anatomskim varijacijama subtentorijskoga prostora [Disertacija]. Zagreb: Sveučilište u Zagrebu, Medicinski fakultet; 2016 [pristupljeno 21.04.2023.] Dostupno na: <https://urn.nsk.hr/urn:nbn:hr:105:221493>
12. Samii, M., Gerganov, V. Microsurgical Anatomy of the Cerebellopontine Angle by the Retrosigmoid Approach. In: Surgery of Cerebellopontine Lesions. Springer, Berlin, Heidelberg. 2013. https://doi.org/10.1007/978-3-642-35422-9_2

13. Lescanne E, François P, Velut S. Cerebellopontine cistern: microanatomy applied to vestibular schwannomas. *Prog Neurol Surg.* 2008;21:43-53. doi: 10.1159/000156580. PMID: 18810198.
14. Rhoton AL Jr, Tedeschi H. Microsurgical anatomy of acoustic neuroma. *Otolaryngol Clin North Am.* 1992 Apr;25(2):257-94. PMID: 1630829.
15. Grunwald I, Papanagiotou P, Nabhan A, Politi M, Reith W. Anatomie des Kleinhirnbrückenwinkels [Anatomy of the cerebellopontine angle]. *Radiologe.* 2006 Mar;46(3):192-6. German. doi: 10.1007/s00117-006-1341-3. PMID: 16514528.
16. Barl P. Istraživanje anatomskih odnosa stražnje lubanjske jame i kranio-cervikalnoga prijelaza u bolesnika s Chiari malformacijom tipa jedan [Disertacija]. Zagreb: Sveučilište u Zagrebu, Medicinski fakultet; 2023 [pristupljeno 20.04.2023.] Dostupno na: <https://urn.nsk.hr/urn:nbn:hr:105:790121>
17. Samii, M., Gerganov, V. Vestibular Schwannomas. In: *Surgery of Cerebellopontine Lesions.* Springer, Berlin, Heidelberg. 2013. https://doi.org/10.1007/978-3-642-35422-9_5
18. Propp JM, McCarthy BJ, Davis FG, Preston-Martin S. Descriptive epidemiology of vestibular schwannomas. *Neuro Oncol.* 2006;8(1):1-11. doi:10.1215/S1522851704001097.
19. Kshetry VR, Hsieh JK, Ostrom QT, Kruchko C, Barnholtz-Sloan JS (septembar 2015). "Incidence of vestibular schwannomas in the United States". *Journal of Neuro-Oncology.* 124 (2): 223–228. doi:10.1007/s11060-015-1827-9. PMID 26024654. S2CID 34041597.
20. Reznitsky M, Petersen MM, West N, Stangerup SE, Cayé-Thomasen P (2019). "Epidemiology Of Vestibular Schwannomas - Prospective 40-Year Data From An Unselected National Cohort". *Clinical Epidemiology.* 11: 981–986. doi:10.2147/CLEP.S218670. PMC 6850685. PMID 31807080.
21. Gjurić M, Malić M. Dugoročni rezultati transtemporalne kirurgije intrakanalikularnoga vestibularnog švanoma. *Liječnički vjesnik [Internet].* 2021 [pristupljeno 20.05.2023.];143(7-8):267-272. <https://doi.org/10.26800/LV-143-7-8-6>
22. Komatsuzaki A., Tsunoda A. Nerve origin of the acoustic neuroma. *The Journal of Laryngology & Otology.* 2001;115(05). doi:10.1258/0022215011907910.
23. Frohlich AM, Sutherland GR (1993) Epidemiology and clinical features of vestibular schwannoma in Manitoba, Canada. *Can J Neurol Sci* 20(2):126–130

24. Allcutt DA, Hoffman HJ, Isla A, Becker LE, Humphreys RP (1991) Acoustic schwannomas in children. *Neurosurgery* 29(1):14–18
25. Samii, M., Gerganov, V. (2013). Neurofibromatosis Type 2 and Other Bilateral Cerebellopontine Angle Tumors. In: *Surgery of Cerebellopontine Lesions*. Springer, Berlin, Heidelberg. https://doi.org/10.1007/978-3-642-35422-9_6
26. Evans DG, Moran A, King A, Saeed S, Gurusinghe N, Ramsden R. Incidence of vestibular schwannoma and neurofibromatosis 2 in the North West of England over a 10-year period: higher incidence than previously thought. *Otol Neurotol*. 2005;26(1):93–7.
27. Koos WT, Lang J (1993) Tumors of the cerebellopontine angle. In: *Color atlas of microneurosurgery*. Thieme Medical Publishers, New York, pp 510–608
28. Koos WT, Day JD, Matula C, Levy DI. Neurotopographic considerations in the microsurgical treatment of small acoustic neurinomas. *Journal of Neurosurgery*. 1998;88(3):506-512. DOI: 10.3171/jns.1998.88.3.0506.
29. (2001) Consensus meeting on systems for reporting results in acoustic neuroma. November 7–9, 2001. Tokyo, Japan. Abstracts (2001). *Keio J Med* 50(Suppl4):13–77
30. Kanzaki J, Tos M, Sanna M, Moffat DA, Monsell EM, Berliner KI (2003) New and modified reporting systems from the consensus meeting on systems for reporting results in vestibular schwannoma. *Otol Neurotol* 24(4):642–648; discussion 648–649
31. Nikolopoulos TP, Fortnum H, O'Donoghue G, Baguley D. Acoustic neuroma growth: a systematic review of the evidence. *Otol Neurotol*. 2010;31(3):478-85. doi:10.1097/MAO.0b013e3181d279a3.
32. Paldor I, Chen AS, Kaye AH. Growth rate of vestibular schwannoma. *J Clin Neurosci*. 2016;32:1-8. doi:10.1016/j.jocn.2016.05.003.
33. Myrseth, E., Pedersen, P.-H., Møller, P., & Lund-Johansen, M. (2007). Treatment of vestibular schwannomas. Why, when and how? *Acta Neurochirurgica*, 149(7), 647–660. doi:10.1007/s00701-007-1179-0
34. Tveiten, O. V., Carlson, M. L., Goplen, F., Vassbotn, F., Link, M. J., & Lund-Johansen, M. Long-term Auditory Symptoms in Patients With Sporadic Vestibular Schwannoma. *Neurosurgery*. 2015;77(2), 218-227. doi:10.1227/neu.0000000000000760.

35. Matthies C, Samii M. Management of 1000 vestibular schwannomas (acoustic neuromas): clinical presentation. *Neurosurgery*. 1997;40(1):1-10. doi:10.1097/00006123-199701000-00001.
36. Kurtović, Biljana; Svirčević, Vesna; Grgas-Bile, Cecilija. Zdravstvena njega neurokirurških bolesnika. Zagreb: Hrvatska komora medicinskih sestara, 2013 (priručnik)
37. Grgas Tucilo S. Rehabilitacija bolesnika s perifernom parezom nervusa facijalisa [Završni rad]. Split: Sveučilište u Splitu, Sveučilišni odjel zdravstvenih studija; 2019 [pristupljeno 12.05..2023.] Dostupno na: <https://urn.nsk.hr/urn:nbn:hr:176:794419>
38. García-Conca V, Abad-Collado M, Hueso-Abancens JR, Mengual-Verdú E, Piñero DP, Aguirre-Balsalobre F, Molina JC. Efficacy and safety of treatment of hyposecretory dry eye with platelet-rich plasma. *Acta Ophthalmol*. 2019 Mar;97(2):e170-e178. doi: 10.1111/aos.13907. Epub 2018 Nov 18. PMID: 30450721
39. Committee on Hearing and Equilibrium guidelines for the evaluation of hearing preservation in acoustic neuroma (vestibular schwannoma). American Academy of Otolaryngology-Head and Neck Surgery Foundation, INC. *Otolaryngol Head Neck Surg*. 1995;113(3):179-80. doi: 10.1016/S0194-5998(95)70101-X.
40. Smouha EE, Yoo M, Mohr K, Davis RP. Conservative management of acoustic neuroma: a meta-analysis and proposed treatment algorithm. *Laryngoscope*. 2005;115(3):450-454. doi:10.1097/00005537-200503000-00011.
41. Yamakami I, Uchino Y, Kobayashi E, Yamaura A. Conservative management, gamma-knife radiosurgery, and microsurgery for acoustic neurinomas: a systematic review of outcome and risk of three therapeutic options. *Neurol Res*. 2003;25(7):682-690. doi:10.1179/016164103101202075
42. Buss EJ, Wang TJC, Sisti MB. Stereotactic radiosurgery for management of vestibular schwannoma: a short review. *Neurosurgical Review*. 2020. doi:10.1007/s10143-020-01279-2. Online ahead of print.
43. Lu VM, Ravindran K, Graffeo CS, Perry A, Van Gompel JJ, Daniels DJ, i sur. Efficacy and safety of bevacizumab for vestibular schwannoma in neurofibromatosis type 2: a systematic review and meta-analysis of treatment outcomes. *J Neurooncol*. 2019;144(2):239-248. doi:10.1007/s11060-019-03234-8.

44. Müller PS. Principi modernog liječenja Schwannoma nervus statoakustikusa [Diplomski rad]. Zagreb: Sveučilište u Zagrebu, Medicinski fakultet; 2020 [pristupljeno 05.05.2023.] Dostupno na: <https://urn.nsk.hr/urn:nbn:hr:105:177029>
45. Hobljaj L. Kirurško liječenje provodnog oštećenja sluha uzrokovanog kroničnom upalom srednjeg uha [Diplomski rad]. Zagreb: Sveučilište u Zagrebu, Medicinski fakultet; 2021 [pristupljeno 11.05.2023.] Dostupno na: <https://urn.nsk.hr/urn:nbn:hr:105:158016>
46. Petrić M. Operativno liječenje tumora pontocerebelarnog kuta [Diplomski rad]. Zagreb: Sveučilište u Zagrebu, Medicinski fakultet; 2014 [pristupljeno 11.05.2023.] Dostupno na: <https://urn.nsk.hr/urn:nbn:hr:105:194571>
47. Lüdemann, Wolf O. M.D.; Stieglitz, Lennart H. M.D.; Gerganov, Venelin M.D.; Samii, Amir M.D., Ph.D.; Samii, Madjid M.D., Ph.D.. Fat implant is superior to muscle implant in vestibular schwannoma surgery for the prevention of cerebrospinal fluid fistulae. *Operative Neurosurgery* 63(1):p ONS38-ONS43, July 2008. | DOI: 10.1227/01.NEU.0000310710.70769.81
48. Rhoton AL Jr. (2000) The cerebellopontine angle and posterior fossa cranial nerves by the retrosigmoid approach. *Neurosurgery* 47:S93–129.
49. Smolec O, Pećin M, Lipar M, Toholj B, Dornig P, Ilijevska K. Načela hemostaze u veterinarskoj kirurgiji . *Hrvatski veterinarski vjesnik* [Internet]. 2019 [pristupljeno 21.05.2023.];27(5/6):38-43. Dostupno na: <https://hrcak.srce.hr/229434>
50. Haberkamp TJ, Meyer GA, Fox M (1998) Surgical exposure of the fundus of the internal auditory canal: anatomic limits of the middle fossa versus the retrosigmoid transcanal approach. *Laryngoscope* 108(8 Pt 1):1190–1194
51. Sampath P, Rini D, Long DM (2000) Microanatomical variations in the cerebellopontine angle associated with vestibular schwannomas (acoustic neuromas): a retrospective study of 1006 consecutive cases. *J Neurosurg* 92(1):70–78. doi:10.3171/jns.2000.92.1.0070
52. Dr. David A. Schessel MD, PhD, Dr. Julian M. Nedzelski MD, FRCS, Dr. David Rowed MD, FRCS, Dr. Joseph G. Feghali MD. (1992) Pain after Surgery for Acoustic Neuroma. *Otolaryngology–Head and Neck Surgery*. Vol 7, issue 3 (424-429). <https://doi.org/10.1177/019459989210700314>
53. Liu B, Wang ZY, Li ZD, Ma CC, Sun JJ, Chen XD. [Duraplasty with Neuropatch versus autologous fascia lata for Chiari I malformation with syringomyelia: a

comparative study]. Beijing Da Xue Xue Bao Yi Xue Ban. 2005 Dec 18;37(6):629-32. Chinese. PMID: 16378117.

54. Clinical Trial. Li N, Zhao WG, Pu CH, Shen JK. Clinical application of artificial dura mater to avoid cerebro-spinal fluid leaks after microvascular decompression surgery. *Minim Invasive Neurosurg* 2005; 48(6):369–72.).

55. Expert Reports zum klinischen Nutzen des Medizinprodukts Neuro-Patch. Schön Kliniken: Behandlungszentrum Vogtareuth; Klinikum Stuttgart Katharinenhospital. February 2006.

56. Expert Report Neuro-Patch. Hôpital Neurologique et Neurochirurgical Pierre Wertheimer GHE, Hospices Civils de Lyon, March 2020.

57. Šimunović VJ. Neurokirurgija. Zagreb: Medicinska naklada, 2008.

58. Biščan V, Luetić V. Svojstva titana i njegovih legura. Zbornik Veleučilišta u Karlovcu [Internet]. 2012 [pristupljeno 21.05.2023.];2(1):9-19. Dostupno na: <https://hrcak.srce.hr/87438>

59. Anniko M, F House & W E Hitselberger. The middle fossa approach for removal of small acoustic tumors. *Acta Oto-Laryngol* 1969; 67: 413-427. *Acta Otolaryngol*. 2018 Mar;138(3):272-287. doi: 10.1080/00016489.2018.1438156. PMID: 29532725.

60. Alzhrani G, Shelton C, Couldwell WT. Middle fossa approach for resection of vestibular schwannoma. *Acta Neurochir (Wien)*. 2017 Jun;159(6):1023-1026. doi: 10.1007/s00701-017-3169-1. Epub 2017 Apr 11. PMID: 28397138.

61. Montaser AS, Todeschini AB, Harris MS, Adunka OF, Prevedello DM. Role of Endoscopy in Resection of Intracanalicular Vestibular Schwannoma via Middle Fossa Approach: Technical Nuances. *World Neurosurg*. 2018 Dec;120:395-399. doi: 10.1016/j.wneu.2018.08.215. Epub 2018 Sep 7. PMID: 30201576.

62. Raheja A, Bowers CA, MacDonald JD, Shelton C, Gurgel RK, Brimley C, Couldwell WT. Middle Fossa Approach for Vestibular Schwannoma: Good Hearing and Facial Nerve Outcomes with Low Morbidity. *World Neurosurg*. 2016 Aug;92:37-46. doi: 10.1016/j.wneu.2016.04.085. Epub 2016 May 3. PMID: 27150655.

63. Rosomoff HL. The subtemporal transtentorial approach to the cerebellopontine angle. *Laryngoscope*. 1971 Sep;81(9):1448-54. doi: 10.1288/00005537-197109000-00008. PMID: 5315415.

ŽIVOTOPIS

Patricija Škreb rođena je 23. ožujka 1999. godine u Zaboku. Završila je osnovnu školu Ante Kovačića Zlatar nakon čega 2013. godine upisuje srednju školu u Bedekovčini, smjer medicinska sestra / tehničar opće njege u trajanju od 5 godina. Neposredno završetka srednje škole, u akademskoj godini 2018./19. upisuje preddiplomski studij sestrinstva na Zdravstvenom veleučilištu u Zagrebu čijim završetkom stječe naziv prvostupnice sestrinstva. Za vrijeme studija sudjeluje na stručnim skupovima. Po završetku preddiplomskog studija zapošljava se u Klinici za neurokirurgiju, Kliničkog bolničkog centra Zagreb te upisuje diplomski studij sestrinstva Medicinskog fakulteta sveučilišta u Zagrebu. Aktivni je član Hrvatskog planinarskog društva te pripravnik Hrvatske gorske službe spašavanja.