

# Kirurški pristupi i tehnike nefrektomije

---

**Viher, Petar**

**Master's thesis / Diplomski rad**

**2024**

*Degree Grantor / Ustanova koja je dodijelila akademski / stručni stupanj:* **University of Zagreb, School of Medicine / Sveučilište u Zagrebu, Medicinski fakultet**

*Permanent link / Trajna poveznica:* <https://um.nsk.hr/um:nbn:hr:105:365354>

*Rights / Prava:* [In copyright](#)/[Zaštićeno autorskim pravom.](#)

*Download date / Datum preuzimanja:* **2024-09-14**



*Repository / Repozitorij:*

[Dr Med - University of Zagreb School of Medicine Digital Repository](#)



**SVEUČILIŠTE U ZAGREBU  
MEDICINSKI FAKULTET**

**Petar Viher**

**Kirurški pristupi i tehnike nefrektomije**

**DIPLOMSKI RAD**



**Zagreb, 2024.**

Ovaj diplomski rad izrađen je na Klinici za urologiju u Kliničkom bolničkom centru Zagreb pod vodstvom izv. prof. dr. sc. Tvrtka Hudolina, dr. med. i predan je na ocjenu u akademskoj godini 2023./2024.

## **Popis i objašnjenje korištenih kratica**

**AML** – angiomiolipom

**ADPKD** – autosomno dominantna policistična bubrežna bolest (engl. *autosomal dominant polycystic kidney disease*)

**ARPKD** – autosomno recesivna policistična bubrežna bolest (engl. *autosomal recessive polycystic kidney disease*)

**CT** – kompjuterizirana tomografija

**ESWL** – vantjelesna litotripsija udarnim valovima (engl. *extracorporeal shock-wave lithotripsy*)

**eGFR** – procijenjena brzina glomerularne filtracije (engl. *estimated glomerular filtration rate*)

**IVC** – donja šuplja vena (engl. *inferior vena cava*)

**NOM** – neoperativno liječenje (engl. *non-operative management*)

**NOTES** – transluminalna endoskopska kirurgija kroz prirodne otvore (engl. *natural orifice transluminal endoscopic surgery*)

**OM** – operativno liječenje (engl. *operative management*)

**PNL** – perkutana nefrolitotomija

**RCC** – karcinom bubrega (engl. *renal cell carcinoma*)

**SMA** – gornja mezenterična arterija (engl. *superior mesenteric artery*)

**TBC** – tuberkuloza

**URS** – ureteroskopija

**UTUC** – urotelni karcinom gornjeg mokraćnog trakta (engl. *upper tract urothelial carcinoma*)

**WSES** – Svjetsko društvo za hitnu kirurgiju (engl. *World Society of Emergency Surgery*)

**XPG** – ksantogranulomatozni pijelonefritis (engl. *xanthogranulomatous pyelonephritis*)

## SADRŽAJ

Sažetak

Summary

1. Uvod.....	1
1.1. Anatomske osobnosti i položaj tumora.....	1
1.1.1. Anatomija bubrega.....	1
1.1.2. Položaj bubrega i anatomija retroperitonealnog prostora.....	3
1.1.3. Topografski odnosi bubrega.....	5
1.2. Podjela nefrektomija i definicije.....	7
1.3. Povijesni pregled nefrektomije.....	7
2. Indikacije za nefrektomiju.....	11
2.1. Tumori bubrega.....	11
2.1.1. Benigni tumori bubrega.....	12
2.1.2. Maligni tumori bubrega.....	12
2.1.2.1. Karcinomi bubrega.....	12
2.1.2.2. Urotelni karcinomi bubrežnih čašica i nakapnice.....	14
2.1.2.3. Embriionalni ili pedijatrijski tumori bubrega.....	15
2.2. Bubrežni kamenci.....	15
2.3. Kronični pijelonefritis.....	16
2.4. Tuberkuloza bubrega.....	16
2.5. Kongenitalne i cistične bolesti bubrega.....	17
2.6. Trauma bubrega.....	18
2.7. Infarkt bubrega.....	18
2.8. Kalicealni divertikuli.....	19
2.9. Donorske nefrektomije.....	19
3. Kirurški pristupi bubregu za nefrektomije.....	20
3.1. Otvoreni kirurški pristupi.....	20
3.1.1. Prednji pristupi.....	20
3.1.1.1. Prednja središnja incizija.....	20
3.1.1.2. Prednja supkostalna incizija.....	22
3.1.1.3. Incizija u obliku ševrona.....	24
3.1.1.4. Poprečna incizija i paramedijane incizije.....	25
3.1.2. Bočni pristupi.....	25
3.1.2.1. Pristup bubregu bočnom incizijom iznad 12. rebra.....	26
3.1.2.2. Pristup bubregu bočnom incizijom iznad 11. rebra.....	27
3.1.2.3. Transkostalni pristup.....	27
3.1.2.4. Torakoabdominalna incizija.....	27
3.2. Laparoskopski pristupi.....	28
3.2.1. Otvaranje laparoskopskog puta Hassonovom tehnikom za transperitonealni pristup.....	29
3.2.2. Otvaranje laparoskopskog puta Veressovom iglom za transperitonealni pristup.....	29
3.2.3. Postavljanje laparoskopskog puta za retroperitonealni pristup.....	30
3.2.4. Raspored troakara za laparoskopsku nefrektomiju.....	31
3.2.5. Rukom potpomognuta laparoskopska nefrektomija.....	32
3.2.6. Transluminalna endoskopska nefrektomija kroz prirodne otvore.....	33
3.3. Robotski asistirana kirurgija.....	33
4. Kirurške tehnike nefrektomije.....	34
4.1. Otvorena radikalna nefrektomija.....	34
4.1.1. Perioperativne komplikacije i postoperativni ishodi otvorene radikalne nefrektomije.....	36
4.1.2. Tumorska trombektomija.....	37
4.2. Otvorena jednostavna nefrektomija.....	39

4.3.	Otvorena parcijalna nefrektomija.....	39
4.3.1.	Otvorena parcijalna nefrektomija za benigne bubrežne bolesti.....	41
4.3.2.	Perioperativne komplikacije i postoperativni ishodi otvorene parcijalne nefrektomije.....	41
4.4.	Laparoskopska radikalna nefrektomija.....	42
4.4.1.	Transperitonealna laparoskopska radikalna nefrektomija.....	42
4.4.2.	Retroperitonealna laparoskopska radikalna nefrektomija.....	44
4.4.3.	Laparoskopska jednostavna nefrektomija.....	45
4.4.4.	Perioperativne komplikacije i postoperativni ishodi laparoskopske nefrektomije.....	45
4.4.5.	Modifikacije minimalno invazivne tehnike nefrektomije.....	45
4.4.5.1.	Rukom asistirana nefrektomija.....	46
4.4.5.2.	Laparoendoskopska nefrektomija s jednim ulazom.....	46
4.4.5.3.	Transluminalna endoskopska nefrektomija kroz prirodne otvore.....	46
4.5.	Laparoskopska parcijalna nefrektomija.....	46
4.5.1.	Perioperativne komplikacije i postoperativni ishodi laparoskopske parcijalne nefrektomije.....	48
4.6.	Robotski asistirane nefrektomije.....	48
	Zahvale.....	50
	Popis referencija.....	51
	Životopis.....	61

**Sažetak:****Kirurški pristupi i tehnike nefrektomije**

Petar Viher

Nefrektomija, kirurški postupak uklanjanja bubrega, kirurški je zahvat koji se razvijao od prvih fizioloških eksperimenata na životinjama do današnjih rutinskih uroloških operacija koje se izvode zbog različitih indikacija, od kojih su najčešći maligni tumori bubrega, ponajprije karcinomi. Osim malignih oboljenja, u razloge potreba za uklanjanjem bubrega ubrajaju se infekcije bubrežnog tkiva, ozljede i sva oboljenja bubrežnog parenhima koja organizmu predstavljaju dodatno opterećenje, poglavito kardiovaskularno. Međutim, osim uklanjanja bubrega zbog patoloških procesa, za potrebe bubrežne transplantacije moguće je kirurški uklanjati i zdrave bubrege iz neoboljelih pojedinaca. Bubrezi se operativno mogu ukloniti u potpunosti, u obliku radikalne ili jednostavne nefrektomije, ili se uklanjaju samo djelomično, u obliku parcijalne nefrektomije, odnosno operacije koja štedi nefrone. Kirurški se bubregu za uklanjanje može pristupiti transperitonealno, kada se to postiže prednjim rezovima, odnosno laparoskopijom kroz troakare postavljene na prednjoj trbušnoj stijenci ili se pristupa retroperitonealno, bočnim rezovima ili retroperitoneoskopijom kroz troakare postavljene na stražnjoj i bočnoj stijenci. Osim tradicionalnih otvorenih operacija i minimalno invazivne laparoskopije i njenih modifikacija, nefrektomije se sve češće provode potpomognute robotskim sustavima, što je pogotovo korisno za izvođenje minimalno invazivnih parcijalnih nefrektomija. Kao jedan od najsuvremenijih pristupa i načina izvođenja nefrektomije spominje se transluminalna endoskopska nefrektomija kroz prirodne otvore. Svaki naveden pristup i tehnika praćeni su vlastitim prednostima i manama, ali prilikom odabira načina provođenja operacije velik doprinos imaju i iskustvo operatera te opremljenost ustanove.

**Ključne riječi:** nefrektomija, karcinom bubrega, otvorena nefrektomija, prednji rezovi, bočni rezovi, minimalno invazivna nefrektomija, laparoskopska nefrektomija, retroperitoneoskopska nefrektomija, robotski asistirana nefrektomija

**Summary:        Surgical approaches and techniques of nephrectomy**

Petar Viher

Nephrectomy, the surgical procedure for removing a kidney, has evolved from earliest physiological experiments on animals to today's routine urological operations performed for various indications, the most common being malignant kidney tumors, primarily carcinomas. In addition to malignant diseases, reasons for needing a kidney removal include infections of renal tissue, injuries and every disease of the renal parenchyma that poses an additional burden to the body, especially cardiovascular. However, apart from kidney removal due to pathological processes, healthy kidneys from non-diseased individuals can also be surgically removed for the purposes of kidney transplantation. Kidneys can be surgically removed completely, in the form of radical or simple nephrectomy, or only partially, in the form of partial nephrectomy, also known as nephron-sparing surgery. Surgical access to the kidney for removal can be achieved transperitoneally, through anterior incisions or laparoscopically via trocars placed on the anterior abdominal wall, or retroperitoneally, through flank incisions or retroperitoneoscopically via trocars placed on the posterior and lateral walls. In addition to traditional open surgery and minimally invasive laparoscopy and its modifications, nephrectomies are increasingly performed with the assistance of robotic systems, which is especially useful for performing minimally invasive partial nephrectomy. One of the most advanced contemporary approaches and methods for performing nephrectomy is transluminal endoscopic nephrectomy through natural orifices. Each of these approaches and techniques comes with its own advantages and disadvantages, but the experience of the performing surgeon, as well as the available equipment of the healthcare institution also play a significant role in the choice of surgical method.

**Keywords:** nephrectomy, kidney cancer, open nephrectomy, anterior incisions, flank incisions, minimally invasive nephrectomy, laparoscopic nephrectomy, retroperitoneoscopic nephrectomy, robotic-assisted nephrectomy



## **1. Uvod**

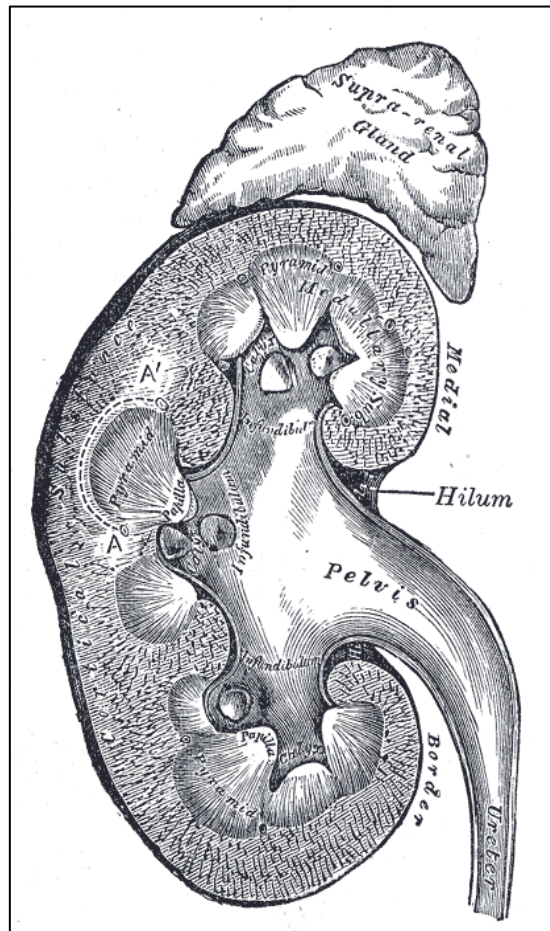
Nefrektomija je kirurški postupak uklanjanja bubrega. Provodi se zbog raznih indikacija, različitim tehnikama, a urološki kirurzi bubregu mogu pristupiti na različite načine (1). U ovom uvodnom poglavlju razmotrit će se anatomija bubrega relevantna za izvođenje operacija, definirat će se osnovni pojmovi te će se ukratko opisati povijest razvoja kirurških postupaka nefrektomije.

### **1.1. Anatomske osobnosti i položaj bubrega**

#### **1.1.1. Anatomija bubrega**

Bubrezi su parni organi, oblika sjemenke graha, crvenkasto-smeđe boje i blago mekše konzistencije. Oba su bubrega ovijena vezivnom ovojnicom, bubrežnom kapsulom, koja se može lagano odljuštiti s normalnog bubrega (2). Na svakom bubregu razlikuje se gornji od donjeg pola, gdje je gornji širok, a donji šiljast. Granicu između prednje i stražnje plohe čine konveksan lateralan te konkavan medijalan rub. Na medijalnom rubu nalazi se šupljinski prostor, sinus renalis, koji zdjelica ulazi u renalni parenhim. U renalni sinus otvaraju se renalne papile, a na tom mjestu također ulaze, odnosno izlaze krvne žile i živci te tako formiraju bubrežni hilus (3). Bubrežni hilus odraslog čovjeka dugačak je 9-12 cm, 4,5-6 cm širok i 3-4 cm debeo, teži otprilike od 110 do 140 g (2,3), a desni je bubrežni hilus obično manji od lijevog (3). Bubrežni parenhim sastoji se od kore i srži (2,3,4), što se uviđa presijecanjem bubrega uzdužno ili poprečno (3). Srž bubrega čine osam do 15 ispruganih i koničnih struktura zvanih bubrežnim piramidama. Baze su piramida paralelne s bubrežnom korom, a njihovi vršci usmjereni su prema malim bubrežnim čašicama u bubrežnom sinusu. Vrhovi piramida imaju rešetkaste otvore te se nazivaju bubrežnim papilama (2). Kora bubrega mjeri 4-5 mm debljine te je tanja od srži, a sadrži glomerule i zavijene kanaliće (2), ovija piramide srži između kojih se produžuju kortikalni tračni nazvani renalnim kolumnama (3). Bubrežni hilus je funkcionalno i anatomski podijeljen na režnjeve tako da svaka bubrežna piramida pojedinačno, zajedno s korom koja ju okružuje čini jedan režanj bubrega. Pritom su renalne kolumne granice između režnjeva (3). Male bubrežne čašice u koje se otvaraju bubrežne papile sjedinjuju se u velike bubrežne čašice (2,4) koje se pak dreniraju u jedinstvenu šupljinu nazvanu intrarenalnom nakapnicom. Ekstrarenalna nakapnica, smještena u bubrežnom hilusu, ljevkastog je oblika te se distalno, u području ureteropelvičnog

spoja, nastavlja na ureter (2). Navedena anatomska građa bubrega prikazana je na slici 1.



Slika 1. Anatomska građa bubrega. Prema Gray i Lewis (1918), str. 1221. (5).

Renalne arterije opskrbljuju svaki bubreg te potječu iz abdominalne aorte neposredno ispod razine odvajanja gornje mezenteričke arterije (2). Pritom desna bubrežna arterija izlazi iz abdominalne aorte u visini L1 (3), prolazi iza donje šuplje vene (2) te je dulja od lijeve (2,3). Prije pristupanja na bubrežni hilus, renalna se arterija može podijeliti u veće ogranke (2), stvarajući pritom interlobarne arterije koje u sljedećoj podijeli daju arkuatne arterije te u konačnici kortikalne radijalne arterije (također zvane interlobularne). Nadalje, interlobularne bubrežne arterije daju sve manje ogranke te formiraju dvostruki kapilarni sustav koji se nastavlja jedan na drugi: glomerularnu kapilarnu mrežu koja leži unutar Bowmanove kapsule u bubrežnoj kori te peritubularnu kapilarnu mrežu koja okružuje bubrežne kanaliće u bubrežnoj meduli (4). Primarne intrarenalne grane obaju renalnih arterija čine funkcionalno završne grane koje

opskrbljuju segmentalna područja bubrežnog parenhima; razlikujemo gornji (segmentum superius), donji (segmentum inferius), gornji prednji (segmentum anterosuperius), donji prednji (segmentum anteroinferius) te stražnji funkcionalni segment (segmentum posterius) (3). Bitno je napomenuti da je tijekom renalnih arterija nerijetko anomalan, zbog čega je spomenuta podjela bubrega na segmente podložna varijacijama (3) te da akcesorne renalne arterije mogu izlaziti iz abdominalne aorte i pristupati bubregu u blizini gornjeg ili donjeg pola. Ukoliko ostanu neprepoznate tijekom operacije, akcesorne renalne arterije mogu biti uzrok problematičnih krvarenja (2). Nakon prolaska kroz sustav dvostruke kapilarne mreže, filtrirana krv drenira se u sustav venskih kanala koji se spajaju i formiraju sve veće vene: redom, to su interlobularne vene, zatim arkuatne te interlobarne vene i, u konačnici, renalne vene (4). Renalne su vene smještene anteriorno od istoimenih arterija (2). Desna je kraća i ravna, a lijeva je duža i lučnog toka (3). U svom toku do donje šuplje vene, lijeva bubrežna vena smještena je ispred aorte (2) te prima prитоke krvi iz lijeve gonadalne vene (2,3). Akcesorne renalne vene su rijetke (2). Bubrezi primaju inervaciju preko simpatičkog i parasimpatičkog dijela autonomnog živčanog sustava (2). Simpatička vlakna bubregu pristupaju iz renalnog plexusa koji stvaraju vlakna iz obližnjih celijačnih ganglija (2,3), a prate tok renalnih arterija sve do njihovih distalnih dijelova, uglavnom s posteriorne te superiorne i inferiorne strane (2). Limfna drenaža iz bubrega započinje intrarenalnim limfatičkim putevima unutar parenhima kore i srži te se drenira u limfne čvorove koji okružuju bubrežni pedunkul u bubrežnom hilusu. Daljnji tijek limfe usmjeren je većim limfatičkim putevima u limfne strukture oko velikih krvnih žila. Ekstrarenalni limfatički sustav komunicira i anastomozira s limfaticima nadbubrežne žlijezde i ovojnice uretera (2).

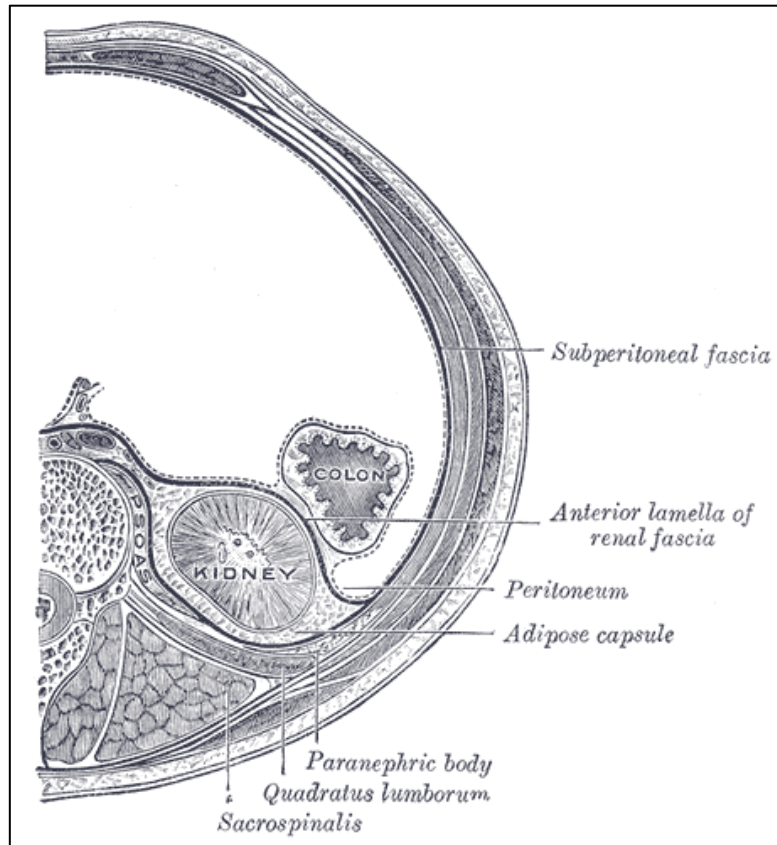
### **1.1.2. Položaj bubrega i anatomija retroperitonealnog prostora**

Bubrezi su smješteni u retroperitonealnu prostoru, s lijeve, odnosno desne strane kralježnice na razini gornjeg dijela slabinskog segmenta (2). Bubreg se svojom visinom od gornjeg do donjeg pola prostire od razine dvanaestog prsnog do trećeg slabinskog kralješka (3). Hilusi obaju bubrega leže u tzv. transpiloričkoj ravnini, koja se nalazi na razini prvog slabinskog kralješka (4). Desni je bubreg normalno zbog desnog jetrenog režnja smješten na nešto nižoj razini od lijevog (2), otprilike za polovicu visine tijela kralješka (3). Međutim položaj bubrega ovisan je o držanju tijela te o disanju, tako da

je niži u uspravnom položaju i prilikom udisaja u odnosu na ležeći položaj i izdisaj (3). Dorzalnu površinu bubrega koso križa 12. rebro na granici njegove gornje i srednje trećine. Međutim, kako se između 12. rebra i bubrega nalazi kostodijafragmatični zaton pleure i sam ošit, 12. rebro i bubreg se ne dodiruju (3). Bubrezi su ovijeni ovojnica koje služe održavanju stalnog položaja bubrega (3). Od površine prema okolini bubrega, ovojnice bubrega su vezivna čahura (capsula fibrosa), masna čahura (capsula adiposa) te bubrežna fascija (fascia renalis) (6). Vezivna čahura već je spomenuta vezivna ovojnica na površini bubrega koja se može lako odluštiti (2), a u produžetku prirasta vezivnim tkivom uz krvne žile bubrežnog hilusa (6). Masna čahura adipozno je tkivo koje sa svih strana obavija bubreg i nadbubrežnu žlijezdu, tračcima rahlog veziva povezana je s vezivnom čahuricom bubrega te je razvijenija na stražnjoj strani bubrega (6). Volumen masne čahure nije staln te ovisi o stanju uhranjenosti (3). Vanjska ovojnica bubrega jest renalna fascija koja svojim prednjim i stražnjim listom obavija bubreg i nadbubrežnu žlijezdu u masnoj čahuri bubrega (6). Eponimski se prednji list renalne fascije naziva Gerotinom fascijom, a stražnji list, koji je kronološki opisan prije prednjeg, naziva se Zuckerhandlovom fascijom (7). Listovi se renalne fascije prema superiorno i lateralno stapaju te se potom spajaju s transverzalnom fascijom. Medijalno i inferiorno, listovi renalne fascije međusobno se ne stapaju već prednji list priliježe uz stražnju površinu parijetalnog peritoneuma, a stražnji list pristupa prednjoj površini transverzalne fascije. Stoga strukture bubrežnog hilusa bubregu pristupaju kroz otvoreni procijep između prednjeg i stražnjeg lista renalne fascije s medijalne strane (6). Poprečni presjek tijela koji pokazuje odnose bubrežnih ovojnica prikazan je na slici 2.

Retroperitonealni prostor, ili samo retroperitoneum, dio je ekstraperitonealne prostora trbušne šupljine u širem smislu (6) te je smješten iza parijetalnog peritoneuma (3,6). Straga jest kralježnica te mišićna podloga koju čine mišići m. quadratus lumborum i m. psoas major (3). Superiorna granica retroperitoneuma je ošit, a prema inferiorno se ovaj prostor u kontinuitetu nastavlja u ekstraperitonealni prostor male zdjelice (3,6). U stražnjem zidu peritoneuma, između mišića psoas majora i quadratus lumboruma s obje strane nalaze se proširenja nazvana lumbalnim udubinama, a u njima su smješteni bubrezi (3). Lumbalne udubine približno su kvadrilateralnog oblika (2) te sežu od 12. rebra do grebena ilijačne kosti, odnosno od lateralnog ruba quadratus

lumboruma (2,3) do imaginarne vertikalne linije koja prolazi kroz prednju gornju ilijačnu spinu (2). Superficialno od retroperitoneuma, fascija je organizirana u dva sloja, a



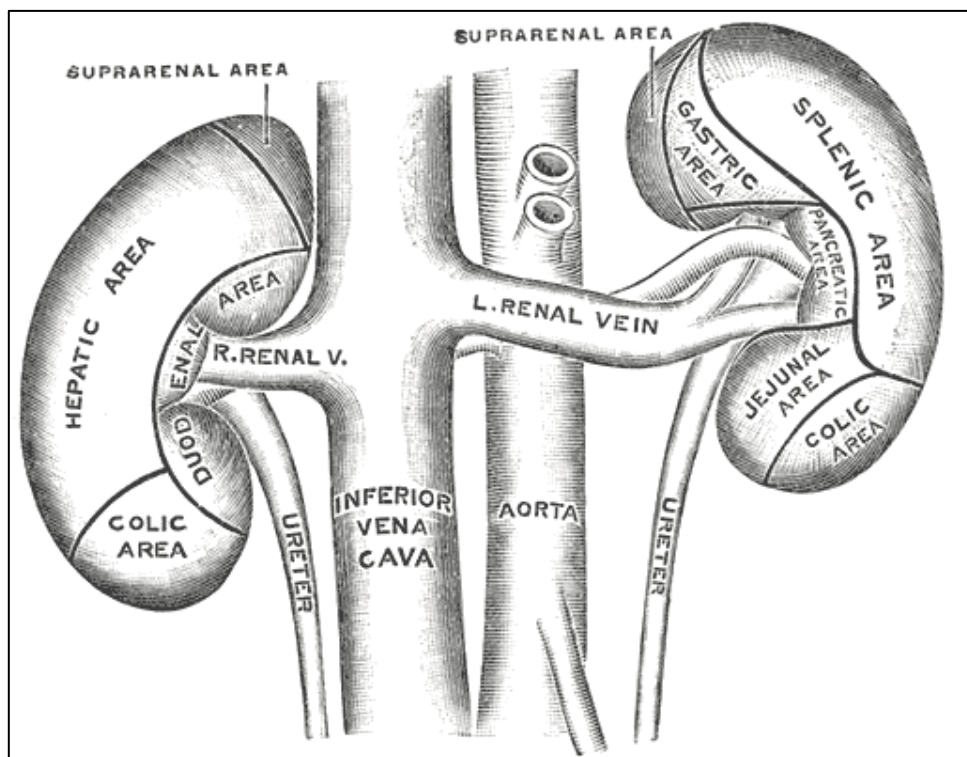
Slika 2: poprečni presjek abdomena za prikaz odnosa bubrežnih ovojnica. Prema Gray i Lewis (1918), str. 1220 (8)

mišići leđne stijenke na ovoj razini organizirani su u tri sloja. Od površine prema unutrašnjosti, grupe mišića su redom: latissimus dorsi i vanjski kosi abdominalni mišić u površinskoj grupi, posteroinferiorni serratus, sacrospinalis i unutarnji kosi abdominalni mišić u srednjoj grupi te quadratus lumborum, psoas major i poprečni abdominalni mišić u dubokoj grupi (2).

### 1.1.3. Topografski odnosi bubrega

Na gornjim su polovima lijevog i desnog bubrega prema ventralno smještene lijeva, odnosno desna nadbubrežna žlijezda te su obje nadbubrežne žlijezde ovijene istostranom renalnom fascijom, zajedno s bubregom u perirenalnom masnom tkivu (2,3,6). Osim neposredne povezanosti s nadbubrežnom žlijezdom unutar fascije, bubrezi su u posrednim (graniči im renalna fascija i pararenalno masno tkivo)

topografskim odnosima s drugim organima, odnosno dijelovima organa; pritom su neki od tih organa smješteni retro-, a neki intraperitonealno. Tako je prednja površina desnog bubrega u doticaju s jetrom superiorno, s hepatickim zavojem kolona inferiorno, a prema hilusu je sprijeda u doticaju s descendentnim dijelom dvanaesnika (2,3). Prednja je površina lijevog bubrega, pak, u doticaju sa želucem superiorno, spleničnim zavojem kolona inferiorno (2,3), lateralno je u odnosu sa slezenom, a blizu hilusa sprijeda s repom gušterače (2). Pritom su želučana i splenalna površina te jetrena površina koja je u kontaktu s bubregom ovijeni peritoneumom (2). Od neurovaskularnih struktura retroperitoneuma, u bliskom odnosu s bubrezima su donja šuplja vena s desnim te abdominalna aorta s lijevim bubrežnim hilusom, a između bubrega i stražnje trbušne stijenke smješteni su n. subcostalis, n. iliohypogastricus te n. ilioinguinalis (3). Topografski odnos bubrega s retro- i intraperitonealnim organima prikazan je na slici 3.



Slika 3: odnos bubrega s okolnim organima. Prema Gray i Lewis (1918), str. 1218 (9)

## **1.2. Podjela nefrektomija i definicije**

Kirurška resekcija bubrega može biti kompletna ili parcijalna (10). Pritom se kompletna resekcija može provesti u obliku jednostavne ili radikalne nefrektomije, a dvije se operacije razlikuju ovisno o indikaciji i načinu izvođenja. Prema tradicionalnoj definiciji, radikalna nefrektomija podrazumijeva uklanjanje čitavog bubrega te istostrane nadbubrežne žlijezde i perinefričkog masnog tkiva ovijenog Gerotinom fascijom. Suvremena definicija radikalne nefrektomije dopušta izostavljanje resekcije nadbubrežne žlijezde ukoliko takva pošteta nije kontraindicirana (11). Jednostavna nefrektomija podrazumijeva uklanjanje bubrega zbog benignih bubrežnih bolesti. Mnogi autori u zadnjih nekoliko godina propitkuju ovu nomenklaturu jer smatraju da jednostavna nefrektomija sa sobom nosi perioperativne izazove koji su usporedivi s radikalnom nefrektomijom te predlažu nove termine – neradikalna nefrektomija ili benigna nefrektomija (12). Parcijalne se nefrektomije, zbog očuvanja bubrežnog parenhima i time funkcionalnosti bubrega, nazivaju i operacijama koje štede nefrone (13).

## **1.3. Povijesni pregled nefrektomije**

Najranije dokumentirane nefrektomije provodile su se na animalnim modelima za potrebe fizioloških spoznaja promjena homeostaze nakon uklanjanja samo jednog bubrega. Među prvima od ovih istraživača navode se nizozemski kirurg Hendrik van Roonhuysen, talijanski anatom Giuseppe Zambecarius te nizozemski liječnik i znanstvenik Stephen Blankaard. Krajem 17. stoljeća, van Roonhuysen 1672. i Zambecarius 1678. godine objavljuju ishode pokusa unilateralne nefrektomije na desetima pasa te navode ne samo njihovo preživljenje, nego i kontralateralno povećanje preostalog bubrega (14,15), a slične rezultate i detaljniji opis postupka operacije objavljuje Blankaard 1690. godine (15). Prva ekstirpacija ljudskog bubrega bila je izvršena 1868. godine u Montréalu od strane kanadskog kirurga Sira Williama Hingstona, međutim, kako je pacijent preminuo na operacijskom stolu odmah po uklanjanju bubrega, ovaj se događaj nije javno objavio (14). Stoga se prema povijesnim dokumentima prvim autorom uspješne nefrektomije smatra njemački kirurg Gustav Simon, koji je 1869. godine u Heidelbergu operirao i uspješno uklonio lijevi bubreg 46-godišnjoj pacijentici s ureterovaginalnom fistulom na lijevoj strani. Unatoč problematici ligacije bubrežnog pedunkula zbog nedostatka instrumenata, visokih stopa perioperativnih infektivnih komplikacija toga doba te oskudnih anestezioloških

metoda, pacijentica je dobro podnijela operaciju te je bila otpuštena iz bolnice dva mjeseca kasnije (14,15). Valja spomenuti kako je ovaj podvig bila prva uspješna planirana i namjerna nefrektomija, u usporedbi s ranije opisanim slučajnim nalazima bubrega u kirurški reseciranim dijelovima tkiva. Tako se u povijesnomedicinskoj literaturi spominje nalaz nehotično uklonjenog bubrega prilikom operacije ehinokokne ciste koju je izveo njemački ginekolog Otto Spiegelberg 1867. godine (14). U 19. stoljeću kirurške su operacije bile praćene izuzetno visokim perioperativnim mortalitetom koji je sezao čak do 50%, a najčešće komplikacije s ovakvim ishodom bile su infekcije kirurških rana te posljedične sepse (14). Značajan pad perioperativnog mortaliteta postigao se naporima britanskog kirurga Josepha Listera koji je 1867. godine u kiruršku praksu uveo dezinfekciju ruku kirurga i instrumenata 5%-tnom otopinom karbolne kiseline prije i poslije operacije te primjenu antiseptičkog pripravka direktno na zašivenu ranu (16). Sljedeće prekretnice prema aseptičnoj kirurgiji dogodile su se djelovanjem austrijskog kirurga Johanna Antona von Mikulicz-Radeckija koji je krajem 19. stoljeća uveo korištenje prvo pamučnih, a zatim gumenih kirurških rukavica te sterilnih kirurški maski tijekom operacija (17), a prva sterilizacija kirurških instrumenata parom izvela se 1886. godine na Sveučilištu u Berlinu (14). Krajem 19. stoljeća, paralelno s razvojem opisanih kirurških načela razvijaju se i osnovne medicinske znanosti. Tako se i anatomsko-topografska spoznaja bubrega unaprijedila i približila današnjim spoznajama tek nekoliko desetljeća nakon prvih nefrektomija proučavanjem odnosa u retroperitonealnom prostoru te opisom prednje renalne fascije i pararenalnog masnog tkiva u istraživanjima rumunjskog liječnika Dimitrijeja Gerote 1895. godine (7). Sav ovaj napredak urodio je plodom te se broj izvedenih nefrektomija značajno povećao (14).

Početak je 20. stoljeća svjedočio značajnom razvoju materijala za kirurško šivanje te se ističe 1906. godina zbog razvoja metode sterilizacije krom ketguta, prvog korištenog šava, od strane njemačkog kirurga Franza Kuhna; već dvije godine kasnije počinje masovna produkcija sterilnog ketguta (18). Dotadašnja problematika mortaliteta zbog perioperacijskog gubitka krvi tijekom operacija, uključujući i tijekom nefrektomija, djelomično se razriješila prepoznavanjem ABO sustava krvnih grupa od strane Karla Landsteinerja 1901. godine te uvođenjem transfuzije u kliničku praksu. Otkriće Richarda Lewinsohna 1915. da se krv može sačuvati na siguran način primjenom 0,2%-tne otopine natrijevog citrata dodatno je unaprijedilo hemoterapijske



metode te transfuzije krvi postaju životno spašavajuće intervencije (19). Sljedeće prekretnica koja je značajno poboljšala ishode operacije bilo je Flemingovo otkriće penicilina 1928. godine, te uz sve prethodno navedeno, nefrektomije pri kraju prve polovice 20. stoljeća postaju sve češće izvođeni zahvati (14). Prvu uspješnu transplantaciju bubrega sa živog donora izveli su Joseph Murray, John Harrison i John Merrill u prosincu 1954. godine u Bostonu na jednojajčanim blizancima: zdrav lijevi bubreg bio je izvađen iz zdravog blizanca te transplantiran u blizanca čija se bubrežna funkcija tijekom mjeseci pogoršavala zbog kroničnog nefritisa. Blizanac primatelj je nakon transplantacije zbog svoje osnovne bolesti bio dvaput podvrgnut nefrektomiji nefunkcionalnih i oštećenih bubrega (20).

Što se tiče povijesnog razvoja nefrektomija koje štede nefrone, prva dokumentirana objava djelomičnog uklanjanja bubrega datira iz 1884. godine kada je britanski kirurg Sir Spencer Wells slučajno uklonio dio bubrega prilikom operiranja perirealnog adenoma (14). Prvu je planiranu parcijalnu nefrektomiju izveo njemački kirurg Vicenz Czerny 1887. godine (21) na pacijentu s angiosarkomom bubrega (14). Do prvih desetljeća 20. stoljeća, parcijalne su nefrektomije ipak bile rezervirane za pacijente s netumorskim bolestima bubrega, prvenstveno zbog bojazni kirurga od teških krvarenja te perzistentnih urinarnih fistula, unatoč prethodno eksperimentalno i empirijski dokazanoj mogućnosti parcijalnih resekcija bubrega za liječenje lokaliziranih bubrežnih bolesti (22). Sredina 20. stoljeća obilježena je istraživanjima koja su doprinijela rastućem interesu provođenja parcijalnih nefrektomija (14) te je zaključeno da se, uz pravilnu kiruršku tehniku, mali tumori i tumori smješteni na polovima bubrega mogu liječiti ovom metodom, ali je takva operacija ipak i dalje bila kontraindicirana u pacijenata sa zdravim kontralateralnim bubregom (22). 70-ih godina 20. stoljeća, broj indikacija za parcijalne nefrektomije naglo se povećao, zahvaljujući razvoju radioloških metoda koje su omogućile ranije otkrivanje tumora malih dimenzija, uz usavršavanje kirurške tehnike parcijalne nefrektomije koja uzima u obzir vaskularizaciju bubrega prema segmentima (14) te istraživanjima bubrežne hipotermije koja su omogućila sigurno produživanje trajanja operacija (23).

Prvih nekoliko godina nakon ulaska laparoskopije na kiruršku scenu, laparoskopsko provođenje nefrektomija činilo se nemoguće zbog veličine bubrega koji ne bi mogli biti uklonjeni kroz male laparoskopske rezove. Međutim, ovaj se problem riješio već 1991. godine kada je američki urolog Ralph Clayman u tijeku transperitonealne

laparoskopske nefrektomije, nakon oslobađanja bubrega s incidentalomom u abdomenu, taj isti bubreg uložio u nepropusnu vrećicu uvedenu kroz troakar te uz pomoć uređaja za morcelaciju preparat usitinio u vrećici i aspirirao (24). 1992. godine indijski urolog Durga Gaur pristupa bubregu retroperitoneoskopski, bočnim pristupom pomoću balonske dilatacije retroperitoneuma prethodno stvaranju pneumoretroperitoneuma (25). Laparoskopska tehnika također je revolucionalizirala transplantaciju bubrega – 1995. godine Lloyd Ratner iz živog donora laparoskopski uklanja bubreg kroz infraumbilikalnu središnju inciziju te vrijeme tople ishemije ograničava na manje od 5 minuta (26).

1995. godine, u sklopu kliničkih ispitivanja izvedivosti genitourinarnih laparoskopskih operacija asistiranih robotskim rukama, provode se prve robotski asistirane laparoskopske nefrektomije. U preliminarnom istraživanju, trajanje je robotski asistiranih operacija bilo usporedivo s trajanjem tradicionalne laparoskopske kirurgije (27).

Jednom od najnaprednijih minimalno invazivnih tehnika nefrektomije smatra se nefrektomija transluminalnom endoskopskom kirurgijom kroz prirodne otvore (14). Godine 2000., 10 pacijentica bilo je podvrgnuto transvaginalnoj ekstrakciji čitavog bubrega prethodno oslobođenog u retroperitoneumu putem transperitonealne ili retroperitonealne laparoskopske radikalne nefrektomije. Vaginalna ekstrakcija provela se kroz poprečni kolpotomski rez u stražnjem fornixu uz minimalan gubitak krvi i prosječno trajanje od 35 minuta (28). Prva transluminalna endoskopska nefrektomija isključivo putem prirodnih otvora izvedena je 2009., kada je pacijentici postavljen troakar transvaginalno kroz posteriornu kolpotomiju kroz koji se pristupilo u peritonealnu šupljinu, a zatim na bubreg koji se ekstirpirao i uklonio iz tijela kroz isti kolpotomski rez (29).

## 2. Indikacije za nefrektomiju

Najčešće indikacije za sve tipove nefrektomija navedene su u tablici 1, a indikacije za parcijalnu nefrektomiju, koje osim prirode bolesti ovise i o drugim okolnostima pacijentove anatomije i fiziologije, navedene su u tablici 2. U daljnjem će tekstu ukratko biti opisane najčešće pojedinačne indikacije za nefrektomiju.

Tablica 1: Najčešće indikacije za nefrektomiju. Izrađeno prema podacima iz referencija 30 (Mukherjee i sur. 2022.) i 31 (O'Connor i sur. 2020.)

RADIKALNA NEFREKTOMIJA	JEDNOSTAVNA NEFREKTOMIJA	PARCIJALNA NEFREKTOMIJA
<ul style="list-style-type: none"> <li>• lokaliziran RCC</li> <li>• lokalno uznapredovao RCC*</li> <li>• metastatski RCC*</li> </ul>	<ul style="list-style-type: none"> <li>• ireverzibilno bubrežno oštećenje zbog: simptomatske kronične infekcije, opstrukcije, nefrokalcinoze, bubrežnih kamenaca</li> <li>• renovaskularna hipertenzija zbog: nepopravljive bolesti renalnih arterija ili zbog jednostranog parenhimskog oštećenja uslijed nefroskleroze, pijelonefritisa, refluksne displazije ili kongenitalne displazije bubrega</li> </ul>	<ul style="list-style-type: none"> <li>• svi T1a-b RCC</li> <li>• benigni tumori</li> <li>• segmentirano traumatsko i ireverzibilno oštećenje</li> <li>• inficirani kalicealni divertikuli</li> </ul>

\* samo u određenim okolnostima

Tablica 2: Indikacije za parcijalnu nefrektomiju. Izrađeno prema podacima iz referencije 31 (O'Connor i sur. 2020)

<b>APSOLUTNE</b>	anatomski ili funkcionalno jedan bubreg, obostrane bubrežne mase
<b>RELATIVNE</b>	kronična bubrežna bolest, nasljedni RCC sindromi
<b>ELEKTIVNE</b>	lokaliziran jednostrani RCC uz zdrav suprotan bubreg

### 2.1. Tumori bubrega

Tumori bubrega nenormalne su nakupine bubrežnog tkiva nastale klonalnom ekspanzijom jedne abnormalne stanice kroz nekontrolirane i aberantne diobe (32).

Najčešće korištena klasifikacija tumora jest ona koja razlikuje dobroćudne (benigne) od zloćudnih (malignih). Benigni tumori bubrega imaju povoljan klinički ishod s obzirom na to da im je rast ograničen na bubreg te tako bitno ne ugrožavaju zdravlje pacijenta, a maligni tumori svojim brzim rastom, širenjem u okolna tkiva ili u udaljene dijelove tijela imaju nepovoljan klinički ishod i, ako se ne liječe dovoljno rano, mogu uzrokovati smrt bolesnika (33).

### **2.1.1. Benigni tumori bubrega**

Otprilike 15% svih dijagnosticiranih tumora bubrega jesu benigni tumori, od kojih su dva najbitnija onkocitom i angiomiolipom (32). Preko 80% onkocitoma očituje se kao slučajan nalaz. Iako biopsijom potvrđen onkocitom zahtjeva samo praćenje, ukoliko je dijagnoza dvojbeno indicirana je parcijalna nefrektomija (32). Angiomiolipom se u nešto više od 50% slučajeva također pronalazi slučajno tijekom ultrazvučnog ili CT pregleda abdomena. U manjem broju slučajeva klinički se prezentira bolovima u lumbalnoj regiji, kao palpabilna tvorba ili bezbolnom hematurijom. Do 10% slučajeva angiomiolipoma može se očitovati masivnim i životno ugrožavajućim retroperitonealnim krvarenjem, što je klinički entitet eponimski nazvan Wunderlichov sindrom (32,34). Asimptomatski pacijenti zahtijevaju samo praćenje redovitim ultrazvučnim pregledima, dok se pacijenti čiji AML pokazuje rizik od spontanog krvarenja podvrgavaju parcijalnoj nefrektomiji (34). U uvjetima akutnog krvarenja iz angiomiolipoma, parcijalna ili totalna nefrektomija mogu biti nužne s ciljem očuvanja zdravlja, odnosno života (32).

### **2.1.2. Maligni tumori bubrega**

Maligni renalni tumori uključuju sljedeće kliničke entitete: karcinomi bubrega, urotelni karcinomi bubrežnih čašica i nakapnice, embrionalni ili pedijatrijski tumori, sarkomi, limfomi te metastaze (35). Sarkomi i limfomi bubrega rijetke su pojave (35), a metastaze u bubreg rijetko se susreću u kliničkoj praksi te je nefrektomija indicirana jedino u slučaju unilateralnih metastaza ako je osnovni tumor pod dobrom onkološkom kontrolom (36).

#### **2.1.2.1. Karcinomi bubrega**

Karcinom bubrega (engl. *renal cell carcinoma*, RCC) je adenokarcinom s ishodištem u renalnom korteksu te se vjeruje da nastaje ekspanzijom klona abnormalne epitelne

stanice bubrežnih kanalića (32). Tradicionalno se smatralo da RCC nastaje isključivo iz stanica proksimalnog zavijenog kanalića, međutim suvremena saznanja i klasifikacija u histološke podtipove govore u prilog da neki RCC nastaju iz distalnih dijelova nefrona (35). Kao i maligni tumori općenito, RCC pokazuje tendenciju infiltrativnog rasta i lokalnog invadiranja u ipsilateralnu nadbubrežnu žlijezdu, invaziju kroz bubrežnu kapsulu, invaziju u ipsilateralnu bubrežnu venu te kroz donju šuplju venu sve do u srce, a metastaze daje limfogeno u hilarne i paraortalne limfne čvorove te hematogeno u pluća, kosti, jetru i mozak (32). Prema suvremenom poimanju Svjetske zdravstvene organizacije, RCC se više ne smatra jedinstvenom malignom neoplazmom bubrega, već skupinom koju čine različiti tumorski podtipovi, svaki s jedinstvenom genetskom podlogom i jedinstvenim kliničkim ponašanjem (35). Tako je svijetlostanični karcinom bubrega, cRCC, najčešće dijagnosticiran tip (80%), njegova maligna transformacija uključuje mutacije u VHL i PBRM1 genima, a klinički se razlikuje od ostalih glavnih podtipova po slabijoj prognozi preživljavanja (32). Papilarni se karcinom bubrega, pRCC, na temelju molekularne dijagnostike dodatno dijeli na tri varijante: tip 1 obilježen je mutacijama u tirozin kinaznom MET putu signalne aktivacije, tip 2 nastaje zbog mutacija u NRF2 genu za antioksidativne enzime, a tip 3 je onkocitski, povezan s trisomijama kromosoma 7, 16 i 17 te delecijom Y kromosoma (32). Trenutna saznanja ukazuju da tip 1 pRCC nosi bolju prognozu od cRCC, dok je tip 2 povezan s kliničkim ishodima jednakim ili lošijim od cRCC (35). Kromofobni karcinom bubrega, chRCC, čini sveukupno do 5% dijagnosticiranih RCC, a histogenetski potječe iz stanica kortikalnog dijela sabirnog kanalića; klinički je obilježen relativno dobrom prognozom (32). Rijetke histološke inačice RCC su Bellinijev karcinom te karcinom medularnih stanica, a oba se uglavnom javljaju u mlađim dobnim skupinama te imaju slabu prognozu (32). Nastavno na histološku potvrdu dijagnoze, određivanje stadija bolesti zasniva se na TNM klasifikaciji (32). U suvremenim revizijama sustava TNM klasifikacije, RCC se stupnjuje prema obilježjima primarnog tumora, T, prisutnosti metastaza u regionalnim limfnim čvorovima, N, te distalnim metastazama, M, prema shemi prikazanoj u tablici 3 (37). Parcijalna nefrektomija je zlatni standard liječenja T1 karcinoma bubrega (32). Radikalna nefrektomija smatra se zlatnim standardom liječenja karcinoma bubrega T2-T4 te u svih bolesnika s RCC koji nisu kandidati za parcijalnu nefrektomiju. Iznimku čine neki T2 RCC lokalizirani na periferiji bubrega koji se mogu kirurški odstraniti parcijalnom nefrektomijom. Tijekom radikalne nefrektomije, limfadenektomija se izvodi ukoliko postoji klinička ili radiološka

indikacija. Pokazalo se da rutinska limfadenektomija nema terapijske koristi te da produžuje vrijeme operacije i povećava gubitke krvi (32).

**Tablica 3:** TNM klasifikacija RCC. Prema podacima iz Brierley, Gospodarowicz i Wittekind (2017), str. 194 (37)

T – Primarni tumor	
Tx	Primarni tumor se ne može procijeniti
T0	Nema dokaza primarnog tumora
T1	Tumor do 7 cm ili manje u najvećoj dimenziji, ograničen na bubreg
T1a	Tumor do 4 cm ili manje
T1b	Tumor veći od 4 cm, ali ne veći od 7 cm
T2	Tumor veći od 7 cm u najvećoj dimenziji, ograničen na bubreg
T2a	Tumor veći od 7 cm, ali ne veći od 10 cm
T2b	Tumor veći od 10 cm, ograničen na bubreg
T3	Tumor se širi u vene ili perirenalno tkivo, ali ne u istostranu nadbubrežnu žlijezdu i ne dalje od Gerotine fascije
T3a	Tumor invadira u bubrežnu venu ili njezine pritoke ili tumor invadira u perirenalno tkivo i/ili u masno tkivo bubrežnog sinusa, ali ne dalje od Gerotine fascije
T3b	Tumor invadira u donju šuplju venu ispod ošita
T3c	Tumor invadira u donju šuplju venu iznad ošita ili invadira stijenku donje šuplje vene
T4	Tumor invadira dalje od Gerotine fascije, uključujući i <i>per continuitatem</i> širenje u istostranu nadbubrežnu žlijezdu
N – Regionalni limfni čvorovi (hilarni, abdominalni paraaortalni i parakavalni)	
Nx	Regionalni limfni čvorovi ne mogu se procijeniti
N0	Bez metastaziranja u regionalne limfne čvorove
N1	Metastaze u jedan ili više regionalnih limfnih čvorova
M – Udaljene metastaze	
M0	Bez udaljenih metastaza
M1	Udaljene metastaze

### 2.1.2.2. Urotelni karcinomi bubrežnih čašica i nakapnice

Do 10% primarnih tumora bubrega nastaje iz prijelaznog epitela (urotela) unutar sustava bubrežnih čašica i nakapnice (32). Za ove se neoplazne u literaturi ustalio naziv UTUC, što je pokrata od engleskog naziva *upper tract urothelial carcinoma*, a koji označuje urotelne karcinome bubrežne nakapnice i mokraćovoda (38). Nerijetko se zbog krvarenja ili opstrukcije krvnim ugrušcima prezentiraju makroskopskom hematurijom, odnosno bolovima u slabinama, što pridonosi ranijoj dijagnozi bolesti u lokaliziranom stadiju (32). Nadalje, na temelju radioloških karakteristika vidljivih na CT snimci i patohistoloških obilježja bioptata dobivenog ureteroskopijom razlikuju se

UTUC niskog i visokog rizika. U načelu se za ove tumore savjetuje nefroureterektomija, posebice za UTUC visokog rizika ili ako se rizik ne može sa sigurnošću utvrditi (38).

### **2.1.2.3. Embrionalni ili pedijatrijski tumori bubrega**

Prototip ove skupine tumora bubrega jest nefroblastom, poznat i eponimski kao Wilmsov tumor. Iako se s incidencijom od 1:10 000 djece smatra rijetkom pojavom, ipak se smatra najčešćim intraabdominalnim tumorom djetinjstva i čini 20% svih malignoma u djece, to jest 80% svih tumora genitourinarnog sustava u djece mlađe od 15 godina (32). Prezentira se kao palpabilna abdominalna masa, rijetko uz bolove u slabinama, dok se makrohaturija pojavljuje u svega 10 – 15% djece. Ponekad nefroblastom može i pritiskati bubrežni parenhim ili a. renalis što rezultira arterijskom hipertenzijom (39). Glavnom metodom liječenja smatra se nefrektomija sa ili bez prije- ili poslijeoperacijske kemoterapije vinkristinom i doksorubicinom. Preživljenje je uglavnom dobro i sveukupno iznosi 92% (32).

## **2.2. Bubrežni kamenci**

Nefrolitijaza označava prisutnost kamenaca (konkremenata, kalkula) u bubregu, pogotovo u bubrežnom pijelonu (40), a koji nastaju agregacijom kristala istaloženih iz mokraće (41). Gledajući kemijski sastav, bubrežni kamenci mogu biti građeni od kalcijeva oksalata, kalcijeva fosfata, urične kiseline, magnezij-amonijeva fosfata (struvitni kamenci) te od aminokiseline cistina (cistinski kamenci) (41). Odluke liječenja nefrolitijaze individualizirane su za svakog pacijenta te ovise o značajkama samog kamenca (veličina, lokacija i, ako je poznat, kemijski sastav), stručnosti ustanove u kojoj se provodi liječenje te preferencijama pacijenata. Najprikladnijim metodama liječenja bubrežnih kamenaca smatraju se izvantjelesna litotripsija udarnim valovima (ESWL, *extracorporeal shockwave lithotripsy*), perkutana nefrolitotomija (PNL) i ureteroskopija (URS), dok su otvoreni ili laparoskopski pristup mogući alternativni modaliteti liječenja ukoliko drugi načini liječenja ne uspiju ili nisu dostupni (42). Međutim, nekoliko je indikacija za jednostavnu nefrektomiju u pacijenata s nefrolitijazom, koja uključuju slabljenje bubrežne funkcije uz rekurentne infekcije, kroničan bol, apscese, stvaranje fistula ili sumnju na malignu transformaciju bubrega zahvaćenog litijazom (43). Pritom je bitno naglasiti da je nefrektomija zbog kamenaca izazovan kirurški zahvat zbog značajne upale i infekcije te može biti praćena visokim stopama komplikacija (43).

### **2.3. Kronični pijelonefritis**

Kroničnim pijelonefritsom smatra se bubrežno ožiljkavanje koje je krajnji rezultat dugotrajnih upala ili refluksa (44). Pritom je stupanj oštećenja bubrežnog parenhima i posljedično ožiljkavanje izraženije ukoliko se isti bubreg zbog navedenih razloga inficira retrogradno bakterijama iz mokraćnog mjehura (44). Liječenje je, stoga, ograničenih mogućnosti zbog nastajanja ireverzibilnih promjena. Ukoliko se dovoljno rano otkriju, zbrinjavanjem anatomskih ili funkcionalnih poremećaja urinarnog trakta može se zaustaviti daljnje renalno oštećivanje. Dugotrajna primjena antibiotika ponekad je potrebna da se smanje rekurentne uroinfekcije i, posljedično, bubrežno ožiljkavanje (45). Nefrektomija zbog kroničnog pijelonefritisa uglavnom se provodi u osoba s nefunkcionalnim ožiljnim bubregom i arterijskom hipertenzijom (30,45) ili ako u takvom bubregu postoji veliki konkrement (43,45). Poseban i rijedak oblik kronične bakterijske infekcije je ksantogranulomatozni pijelonefritis (XPG) u kojemu se normalno bubrežno tkivo zbog ekstenzivne i dugotrajne infekcije zamijenjuje histiocitima ili makrofagima ispunjenima lipidima; za ovu indikaciju nefrektomija je metoda liječenja (46).

### **2.4. Tuberkuloza bubrega**

TBC je zarazna bolest koju uzrokuje *M. tuberculosis* ili Kochov bacil. Iako je primarni TBC kazeozno-granulomatozna bolest pluća, nakon diseminacije bacila krvlju, bubreg je najčešće mjesto ekstrapulmonalne TBC (sekundarni TBC) (44). U zadnjih godina bilježi se porast prevalencije plućnog TBC uz pojavu multirezistentnih sojeva mikobakterija te stoga i bubrežni TBC pokazuje pozitivan trend incidencije (47). Parenhim tuberkuloznog bubrega zahvaćen je granulomatoznim promjenama u korteksu uz kazeoznu nekrozu papila, a nakon toga slijedi fibroziranje i kalcifikacija zbog čega se uništava arhitektura bubrega koji postaje malen i izobličen; u ekstremnim slučajevima ovo može rezultirati tzv. autonefrektomijom (44). Zbog jakog upalnog i imunološkog odgovora na mikobakterije, uznapredovala bubrežna tuberkuloza obično pokazuje i opsežno stvaranje perirenalnih adhezija (47). Indikacije za nefrektomiju tuberkuloznog bubrega su nefunkcionalan i kalcificiran bubreg (44,47), opsežno oštećen nekalcificiran bubreg te značajne TBC lezije (47).



## **2.5. Kongenitalne i cistične bolesti bubrega**

Od kongenitalnih razvojnih poremećaja bubrega valja spomenuti bubrežnu hipoplaziju, koja podrazumijeva veličinom i masom malen bubreg, jednostrano ili obostrano. Osim očito oslabljene bubrežne funkcije ako su oba bubrega zahvaćena, hipoplazija bubrega može zbog jednako slabo razvijenih i malih bubrežnih arterija uzrokovati hipertenziju; tada se, za kardiovaskularno rasterećenje, hipoplastičan bubreg može kirurški ukloniti (48). Od cističnih bubrežnih bolesti spominju se cistična bubrežna displazija, autosomno-dominantna i autosomno-recesivna policistična bubrežna bolest (49). Kongenitalno displastični bubrezi su uglavnom jednostrani i sporadični, a najčešća manifestacija je palpabilna nepravilna masa u slabinama. ADPKD smatra se adultnim oblikom policistične bubrežne bolesti zbog kasne pojave simptoma, u prosjeku tek nakon 40. godine života. Gotovo uvijek je bilateralna, a bubrezi su značajno veći i prožeti cistama različitih veličina (48,50). Osim standardne medikamentne terapije ACE inhibitorima ili ARB, modificiranom dijetom i kontrolom lipida, moguće je izvesti nefrektomiju, laparoskopsku ili retroperitoneoskopsku, uz davanje prednosti rukom potpomognutoj laparoskopskoj nefrektomiji (50). ARPKD rijetka je kongenitalna policistična bolest obilježena obostranim policističnim povećanjem bubrega u novorođenačkoj ili dojenačkoj dobi. Do 50% novorođenčadi s ARPKD umire u prvim danima života zbog respiratornog distresa ili rastuće uremije. U djece koja prežive novorođenačku dob, već u ranom djetinjstvu pojavljuju se hipertenzija i bubrežno zatajivanje, a kasnije se pojavljuju i simptomi i znakovi jetrene manifestacije bolesti (51). Za liječenje bolesti koristi se dijaliza različitim pristupima (52).

## **2.6. Trauma bubrega**

Bubreg je najčešće ozlijeđen organ urogenitalnog sustava i bubrežna ozljeda prijavljuje se u 1-5% svih trauma. Dva su moguća mehanizma ozlijeđivanja bubrega: djelovanje tupe sile ili penetrirajuća ozljeda. Tupi udarci posljedica su izdravnog udarca u regiju bubrega i nagle deceleracije, akcleracije, odnosno kombinacije akceleracije i deceleracije. Penetrantne ozljede mogu biti zadobivene oštricama hladnog ili projektilima vatrenog oružja. Zbog čestog ozlijeđivanja i potencijalno opasnih posljedica, prilikom evaluacije politraume potrebno je uvijek imati na umu mogućnost ozljede bubrega (53). Svjetsko društvo hitne kirurgije (WSES) definira četiri klase ozljede bubrega: blage ozljede (WSES klasa I), umjerene ozljede (WSES klasa II) i teške ozljede bubrega (WSES KLASA III i IV). Pritom su pacijenti s ozljedama bubrega

WSES klasa I-III hemodinamski stabilni, a s ozljedama WSES klase IV su hemodinamski nestabilni. Suvremene smjernice detaljno opisuju neoperativno i operativno liječenje (NOM i OM), gdje je OM pristup odabira u svim hemodinamski nestabilnim slučajevima, teškim ozljedama bubrežnih krvnih žila i slučajevima kada ne vitalno (devaskularizirano) tkivo iziskuje intervenciju. Nefrektomija se izvodi u slučajevima teškog i nekontroliranog krvarenja, oštećenja arterija ili opsežnih oštećenja parenhima (54).

## **2.7. Infarkt bubrega**

Renalni je infarkt posljedica naglog prekida opskrbe bubrega krvlju zbog opstrukcije glavne bubrežne arterije ili nekog od njenih segmentalnih ogranaka te je razlog naglog nastanka hipertenzije, ponekad hipertenzivne krize, a rjeđe je uzrok kronične bubrežne bolesti (55). Dijagnosticiranje bubrežnog infarkta može biti otežano zbog izuzetno niske incidencije i nespecifične prezentacije. Naime, infarkt bubrega je razlog bubrežnih kolika samo u izuzetno malom broju slučajeva. Bubrežne kolike zbog infarkta bubrega mogu javiti i uz normalan krvni tlak i normalan laboratorijski panel, čak uz minimalno sniženje eGFR (56). Mehanizmi bubrežnog infarkta mogu biti sustavni (tromboembolija ili tromboza renalne arterije) ili lokalni (aterosklerotske promjene renalne arterije, fibromuskularna displazija, disecirajući hematoma, širenje aortne disekcije na bubrežnu arteriju, disecirajuća ili aneurizmatička multifokalna arterijska bolest, posljedica traume ili jatrogenih postupaka) (55). Liječenje, iako ovisi o etiologiji, je uglavnom u domeni vaskularne kirurgije (ili intervencijske radiologije) i podrazumijeva perkutano endovaskularno liječenje za trombolizu, arteriotomiju i embolektomiju ili različite metode vaskularnog premošćivanja. Od medikamentne terapije u obzir dolaze sustavna tromboliza ili antikoagulacija (57). U slučaju teške lezije renalne arterije te posljedičnog bubrežnog infarkta i refraktarne renovaskularne hipertenzije, nefrektomija može biti odabrano liječenje za rasterećivanje kardiovaskularnog sustava (56).

## **2.8. Kalicealni divertikul**

Kalicealni divertikul je cistična šupljina koja se izbočuje u bubreg, iznutra je obložena prijelaznim epitelom, a s malom bubrežnom čašicom komunicira uskim kanalom. Veličinom su od svega nekoliko milimetara do više centimetara (58). Uglavnom su asimptomatski, pronalaze se incidentalno ili mogu biti uzrok simptoma zbog

rekurentnih uroinfekcija ili stvaranja kamenaca u šupljini divertikula (59). Mogu se ukloniti parcijalnim nefrektomijama (58).

## **2.9. Donorske nefrektomije**

Pacijenti s terminalnom bubrežnom bolešću trebaju životno održavajuću bubrežnu nadomjesnu terapiju dijalizom, ali poželjan način liječenja u ovakvih pacijenata jest transplantacija bubrega. U tu se svrhu provode eksplantacije bubrega iz kadavera ili donorske nefrektomije iz živućih darivatelja (60). Živući darivatelji bubrega mogu biti srodni ili nesrodni primatelju (4). Donorske su nefrektomije jedne od rijetkih operacija kojima se zdravi, asimptomatski pacijenti podvrgavaju visokorizičnom kirurškom postupku, a mogu se provoditi otvorenim kirurškim pristupom ili minimalno invazivno, laparoskopski ili robotski-asistirano (61). Svi se živući darivatelji bubrega nakon donorske nefrektomije moraju dugoročno medicinski pratiti zbog povećanog rizika od bubrežne bolesti i povišenog arterijskog tlaka (62).

### 3. Kirurški pristupi bubregu za nefrektomiju

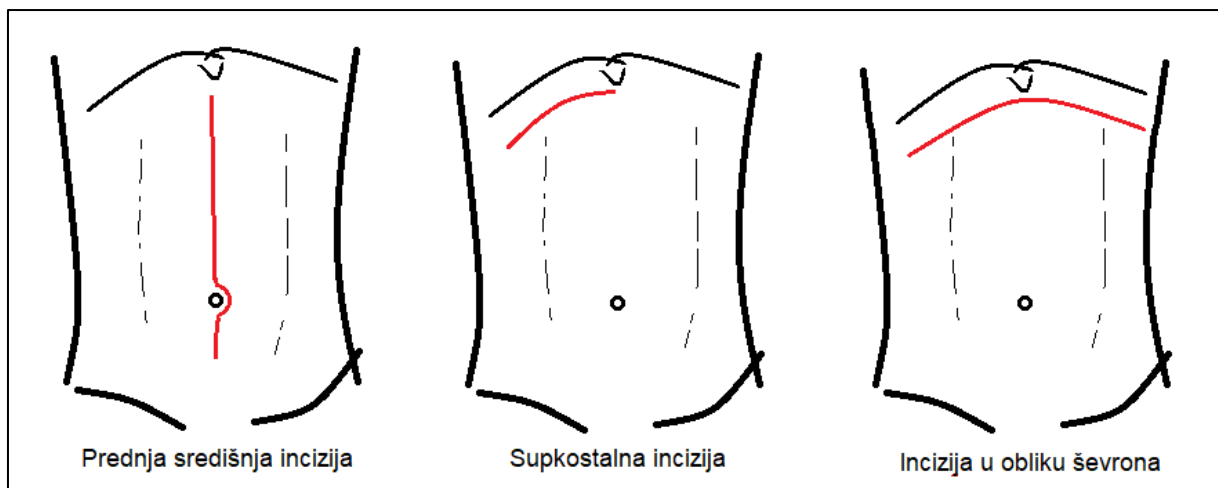
Nefrektomije se mogu provoditi putem tradicionalnih otvorenih kirurških rezova ili minimalno invazivnim kirurškim metodama (63). Osim standardne laparoskopije, suvremena minimalno invazivna kirurgija omogućuje provođenje operacija bubrega uz asistenciju robotskog sustava ili translumensku endoskopsku kirurgiju kroz prirodne otvore (64).

#### 3.1. Otvoreni kirurški pristupi

Dva su osnovna otvorena kirurška pristupa bubregu: prednji i bočni. Pri odabiru u obzir se uzimaju pacijentova konstitucija i njegove eventualne anatomske anomalije te priroda bolesti zbog koje se izvodi operacija (65).

##### 3.1.1. Prednji pristupi

Pristup prednjom transperitonealnom incizijom smatra se povoljnim za veće operacije na bubregu, mokraćovodu i nadbubrežnoj žlijezdi (65). Najpoznatiji prednji transperitonealni pristupi bubregu izvode se prednjom središnjom incizijom (engl. *anterior midline incision*), supkostalnom incizijom ili incizijom u obliku ševrona (engl. *chevron incision* ili *bilateral anterior subcostal approach*) (65,66). Tri su spomenuta reza prikazana na slici 4, a detaljnije su objašnjeni u daljnjem tekstu.



Slika 4: Prednje incizije. Vlastita shema.

### **3.1.1.1. Prednja središnja incizija**

Također poznata i kao laparotomski rez, središnja incizija smatra se najtradicionalnijim kirurškim rezom. U ovakvom se pristupu incidira većinski avaskularna ravnina te je, uz minimalan rizik krvožilnoj opskrbi, oštećenje živaca rijetkost. Međutim, ožiljkavanje je neizbježno i može biti opsežno, pogotovo ukoliko se kroz isti incizijski ožiljak izvodi nekoliko operacija. Uvriježeno je mišljenje da ovaj rez općenito pruža dobru intraoperacijsku vizualizaciju i intraabdominalni pristup (67). Donji (infraumbilikalni) središnji rez pruža pristup organima zdjelice putem ekstraperitonealnog retropubičnog Retziusovog prostora te omogućuje intraperitonealni pristup kad je to potrebno, a također se koristi za ekstrakciju bubrega nakon laparoscopske operacije. Gornja središnja incizija korisna je za bilateralni pristup retroperitonealnim strukturama, uključujući bubrege, nadbubrežne žlijezde, mokraćovode, limfne čvorove retroperitoneuma i velike krvne žile (63). Zbog mogućnosti eksploracije pridruženih abdominalnih ozljeda i renovaskularne intervencije, smatra se rezom prvog odabira prilikom zbrinjavanja renalne traume (66). Laparotomski rez je jednostavan za izvođenje, brzo se otvara i zatvara i manje je bolan u postoperativnom tijeku od poprečnog reza ili bočnih pristupa koji zahtijevaju razdvajanje mišića. Unatoč tome što pruža dobar pristup peritonealnoj šupljini, ipak samo ograničeno izlaže bubrege zbog superiorne lokacije bubrežnog hilusa (65).

Pristup započinje s pacijentom postavljenim poleđice na stol ispružen na razini struka (65). Palpacijom se identificira linea alba i zareže se duž nje, poštedejući ravne trbušne mišiće (63). Primarna incizija širi se po koži koju kirurg samostalno ili uz pomoć asistenta zateže lateralnom tenzijom s obje strane središnje linije ili ju samostalno zateže prema superiorno na gornjem kraju reza (68). Izvođenje središnjeg reza može biti izazovno u pretilih pacijenata, pacijenata koji su prethodno već imali abdominalne operacije te u pacijenata koji imaju abdominalne hernije (63). Od velike važnosti je da linija reza ne skreće ni na jednu stranu, tj. da ne skreće s jedinstvene središnje linije (68). Nakon zarezivanja kože, potkožno se tkivo razdvaja te se identificira linea alba koja se također zarezuje te se ispod nje izlaže preperitonealno masno tkivo iznad peritoneuma (65). Nazubljenom pincetom odiže se peritoneum te kirurg čini mali rez na ravnini odignutog šatora, što omogućava ulazak zraka u peritoneum i povlačenje priležećih struktura. Kontinuiranim odizanjem tkiva koje će se rezati (parijetalni peritoneum) kirurg povećava otvor škarama čime se prevenira ozljeda utrobnih organa,

prvenstveno crijevnih vijuga (68). Po otvaranju peritoneuma, vijuge crijeva prirodno imaju tendenciju izlaska prema van, osim ako ne postoje priraslice. Pri otvaranju preostalog dijela peritoneuma treba pristupiti s oprezom radi identifikacije mogućih adhezija između crijeva i prednje trbušne stijenke. Mobilizacijom i pomicanjem vijuga tankog crijeva i silaznog kolona, pristupa se bubrežnim krvnim žilama (65). Retroperitonealno masno tkivo iznad aorte se dijeli prema superiorno sve do lijeve bubrežne vene te se lijeva bubrežna vena pažljivo disecira superiorno i inferiorno pazeći pritom na gornju mezenteričnu arteriju koja polazi iz aorte neposredno iznad lijeve bubrežne vene. Lijeva i desna bubrežna arterija uglavnom se nalaze posteriorno od lijeve bubrežne vene, međutim nije neuobičajeno intraoperativno pronaći višestruke bubrežne arterije s anomalnim izlazištima. Desnom se bubregu prilazi iz središnje linije incizijom duž lateralnog ruba desnog kolona u avaskularnoj Toldtovoj liniji (mjesto srastanja laterokonalne fascije i peritoneuma) preko hepatičke fleksure. Mobilizacijom kolona prema medijalno, prikaže se duodenum koji se posteriornom disekcijom mobilizira medijalno preko aorte Kocherovim manevrom te se prikaže desni bubreg ovijen Gerotinom fascijom te lijevo od njega donja šuplja vena. Lijevom se bubregu pristupa incidiranjem lateralno od lijevog kolona te rezanjem splenokoličnog ligamenta, nakon čega se kolon mobilizira medijalno i prikazuje se lijevi bubreg u Gerotinoj fasciji (65). Središnje incizije se uglavnom zatvaraju u jednom sloju (63) tako da svi šavovi prolaze kroz punu debljinu mišićnoaponeurotskog sloja te uključuju peritoneum (69), na kontinuiran ili isprekidan način resorptivnim ili neresorptivnim šavovima (65).

### **3.1.1.2. Prednja supkostalna incizija**

Prednja supkostalna incizija prostire se neposredno ispod lijevog ili desnog rebrenog luka, paralelno s istim. Za razliku od prednje središnje incizije, supkostalni rez ne radi se u avaskularnoj ravnini, nego se širenjem kroz fasciju prednjeg rektusa, istostrani rektus, unutarnji kosi mišić, poprečni mišić, poprečnu fasciju i peritoneum prekida krvna opskrba trbušne stijenke koja potječe od gornje i donje epigastrične arterije te međurebrenih i perforirajućih arterija. U postoperativnom periodu, supkostalne incizije praćene su blagim povećanjem intenziteta boli koji je posljedica presijecanja rektusa (67). Supkostalni pristup bubregu koristan je za kirurško rješavanje bubrežnih masa povezanih s kavalnim trombima, odnosno za pristup anteriorno smještenim tumorima (63).

Za ekstraperitonealni pristup lijevom bubregu prednjom supkostalnom incizijom, pacijent je polegnut poledice na operacijskom stolu. Inicijalni rez započinje sprijeda središnjoj liniji, na trećini udaljenosti (dva prsta) od ksifoidnog nastavka do pupka te se nastavlja lijevo lateralno sve do vrha jedanaestog rebra (63,65). Sljedeći korak jest razdvajanje prednje ovojnice rektusa od vanjskog kosog mišića, a lijevi prednji rektus razdvaja se elektrokauterizacijom. Unutarnji kosi mišić se razdvaja ili tupo dijeli, dok se vlakna priležećeg poprečnog mišića razdvajaju prstima, počevši što lateralnije jer je lateralno peritoneum slabije pričvršćen. Slijedi incizija transverzalne fascije te odvajanje peritoneuma od trbušne stijenke lateroinferiorno sve do ilijačnog grebena. Odvajanje peritoneuma se nastavlja posteriorno sve do lateralnog ruba psoasa koji je smješten ekstraperitonealno te se peritoneum tupo odvaja od prekrivajućeg sloja mišića. Kako bi se stvorila avaskularna ravnina između peritoneuma i Gerotine fascije, potrebno je incidirati transverzalnu fasciju prema lateralno (65). Retroperitoneumu se može pristupiti i rezom duž Toldtove bijele linije sve do splenične fleksure lijevog kolona, uz njegovu mobilizaciju prema medijalno. Radi olakšavanja pristupa, može se postaviti samoodržavajući retraktor (63). Ukoliko se ovakav pristup intraoperativno nađe neprikladnim, daljnje izlaganje može se postići proširivanjem incizije prema medijalno i incizijom ovojnice desnog rektusa, konverzijom u ševron inciziju ili proširivanjem reza posteriorno u smislu konverzije u bočni pristup (65). Zatvaranje se uglavnom vrši u dva sloja, pojedinačno zatvarajući unutarnji kosi mišić, a zatim vanjski kosi mišić i fascija rektusa resorptivnim šavovima (63,65). Koža se zatvara resorptivnim šavovima ili kirurškim staplerom (65).

Za pristup desnom bubregu prednjim supkostalnim rezom, jetra otežava disekciju peritoneuma i stoga se desnom bubregu ovim načinom pristupa transperitonealno (65). Suštinski, čini se isti primarni rez kao i kod lijeve supkostalne incizije, elektrokauterizacijski se presijeca desni rektus te se peritoneumu pristupa sekvencijalnim razdvajanjem mišića (63). Međutim, sada se peritoneum ne raslojava od trbušne stijenke, nego se reže u liniji primarne incizije kako bi se izložili jetra, uzlazni kolon te veliki omentum koji prekriva poprečni kolon. Desne bubrežne krvne žile diseciraju se kroz stražni list peritoneuma kao u pristupu središnjom incizijom, a alternativno na desni bubreg se može pristupiti incizijom posteriornog peritoneuma duž lateralnog ruba jetrene fleksure uz medijalnu mobilizaciju desnog kolona i duodenuma

(65). Zatvaranje je kao i u pristupu lijevom supkostalnom incizijom, dakle u dva sloja (63,65).

### **3.1.1.3. Incizija u obliku ševrona**

Ševron rez prelazi preko središnje linije abdomena i smatra se supkostalnom incizijom koja se proteže od ispod rebrenog luka jedne strane do ispod rebrenog luka kontralateralne strane. S obzirom na to da pruža pristup trbušnoj šupljini i retroperitonealnom prostoru, važan je rez u kirurškom pristupu jetri, pankreasu, želucu te bubregu i nadbubrežnoj žlijezdi. Iako se prilikom izvođenja prekida krvna opskrba prednje trbušne stijenke iz obaju epigastričnih arterija, zbog kolateralnih perforirajućih ogranaka te irigacije iz inferiorne epigastrične arterije ne zaostaje devaskularizirano tkivo (67). Međutim, pacijenti koji su podvrgnuti operacijama sa ševronskim rezom pokazuju značajno veću stopu postoperativne atrofije prednje trbušne stijenke, prvenstveno ravnih mišića abdomena, nego pacijenti podvrgnuti klasičnoj laparotomiji. Pretpostavlja se da je takva atrofija posljedica remodeliranja mišićnih vlakana zbog transekcije prilikom izvođenja ševron reza te sekundarno, i važnije, zbog denervacije posljedično oštećenju interkostalnih živaca (70). Ševron incizija najvrijednija je incizija kada je potrebno pristupiti objema stranama retroperitoneuma, poput operacija bilateralnih bubrežnih tumora ili bilateralnih nefrektomija (65).

Pacijent leži na leđima na operacijskom stolu. Primarni rez kože vrši se od vrha jedanaestog rebra prateći rebreni luk preko središnjice neposredno ispod ksifoidnog nastavka te se nastavlja simetrično na suprotnu stranu. Dije se prednje ovojnice obaju rektusa te se oba rektusa pojedinačno odižu prstom i dijele se kauterizacijom. Slijedi podjela vanjskog i unutarnjeg kosog mišića, zatim odvajanje vlakana poprečnog trbušnog mišića te se nakon incidiranja transverzalne fascije konačno pristupa na peritoneum. U peritonealnu šupljinu se pristupa nakon oštrog zarezivanja peritoneuma, a incizija se proširuje i završava uz jedan ili dva prsta unutar abdominalne šupljine kako bi se minimalizirao rizik visceralnog oštećenja. S obzirom na to da ovaj rez prelazi preko granice lijevog i desnog jetrenog režnja, potrebno je podijeliti srpasti ligament jetre. Izlaganje bubrega i retroperitoneuma identično je prethodno opisanim metodama mobilizacije kolona i duodenuma te incizije posteriornog peritoneuma (65). Zatvaranje ševronskog reza može biti u jednom sloju (65) ili u dva sloja (63,65) tako da se šavovima aproksimiraju peritoneum i posteriorna fascija rektusa u jednom sloju te kosi mišići i fascije te prednja ovojnica rektusa u drugom sloju (65).

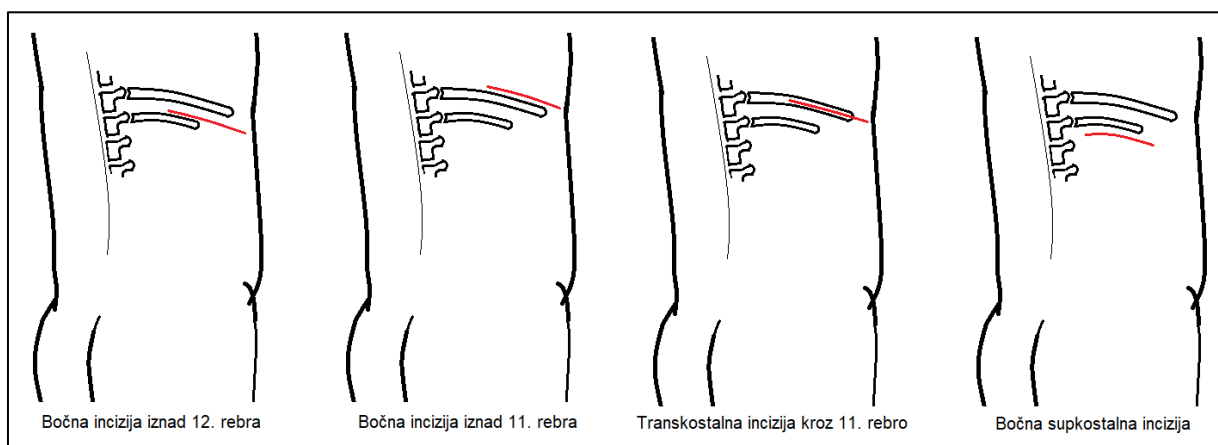


### 3.1.1.4. Poprečna incizija i paramedijane incizije

Poprečna incizija za pristup retroperitoneumu češće je korištena za potrebe pedijatrijske kirurgije bubrega, poput resekcije nefroblastoma (63). Paramedijane incizije nose značajan rizika ozljede živaca unutar rektusa i posljedične ventralne hernije te su pristup odabira samo onda kada kirurg želi izbjeći središnji rez zbog kompleksne anatomije abdomena (63).

### 3.1.2. Bočni pristup

Više je različitih bočnih i modificiranih bočnih incizija (63) koje urolozi koriste za razne indikacije, od kojih su najčešće jednostavne ili radikalne nefrektomije, parcijalne nefrektomije ili otvorene nefrolitotomije (71). Osim disekcije kroz mišićnofascijalne slojeve, tijekom operacije često podrazumijeva i uklanjanje dijelova rebra (63). Velika prednost standardne bočne incizije jest direktan pristup bubregu zaobilazeći otvaranje peritonealne šupljine. Međutim, zbog niske projekcije torakalne i pleuralne šupljine, riskiraju se torakalne komplikacije, od kojih je najčešća pleuralna ozljeda (63). Zbog dijeljenja velikih mišića te neminovnog oštećenja interkostalnih živaca, riskira se postoperativno dugoročna komplikacija ispupčenja ili hernije na mjestu incizije kao i značajan postoperativan bol (65). Također, velik nedostatak ovakvog pristupa bubregu jest činjenica što je bubrežni hilus orijentiran prema suprotnoj strani od mjesta pristupa te se teže pristupa vaskularnom pedunkulu (65). Najčešće korišteni bočni rezovi prikazani su na slici 5.



Slika 5: Bočne incizije za pristup bubregu. Vlastita shema.

### **3.1.2.1. Pristup bubregu bočnom incizijom iznad 12. rebra**

Inicijalni kožni rez započinje odmah iznad dvanaestog rebra te se širi od posteriorne aksilarne linije prema medijalno, ponekad čak do lateralnog ruba istostranog rektusa. Iznad gornjeg ruba dvanaestog rebra elektrokauterizacijom se dijele mišići koji čine slabinski dio abdominalne stijenke – redom od površine to su m. latissimus dorsi, m. serratus posterior inferior, m. obliquus externus te m. obliquus internus (65). Dijeljenje se mišića nastavlja medijalno preko slobodnog vrha dvanaestog rebra (63). Sljedeći sloj koji je potrebno incidirati čine međurebreni mišići između dvanaestog i jedanaestog rebra te se to čini pažljivom kauterizacijom uz gornji rub donjeg (dvanaestog) rebra, počevši od rebrenog vrha te nastavljajući posteriorno. Sljedeće je potrebno pažljivo odvojiti prihvate ošita na vrh dvanaestog rebra kako bi se rub pleure mobilizirao superiorno (65). Kako bi se olakšala identifikacija pleure, moguće je tražiti od anesteziologa da primijeni nekoliko udaha velikog volumena (63). Za bolji pristup, zakrivljenim škarama presijeca se kostovertebralni ligament (koji se prethodno identificira tupom disekcijom dvanaestog rebra prema posteriorno i medijalno) te se rebro reflektira inferiorno i održava reflektiranim samoodržavajućim retraktorom. Slijedi dijeljenje fascija kosih mišića te divizija poprečnog mišića u smjeru njegovih vlakana. Rezom kroz priležuću lumbodorzalnu fasciju, pristupa se retroperitoneumu, a peritoneum se reflektira medijalno kako bi se razvio pararenalni prostor te se konačno pristupa bubregu ovijenom prednjim listom Gerotine fascije (65). Nakon djelomičnog ispravljanja kirurškog stola kako bi se rubovi rane približili (65) rez se tradicionalno zatvara u dva sloja kontinuiranim resorptivnim šavom (63) tako da prvi sloj zatvaranja čine ekstrarenalne fascije i unutarnji kosi mišić (65). Ukoliko se ošteti pleura, potrebno je u mjesto ozljede postaviti drenažnu cjevčicu oko koje se potom zatvara kirurška rana (63,65) te se uz pomoć anesteziologa pluća ponovno prošire i sanira se ijtrogeni pneumotoraks (63).

### **3.1.2.2. Pristup bubregu bočnom incizijom iznad 11. rebra**

Suštinski se u ovoj metodi pristupa jednako kao i u prethodno opisanoj inciziji iznad dvanaestog rebra, međutim incizija iznad jedanaestog rebra izazovnija je zbog otežane mobilizacije pleure bez njena oštećenja na ovoj razini (63).

### **3.1.2.3. Transkostalni pristup**

Ova metoda omogućava pristup retroperitoneumu kroz ležište jedanaestog rebra (65). Identifikacijom tijeka jedanaestog rebra, primarna incizija prati njegovu zakrivljenost prema medijalno te se elektrokauterizacijom dijele latissimus i vanjski kosi mišić po sredini širine rebra; rez kroz mišiće nastavlja se medijalno preko vrha jedanaestog rebra. Pomoću periostalnog elevatora prednja površina i gornji rub rebra se odvajaju od mišića i periosta, rebrenim se raspatorijem rebro odiže i rebrenim rezačem se ekscidira. Zaostali oštri rubovi rebra se otupljuju ili oblože koštanim voskom (63). Daljnji tijek operacije je identičan suprakostalnom pristupu, a razlikuje se po zatvaranju jer se obavezno postavlja drenažna cjevčica kroz zasebnu ubodnu ranu naknadno napravljenu ispod dvanaestog rebra. Periost može zasebno biti zatvoren, ali to nije nužno; ostatak zatvaranja provodi se u jednom ili u dva sloja (65).

### **3.1.2.4. Torakoabdominalna incizija**

Bolja dijagnostika koja je omogućila ranije otkrivanje bubrežnih tumora i operacije koje štede nefrone značajno su potisnule korištenje torakoabdominalne incizije u urologiji (63). Međutim, ovaj transkostalan, transpleuralan, transdijafragmatski i transabdominalan rez omogućuje izvrsno izlaganje retroperitonealnih struktura, a istovremeno izlaže i pleuralnu i peritonealnu šupljinu (72). Pod cijenu većeg i potencijalno morbidnijeg reza, pruža izvrstan pristup velikim krvnim žilama i zbog toga je pogodan za ranu vaskularnu kontrolu u intraoperativnom tijeku (63). Specifične indikacije za ovaj pristup uključuju kompleksne bubrežne malignome sa zahvaćanjem IVC ili s lokalnim širenjem, tumor u gornjem polu promjera većeg od 7 cm, tumore nadbubrežne žlijezde i retroperitonealne mase (63,72), a također je opisan kao pristup pri izvođenju parcijalne nefrektomije zbog tumora u gornjem polu (72). Može se provesti na više razina: transkostalno kroz deveto rebro rezultira pristupom bubregu s bubrežnim hilusom u centru incizije, a kroz sedmo ili osmo rebro omogućava retroperitonealni pristup gornjem dijelu IVC, odnosno retroperitonealni pristup ispod ošita, što je korisno ukoliko postoji tumorski tromb (65). Nakon inicijalnog bočnog reza na željenoj razini (supra- ili transkostalno), proširuje se na abdomen. Potom se otvaraju mišići stražnje i prednje abdominalne stijenke, a zatim pleura, uz veliku pažnju da se ne ošteti priležeće plućno krilo. Sljedeće se incidiraju mišićne krure dijafragme, a kostohondralni spoj na razini incizije se presijeca (63). Za pristup desnom bubregu kolon se mobilizira medijalno, a dvanaesnik se koherizira. Za pristup lijevom bubregu,

medijalno se mobiliziraju lijevi kolon i rep gušterače (72). Za zatvaranje, u pleuralnu se šupljinu postavlja drenažna cjevčica, krure ošita se šivaju u dva sloja resorptivnim šavovima (65), a torakalna se šupljina zatvara u jednom sloju, aproksimirajući presječene rubove rebrane hrskavice (63). Tek nakon zatvaranja torakalne šupljine, zatvara se abdominalna stijenka (63). Ukoliko nije potreban ulaz u peritonealnu šupljinu, moguće je provesti modificirani torakoabdominalni rez prilikom kojeg se peritoneum ne reže nego se pomiče od abdominalne stijenke i ošita (65).

### **3.2. Laparoskopski pristupi**

Urološka je kirurgija rano prihvatila laparoskopske kirurške tehnike te danas laparoskopija i laparoskopski pristup imaju istaknutu ulogu u cijeloj urologiji, uključujući i laparoskopske tehnike nefrektomije (64). Ovom se metodom minimalno invazivne kirurgije izbjegavaju veliki kirurški rezovi čime se postižu bolji rezultati koji uključuju manju stopu infekcija kirurške rane, manji postoperativni bol, kraću hospitalizaciju te bolji postoperativni kozmetički izgled (73). Laparoskopski pristup bubregu može biti transperitonealan ili retroperitonealan, a pojedine tehnike uključuju standardnu laparoskopiju, laparoskopiju potpomognutu rukom, robotski potpomognutu laparoskopiju i najsuvremeniju tehniku, translumensku endoskopsku kirurgiju kroz prirodne otvore (64). Transperitonealni laparoskopski pristup pruža prednosti većeg radnog prostora i lakše orijentacije vizualizacijom intraperitonealnih organa, međutim nedostatak je otežan pristup u pacijenata koji su prethodno već bili podvrgnuti opsežnim abdominalnim operacijama. S druge strane, retroperitonealnim laparoskopskim pristupom brže se pristupa u retroperitoneum te se izbjegavaju ulazak u peritoneum i ozljede intraperitonealnih organa, kao i stvaranje adhezija, uz nedostatak ograničenog prostora (64). Usporedbom transperitonealnog i retroperitonealnog laparoskopskog pristupa u radikalnoj nefrektomiji pokazalo se da oba pristupa rezultiraju sličnim vremenom operacije, procijenjenim gubitkom krvi i duljinom hospitalizacije; međutim, transperitonealna laparoskopija pokazala se superiornom za očuvanje integriteta uklonjenog materijala te boljom metodom tumorske kontrole kod tumora stadija T2 ili više (74). Postavljanje inicijalnog troakara može se postići na nekoliko načina: otvorenim postavljanjem troakara Hassonovom tehnikom, zatvoreno postavljanje Veressovom iglom ili postavljanjem vizualizacijskog troakarnog sustava (64).

### **3.2.1. Otvaranje laparoskopskog puta Hassonovom tehnikom za transperitonealni pristup**

Hassonova tehnika postavljanja inicijalnog troakara danas je popularnija od svojeg prethodnika, Veressove igle, zbog veće sigurnosti stoga što ne podrazumijeva probod na slijepo (75). Inicijalni se rez vrši se superiorno od pupka, poprečno u duljini od 2 cm. Slijedi pojedinačno otvaranje prednje fascije rektusa i priležećeg peritoneuma tako da se oba sloja režu poprečno (75,76). Po otvaranju peritoneuma, postavljaju se par lateralno smještenih fiksacijskih šavova koji prolaze kroz peritoneum i lineu albu (75). Sljedeći korak podrazumijeva digitalnu verifikaciju ulaska u peritonealnu šupljinu (76) koja se provodi tako da kirurg kroz peritonealnu inciziju provuče mali prst; istovremeno palpira regiju i širi rez za ulazak troakara, a eventualne omentalne adhezije se lagano odvoje (75). Kroz peritonealni rez uvodi se Hassonova kanila s tupim i zaobljenim opturatorom (75,76), a lateralni fiksacijski šavovi se vežu za zaglavljene spiralne ovratnike kanile i uklanja se opturator (75). Po priključivanju cijevi za CO<sub>2</sub> inicira se stvaranje pneumoperitoneuma do tlaka od otprilike 15 mmHg (73,75) te se prati sveukupno insufliran volumen CO<sub>2</sub>, povećanje abdomena i hipersonaran, timpanički perkutorni fenomen (75). Kad se postigne zadovoljavajući pneumoperitoneum, kroz troakar se uvodi fleksibilan videoskop koji sadrži kameru za vizualizaciju (73,75), a svaki sljedeći troakar treba se postavljati u pneumoperitoneum pod vizualizacijom kamere postavljene u prvom troakaru (73).

### **3.2.2. Otvaranje laparoskopskog puta Veressovom iglom za transperitonealni pristup**

Veressova je igla poseban kirurški instrument s ugrađenim opružnim mehanizmom koji omogućuje oštroj kanili da pristupi samo čvrstim i napetim tkivima (fasciji i peritoneumu), dok zaštitni omot onemogućuje probadanje mekše intraperitonealne viscere (64). Za transperitonealni pristup, prvo se načini poprečna incizija u koži dva prsta širine superiorno i medijalno od spine ilijake superior anterior te se potom Veressova igla potiskuje u peritoneum pod kutem prema medijalno i inferiorno te se oslušuju dva uzastopna zvučna fenomena (dva klika) (76). Prije insuflacije CO<sub>2</sub> potrebno je verificirati intraperitonealni smještaj Veressove igle što se čini prvo aspiracijom (bez aspiriranog sadržaja), zatim injiciranjem male količine fiziološke tekućine i ponovnom aspiracijom te konačno promatranjem prolaza fiziološke tekućine kroz Veressovu iglu pod djelovanjem sile teže (64,76,77). Međutim, najčešći pogrešan

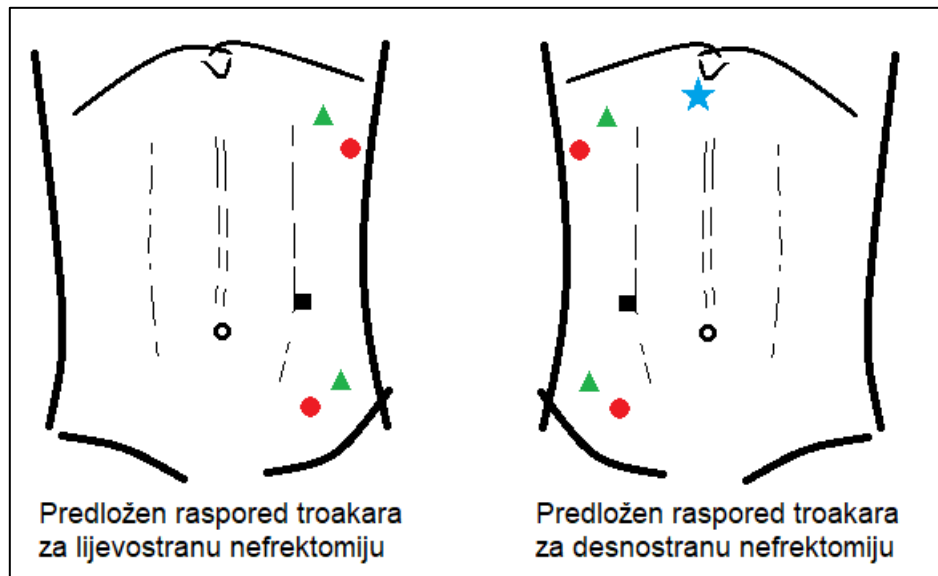
smještaj igle jest preperitonealan, gdje su prethodno navedeni načini verifikacije negativni. Stoga se insuflacija CO<sub>2</sub> nakon otvaranja puta Veressovom iglom pažljivo promatra tako da u prvih 0,5 L insufliranog zraka tlak ne poraste iznad 8 mmHg; u protivnom, za korekciju je potrebno brzo i jednokratno rotirati iglu ili lagano zaokrenuti vrh prema gore (64). Ako su prethodni uvjeti zadovoljeni, započinje insuflacija CO<sub>2</sub> tlakom od 15 do 20 mmHg te se Veressova igla izvlači i na isto mjesto se postavlja troakar promjera 10 mm (77) kroz koji se uvodi videoendoskop (76).

### **3.2.3. Postavljanje laparoskopskog puta za retroperitonealni pristup**

U pacijenata u kojih višestruke prethodne transabdominalne operacije mijenjanju poznatu anatomiju te u pacijenata s poznatim infektivnim zbivanjima na bubregu koji je indicirano ukloniti, retroperitonealni laparoskopski pristup može biti metoda izbora (76), a dodatna prednost jest mogućnost direktne vizualizacije bubrega i smanjenog rizika od posljedičnih intraabdominalnih adhezija (78). Pacijent je na operacijskom stolu postavljen u standardnu punu bočnu poziciju (64). Inicijalni kožni rez vrši se ispod vrha 12. rebra te slijedi tupo dijeljenje priležećih mišića, a zatim se pristupa u retroperitoneum incizijom kroz torakolumbalnu fasciju (76,79). Za verifikaciju ulaska u retroperitoneum, kirurg prstom ulazi u načinjen defekt stijenke te palpacijom identificira tijelo mišića psoasa prema dorzalno, a prema ventralno palpira donji pol bubrega ovijen stražnjim listom Gerotine fascije. Osim za verifikaciju lokacije, kirurg prstom stvara prostor za sljedeći korak – dilataciju balonom (79). Balonski dilatator može biti komercijalno dostupan ili može biti samostalno napravljen (64); samostalno napravljeni mogu se napraviti vezivanjem prsta kirurške rukavice na sukcijski kateter (78). Od ključne je važnosti da balonski kateter prije dilatacije nije ušao u prostor Gerotine fascije (76). Polaganim napuhivanjem i dilatacijom balona postiže se atraumatski pomak mobilnog masnog tkiva retroperitoneuma te se bubreg u Gerotinoj fasciji i peritoneum pomiču prema ventralno u odnosu na nepomičnu muskulaturu stijenke leđa (79). Nakon dilatacije balonom, postavlja se Hassonov troakar ili troakar s unutarnjim retencijskim balonom (komercijano dostupan Bluntip troakar) te se insuflira CO<sub>2</sub> i postiže pneumoretroperitoneum, nakon čega se uvodi videoendoskop i traže se orijentacijske anatomske strukture – u retroperitoneumu to su mišić psoas i Gerotina fascija (76). Sljedeći trokari postavljaju se pod direktnom vizualizacijom (78).

### 3.2.4. Raspored troakara za laparoskopsku nefrektomiju

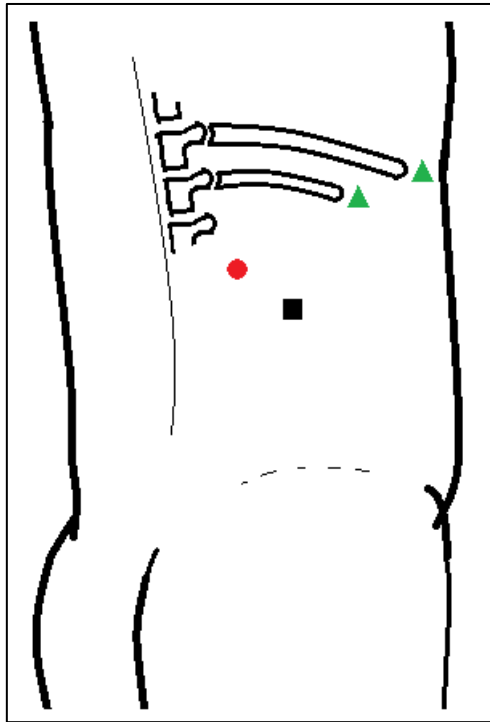
Više je različitih mjesta (kao i različit broj) postavljanja troakara, ali općenito vrijedi da se troakari moraju postaviti dovoljno daleko jedan od drugog da međusobno ne kolidiraju (termin prikladno nazvan sword fighting u anglosaksonskoj literaturi) uz laparoskop pozicioniran tako da pruža najbolji mogući vizualni kut (64). Prijedlog rasporeda troakara za transperitonealnu laparoskopiju prikazan je na slici 6.



Slika 6: Mogući raspored troakara za transperitonealnu laparoskopiju; pojašnjenje u tekstu. Vlastita shema.

Za transperitonealnu laparoskopsku nefrektomiju, troakar za laparoskop postavlja se lateralno od rektusa i superolateralno od pupka (na slici 6 crni kvadrat). Dva troakara (zeleni trokuti) postavljaju se u gornji i donji kvadrant – u donji kvadrant na mjesto prethodnog uvođenja Veressove igle, a u gornji kvadrant 1 cm inferiorno od rebrenog luka u medioklavikularnoj liniji. Pomoćni troakari (na slici 6 crveni krugovi) mogu se postaviti u prednjoj aksilarnoj liniji, 1-2 cm ispod rebrenog luka ili inferomedijalno od troakara u donjem kvadrantu. Za desnostranu nefrektomiju, potreban je supksifoidan troakar (na slici 6 plava zvjezdica) za intraoperacijsku retrakciju jetre (76,80).

Za retroperitonealni laparoskopski pristup, predloženi raspored troakara prikazan je na slici 7.



Slika 7: Mogući raspored troakara za retroperitoneoskopiju; pojašnjenje u tekstu. Vlastita shema.

Retroperitonealno se prvi troakar postavlja u stražnju aksilarnu liniju na polovici udaljenosti između 12-og rebra i ilijačnog grebena (na slici 7 crni kvadrat) te služi za balonsku dilataciju retroperitonealnog prostora, insuflaciju CO<sub>2</sub> i konačno, za laparoskop (78,81). Drugi se troakar postavlja odmah do vrha jedanaestog (81) ili 12. (78) rebra (na slici 7 zeleni trokuti), a treći se postavlja posterosuperiorno od prvog troakara (81), odnosno na polovici udaljenosti od prvog troakara i kralježnice (78).

Zaključno treba napomenuti da broj i raspored troakara variraju te da ih prvenstveno treba prilagoditi različitim tjelesnim konstitucijama i prirodi pacijentove patologije bubrega (76).

### 3.2.5. Rukom potpomognuta laparoskopjska nefrektomija

Riječ je o modificiranoj minimalno invazivnoj metodi koja omogućuje uvođenje ruke kirurga u operativno polje kroz poseban uređaj uz održavanje pneumoperitoneuma. Uređaj se postavlja kroz inciziju veličine do 10 cm, a ruka uvedena u pneumoperitoneum može se koristiti za disekciju, identifikaciju tkiva i njihovu retrakciju te kontrolu ozljeda (64). Veličina i mjesto incizije za uvođenje ruke prilagođavaju se veličini i dominantnosti kirurgove ruke, tjelesnoj konstituciji pacijenta i strani operacije. Uglavnom se za pristup desnom bubregu koristi incizija u donjem desnom kvadrantu



ako je kirurg dešnjak, odnosno periumbilikalna incizija ako je kirurg lijevak; obrnuto vrijedi za pristup lijevom bubregu (81). Osim što se može koristiti u transperitonealnom laparoskopskom pristupu, opisane su i metode rukom asistirane retroperitoneoskopske nefrektomije, a oba su pristupa korisna za ekstrakciju bubrega prilikom donorske nefrektomije (82).

### **3.2.6. Transluminalna endoskopska nefrektomija kroz prirodne otvore**

Poznata i kao NOTES (od engl. *natural orifice transluminal endoscopic surgery*), transluminalna endoskopska operacija kroz prirodne otvore inovativan je minimalno invazivan kirurški postupak kojim se u tjelesne šupljine pristupa kroz stijenke šupljih organa koji prirodno komuniciraju s vanjskim svijetom. Za potrebe nefrektomije, NOTES se uspješno koristio u eksperimentalnim animalnim modelima i u kliničkim pokusima transvaginalno, transgastrički, transrektalno i transvezikalno, iako se transvaginalan pristup smatra idealnim u ovoj obećavajućoj metodi. U ovoj se operaciji bubreg odvaja od hilarnih struktura laparoskopskim pristupom, a zatim se iz tijela ekstrahira u vrećici kroz inciziju u stražnjem vaginalnom forniksu (83).

### **3.3. Robotski asistirana kirurgija**

Robotski asistirana kirurgija jedan je od najnovijih napredaka u minimalno invazivnoj kirurgiji. Suštinski, troakari se kao i u standardnim laparoskopskim tehnikama postavljaju kako bi omogućili najbolji mogući pristup željenom području. Međutim, kroz postavljene troakare umjesto standardnih laparoskopskih instrumenata uvode se robotski instrumenti (73). Kirurg smješten na konzolnoj ploči robotskog sustava promatra operacijsko polje kroz binokular u koji se projicira trodimenzionalna snimka videoendoskopa postavljenog na jednu robotsku ruku te istovremeno kontrolira sustav kretnjama prstiju i zglobova tako da ih robot zrcalno prati (84). Prednosti robotski asistirane kirurgije pred standardnom laparoskopijom su trodimenzionalna vizualizacija operacijskog polja, uzglobljenost robotskih ruku što omogućuju bolje manevriranje i prirodniji prijenos kirurgovih pokreta na vrhove instrumenata u operacijskom polju (73,84) uz poboljšanu ergonomiju za kirurga (84). Minimalno invazivne parcijalne nefrektomije izazovne su tehnike zbog ishemije potrebne u tijeku operacije koja može dodatno oštetiti bubrežnu funkciju. Za kraće vrijeme ishemije i bolje očuvanu postoperativnu bubrežnu funkciju, mogu se izvoditi robotski asistirano (85).

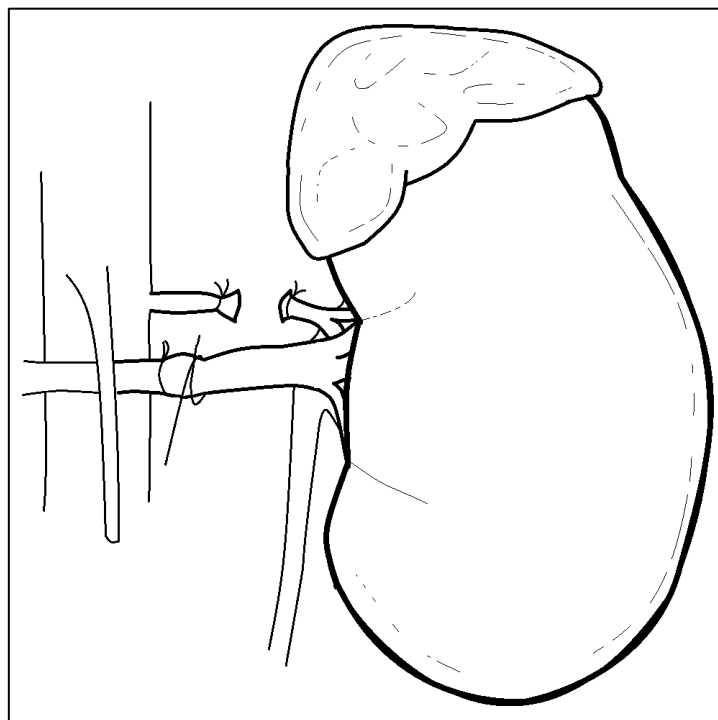
#### **4. Kirurške tehnike nefrektomije**

Kirurške tehnike nefrektomije uključuju otvorenu radikalnu ili jednostavnu nefrektomiju za uklanjanje cijelog bubrega, odnosno otvorenu parcijalnu nefrektomiju za uklanjanje samo jednog njegovog dijela (66). Osim klasičnim otvorenim pristupom, nefrektomije se mogu izvoditi minimalno invazivnim tehnikama koje uključuju standardnu laparoskopsku radikalnu ili jednostavnu, odnosno standardnu laparoskopsku parcijalnu nefrektomiju te robotski asistirane modalitete navedenih operacija (81). U sljedećim dijelovima ovog poglavlja opisać će se intraoperativni tijek pojedinačnih tehnika nakon pristupanja bubregu kako je opisano u prethodnom poglavlju.

##### **4.1. Otvorena radikalna nefrektomija**

Kao što je prethodno navedeno, radikalna nefrektomija podrazumijeva uklanjanje čitavog bubrega i perinefričkog masnog tkiva ovijenog Gerotinom fascijom, a po potrebi se uklanja i nadbubrežna žlijezda (11). Uloga disekcije regionalnih limfnih čvorova uz radikalnu nefrektomiju ostaje podložna diskusiji te indikacije za istu nisu uvijek jasno definirane (66,86). Pristup otvorenoj radikalnoj nefrektomiji može biti bočni ili prednji (86), uz napomenu da se najčešće koriste bočni rezovi opisani u prethodnom poglavlju (66), osim u slučajevima kada je potrebna šira ekspoziacija operacijskog polja, poput otvorene resekcije bubrega s velikim tumorima ili za tumorsku trombektomiju (86). Svim bubrežnim tumorima za koje postoji sumnja na malignost treba se odrediti stupanj bolesti pomoću CT abdomena i zdjelice te rendgenogramom ili CT snimkom toraksa (66). Prije operacije potrebno je identificirati vaskularnu anatomiju bubrega angiografijom (86). Ponekad se preoperativno razmatra mogućnost embolizacije renalne arterije do 48 sati prije planirane radikalne nefrektomije kako bi se inducirala preoperativna infarkcija bubrega i tumora, što olakšava resekciju i smanjuje gubitak krvi u odnosu na samostalnu radikalnu nefrektomiju. Jedna od metoda preoperativne embolizacije renalne arterije podrazumijeva arteriografiju uz injiciranje polivinilnih alkoholnih čestica (*Gelfoam*) i odvojive zavojnice; uspješna embolizacija potvrđuje se potpunom okluzijom ciljne arterije (87). Nakon pristupanja bubregu u retroperitonealnom prostoru bočnom supkostalnom incizijom kao što je opisano u prethodnom poglavlju, retroperitoneum i pararenalni prostor razdvajaju se tupom diskcijom te se anteromedijalnom defleksijom peritoneuma izlaže i identificira IVC ili abdominalna aorta (86). Disekcijom lateralno od obje velike krvne žile nailazi se na renalnu venu, koja se zatim može palpirati kako bi se procijenilo postojanje tumorskog

tromba. Posteriorno od vene, identificira se renalna arterija (66). Postavljaju se vaskularne vrpce oko renalne arterije i vene, a nadalje se identificira pozicija nakapnice, odnosno proksimalnog uretera. Prilikom daljnje disekcije hiluma, potrebno je podvezati bilo koju akcesornu renalnu arteriju na koju se naiđe, a na koju bi također mogla upućivati preoperacijska angiografija. Slijedi dvostruko podvezivanje i presijecanje renalne arterije, nakon čega bi se renalna vena trebala dekomprimirati; ukoliko se ovo ne dogodi, opravdana je sumnja na neprepoznatu akcesornu arteriju (86). Po osiguranju i presijecanju renalne arterije, na sličan se način dvostruko podvezuje i presijeca renalna vena (66,86). Ponekad se zbog značajne hilarne limfadenopatije renalna arterija i vena ne mogu zasebno podvezati te se tada koristi tehnika klamanja cijelog bubrežnog pedunkula u bloku (66). Shematski prikaz ligacije i presijecanja renalne arterije i vene prikazan je na slici 8.



*Slika 8:* ligacija i presijecanje hilarnih krvnih žila bubrega. Vlastita shema.

Nastavno na osiguravanje vaskularnih struktura bubrežnog hilusa, podvezuje se i presijeca ureter te se bubrežni pedunkul povlači prema dolje, što olakšava mobilizaciju gornjeg pola. Konačno se hilarno oslobođeni bubrežni pedunkul ovijen perinefričkim tkivom ekstrahira kroz inciziju (86), a kirurška se rana zatvara u dva sloja (65,86) kako je opisano u prethodnom poglavlju. Ukoliko se otvorenu radikalnu nefrektomiju odluči napraviti kroz prednji rez zbog navedenih indikacija, koriste se prednji supkostalni, ševronski ili

središnji rez. S obzirom na to da su navedeni pristupi transperitonealni, za pristupanje prednjem listu Gerotine fascije potrebno je incidirati peritoneum duž Toldtove avaskularne linije uz defleksiju kolona, odnosno kolona i slezene prema medijalno (86) kao što je već objašnjeno za navedene pristupe. Nakon zareživanja prednje Gerotine fascije, daljni tijek radikalne nefrektomije je identičan kao i gore opisanom tijeku (86). Adrenalektomija u radikalnoj nefrektomiji se u načelu izvodi u bolesnika s tumorima u gornjem polu zbog mogućnosti kompromitiranja adrenalno-renalne granice i širenja bolesti na nadbubrežnu žlijezdu. U ostalim slučajevima, rutinski se adrenalektomija ne izvodi (66). Ukoliko je indicirana, potrebno je podvezati i presijeći svu adrenalnu vaskulaturu koja se susreće u Gerotinoj fasciji, što se najpragmatičnije postiže u kraniokaudalnom smjeru, a uključuje i arterije i vene (86). Ukoliko se adrenalektomija ne izvodi, nadbubrežna se žlijezda disecira od gornjeg pola bubrega tako da se kirurška ravnina održava neposredno na vezivnoj bubrežnoj čahuri (66). Kao i što je spomenuto u početku ovog dijela, disekcija limfnih čvorova nije jasno definirana u smjernicama (66,86), ali preporuča se u pacijenata s bolesti visokog rizika (86). Područje disekcije može uključivati pre-,retro- i parakavalne čvorove za desnostranu radikalnu nefrektomiju, odnosno pre-,retro- i paraaortalne čvorove za lijevostranu radikalnu nefrektomiju te interaortokavalne limfne čvorove u duljini od dijafragmatičkih krura sve do aortne bifurkacije za obje strane (86).

#### **4.1.1. Perioperativne komplikacije i postoperativni ishodi otvorene radikalne nefrektomije**

Radikalna nefrektomija ima stopu perioperativnog mortaliteta koja iznosi 0,6%, a što je proporcionalno stadiju tumora, starosti pacijenta, procijenjenom gubitku krvi i trajanju operacije (88). Od ozbiljnih perioperacijskih komplikacija, navode se ozljeda slezene ili nehotična ozljeda gornje mezenterične arterije, od kojih obje mogu rezultirati životno ugrožavajućim krvarenjem, odnosno krvarenjem i enteralnom ishemijom u slučaju ozljede SMA. Intraoperacijska traumatska ozljeda SMA rijetka je komplikacija, ali praćena je smrtnošću većom od 50% (86). Od ozljeda ostalih organa, spominju se manje jetrene ozljede (laceracije kapsule), ozljede duodenuma (intramuralni hematomi ili elektrokauterizacijske, odnosno lacerativne ozljede) te ozljede pankreasa (površinske kontuzije i laceracije). Ukoliko se sumnja na intraoperacijsko oštećenje pankreasa, uvijek treba provjeriti pH vrijednost i razine amilaza i lipaza u drenu postavljenom u saniranu pankreatičnu ozljedu te, ukoliko je ozljeda duboka ili zahvaća

veće izvodne kanale, obavezna je konzultacija s abdominalnim kirurgom za prikladno zbrinjavanje (66). Uz sve navedeno, valja napomenuti i lošije ishode cijeljenja većih kirurških rana za otvorenu radikalnu nefrektomiju u usporedbi s minimalno invazivnim operacijama; osim većeg procijenjenog gubitka krvi, veliki kirurški rezovi karakterizirani su i duljom hospitalizacijom i većim stopama infekcije kirurške rane (89) te ponekad izbočinom u slabinama zbog oštećenja interkostalnih živaca (65).

Suvremena kohortna istraživanja usporedbe ishoda minimalno invazivne radikalne nefrektomije i otvorene radikalne nefrektomije pokazuju da je mortalitet specifičan za rak niži u pacijenata operiranih minimalno invazivnim metodama (omjer hazarda, HR 0,68) te da je ukupni mortalitet unutar prvih sedam godina niži u minimalno invazivnoj grupi u usporedbi s grupom koja je bila podvrgnuta otvorenoj nefrektomiji (HR 0,79). Međutim, nakon sedam godina, stope ukupnog preživljavanja se izjednačavaju (90).

#### **4.1.2. Tumorska trombektomija**

Ukoliko RCC prodire u donju šuplju venu u obliku tumorskog tromba, indicirano je modificirati pristup i tehniku resekcije. Tumorski trombi u donjoj šupljoj veni klasificiraju se prema opsegu njihove invazije tako da suvremena patološka spoznaja razlikuje pet razina, počevši od nulte. Razinu 0 čine tumorski trombi ograničeni samo na bubrežnu venu, razinu I tumorski trombi koji u donju šuplju venu urastaju do 2 cm od pritoka renalne vene, razinu II definirana je tumorskim trombima koji prodiru u donju šuplju venu iznad 2 cm od bubrežne vene, ali ispod pritoka hepatskih vena, razinu III čine tumorski trombi koji u donjoj šupljoj veni prodiru iznad razine pritoka hepatskih vena, ali ispod dijafragme, a razinu IV čine oni tumorski trombi koji se unutar šuplje vene šire iznad dijafragme (86). Ukoliko urolog nema dovoljno operacijskog iskustva s intrakavalnim trombima, pogotvo razine II i nadalje, treba konzultirati vaskularnog kirurga za izvođenje operacije, odnosno obavezno se konzultira s kardiotorakalnim kirurgom ako je prijeoperacijski identificiran tumorski tromb razine III ili IV (66).

Tumorski trombi razine 0 i I operacijski se rješavaju slično običnoj radikalnoj nefrektomiji uz minimalnu manipulaciju venskih struktura, ali uz obavezan pristup prednjim incizijama, najčešće prednjom supkostalnom. Za tumorske trombe razine 0 renalna se arterija i ureter podvezuju, a renalna vena se obuhvati Satinskyjevom vaskularnom hvataljkom i podvezuje distalno od kliješta (86). Za intrakavalne trombe razine I potrebna je ostijalna kavotomija s ekstrakcijom tromba (86); ponekad se ovi

intrakavalni trombi mogu potiskivati natrag u renalnu venu (66,86), što čini kirurg lijevom rukom (66) ili se to postiže uzastopnim stezanjem vene hvataljkama (86). Za minimaliziranje rizika embolizacije tromba, redom se identificiraju i Rummelovim podvezama zatvaraju infrarenalna donja šuplja vena, suprotna renalna vena i konačno suprarenalna donja šuplja vena (66). Nakon potiskivanja intrakavalnog tromba u renalnu venu, slijedi ligacija i odvajanje od donje šuplje vene ili se provodi ostijalna kavotomija, nakon čega se stijenka donje šuplje vene zatvara neresorptivnim šavom, a čemu prethodi irigacija otopinom heparina (86).

Za intrakavalne trombe razine II potrebna je postići veću vaskularnu kontrolu, uključujući mobilizaciju cijele donje šuplje vene (86), a što je teško postići za lijevostrane tumore jer se donjoj šupljoj veni najbolje pristupa s desne strane (66). Stoga je za lijevostrane tumore s intrakavalnim tumorskim trombima razine II preporučeno pristupiti prednjom ševronskom incizijom za prikaz lijevog pararenalnog prostora i pristupa na donju šuplju venu (66). Ponovno se provodi zatvaranje pritoka donje šuplje vene gore navedenim redoslijedom, ali sada se prije toga obavezno podvezuju i pritoci slabinskih vena. Od izuzetne je važnosti upozoriti anesteziologa na ovakvo opsežno podvezivanje donje šuplje vene zbog moguće hemodinamske nestabilnosti (86). Nakon toga ušće pritoka bubrežne vene se cirkumferencijalno ekscidira, a incizija se nastavlja superiorno na prednju stijenku donje šuplje vene. Pomoću specijaliziranih instrumenata za disekciju, tumorski se tromb pažljivo ekstrahira iz donje šuplje vene. Slijedi heparinizacija lumena donje šuplje vene te zatvaranje defekta pomoću neresorptivnih šavova (66).

Za tumorske trombe razine III i IV, potreban je multidisciplinarni pristup iskusnih urologa, vaskularnih i kardiorakalnih kirurga te anesteziologa (86). Ovisno o razini preporuča se kombinirani pristup intraabdominalno i intratorakalno (66). Operacijska dvorana i kirurško-anesteziološki tim moraju biti pripravnici na mogućnost potrebe kardiopulmonalnog premošćivanja i dubokog hipotermijskog aresta (66). Uglavnom se za ove razine tumorskih tromba koriste opsežni rezovi poput ševronske ili torakoabdominalne incizije (86). Tijekom intraabdominalnog pristupa trombektomije može se mobilizirati jetra, što se postiže postupnim presijecanjem jetrenih ligamenata sve dok jetra ne ostane pričvršćena samo velikim hepatalnim venama te se deflektira medijalno, a mali omentum se otvara za pristup portalnoj veni. Po ovakvom oslobađanju donje šuplje vene od jetre, palpatorno se određuje opseg prodora

tumorskog tromba u njenom suprahepatnom dijelu. Slijedi ligacija pritoka donje šuplje vene (infrarenalna donja šuplja vena, kontralateralna renalna vena i suprahepatna šuplja vena) te se stijenka donje šuplje vene incidira i konačno se ekstrahira tumorski tromb. Naravno, kao i u prethodno opisanim tumorskim trombozama, otvorena se donja šuplja vena pomno pregledava za rezidualne tumore (86). Ukoliko se intraoperativno nakon izlaganja donje šuplje vene i određivanja razine tromba odluči za kombiniran intratorakalan i intraabdominalan pristup, potrebna je pomoć kardiotorakalnog kirurga. Vaskularno premošćivanje omogućava održavanje dostatne perfuzije krajnjih tkiva, minimalizira gubitak krvi i osigurava dobru vizualizaciju operacijskog polja bez krvarenja (66).

#### **4.2. Otvorena jednostavna nefrektomija**

Kao što je već objašnjeno, jednostavna nefrektomija podrazumijeva samostalnu ekstrakciju bubrega iz Gerotine fascije (12). Tipično se operacija provodi bočnim rezom, a pristupanjem u retroperitoneum, stražnji list renalne fascije se tupom disekcijom odvaja od mišića stražnje abdominalne stijenke, dok se prednji list odvaja od mezokolona i peritoneuma. Sljedeći je korak incizija bubrežne fascije te disekcija perirealnog masnog tkiva od površine bubrega, što se postiže kombinacijom tupe disekcije i elektrokauterizacije; velika se pažnja pridaje identifikaciji potencijalnih aberantnih krvnih žila. U određenim slučajevima kada je indicirana jednostavna nefrektomija, velik i deformiran hidronefrotički promijenjen bubreg iziskuje prethodnu punkciju i aspiraciju sadržaja bubrežne nakapnice kako bi se olakšalo mobilizacija bubrega. Nakon intrafascijalnog odvajanja bubrega od perirealnog masnog tkiva, kirurg izvodi disekciju na anteromedijalnoj površini bubrega te tako odvaja bubreg od nadbubrežne žlijezde. Preostaje još oslobađanje hilarnih struktura, što se u jednostavnoj nefrektomiji retroperitonealnim pristupom postiže prvo podvezivanjem i transekcijom uretera, a onda se dvostruko podvezuju i presijecaju bubrežna arterija i vena. Bubreg se, sada hilarno, perirealno i adrenalno oslobođen, ekstrahira iz Gerotine fascije te iz tijela kroz inciziju (66).

#### **4.3. Otvorena parcijalna nefrektomija**

Parcijalna nefrektomija standardna je tehnika za resekciju bubrežnih tumora uz poštedu funkcionalnog bubrežnog parenhima (91). Indikacije za parcijalnu nefrektomiju navedene su u drugom poglavlju, međutim ovdje vrijedi napomenuti da

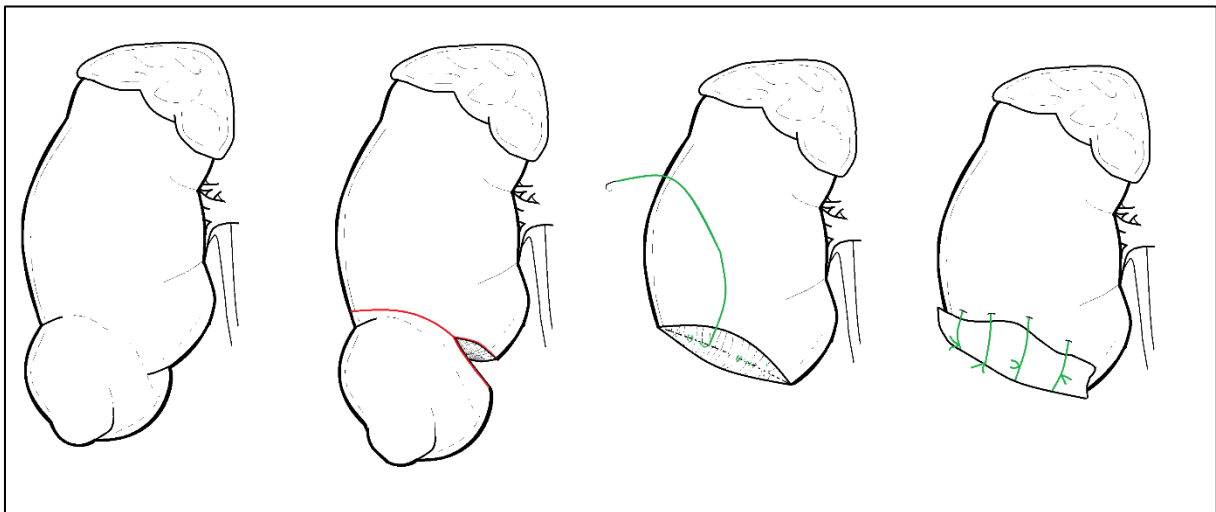
parcijalna nefrektomija ima nekoliko kontraindikacija, od kojih su najbitnije metastatska ili lokalno uznapredovala bolest, nedostatan preostali volumen, nekorisne hemoragijske dijateze (koagulopatije ili ireverzibilna antikoagulacija), te tromboza renalne vene (31). Najčešće se provodi bočnim rezom i pristupanjem bubregu u retroperitoneumu, ali je po potrebi moguć i transperitonealni pristup (31,91), primjerice ako je pacijent prethodno bio podvrgnut operaciji bočnim rezom na toj strani ili ako su tumorske mase veće i kompleksnije (31). Bubregu se pristupa jednim od navedenih načina kako je opisano u prethodnom poglavlju. Prvi važan korak u parcijalnoj nefrektomiji jest identifikacija hilarnih struktura te postavljanje vaskularnih vrpca oko renalnih krvnih žila (31,91); često se koriste vrpce različitih boja za lakše raspoznavanje vene od arterije (31). Mali polarni tumori mogu se resekirati s bubrega bez ishemije uz ograničavanje krvarenja manualnom kompresijom bubrežnog parenhima (91), ali kontrola bubrežnih krvnih žila i indukcija ishemije općenito je korisna iz nekoliko razloga – smanjuje očekivani gubitak krvi, omogućava bolju vizualizaciju operacijskog polja bez krvarenja te smanjuje napetost bubrežne površine, čime se lakše palpira tumorska masa i njene granice (31). Više je metoda za postizanje ishemije, a najčešće se u te svrhe koriste *bulldog* stezaljke, Satinskyjeva krvožilna hvataljka ili Rummelov podvez (31,91). Ukupno vrijeme tople ne bi trebalo iznositi preko pola sata (91). Opća ishemija organa može se izbjeći kontrolom segmentalnog ogranka bubrežne arterije (31), budući da su primarni intrarenalni ogranci renalne arterije funkcionalno terminalni (3). Naravno, segmentalna vaskularna kontrola bubrega može se postići samo ako anatomija bubrežnog hilusa to dopušta (31). Prilikom otvorene parcijalne nefrektomije moguće je sniziti temperaturu bubrega, odnosno okoline intraoperativnom hipotermijom što umanjuje oštećenja izazvana ishemijom. Tako se postiže značajno dulje tolerabilno vrijeme hladne ishemije (31,91). Iako je to česta praksa, primjena hiperosmolarnog manitola prije podvezivanja s ciljem redukcije reperfuzijskog oštećenja se ne preporučuje zbog upitnih rezultata (92).

Nakon postizanja zadovoljavajuće ishemije, provodi se parcijalna resekcija bubrežnog tkiva, što je shematski prikazano na slici 9.

Cilj je ukloniti tumorsku masu s negativnim rubovima, a pritom očuvati što je moguće više nezahvaćenog i funkcionalnog bubrežnog parenhima (31,91). Resekcijska se ravnina formira oštricom skalpela ili škara (31). Resekcijski rubovi od 2-3 mm u zdravo tkivo pružaju dobru onkološku kontrolu (31), iako se za veću sigurnost tumori mogu



resecirati s marginama od 5 mm (91). Mogu se izvoditi resekcija i enukleacija tumora, klinaste ekscizije, polarne resekcije dok se vantjelesne parcijalne resekcije s autotransplantacijom rijetko izvode (91). Po resekciji, vidljive krvne žile se šivaju se u obliku osmice ili se njihovo zatvaranje postiže kirurškim klipsama. Ako se ušlo u sabirni sustav, rubovi nakapnice ili čašice šivaju se kontinuiranim šavom. Nakon otpuštanja okluzije renalne arterije, bilo koje krvarenje se zasutavlja selektivnim šivanjem, a potom se za renorafiju aproksimiraju kortikalni rubovi pojedinačnim šavovima i klipsama. Pojedinačni se šavovi često postavljaju iznad različitih materijala da bi se sila pritiska rasporedila na veću površinu i time ostvario željeni efekt (91). Ukoliko se prilikom resekcije ušlo u šupljine sabirnog sustava, treba razmotriti postavljanje drenaže zbog smanjenja vjerojatnosti curenja urina (31,91).



*Slika 9:* Redoslijed parcijalne resekcije tumorske mase. Slijeva nadesno - ograničen tumor, ekscizija s 5 mm marginom, šivanje krvnih žila i sabirnog sustava te renorafija. Vlastita shema.

#### 4.3.1. Otvorena parcijalna nefrektomija za benigne bubrežne bolesti

Ako postoji indikacija za parcijalnu nefrektomiju za nemalignu bolest (tablica 1), postupak se može provesti incizijom i prezervacijom vezivne bubrežne kapsule iznad patologije te njezinom ekscizijom (66).

#### 4.3.2. Perioperativne komplikacije i postoperativni ishodi otvorene parcijalne nefrektomije

U najčešće komplikacije otvorene parcijalne nefrektomije ubrajaju se krvarenja, formiranje urinarnih fistula i akutna bubrežna ozljeda (31,91). Postoperativno krvarenje nakon parcijalne nefrektomije najčešće se sanira intervencijsko-radiološkom

embolizacijom, rjeđe iziskuje kiruršku reviziju (31,91), a u teškim slučajevima zahtijeva nefrektomiju (91). U usporedbi s krvarenjima tijekom i nakon otvorene radikalne nefrektomije, parcijalne su nefrektomije općenito povezane s češćim i volumno većim krvarenjima (91). Rijedak uzrok krvarenja s odgođenom prezentacijom su arteriovenske fistule i arterijske pseudoaneurizme koje mogu biti životno ugrožavajuće, a također se saniraju embolizacijom (31). Akutna bubrežna ozljeda posljedica je ijtrogene ishemije bubrega, često je prolazna i ograničenog vremenskog trajanja, iako može uzrokovati i trajno oštećenje bubrega (31,91). Istjecanje mokraće iz renorafskog šava može se primjetiti odmah nakon operacije ili se prezentira dva do tri tjedna nakon operacije zbog progresivnog fistuliranja (31). Postoperativno curenje urina zbrinjava se dekompresijom sabirnog sustava ureteralnim stentom (31,91), a u nekim slučajevima i perkutanom dreniranjem (31).

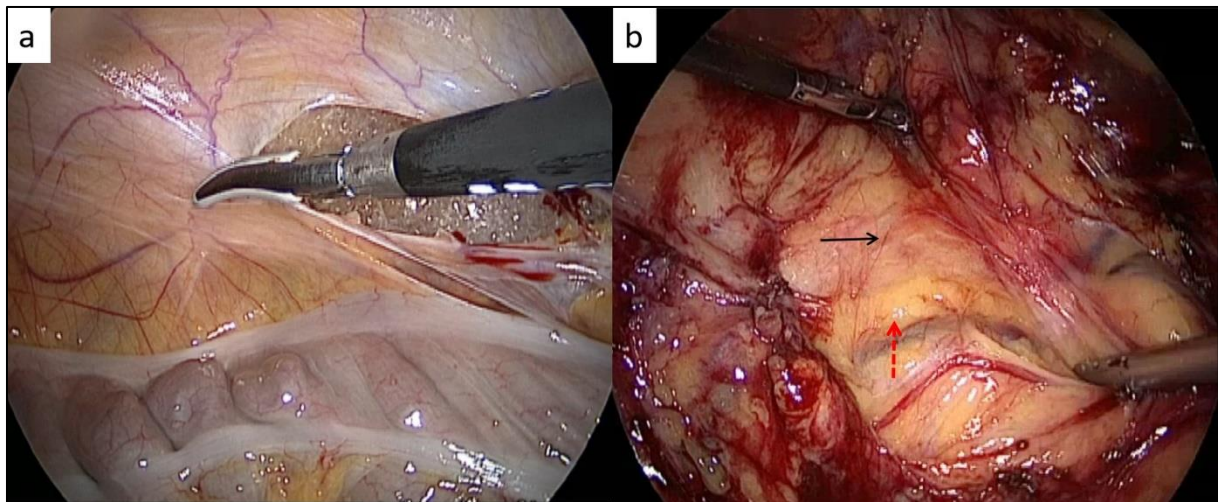
U usporedbi s radikalnom nefrektomijom, dugoročni su ishodi bubrežne funkcije i kontrole onkološke bolesti slični (31). Istraživanje u kohorti od 182 pacijenata pokazalo je da je nakon parcijalne nefrektomije za liječenje tumora bubrega petogodišnje i desetogodišnje ukupno preživljenje 90,1%, odnosno 78,6%, a petogodišnje i desetogodišnje preživljenje bez bolesti 99,4%, odnosno 92,1% (93).

#### **4.4. Laparoskopna radikalna nefrektomija**

Zbog brojnih prednosti laparoskopskog pristupa pred otvorenom kirurgijom (73), laparoskopna radikalna nefrektomija je od 90-ih godina 20. stoljeća postala široko prihvaćena kirurška tehnika (86). Indikacije za laparoskopnu radikalnu nefrektomiju uključuju stadije tumora T1-3a, a ova minimalno invazivna kirurška metoda omogućava i sigurnu ekstirpaciju bubrega i s vrlo velikim tumorima, čak i dimenzija preko 20 cm. Može se izvoditi trans- ili retroperitonealno (76).

##### **4.4.1. Transperitonealna laparoskopna radikalna nefrektomija**

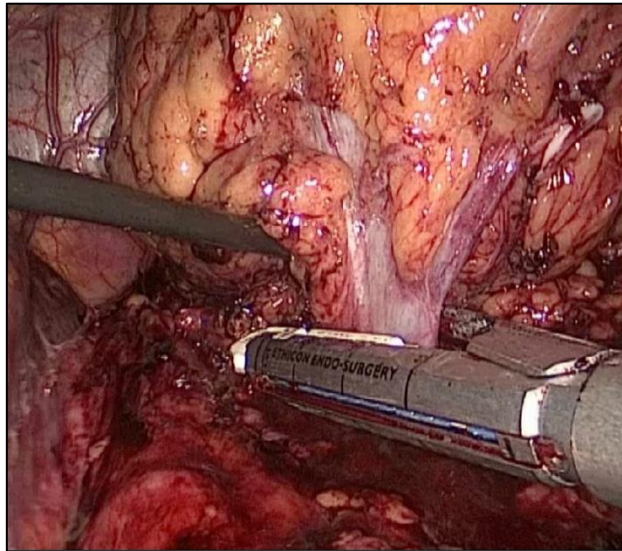
Nakon inicijalnog pristupa i uspostavljanja pneumoperitoneuma, odnosno postavljanja troakara kako je objašnjeno u prehodnom poglavlju, tj. kako je prikazano na slici 6, potrebno je pristupiti bubregu u Gerotinoj fasciji (76). Na lijevoj strani, nakon incidiranja Toldtove bijele linije od splenofreničnog ligamenta prema inferiorno, potrebno je razviti avaskularnu ravninu između mezokolona i prednjeg lista Gerotine fascije (76), što je prikazano na slici 10.



*Slika 10: laterokolična incizija (a) i razvijanje ravnine između mezokolona i Gerotine fascije (b). Crvena strelica ukazuje na žarko žuto masno tkivo mezokolona, a crna strelica na blijedožuto masno tkivo retroperitoneuma. Prema Jindal i sur. (2021). Autorska prava navedenih autora poštivana prema važećoj Creative Commons licenci (80).*

Nakon razvijanja spomenute ravnine, slijedi presijecanje splenofreničkih i splenorenalnih ligamenata. Navedeni koraci omogućavaju mobilizaciju i medijalnu defleksiju lijevog kolona i slezene, a sa sobom povlače i rep i tijelo gušterače. Tako se pristupa na oslobođeni prednji list Gerotine fascije. Blizu donjeg bubrežnog pola identificira se gonadalna vena ispod mišića psoasa, prati se njen tok prema superiorno do pritoka u lijevu bubrežnu venu i pristupa se na lijevi bubrežni hilus (76). Laparoskopski transperitonealni pristup desnom bubregu sličan je pristupu lijevom, uz razliku što se kroz dodatni troakar u epigastriju vrši retrakcija jetre prema superiorno i kocherizaciju duodenuma za otkrivanje prednje površine donje šuplje vene (76). Nakon mobilizacije i medijalne defleksije kolona i duodenuma, odnosno ravnine između mezokolona i Gerotine fascije (76), za pristup desnom bubrežnom hilusu može se pratiti prednja stijenka donje šuplje vene (94). Nježnom superolateralnom retrakcijom donjeg pola bubrega uočava se bubrežna vena prilikom disekcije donje šuplje vene za pristup desnom bubregu, a za lijevostranu nefrektomiju, bubrežna se vena uočava superolateralnom retrakcijom prilikom praćenja toka gonadalne vene prema superiorno (76). Transekcija bubrežnih krvnih žila izvodi se između postavljenih ligatura, a proksimalno renalna arterija mora biti podvezana dvaput do triput. Druga je mogućnost transekcija krvnih žila linearnim staplerom (Endo-GIA, 30-45 mm) (94). Nakon podvezivanja i presijecanja bubrežne arterije, podvezuje se i presijeca bubrežna vena (76). Alternativna metoda transekcije hilarnih krvnih žila jest primjena

dugog (60 mm) Endo-GIA staplera za en-bloc presijecanje bubrežnog hilusa (80,94), kao što je prikazano na slici 11.



*Slika 11:* en-bloc transekcija bubrežnog hilusa. Prema Jindal i sur. (2021). Autorska prava navedenih autora poštivana prema važećoj Creative Commons licenci (80).

Nakon hilarnog oslobađanja bubrega, slijedi disekcija gornjeg pola te se razvija ravnina između nadbubrežne žlijezde i bubrega za adrenalnu poštedu, ukoliko adrenalektomija nije indicirana. Ukoliko je ipak potrebno provesti i adrenalektomiju, adrenalno-renalna granica ostavlja se intaktnom, ali se umjesto toga podvezuju i presijecaju adrenalne krvne žile (94). Nakon ovog, kao jedine pričvrzne strukture lijevog bubrega preostaju ureter i lijeva gonadalna vena, a desno je to samo ureter. Obje se strukture mogu podvezati i presijeći zasebno ili u bloku (76). Preostaje samo ekstrakcija iz tijela, a to se postiže uvođenjem ekstrakcijske vrećice u koju se odlaže bubreg okružen perinefričkim tkivom (sa ili bez nadbubrežne žlijezde) (94). Za vađenje intaktnog organa, uobičajeno se koristi infraumbilikalni središnji rez (63).

#### **4.4.2. Retroperitonealna laparoskopna radikalna nefrektomija**

Inicijalni troakar, balonska dilatacija i uspostavljanje pneumoretroperitoneuma provodi se kako je objašnjeno u prethodnom poglavlju, a troakari se postavljaju prema rasporedu prikazanom na slici 7. Inicijalna orijentacija u pneumoretroperitoneumu olakšana je konzistentnom identifikacijom mišića psoasa i Gerotine fascije. Renalna se arterija učestalo identificira prilikom disekcije medijalnog ruba psoasa, zatim se cirkumferencijalno disecira, prateći tok sve do bubrežnog hilusa. Nakon prikaza bubrežne vene slijedi podvezivanje i presijecanje arterije pa vene (76). Mobilizacija

gornjih i donjih polova postiže se oštrom i tupom disekcijom, ureter se podvezuje i presijeca te se bubreg konačno oslobađa anterolateralnom disekcijom. Ekstrakcijska vrećica može se uvesti kroz 10 mm troakar, a u određenim slučajevima zbog ograničenog prostora potrebno je provesti namjernu peritoneotomiju koja omogućuje odlaganje bubrega u vrećicu. Uzorak se u vrećici ekstrahira iz tijela kroz proširenje incizije za primarni troakar (76).

#### **4.4.3. Laparoskopna jednostavna nefrektomija**

U načelu se ova operacija izvodi gotovo identično kao gore opisane transperitonealna ili retroperitonealna radikalna nefrektomija, uz razliku što se po pristupanju i osiguravanju bubrežnog hilusa disekcija nastavlja uz odvajanje perirenalnog masnog tkiva od površine bubrega, a na gornjem se polu disecira ravnina između bubrega i nadbubrežne žlijezde za očuvanje adrenalne žlijezde (81). Nadalje, bubreg se može ekstrahirati intaktan nakon oslobađanja ili se usitnjava morcelacijom (81,94), uz napomenu da se morcelacija nikako ne smije provoditi ako postoji i najmanja sumnja za malignitet (94).

#### **4.4.4. Perioperativne komplikacije i postoperativni ishodi laparoskopnih nefrektomija**

Prema Ölçücüoğlu, 2020. (95), intraperacijske komplikacije tijekom izvođenja laparoskopne radikalne nefrektomije događaju se u 17,01%, a tijekom izvođenja laparoskopne jednostavne nefrektomije u 7,02% slučajeva. Ozlijeđene mogu biti visceralne i vaskularne strukture (76), a općenito su usporedive s komplikacijama prilikom izvođenja otvorenih nefrektomija (94). Tijekom laparoskopnog pristupa, komplikacije se rješavaju laparoskopnim (rukom potpomognutim) pristupom ili konverzijom na otvoreni zahvat (76).

Kao što je spomenuto u dijelu 4.1.1., ukupno preživljenje i preživljenje specifično za rak veće je u skupini pacijenata operiranih laparoskopnom radikalnom nefrektomijom u odnosu na otvorenu radikalnu nefrektomiju u prvih sedam godina (90).

#### **4.4.5. Modificirane minimalno invazivne tehnike nefrektomija**

Među ove tehnike ubrajaju se rukom asistirana nefrektomija, laparoendoskopska nefrektomija s jednim ulazom i transluminalna endoskopska nefrektomija kroz prirodne otvore (81,94).

#### **4.4.5.1. Rukom asistirana nefrektomija**

Koraci u rukom potpomognutoj nefrektomiji slični su onoj u standardnoj laparoskopiji. Nakon uvođenja ruke kroz postavljen specijaliziran otvor, kirurg rukom provodi potrebne retrakcije, identifikacije i disekcije tkiva. Tako, primjerice, kirurg lakše razvija ravninu između Gerotine fascije i mezokolona, a umjesto da se uvodi dodatan troakar za retrakciju jetre, kirurg to može učiniti rukom uvedenom u operacijsko polje. Slično vrijedi i za retrakciju slezene prilikom lijevostrane nefrektomije (81). Guo i sur. 2021. (96) usporedili su standardnu laparoskopsku i rukom asistiranu laparoskopsku nefrektomiju i pokazali statistički značajno kraće trajanje rukom asistirane laparoskopske operacije u odnosu na standardnu laparoskopiju, dok su procijenjeni gubitak krvi, stopa intra- i postoperacijskih komplikacija te duljina hospitalizacije bili usporedivi među skupinama.

#### **4.4.5.2. Laparoendoskopska nefrektomija s jednim ulazom**

Ova se tehnika nefrektomije provodi kroz jedinstveni specijalizirani višekanalni troakar pomoću posebnih zakrivljenih instrumenata (94). Suvremene metaanalize ukazuju na dulje trajanje operacije, ali kraću hospitalizaciju s manjim VAS vrijednostima i nižom potrebom za analgezijom (97).

#### **4.4.5.3. Transluminalna endoskopska nefrektomija kroz prirodne otvore**

Samo je nekoliko centara demonstriralo izvedivost isključivo transvaginalne endoskopske nefrektomije (94). Međutim, hibridna tehnika standardne laparskopije i ekstrakcije bubrega transvaginalno koristi se u nešto široj upotrebi (81). Prema Zou i sur. 2020 (83), bolji ishodi postoperacijske boli, kozmetičkog rezultata i oporavaka postižu se transvaginalnim pristupima u usporedbi s drugim minimalno invazivnim postupcima. U istom je istraživanju incidencija značajnih intraoperacijskih komplikacija iznosila 7,2%, a navodi se i predviđanje kako će daljnjim usavršavanjem kirurških instrumenata i operacijskim vještinama ovakav tip operacije biti poboljšana i vjerojatno imati veću ulogu u kirurškom pristupu urološkim bolestima u budućnosti (83).

### **4.5. Laparoskopska parcijalna nefrektomija**

Za lokalizirani RCC, kirurška je ekscizija i dalje jedina mogućnost kurativnog liječenja, dok je za lokalizirane T1 karcinome parcijalna nefrektomija metoda izbora prema preporukama Europskog urološkog udruženja iz 2022. godine zbog očuvanja

bubrežne funkcije i dobrih onkoloških rezultata (98). S obzirom na višestruke prednosti minimalno invazivnog pristupa (73) i usporedive ishode u odnosu na otvorenu parcijalnu nefrektomiju (99), naglasak je na laparoskopskoj parcijalnoj nefrektomiji ukoliko je to moguće. Indikacije i kontraindikacije za laparoskopsku parcijalnu nefrektomiju jednake su prethodno navedenima (tablice 1 i 2).

Pristup može biti transperitonealni ili retroperitonealni (100), uz postavljanje troakara prema već navedenom rasporedu, prikazanom na slikama 6 i 7. Mobilizacija bubrega te identifikacija kirurških orijentira, odnosno disekcija istih do bubrežnog hilusa identična je tehnikama za transperitonealnu laparoskopsku i retroperitoneoskopsku radikalnu nefrektomiju, opisanima u točkama 4.4.1. i 4.4.2. Prije indukcije tople ishemije stezanjem krvnih žila, imperativno je u potpunosti identificirati i disecirati strukture bubrežnog hilusa u opsegu dovoljnom da se oko svake pojedinačne krvne žile postave *bulldog* stezaljke ili Satinskyjeva krvožilna hvataljka (101). Tumori koji su povoljno položeni mogu se resekirati bez ishemije (100). Prije stezanja krvnih žila, potrebno je uzeti u obzir mogućnost postojanja akcesornih bubrežnih arterija, što se procjenjuje pomoću preoperacijskih arteriografskih snimki. Kontrola hilusa može se postići pojedinačnim stezanjem renalne arterije i vene ili en-bloc stezanjem cijelog hilusa. Na desnom se bubregu preferira stezanje arterije i vene individualno zbog većeg tlaka u desnoj bubrežnoj veni, zbog čega bi en-bloc stezanje moglo rezultirati značajno većom količinom krvi u bubregu i većim krvarenjem tijekom parcijalne resekcije parenhima. Na lijevom je bubregu, pak, općenito dovoljno stegnuti samo renalnu arteriju za postizanje operacijskog polja bez krvarenja (101). Trajanje tople ishemije ne bi smjelo preći 30 minuta (100). Opisane su metode selektivnog stezanja segmentalnih bubrežnih arterija, ali takve su metode korisne samo u određenim slučajevima, primjerice u solitarnim bubrezima gdje je održavanje funkcije bubrega prioritet (101). Za eksciziju tumora koriste se metode enukleacije ili klinaste resekcije, odnosno kombinacija obje metode. U svim metodama resekcije, cilj je postići makroskopsku resekciju tumora (100), te se ekscidirana masa polaže u ekstrakcijsku vrećicu i uklanja iz operacijskog polja kroz otvor 12 mm troakara koji se po potrebi može proširiti (101). Prema istraživanju Dagenais i sur. 2018. nema razlike u stopama recidiva između pacijenata čiji su se zamrznuti ekscidirani tumori slali na intraoperativnu analizu rubova resekcije (102). Nakon resekcije tumora slijedi šivanje vidljivih krvnih žila bubrežnog parenhima i šivanje sabirnog sustava kontinuiranim

šavom (100). Završni je korak popravak kapsulotomskog reza i renorafija (po preferenciji kirurga i korištenje preklopa perirealnog masnog tkiva i Gerotine fascije za prekrivanje defekta) (101). Primjena hemostatičkih agensa podupire hemostazu (100,101) i smanjuje potrebu za parenhimalnim šavovima te pojednostavljuje operaciju (100). Primjena osmotskog diuretika (manitola) prije i poslije ishemije nije dokazano efikasna u suzbijanju reperfuzijskog oštećenja (92).

#### **4.5.1. Perioperativne komplikacije i postoperativni ishodi laparoskopske parcijalne nefrektomije**

Opseg svih komplikacija koje se mogu dogoditi tijekom laparoskopske parcijalne nefrektomije isti je kao i kod otvorene parcijalne nefrektomije (100). Naravno, u usporedbi s otvorenom operacijom, ovaj minimalno invazivni pristup praćen je boljim postoperativnim zarastanjem manjih incizija i zbog toga, kraćom hospitalizacijom (73).

You i sur. (99) 2020. godine objavili su metaanalizu usporedbe ishoda otvorene i laparoskopske parcijalne nefrektomije. Među dvjema skupinama nije bilo statistički značajnih razlika u trajanju operacije, stope intraoperacijskih komplikacija, stope recidiva te preživljavanja specifičnog za rak, odnosno preživljavanje bez bolesti. Međutim, skupina pacijenata koji su bili podvrgnuti laparoskopskoj parcijalnoj nefrektomiji imala je značajno manji procijenjen gubitak krvi, kraću hospitalizaciju, nižu stopu postoperacijskih komplikacija te bolje očuvanje bubrežne funkcije (manji porast serumskog kreatinina) i bolje ukupno preživljavanje.

#### **4.6. Robotski asistirane nefrektomije**

Iako se može koristiti za radikalne nefrektomije s rezultatima boljima od otvorenih, ali usporedivih s laparoskopskim radikalnim nefrektomijama (103) te za donorske nefrektomije s rezultatima usporedivima s laparoskopskim donorskim nefrektomijama (104), ipak se ovaj modalitet minimalno invazivne kirurgije u zadnjem desetljeću prepoznao kao superiorna tehnika za izvođenje parcijalnih nefrektomija (84). Robotski asistirana parcijalna nefrektomija može se napraviti i retroperitonealnim pristupom, ali je transperitonealni put ipak onaj koji se najčešće koristi (81). Ova se operacija provodi kroz troakare postavljene u raspored poput onoga u standardnom laparoskopskom pristupu (slika 6) (73), a nastavci robotskih ruku uvode se ili nakon početnog pristupa bubregu te disekcije i preparacije hilusa standardnim laparoskopskim instrumentarijem ili se uvode odmah po postavljanju troakara, kada se cijela operacija provodi robotski



asistirano (81). Razvojem tehnologije, robotski sustavi postali su opremljeni novim instrumentima za postizanje bolje hemostaze i renorafije, a selektivno podvezivanje ogranaka bubrežne arterije postalo je lakše, što sve omogućava smanjenje intraoperacijske bubrežne ozljede. Robotskim pristupom, nekoć teško izvedive parcijalne nefrektomije, poput većih tumora, endofitičkih lezija, višestrukih masa i tumora smještenih blizu hilusa i većih krvnih žila, danas se izvode lakše, brže i efikasnije (84). Sustavni pregled razlika robotski asistirane i laparoscopske parcijalne nefrektomije autora Guerrero i sur. (105) iz 2023. godine navodi manje procijenjene gubitke krvi, kraće trajanje tople ishemije i manju stopu pogoršanja bubrežne funkcije u skupini pacijenata koji su bili operirani uz robotsku asistenciju, dok je stopa intra- i perioperacijskih komplikacija u dvije skupine bila usporediva.

## **Zahvale**

Zahvaljujem mentoru, profesoru Tvrtku Hudolinu na prihvaćanju mentorstva, na prijedlogu teme te na savjetima u izradi ovog diplomskog rada.

Zahvaljujem roditeljima na bezuvjetnoj moralnoj i emocionalnoj potpori tijekom dosadašnjeg obrazovanja.

Posebno hvala Heleni i Mateu na informatičkoj pomoći.

Na kraju, veliko hvala svim prijateljima, kolegicama i kolegama, bez čijeg bi oslonca studij Medicine bio nepremostiv jaz.

*Gaudeamus igitur,*

*iuvenes dum sumus;*

*Post iucundam iuventutem,*

*post molestam senectutem,*

*nos habebit humus.*

## Popis referencija

1. National Kidney Foundation [internet]. New York: Nation Kidney Foundation, Inc.; c2024 [pristupljeno 10. 5. 2024.]. Nephrectomy. Dostupno na: <https://www.kidney.org/atoz/content/nephrectomy>
2. Cockett ATK, Koshiba K. The Kidney. U: Egdahl R, ur. Manual of Urologic Surgery. New York: Springer-Verlag; 1979. Str. 1-66.
3. Fristch H, Kühnel W. Priručni Anatomski Atlas, Unutarnji organi. 10. izdanje. Sv. 2. Katavić V, prev. Zagreb: Medicinska naklada; 2012. Poglavlje Mokraćni sustav; Str. 229-45.
4. Reynard J, Brewster SF, Biers S, Neal NL. Oxford Handbook of Urology. 4. izdanje. Oxford: Oxford University Press; 2019. Poglavlje 18, Basic science and renal transplant; Str. 827-45.
5. Gray H, Lewis WH. Anatomy of the Human Body. 20. izdanje. Philadelphia: Lea & Febiger; 1918. Slika 1127, Vertical section of kidney; str. 1221.
6. Jalšovec D. Anatomia. Zagreb: ZT Zagraf; 2015. Pogavlje Retroperitoneum; Str. 435-62.
7. Zahoi DE; Sociedade Brasileira de Anatomia. The Contributions of the Romanian Physicial Dimitrie Gerota to the development of Anatomy. Braz J Morphol Sci. 2008;25(1-4):153-6.
8. Gray H, Lewis WH. Anatomy of the Human Body. 20. izdanje. Philadelphia: Lea & Febiger; 1918. Slika 1126, Transverse section, showing the relations of the capsule of the kidney; str. 1220.
9. Gray H, Lewis WH. Anatomy of the Human Body. 20. izdanje. Philadelphia: Lea & Febiger; 1918. Slika 1122, The anterior surfaces of the kidneys, showing the areas of contact of neighboring viscera; str. 1218.
10. Kunath F, Schmidt S, Krabbe LM, Miernik A, Dahm P, Cleves A, i sur. Partial nephrectomy versus radical nephrectomy for clinical localised renal masses. Cochrane Database Syst Rev [internet]. 2017 May 9 [pristupljeno 15. 5. 2024.]; 5(5):CD012045. Dostupno na: <https://www.cochranelibrary.com/cdsr/doi/10.1002/14651858.CD012045.pub2/full>
11. Ashrafi AN, Gill IS. Minimally invasive radical nephrectomy: a contemporary review. Transl Androl Urol. 2020 Dec 27;9(6):3112-22.

12. Keshavamurthy R, Gupta A, Manohar CS, Karthikeyan VS, Singh VK. Is simple nephrectomy the right nomenclature? - Comparing simple and radical nephrectomy to find the answer. *J Family Med Prim Care*. 2022 Mar;11(3):1059-62.
13. Mayo Clinic. Nephrectomy (kidney removal) - Mayo Clinic [internet]. Rochester (MN): Mayo Clinic Press; 2018 [pristupljeno 15. 5. 2024.]. Dostupno na: <https://www.mayoclinic.org/tests-procedures/nephrectomy/about/pac-20385165>
14. Poletajew S, Antoniewicz AA, Borówka A. Kidney removal: the past, presence, and perspectives: a historical review. *Urol J*. 2002;7(4):215-23.
15. Moll F, Rathert P. The surgeon and his intention: Gustav Simon (1824-1876), his first planned nephrectomy and further contributions to urology. *World J Urol*. 1999 Jun;17:162-7.
16. Michaleas SN, Laois K, Charalabopoulos A, Samonis G, Karamanou M. Joseph Lister (1827-1912): A Pioneer of Antiseptic Surgery. *Cureus* [internet]. 2022 Dec 21 [pristupljeno 2. 5. 2024.]; 14(12): e32777. Dostupno na: <https://www.cureus.com/articles/130121-joseph-lister-1827-1912-a-pioneer-of-antiseptic-surgery#!/>
17. Zajaczowski T. Johann Anton von Mikulicz-Radecki (1850-1905)—a pioneer of gastroscopy and modern surgery: his credit do urology. *World J Urol*. 2008;26(1):75-86.
18. Dietz UA, Kehl F, Hamelmann W, Weisser C. On the 100th anniversary of sterile catgut kuhn: Franz Kuhn (1866-1929) and the epistemology of catgut sterilization. *World J Surg*. 2007 Dec;31(12):2275-83.
19. Giangrande PL. The history of blood transfusion. *Br J Haematol*. 2000 Sep;110(4):758-67.
20. Merrill JP, Murray JE, Harrison JH, Guild WR. Successful homotransplantation of the human kidney between identical twins. *J Am Med Assoc*. 1956 Jan 28;160(4):277-82.
21. Kirkali Z, Canda AE. Open Partial Nephrectomy in the Management of Small Renal Masses. *Advances in Urology* [internet]. 2008 Jul 15 [pristupljeno 2. 5. 2024.];2008: 309760. Dostupno na: <https://www.hindawi.com/journals/au/2008/309760/>
22. Goldstein AE, Abeshouse BS. Partial Resections of the Kidney: A Report of 6 Cases and a Review of the Literature. *Journal of Urology*. 1937 Jul;38(1):15-42.
23. Kerr WK, Kyle VN, Kerestect AG, Smythe CA. Renal Hypothermia. *J Urol*. 1960 Aug;84:236-42.

24. Clayman RV, Kavoussi LR, Soper NJ, Dierks SM, Meretyk S, Darcy MD, i sur. Laparoscopic nephrectomy: initial case report. *J Urol*. 1991 Aug;146(2):278-82.
25. Gaur DD. Laparoscopic operative retroperitoneoscopy: use of a new device. *J Urol*. 1992 Oct;148(4):1137-9. Ashrafi AN, Gill IS. Minimally invasive radical nephrectomy: a contemporary review. *Transl Androl Urol*. 2020 Dec 27;9(6):3112-22.
26. Ratner LE, Ciseck LJ, Moore RG, Cigarroa FG, Kaufman HS, Kavoussi LR. Laparoscopic live donor nephrectomy. *Transplantation*. 1995 Nov 15;60(90):1047-9.
27. Partin AW, Adams JB, Moore RG, Kavoussi LR. Complete robot-assisted laparoscopic urologic surgery: a preliminary report. *J Am Coll Surg*. 1995 Dec;181(6):552-7.
28. Gill IS, Cherullo EE, Meraney AM, Borsuk F, Murphy DP, Falcone T. Vaginal extraction of the intact specimen following laparoscopic radical nephrectomy. *J Urol*. 2002 jan;167(1):238-41.
29. Kaouk JH, Haber GP, Goel RK, Crouzet S, Brethauer S, Firoozi F, i sur. Pure natural orifice transluminal endoscopic surgery (NOTES) transvaginal nephrectomy. *Eur Urol*. 2010 Apr;57(4):273-6
30. Mukherjee I. Radical nephrectomy. *Medscape J Med* [internet]. 2022 Jun 8 [pristupljeno 15. 5. 2024]; Dostupno na: <https://emedicine.medscape.com/article/448878-overview>
31. O'Connor E, Timm B, Lawrentschuk N, Ischia J. Open partial nephrectomy: current review. *Transl Androl Urol* 2020;9(6):3149-3159.
32. Reynard J, Brewster S, Biers S, Neal N. *Oxford Handbook of Urology*. 4. izdanje. Oxford: Oxford University Press; 2019. Poglavlje 7, Urological neoplasia; str. 252-407.
33. Jukić S, Nola M, Damjanov I, Gatalica Z, Seiwert S. *Novotvorine*. U: Damjanov I, Seiwert S, Jukić S, Nola M, ur. *Patologija, peto, prerađeno i dopunjeno izdanje*. Zagreb: Medicinska naklada; 2018. Str. 149-92.
34. Parker WP, Gettman MT. *Benign Renal Tumors*. U: Partin AW, Dmoeowski RR, Kavoussi LR, Peters CA, ur. *Campbell-Walsh-Wein Urology*. 12. izdanje. Philadelphia: Elsevier; 2021. Str. 2121-32.

35. Campbell SC, Lane BR, Pierorazio PM. Malignant Renal Tumors. U: Partin AW, Dmoeowski RR, Kavoussi LR, Peters CA, ur. Campbell-Walsh-Wein Urology. 12. izdanje. Philadelphia: Elsevier; 2021. Str. 2133-84.
36. Cazacu SM, Săndulescu LD, Mitroi G, Neagoe DC, Streba C, Albulescu DM. Metastases to the Kidney: A Case Report and Review of the Literature. *Curr Health Sci J.* 2020 Jan-Mar;46(1):80-9.
37. Brierley JD, Gospodarowicz MK, Wittekind C. TNM Classification of Malignant Tumors. 8. izdanje. Hoboken (NJ): Wiley-Blackwell; 2017.
38. Cassell A, Manobah B, Willie S. Diagnostic and Therapeutic Challenges of Rare Urogenital Cancers: Urothelial Carcinoma of the Renal Pelvis, Ureters and Urethra. *World J Oncol.* 2021 Feb; 12(1):20-27.
39. Župančić B. Urologija dječje dobi. U: Sutlić Ž, Mijatović D, Augustin G, Dobrić I, ur. Kirurgija. Zagreb: Školska knjiga; 2022. Str. 810-31
40. Hrvatska enciklopedija [internet]. Zagreb: Leksikografski zavod „Miroslav Krleža“, c2024. Kamenci; [pristupljeno 16. 5. 2024.]. Dostupno na: <https://enciklopedija.hr/clanak/kamenci>.
41. Conway B, Phelan PJ, Stewart GD. Nephrology and urology. U: Ralston SH, Penman ID, Strachan MWJ, Hobson RP, ur. Davidson's Principles and Practice of Medicine, 23rd Edition. London: Elsevier Health Sciences; 2018. Str. 381-440.
42. Türk C, Petřík A, Sarica K, Seitz C, Sjikarujis A, Straub M, i sur. EAU Guidelines on Interventional Treatment for Urolithiasis. *Eur Urol.* 2016 Mar;69(3):475-82.
43. Danilovic A, Ferreira TAC, Maia GVA, Cesar F, Torricelli FCM, Mazzucchi E, i sur. Predictors of surgical complications of nephrectomy for urolithiasis. *Int Braz J Urol.* 2019 Jan-Feb;45(1):100-7.
44. Reynard J, Brewster S, Biers S, Neal N. Oxford Handbook of Urology. 4. izdanje. Oxford: Oxford University Press; 2019. Poglavlje 6, Infections and inflammatory conditions; str. 252-407.
45. Wang MK, Copp HL. Bacterial Infections of the Genitourinary Tract. U: McAninch JW, Lue TF. Smith & Tanagho's General Urology, 19th Edition. New York: McGraw-Hill Medical; 2020. Str. 201-28.
46. Tsao SH, Wang CH, Juang HH, Lin YH, Yang PS, Chang PL, i sur. Surgery for Xanthogranulomatous Pyelonephritis: A Comparison of Midline Transperitoneal and Flank Retroperitoneal Laparotomy Approaches to Nephrectomy. *J Clin Med.* 2022 Aug;11(15):4476

47. Li X, Liu ZJ, Liu JW, Cai M, Chen S, Yu T, i sur. A Clinical Comparative Analysis of Retroperitoneal Laparoscopic Tuberculous Nephrectomy and Open Tuberculous Nephrectomy. *J Laparoendosc Adv Surg Tech A*. 2019 Jul;29(7):909-13.
48. Bayne DB, McAninch JW, Chi T. Disorders of the Kidneys. U: : McAninch JW, Lue TF. Smith & Tanagho's General Urology, 19th Edition. New York: McGraw-Hill Medical; 2020. Str. 521-36.
49. Ćorić M, Galešić Ljubanović D, Damjanov I, Bulimbašić S. Bolesti bubrega i mokraćnog sustava. U: Damjanov I, Seiwerth S, Jukić S, Nola M, ur. Patologija, peto, prerađeno i dopunjeno izdanje. Zagreb: Medicinska naklada; 2018. Str. 529-73.
50. Harris PC, Torres VE. Polycystic Kidney Disease, Autosomal Dominant [internet]. U: Adam MP, Feldman J, Mirzaa GM, i sur., ur. GeneReviews. Seattle (WA): University of Washington, Seattle; 2022 Sep 29 [pristupljeno 20. 5. 2024.]; Dostupno na <https://www.ncbi.nlm.nih.gov/books/NBK1246/>
51. Pope JC. Renal Dysgenesis and Cystic Disease of the Kidney. U: Partin AW, Dmochowski RR, Kavoussi LR, Peters CA, ur. Campbell-Walsh-Wein Urology. 12. izdanje. Philadelphia: Elsevier; 2021. Str. 741-75.
52. Overman RE, Criss CN, Modi ZJ, Gadepalli SK. Early nephrectomy in neonates with symptomatic autosomal recessive polycystic kidney disease. *J Pediatr Surg*. 2021 Feb;56(2):328-31.
53. Veeratterapillay R, Fuge O, Haslam P, Harding C, Thorpe A. Renal trauma. *J Clin Urol*. 2017;10(4):379–390.
54. Coccolini F, Moore EE, Kluger Y, Biffl W, Leppaniemi A, Matsumura Y, i sur. Kidney and uro-trauma: WSES-AAST guidelines. *World J Emerg Surg*. 2019 Dec 2;14:54.
55. Faucon AL, Bobrie G, Jannot AS, Azarine A, Plouin PF, Azizi M, i sur. Cause of renal infarction: a retrospective analysis of 186 consecutive cases. *J Hypertens*. 2018 Mar;36(3):634-40.
56. Bukal N, Perkov D, Penezić L, Jelaković B, Dika Ž. Resistant hypertension after renal infarction in a man with fibromuscular dysplasia. *Blood Press*. 2021 Dec;30(6):421-7.
57. Mulayamkuzhiyil Saju J, Leslie SW. Renal infarction [internet]. Treasure Island (FL): StatPearls Publishing; 2024 [pristupljeno 21. 5. 2024.]. Dostupno na: <https://www.ncbi.nlm.nih.gov/books/NBK582139/>

58. Zhao Y, Zhang R, Yun Y, Wu X, Li H, Wang J, i sur. A case report of renal calyceal diverticulum with hypertension in children and review of literature. *BMC Pediatr.* 2022 Jan 11;22(1):34.
59. Zhang Z, Zhang Y, Wang X, Chen D, Peng N, Chen J, i sur. Challenges in the diagnosis of calyceal diverticulum: A report of two cases and review of the literature. *J Xray Sci Technol.* 2019 Jan 1;27(6):1155-67.
60. Barry JM. Renal Transplantation. U: McAninch JW, Lue TF, ur. Smith & Tanagho's General Urology. 19. izdanje. New York: McGraw-Hill Education; 2020. Str. 563-70.
61. Dagnæs-Hansen J, Kristensen GH, Stroomberg HV, Sørensen SS, Røder MA. Surgical Approaches and Outcomes in Living Donor Nephrectomy: A Systematic Review and Meta-analysis. *Eur Urol Focus.* 2022 Nov;8(6):1795-801.
62. Yadav RK, Bhowmik D, Subbiah A, Yadav S, Bagchi S, Mahajan S. To Study the Impact of Donor Nephrectomy on Blood Pressure as Measured by Ambulatory Blood Pressure Monitoring and Renal Function. *Indian J Nephrol.* 2019; Jul-Aug;29(4):272-7.
63. Mikhail D, Hall SJ. Principles of Urologic Surgery: Incisions and Access. U: Partin AW, Dmochowski RR, Kavoussi LR, Peters CA, ur. Campbell-Walsh-Wein Urology. 12. izdanje. Philadelphia: Elsevier; 2021. Str. 135-44.
64. Bayne DB, Wolf JS, Stoller ML, Chi T. Laparoscopic surgery. U: McAninch JW, Lue TF, ur. Smith & Tanagho's General Urology. 19. izdanje. New York: McGraw-Hill Education; 2020. Str. 149-66.
65. Gregg JR, Scarpato KR. Surgical Approaches for Open Renal Surgery, Including Open Radical Nephrectomy. U: Smith JA, Howards SS, Preminger GM, Dmochowski RR, ur. Hinman's Atlas of Urologic Surgery. 4. izdanje. Philadelphia: Elsevier; 2018. Str. 61-81.
66. Olumi AF, Blute ML. Open Surgery of the Kidney. U: Partin AW, Dmochowski RR, Kavoussi LR, Peters CA, ur. Campbell-Walsh-Wein Urology. 12. izdanje. Philadelphia: Elsevier; 2021. Str. 2248-78.
67. Jelinek LA, Jones MW. Surgical Access Incisions [internet]. Treasure Island (FL): StatPearls Publishing; 2023 [pristupljeno 23. 5. 2024.]. Dostupno na: <https://www.ncbi.nlm.nih.gov/books/NBK541018/>
68. Ellison EC, Zollinger RM. Zollinger's Atlas of Surgical Operations. 10 izdanje. New York: McGraw-Hill Education; 2016. Poglavlje 10, Laparotomy; Str. 32-9.



69. Agrawal SN, Singh. A prospective study of single layer abdominal wall closure in the tertiary care hospital. *Int Surg J*. 2019 May;6(5):1693-9
70. Vigneswaran Y, Poli E, Talamonti MS, Haggerty SP, Linn JG, Ujiki MB. Rectus abdominis atrophy after ventral abdominal incisions: midline versus chevron. *Hernia*. 2017 Aug;21(4):619-22.
71. Manski D. Flank Incision: Surgical Steps and Wound Closure [internet]. Augsburg: Urologielehrbuch.de; c2022 [pristupljeno 23. 5. 2024.]. Dostupno na: <https://www.urology-textbook.com/flank-incision.html>
72. Venkat S, Matteliano A, Drachenberg D. Thoracoabdominal Approach for Large Retroperitoneal Masses: Case Series and Review. *Case Rep Urol* [internet]. 2019 Mar 10 [pristupljeno 24. 4. 2024.];2019:8071025. Dostupno na: <https://www.hindawi.com/journals/criu/2019/8071025/>
73. Sarpel U. *Surgery: an introductory guide for medical students*. 2. izdanje. Cham: Springer; 2021. Poglavlje 3, Minimally invasive surgery; Str. 17-26.
74. Liu J, Zhang B, Qi P, Ren X, Zhen D, He Y, i sur. Transperitoneal vs retroperitoneal laparoscopic radical nephrectomy: a double-arm, parallel-group randomized clinical trial. *BMC Urol* [internet]. 2024 Feb 3 [pristupljeno 24. 5. 2024.];24(1):29. Dostupno na <https://bmcurol.biomedcentral.com/articles/10.1186/s12894-023-01364-w>
75. Ellison EC, Zollinger RM. *Zollinger's Atlas of Surgical Operations*. 10 izdanje. New York: McGraw-Hill Education; 2016. Poglavlje 11, Hasson open technique for laparoscopic access; Str. 40-1.
76. Ordon M, Landman J. *Laparoscopic Nephrectomy*. U: Smith JA, Howards SS, Preminger GM, Dmochowski RR, ur. *Hinman's Atlas of Urologic Surgery*. 4. izdanje. Philadelphia: Elsevier; 2018. Str. 112-21.
77. Ellison EC, Zollinger RM. *Zollinger's Atlas of Surgical Operations*. 10 izdanje. New York: McGraw-Hill Education; 2016. Poglavlje 12, Veress needle technique; Str. 42-3.
78. Cho A, Asimakidou M. Access for retroperitoneoscopic surgery. *J Pediatr Urol*. 2019 May;15(3):287-8.
79. Patel RM, Kaler KS, Landman J. *Fundamentals of Laparoscopic and Robotic Urologic Surgery*. U: Partin, AW, Dmochowski RR, Kavoussi LR, Peters CA, ur. *Campbell-Walsh-Wein Urology*. 12. izdanje. Philadelphia: Elsevier; 2021. Str. 203-34.

80. Jindal T, Mukherjee S, Koju R, Nitesh S, Phom D. Simplifying Laparoscopic Nephrectomy for Beginners: Double Window Technique With En Bloc Hilar Stapling. *Cureus* [internet]. 2021 July 1 [pristupljeno 24. 5. 2024.];13(7):e16090. Dostupno na: <https://www.cureus.com/articles/62538-simplifying-laparoscopic-nephrectomy-for-beginners-double-window-technique-with-en-bloc-hilar-stapling#!/>
81. Moreira DM, Kavoussi LR. Laparoscopic and Robotic Surgery of the Kidney. U: Partin, AW, Dmochowski RR, Kavoussi LR, Peters CA, ur. *Campbell-Walsh-Wein Urology*. 12. izdanje. Philadelphia: Elsevier; 2021. Str. 2279-308.
82. Araki Y, Noguchi H, Kaku K, Okabe Y, Nakamura M. Hand-Assisted Laparoscopic vs Hand-Assisted Retroperitoneoscopic Living-Donor Nephrectomy: A Retrospective, Single-Center, Propensity-Score Analysis of 840 Transplants Using 2 Techniques. *Transplant Proc*. 2020 Jul-Aug;52(6):1655-60.
83. Zou X, Zhang G, Xie T, Yuan Y, Xiao R, Wu G. Natural orifice transluminal endoscopic surgery in urology: The Chinese experience. *Asian J Urol*. 2020 Jan;7(1):1-9.
84. Meng MV. Robotic Surgery in Urology. U: McAninch JW, Lue TF, ur. *Smith & Tanagho's General Urology*. 19. izdanje. New York: McGraw-Hill Education; 2020. Str. 167-76.
85. Kobayashi S, Mutaguchi J, Kashiwagi E, Takeuchi A, Shiota M, Inokuchi J, i sur. Clinical advantages of robot-assisted partial nephrectomy versus laparoscopic partial nephrectomy in terms of global and split renal functions: A propensity score-matched comparative analysis. *Int J Urol*. 2021 Jun;28(6):630-36.
86. Kalapara AA, Frydenberg M. The role of open radical nephrectomy in contemporary management of renal cell carcinoma. *Transl Androl Urol*. 2020 Dec;9(6):3123-39.
87. Noh J, Song SH, Jung G, Lee S, Hong SK, Byun SS, i sur. Preoperative Renal Artery Embolization Before Radical Nephrectomy for Nonmetastatic Renal Cell Carcinoma: A Propensity Score Matched Analysis. *J Urol Oncol*. 2023 Nov 3;21(3):200-7.
88. Fernando A, Fowler S, Van Hemelrijck M, O'Brien T; British Association of Urological surgeons. Who is at risk of death from nephrectomy? An analysis of thirty-day mortality after 21 380 nephrectomies in 3 years of the British Association of Urological Surgeons (BAUS) National Nephrectomy Audi. *BJU Int*. 2017 Sep;120(3):358-64.

89. Wang D, Xiao Z, Shou J, Li C, Xing N. Comparison of Laparoscopy and Open Radical Nephrectomy of Renal Cell Cancer. *Open Med (Wars)*. 2019;14:392-7.
90. Golombos DM, Chughtai B, Trinh QD, Thomas D, Mao J, Te A, i sur. Minimally invasive vs open nephrectomy in the modern era: does approach matter? *World J Urol*. 2017 Oct;35(10):1557-68.
91. Manski D. Open Partial Nephrectomy: Surgical Steps and Complications [internet]. Augsburg: Urologielehrbuch.de; 2022 [pristupljeno 27. 5. 2024.]. Dostupno na: <https://www.urology-textbook.com/open-partial-nephrectomy.html>
92. Spaliviero M, Power NE, Murray KS, Sjober DD, Benfante NE, Bernstein M, i sur. Intravenous Mannitol Versus Placebo During Partial Nephrectomy in Patients with Normal Kidney Function: A Double-blind, Clinically-integrated, Randomized Trial. *Eur Urol*. 2018 Jan;73(1):53-59.
93. Bosnalı E, Baynal EA, Çınar NB, Akdas EM, Telli E, Bayrak BY, i sur. Oncological and functional outcomes of patients who underwent open partial nephrectomy for kidney tumor. *Arch Ital Urol Androl* [internet]. 2023 Dec 28 [pristupljeno 27. 5. 2024.];95(4):12130. Dostupno na: <https://www.pagepressjournals.org/index.php/aiua/article/view/12130>
94. Manski D. Laparoscopic Nephrectomy: Surgical Steps and Complications [internet]. Augsburg: Urologielehrbuch.de; 2022 [pristupljeno 28. 5. 2024.]. Dostupno na: <https://www.urology-textbook.com/laparoscopic-nephrectomy.html>
95. Ölçücüoğlu E. Comparing the complications of laparoscopically performed simple, radical and donor nephrectomy. *Turk J Med Sci*. 2020;50(4):922-9.
96. Guo X, Wang H, Xiang Y, Jin X, Jiang S. Comparison of laparoscopic and hand-assisted laparoscopic nephrectomy for inflammatory renal disease: which is the preferred approach? *Ther Adv Urol* [internet]. 2021 [pristupljeno 29. 5. 2024.];13:1756287220984046. Dostupno na: <https://journals.sagepub.com/doi/10.1177/1756287220984046>
97. Feng D, Cong R, Cheng H, Wang Y, Zhou J, Xia J, i sur. Laparoendoscopic single-site nephrectomy versus conventional laparoendoscopic nephrectomy for kidney tumor: a systematic review and meta-analysis. *Biosci Rep* [internet]. 2019 Aug 30 [pristupljeno 29. 5. 2024.];39(8): BSR20190014. Dostupno na: <https://portlandpress.com/bioscirep/article/39/8/BSR20190014/219389/Laparoendoscopic-single-site-nephrectomy-versus>.

98. Ljungberg B, Albiges L, Abu-Ghanem Y, Bedke J, Capitanio U, Dabestani S. European Association of Urology Guidelines on Renal Cell Carcinoma: The 2022 Update. *Eur Urol*. 2022 Oct;82(4):399-410.
99. You C, Du Y, Wang H, Peng L, Wei T, Zhang X, i sur. Laparoscopic Versus Open Partial Nephrectomy: A Systemic Review and Meta-Analysis of Surgical, Oncological, and Functional Outcomes. *Front Oncol* [internet]. 2020 Oct 29 [pristupljeno 29. 5. 2024.];10: 583979. Dostupno na <https://www.frontiersin.org/journals/oncology/articles/10.3389/fonc.2020.583979/full>
100. Manski D. Flank Incision: Laparoscopic Partial Nephrectomy: Surgical Steps and Complications [internet]. Augsburg: Urologielehrbuch.de; c2022 [pristupljeno 29. 5. 2024.]. Dostupno na: <https://www.urology-textbook.com/laparoscopic-partial-nephrectomy.html>
101. Jarrett TW, Semerjian A. Laparoscopic and Robotic-Assisted Laparoscopic Partial Nephrectomy. U: Smith JA, Howards SS, Preminger GM, Dmochowski RR, ur. *Hinman's Atlas of Urologic Surgery*. 4. izdanje. Philadelphia: Elsevier; 2018. Str. 122-7.
102. Dagenais J, Mouracade P, Maurice M, Kara O, Nelson R, Chavali J, i sur. Frozen Sections for Margins During Partial Nephrectomy Do Not Influence Recurrence Rates. *J Endourol*. 2018 Aug;32(8):759-64.
103. Crocerossa F, Carbonara U, Cantiello F, Marchioni M, Ditunno, Mir MC, i sur. Robot-assisted Radical Nephrectomy: A Systematic Review and Meta-analysis of Comparative Studies. *Eur Urol*. 2021 Oct;80(4):428-39.
104. Giffen ZC, Cairl N, Ortiz J, Sindhvani P, Ekwenna O. Robotic-assisted Donor Nephrectomy: As Safe as Laparoscopic Donor Nephrectomy. *Surg Technol Int*. 2020 Nov 28;37:171-4.
105. Guerrero ER, Claro AV, Ledo Cepero MJ, Soto Delgado M, Álvarez-Ossorio Fernández JL. Robotic versus Laparoscopic Partial Nephrectomy in the New Era: Systematic Review. *Cancers (Basel)* [internet]. 2023 Mar [pristupljeno 30. 5. 2024.];15(6):1793. Dostupno na: <https://www.mdpi.com/2072-6694/15/6/1793>

## **Životopis**

Rođen sam 16. lipnja 1999. godine u Zagrebu. Srednjoškolsko sam obrazovanje stekao u Gimnaziji Velika Gorica (prirodoslovno – matematički smjer). Medicinski fakultet Sveučilišta u Zagrebu upisao sam akademske godine 2018./2019. Aktivno se govorno i pisano služim engleskim i njemačkim jezikom.