

Imunohistokemijska vizualizacija proteina SOX2, SOX17 i CALCA u tumoru zametnih stanica sjemenika čovjeka

Malnar, Marina

Master's thesis / Diplomski rad

2022

Degree Grantor / Ustanova koja je dodijelila akademski / stručni stupanj: **University of Zagreb, Faculty of Science / Sveučilište u Zagrebu, Prirodoslovno-matematički fakultet**

Permanent link / Trajna poveznica: <https://um.nsk.hr/um:nbn:hr:217:533739>

Rights / Prava: [In copyright](#)/[Zaštićeno autorskim pravom.](#)

Download date / Datum preuzimanja: **2025-02-12**



Repository / Repozitorij:

[Repository of the Faculty of Science - University of Zagreb](#)



Sveučilište u Zagrebu
Prirodoslovno-matematički fakultet
Biološki odsjek

Marina Malnar

**Imunohistokemijska vizualizacija proteina
SOX2, SOX17 i CALCA u tumoru
zametnih stanica sjemenika čovjeka**

Diplomski rad

Zagreb, 2022.

University of Zagreb
Faculty of Science
Department of Biology

Marina Malnar

**Immunohistochemical visualization of
SOX2, SOX17 and CALCA proteins in
human testicular germ cell tumor**

Master Thesis

Zagreb, 2022.

Ovaj rad je izrađen u Grupi za istraživanje epigenetičkih biomarkera (epiMark) Laboratorija za epigenetiku i molekularnu medicinu na Zavodu za medicinsku biologiju Medicinskog fakulteta Sveučilišta u Zagrebu, pod voditeljstvom izv. prof. dr. sc. Nina Sinčića, te suvoditeljstvom doc. dr. sc. Romane Gračan. Ovaj rad financiran je u okviru znanstvenog projekta KK.01.1.1.01.0008 (Znanstveni centar izvrsnosti za reproduktivnu i regenerativnu medicinu, European Regional Development Fund, EU) te podržan od znanstvenog projekta UIP-2017-05-8138 (Hrvatska zaklada za znanost, HR). Rad je predan na ocjenu Biološkom odsjeku Prirodoslovno-matematičkog fakulteta Sveučilišta u Zagrebu radi stjecanja zvanja magistra edukacije biologije i kemije.

Zahvale

Neizmjerne hvala mentoru izv. prof. dr. sc. Ninu Sinčiću i mentorici doc. dr. sc. Romani Gračan na svim stručnim savjetima i komentarima, a posebno na volji i vremenu izdvojenom da ovaj rad poprimi svoj najbolji oblik.

Posebne zahvale doktorandu Juri Kراسiću na strpljenju, dobroj volji i prijateljskom pristupu kojima je olakšao i obogatio moj proces učenja i stjecanja iskustva u radu u laboratoriju. Hvala i doktorandici Luciji Škara na pomoći u svakodnevnim laboratorijskim izazovima.

Hvala mojim prijateljima koji odavno ulaze u kategoriju obitelji: Petra, Lucija, Marin, Sarah, Doria, Andrija, Mate, Helena i Andrea. Uvijek su bili uz mene, u lijepim i manje lijepim trenucima, nasmijavali do suza, ohrabivali, trpili moje drame i glasne ekstrovertne napade.

Hvala i mojim kolegama/suborcima iz labosa, Vedranu Vanjoreku i Dragani Zovko, koji su uljepšali duge radne dane.

Ne postoje riječi kojima mogu zahvaliti svojim roditeljima, Nadi i Kristinku, na ohrabrivanju i motivaciji, te što su osigurali da moje školovanje bude što bogatije, svestranije i bezbolnije.

Na kraju, ultramegamaksi-svemirske zahvale mojoj sestri i duet partnerici Katarini i mom blizancu Ivanu. Njihovo prisustvo i riječi iz mene uvijek izvlače ono najbolje, čak i kada se to čini nemoguće.

TEMELJNA DOKUMENTACIJSKA KARTICA

Sveučilište u Zagrebu
Prirodoslovno-matematički fakultet
Biološki odsjek

Diplomski rad

Imunohistokemijska vizualizacija proteina SOX2, SOX17 i CALCA u tumoru zametnih stanica sjemenika čovjeka

Marina Malnar

Rooseveltov trg 6, 10000 Zagreb, Hrvatska

Tumori sjemenika su najčešći tumori koji pogađaju muškarce u najreproduktivnijoj dobi od 15 do 45 godina. Tumori zametnih stanica sjemenika (engl. *testicular germ cell tumor*, TGCT) dijagnosticiraju se u oko 95 % slučajeva, što ih čini najčešćim oblikom tumora sjemenika. Kao vrlo heterogena skupina neoplazija, ugrubo se dijele na seminome i neseminome, a nerijetko se javljaju u obliku miješanih tumora zametnih stanica. Geni *SOX2* i *SOX17* su uključeni u regulaciju diferencijacije embrionalnih stanica i danas se koriste kao tkivni biomarkeri u dijagnostici embrionalnog karcinoma i seminoma. *CALCA* je gen supresor tumora, čija je ekspresija poremećena u nekoliko vrsta tumora. U ovom je istraživanju metodom imunohistokemije istražena količina i lokalizacija proteina SOX2, SOX17 i CALCA u tkivu sjemenika ljudi s TGCT-om (N=38), kao i u tkivu sjemenika bez neoplastičnih promjena (N=20). Protein CALCA je pokazao veliki dijagnostički potencijal za otkrivanje koriokarcinoma, koji je najagresivniji tip TGCT-a. Koekspresija SOX17 i CALCA, a odsutstvo proteina SOX2, se pokazala potencijalnim biomarkerom u dijagnosticiranju neoplazije zametnih stanica *in situ* koja je preteča zloćudnih TGCT-a.

(52 stranice, 20 slika, 4 tablice, 42 literaturna navoda, jezik izvornika: hrvatski)

Rad je pohranjen u Središnjoj biološkoj knjižnici

Ključne riječi: maligni tumori, protutijelo, tkivni biomarkeri, koekspresija, dijagnostika

Voditelj: Izv. prof. dr. sc. Nino Sinčić, dr. med.

Suvoditelj: Doc. dr. sc. Romana Gračan

Ocjenitelji: Izv. prof. dr. sc. Jasna Lajtner

Prof. dr. sc. Ines Radanović

Izv. prof. dr. sc. Draginja Mrvoš-Sermek

Rad prihvaćen:

BASIC DOCUMENTATION CARD

University of Zagreb
Faculty of Science
Department of Biology

Master Thesis

Immunohistochemical visualization of SOX2, SOX17 and CALCA proteins in human testicular germ cell tumor Marina Malnar

Rooseveltovej trg 6, 10000 Zagreb, Hrvatska

Testicular tumors are the most common type of tumors affecting men in their most reproductive ages, from 15 to 45 years. Testicular germ cell tumors (TGCTs) are diagnosed in about 95 % of cases, making them the most common form of testicular tumors. As a very heterogeneous group of neoplasms, they are roughly divided into seminomas and nonseminomas, and often occur in the form of mixed germ cell tumors. The *SOX2* and *SOX17* genes are involved in the regulation of embryonic cell differentiation and they are used as tissue biomarkers in current diagnosis of embryonal carcinoma and seminoma. *CALCA* gene is a tumor suppressor gene whose expression is disrupted in several types of tumors. In this study, the amount and localization of SOX2, SOX17 and CALCA proteins were investigated by immunohistochemical method in testicular tissue of people with TGCT (N=38) and in testicular tissue without neoplastic changes (N=20). The CALCA protein has shown great diagnostic potential for detecting choriocarcinoma, which is the most aggressive type of TGCT. Coexpression of SOX17 and CALCA proteins, with the absence of SOX2 protein, may be used as a potential biomarkers in the diagnosis of germ cell neoplasia *in situ* considered as a precursor of malignant TGCTs.

(52 pages, 20 figures, 4 tables, 42 references, original in: Croatian)

Thesis is deposited in Central Biological Library.

Keywords: malignant tumors, antibody, tissue biomarkers, coexpression, diagnostic

Supervisor: dr. Nino Sinčić, Assoc. Prof.

Co-supervisor: dr. Romana Gračan, Asst. Prof.

Reviewers: dr. Jasna Lajtner, Assoc. Prof.

dr. Ines Radanović, Prof.

dr. Draginja Mrvoš-Sermek, Assoc. Prof.

Thesis accepted:

Sadržaj

1. Uvod.....	1
1.1. Sjemenik.....	1
1.2. Tumori	2
1.3. Tumori sjemenika.....	4
1.4. Tumori zametnih stanica sjemenika	4
1.5. Podjela i karakteristike tumora zametnih stanica sjemenika.....	7
1.5.1. Neoplazija zametnih stanica <i>in situ</i> (GCNIS)	8
1.5.2. Seminom	10
1.5.3. Neseminomi	11
1.5.4. Embrionalni karcinom	12
1.5.5. Tumor žumanjčane vreće	13
1.5.6. Teratom.....	14
1.5.7. Koriokarcinom	16
1.6. Epidemiologija i liječenje tumora zametnih stanica sjemenika.....	18
1.7. Biomarkeri.....	20
1.7.1. Serumski biomarkeri kod tumora zametnih stanica sjemenika.....	20
1.7.2. Aktualni tkivni biomarkeri.....	21
1.7.3. SOX2.....	22
1.7.4. SOX17.....	22
1.7.5. CALCA.....	23
1.8. Metoda imunohistokemije	23
2. Ciljevi istraživanja	25
3. Materijali i metode	26
3.1. Materijali	26
3.2. Metoda imunohistokemije	27
3.3. Morfometrijska analiza	33
3.4. Statistička obrada podataka.....	34
4. Rezultati	35
4.1. Rezultati histopatološke analize.....	35
4.2. Rezultati statističke obrade podataka.....	36
4.3. Rezultati imunohistokemijske analize anti-SOX2 protutijelom	36
4.4. Rezultati imunohistokemijske analize anti-SOX17 protutijelom	39

4.5. Rezultati imunohistokemijske analize anti-CALCA protutijelom	42
5. Rasprava.....	45
6. Zaključak.....	48
7. Literatura	49
9. Životopis.....	

Kratice

AFP – alfa-fetoprotein (engl. *alpha-fetoprotein*)

β -hCG – beta humani korionski gonadotropin (engl. *beta human chorionic gonadotropin*)

BSA – goveđi serumski albumin (engl. *bovine serum albumin*)

CH – koriokarcinom (engl. *choriocarcinoma*)

CS – stadij tumora (engl. *cancer stage*)

CT – računalna tomografija (engl. *computed tomography*)

EC – embrionalni karcinom (engl. *embryonal carcinoma*)

FFPE – fiksirani formaldehidom i uklopljeni u blokove paraplasta (engl. *formalin-fixed, paraffin-embedded*)

GCNIS – neoplazija zametnih stanica *in situ* (engl. *germ cell neoplasia in situ*)

HE – hematoksilin-eozin metoda

HPL – ljudski posteljični laktogen (engl. *human placental lactogen*)

HRP – hrenova peroksidaza (engl. *horseradish peroxidase*)

HT – tkivo sjemenika bez neoplastičnih promjena s očuvanom spermatogenezom (engl. *healthy testis*)

INT – intersticij sjemenika

LDH – laktat dehidrogenaza (engl. *lactate dehydrogenase*)

MGCT – miješani tumor zametnih stanica (engl. *mixed germ cell tumor*)

MMT – metastatski zreli teratom (engl. *metastatic mature teratoma*)

MRI – magnetska rezonancija (engl. *magnetic resonance imaging*)

NS – neseminom (engl. *nonseminoma*)

PGC – primordijalna zametna stanica (engl. *primordial germ cell*)

PLAP – placentalna alkalna fosfataza (engl. *placental alkaline phosphatase*)

RPLND – sekcija retroperitonealnog limfnog čvora (engl. *retroperitoneal lymph node dissection*)

SE – seminom (engl. *seminoma*)

TBS – Tris-puferirana fiziološka otopina (engl. *Tris buffered saline*)

TE – teratom (engl. *teratoma*)

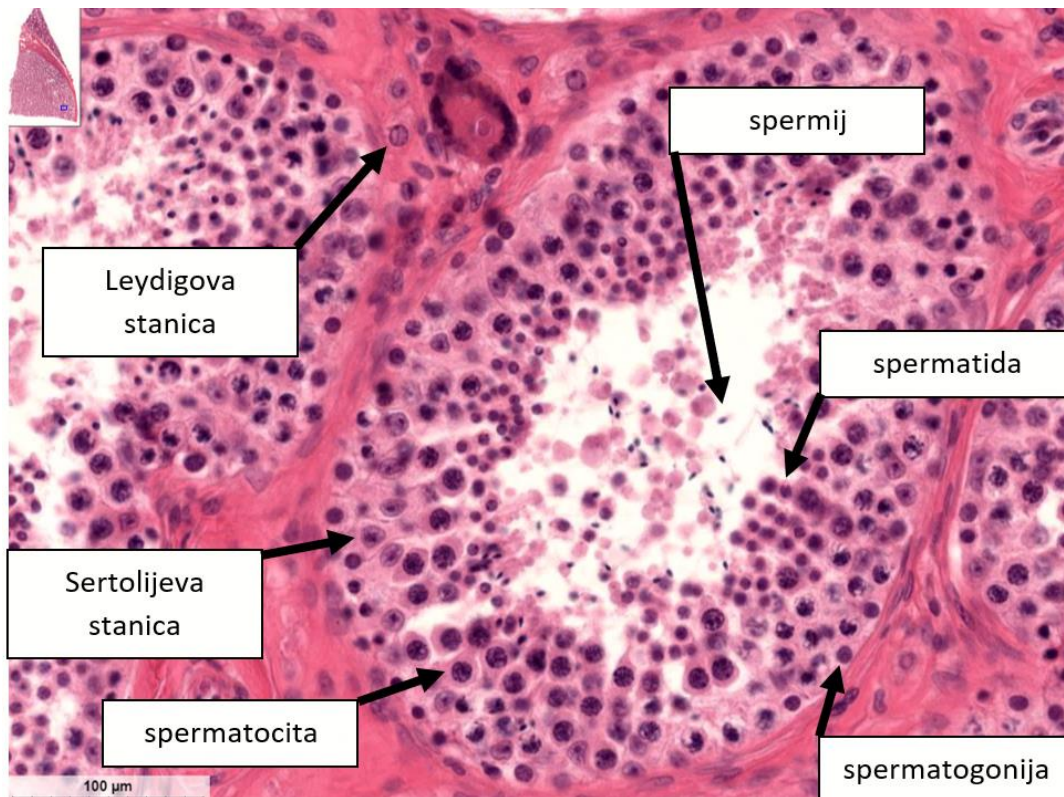
TGCT – tumor zametnih stanica sjemenika (engl. *testicular germ cell tumor*)

YST – tumor žumanjčane vreće (engl. *yolk sac tumor*)

1. Uvod

1.1. Sjemenik

Sjemenik je muški parni, spolni organ smješten unutar kožne vrećice (mošnjice). Ovalnog je oblika, a sastavljen je od brojnih sjemenih kanalića. Oko lumena sjemenih kanalića nalaze se radijalno složene stanice u nekoliko slojeva. Uz bazalnu membranu se nalaze stanice spermatogonije iz kojih nastaju primarne spermatocite, a iz njih prvom mejotičkom diobom nastaju sekundarne spermatocite. Sekundarne spermatocite u drugoj mejotičkoj diobi daju četiri spermatide koje prolaze kroz daljnje promjene da bi na kraju nastali spermiji. Navedene stanice su složene u nizu prema lumenu kanalića tako da spermiji završavaju u lumenu kao krajnje diferencirane stanice. Tijekom diferencijacije stanica u spermatogenetskoj liniji, važna je njihova raspodjela, hranjenje te održavanje mikrookolišnih uvjeta za uspješnu spermatogenezu. Ovakav okoliš omogućuju Sertolijeve stanice, jedine somatske stanice unutar sjemenih kanalića (Setchell i sur., 2003; Shalet S. M., 2009). Na histološkim preparatima se uočavaju kao velike, stupaste stanice s nepravilnom jezgrom (<https://histologyguide.com/slideview/MHS-204-testis-and-epididymis/19-slide-1.html?x=29542&y=54010&z=50.0&page=2>). Sjemenik je i spolna žlijezda u kojoj se hormoni proizvode u Sertolijevim i Leydigovim stanicama. Intersticijske Leydigove stanice proizvode steroidne hormone, a posebno je važan muški spolni hormon testosteron (Setchell i sur., 2003; Shalet S. M., 2009). Leydigove stanice se pod mikroskopom mogu uočiti u nakupinama od 5 do 30 velikih stanica s okruglom jezgrom i eozinofilnom citoplazmom (<https://histologyguide.com/slideview/MHS-204-testis-and-epididymis/19-slide-1.html?x=29542&y=54010&z=50.0&page=2>). Mikroskopski prikaz histološkog preparata tkiva sjemenika obojanog hematoksilin-eozin metodom (HE) je prikazan na Slici 1.



Slika 1. Mikroskopski prikaz histološkog preparata tkiva sjemenika s vidljivim stanicama sjemenog kanalića i intersticija. Spermatogonije se nalaze uz bazalnu membranu sjemenog kanalića, a njihovom diobom nastaju spermatocite smještene bliže lumenu kanalića. Mejotičkom diobom iz primarnih nastaju sekundarne spermatocite iz kojih nastaju spermatide. Sertolijeve stanice se uočavaju kao stupaste stanice obično između sloja spermatogonija i spermatocita. U lumenu sjemenog kanalića su vidljivi spermiji. Leydigove stanice se nalaze u području između sjemenih kanalića tj. intersticiju (HE, x20). Preuzeto i prilagođeno iz <https://histologyguide.com/slideview/MHS-204-testis-and-epididymis/19-slide-1.html?x=29542&y=54010&z=50.0&page=2>.

1.2. Tumori

Tumori ili neoplazije su novonastale tvorevine koje karakterizira neprestana mitotička aktivnost i odgođena apoptoza uz čest poremećaj diferencijacije stanica. Monoklonalnog su porijekla što znači da nastaju iz jedne, inicijacijske stanice. Inicijacijska stanica tumora može biti bilo koja stanica u tijelu, zbog čega postoji više od stotinu vrsta tumora, a razlikuju se po morfološkim i funkcionalnim karakteristikama te odgovoru na liječenje. Kada dođe do nakupljanja poremećaja u proliferaciji i diferencijaciji stanice te regulaciji stanične smrti, dolazi do nastanka tumora kao bolesti (Cooper i Hausman, 2010; Grimm i sur., 2020). Nekoliko je osobina tumorskih stanica po

kojima se razlikuju od normalnih stanica. Tumorske stanice karakterizira gubitak kontaktne inhibicije zbog čega one ne odgovaraju na signale za prestanak proliferacije te prerastaju druge stanice s kojima su u dodiru čineći tako neuredne nakupine. Nadalje, tumorske stanice nisu ovisne o normalnoj količini faktora rasta iz normalnih uvjeta, već često same proizvode višak faktora na koje odgovaraju neprestanom staničnom diobom. Brzi nastanak neuredne nakupine tumorskih stanica pospješuje i izostankom apoptoze tj. programirane stanične smrti, zbog čega tumorske stanice preživljavaju dulje od normalnih stanica, čak i kada su nakupile brojne mutacije u svojem genetičkom materijalu. Nakupljanje genetičkih mutacija dalje doprinosi razvoju sposobnosti metastaziranja u udaljena tkiva. Tumorske stanice luče tvari koje potiču nastanak novih krvnih žila (angiogenezu) putem kojih prvenstveno primaju hranjive tvari i kisik, a na kraju im omogućavaju metastaziranje u udaljenije organe. Još jedna važna osobina tumorskih stanica je izostanak normalne diferencijacije stanica, što je onda usko povezano s neprestanom proliferacijom (Cooper i Hausman, 2010).

Zbog kompleksnosti samog procesa nastanka tumora, teško je govoriti o samo jednom uzroku već o mnogim čimbenicima koji povećavaju vjerojatnost za nastanak tumora. Karcinogeni čimbenici mogu biti različite kemikalije, zračenja, virusi, pa čak i hormoni. Poznato je da brojni kemijski spojevi u cigaretama povećavaju vjerojatnost za nastanak raka pluća i ostalih organa dišnog sustava. Sunčevo ultraljubičasto zračenje uzrokuje nastanak raka kože, a humani papiloma virus povezuje se s nastankom raka grlića maternice. Od hormonskih karcinogena su poznati estrogene koji povećavaju vjerojatnost za razvoj raka maternice (Cooper i Hausman, 2010; Grimm i sur., 2020). Karcinogeni uzrokuju oštećenja i pojavu mutacija u genetičkom materijalu ili mijenjaju epigenetičke mehanizme u stanici. Tumori se mogu podijeliti na benigne (dobročudne) i maligne (zloćudne). Benigni tumori ostaju lokalizirani na mjestu nastanka, nisu invazivni na susjedna tkiva i lako ih se liječi kirurškim odstranjivanjem. S druge strane, maligni tumori su vrlo agresivni, infiltriraju okolna tkiva i šire se po organizmu u vidu udaljenih metastaza putem krvi ili limfnog sustava. Njihovo liječenje stoga zahtijeva više od samog kirurškog odstranjivanja izvorne novotvorevine, a to je radio ili kemoterapija (Cooper i Hausman, 2010). Prema podacima Svjetske zdravstvene organizacije, u 2020. godini je od neke vrste raka umrlo 9.958.133 ljudi, a najviše smrtnih slučajeva bilo je kod oboljelih od raka pluća (18 %), zatim od raka debelog crijeva i rektuma (9,4 %), jetre (8,3 %), želudca (7,7 %) te od raka dojke (6,9 %). U Hrvatskoj je iste godine od neke vrste raka umrlo 14.326 osoba. Rak pluća i debelog crijeva su također dva najčešća uzroka smrti u okviru neoplastičnih bolesti s udjelima 20,8 % i 10,7 %. Slijede rak dojke (5,8 %) i rak prostate (5,7 %; <https://gco.iarc.fr/today/home>).

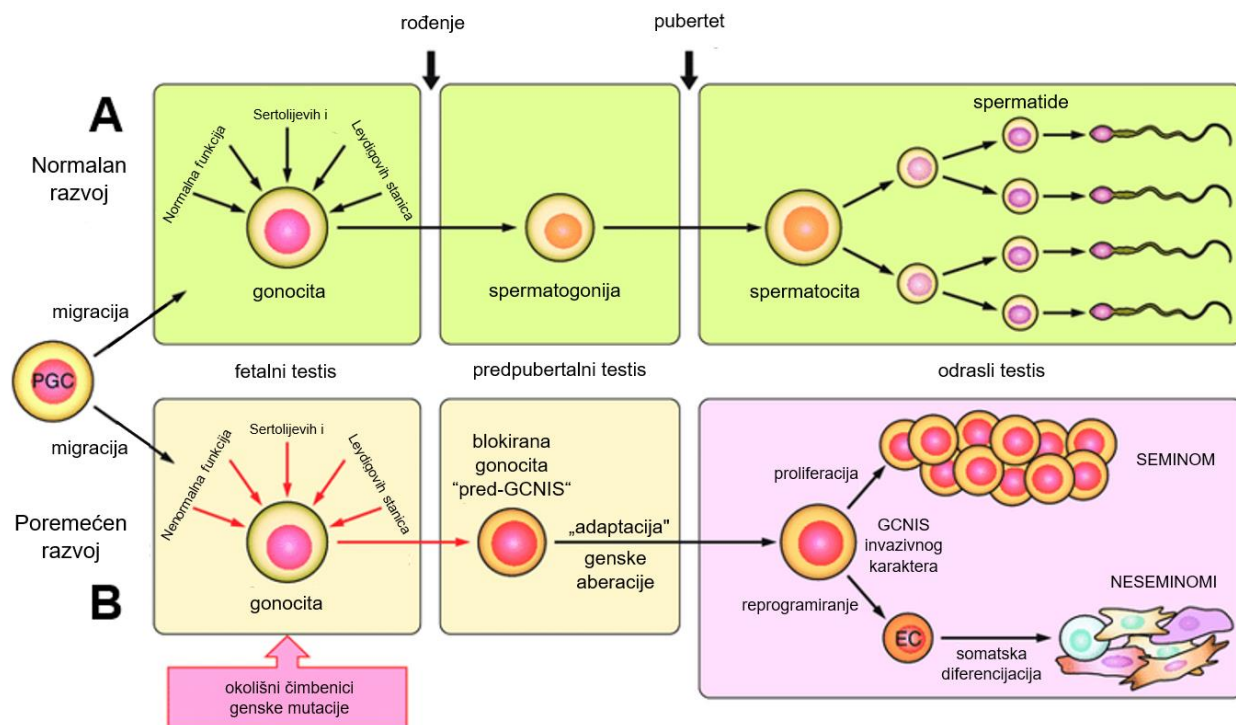
1.3. Tumori sjemenika

Tumori sjemenika su vrlo rijetki u općoj populaciji, no najčešći su tumori koji pogađaju muškarce u dobi od 15 do 45 godina, zbog čega je njihovo liječenje od iznimne zdravstvene, ali i socioekonomske važnosti (Krašić i sur., 2020). U zadnjih 20 godina se bilježi porast od 70 % u broju novih slučajeva (Buljubašić i sur., 2018; Looijenga i sur., 2014). Smatra se da su rođenje u prijevremenom terminu, manja masa novorođenčeta, rođenje blizanaca, kriptorhidizam i preponska kila neki od faktora prema kojima se potencijalno može odrediti rizik od razvoja tumora sjemenika (Looijenga i sur., 2014). U tumore sjemenika ubrajaju se tumori zametnih stanica sjemenika i drugi tumori koji zahvaćaju intersticijske Leydigove stanice i potporne Sertolijeve stanice, te limfomi, hematopoetski tumor i metastatski tumori iz druge primarne novotvorine (najčešće prostate; Leão i sur., 2019; Marko i sur., 2017; Smith, 2018). Ovi tumori sjemenika koji nemaju porijeklo od zametnih stanica pojavljuju se u do 10 % slučajeva, imaju manji potencijal da postanu maligni i uspješno se liječe orhiektomijom (Marko i sur., 2017; Smith, 2018). Neki od njihovih simptoma su pojačavanje muških ili ženskih karakteristika kod prepubertetskih dječaka, a kod odraslih su to impotencija i feminizacija (Smith i sur., 2018). Dakle, 90 % tumora sjemenika se razvija iz primarnih stanica sjemenika tj. zametnih stanica (Reilley i Pagliaro, 2015). Dijele se u tri skupine, od kojih 95 % otpada na skupinu koja pogađa muškarce u najreproduktivnijoj životnoj dobi te predstavlja veliki izazov i zanimanje za provođenjem novih istraživanja u svrhu dodatnog razumijevanja nastanka i ponašanja tumora sjemenika, kao i razvojem dijagnostičkih metoda radi što ranijeg otkrivanja i uspješnijeg liječenja.

1.4. Tumori zametnih stanica sjemenika

Tumori zametnih stanica sjemenika odrasle dobi (engl. *testicular germ cell tumor*, TGCT) dijagnosticiraju se u oko 85 % svih slučajeva tumora sjemenika, što ih čini najčešćim oblikom tumora sjemenika muške populacije (Buljubašić i sur., 2018; Leão i sur., 2019; Krašić i sur., 2020). Dokazana je veća učestalost novih slučajeva TGCT-a u obiteljima s već zabilježenim slučajevima iz čega se može zaključiti da je nasljedni faktor jedan od glavnih rizika. Osim nasljednih faktora, pokazalo se da kriptorhidizam (i nakon obavljene orhidopeksije), disgeneza gonada (najčešće u osoba s Downovim sindromom), neplodnost i mikrolitijaza, kao i okolišni čimbenici tijekom trudnoće (određeni lijekovi i hormoni) i tijekom života (pušenje, izloženost različitim kemijskim karcinogenima) povećavaju vjerojatnost za razvoj TGCT-a (Buljubašić i sur., 2018; Marko i sur., 2017). Smatra se da se u sjemenim kanalčićima odraslih muškaraca TGCT razvija iz zaostale i nezrele fetalne zametne stanice, uz iznimku kod spermatocitnog tumora. Ta stanica mora biti

mitotički aktivna (Buljubašić i sur., 2018). S obzirom na to da spermatozoidi i spermatide ne proliferiraju, inicijacijska stanica TGCT-a bi trebala biti njihova preteča tj. primordijalna zametna stanica (engl. *primordial germ cell*, PGC; Buljubašić i sur., 2018; de Jong i sur., 2008; Jostes i sur., 2020; Looijenga i sur., 2014; Martinelli i sur., 2017). PGC-e nastaju iz pluripotentnih embrionalnih matičnih stanica epiblasta i predstavljaju preteču zametnih stanica. Njihovo prisustvo se može zabilježiti u ljudskom zametku nakon 5-6 tjedana trudnoće. Iz epiblasta migriraju do gonadalnog grebena tj. preteče spolnih žlijezda i postaju gonocite. Gonocite su nediferencirane zametne stanice i kao takve prolaze kroz epigenetičke promjene u metilaciji DNA i modifikaciji histona. Promjene u metilaciji DNA su potrebne da bi se gonocite razvile u jedan od dva tipa diferenciranih zametnih stanica s obzirom na spol djeteta - spermatogonije u dječaka ili oogonije u djevojčica. Tijekom procesa ponovnog metiliranja DNA vjerojatno dolazi do utišavanja ili ekspresije određenih gena kao što su npr. *OCT4* i *NANOG*. Produkti navedena dva gena su poznati zametni transkripcijski faktori čija povećana količina potiče proliferaciju stanica, odgađa apoptozu i tako utječe na nakupljanje mutacija u gonocitama. U tom trenutku dolazi do zaustavljanja diferencijacije gonocite kao rezultat kombinacije genetske predispozicije, okolišnih čimbenika i promjene mikrookoliša zbog poremećene funkcije Sertolijevih ili Leydigovih stanica (Buljubašić i sur., 2018; Khani i Robinson, 2017). Takva transformirana gonocita postaje stanica iz koje će se razviti neoplazija zametnih stanica *in situ* (engl. *germ cell neoplasia in situ*, GCNIS; Buljubašić i sur., 2018). GCNIS je naziv za patogenetsko tkivo koje se smatra pretečom TGCT-a u odraslih (Buljubašić i sur., 2018; Moch i sur., 2016). Shematski prikaz nastanka GCNIS-a je prikazan na Slici 2.



Slika 2. Shematski prikaz (A) normalne diferencijacije primordijalne zametne stanice (PGC) u stanicu spermatogonije iz kojih nizom mitotičkih i mejotičkih dioba nastaju spermiji i (B) nastanka neoplazije zametnih stanica *in situ* (GCNIS-a) iz gonocite blokirane u razvoju. Preuzeto i prilagođeno iz Goto i sur., 2010.

Činjenica da se TGCT pojavljuje u mladih muškaraca vjerojatno je posljedica porasta koncentracije hormona tijekom puberteta što potiče malignu proliferaciju do tada neaktivnih transformiranih gonocita (Buljubašić i sur., 2018; Khani i Robinson, 2017). Osim poremećaja u epigenetičkim mehanizmima, koji se smatraju najzaslužniji za nastanak TGCT-a, ove tumore sjemenika karakterizira genska mutacija *KIT* protoonkogen na 4q11-q12 kromosomu. *KIT* kao faktor rasta zametnih stanica ima ključnu ulogu u proliferaciji, migraciji i preživljavanju zametnih stanica. Ekspirira se kao receptor tirozin kinaze, a fosforilira se vezanjem za protein ligand *KITLG* kojeg ekspiriraju Sertolijeve stanice (Buljubašić i sur., 2018; Khani i Robinson, 2017). Sertolijeve stanice utječu na diferencijaciju gonocita u spermatogonije stvarajući za to povoljan mikrookoliš. Njegova ekspresija je uočena u TGCT-ima, a slabo se ekspirira u spermatogonijama (Buljubašić i sur., 2018). Iako se većina razvija iz iste inicijacijske stanice, TGCT-i se dijele u nekoliko patološki jedinstvenih podtipova (Reilley i Pagliaro, 2015).

1.5. Podjela i karakteristike tumora zametnih stanica sjemenika

Tumori zametnih stanica sjemenika su se prije WHO klasifikacije iz 2016. dijelili na temelju morfologije, i to na one koji sadržavaju jedan histološki oblik i one s više različitih histoloških oblika. Takva podjela je uzrokovala lošu i nepreciznu dijagnostiku jer postoji velika razlika u patogenezi morfološki gotovo jednakih TGCT-a. Nova podjela TGCT-a temelji se na tumorima koji su se razvili iz GCNIS-a i onima koji se nisu razvili iz GCNIS-a (Marko i sur., 2017; Moch i sur., 2016). Tumori koji su se razvili iz GCNIS-a se kao vrlo heterogena skupina neoplazija ugrubo dijele na seminome (SE) i neseminome (NS; Buljubašić i sur., 2018; Jostes i sur., 2020; Martinelli i sur., 2017; Raos i sur., 2020). Seminom je homogeno tkivo jednog histološkog tipa kojeg definira nakupina nediferenciranih stanica, dok se neseminomi mogu podijeliti na četiri podtipa: embrionalni karcinom (engl. *embryonal carcinoma*, EC), tumor žumanjčane vreće (engl. *yolk sac tumor*, YST), teratom (engl. *teratoma*, TE) i koriokarcinom (engl. *choriocarcinoma*, CH). Neseminomi nerijetko istovremeno mogu sadržavati različite histološke oblike, među kojima i seminom, zbog čega se govori o miješanom tumoru zametnih stanica (engl. *mixed germ cell tumors*, MGCT; Martinelli i sur., 2017; Raos i sur., 2020; Reilley i Pagliaro, 2015).

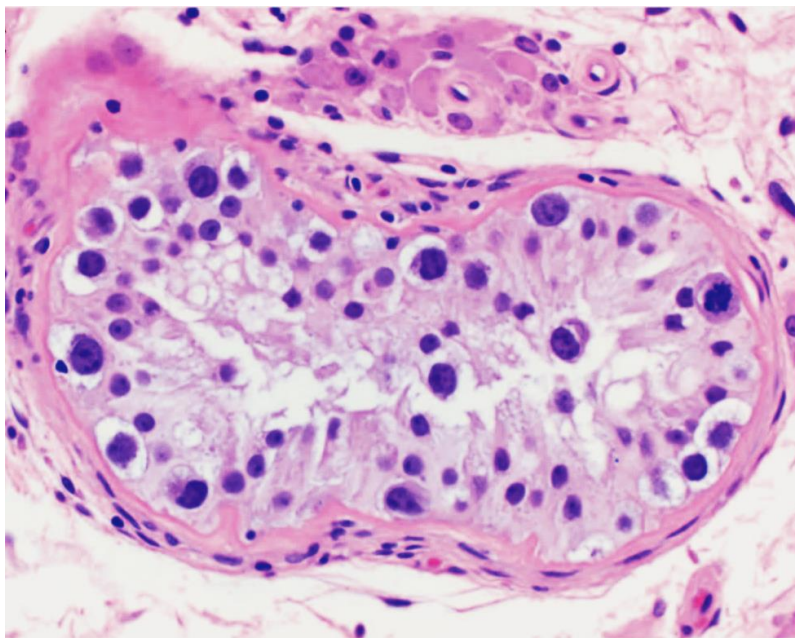
SE će se razviti u slučaju da GCNIS zadrži svoj fenotip i njegove stanice se počnu dijeliti poput spermatogonija ili fetalnih spermatoocita, dok će EC nastati iz stanica GCNIS-a koje se transformiraju u zametne stanice. EC se kao nakupina totipotentnih stanica može dalje razviti u YST, CH ili TE (Buljubašić i sur., 2018). Poremećena spermatogeneza, skupljanje sjemenih kanalića, peritubularna skleroza, nezrele Sertolijeve stanice, proširenje intersticija, hijalinizacija kanalića i mikrolitijaza su prepoznatljive morfološke značajke koje su zajedničke TGCT-ima razvijenima iz GCNIS-a (Moch i sur., 2016). Kao jedna molekularna zajednička karakteristika, uočena u oko 80 % slučajeva SE i NS, je prisustvo izokromosoma 12p koji ima amplificiran genetički materijal na kraćem kraku kromosoma 12 (Buljubašić i sur., 2018; Marko i sur., 2017; Moch i sur., 2016).

TGCT-i koji potječu iz GCNIS-a (postpubertalni) su SE postpubertalnog tipa, TE postpubertalnog tipa, YST postpubertalnog tipa, EC i TE postpubertalnog tipa. S druge strane, TGCT-i koji nemaju porijeklo iz GCNIS-a (prepubertalni) su TE prepubertalnog tipa, YST prepubertalnog tipa te miješani YST i TE prepubertalnog tipa koji se javljaju u pedijatrijskih dječaka, ali i spermatoocitni tumor koji se javlja u muškaraca u gerijatrijskoj dobi. TGCT-i koji nisu porijeklom iz GCNIS-a se razlikuju od tumora porijeklom iz GCNIS-a po tome što nemaju izokromosom 12p. Nadalje, iako nema izokromosom 12p, spermatoocitni tumor sadržava amplifikaciju na kromosomu 9, a tumor žumanjčane vreće prepubertalnog tipa sadržava ponavljanje i gubitak određenih dijelova

kromosoma koje ne pokazuju istoimeni tumor postpubertalnog tipa razvijeni iz GCNIS-a. Utvrđeno je da su tumori prepubertalnog tipa benigni i manje agresivni od istoimenih tumora postpubertalnog tipa (Marko i sur., 2017; Moch i sur., 2016). Istraživanja su pokazala da kod pedijatrijskih dječaka maligne promjene uzrokuju promjene u epigenetičkim faktorima. Tako su u jednom pokusu dijelovi epiblasta embrija miša, iz kojeg se razvijaju PGC, ubačeni u nekompatibilne *in vivo* uvjete što je rezultiralo razvojem TE i teratokarcinoma (Buljubašić i sur., 2018).

1.5.1. Neoplazija zametnih stanica *in situ* (GCNIS)

Stanice GCNIS-a morfološki su slične fetalnim zametnim stanicama. U početku se mogu uočiti kao najčešće jedan sloj stanica iznad uobičajeno zadebljale bazalne membrane spermatogenetske linije unutar sjemenih kanalića u kojima je spermatogeneza zaustavljena. Te stanice izgledaju kao uvećane zametne stanice s velikom, izobličenom jezgrom unutar koje je povećana jezgrica i skupljeni kromatin te prevladavajućom, bistrom citoplazmom. Nekoliko slojeva stanica GCNIS-a pojavljuje se u slučajevima uznapredovale bolesti, a stanice mogu biti prisutne i u lumenu kanalića. GCNIS se može pagetoidno širiti kroz bazalnu membranu u kanaliće s aktivnom spermatogenezom i u rete testis. Histološkim bojanjem HE metodom moguće je prepoznati stanice GCNIS-a na temelju opisanih karakteristika (Slika 3.; Khani i Robinson, 2017). Daljnjim ispitivanjem imunohistokemijskom metodom se GCNIS potvrđuje pozitivnom reakcijom na OCT4, c-KIT i placentalnu alkalnu fosfatazu (engl. *placental alkaline phosphatase*, PLAP), što ne pokazuju normalne spermatogonije, ali pokazuju embrionske zametne stanice i SE (Buljubašić i sur., 2018; Khani i Robinson, 2017). Pokazalo se da stanice GCNIS-a sintetiziraju proteine koji pospješuju demetilaciju DNA, a isti proteini su prisutni u manjim količinama i u fetalnim zametnim stanicama. Također sintetiziraju proteine transkripcijske faktore koji održavaju pluripotentnost embrionskih matičnih stanica: POU5F1 (OCT4), NANOG, DPPA4, KIT, TIA-2, GDF3, MYCL1 i TFAP2C (Buljubašić i sur., 2018).



Slika 3. Mikroskopski prikaz histološkog preparata sjemenika čovjeka na kojem je vidljiva neoplazija zametnih stanica *in situ*. Javlja se u obliku jednog sloja stanica koje izgledaju poput uvećanih zametnih stanica ili u više slojeva s napretkom bolesti. Jezgra je velika i izobličena, a unutar nje povećana jezgrica i skupljeni kromatin. U stanicama je citoplazma predvadjajuća i bistra. Spermatogeneza je poremećena, a lumen kanalića je sužen (HE, x400). Preuzeto iz Khani i Robinson, 2017.

Razvoj malignih oblika TGCT-a iz GCNIS-a pospješuje nakupljanje genetskih promjena u stanicama, a posebno je ključan nastanak izokromosoma 12p. Na kraćem kraku tog izokromosoma se nalazi nekoliko umnoženih gena koji održavaju pluripotentnost stanica (*STELLAR*, *EDR1* i *GDF3*), potiču proliferaciju (*KRAS* i *CCND2*) i odgađaju apoptozu (*BCAT1*, *DADR* i *EKI*) zbog čega su zaslužni za maligne promjene. Razvoju NS iz GCNIS-a i razvoju SE transformacijom stanica embrionalnog karcinoma pridonosi reprogramiranje gena, kao i epigenetičke promjene (Khani i Robinson, 2017). Vjeruje se da su geni za održavanje pluripotencije povezani s hipometilacijom DNA. Globalna hipometilacija DNA je osobina fetalnih zametnih stanica koja se nakon rođenja mijenja u globalnu hipermetilaciju u muškim zametnim stanicama. GCNIS i SE općenito imaju generalnu hipometilaciju DNA s transkripcijski aktivnim eukromatinom. Pretpostavlja se da iz blokiranih PGC-a nastaju stanice GCNIS-a koje prolaze globalnu demetilaciju DNA nakon čega se razvija SE. S druge strane, NS vjerojatno nastaju iz GCNIS-a nakon što je došlo do metiliranja DNA *de novo*. Tu pretpostavku potvrđuje činjenica da nediferencirani SE, GCNIS i gonadoblastom sadržavaju hipometiliranu DNA, dok diferencirani TE, YST i CH imaju hipermetiliranu DNA (Buljubašić i sur., 2018; Khani i Robinson, 2017). Zanimljivo

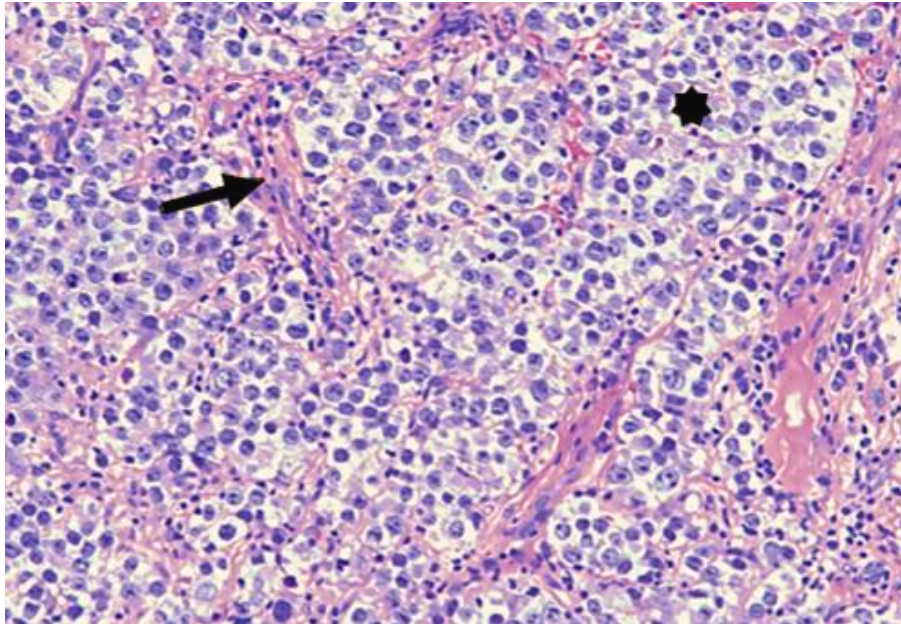
je da diferencirani tumori ne sintetiziraju proteine koje kodira gen *OCT4* (Buljubašić i sur., 2018). Srednji stupanj metiliranosti DNA pokazuje EC. Nasljedni TGCT pokazuje smanjen stupanj metilacije DNA na promotorskoj regiji *KITLG* u blokiranim PGC. Spermatogonija sintetizira KIT protein u malim količinama, dok je njegova sinteza povećana u stanicama GCNIS-a, SE i nekim NS. Globalna metilacija DNA je manja u GCNIS-u sjemenika odraslih od one u normalnim spermatogonijama (Buljubašić i sur., 2018; Khani i Robinson, 2017).

U djece s poremećajem u spolnom razvoju je potrebno provjeriti lokalizaciju i količinu proteina OCT4 u tkivu te kvantificirati atipične zametne stanice kako bi se razlikovali GCNIS s malignim potencijalom od zametnih stanica sa zakašnjelim sazrijevanjem bez rizika od razvoja agresivnih neoplazija (Buljubašić i sur., 2018).

1.5.2. Seminom

SE je najčešći oblik TGCT-a porijeklom iz GCNIS-a. U 95 % slučajeva se pojavljuje kao klasični SE kod muškaraca u dobi od 30 do 40 godina, a u 5 % slučajeva se radi o spermatocitnom SE, najčešće u muškaraca starijih od 50 godina. Metastatski potencijal mu je relativno mali i dobro reagira na terapiju zračenjem ili kemoterapiju zbog čega ima visoku stopu izlječenja čak i u uznapredovaloj bolesti (Buljubašić i sur., 2018; Marko i sur., 2017; Smith, 2018). Karakterizira ga homogena nakupina neoplastičnih gonocita vidljiva na prerezima tkiva obojenima histološkom metodom bojanja HE (Buljubašić i sur., 2018; Cao i Humphrey, 2011; Carver i sur., 2007). Na histološkim nalazima se mogu uočiti kao dobro prokrvljeni homogeni režnjići stanica unutar vlaknaste septe. Ponekad se u septi mogu uočiti limfociti. Stanice SE su jednolične s uvećanom jezgrom i istaknutom jezgričicom te bistrom do blijedom bazičnom citoplazmom, kao i kod GCNIS-a (Slika 4.). Vrlo često se može javiti intertubularni SE kojeg karakteriziraju neoplastične stanice u intersticiju sjemenika na mjestima udaljenim od primarne novotvorine. On se povezuje s GCNIS-om, ukazuje na širenje bolesti u rete testis i loš klinički ishod (Marko i sur., 2017). Njegovo prisustvo ponekad uzrokuje povišenje koncentracije biomarkera beta humanog korionskog gonadotropina (engl. *beta human chorionic gonadotropin*, β -hCG) i laktat dehidrogenaze (engl. *lactate dehydrogenase*, LDH), no koncentracija alfa-fetoproteina (engl. *alpha-fetoprotein*, AFP) je

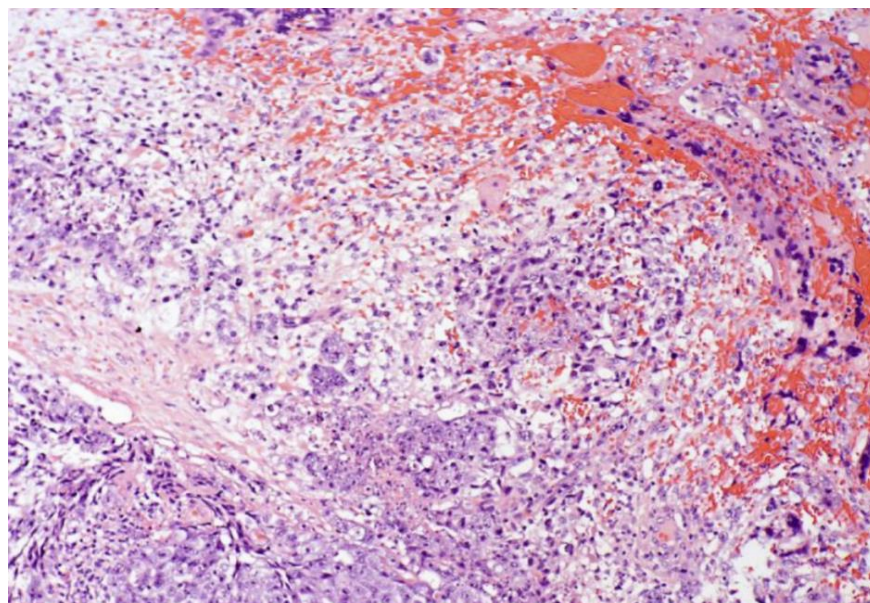
u normalnim rasponima vrijednosti. U slučaju kada je povišena koncentracija AFP-a, treba sumnjati na prisutnost nekog neprimijećenog oblika NS (Marko i sur., 2017).



Slika 4. Histološke značajke seminoma u tkivu sjemenika čovjeka. Karakteriziraju ga dobro prokrvljeni reznjici odvojeni od ostatka tkiva vlaknastom septom (→). Unutar reznjica je homogena nakupina stanica s uvećanom jezgrom i istaknutom jezgričicom te bistrom do blijedom bazičnom citoplazmom (*;HE, nepoznato povećanje). Preuzeto i prilagođeno iz Marko i sur., 2017.

1.5.3. Neseminomi

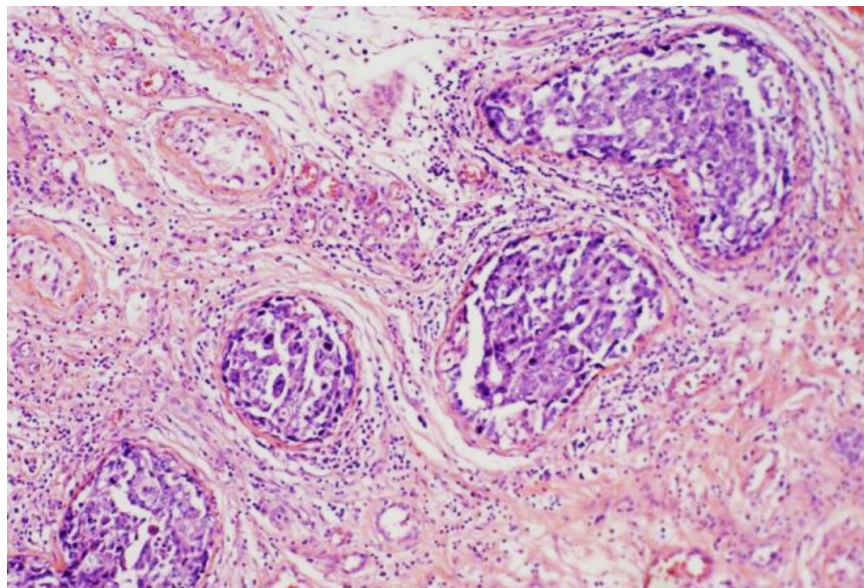
NS su heterogena skupina također porijeklom iz GCNIS-a koja se može pojaviti u jednom histološkom obliku ili može sadržavati više različitih histoloških oblika uz češće kalcifikacije i ciste nego SE (Buljubašić i sur., 2018; Marko i sur., 2017; Smith, 2018). Većinom se pojavljuju u muškaraca mlađih od 30 godina života što je jedno desetljeće ranije nego SE (Marko i sur., 2017). Podtipovi NS se uočavaju na prerezima tkiva obojanima histološkom HE metodom bojanja, a točna dijagnoza se dobiva analizom imunohistokemijskih i serumskih biomarkera (Cao i Humphrey, 2011; Carver i sur., 2007). Agresivniji su od SE (Smith, 2018). Karakterizira ih povišena koncentracija β -hCG (Marko i sur., 2017). Zbog različite prirode i ponašanja svakog podtipa NS, razlikuju se postupci liječenja koji će biti opisani u nastavku. Treba spomenuti da se miješani tumor zametnih stanica (MGCT) tretira kao NS (Slika 5.; Mahesh i sur., 2018; Smith, 2018).



Slika 5. Mikroskopski prikaz histološkog preparata sjemenika čovjeka u kojem je prisutan miješani tumor zametnih stanica koji u sebi sadržava više različitih podtipova tumora zametnih stanica sjemenika (HE, x200). Preuzeto iz Cheng i sur., 2017.

1.5.4. Embrionalni karcinom

EC se javlja u 20 % slučajeva tumora sjemenika i najčešći je oblik NS s 87 % slučajeva (Buljubašić i sur., 2018; Mahesh i sur., 2018). Nakon SE, drugi je najčešći oblik TGCT-a koji se pojavljuje u čistoj formi (Dowling i sur., 2018). Predstavlja nakupinu pluripotentnih stanica koje dijele brojne morfološke i biokemijske značajke s embrionalnim matičnim stanicama, zbog čega se stanice EC-a smatraju njihovim malignim varijantama (Buljubašić i sur., 2018). Morfološki se pojavljuje u više različitih oblika s obzirom na to da ima sposobnost razvoja u druge patološke varijante TGCT-a. Često se u tkivu javljaju područja nekroze i krvarenja (Slika 6.; Cheng i sur., 2017). Stanice EC imaju gotovo jednaku gensku ekspresiju kao embrionalne matične stanice, posebno gena za održavanje pluripotencije (*LIN28*, *NANOG*, *OCT4*, *GDF3*, *DNMT3B*, *TDGF1*, *SOX2*). EC održava svoju nediferenciranost aktivacijom pluripotentnih gena putem *SOX2/OCT4* međuođenosa (Jostes i sur., 2020). Dominacija EC-a u uzorku neoplazije predstavlja visok rizik i sumnju na postojanje metastaza te navješta da će se tumor vratiti nakon liječenja (Dowling i sur., 2018; Smith, 2018). Ponekad se zabunom klasificira kao YST zbog njihove morfološke sličnosti (Nonaka, 2009).

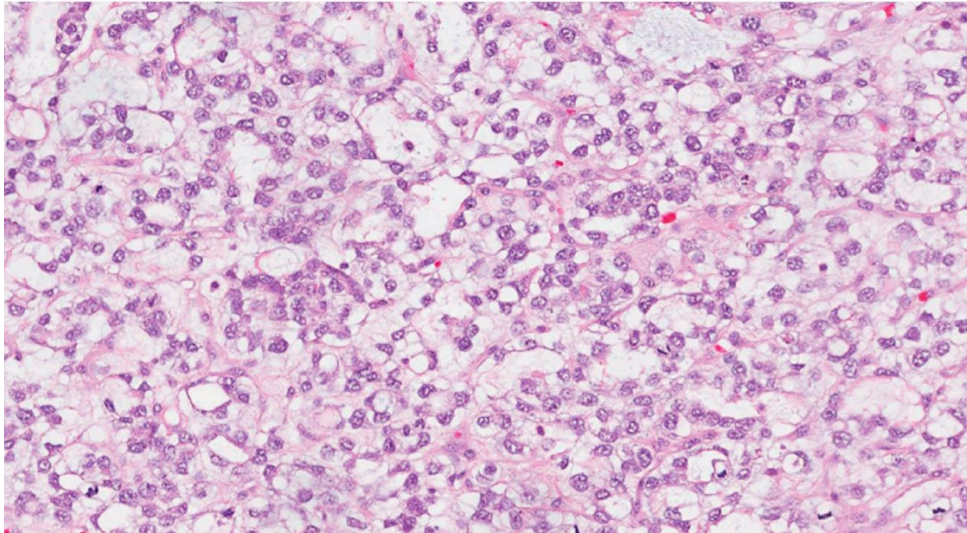


Slika 6. Mikroskopski prikaz histološkog preparata sjemenika čovjeka u kojem je prisutan embrionalni karcinom (EC). EC se pojavljuje u obliku nakupina pluripotentnih stanica koje se smatraju malignim embrionalnim matičnim stanicama. Morfološki se pojavljuje u više različitih oblika s obzirom na to da ima sposobnost razvoja u druge patološke varijante TGCT-a. Često se u tkivu javljaju područja nekroze i krvarenja (HE, x200). Preuzeto iz Cheng i sur., 2017.

1.5.5. Tumor žumanjčane vreće

Po učestalosti je vodeći TGCT u dječaka mlađih od 10 godina i naziva se YST prepubertalnog tipa te nije porijeklom iz GCNIS-a. Kao takav se javlja u čistom histološkom obliku, dok je kod starijih muškaraca većinom dio MGCT-a i razvija se iz GCNIS-a (Moch i sur., 2016; Smith, 2018). Pojavljuje se u različitim morfološkim oblicima, a ponekad se zbog sličnosti njegov čvrsti dio zabunom klasificira kao SE ili EC (Nonaka, 2009). Neobična je i zanimljiva karakteristika YST-a, ali i CH-a, ta da sadržava izvanembrionalna tkiva (Buljubašić i sur., 2018). Stanice YST-a mogu tvoriti najviše različitih formacija od svih TGCT-a (Slika 7.). Zbog navedenog, točna dijagnoza se dobiva analizom imunohistokemijskih i serumskih biomarkera. U više od 90 % slučajeva uočena je povišena koncentracija AFP-a u serumu (Cao i Humphrey, 2011; Carver i sur., 2007). Prije su se uz AFP kao biomarkeri koristili i PLAP i glikan 3 (engl. *glypican-3*, GPC3), no sva tri proteina ne pokazuju dovoljnu osjetljivost i specifičnost, pogotovo u slučajevima kada je tumor prisutan u izvanegonadnim područjima. Rješenje za navedeni problem je određivanje količine proteina SALL4 koji u gotovo 90 % stanica YST-a pokazuje intenzivni jezgreni signal nakon provedene imunohistokemijske metode u gonadama i izvanegonadnim područjima. Kao najosjetljiviji

generički biomarker za tumore zametnih stanica, protein SALL4 se također može koristiti za identifikaciju GCNIS-a, SE, EC, ranog TE, CH i spermatocitnog tumora (Cao i Humphrey, 2011).

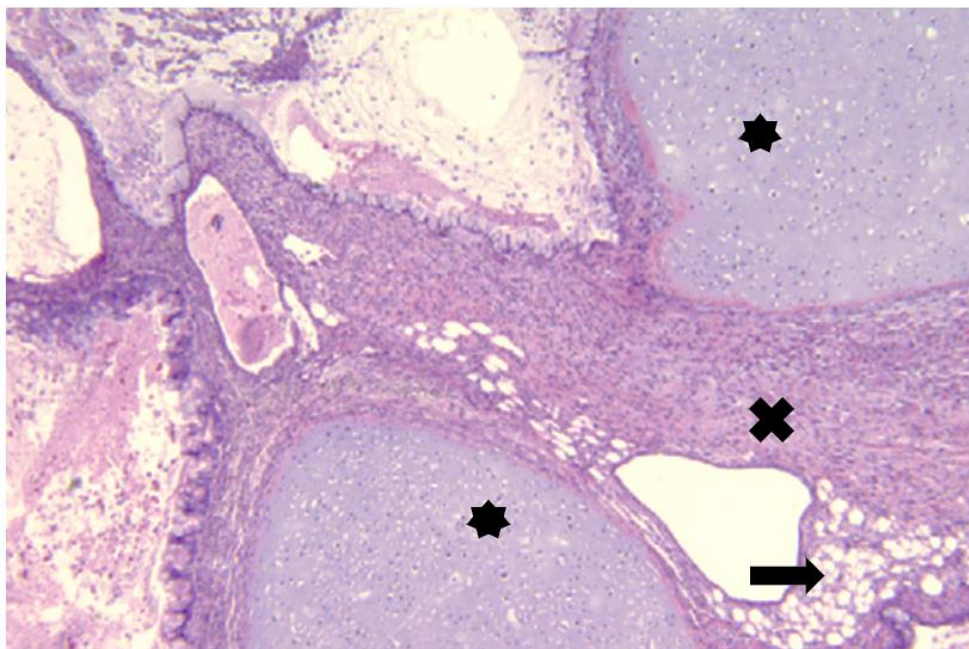


Slika 7. Mikroskopski prikaz histološkog preparata sjemenika čovjeka s tumorom žumanjčane vreće (YST). YST se javlja u više različitih morfoloških oblika jer njegove stanice mogu tvoriti više različitih formacija. Nerijetko sadržava tkiva izvanembrionalnog porijekla (HE, x40). Preuzeto iz Tang i sur., 2013.

1.5.6. Teratom

Po učestalosti je drugi oblik TGCT-a nakon YST-a koji se javlja u predpubertetskim dječacima. TE se kod djece javlja u čistom histološkom obliku i benignog je karaktera, dok kod odraslih ima sposobnost za agresivnim rastom, širenjem u druge organe i transformacijom u NS, sarkom, karcinom pločastih stanica, adenokarcinome, karcinoidne tumore ili primitivne neuroektodermalne tumore zbog čega je prilično nepredvidiv njegov ishod. Dijelovi TE nastaju iz sva tri zametna listića što znači da je moguće uočiti različite tipove somatskog tkiva u različitim stadijima diferencijacije i sazrijevanja (Buljubašić i sur., 2018; Carver i sur., 2007; Green, 2021). Kao tkivo se opisuje kao čvrsta masa s čvorićima i cistama koje mogu biti ispunjene prozirnom seroznom ili sluzavom tekućinom i keratinoznim tvorevinama. Ciste nisu uobičajene kod djece s drugim oblicima TGCT-a koji su čvrste strukture. Čvrsti dijelovi TE mogu sadržavati sivo-bijele kvržice u kojima je hrskavica. Područja uglavnom čvrstog, neodraslog tkiva izgledaju hemoragično ili nekrotično (Carver i sur., 2007). Nepotpuno diferencirano embrionalno tkivo karakteristično je za nezreli TE (Green, 2021). Pod mikroskopom se može uočiti da zrelo tkivo sadržava tkivo ektodermalnog porijekla u obliku glija stanica ili pločastog epitela sa ili bez prisutnih cista i keratinizacija. Uočene

strukture mezodermalnog porijekla su mišić, hrskavica, kost, fibrozno i masno tkivo. Žlijezdano tkivo jetre, prostate i štitnjače te žlijezdani epitel dišnog ili probavnog sustava prisutne u TE predstavljaju strukture nastale iz endoderma. Osim tkiva, zabilježeni su pokušaji formiranja organa u obliku glatkih mišića koji okružuju žlijezde morfološki slične onima u dišnom ili probavnom sustavu (Carver i sur., 2007). Rijetko je moguće uočiti i tkivo koje sadržava melanin ili dlaku (Carver i sur., 2007; Green, 2021). Histološke karakteristike TE su prikazane na Slici 8. Serumski biomarkeri se mogu koristiti jedino u svrhu razlikovanja TE i drugih TGCT-a, a ne za dokazivanje prisustva TE jer TE ne uzrokuje povećanje koncentracije serumskih biomarkera (Carver i sur., 2007). TE postpubertalnog tipa, zbog sklonosti invazivnom širenju u druge susjedne organe i metastaziranju, se liječi kirurškim odstranjivanjem jer je otporan na kemo i radioterapiju, te zbog toga nije isključeno da će se bolest vratiti (Carver i sur., 2007; Moch i sur., 2016; Smith i sur., 2018). Metastatski zreli teratom (engl. *metastatic mature teratoma*, MMT) u retroperitoneumu se pojavljuje u 35-40 % slučajeva nakon kemoterapije, no nije znak da je liječenje bilo bezuspješno. On vjerojatno nastaje zbog otpornosti na radio i kemoterapiju kojom se liječi primarni tumor ili dediferencijacijom malignih stanica u zreli TE. Nove mase u 10-15 % slučajeva imaju prisutnu malignu promjenu, dok su u 40-50 % prisutne samo nekroze/fibroze. Liječi se isključivo orhiektomijom nakon koje se bolest može vratiti ako nije dobro napravljena, ali vjerojatnost izlječenja je velika. U slučajevima s MMT prisutan je i TE u primarnom tumoru (Green, 2021).

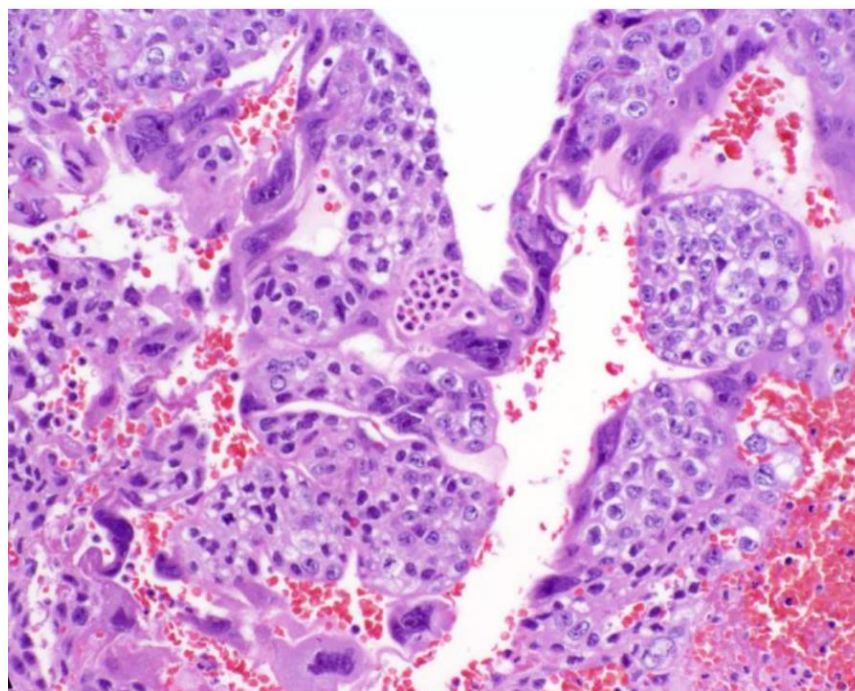


Slika 8. Histološke karakteristike teratoma (TE). Karakterizira ga pojava različitog somatskog tkiva porijeklom iz sva tri zametna listića u različitim stadijima diferencijacije. Nezreli TE sadržavaju nepotpuno diferencirano embrionalno tkivo. U zrelim TE je moguće uočiti hrskavicu (*), mišićno tkivo (X) i masno tkivo (→; HE). Preuzeto i prilagođeno iz Carver i sur., 2007.

1.5.7. Koriokarcinom

CH je jedinstven i najagresivniji podtip NS-a čija prisutnost nosi najgore prognoze od svih TGCT-a zbog svog ranog metastatskog širenja, otpornosti na radikalne metode liječenja i sposobnosti vraćanja u teškom obliku. Čak i kada čini mali dio MGCT-a, nije rijetkost da muškarci s prvom dijagnozom već imaju metastaze u plućima i mozgu (Reilley i Pagliaro, 2015; Smith, 2018). Uglavnom se pojavljuje u muškaraca starosti 25-30 godina, u do 8 % slučajeva kao dio MGCT-a i 0,6 % u obliku čistog CH. CH je sastavljen od stanica citotrofoblasta, koji sadržava matične stanice trofoblasta, srednjeg trofoblasta i sincitiotrofoblasta kojeg opisuju više diferencirane stanice. Tijekom embrionalnog razvoja izvanembrionalno tkivo citotrofoblasta i sincitiotrofoblasta omogućuje implantaciju i razvoj posteljice. Ove stanice luče hormon β -hCG kako bi održale žuto tijelo u jajniku koje proizvodi progesteron važan za odgađanje ljuštenja maternice i nastavak trudnoće. U slučaju tumora, one formiraju za CH karakteristične morfološke oblike koji okružuju hemoragična područja unutar tumorskog tkiva. Stanice sincitiotrofoblasta oblikuju razgranate nakupine i prekrivaju stupaste strukture koje formiraju mononuklearni citotrofoblast i srednji trofoblast (Slika 9.). Zbog svog trofoblastičnog fenotipa, CH također luči veliku količinu β -hCG-a,

veću nego SE. Imunohistokemijskom metodom se može odrediti stupanj razvijenosti trofoblasta CH-a ispitujući međuodnos količine ljudskog posteljiničnog laktogena (engl. *human placental lactogen*, HPL) i proteina p63. Tkivo pozitivno na anti-p63, a negativno na anti-HPL protutijelo (p63+, HPL-) pripada citotrofoblastu, dok je obrnuta situacija (p63-, HPL+/-) s blagom pozitivnom reakcijom na anti-HPL dokaz prisustva srednjeg trofoblasta. Klinička slika sadržava simptome visoke razine hormona koje luči sam tumor ili su posljedica metastatske bolesti. Muškarci ponekad pate i od povećanja grudi (ginekomastije). Povišene koncentracije β -hCG u serumu (> 50 000 mIU/mL), kratak dah, iskašljavanje krvi, bol u prsima i hipertiroidizam predstavljaju skup simptoma karakterističan za pojavu nazvanu CH sindrom. Navedeni simptomi upozoravaju da su u tijelu prisutne plućne metastaze, metastaze u unutarnjim organima i krvarenja u tumoru. Glavobolje i poremećaj u osjetilu vida su povezani uz intrakranijalne metastaze. Takav oblik bolesti vrlo brzo može izazvati smrt. Iz svega navedenog se može zaključiti da CH predstavlja veliki izazov u liječenju inače uspješno izlječivih TGCT-a (Reilley i Pagliaro, 2015).



Slika 9. Histološke karakteristike koriokarcinoma (CH). CH je sastavljen od stanica citotrofoblata, srednjeg trofoblata i sincitiotrofoblata. Stanice CH tvore karakteristične morfološke oblike koji okružuju hemoragična područja unutar tumorskog tkiva. Stanice citotrofoblata su vidljive kao blago ružičaste stanice, dok su tamno obojane stanice s više jezgara iz sincitiotrofoblata (HE, x400). Preuzeto iz Cheng i sur., 2017.

1.6. Epidemiologija i liječenje tumora zametnih stanica sjemenika

U svijetu je 2020. godine prema podacima Svjetske zdravstvene organizacije novootkriveno 74 458 slučajeva tumora sjemenika, a 9 334 muškaraca je preminulo. Najviše novootkrivenih je u Europi (33,7 %), a zatim u Aziji (27,7 %), dok je smrtnost najveća u Aziji (42,8 %) te Latinskoj Americi i Karibima (22,9 %). U Hrvatskoj je zabilježeno 192 nova slučaja (0,74 % od ukupnog broja novootkrivenih tumora), a preminulo je 14 muškaraca (<https://gco.iarc.fr/today/home>). Svaka novootkrivena masa unutar mošnjice se smatra tumorom sjemenika dok se ne dokaže suprotno (Smith, 2018). Podaci govore da 50 % novih slučajeva čini SE, 40 % NS, a 10% MGCT (Ezeh i sur., 2005). Ukoliko se otkrije i počne liječiti dovoljno rano, TGCT je potpuno izlječiv u 95 % slučajeva (Buljubašić i sur., 2018; Reilley i Pagliaro, 2015). Iako se većina TGCT-a vrlo uspješno liječe kirurškim zahvatom, moguća je potreba za dodatnim metodama liječenja kao što su radio i/ili kemoterapija. Te metode su s vremenom pokazale negativne nuspojave kao što su neplodnost, oštećenje srca i krvnih žila, brojne metaboličke poremećaje, ali i pojavu sekundarnih tumora. Zbog svega navedenog, javila se potreba za individualiziranim pristupom oboljelima, otkrivanjem rizičnih faktora i što ranija i preciznija dijagnostika u svrhu što uspješnijeg liječenja kako bi se ublažile ili potpuno uklonile negativne nuspojave (Looijenga i sur., 2014).

Dijagnostičke slikovne metode koje se koriste za detekciju TGCT-a su ultrazvuk, računalna tomografija (engl. *computed tomography*, CT) i magnetska rezonancija (engl. *magnetic resonance imaging*, MRI). Ultrazvukom se može vidjeti je li nova masa unutar ili izvan sjemenika, što je važno jer su mase unutar sjemenika češće maligne. Metastaze se otkrivaju pomoću CT-a. MRI se preporuča koristiti umjesto CT-a zbog svog manjeg ionizirajućeg zračenja, a dobro pokazuje lokalni opseg bolesti, ali i oteknuća limfnih čvorova i metastaze u području zdjelice. Također dobro pokazuje i razlike između SE i NS (Marko i sur., 2017).

Većina novooboljelih muškaraca dobiva dijagnozu u trenutku kada se tumor manifestira kao nepoznata, bezbolna i opipljiva masa unutar mošnjice (Hanna i Einhorn, 2014, Smith, 2018). Ponekad se osim opipljive mase može dogoditi oteknutost tkiva sjemenika i nelagoda kao kod upale dosjemenika (Marko i sur., 2017). Ultrazvukom se potvrđuje prisustvo čvrste mase, a nakon toga bi se trebala obaviti orhiektomija tj. kirurški zahvat kojim se odstranjuje jedan ili oba sjemenika, ovisno o zahvaćenosti. Uzorak tkiva bi se dalje trebao analizirati kako bi se odredila vrsta novotvorine. Određivanje stadija i raširenosti u druge dijelove tijela bi se trebalo utvrditi pomoću CT snimke prsa, abdomena i zdjelice. U slučaju prisustva CH dodatno se provodi MRI mozga zbog mogućih metastaza na kranijalnim živcima i pojave krvarenja (Reilley i Pagliaro, 2015). S obzirom na stadij i raširenost bolesti, pacijent nakon zahvata prima radio ili kemoterapiju

na koje je TGCT izrazito osjetljiv, uz teratom kao iznimku (Buljubašić i sur., 2018; Hanna i Einhorn, 2014). Pokazalo se da je stupanj globalne metilacije DNA povezan s kemorezistencijom tumora. Hipometilirani tumori su općenito nediferencirani i osjetljivi na kemoretapiju, dok su diferencirani, hipermetilirani tumori, kao YST i TE, češće kemorezistentni (Buljubašić i sur., 2018). Vrlo rijetko se ova bolest otkriva u uznapredovaloj fazi sa simptomima poput bolova u leđima, kašlja i/ili hemoptize te glavobolje (Hanna i Einhorn, 2014). Zbog različite prirode svake komponente TGCT-a, potrebno je prilagoditi tijek i metode liječenja.

Tumori sjemenika se mogu dijagnosticirati i opisivati kroz tri stadija bolesti: CS I (engl. *cancer stage*; tumor lokaliziran na mjestu na kojem je nastao unutar sjemenika), CS II (tumor se proširio u retroperitonealne limfne čvorove) i CS III (tumor je metastazirao u udaljenije organe; Smith i sur., 2018). U prvom stadiju bolesti se najviše poseže za metodom praćenja situacije jer je prognoza ovog stadija vrlo dobra i smatra se da je nepotrebno koristiti radikalne metode koje u oko 70 % slučajeva samo pogoršaju situaciju svojim nuspojavama (Leão i sur., 2019; Smith i sur., 2018). Praćenje situacije podrazumijeva redovite sistematske preglede, snimanje abdomena i prsa (Smith i sur., 2018). Muškarci sa CS II imaju visoku vjerojatnost izlječenja od 95 % iako su prisutne metastaze u limfnim čvorovima retroperitoneuma, a metode koje se provode su češće radioterapija ili kemoterapija (4 ciklusa etoposid i cisplatin ili 3 ciklusa bleomicin, etoposid i cisplatin; Giannatempo, 2015; Smith i sur., 2018). Obično se obavlja i orhiektomija te sekcija retroperitonealnog limfnog čvora (engl. *retroperitoneal lymph node dissection*, RPLND). Iznimno se RPLND obavlja već u CS I TE, koji ne odgovara na radio i kemoterapiju, te na taj se način pokušava kontrolirati njegovo širenje, a u 90 % slučajeva je to i jedino mjesto gdje će se javiti metastaze (Carver i sur., 2007; Dowling i sur., 2018). U CS III stadiju se nakon orhiektomije počinje liječenje kemoterapijom (Carver i sur., 2007; Giannatempo, 2015; Green, 2021; Smith i sur., 2018). Specifični su slučajevi u kojima se treba liječiti tumor u kojem je prisutan CH zbog komplikacija uzrokovanih samom agresivnošću bolesti, ali i komplikacija koje se mogu razviti iz metoda liječenja. Muškarci s nepoznatom masom u sjemeniku, koncentracijom β -hCG > 50 000 mIU/mL, i bilo kojim simptomom CH sindroma trebaju istog trenutka krenuti s kemoterapijom kako bi se povećala vjerojatnost za preživljavanje. Biopsija, orhiektomija, patološki izvještaj, spremanje sperme ili postavljanje centralnog venskog katetera su postupci koji odgađaju kemoterapiju i predstavljaju gubitak vremena te dodatno ugrožavaju život oboljelog od CH. Liječenje se provodi u obliku 4 ili više ciklusa kemoterapije uz praćenje promjena u koncentraciji β -hCG (Reilley i Pagliaro, 2015).

1.7. Biomarkeri

Biomarkeri su različiti kemijski spojevi čija prisutnost u određenom tkivu ili tjelesnoj tekućini služi za dijagnosticiranje raznih poremećaja i bolesti u organizmu, predviđanje njihovih kliničkih ishoda te odabiranje najuspješnije terapije (Chen i sur., 2015; Henry i Hayes, 2012; Liu i sur., 2014; Steckl i Ray, 2018). Njihovo prisustvo može odvojiti zdravo od bolesnog stanja organizma (Henry i Hayes, 2012). Biomarkeri mogu biti DNA i RNA molekule, razni proteini i metaboliti čija promjena u koncentraciji objektivno dokazuje da je došlo do narušavanja normalnog stanja organizma (Henry i Hayes, 2012; Liu i sur., 2014). Korištenjem biomarkera dijagnosticiranje postaje preciznije, a liječenje individualno jer svaki pacijent pokazuje specifičnu promjenu u njihovoj količini i prema tome zahtjeva primjerene metode liječenja (Chen i sur., 2015). U onkologiji su važni za procjenu rizika, precizniju dijagnostiku, praćenje progresije bolesti, određivanje prognoze te predviđanje i praćenje odgovora na liječenje. Zbog njihove uloge i važnosti u svim stadijima bolesti, neprekidno se vrednuje njihova klinička upotreba i procjenjuje korisnost prije nego postanu dio rutinskih postupaka kliničke skrbi. Biomarkeri se mogu analizirati u krvi (serumu ili plazmi) i različitim izlučevinama kao što su urin, stolica, slina i iscjedak iz dojke. Njihova je prednost što se mogu uzimati vrlo lako, često i neinvazivno kako bi se analizirali. Uz njih postoje i biomarkeri u tkivu za čiju se evaluaciju treba provesti biopsija tkiva (Henry i Hayes, 2012).

1.7.1. Serumski biomarkeri kod tumora zametnih stanica sjemenika

Zbog svoje neinvazivnosti, tekući biomarkeri imaju važnu ulogu u praćenju i borbi protiv malignih bolesti. Činjenica da se mogu uzimati i analizirati češće od samog tkiva rezultira pravovremenim provođenjem ključnih metoda liječenja. Osim toga, pokazuju cjelokupnu sliku tumora za razliku od biomarkera koji se prate na malom dijelu tkiva tumora (Henry i Hayes, 2012). Nakon dijagnoze čvrste mase u sjemeniku istražuje se kompletna krvna slika, količina serumskih biomarkera tumora, količina kreatinina, elektrolita i enzima jetre (Marko i sur., 2017). Danas se najčešće u opisivanju vrste i stadija tumora te prognoziranju daljnjeg liječenja nakon orhiektomije kod TGCT-a koriste već spomenuti tradicionalni serumski biomarkeri kao što su AFP, β -hCG i LDH (Leão i sur., 2019; Marko i sur., 2017). Navedeni biomarkeri se koriste i u drugih vrsta tumora, što daje naslutiti da su prilično nespecifični i nepouzdati za donošenje vjerodostojnih zaključaka u procesu dijagnostike TGCT-a. Činjenica da oko 40 % TGCT-a ne uzrokuje povišenu koncentraciju navedenih biomarkera u serumu otežava praćenje napredovanja bolesti. Nepostojanje promjene u koncentraciji biomarkera otežava i praćenje odgovora na kemoterapiju te uočavanje povratka bolesti nakon kemoterapije. U samo 30 % slučajeva SE se može uočiti povišena koncentracija β -

hCG-a, a najčešće je povezana uz prisutnost nekog oblika NS (Buljubašić i sur., 2018; Leão i sur., 2019; Marko i sur., 2017). Kako je ranije spomenuto, izrazito povišene koncentracije β -hCG-a upozoravaju na postojanje CH i liječenje treba početi odmah (Reilley i Pagliaro, 2015). LDH je također nespecifičan dijagnostički biomarker jer je promjena u njegovoj koncentraciji uočena kod bilo kojeg drugog tumora, no važan je znak da u tijelu postoji neka neoplastična promjena (Marko i sur., 2017). Pokazalo se da je AFP obično povišen u prisustvu YST-a i EC-a (Buljubašić i sur., 2018; Leão i sur., 2019; Mahesh i sur., 2018). Muškarci s čistim oblikom TE nemaju povišene koncentracije serumskih biomarkera što stvara komplikacije u praćenju povratne bolesti zbog čega treba vršiti redovite preglede. S druge strane, serumski biomarkeri su važni za praćenje odgovora na liječenje i utječu na odluke o daljnjim postupcima. Kod većine slučajeva se količine AFP, β -hCG i LDH normaliziraju sa završetkom kemoterapije (Leão i sur., 2019).

Na kraju se može zaključiti da praćenje serumskih biomarkera ima veliku ulogu tijekom liječenja, no dijagnostičko korištenje je ograničeno. Zbog svega navedenog, metoda koja se najviše koristi u dijagnostici i razlikovanju komponenti TGCT-a je metoda imunohistokemije (Raos i sur., 2020).

1.7.2. Aktualni tkivni biomarkeri

Metodom imunohistokemije istražuje se količina i lokalizacija određenih proteina od interesa u uzorku tkiva te se na temelju njihovog međuođnosa želi doći do važnih zaključaka za što precizniju dijagnostiku TGCT-a. Biomarkeri koji se koriste za otkrivanje ranog stadija GCNIS-a su visoka ekspresija proteina receptora tirozin kinaze i alkalne fosfataze (engl. *alkaline phosphatase*, ALP; (Looijenga i sur., 2014). Komponente TGCT-a pokazuju specifičnu ekspresiju određenih gena za pluriopotenciju prema kojoj se mogu razlikovati podvrste TGCT-a na histološkoj razini. Najviše su to geni *OCT4*, *SOX2* i *SOX17* poznati kao transkripcijski faktori (Looijenga i sur., 2014). Transkripcijski faktori imaju ulogu u regulaciji kompleksnih puteva koji utječu na stanični rast i proliferaciju. To postižu tako što kontroliraju prvi korak u ekspresiji određenih gena. Transkripcijski faktori mogu biti tkivno i/ili organospecifični te svojim prisustvom ili odsustvom utječu na diferencijaciju tijekom ranog embrionalnog razvoja. Zbog navedenih osobina, pokazuju veliki potencijal za otkrivanje tumorskih stanica prije nego se formirao tumor kao masa stanica (Nonaka, 2009). Smatraju se pionirskim faktorima tj. mogu se vezati na potpuno neaktivan kromatin i pokrenuti sintezu drugih proteina transkripcijskih faktora čime se mijenja aktivnost stanice. Oni su i pleiotropni geni što znači da imaju više različitih fenotipskih učinaka jer reguliraju ekspresiju više različitih gena s različitim ulogama u stanici (Looijenga i sur., 2014).

1.7.3. SOX2

SOX porodica je skupina gena koja kodira 20 proteina transkripcijskih faktora koji kontroliraju diferencijaciju i sudbinu stanice (de Jong i sur., 2008; Nonaka, 2009). Različiti SOX proteini mogu utjecati i na ekspresiju istih gena na specifične načine s obzirom na stanicu, a to im omogućuje udruživanje s drugim proteinima. Tako SOX2 i OCT4 sprječavaju diferencijaciju embrionalnih matičnih stanica u specijalizirane stanice tijekom embrionalnog razvoja na način da održavaju njihovu pluripotenciju (Buljubašić i sur., 2018; Hou i sur., 2017; Looijenga i sur., 2014). Otkriveno je da SOX2 gen ima sposobnost pretvorbe somatskih stanica miša i čovjeka u pluripotenciju matične stanice zbog čega se smatra biomarkerom pluripotencije (Hou i sur., 2017; Looijenga i sur., 2014). Ova porodica gena je uključena u tumorigenezu. Kontroliraju ključne korake u određivanju stanične sudbine i diferencijacije stanica u tumorske. Neki su SOX geni uključeni u progresiju tumora i metastaziranje (Grimm i sur., 2020). Kod komponenti TGCT-a, SOX2 ne pokazuje ekspresiju u SE, YST i CH, a u EC, čistom i u sklopu MGCT-a, se sintetizira zajedno s OCT4 i zadržava u jezgri (Buljubašić i sur., 2018; De Jong i sur., 2008; Jostes i sur., 2020; Looijenga i sur., 2014; Nonaka, 2009). Uočena je i ekspresija ovog gena u nekim epitelnim dijelovima TE (De Jong i sur., 2008; Jostes i sur., 2020; Looijenga i sur., 2014; Nonaka, 2009). Protein SOX2 se pojavljuje i u Sertolijevim stanicama, no nije prisutan u zdravim zametnim stanicama sjemenika i jajnika (De Jong i sur., 2008).

1.7.4. SOX17

Kao i gen SOX2, SOX17 pripada porodici SOX gena. Njihov odnos je međusobno isključujući tj. povećanjem koncentracije SOX17 u embrionalnim matičnim stanicama prekida se zajedničko djelovanje SOX2 i OCT4 te dovodi do zajedničkog djelovanja SOX17 i OCT4 (Jostes i sur., 2020). U hematopoetskim matičnim stanicama fetusa i novorođenčeta je prisustvo proteina SOX17 esencijalno, no nema jednaku važnost u istim stanicama odraslih (De Jong i sur., 2008). U PGC čovjeka se sintetizira zajedno s OCT4 te određuje sudbinu PGC-a uspostavljanjem i održavanjem njezine pluripotencije (Jostes i sur., 2020). Služi kao biomarker za PGC i gonocite u ljudi (Buljubašić i sur., 2018). Što se tiče spolnih organa, uočen je u različitim stanicama spermatogeneze, ali ne i oogeneze. Ne pokazuje ekspresiju u Sertolijevim stanicama zdravog sjemenika i sjemenika s GCNIS-om ili granulosa stanicama jajnika. Ipak, eksprimiran je u samim stanicama GCNIS-a (De Jong i sur., 2008). U SE pokazuje koekspresiju s OCT4 i prisustvo u jezgri, ali se ne eksprimira u EC, čistim i onim koji su sastavni dio MGCT-a, i CH. Zajedno sa SOX2 se eksprimira u elementima epitela u TE. Razlika u ekspresiji SOX2 i SOX17 se može

koristiti za razlikovanje SE i EC kada su u koekspresiji s *OCT4*. Ekspresija *SOX17*, bez *SOX2* i *OCT4*, se koristi kao biomarker za YST (Buljubašić i sur., 2018; De Jong i sur., 2008; Jostes i sur., 2020; Looijenga i sur., 2014; Marko i sur., 2017; Nonaka, 2009).

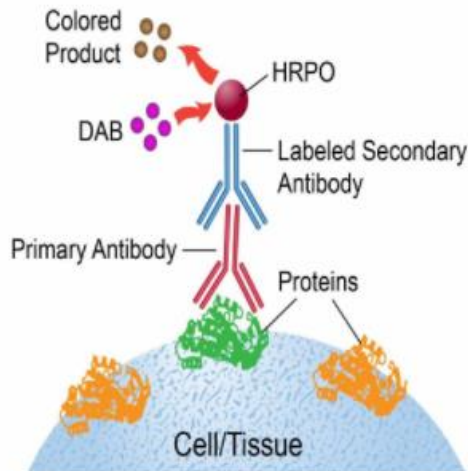
1.7.5. *CALCA*

CALCA gen se nalazi na kromosomu 12 čija je promjena karakteristična za TGCT-e razvijene iz GCNIS-a. Kao i gen *SOX2*, *CALCA* je gen za pluripotenciju stanica i normalno je eksprimiran u zametnim stanicama fetusa i matičnim stanicama embrija te se njegova količina smanjuje kako odmiče diferencijacija navedenih stanica (Ezeh i sur., 2005). Opisuje se i kao gen supresor tumora. Hipermetilacija DNA na *CALCA* promotor regiji i nekim drugim genima supresorima tumora (npr. *BRCA1*, *TP53*, *RASSF1A*, *MGMT*) otkrivena je u nekoliko različitih vrsta tumora. Hipermetilacija DNA na *CALCA* promotor regiji važan je epigenetički faktor otkriven u histološkim uzorcima NS zbog čega se može koristiti tijekom dijagnostike za razlikovanje SE i NS (Buljubašić i sur., 2018; Martinelli i sur., 2017). Visok postotak metilacije DNA na ovom genu je opisan kod EC i YST. Općenito se hipermetilacija DNA na *CALCA* promotoru može povezati s tumorima koji ne odgovaraju dobro na liječenje i najavljuje loš klinički ishod za muškarce s nekim oblikom TGCT-a, što je dokazala i veza ovog epigenetičkog faktora sa slučajevima kod kojih se bolest vratila (Buljubašić i sur., 2018; Martinelli i sur., 2017). Osim u TGCT, navedena epigenetička promjena je uočena i kod nekih hematoloških malignih bolesti, npr. kod akutne leukemije te karcinoma velikih stanica pluća s jednako visokim rizikom da će se bolest vratiti i utjecati na loš klinički ishod (Martinelli i sur., 2017).

1.8. Metoda imunohistokemije

Metoda imunohistokemije je danas najčešće korištena dijagnostička metoda koja se temelji na vezanju specifičnog protutijela za antigen od interesa prisutan u tkivu (Sukswai i Khoury, 2019). Iz njezinih rezultata se može precizno opisati područje u tkivu, ali i u stanici, gdje se nalazi antigen od interesa što omogućuje razlikovanje zdravog od tumorskog tkiva, s obzirom na to da tumorske stanice proizvode određene produkte koji se ne nalaze u normalnim stanicama (Ramos-Vara, 2011). Da bi se tkivo analiziralo imunohistokemijskom metodom, potrebno je obaviti biopsiju tkiva. Uzorci tkiva su glavninom rutinski fiksirani formaldehidom i zatim uklopljeni u blokove paraplata (engl. *formalin-fixed, paraffin-embedded*; FFPE), kao i u ovom radu. Prije nanošenja primarnog protutijela, uzorci tkiva se kuhaju u antigen *retrieval* otopini koja uzrokuje ispoljavanje antigena na koje će se vezati primarno protutijelo. Primarna protutijela koja se koriste su imunoglobulini

specifični za jedan (monoklonsko protutijelo) ili više (poliklonsko protutijelo) epitopa antigena, proizvedeni u tijelu domaćina sisavca – mišu, kozi, konju ili zecu. U kliničkim istraživanjima, a tako i u ovom radu, osim primarnog koristi se i sekundarno protutijelo koje se veže za kompleks antigen-primarno protutijelo. Važno je da sekundarno protutijelo bude specifično za korišteno primarno protutijelo. Korištenjem sekundarnog protutijela se povećava osjetljivost reakcije. Kako bi se moglo analizirati područje i intenzitet reakcije, potrebno je na samom kraju protokola tkivo tretirati kromogenom (Sukswai i Khoury, 2019). U ovom radu se kao kromogen koristio DAB (3,3'-diaminobenzidin tetrahidroklorid). Do pojave smeđeg obojenja dolazi uz pomoć enzima hrenove peroksidaze (engl. *horseradish peroxidase*, HRP) prisutnog u nerazrijeđenoj otopini sekundarnog protutijela. Taj enzim katalizira oksidaciju DAB kromogena i time dolazi do lokalizacije i vizualizacije količine produkta reakcije, odnosno kompleksa antigen-protutijelo (Sukswai i Khoury, 2019; <https://www.jacksonimmuno.com/technical/products/conjugate-selection/enzymes/horseradish-peroxidase>). Zbog moguće reakcije između tkivnih peroksidaza i HRP-a, prereze tkiva se prije nanošenja sekundarnog protutijela tretira otopinom vodikovog peroksida radi uklanjanja tkivnih peroksidaza (<https://www.jacksonimmuno.com/technical/products/conjugate-selection/enzymes/horseradish-peroxidase>). Smeđi signal je moguće jasno uočiti pod svjetlosnim mikroskopom. Shematski prikaz metode imunohistokemije je prikazan na Slici 10. Osim u dijagnostičke svrhe, ova metoda je pronašla značajnu ulogu u praćenju biomarkera tijekom liječenja raznih, pogotovo teških bolesti (Sukswai i Khoury, 2019).



Slika 10. Shematski prikaz metode imunohistokemije. Primarno protutijelo se veže za tkivni antigen od interesa. Na primarno protutijelo se veže specifično sekundarno protutijelo u čijoj otopini se nalazi enzim hrenova peroksidaza (HRP). HRP enzim katalizira oksidaciju DAB kromogena što daje smeđe obojenje. Preuzeto iz <https://www.sigmaaldrich.com/HR/en/applications/protein-biology/immunohistochemistry>.

2. Ciljevi istraživanja

Cilj ovog rada je istražiti područje i intenzitet ekspresije proteina SOX2, SOX17 i CALCA u tkivima sjemenika s TGCT-om, kao i u tkivima bez neoplastičnih promjena. Analizom rezultata imunohistokemije, žele se identificirati i usporediti različite vrste neoplastičnih promjena u tkivima oboljelih na temelju razlike u ekspresiji navedena tri proteina. Na temelju opažanja i statističke analize podataka, cilj je donijeti zaključke o razlikama u lokalizaciji i količini proteina SOX2, SOX17 i CALCA kod pojedinačnih komponenti TGCT-a, kao što su GCNIS, seminom i neseminomi u koje spadaju embrionalni karcinom, tumor žumanjčane vreće, koriokarcinom i teratom.

3. Materijali i metode

3.1. Materijali

Uzorci koje sam analizirala u ovom radu su FFPE uzorci skladišteni u hladnjaku na +4 °C. Analizirala sam blokove tkiva sjemenika s TGCT-om (N=38) te jednako fiksirane i uklopljene blokove sjemenika bez neoplastičnih promjena koji su služili kao kontrolna skupina (N=20), a dobiveni su iz biološke banke tkiva tumora KBC-a Sestre Milosrdnice i KBC-a Zagreb. Rezani su mikrotomom (Leica RM2125 RTS) na debljinu 4 µm i obojani histološkom metodom bojanja hematoksilin-eozin (HE). HE metoda je počinjala deparafinizacijom uzoraka u grijaču (1 sat na +56 °C) nakon čega sam uzorke potapala u nizu tekućina za deparafinizaciju i rehidraciju tkiva. Prvo sam uzorke deparafinizirala potapanjem u dvije staklene posude sa 100 %-tnim ksilolom po 10 minuta. Nakon toga sam uzorke rehidrirala potapajući ih u dvije posude 100 %-tnog etanola, zatim u dvije posude 96 %-tnog etanola, jednom u 70 %-tnom etanolu i na kraju u destiliranoj vodi, sve po 5 minuta. Uzorke sam zatim uronila na 50 sekundi u posudu s bazičnom bojom hematoksilinom koja služi za bojanje negativno nabijenih, kiselih dijelova stanice u ljubičasto. Uzorke sam 10 sekundi ispirala destiliranom te vodovodnom vodom. U vodovodnoj vodi sam ih potom ispirala 5 minuta na laboratorijskoj tresilici (IKA, KS 260 basic), a zatim 5 minuta u destiliranoj vodi. Slijedilo je potapanje 40 sekundi u eozinu te ispiranje 70 %-tnim etanolom 10 sekundi. Eozin je, za razliku od hematoksilina, kisela boja koja daje crveno-ružičasto obojenje bazičnim dijelovima stanice. Na kraju sam uzorke dehidrirala potapajući ih po 5 minuta u nizu alkohola navedenom na samom početku HE metode, ali sada u obrnutom redoslijedu i bez potapanja u destiliranoj vodi. Nakon niza alkohola, uzorke sam potapala 30 sekundi u svakoj od dvije posude ispunjene 100 %-tnim ksilolom i završila potapanjem 15 minuta u trećoj posudi sa 100 %-tnim ksilolom. Uzorke sam uklopila u sintetsku smolu (BioGnost, BioClear) i pokrila pokrovnim stakalcima (VitroGnost cover glass).

Nakon toga je prereze tkiva pregledao patolog pod svjetlosnim mikroskopom (Olympus Bx53) kako bi dijagnosticirao oblik TGCT-a i/ili druge strukture prisutne u uzorku. Svaki prerez je pripadao jednom pacijentu i bio je označen kodom bloka. Istraživanje su prihvatili Etička povjerenstva KBC-a Sestre Milosrdnice, KBC-a Zagreb i Medicinskog fakulteta Sveučilišta u Zagrebu. Ono je provedeno u skladu sa zakonima i propisima Republike Hrvatske i EU.

3.2. Metoda imunohistokemije

Metodom imunohistokemije sam analizirala prisutnost i količinu proteina SOX2, SOX17 i CALCA u tkivima sjemenika s TGCT-om kao i u tkivima sjemenika bez neoplastičnih promjena. Nebojane prereze tkiva sam odvojeno tretirala otopinama specifičnih primarnih protutijela za navedena tri proteina. Protokol za provođenje metode imunohistokemije trajao je dva dana za svaki set uzoraka. U setu sam kroz protokol ispitivala maksimalno 20 uzoraka na predmetnim stakalcima (VitroGnost Plus Ultra) jer je to maksimalan broj stakala koji je mogao stati u histološku kadu. Od 20 stakalaca, na jednom je bilo tkivo koje nisam tretirala primarnim protutijelom i kao takvo je koristilo kao negativna kontrola. Na drugom stakalcu je bilo tkivo koje je pokazivalo pozitivnu reakciju na ispitivan protein, dok je uzorak na trećem stakalcu bila biološka kontrola koja daje pozitivnu reakciju s protutijelom, a služi kao primjer pozitivne reakcije za krajnju usporedbu rezultata.

Prvi dan sam grafitnom olovkom uz kod bloka napisala najvažnije informacije o prerezima tkiva na predmetnom stakalcu: protutijelo kojim se tkivo tretira, njegovo razrjeđenje i pH *retrieval* otopine. Nakon označavanja, uzorke sam složila na plastični nosač i stavila u grijač na +55 °C kako bi se rastalio parafin. Kada je štoperica označila da je prošao 1 sat, stakalca s prerezima tkiva sam izvadila iz grijača te uz pomoć nosača provodila kroz ksilol, otapalo koje se koristi za uklanjanje ostataka parafina, kroz niz etanola s padajućim vrijednostima koncentracije i destiliranu vodu kako bi se tkivo rehidriralo. U ovom, ali i u svim ostalim koracima, pazila sam da tkivo nikada nije ostavljeno na zraku, zbog čega sam nakon svakog uranjanja u tekućinu provjerila razinu tekućine. Također, označavala sam koji put sam prošla s uzorcima kroz postavljeni niz tekućina jer se nakon svakog 10-og puta trebaju očistiti posude i zamijeniti tekućine. Prvih 10 minuta sam prereze držala u ksilolu 1, a sljedećih 10 min u ksilolu 2 koji je nešto čišći od parafina nego ksilol 1. Zatim je slijedio niz tekuće smjese etanola i vode s padajućom koncentracijom etanola. Uzorke sam 2x5 minuta držala u 100 % etanolu označen kao 100 % EtOH. Nakon toga sam prereze tkiva uranjala u 96 % EtOH dva puta po 5 minuta, zatim 5 min u 70 % etanolu, te na kraju 5 minuta u destiliranoj vodi. Slijed tekućina za deparafinizaciju i rehidraciju prikazan je u Tablici 1.

Tablica 1. Slijed tekućina i vremenski protokol korišten za deparafinizaciju i rehidraciju tkiva sjemenika u ovom radu.

korištena kemikalija	vrijeme / minuta
ksilol 1	10
ksilol 2	10
100 % EtOH 1	5
100 % EtOH 2	5
96 % EtOH 1	5
96 % EtOH 2	5
70 % EtOH	5
dH ₂ O	5

Dok su prerezi stajali u 70 % etanolu, iz hladnjaka postavljenog na +4 °C sam izvadila antigen *retrieval* otopinu (Dako Target Retrieval Solution Tris/EDTA, pH 9) kako bi se zagrijala na sobnu temperaturu. Stakalca sam složila u plastične čaše s čepovima ispunjene antigen *retrieval* otopinom. Uzorke u čašama sam kuhala 1 sat u kuhalu (Tefal VitaCuisine) kako bi se ispoljili antigeni u tkivu. Nakon kuhanja sam čaše izvadila i ostavila 30 minuta na sobnoj temperaturi kako bi se uzorci i otopina ohladili (Slika 11.).



Slika 11. Hlađenje uzoraka nakon kuhanja u antigen *retrieval* otopini koja se koristi za ispoljavanje antigena u tkivu pri obradi tkiva sjemenika analiziranih u ovom radu. Na tkivne antigene od interesa će se u daljnjem postupku tijekom imunohistokemijske metode vezati primarno protutijelo.

Stakla sam zatim stavila u staklenu histološku posudu ispunjenu 1xTBS puferom (engl. *Tris buffered saline*, hrv. Tris-puferirana fiziološka otopina; pripravljena razrjeđivanjem otopine 20xTBS koju sam pripravila prema podacima iz Tablice 2).

Tablica 2. Kemikalije potrebne za pripremu 1 L otopine 20xTBS (pH = 7,5) koju sam koristila za pripremu otopine 1xTBS.

Kemikalija	Količina
Tris	121,14 g
NaCl	175,32 g
HCl(konc)	do pH = 7,5
dH ₂ O	do 1 L

Preze sam ispirala u 1xTBS-u 5 minuta na laboratorijskoj tresilici (IKA, KS 260 basic; Slika 12.).



Slika 12. Ispiranje uzoraka u 1xTBS puferu koji održava odgovarajuću pH-vrijednost za očuvanje fizioloških osobina tkiva. Ispiranjem se uklanjaju i ostatci reagensa korištenih tijekom pojedinog koraka u protokolu metode imunohistokemije.

Stakla sam vadila jedno po jedno iz TBS-a, oko svakog prereza sam pažljivo uklonila višak tekućine pomoću papirnatoг ubrusa te sam vodonepropusnim markerom nacrtala liniju koja je zadržavala tekućinu na prerezima. Linija nije smjela biti ni preblizu ni predaleko od prereza. Čim sam nacrtala liniju, staklo sam postavila u histološku kadicu ispunjenu destiliranom vodom i na prerez tkiva sam stavila do 300 μ L otopine (ovisno o veličini prereza) u kojoj je volumni udio otopine goveđeg serumskog albumina (engl. *bovine serum albumin*, BSA) bio 5 %, a ostatak 1xTBS. BSA je protein koji služi za stabilizaciju drugih proteina u otopini te sprječava nespecifično vezanje protutijela tijekom provođenja metode imunohistokemije u ovom radu. Otopina BSA, kao i otopina nekih drugih stabilizirajućih proteina i molekula, se naziva *blocking* otopinom. Prereze nikad nisam ostavljala dugo suhima. Kada sam ocrtala i potopila sve prereze, ostavila sam ih u vlažnoj komori na sobnoj temperaturi 20 minuta. Za to vrijeme sam pripremila otopinu za razrjeđenje primarnog protutijela koja se sastoji od 0,1 % Tween-20 (polisorbat 20; sprječava nespecifična vezanja protutijela; <https://biotium.com/product/tween-20/>), koji se skladišti na +4 °C, i 1 % BSA, koji se skladišti na -20 °C, a ostatak je 1xTBS. Prije korištenja sam svaku otopinu vorteksirala i centrifugirala. Otopine protutijela sam pripremila u tubicama od 1,5 mL, a razrjeđenja su prikazana u Tablici 3.

Tablica 3. Osnovne informacije o korištenim primarnim protutijelima. Značenje kratica: EC – embrionalni karcinom, SE – seminom.

Protutijelo	Proizvođač	Šifra	pH pufera	Razrjeđenje protutijela	Pozitivna kontrola	Negativna kontrola
anti-SOX2	Atlas	AMAb91307	9	1:500	EC	mišić
anti-SOX17	Abcam	ab224637	9	1:1000	SE	jetra
anti-CALCA	Abcam	ab240922	9	1:600	štitnjača	sjemenik

Otopine protutijela sam prije nanošenja na prereze vorteksirala i centrifugirala kako bi se svi sastojci što bolje otopili i pomiješali. Nakon 20 minuta, sa stakalaca sam otresla *blocking* otopinu i odmah nanijela otopinu primarnog protutijela. Kada sam odradila postupak za sve prereze, kadnicu sam poklopila poklopcem, uzorke ostavila na sobnoj temperaturi 10 minuta (najviše smiju biti sat vremena), a zatim sam ih spremila u hladnjak na +4 °C preko noći.

Drugi dan sam počela tako što sam kadnicu s uzorcima izvadila iz hladnjaka i ostavila ih 10 minuta na sobnoj temperaturi. Stakalca s prerezima sam isprala u čaši s 1xTBS-om te ih složila u posudu s 1xTBS-om. Uzorke sam ispirala 5 puta po 5 minuta u 1xTBS-u. Nakon ispiranja sam na prereze nakapala 3 %-tnu otopinu vodikovog peroksida radi uklanjanja tkivnih peroksidaza. Kada sam sve prereze potopila otopinom vodikovog peroksida, inkubirala sam ih 20 minuta na sobnoj temperaturi i u mraku. Otopinu vodikovog peroksida sam zatim otresla na krpnu, a stakalca sam ponovno složila u histološku posudicu ispunjenu otopinom 1xTBS. Uzorke sam ispirala u 1xTBS-u 3 puta po 5 minuta na tresilici. Za vrijeme ispiranja, pripremila sam otopine sekundarnog protutijela (Dako REAL EnVision, K5007) u 1xTBS-u u omjeru 1:1. Jedno po jedno stakalce sam slagala u histološku kadnicu i odmah na uzorke dodavala do 300 µL otopine sekundarnog protutijela. Kadnicu s uzorcima sam poklopila poklopcem i inkubirala 1 sat u termobloku na +37 °C. U trenutku kada je štoperica označila istek 1 sata, kadnicu s uzorcima sam izvadila iz termobloka, otopinu sekundarnog protutijela sam istresla s prereza, a stakalca ponovno ispirala u 1xTBS-u na tresilici 3 puta po 5 minuta. Za vrijeme ispiranja sam pripremila otopine DAB kromogena (Dako REAL EnVision, K5007) tako da sam u 1 mL DAB supstrata dodavala 20 µL DAB kromogena, i nastalu otopinu sam vorteksirala i centrifugirala. DAB kromogen se veže na HRP enzim u blizini kompleksa antigen-primarno protutijelo-sekundarno protutijelo, oksidira se i pri tome nastaje smeđe obojenje koje omogućuje vizualizaciju nastalih kompleksa antigen-protutijelo. S uzoraka

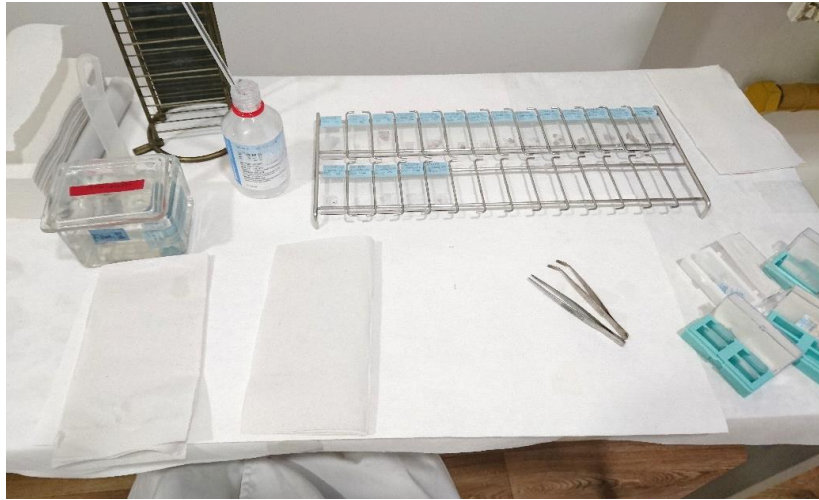
sam otrešla 1xTBS i odmah dodala pripremljenu otopinu DAB + DAB supstrat. Po završetku, kadnicu s uzorcima sam poklopila crnim poklopcem jer se DAB inkubira 6 minuta u mraku. Nakon inkubacije, stakalca sam jedno po jedno isprala u čaši s destiliranom vodom te ih složila u posudu s destiliranom vodom. Uzorke sam ispirala na tresilici 5 minuta. U čašu s destiliranom vodom, u kojoj sam ispirala stakalca od DAB-a, sam ulila malo varikine radi neutralizacije DAB-a, te sam novonastalu otopinu izlila u posebno označenu kantu za DAB otpad. Nakon ispiranja u dH₂O, prereze sam bojala jedno po jedno 10 sekundi u bazičnoj boji hematoksilinu koji služi za bojanje negativno nabijenih, kiselih vrsta u stanicama. Višak hematoksilina s uzoraka sam ispirala nekoliko sekundi u čaši s destiliranom vodom, zatim u čaši s vodovodnom vodom i na kraju sam stakalca složila na nosač u posudu s vodovodnom vodom. Posudu sa stakalcima sam stavila na 8 minuta pod mlaz vodovodne vode koja je udarala u kut čaše, a ne direktno po staklima kako ne bi došlo do oštećenja tkiva. Nakon toga je slijedilo ispiranje 5 minuta u destiliranoj vodi na tresilici. Na kraju sam provela dehidraciju tkiva kroz niz različitih koncentracija alkohola etanola, no ovaj put u rastućim koncentracijama koje dehidriraju tkivo. Stoga sam uzorke redom držala 1 minutu u 70 % etanolu, 96 % EtOH, 100 % EtOH, a zatim 2 minute u 100 % EtOH, te 2x5 minuta u ksilolu. Niz za dehidraciju je prikazan u Tablici 4.

Tablica 4. Slijed tekućina i vremenski protokol korišten za dehidraciju tkiva sjemenika u ovom radu.

korištena kemikalija	vrijeme / minuta
70 % EtOH	1
96 % EtOH	1
100 % EtOH	2
100 % EtOH	2
ksilol	5
ksilol	5

Cijeli postupak sam završila uklapanjem uzoraka u sintetsku smolu (BioGnost, BioClear). Stakalca sam vadila jedno po jedno iz ksilola, na prereze sam pomoću staklenog štapića nakapavala 2 do 3 kapi sintetske smole (ovisno o veličini prereza) te sam stavljala pokrovnice (VitroGnost cover glass) tako da pokrovnica pokriva čitav prerez i da nema mjehurića zraka koji sprječavaju

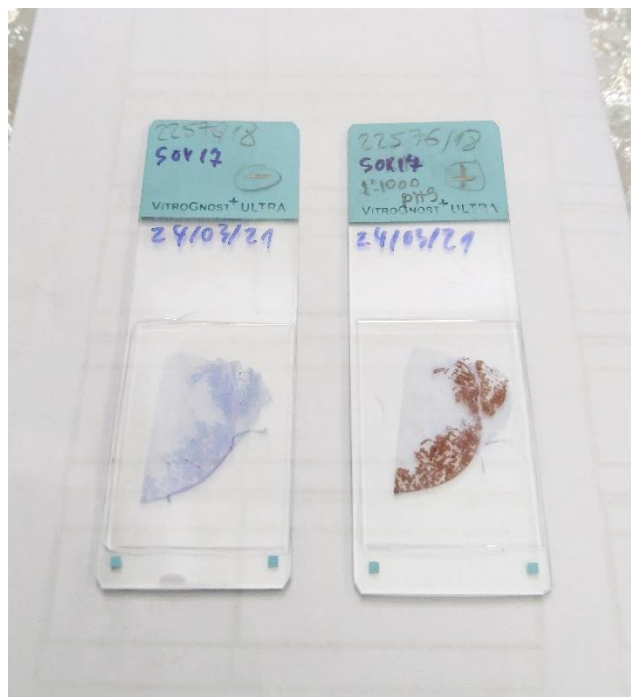stvaranje oštrem i jasne slike pod svjetlosnim mikroskopom (Slika 13.). Kada su se osušili, stakalca sam spremila u pripremljenu i označenu kutiju.



Slika 13. Uklapanje prereza tkiva sjemenika analiziranih u ovom radu u sintetsku smolu nakon provođenja metode imunohistokemije.

3.3. Morfometrijska analiza

Rezultati imunohistokemijske metode su pregledani pod svjetlosnim mikroskopom (Olympus Bx53) uz nadzor patologa (Slika 14.). Analizirana je obojenost histoloških struktura u uzorcima tkiva sjemenika s TGCT-om i uzorcima bez neoplastičnih promjena. Reakcija protutijela i proteina od interesa opisana je semikvantitativno uzimajući u obzir intenzitet reakcije i postotak imunoreaktivnih stanica. Intenzitet reakcije je opisan na način da „0“ označava da nema reakcije, „1“ – slaba reakcija, „2“ – umjerenjena reakcija i „3“ – jaka reakcija. Umnoškom intenziteta reakcije i postotka imunoreaktivnih stanica izračuna se H-mjera, a obuhvaća vrijednosti u rasponu od 0 do 300. Odsustvo reakcije se bilježi kao „0“, niska ekspresija obuhvaća H-mjeru s rasponom vrijednosti „1-100“, zatim srednja ekspresija u rasponu „101-200“ i visoka ekspresija s H-mjerom „201-300“.



Slika 14. Vizualna razlika između metodološke negativne i pozitivne kontrole u količini proteina SOX17 nakon provedene metode imunohistokemije u kojoj se koristilo primarno i sekundarno protutijelo te DAB kromogen koji daje specifično smeđe obojenje u područjima gdje je prisutan kompleks protein-protutijelo.

3.4. Statistička obrada podataka

Podatke sam analizirala u programima Excel i GraphPad Prism 9. Podatci su sadržavali srednje vrijednosti H-mjera ekspresije ispitivanih proteina u EC, TE, YST, SE, CH, GCNIS, HT (engl. *healthy testis* – tkivo sjemenika bez neoplastičnih promjena s očuvanom spermatogenezom) i INT (intersticij sjemenika). U GraphPad Prism 9 programu sam deskriptivnim statističkim metodama izračunala, između ostalog, srednju vrijednost i standardnu devijaciju podataka. Kolmogorov-Smirnovljevim testom sam testirala normalnost raspodjele kvantitativnih obilježja. U daljnjim statističkim analizama sam koristila neparametrijsku metodu Kruskal-Wallis s Dunn-ovom korekcijom, uz usporedbu srednjih vrijednosti svakog stupca podataka sa svakom srednjom vrijednosti podataka iz drugih stupaca. Grafove sam crtala u istom programu iz rezultata dobivenih višestrukom usporedbom podataka Kruskal-Wallisovom metodom. Sve p-vrijednosti manje od 0,05 sam smatrala statistički značajnima. Statistički značajne razlike u količini sintetiziranog proteina su određene iznosom p-vrijednosti u obliku: $p < 0,05$ (*), $p < 0,01$ (**), $p < 0,0005$ (***) i $p < 0,0001$ (****).

4. Rezultati

4.1. Rezultati histopatološke analize

Patolog je uz moju pomoć pregledao prereze tkiva sjemenika bez neoplastičnih promjena (N=20) i prereze tkiva sjemenika s TGCT-om (N=38) obojene HE metodom, te je zabilježio prisutnost ili odsutnost 8 histoloških komponenti: embrionalni karcinom (EC), teratom (TE), tumor žumanjčane vreće (YST), seminom (SE), koriokarcinom (CH), neoplazija zametnih stanica *in situ* (GCNIS), sjemeni kanalići s očuvanom spermatogenezom (HT) i intersticij sjemenika (INT). Uočena je očuvana spermatogeneza i intersticij sjemenika u svim prerezima tkiva sjemenika bez neoplastičnih promjena (N=20). GCNIS kao preteča malignih TGCT-a kojeg karakteriziraju uvećane zametne stanice s velikom, izobličenom jezgrom unutar koje je povećana jezgrica i skupljeni kromatin te prevladavajuća, bistra citoplazma je zabilježen u 34 uzorka s TGCT-om (89,47 %), dok su u preostalim uzorcima uočeni drugi neoplastični oblici bez prisutnosti GCNIS-a. Kod 22 uzorka (57,89 %) s dijagnosticiranim nekim oblikom TGCT-a su uočeni okolni HT u čijem je zametnom epitelu bio očuvan uredan proces spermatogeneze s vidljivim razvojnim stadijima spermatogonija u spermije. U većem broju uzoraka s TGCT-om, N=35 (92,11 %), opažen je očuvan intersticij sjemenika s vidljivim Leydigovim stanicama te urednom strukturom vezivnog tkiva. Kod 26 uzoraka s TGCT-om (68,42 %) zabilježeno je više različitih histoloških oblika TGCT-a koji su odgovarali različitim podtipovima TGCT-a tj. radilo se o MGCT-u. Kod 26 uzoraka s dijagnosticiranim MGCT-om, njih 19 (73,08 %) je uz ostale podtipove imalo najčešće prisutan EC koji se pojavljivao u obliku nakupina pluripotentnih stanica morfološki sličnima embrionalnim matičnim stanicama (Buljubašić i sur., 2018). Drugi po učestalosti u MGCT-u se pokazao SE, vidljiv kao homogena nakupina stanica unutar vlaknaste septe (Marko i sur., 2017), u 18 uzoraka (69,23 %). Slijedio je TE koji se pojavio u 15 uzoraka (57,69 %) s MGCT-om. U 12 uzoraka (46,15 %) s MGCT-om su se mogle uočiti različiti morfološki oblici YST-a, dok je u 1 uzorku (3,85 %) bio prisutan najagresivniji podtip TGCT-a sa stanicama citotrofoblasta i sincitiotrofoblasta te hemoragičnim područjima, a to je CH (Reilley i Pagliaro, 2015). U 10 uzoraka tkiva sjemenika (26,32 %) koji nisu imali MGCT, uočena je nakupina pluripotentnih stanica koja je odgovarala EC, dok je kod 2 uzorka (5,26 %) od svih podtipova TGCT-a zabilježen samo TE.

Imunohistokemijska metoda u kojoj su se koristili primarno i sekundarno protutijelo te DAB kao kromogen za vizualizaciju područja i količine kompleksa protein-protutijelo pokazala se uspješnom za sva tri analizirana protutijela jer je od analiziranih 58 uzoraka reakcija bila primjerena i optimalna na svima.

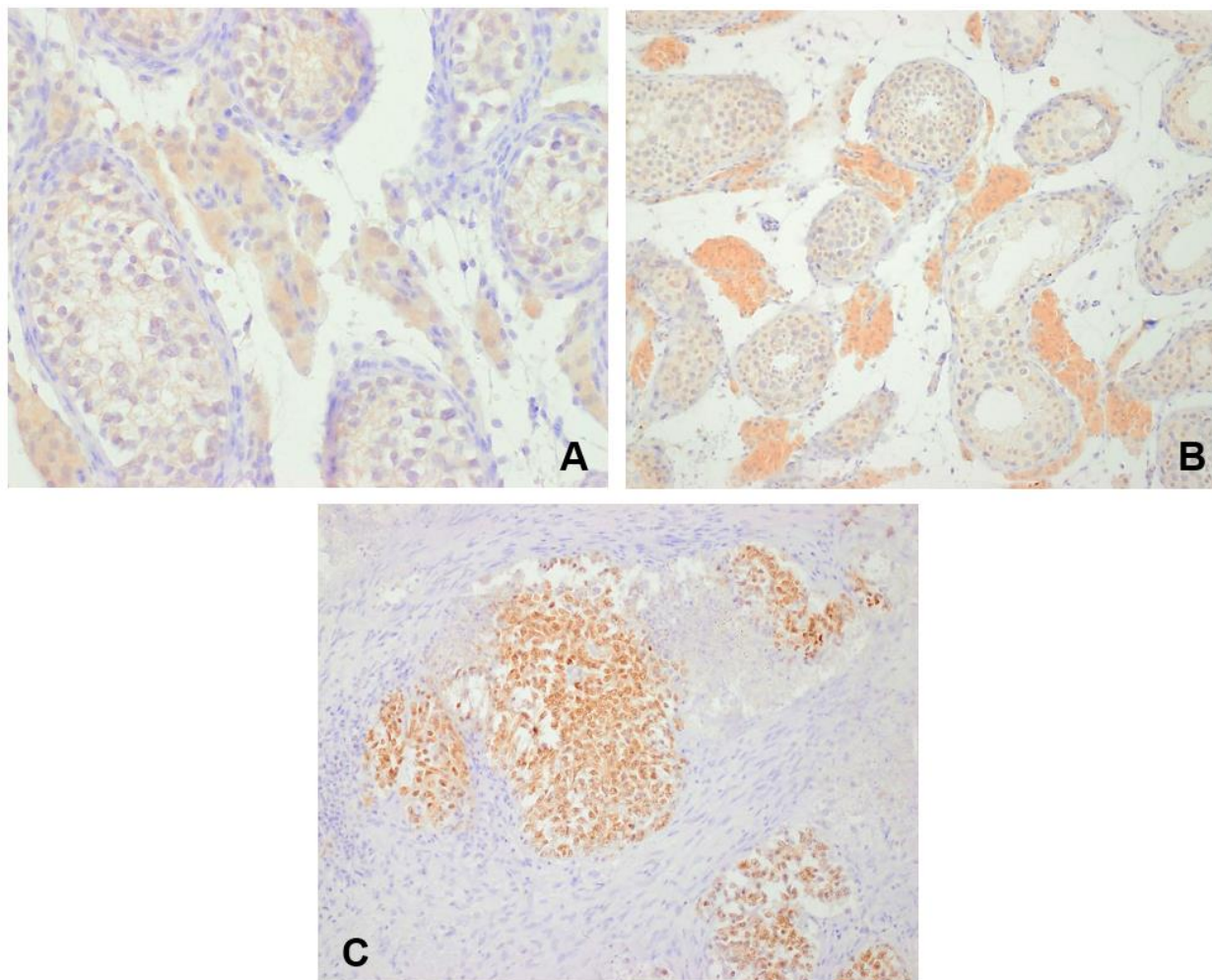
4.2. Rezultati statističke obrade podataka

Kolmogorov-Smirnovljevim testom sam testirala normalnost raspodjele kvantitativnih obilježja tj. srednjih vrijednosti H-mjere, a rezultat je pokazao da kvantitativna obilježja odstupaju od normalne raspodjele. Zbog toga sam u daljnjim statističkim analizama koristila neparametrijsku metodu Kruskal-Wallis s Dunn-ovom korekcijom, uz usporedbu srednjih vrijednosti H-mjere svake ispitane tkivne komponente sa srednjom vrijednosti H-mjere svake druge ispitane tkivne komponente.

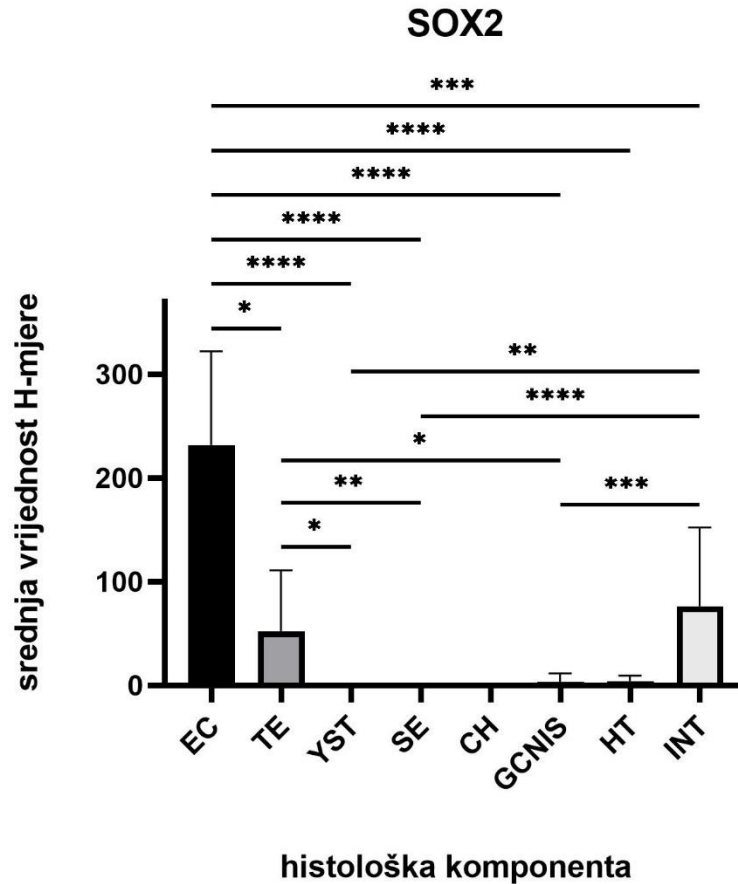
4.3. Rezultati imunohistokemijske analize anti-SOX2 protutijelom

Svi uzorci analizirani anti-SOX2 protutijelom su imali uspješnu reakciju, koja se mogla uočiti pomoću svjetlosnog mikroskopa, i kao takvi su statistički obrađeni. Prerezi mišićnog tkiva koji su služili kao negativne kontrole su pokazali očekivanu negativnu reakciju. Protein SOX2 je pokazao najveću razinu ekspresije u uzorcima EC, kako u onih koji su dio MGCT-a, tako i u 10 uzoraka s EC kao jedinim prisutnim oblikom TGCT-a, s visokom ekspresijom i srednjom vrijednosti H-mjere $231,7 \pm 90,4$. U uzorcima TE-a i GCNIS-a je ekspresija bila niska sa srednjim vrijednostima H-mjere $52,4 \pm 58,5$ i $3,1 \pm 8,4$. Niska ekspresija sa srednjom vrijednosti H-mjere $76,3 \pm 75,9$, ali viša od one u TE, je zabilježena u područjima INT s TGCT-om i u prerezima tkiva sjemenika bez neoplastičnih promjena. Odsutstvo reakcije sa srednjom vrijednosti H-mjere „0“ je zabilježeno u YST, SE i CH. Niska ekspresija je zabilježena u HT s očuvanom spermatogenezom u prerezima tkiva sjemenika bez neoplastičnih promjena i sjemenika s TGCT-om sa srednjom vrijednosti H-mjere $4,3 \pm 4,9$, slično kao u uzorcima GCNIS-a. Na Slici 15. su mikroskopski prikazi tkiva sjemenika koji su pokazali slabu, umjerenu i jaku reakciju s anti-SOX2 protutijelom.

Otkrivene su statistički značajne razlike u količini sintetiziranog proteina SOX2 kod sljedećih parova histoloških komponenti: EC i TE ($p = 0,0231$), EC i YST ($p < 0,0001$), EC i SE ($p < 0,0001$), EC i GCNIS ($p < 0,0001$), EC i HT ($p < 0,0001$), EC i INT ($p = 0,0004$), TE i YST ($p = 0,0273$), TE i SE ($p = 0,0066$), TE i GCNIS ($p = 0,0335$), YST i INT ($p = 0,002$), SE i INT ($p < 0,0001$), te GCNIS i INT ($p = 0,0002$). U preostalim parovima histoloških komponenti nije pronađena značajna razlika u prisutnosti proteina SOX2. Usporedba prisutnosti proteina SOX2 u različitim histološkim komponentama sjemenika prikazana je na Slici 16.



Slika 15. Mikroskopski prikazi tkiva sjemenika koji su tretirani anti-SOX2 protutijelom tijekom metode imunohistokemije provedene u ovom radu. Pozitivna reakcija na anti-SOX2 protutijelo se uočava kao crvenosmeđe obojenje, a pokazale su ju Leydigove stanice u intersticiju sjemenika (INT) u obliku (A) slabe reakcije (HE + DAB, x400) i (B) umjerene reakcije (HE + DAB, x200). Jaku, pozitivnu reakciju na anti-SOX2 protutijelo pokazao je (C) uzorak embrionalnog karcinoma (EC), a uočava se kao intenzivno crvenosmeđe obojenje (HE + DAB, x200).

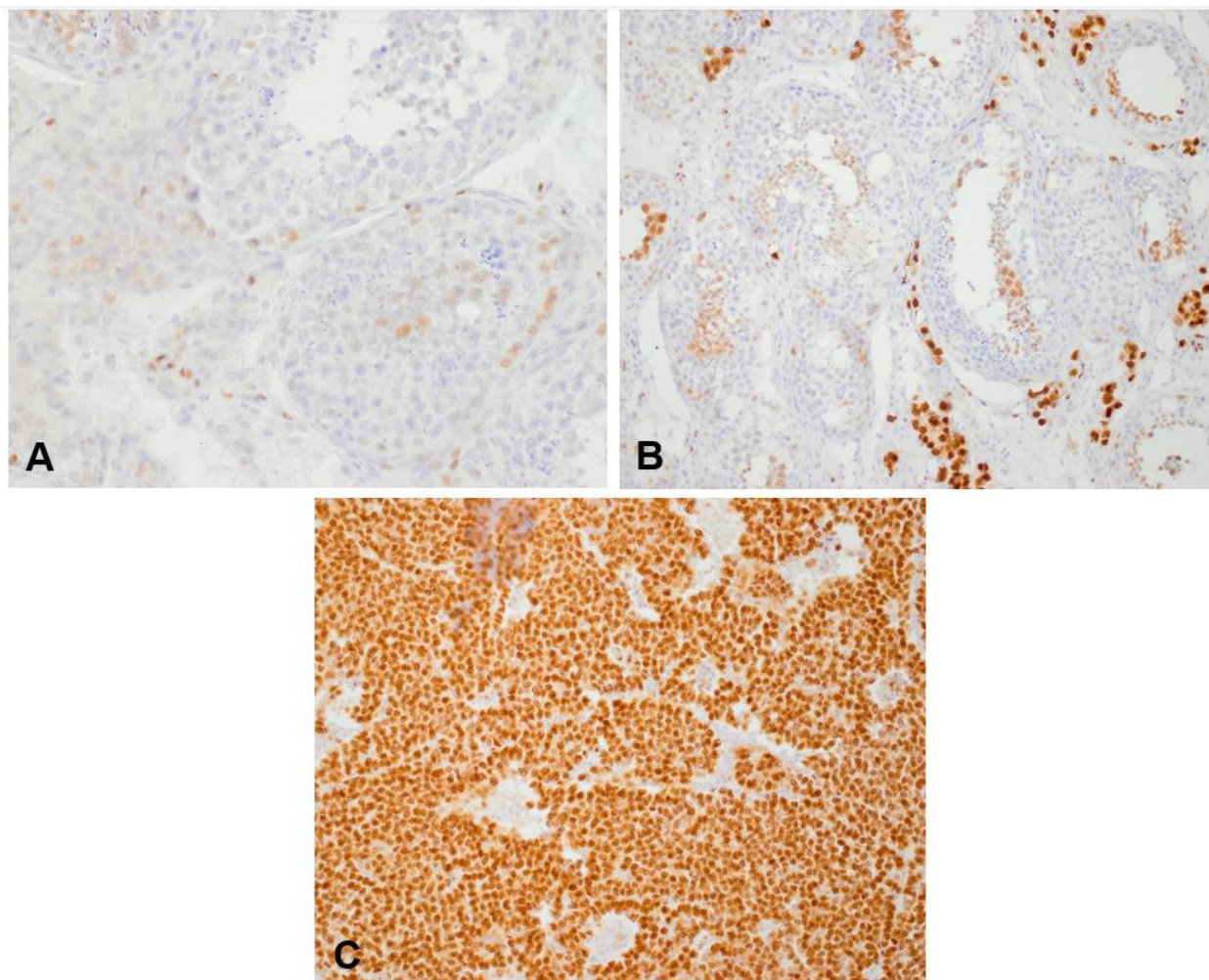


Slika 16. Usporedba prisutnosti proteina SOX2 u različitim histološkim komponentama sjemenika (tumorskom tkivu, sjemenim kanalićima bez neoplastičnih promjena s očuvanom spermatogenezom i intersticiju) u prerezima tkiva sjemenika s TGCT-om (N=38) i u sjemenim kanalićima bez neoplastičnih promjena s očuvanom spermatogenezom i intersticiju sjemenika bez neoplastičnih promjena (N=20). Prikazane su srednje vrijednosti i standardne devijacije H-mjere u pojedinim histološkim komponentama sjemenika s TGCT-om i sjemenika bez neoplastičnih promjena (EC – embrionalni karcinom, TE – teratom, YST – tumor žumanjčane vreće, SE – seminom, CH – koriokarcinom, GCNIS – neoplazija zametnih stanica *in situ*, HT – tkivo sjemenika bez neoplastičnih promjena s očuvanom spermatogenezom, INT – intersticij sjemenika). Srednja vrijednost H-mjere se tumači tako da "0" označava odsustvo reakcije, raspon vrijednosti „1-100“ označava nisku ekspresiju, zatim srednja ekspresija u rasponu „101-200“ i visoka ekspresija s H-mjerom „201-300“. Statistički značajne razlike u količini sintetiziranog proteina su određene iznosom p-vrijednosti u obliku: $p < 0,05$ (*), $p < 0,01$ (**), $p < 0,0005$ (***) i $p < 0,0001$ (****).

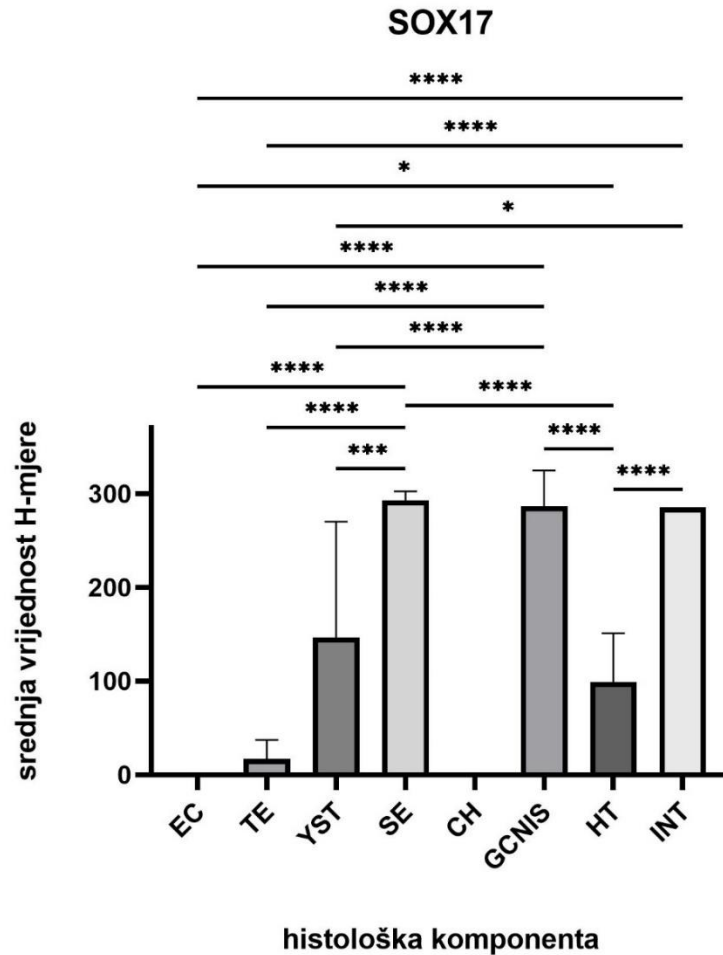
4.4. Rezultati imunohistokemijske analize anti-SOX17 protutijelom

Svi uzorci analizirani anti-SOX17 protutijelom su imali uspješnu reakciju, koja se mogla uočiti pomoću svjetlosnog mikroskopa, i kao takvi su statistički obrađeni. Prerezi tkiva jetre koji su služili kao negativne kontrole su pokazali očekivanu negativnu reakciju. SOX17 se, za razliku od SOX2 koji je visoku ekspresiju pokazao samo u jednoj histološkoj komponenti, pojavio s visokom ekspresijom u SE ($292,9 \pm 9,4$), GCNIS-u ($286,4 \pm 38,1$) i INT sjemenika s TGCT-om i sjemenika bez neoplastičnih promjena (285 ± 0). Srednja ekspresija je zabilježena u YST-u sa srednjom vrijednosti H-mjere $146,3 \pm 123,7$, dok je niska ekspresija sa srednjim vrijednostima H-mjere $98,7 \pm 52,4$ zabilježena u HT dijelovima sjemenika s TGCT-om i sjemenika bez neoplastičnih promjena (HT). Niža razina ekspresije od one u HT je zabilježena u TE ($16,8 \pm 20,5$). Odsutstvo reakcije sa srednjom vrijednosti H-mjere s iznosom "0" je zabilježena u EC i CH. Na Slici 17. su mikroskopski prikazi tkiva sjemenika koji su pokazali slabu, umjerenu i jaku reakciju s anti-SOX17 protutijelom.

Statistički značajne razlike u količini proteina SOX17 je zabilježena između EC i SE ($p < 0,0001$), EC i GCNIS ($p < 0,0001$), EC i HT ($p = 0,0108$), EC i INT ($p < 0,0001$), TE i SE ($p < 0,0001$), TE i GCNIS ($p < 0,0001$), TE i INT ($p < 0,0001$), YST i SE ($p = 0,0002$), YST i GCNIS ($p < 0,0001$), YST i INT ($p = 0,0114$), SE i HT ($p < 0,0001$), GCNIS i HT ($p < 0,0001$) te HT i INT ($p < 0,0001$). U preostalim parovima histoloških komponenti nije pronađena značajna razlika u prisutnosti proteina SOX17. Usporedba prisutnosti proteina SOX17 u različitim histološkim komponentama sjemenika prikazana je na Slici 18.



Slika 17. Mikroskopski prikazi tkiva sjemenika koji su tretirani anti-SOX17 protutijelom tijekom metode imunohistokemije provedene u ovom radu. Pozitivna reakcija na anti-SOX17 protutijelo se uočava kao crvenosmeđe obojenje, a pokazale su ju stanice spermatogenetske linije u sjemenim kanalićima bez neoplastičnih promjena (HT) u obliku (A) slabe reakcije (HE + DAB, x400) i (B) umjerene reakcije (HE + DAB, x200). Jaku, pozitivnu reakciju na anti-SOX17 protutijelo pokazao je (C) uzorak seminoma (SE), a uočava se kao intenzivno crvenosmeđe obojenje (HE + DAB, x200).

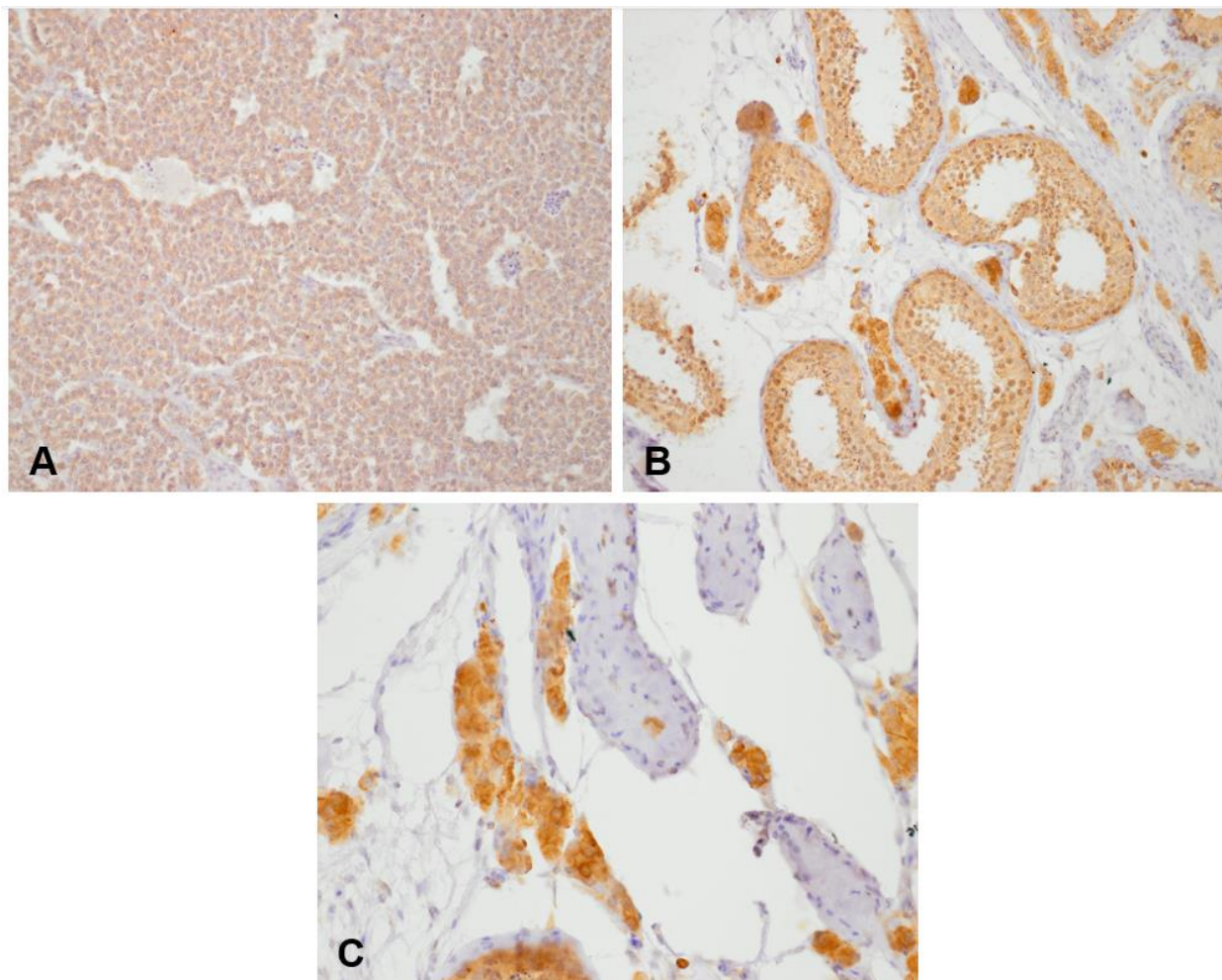


Slika 18. Usporedba prisutnosti proteina SOX17 u različitim histološkim komponentama sjemenika (tumorskom tkivu, sjemenim kanalčićima bez neoplastičnih promjena s očuvanom spermatogenezom i intersticiju) u prerezima tkiva sjemenika s TGCT-om (N=38) i u sjemenim kanalčićima bez neoplastičnih promjena s očuvanom spermatogenezom i intersticiju sjemenika bez neoplastičnih promjena (N=20). Prikazane su srednje vrijednosti i standardne devijacije H-mjere u pojedinim histološkim komponentama sjemenika s TGCT-om i sjemenika bez neoplastičnih promjena (EC – embrionalni karcinom, TE – teratom, YST – tumor žumanjčane vreće, SE – seminom, CH – koriokarcinom, GCNIS – neoplazija zametnih stanica *in situ*, HT – tkivo sjemenika bez neoplastičnih promjena s očuvanom spermatogenezom, INT – intersticij sjemenika). Srednja vrijednost H-mjere se tumači tako da „0“ označava odsustvo reakcije, raspon vrijednosti „1-100“ označava nisku ekspresiju, zatim srednja ekspresija u rasponu „101-200“ i visoka ekspresija s H-mjerom „201-300“. Statistički značajne razlike u količini sintetiziranog proteina su određene iznosom p-vrijednosti u obliku: $p < 0,05$ (*), $p < 0,01$ (**), $p < 0,0005$ (***) i $p < 0,0001$ (****).

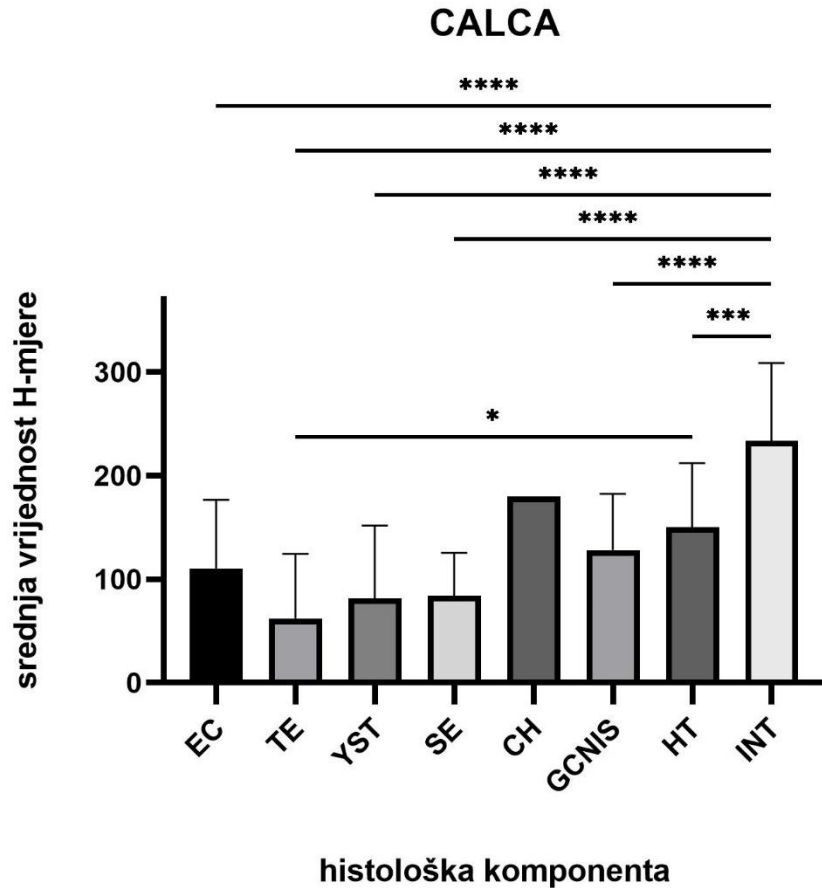
4.5. Rezultati imunohistokemijske analize anti-CALCA protutijelom

Svi uzorci analizirani anti-CALCA protutijelom su imali uspješnu reakciju, koja se mogla uočiti pomoću svjetlosnog mikroskopa, i kao takvi su statistički obrađeni. Protein CALCA je, za razliku od proteina SOX2 i SOX17, bio prisutan u svim promatranim histološkim komponentama u prerezima tkiva sjemenika s TGCT-om i sjemenika bez neoplastičnih promjena. CALCA je pokazao visoku ekspresiju u INT sjemenika s TGCT-om i sjemenika bez neoplastičnih promjena sa srednjom vrijednosti H-mjere $233,3 \pm 75,2$. Srednja ekspresija sa srednjom vrijednosti H-mjere $110,2 \pm 66,2$ je zabilježena u EC, zatim u GCNIS-u ($128,2 \pm 54,1$). CALCA protein je bio prisutan sa srednjom ekspresijom, ali najvećom od sva tri analizirana proteina, u HT sjemenika s TGCT-om i sjemenika bez neoplastičnih promjena ($150,4 \pm 61,7$). Od sva tri analizirana proteina, CALCA je jedini pokazao srednju ekspresiju u CH (180 ± 0), dok je niska ekspresija, a time i mala količina proteina zabilježena u TE ($62,1 \pm 62,5$), YST ($81,7 \pm 70,3$) i SE ($84,0 \pm 41,2$). Na Slici 19. su mikroskopski prikazi tkiva sjemenika koja su pokazala slabu, umjerenu i jaku reakciju s anti-CALCA protutijelom.

Statistički značajne razlike u ekspresiji CALCA su dobivene između EC i INT ($p < 0,0001$), TE i HT ($p = 0,011$), TE i INT ($p < 0,0001$), YST i INT ($p < 0,0001$), SE i INT ($p < 0,0001$), GCNIS i INT ($p < 0,0001$), HT i INT ($p = 0,0004$). Usporedba prisutnosti proteina SOX2 u različitim histološkim komponentama sjemenika prikazana je na Slici 20.



Slika 19. Mikroskopski prikazi tkiva sjemenika koji su tretirani anti-CALCA protutijelom tijekom metode imunohistokemije provedene u ovom radu. Pozitivna reakcija na anti-CALCA protutijelo se uočava kao crvenosmeđe obojenje, a pokazale su ju (A) stanice seminoma (SE) u obliku slabe reakcije (HE + DAB, x200), (B) stanice sjemenih kanalića bez neoplastičnih promjena (HT) u obliku umjerene reakcije (HE + DAB, x200) te (C) Leydigove stanice u intersticiju sjemenika (INT) u obliku jake reakcije koja se uočava kao intenzivno crvenosmeđe obojenje (HE + DAB, x400).



Slika 20. Usporedba prisutnosti proteina CALCA u različitim histološkim komponentama sjemenika (tumorskom tkivu, sjemenim kanalićima bez neoplastičnih promjena s očuvanom spermatogenezom i intersticiju) u prerezima tkiva sjemenika s TGCT-om (N=38) i u sjemenim kanalićima bez neoplastičnih promjena s očuvanom spermatogenezom i intersticiju sjemenika bez neoplastičnih promjena (N=20). Prikazane su srednje vrijednosti i standardne devijacije H-mjere u pojedinim histološkim komponentama sjemenika s TGCT-om i sjemenika bez neoplastičnih promjena (EC – embrionalni karcinom, TE – teratom, YST – tumor žumanjčane vreće, SE – seminom, CH – koriokarcinom, GCNIS – neoplazija zametnih stanica *in situ*, HT – tkivo sjemenika bez neoplastičnih promjena s očuvanom spermatogenezom, INT – intersticij sjemenika). Srednja vrijednost H-mjere se tumači tako da “0” označava odsustvo reakcije, raspon vrijednosti „1-100“ označava nisku ekspresiju, zatim srednja ekspresija u rasponu „101-200“ i visoka ekspresija s H-mjerom „201-300“. Statistički značajne razlike u količini sintetiziranog proteina su određene iznosom p-vrijednosti u obliku: $p < 0,05$ (*), $p < 0,01$ (**), $p < 0,0005$ (***) i $p < 0,0001$ (****).

5. Rasprava

Metoda imunohistokemije se pokazala pouzdanom metodom za lokalizaciju i vizualizaciju količine produkta reakcije, odnosno kompleksa antigen-protutijelo, no sama nije dovoljna za preciznu dijagnostiku. Razlog tome je činjenica da se proteini od interesa osim u tumorskom tkivu mogu normalno nalaziti i u tkivima bez neoplastičnih promjena, što je pokazano i u ovom radu. Nadalje, samom histološkom analizom se ne može odrediti stadij bolesti te je potrebno analizirati serumske biomarkere i/ili obaviti dijagnostičke slikovne metode. Zbog svega navedenog, postoji mogućnost da se počnu provoditi metode liječenja koje su pretjerane ili nedovoljne za sam slučaj. Imunohistokemijski signali na proteine SOX2 i SOX17 su uočeni kao tamnocrveno točkasto obojenje pozicionirano u jezgri stanica, što se podudara s rezultatima drugih istraživanja (de Jong i sur., 2008; Gopalan i sur., 2009; Nonaka, 2009). U ovom istraživanju, SOX2 je pokazao visoku razinu ekspresije u EC, a reakcija je izostala u SE, YST i CH, kao što je bio slučaj u istraživanjima de Jong i sur. (2008), Gopalan i sur. (2009) te Nonake (2009). Niska, ali značajna razina ekspresije SOX2 je zabilježen u ovom istraživanju u GCNIS-u, za razliku od istraživanja kojeg su proveli Gopalan i sur. (2009) i opisali negativnu imunohistokemijsku reakciju SOX2 u GCNIS-u. Prisutnost SOX2 proteina u GCNIS-u nije bila uočena ni u istraživanju kojeg su proveli de Jong i sur. (2008). Oba proteina iz porodice SOX gena, SOX2 i SOX17, su zabilježeni u epitelnim stanicama endodermalnog porijekla u TE u istraživanju Nonake (2009), kao i u istraživanju de Jong i sur. (2008). U ovom istraživanju je uočen isti rezultat pri čemu su SOX2 i SOX17 pokazali nisku ekspresiju u područjima TE. Količina proteina SOX2 u TE je bila ipak nešto veća od količine proteina SOX17, sa srednjom vrijednosti H-mjere $52,4 \pm 58,5$, u usporedbi s $16,8 \pm 20,5$. Navedeni rezultati su u skladu s činjenicom da je SOX2 protein prisutan u neuralnim matičnim stanicama te je važan za razvoj živčanog sustava (Gopalan i sur., 2009). Protein SOX2 je zabilježen u HT i INT s niskom ekspresijom, puno nižom od one koja je uočena kod SOX17.

Za razliku od SOX2, SOX17 nije bio eksprimiran u EC, a zabilježene su visoke razine ekspresije u SE, GCNIS-u i INT. Visoku razinu ekspresije SOX17 u SE, kao i odsutnost reakcije s anti-SOX17 protutijelom u EC, su uočili i de Jong i sur. (2008) te Nonaka (2009). Visoka ekspresija u GCNIS-u opisana je u prošlim istraživanjima uz koekspresiju s proteinom OCT4 (de Jong i sur., 2008). Nadalje, SOX17 je bio više eksprimiran u HT nego SOX2, iako su oba pokazala nisku ekspresiju u toj histološkoj komponenti. SOX17 je pokazao srednju razinu ekspresije u YST-u za razliku od SOX2 proteina koji uopće nije bio prisutan u YST-u. Kao i u ovom istraživanju, prošla istraživanja su dokazala različite razine ekspresije SOX17 u YST kao komponentama MGCT te odsutstvo

SOX2 proteina na istim tkivnim područjima (Nonaka, 2009). U CH nije zabilježena prisutnost SOX17 proteina, što je potvrdilo rezultate prošlih istraživanja (Nonaka, 2009).

Za razliku od SOX2 i SOX17, CALCA je uočen u svakoj od ispitivanih histoloških komponenti u određenoj razini ekspresije. Kao i SOX2, CALCA se pojavio u EC, no s nešto nižom srednjom vrijednosti H-mjere. S druge strane, u TE, GCNIS, HT i INT se pojavio s višom vrijednosti H-mjere od one uočene kod SOX2. U usporedbi s količinom proteina SOX17, CALCA protein se pokazao s manjom srednjom vrijednosti H-mjere u SE, GCNIS-u i INT od one izračunate za protein SOX17. S druge strane je bio prisutan u većim količinama od proteina SOX17 u TE i HT, te se pojavio u EC i CH. Ezech i sur. (2005) su zabilježili prisutnost CALCA proteina u nekim uzorcima SE, PGC, gonocitama i spermatogonijama. I u ovom je istraživanju CALCA protein uočen u gotovo svim uzorcima SE. Uočena je niska ekspresija CALCA u YST, no nije bila statistički značajna. Rezultat ovog istraživanja koji potencijalno nosi veliku važnost je srednja razina ekspresije CALCA u CH. Navedeni rezultat pokazuje da ovaj protein ima veliki potencijal kao tkivni biomarker u dijagnostici tog najagresivnijeg oblika TGCT-a. Ukoliko se daljnjim ispitivanjima razjasni i potvrdi njegov potencijal kao biomarkera, njegovo korištenje bi moglo pridonijeti uspješnosti liječenja CH-a. Također se može razmatrati njegovo korištenje kao tkivnog biomarkera u dijagnostici TE, što je važno zbog već spomenutog izostanka povećanja koncentracija serumskih biomarkera u prisutnosti ovog podtipa TGCT-a. Osim toga, precizna dijagnostika TE pomaže u odabiru primjerene metode liječenja, s obzirom na to da je TE radio i kemorezistentan.

Činjenica da pojedine komponente TGCT-a sintetiziraju različite količine i vrste proteina pridodaje kompleksnosti dijagnostike TGCT-a metodom imunohistokemije, no s druge strane, dijagnostika postaje preciznija. Precizna dijagnostika olakšava liječenje i povećava vjerojatnost za dobar klinički ishod. U ovom, ali i drugim radovima, pokazalo se da je nedovoljno precizno zaključivati o tipovima TGCT-a na temelju prisutnosti samo jednog proteina. Primjerice, iz prisutnosti proteina SOX2 se može zaključiti da je u uzorku prisutan EC, za što postoji vrlo visoka vjerojatnost da bude točno, no ne mora biti isključivo jer se isti pojavljuje u uzorcima TE i INT sjemenika s TGCT-om i sjemenika bez neoplastičnih promjena. Iz tog razloga se u dijagnostici treba ispitivati prisutnost barem dva proteina, kao što se za otkrivanje EC ispituje prisutnost proteina SOX2 i OCT4 (de Jong, 2008). Oni su transkripcijski faktori koji održavaju pluripotenciju i odgađaju diferencijaciju zametnih stanica što je jedna od karakteristika tumorskih stanica. Protein OCT4 se danas standardno koristi u dijagnostici TGCT-a, u spolnim žlijezdama kao i ostalim dijelovima organizma (Gopalan i sur., 2009). Uz prisutnost proteina SOX2 i OCT4, dodatno dokazivanje odsutnosti proteina SOX17 potvrđuje da se radi o EC (Gopalan i sur., 2009; Nonaka, 2009). Nadalje, ovim je

istraživanjem potvrđeno da pozitivna imunohistokemijska reakcija na protein SOX17, a negativna na protein SOX2 navodi na zaključak da je u tkivu prisutan SE, što se u današnjoj dijagnostici dodatno utvrđuje i pozitivnom reakcijom na protein OCT4. YST se može potvrditi prisutnošću SOX17 uz odsutnost SOX2 i OCT4 (Nonaka, 2009). Protein CALCA je uočen s niskom do srednjom ekspresijom u SE i EC, koje su do sada već dijagnostički odvojeni na temelju razlike u ekspresiji SOX2 i SOX17. Navednoj razlici se mogu pridodati rezultati ovog istraživanja, pa se prisutnost proteina CALCA i proteina SOX17, a odsutnost proteina SOX2 može povezati uz SE. Nadalje, koekspresija CALCA i SOX2 uz odsutnost proteina SOX17 može u određenoj mjeri služiti kao dokaz prisutnosti EC. Koekspresija SOX17 i CALCA, a odsutstvo proteina SOX2 ima potencijal u dijagnosticiranju GCNIS-a kao preteče malignih oblika TGCT-a.

6. Zaključak

Cilj ovog rada bio je istražiti područje i intenzitet ekspresije proteina SOX2, SOX17 i CALCA u tkivima sjemenika čovjeka s tumorom zametnih stanica sjemenika (N=38), kao i u tkivu sjemenika bez neoplastičnih promjena (N=20), kako bi se dobila nova saznanja o korištenju ovih proteina u dijagnostičke svrhe. Rezultati imunohistokemijske analize su potvrdili dijagnostički potencijal proteina SOX2 i SOX17 u razlikovanju EC i SE tijekom dijagnostike na temelju njihove isključujuće prisutnosti te istaknuli dijagnostički potencijal tkivnog biomarkera CALCA proteina. Koekspresija CALCA proteina s proteinom SOX17, a odsutnost proteina SOX2 u istom uzorku, može ukazati na postojanje SE. Nadalje, koekspresija CALCA i SOX2 uz odsutnost proteina SOX17 može u određenoj mjeri služiti kao dokaz prisutnosti EC-a. Koekspresija SOX17 i CALCA, a odsutstvo proteina SOX2 ima potencijal u dijagnosticiranju GCNIS-a. Uočena srednja razina ekspresije CALCA u CH pokazuje iznimnu važnost i potencijal kao tkivni biomarker za otkrivanje ovog najagresivnijeg tipa TGCT-a, no treba dodatno ispitati njegovo prisustvo i međuodnose s drugim biomarkerima u svrhu razvoja što preciznije dijagnostike. Ukoliko se daljnjim ispitivanjima potvrdi potencijal CALCA proteina kao biomarkera, njegovo korištenje bi pridonijelo preciznijoj dijagnostici te odabiru primjerene metode liječenja ovih sve učestalijih tumora u muškaraca.

7. Literatura

- Buljubašić, R., Buljubašić, M., Bojanac, A. K., Ulamec, M., Vlahović, M., i sur. (2018). Epigenetics and testicular germ cell tumors. *Gene*, 661, 22–33.
- Cao, D., Humphrey, P. A. (2011). Yolk sac tumor of the testis. *The Journal of urology*, 186(4), 1475–1476.
- Carver, B. S., Al-Ahmadie, H., Sheinfeld, J. (2007). Adult and pediatric testicular teratoma. *The Urologic clinics of North America*, 34(2), 245-x.
- Chen, J. J., Lu, T. P., Chen, Y. C., Lin, W. J. (2015). Predictive biomarkers for treatment selection: statistical considerations. *Biomarkers in medicine*, 9(11), 1121–1135.
- Cheng, L., Lyu, B., Roth, L. M. (2017). Perspectives on testicular germ cell neoplasms. *Human pathology*, 59, 10–25.
- Cooper, G. M., Hausman, R. E. (2010): Stanica: Rak. Peto izdanje. Zagreb: Medicinska naklada.
- de Jong, J., Stoop, H., Gillis, A. J., van Gorp, R. J., van de Geijn, G. J., i sur. (2008). Differential expression of SOX17 and SOX2 in germ cells and stem cells has biological and clinical implications. *The Journal of pathology*, 215(1), 21–30.
- Dowling, C. M., Assel, M., Musser, J. E., Meeks, J. J., Sjoberg, D. D., i sur. (2018). Clinical outcome of retroperitoneal lymph node dissection after chemotherapy in patients with pure embryonal carcinoma in the orchiectomy specimen. *Urology*, 114, 133–138.
- Ezeh, U. I., Turek, P. J., Reijo, R. A., Clark, A. T. (2005). Human embryonic stem cell genes OCT4, NANOG, STELLAR, and GDF3 are expressed in both seminoma and breast carcinoma. *Cancer*, 104(10), 2255–2265.
- Giannatempo, P., Greco, T., Mariani, L., Nicolai, N., Tana, S., i sur. (2015). Radiotherapy or chemotherapy for clinical stage IIA and IIB seminoma: a systematic review and meta-analysis of patient outcomes. *Annals of oncology: official journal of the European Society for Medical Oncology*, 26(4), 657–668.
- Gopalan, A., Dhall, D., Olgac, S., Fine, S. W., Korkola, J. E., i sur. (2009). Testicular mixed germ cell tumors: a morphological and immunohistochemical study using stem cell markers, OCT3/4, SOX2 and GDF3, with emphasis on morphologically difficult-to-classify

areas. *Modern pathology: an official journal of the United States and Canadian Academy of Pathology, Inc*, 22(8), 1066–1074.

Goto, S., Hashimoto, H., Koikeguchi, S., Shiotani, M., Okada, H. (2010). Andrology (male fertility, spermatogenesis). *Human Reproduction*. 25. i118-i152.

Green, D. B., La Rosa, F. G., Craig, P. G., Khani, F., Lam, E. T. (2021). Metastatic mature teratoma and growing teratoma syndrome in patients with testicular non-seminomatous germ cell tumors. *Korean journal of radiology*, 22(10), 1650–1657.

Grimm, D., Bauer, J., Wise, P., Krüger, M., Simonsen, U., i sur. (2020). The role of SOX family members in solid tumours and metastasis. *Seminars in cancer biology*, 67(Pt 1), 122–153.

Hanna, N. H., Einhorn, L. H. (2014). Testicular cancer--discoveries and updates. *The New England journal of medicine*, 371(21), 2005–2016.

Henry N.L., Hayes D.F. (2012). Cancer biomarkers. *Molecular Oncology*, 6(2), 140-146.

Hou, L., Srivastava, Y., Jauch, R. (2017). Molecular basis for the genome engagement by Sox proteins. *Seminars in cell & developmental biology*, 63, 2–12.

Jostes, S. V., Fellermeier, M., Arévalo, L., Merges, G. E., Kristiansen, G., i sur. (2020). Unique and redundant roles of SOX2 and SOX17 in regulating the germ cell tumor fate. *International journal of cancer*, 146(6), 1592–1605.

Khani, F., Robinson, B. D. (2017). Precursor lesions of urologic malignancies. *Archives of pathology & laboratory medicine*, 141(12), 1615–1632.

Krasić, J., Škara, L., Ulamec, M., Katušić Bojanac, A., Dabelić, S., i sur. (2020). Teratoma growth retardation by HDACi treatment of the tumor embryonal source. *Cancers*, 12(11), 3416.

Leão, R., Ahmad, A. E., Hamilton, R. J. (2019). Testicular cancer biomarkers: A role for precision medicine in testicular cancer. *Clinical genitourinary cancer*, 17(1), e176–e183.

Liu, R., Wang, X., Aihara, K., Chen, L. (2014). Early diagnosis of complex diseases by molecular biomarkers, network biomarkers, and dynamical network biomarkers. *Medicinal research reviews*, 34(3), 455–478.

Looijenga, L. H., Stoop, H., Biermann, K. (2014). Testicular cancer: biology and biomarkers. *Virchows Archiv: an international journal of pathology*, 464(3), 301–313.

- Mahesh, S., Mallappa, M., Vithoukias, G. (2018) 'Embryonal carcinoma with immature teratoma: A homeopathic case report', *Complementary Medicine Research*, 25, pp. 117–121.
- Marko, J., Wolfman, D. J., Aubin, A. L., Sesterhenn, I. A. (2017). Testicular seminoma and its mimics: From the radiologic pathology archives. *Radiographics: a review publication of the Radiological Society of North America, Inc*, 37(4), 1085–1098.
- Martinelli, C., Lengert, A., Cárcano, F. M., Silva, E., Brait, M., i sur. (2016). MGMT and CALCA promoter methylation are associated with poor prognosis in testicular germ cell tumor patients. *Oncotarget*, 8(31), 50608–50617.
- Moch, H., Cubilla, A. L., Humphrey, P. A., Reuter, V. E., Ulbright, T. M. (2016). The 2016 WHO classification of tumours of the urinary system and male genital organs-Part A: Renal, penile, and testicular tumours. *European urology*, 70(1), 93–105.
- Nonaka D. (2009). Differential expression of SOX2 and SOX17 in testicular germ cell tumors. *American journal of clinical pathology*, 131(5), 731–736.
- Ramos-Vara, J. A. (2011). Principles and methods of immunohistochemistry. *Methods in molecular biology (Clifton, N.J.)*, 691, 83–96.
- Raos, D., Krasić, J., Masic, S., Abramović, I., Coric, M., i sur. (2020). In search of TGCT biomarkers: A comprehensive *in silico* and histopathological analysis. *Disease markers*, 2020, 8841880.
- Reilley, M. J., Pagliaro, L. C. (2015). Testicular choriocarcinoma: a rare variant that requires a unique treatment approach. *Current oncology reports*, 17(2), 2.
- Setchell, B. P., Hertel, T., Söder, O. (2003). Postnatal testicular development, cellular organization and paracrine regulation. *Endocrine development*, 5, 24–37.
- Shalet S. M. (2009). Normal testicular function and spermatogenesis. *Pediatric blood & cancer*, 53(2), 285–288.
- Smith, Z. L., Werntz, R. P., Eggener, S. E. (2018). Testicular cancer: Epidemiology, diagnosis, and management. *The Medical clinics of North America*, 102(2), 251–264.
- Steckl, A. J., Ray, P. (2018). Stress biomarkers in biological fluids and their point-of-use detection. *ACS sensors*, 3(10), 2025–2044.
- Sukswai, N., Khoury, J. D. (2019). Immunohistochemistry innovations for diagnosis and tissue-based biomarker detection. *Current hematologic malignancy reports*, 14(5), 368–375.

Tang, A. L., Liu, S., Wong-You-Cheong, J. J. (2013). Testicular yolk sac tumor. *Ultrasound quarterly*, 29(3), 237–239.

Izvori s interneta:

<https://gco.iarc.fr/today/home> (Pristup: 5. siječnja 2022.)

<https://www.sigmaaldrich.com/HR/en/applications/protein-biology/immunohistochemistry>
(Pristup: 5. veljače 2022.)

<https://www.jacksonimmuno.com/technical/products/conjugate-selection/enzymes/horseradish-peroxidase> (Pristup: 5. veljače 2022.)

<https://biotium.com/product/tween-20/> (Pristup: 6. veljače 2022.)

<https://histologyguide.com/slideview/MHS-204-testis-and-epididymis/19-slide-1.html?x=29542&y=54010&z=50.0&page=2> (Pristup: 21. veljače 2022.)

9. Životopis

Rođena sam 4. veljače 1997. u Zagrebu. Završila sam Osnovnu školu "Ljubo Babić" u Jastrebarskom. Nakon osnovnoškolskog obrazovanja, upisala sam opću gimnaziju u Srednjoj školi Jastrebarsko koju sam završila 2015. godine. Završila sam i osnovnu Glazbenu školu u Jastrebarskom svirajući violončelo, samostalno i u gudačkom orkestru. Upisala sam integrirani preddiplomski i diplomski studij biologije i kemije; smjer: nastavnički na Biološkom odsjeku Prirodoslovno-matematičkog fakulteta Sveučilišta u Zagrebu 2016. godine. Sudjelovala sam u nekoliko organiziranih događaja tijekom studiranja kao što je Dan otvorenih vrata kemije (2019.), predstavljanje Biološkog odsjeka na Smotri sveučilišta (2019.) i Veliki BIUS-ov teren na Žumberku (rujan 2020. i rujan 2021.). Volontirala sam kao mentorica radionice za djecu na Ljetnoj tvornici znanosti u Splitu 2021. godine.