

# Prosudba kvalitete i kvantitete dobivene kosti uporabom bifaznog $\beta$ -trikalcijfosfata/ hidroksilapatita pri podizanju dna sinusa

---

Jelušić, Damir

Doctoral thesis / Disertacija

2014

Degree Grantor / Ustanova koja je dodijelila akademski / stručni stupanj: **University of Zagreb, School of Dental Medicine / Sveučilište u Zagrebu, Stomatološki fakultet**

Permanent link / Trajna poveznica: <https://um.nsk.hr/um:nbn:hr:127:202677>

Rights / Prava: [In copyright](#)/[Zaštićeno autorskim pravom.](#)

Download date / Datum preuzimanja: **2024-08-22**



Repository / Repozitorij:

[University of Zagreb School of Dental Medicine Repository](#)





Sveučilište u Zagrebu  
STOMATOLOŠKI FAKULTET

Damir Jelušić

**PROSUDBA KVALITETE I KVANTITETE  
DOBIVENE KOSTI UPORABOM  
BIFAZNOG  $\beta$ -TRIKALCIJFOSFATA/  
HIDROKSILAPATITA PRI PODIZANJU  
DNA SINUSA**

DOKTORSKI RAD

Zagreb, 2014.



University of Zagreb  
SCHOOL OF DENTAL MEDICINE

Damir Jelušić

**ASSESSMENT OF THE QUALITY AND  
QUANTITY OF GAINED BONE UTILIZING  
BIPHASIC  $\beta$  –TRICALCIUMPHOSPHATE/  
HYDROXYAPATITE FOLLOWING SINUS  
LIFT PROCEDURES**

DOCTORAL THESIS

Zagreb, 2014



Sveučilište u Zagrebu  
STOMATOLOŠKI FAKULTET

Damir Jelušić

**PROSUDBA KVALITETE I KVANTITETE  
DOBIVENE KOSTI UPORABOM  
BIFAZNOG  $\beta$ -TRIKALCIJFOSFATA/  
HIDROKSILAPATITA PRI PODIZANJU  
DNA SINUSA**

DOKTORSKI RAD

Mentori:

Prof.dr.sc. Darije Plančak

Prof.dr.sc. Tomislav Čabov

Zagreb, 2014.



University of Zagreb  
SCHOOL OF DENTAL MEDICINE

Damir Jelušić

**ASSESSMENT OF THE QUALITY AND  
QUANTITY OF GAINED BONE UTILIZING  
BIPHASIC  $\beta$  –TRICALCIUMPHOSPHATE/  
HYDROXYAPATITE FOLLOWING SINUS  
LIFT PROCEDURES**

DOCTORAL THESIS

Supervisors:

Professor Darije Plančak, PhD, DMD  
Professor Tomislav Čabov, PhD, DMD

Zagreb, 2014

Rad je izrađen u Dentalnoj poliklinici dr. Jelušić u Opatiji.

Histološka obrada i analiza izrađena je u histološkom laboratoriju Zavoda za oralnu i maksilofacijalnu kirurgiju Sveučilišne bolnice u Kölnu, Köln, Njemačka.

Mentor: Prof.dr.sc. Darije Plančak, redoviti profesor na Zavodu za parodontologiju Stomatološkog fakulteta Sveučilišta u Zagrebu

Komentor: Prof.dr.sc. Tomislav Čabov, izvanredni profesor na Katedri za oralnu kirurgiju Medicinskog fakulteta u Rijeci i Klinici za dentalnu medicinu Kliničkog bolničkog centra u Rijeci

Lektor hrvatskog jezika: Ksenija Trajbar, profesor hrvatskoga jezika, Pavletićeva 15, Zagreb, Hrvatska; telefon: +385917644583

Lektor engleskog jezika: Dr. sc. Maja Brala-Vukanović, profesor na Odsjeku za anglistiku, Sveučilišna avenija 4, Rijeka, Hrvatska; +385914480360

Rad sadrži: 81 stranicu

34 slike

2 tablice

CD

*Iskreno zahvaljujem svima koji su mi svojim znanjem, iskustvom i nesebičnim zalaganjem pomogli u ovom radu.*

*Posebno zahvaljujem mentorima prof. dr. Dariju Plančaku i prof. dr. Tomislavu Čabovu na motivaciji, nesebično podijeljenom znanju i iskustvu, savjetima, susretljivosti i razumijevanju tijekom izrade ovog rada.*

*Zahvaljujem timu maksilofacijalne i oralne kirurgije Sveučilišne bolnice u Kölnu s prof. dr. Danielom Rothamelom na čelu na stručnim savjetima pri osmišljavanju istraživanja te tehničkoj i stručnoj pomoći histološke analize uzoraka i statističke obrade podataka.*

*Zahvalu dugujem i tvrtki Botiss dental GmbH s dr. sc. Draženom Tadićem na čelu na susretljivosti i potpori pri kliničkom istraživanju.*

*I konačno, prof. dr. Mladenu Šlaju na uvjerljivoj motivaciji za upis doktorskog studija.*

## SAŽETAK

Razvoj dentalne implantologije unaprijedio je različite kirurške metode regeneracije kosti, a jedna od njih jest i podizanje dna sinusa. Svrha ovoga rada bila je provedba kliničkog istraživanja u kojemu su se koristila dva različita sintetska koštana nadomjestka te analiza njihovih svojstava s obzirom na biokompatibilnost, uspješnost regeneracije kosti i utjecaj na stabilnost ugrađenih implantata.

Zbog toga je obavljeno 60 zahvata podizanja dna sinusa kod 43 pacijenta podjednako podijeljenih u dvije grupe te je u jednoj obavljena augmentacija uporabom čistog  $\beta$ -trikalcijska fosfata, a u drugoj je korištena dvofazna kombinacija  $\beta$ -trikalcijska fosfata i hidroksilapatita (60 % HA i 40 %  $\beta$ -TCP). Obavljene su i radiološke analize digitalnom volumnom tomografijom, histološka obrada uzoraka novostvorene kosti te ocjena stabilnosti implantata analizom rezonantne frekvencije.

Radiološkom usporedbom utvrđena je nakon šest mjeseci manja homogenost (1,37 vs. 2,34) i manje smanjenje volumena (6,6 % vs. 22,2 %) dvofaznih materijala. Nakon istog razdoblja bilo je također uočeno manje smanjenje visine augmentata (3,1 % vs. 8,3 %). Histološka analiza oba materijala pokazala je urednu koštanu organizaciju augmentiranog područja. Histomorfometrijski dobiveni su usporedivi rezultati za jednofazni i dvofazni materijal, s nešto većim udjelom novostvorene kosti u grupi s dvofaznim materijalom (38,4 % vs. 36,1 %). Analiza rezonantne frekvencije pokazala je veću promjenu u grupi u kojoj je bio primijenjen dvofazni materijal (10,0 vs. 6,0).

Koštani zamjenski materijali korišteni u ovom istraživanju biokompatibilni su i podupiru regeneraciju kosti na osteokonduktivnoj razini. Možemo zaključiti da je dvofazni koštani zamjenski materijal neznatno bolji od čistoga  $\beta$ -TCP-a s obzirom na stabilnost volumena, radiološku gustoću augmentacije i sekundarnu stabilnost ugrađenih implantata. Zbog dugoročne ocjene rezultata bilo bi poželjno procijeniti stopu preživljavanja implantata nakon augmentacije s oba materijala u razdoblju od dvije, pet i deset godina.

Ključne riječi: dentalni implantat, podizanje dna sinusa, regeneracija kosti, beta trikalcijski fosfat, hidroksilapatit



## SUMMARY

Volume stability and osseous organization of a new biphasic  $\beta$ -tricalcium phosphate/hydroxyapatite ( $\beta$ -TCP/HA) - a prospective, clinical controlled sinus lift study

The development of dental implantology has resulted in the advancement of surgical protocols of bone regeneration, one of them being maxillary sinus floor augmentation. The aim of the study has been to perform a clinical trial on the use of two different synthetic bone grafts and analyse their characteristics relative to biocompatibility, bone regeneration success rate, and their impact with regards to the stability of inserted implants.

In order to achieve this aim 60 surgical procedures of sinus lift have been performed on a total of 43 patients. The patients were subdivided into two groups on the basis of the material used. One group of patients underwent augmentations with pure  $\beta$ - three-calcium phosphate, whereas for the other group a two-phase combination of  $\beta$ - three-calcium phosphate and hydroxyapatite (60% HA and 40 %  $\beta$ -TCP) was used. Radiological analysis with the use of cone beam computed tomography (CBCT), as well as the histological analysis of newly formed bone samples were performed.

Radiological analysis showed a decreased homogeneity (1,37 vs. 2,34) and a less volume reduction (6,6% vs. 22,2%) after a six-month period for the two-phase materials. Furthermore, the decrease in height of the augmented area was also less pronounced following the same period (3,1% vs. 8,3%). Histological analysis of both materials has shown a regular osseous organization of the augmented area. A histomorphological comparison of both materials indicated a slightly increased proportion of the newly formed bone in the two-phase material group (38,4% vs. 36,1%). Resonance frequency analysis has shown a greater change in the group in which the two-phase material was used (10,0 vs. 6,0).

Bone graft substitute materials used in this study are biocompatible and support bone regeneration at the osteoconductive level. In conclusion, we observe that a slight advantage has been found for the two-phase material with respect to the pure  $\beta$ -TCP regarding volume stability, radiological density of the augmented area, and secondary implant stability. In order to have a long term result assessment it would be desirable to assess implant survival rate following augmentation with both materials after longer follow-up periods of 2, 5, and 10 years.

**Key words:** dental implant, sinus floor augmentation, bone regeneration, beta-tricalcium phosphate, hydroxyapatite

## SADRŽAJ

1. UVOD	1
1.1. Dentalni implantati	2
1.2. Primarna i sekundarna stabilnost implantata	3
1.3. Koštani defekti	3
1.4. Terapijske mogućnosti koštanih defekata	8
1.4.1. Bone spreading / bone splitting	9
1.4.2. Distrakcijska osteogeneza	10
1.4.3. Autologni koštani transplantati	12
1.4.4. Zamjenski koštani materijali	14
1.4.5. Vođena regeneracija kosti (GBR)	16
1.4.6. Podizanje dna sinusa, „Sinus lift“	18
2. CILJEVI I SVRHA ISTRAŽIVANJA	22
3. MATERIJALI I METODE	24
3.1. Kriteriji uključivanja i isključivanja	25
3.2. Testirani biomaterijali	26
3.3. Implantacijski sustav	28
3.4. Kirurški postupak	28
3.5. Histološka obrada uzorka	33
3.6. Obrada podataka	34
3.6.1. Klinička evaluacija	34
3.6.2. Radiološka obrada podataka	34
3.6.3. Histološka obrada uzoraka	37
3.6.4. Ocjena primarne stabilnosti pomoću analize rezonantne frekvencije (Ostell®)	37

3.7. Statistička obrada podataka	38
4. REZULTATI	39
4.1. Histologija	41
4.1.1. Histološki rezultati	41
4.1.2. Histomorfometrijski rezultati	45
4.2. Radiologija	46
4.3. Analiza rezonantne frekvencije	50
5. RASPRAVA	53
6. ZAKLJUČCI	64
7. POPIS LITERATURE	66
8. ŽIVOTOPIS	76

## **1. UVOD**

Dentalni implantati i s njima povezani kirurški zahvati vrlo su važno područje moderne dentalne medicine, a posebice oralne i maksilofacijalne kirurgije i parodontologije. Ugradnja implantata našla je svoje mjesto u mnogobrojnim indikacijama – od nadomjestka jednog zuba do rehabilitacije potpune bezubosti. Pri nadomjestcima jednog zuba ugradnjom implantata štedimo susjedne zube, pa se tako postiže velika biološka dobrobit očuvanjem susjednih zuba i uspostavlja funkcijski, estetski i higijenski integritet rehabilitiranog implantata koji se može usporediti sa zubom prethodnikom. Ako je bezubost djelomična, što znači da nedostaje veći ili manji broj zuba, dentalni implantati mogu poslužiti kao sidrišta za postavljanje mostova, a pri potpunoj bezubosti mogu stabilizirati mobilne protetske nadomjestke ili biti osnova za izradu fiksnih implanto-protetskih rehabilitacija.

### **1.1. Dentalni implantati**

Metode kojima se nadomješta gubitak jednoga ili više zuba već stoljećima zaokupljaju pozornost struke i imaju veliko značenje za ljude. No tek je 1969. Per-Ingvar Branemark postavio temelj moderne dentalne implantologije kada je obavio eksperiment u kojemu je vijke od čistog titanija ugradio u tibiju zeca kako bi proučavao proces zacjeljivanja kosti. Tada je, u trenutku odvijanja titanijskoga vijka, uočio njegovu integraciju s kosti. Autor je nakon toga opisao svojstvo titanija da se veže s kosti, a taj proces Branemark naziva *oseointegracija*. Nakon ovoga velikog otkrića titanij se i danas, uz keramiku, uglavnom koristi za izradu dentalnih implantata (1). Keramički implantati smatraju se estetski prihvatljivijima zbog bijele boje, no kako su krhki i imaju inferiornija mehanička svojstva ne zadovoljavaju potpuno mehanička opterećenja koja se događaju tijekom žvakanja. Implantati od titanija, nasuprot tomu, odlikuju se visokom čvrstoćom, otpornošću na lom i velikom otpornošću na koroziju zahvaljujući pasivnom sloju titanijeva oksida na njihovoj površini, a osim toga otporni su na mehanička opterećenja žvačnog sustava (2).

## **1.2. Primarna i sekundarna stabilnost implantata**

Proces integracije dentalnih implantata s kosti u velikoj mjeri ovisi o njihovoj stabilnosti. U načelu, razlikuju se primarna i sekundarna stabilnost implantata, a na svaku mogu utjecati različiti čimbenici (3).

Primarna stabilnost ili inicijalni stabilitet mehanička je stabilnost implantata neposredno nakon kirurške ugradnje, a direktno ovisi o dvama čimbenicima – o količini i kakvoći kosti (kvantiteta i kvaliteta kosti). Oblik i dimenzije implantata (dužina i promjer), te kirurška tehnika također utječu na primarnu stabilnost i mogu je promijeniti (4,5). Dostatna primarna stabilnost implantata pozitivno utječe na oseointegraciju i sprječava prijevremeni gubitak implantata (3, 6).

Sekundarna stabilnost jest stabilnost implantata u kasnijem tijeku liječenja, odnosno u zacjeljivanju rane. Središnju ulogu pri sekundarnoj stabilnosti ima biokompatibilnost materijala, odnosno osteointegracijska svojstva implantata (3).

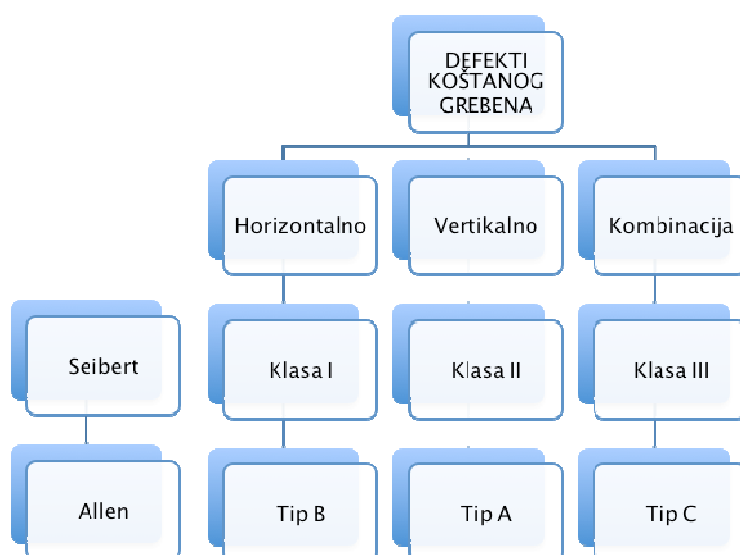
## **1.3. Koštani defekti**

Osnovni preduvjet za svaku ugradnju implantata i uspješnu osteointegraciju svakako je povoljno koštano ležište. Koštano tkivo treba biti dostatne veličine, odnosno volumena kako bi moglo okružiti implantat sa svih strana i osigurati mu dovoljnu stabilnost za daljnju integraciju. U slučaju nedostatne, odnosno nepovoljne koštane baze za ugradnju implantata, postoji niz metoda i načina kirurške augmentacije koštanoga tkiva. S obzirom na različitosti u morfologiji koštanih defekata, razvijene su specifične terapijske metode augmentacije koštanoga tkiva (7).

Uzroci za nastanak koštanih defekata mogu biti vrlo različiti. Traume i tumori redovito uzrokuju znatan gubitak kosti, a u tu kategoriju svakako se ubrajaju i parodontna bolest, ekstrakcije zuba, višegodišnje nošenje mobilnih proteza te na kraju atrofija čeljusne kosti zbog gubitka zuba i starenja.

Posljednjih godina obavljena su mnogobrojna istraživanja kojima je bio cilj razjasniti mehanizme biološke resorpcije kosti koja nastaje nakon ekstrakcije zuba. U pokusima na životinjama dokazana je izražena resorpcija bukalnoga koštanog zida postekstrakcijske alveole već tjedan dana nakon vađenja zuba (8).

Kad se govori o podjeli koštanih defekata moraju se spomenuti dvije osnovne dimenzionalne kategorije svih koštanih defekata – horizontalne i vertikalne. Horizontalni koštani defekti nastaju zbog gubitka vestibularne koštane lamele, a vertikalni su rezultat gubitka vestibularne i oralne lamele. U kliničkoj svakodnevnicu najčešće su kombinacije horizontalnih i vertikalnih koštanih defekata (Slika 1).



Slika 1. Klasifikacija koštanih defekata prema Seibertu i Allenu (9, 10).

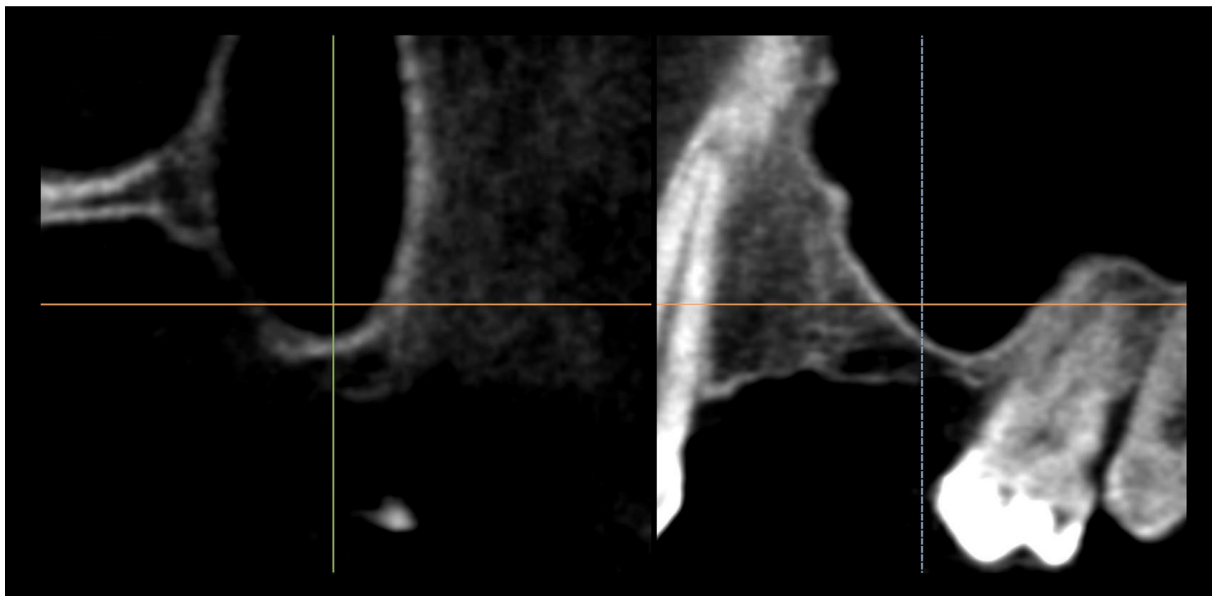
Seibert i Allen pokušali su klasificirati koštane defekte u skladu s terapijskim i prognostičkim postupcima i očekivanjima (9,10). Danas se češće koristimo Seibertovom klasifikacijom prema kojoj možemo procijeniti uspjeh kirurških zahvata augmentacije (*augmentare*, lat. povećati, umnožiti, razmnožiti). Prema tome horizontalni defekti I. klase imaju najbolju prognozu, a defekti III. klase najnepovoljniju (11).

Osim klasifikacije defekata koštanoga grebena s obzirom na njihov smjer, koštani defekti mogu se procjenjivati i s obzirom na broj koštanih zidova samog defekta. Pritom se manjim defektima smatraju oni koji su okruženi koštanim zidovima mezijalno i distalno od defekta (nalaze se, dakle, unutar ukupnih kontura koštanoga grebena, engl. *envelope*). Ovakvi defekti imaju bolju terapijsku prognozu od onih kod kojih nedostaje veći broj koštanih zidova. Pri jednozidnim koštanim defektima proces koštane regeneracije može se obavljati samo s jedne strane, stoga je u terapijskom, augmentacijskom smislu, kirurški zahvat složeniji. Razlikovanje koštanih defekata iznimno je važno jer direktno utječe na izbor regenerativne kirurške tehnike te na vremensko planiranje terapije i ishod postupka. Manji koštani defekti unutar skeletalnih kontura mogu se, primjerice, nadomjestiti istodobnom ugradnjom dentalnog implantata, a složeniji, s manjim brojem koštanih stjenki, najčešće zahtijevaju zaseban postupak augmentacije, nakon čega, u drugoj fazi, slijedi drugi kirurški postupak – ugradnja implantata (12).

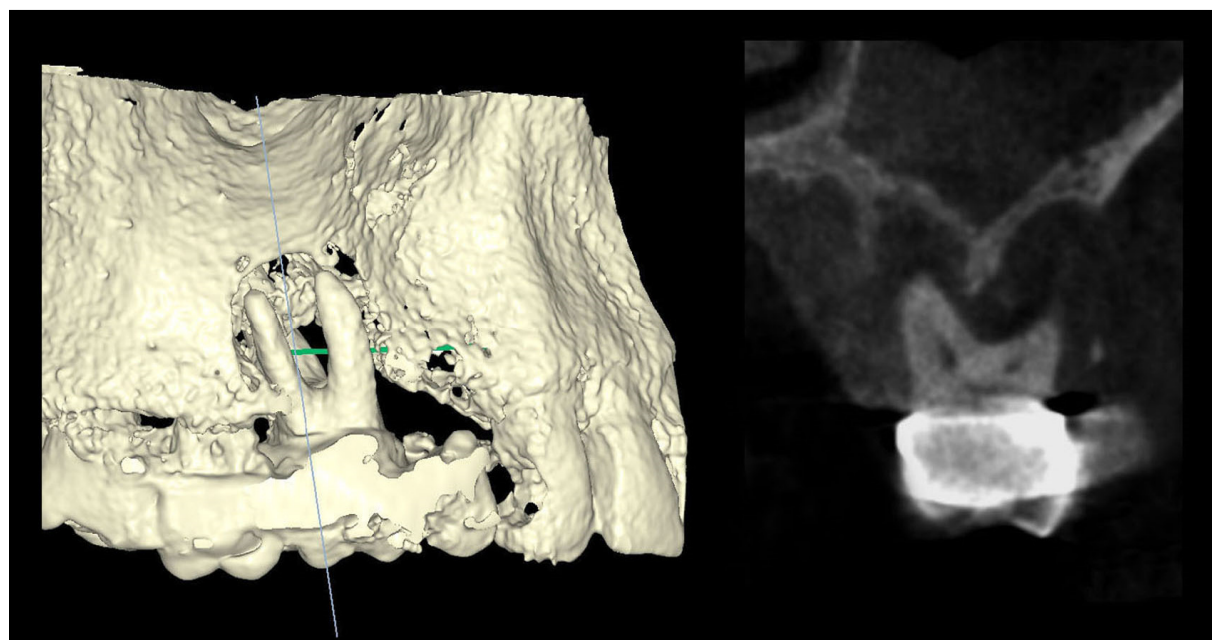
Postranična maksila, odnosno bočni defekti gornje čeljusti posebna su grupa koštanih defekata čeljusti. Ova specifičnost, odnosno razlika, uvjetovana je blizinom i odnosom koštanoga grebena, pa prema tome i defekata, s maksilarnim sinusom. Maksilarni sinus, točnije njegovo dno, najkranijalniji je dio alveolarnog nastavka koji se može iskoristiti za ugradnju implantata. S obzirom na spomenute specifičnosti i anatomske odnose, Davarpanah i suradnici razlikuju četiri kategorije subsinusnih gubitaka kosti (13):

1. vertikalni gubitak kosti sa strane maksilarnog sinusa (Slika 2),
2. vertikalni gubitak kosti sa strane alveolarnog nastavka (Slika 3),
3. horizontalni gubitak kosti alveolarnog nastavka (Slika 4),
4. kombinirani subsinusni gubitak kosti (Slika 5).

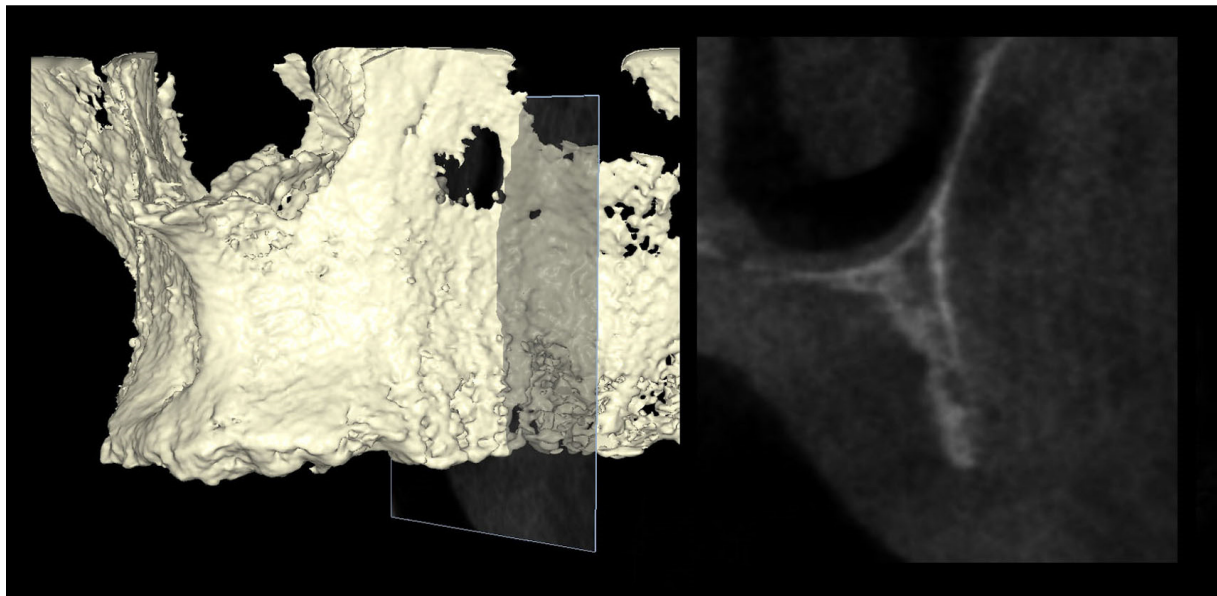




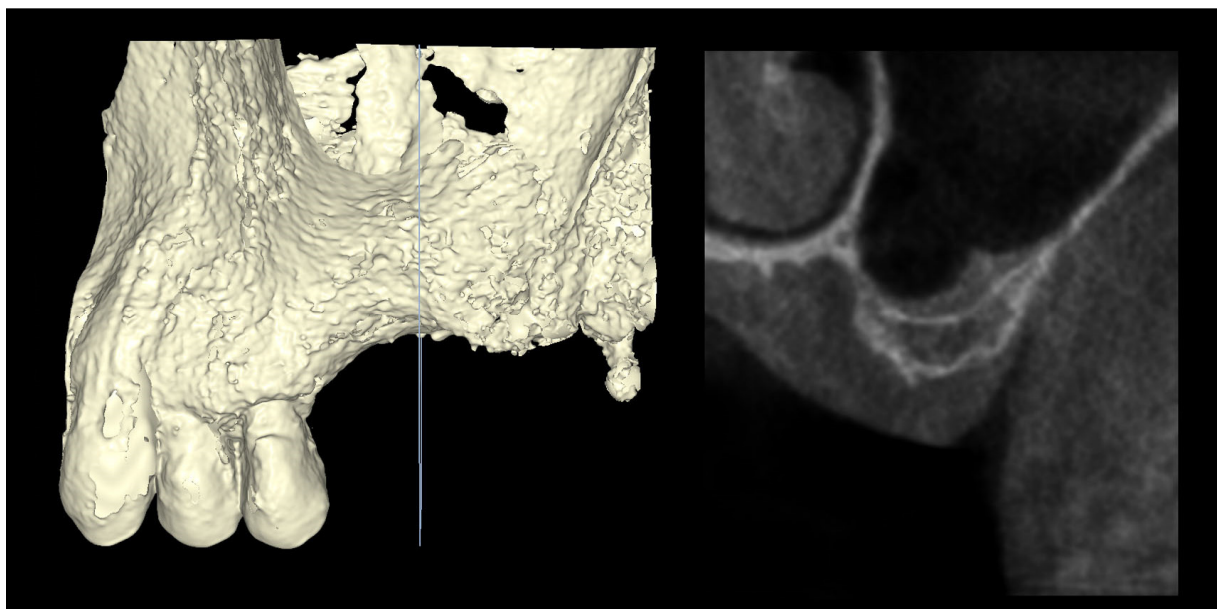
Slika 2. Vertikalni gubitak kosti sa strane maksilarnog sinusa (kazuistika dr. Damir Jelušić).



Slika 3. Vertikalni gubitak kosti sa strane alveolarnog nastavka (kazuistika dr. Damir Jelušić).



Slika 4. Horizontalni gubitak kosti alveolarnog nastavka (kazuistika dr. Damir Jelušić)



Slika 5. Kombinirani subsinusni gubitak kosti (kazuistika dr. Damir Jelušić).

Analizirajući spomenutu klasifikaciju, a posebice vertikalni gubitak kosti, potrebno je uzeti u obzir i dimenzije interokluzalnog prostora. Interokluzalni prostor jest prostor ili razmak gornje čeljusti u odnosu na zubni niz donje čeljusti. Pri vertikalnom gubitku kosti, počevši od maksilarnog sinusa (defekti tipa 1), osnova za njezin gubitak jest povišeni pritisak sinusa, odnosno pneumatizacija maksilarnog sinusa. U takvim slučajevima interokluzalni prostor ostaje nepromijenjen, a alveolarni nastavak ili rezidualni koštani greben smanjuje se i postaje nepovoljan za implantaciju. Nasuprot tomu, interokluzalni prostor povećava se u slučajevima kada se pojavljuje krestalna resorpcija alveolarnog nastavka, čime rezidualni koštani greben postaje sve manji pa ponovno nije povoljan za implantaciju (defekti tipa 2). S terapijskog stajališta defekti tipa 1 zahtijevaju augmentacijski postupak kojim će se povećati koštani volumen u samom sinusu, odnosno postupak kojim će se kost ili koštani nadomjesni materijal umetnuti u sinusni prostor, što nazivamo *sinus lift* ili podizanje dna sinusa. U slučajevima tipa 2 s kranijalnim gubitkom alveolarnog nastavka, potrebno je augmentirati alveolarni nastavak, dok treća grupa – smanjenje horizontalne dimenzije alveolarnog nastavka, zahtijeva postupak horizontalne koštane augmentacije rezidualnoga koštanoga grebena. No najčešći su kombinirani koštani defekti koji, s obzirom na njihovu geometriju, zahtijevaju složeniji pristup regenerativnim postupcima. U tim slučajevima potrebna je kombinacija podizanja dna sinusa s lateralnom i/ili vertikalnom augmentacijom rezidualnoga koštanoga grebena, ovisno o vertikalnim ili horizontalnim komponentama koštanog defekta (14).

#### **1.4. Terapijske mogućnosti regeneracije koštanih defekata**

Danas postoje različite mogućnosti liječenja, odnosno zbrinjavanja ili regeneracije koštanih defekata. Izbor odgovarajućih metoda regeneracije ili vrsta zahvata ovisi ponajprije o polaznoj koštanoj situaciji, odnosno o vrsti koštanog defekta i njegovoj lokalizaciji. Ovim objektivnim parametrima, za postavljanje valjane indikacije, treba pribrojiti i čimbenike kao što su iskustvo kirurga, ali i želje pacijenta.

#### 1.4.1. *Bone spreading/bone splitting*

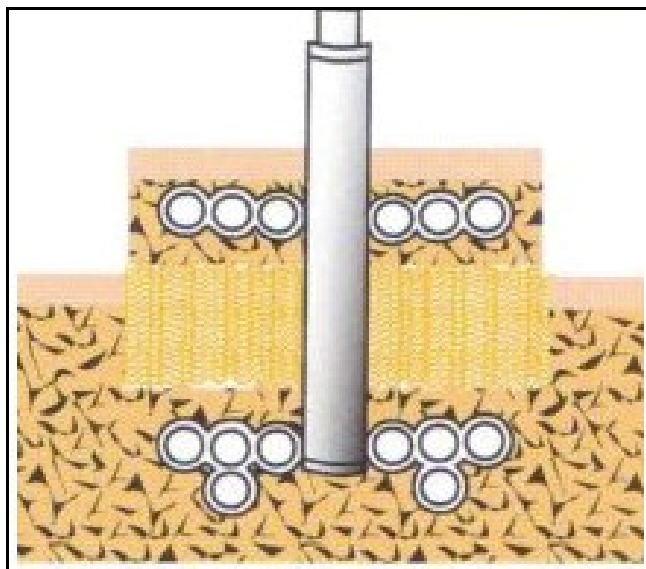
Horizontalni gubitak kosti maksile, osobito manjih dimenzija, uz očuvanu visinu koštanoga grebena, omogućuje širenje kosti. Ovim se postupkom, koji se naziva *bone spreading*, lateralno širi postojeći alveolarni nastavak specifičnim postupkom instrumentacije kosti. Ova metoda temelji se na svojstvima kosti maksile, odnosno na fleksibilnosti spongioznog alveolarnog nastavka bogatog mineraliziranim kolagenom uz slabije izraženi tanki kortikalis. Instrumentacija pri širenju kosti (*bone spreading*) obavlja se tijekom ugradnje implantata, pri čemu preparacija počinje uobičajeno uporabom svrdala za ugradnju implantata. Strojna instrumentacija svrdlima zaustavlja se na užem/manjem promjeru od uobičajenoga, te se nastavlja uporabom posebnih instrumenata za širenje kosti – osteotoma. Osteotomi za širenje kosti imaju konveksni vrh, a njihova aplikacija i prodiranje u kost obavljaju se kirurškim čekićem. Instrument pri prodiranju širi koštani greben i priprema ga za ugradnju implantata, ali ga istodobno i kondenzira. Kondenziranje kosti potiče povećanje njezine gustoće, čime se poboljšavaju kvalitativna svojstva ležišta implantata i povećava primarna stabilnost povećanjem kakvoće kosti (15). *Bone splitting* podrazumijeva cijepanje, razdjeljivanje dviju kortikalnih koštanih lamela (vestibularne i oralne) uz uporabu oscilirajuće/piezoelektrične pile ili kirurškog dljeta. Linija dijeljenja proteže se u meziodistalnom smjeru preko mjesta predviđenog za ugradnju implantata. Lamelle se, nakon rascjepljivanja, lepezasto rastežu u vestibulooralnom smjeru kako bi se dobio prostor za ugradnju implantata između dviju spomenutih lamela. Nakon te preparacije u stvoreni se prostor ugrađuju implantati odgovarajućih dimenzija, a preostali međuprostor između lamela popunjava se koštanim zamjenskim materijalima ili košću pacijenta (16).

Indikacije za postupak horizontalne augmentacije grebena metodom *bone spreading* i *bone splitting* odnose se na kliničke situacije ograničenog nedostatka horizontalne dimenzije kosti uz minimalnu širinu postojećeg rezidualnog grebena od barem 3 mm, pri čemu je *bone spreading* indiciran isključivo u gornjoj čeljusti (17).

### 1.4.2. Distrakcijska osteogeneza

Jedan od mogućih postupaka u slučajevima isključivo vertikalnih defekata kostiju jest i onaj poznat kao distrakcijska osteogeneza. Ovaj postupak prvi je 1869. godine opisao Bernhard von Langebeck. Prvi put je klinički primijenjen 1927. godine, Sonntag i Rosenthal počinju 1930. taj zahvat primjenjivati u području čeljusti, a tek potkraj 20. stoljeća metoda se upotrebljava pri vertikalnoj augmentaciji kao distrakcija alveolarnog nastavka (18). Temelj ovog postupka jest u svojstvima provizornog matriksa (kalusa) koji nastaje tijekom zacjeljivanja kosti. Prostornim razdvajanjem umjetno frakturiranih (osteotomiranih) krajeva stvara se prostor koji se ispunjava kalusom koji se s vremenom okoštava i regenerira. Dakle, usmjerenim prostornim razdvajanjem osteotomiranog segmenta kosti potiče se njezina regeneracija, odnosno augmentacija. Osim stvaranja kalusa i poslije koštane regeneracije (osteogeneza), ovim se postupkom šire i granična tkiva (krvne žile i oralna sluznica) te se potiču na regeneraciju (histogeneza) (19). Distrakcijska osteogeneza kompleksan je regenerativni proces koji s kliničkog aspekta možemo podijeliti u tri osnovne faze:

1. osteotomiju i vrijeme inkubacije,
2. distrakciju,
3. koštanu konsolidaciju (okoštavanje).



Slika 6. Shematski prikaz proširivača (distraktora); gornji i donji dio proširivača spojeni su šipkom – vodilicom (preuzeto iz Chin M, Toth BA. J Oral Maxillofac Surg. 1996;54(1):45-53.)

Prva kirurška faza je osteotomija pri kojoj se odgovarajući dio čeljusti horizontalno razdvaja od baze (osteotomira), nakon čega se proširivač vijcima pričvrsti na čeljust. Proširivač ima gornji i donji dio, a svaki se vijcima za osteosintezu pričvršćuje iznad i ispod linije osteotomije. Oba dijela međusobno su spojena šipkom – vodilicom koja se razvlači okretanjem vijka čime se razdvaja osteotomirani dio od koštane baze. Nakon fiksiranja proširivača slijede vertikalne osteotomije kako bi se osteotomirani dio koštanoga grebena potpuno odvojio od svoje koštane baze. Tako se okretanjem vijka proširivača može pomicati i razdvajati osteotomirani dio kosti. Okretanjem vijka može se utjecati na smjer i brzinu distrakcije (18). Kirurška faza završava šivanjem rane, a slijedi inkubacija, odnosno početno cijeljenje rane 5 do 7 dana kada se između osteotomiranih krajeva treba omogućiti stvaranje provizornog matriksa (kalusa) (20). Druga faza, faza distrakcije ili razdvajanja počinje nakon početnog zarastanja, a obavlja se okretanjem vijaka proširivača (distraktora). Osteotomirani dio čeljusti međusobno se razdvaja, udaljuje od svoje koštane baze okretanjem vijka proširivača u osi postavljenog proširivača. Vijak se okreće u zadanim vremenskim

razmacima, pri čemu brzina distrakcije ne smije biti veća od brzine neovaskularizacije kalusa. Okretanjem vijka kalus se rasteže i povećava u vertikalnom smjeru. Preporučena brzina distrakcije iznosi 0,5 do 1 mm dnevno (21). Kad se postigne željena vertikalna visina kosti nastavlja se konsolidacija još nestabilnoga koštanog matriksa. Faza okoštavanja trebala bi trajati 8 do 12 tjedana, a za veće distrakcije i u slučajevima nekih individualnih specifičnosti pacijenta, vrijeme okoštavanja može se i produljiti (22).

Nakon konačnog zacjeljivanja, u kojem se okoštio rastegnuti kalus, skida se raširivač i ugrađuju implantati.

Distrakcijska osteogeneza kirurški je zahtjevna tehnika i moguće su mnogobrojne komplikacije. Osim tehničkih problema vezanih za proširivač i teškoća koje se mogu pojaviti pri njegovu pričvršćivanju, opasnost za uspjeh liječenja jest i cijeljenje mekih tkiva oko proširivača te moguća infekcija. Osim toga može se dogoditi da izostane koštano konsolidiranje tkiva kalusa pa nastaje pseudoartroza (18).

### **1.4.3. Autologni koštani transplantati**

Svi regenerativni postupci temelje se na osnovnom principu povećanja volumena postojeće koštane baze uz upotrebu autolognih koštanih transplantata ili zamjenskih koštanih materijala. Korištenje kosti pacijenta (autologna kost) pri regenerativnim postupcima danas je *zlatni standard* struke. Prednosti autologne kosti u osnovi su njezina osteogenetska, osteokonduktivna i osteoinduktivna svojstva (23). To znači da kost pacijenta služi i kao vodilica, skelet za osteogenezu (osteokonduktivnost), ali omogućuje i diferenciranje matičnih stanica u osteoblaste s pomoću određenih čimbenika rasta (osteoindukcija). Nadalje, vitalne koštane stanice koje se nalaze u autolognom koštanom transplantatu, među ostalima i osteoblasti, donose na donorsko mjesto osteogenetsku snagu autologne kosti (osteogeneza). S obzirom na to da se koštani transplantat uzima od pacijenta, ne očekuje se prenošenje nikakvih stranih infektivnih bolesti ili reakcije na strano tijelo, što govori u prilog autolognom koštanom transplantatu kao *zlatnom standardu* augmentacijskih postupaka. No količina autologne kosti nije neograničena. Treba imati na umu veličinu augmentacijskog zahvata i u skladu s tim odrediti donorsko mjesto autolognog koštanog transplantata. U osnovi razlikujemo intraoralna i ekstraoralna donorska mjesta autolognih koštanih transplantata.

Intraoralna područja koja se koriste kao donorska mjesta najčešće su retromolarna regija i simfiza mandibule (24,25). Alternativno se kost može uzimati i s periferije augmentacijskog područja posebnim strugalom za kost (*bone scraper*), no količine tako uzetog autolognog transplantata relativno su male. Skupljanje koštane piljevine tijekom bušenja ležišta implantata također je jedna od metoda za prikupljanje autologne kosti, uz napomenu da su količine izrazito ograničene. Ekstraoralna područja za uzimanje autoloških koštanih transplantata odnose se uglavnom na područja zdjeličnoga grebena. Ova područja daleko su izdašnija kad je riječ o količini koštanoga transplantata, tako da se kirurg može opskrbiti dovoljnom količinom kosti i za velike regenerativne postupke u cijeloj čeljusti (26).

Uzimanje autoloških koštanih transplantata uvijek je povezano s morbiditetom uzimanja, ovisno o lokalizaciji donorskog mjesta. U slučaju transplantata iz simfize brade, u načelu postoji opasnost od poremećaja osjetljivosti u području brade i donje usnice zbog oštećenja *n. mentalis* (27). Pogoršanja osjetljivosti tijekom ovakvih postupaka, dokazana u nekim istraživanjima, pojavljuju se čak u 50 posto slučajeva (28). Ugrožena može biti i osjetljivost pulpe prednjih zuba donje čeljusti (zubi 35 – 45) koja se u roku od 12 mjeseci ne smiruje kod 12 posto pacijenata (29). Uzimanje koštanog transplantata iz retromolarnog područja znatno je manje komplicirano za razliku od simfize. U manjem broju slučajeva uočeni su poremećaji osjetljivosti vestibularne mukoze (30). No opisana je kratkotrajna postoperativna promjena u maksimalnom otvaranju usta od prosječno 2 mm koja se ne može smatrati klinički relevantnom (31). Ekstraoralno uzimanje koštanog transplantata iz zdjeličnoga grebena također je povezano s određenim vrstama morbiditeta. Uočene su smetnje osjetljivosti kod 1,3 posto pacijenata, a odnose se na područje inervacije živca *n. cutaneus femoris lateralis*, no povlače se nakon 12 mjeseci (32). Relativno su česti stalni bolovi koji ograničavaju uobičajeni način života (33). Frakture zdjelice rijetka su komplikacija, ali ipak moguća. Stariji pacijenti i ženski pacijenti s povećanim rizikom od promjena zbog osteoporoze, čini se, posebno su ugrožena skupina (34).

Osim morbiditeta zbog kirurškog zahvata radi uzimanja autoloških transplantata, jedan od nedostataka jest i problem dugotrajne stabilnosti augmentacija autološkim koštanim materijalom u usporedbi sa zamjenskim koštanim materijalima. Klinički rezultati dokazuju da je resorpcija horizontalno augmentiranih područja, uz upotrebu autologne kosti, potpuna u roku od nekoliko godina. Prosječna resorpcija kosti iznosila je 87 posto za autologne



transplantate koštanih blokova u donjoj čeljusti, kao i gotovo potpuna resorpcija koštanog bloka pri primjeni jednakih blokova u gornjoj čeljusti (35). Sve spomenuto, a u prvom redu nedostatna dugotrajna stabilnost augmentacija izvedenih s autolognim transplantatima, uz morbiditete vezane za donorska mjesta i istodobno poboljšanje koštanih zamjenskih materijala, razlog je nekim današnjim autorima da posumnjaju u poziciju autologne kosti kao *zlatnog standarda* koštanih augmentacija (36).

#### 1.4.4. Zamjenski koštani materijali

Posljednjih se godina sve veća pozornost posvećuje uporabi zamjenskih koštanih materijala (ZKM) koji nisu autolognog podrijetla. U načelu svi se zamjenski koštani materijali mogu podijeliti na prirodne i sintetske (aloplastične). Prirodni se materijali, ovisno o izvornom tkivu, mogu dalje dijeliti na materijale iz alogenih, ksenogenih i fitogenih skupina. Alogeni materijali potječu od ljudskog tkiva i uglavnom se uzimaju iz glave femura ili iz kostiju umrlih darivatelja. Ksenogeni su materijali, pak, životinjskog podrijetla i potječu od goveda, svinje ili konja. Posebnu ulogu imaju fitogeni materijali čije se biljno podrijetlo bazira na preradi koralja (37).

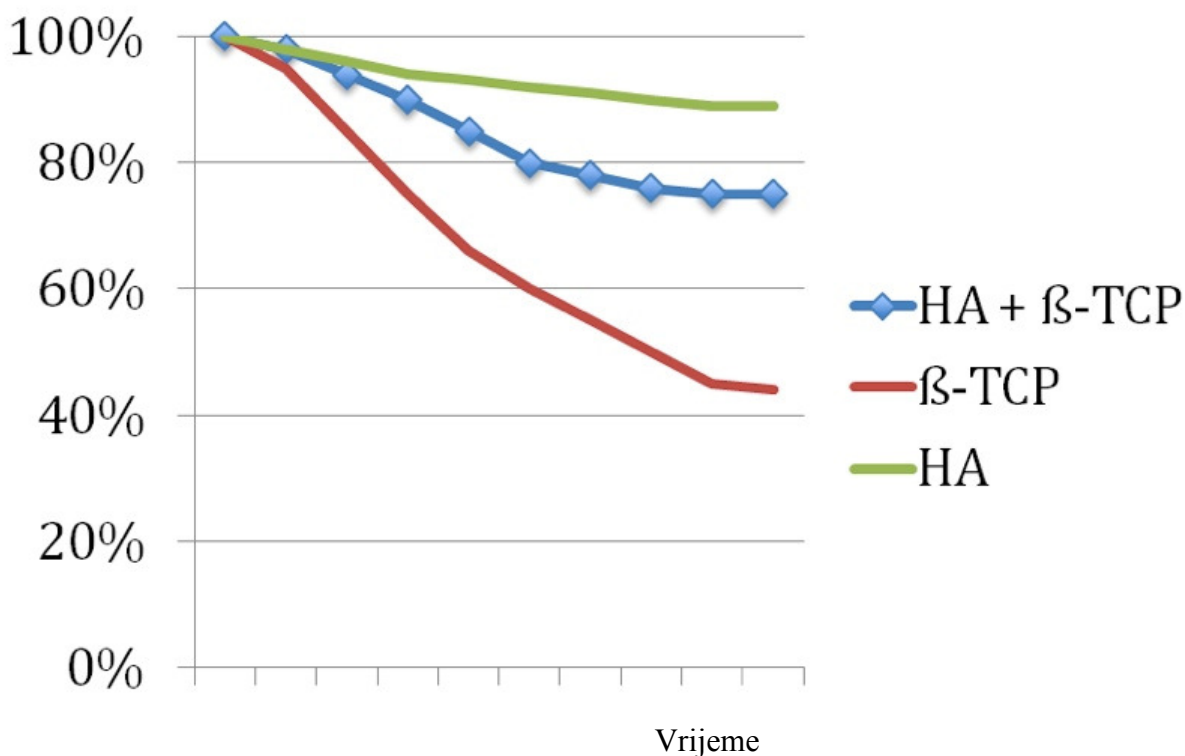
Sa svim se ovim zamjenskim koštanim materijalima (alogeni, ksenogeni i fitogeni) postižu dobri rezultati i svi obećavaju. U jednoj od kliničkih studija, u kojoj se uspoređuje sintetski, goveđi i alogeni koštani zamjenski materijal s autolognom kosti pri podizanju dna sinusa, ističe se da su svi testirani zamjenski koštani materijali imali usporedive rezultate s obzirom na *de novo* formiranje kosti. Autologna kost pacijenta pokazuje samo blago povišenu stopu inicijalnog stvaranja kosti (38).

Većina zamjenskih koštanih materijala ne sadržava aktivne proteine, stoga oni samo podržavaju stvaranje koštanog tkiva. Govori se o osteokonduktivnom svojstvu materijala, pri čemu je sam materijal vodilica, matrica za stanice i krvne žile koje se nastanjuju iz bazalnih područja augmentata (39). No u novijim studijama dokazano je da neki zamjenski koštani materijali mogu aktivno podržati *de novo* formiranje kosti. Kod zamjenskog materijala dobivenog od goveda, koji se umeće u sinus kunića, s tim u vezi dokazana je ekspresija različitih regulacijskih proteina pri stvaranju kosti (osteokalcin, RANK-L i osteoprotegerin). Zaključeno je da goveđi hidroksilapatit pokazuje usporedivo biološko svojstvo s autolognom

kosti (40). Osim dobrih pretkliničkih i kliničkih rezultata, kad je riječ o regeneraciji kosti, postoji još jedna bitna prednost zamjenskih koštanih materijala, a to je da ih ima u neograničenim količinama. Ova spoznaja ima kliničku težinu zato što se smanjuje morbiditet procedure regeneracije kosti jer nije potrebno otvarati sekundarna i/ili tercijarna kirurška polja zbog uzimanja dovoljne količine koštanog transplantata. No uvijek postoji određena doza sumnje zbog mogućega prijenosa infekcija. Opisan je prijenos, s darivatelja na primatelja, infekcija za neke alogene materijale, iako se vjerojatnost prijenosa istodobno procjenjuje krajnje niskom. Kod goveđih zamjenskih koštanih materijala postoji sumnja od mogućega prenošenja priona. Ipak do danas nije zabilježen ni jedan slučaj, a proizvođači goveđih materijala jamče potpunu eliminaciju mogućnosti prijenosa priona u svakom proizvodnom procesu (41).

Pitanja i sumnje vezane za mogućí prijenos infekcija tijekom uporabe zamjenskih koštanih materijala potpuno su isključene ako se koristi aloplast – sintetski ZKM. U grupi aloplastičnih materijala u prvom se redu nalaze hidroksilapatit (HA) te alfa i beta trikalcijev fosfat ( $\alpha$ - i  $\beta$ -TCP). Rezultati koji obećavaju postignuti su primjenom  $\alpha$ -TCP-a i  $\beta$ -TCP-a. Oba su pokazala potpunu i brzu resorpciju (42), pri čemu je  $\alpha$ -TCP imao jaču biodegradaciju od  $\beta$ -TCP-a (43). Time je omogućeno brzo nadomještanje zamjenskoga koštanog materijala novoformiranom kosti, ali s ograničenom volumnom stabilnosti transplantata. Hidroksilapatiti dokazano su ispunili očekivanja zamjenskih koštanih materijala u liječenju koštanih defekta (44). Povećana volumna stabilnost HA dokazana je u direktnoj usporedbi HA s  $\beta$ -TCP-om, pri čemu je  $\beta$ -TCP ocijenjen kao nedovoljno stabilan za *onlay graft* (Fujita i surad., 2003.) (45).

Kako bi se objedinila pojedinačno dobra svojstva hidroksilapatita i trikalcijeva fosfata, nastali su bifazni materijali kao kombinacija spomenutih spojeva. Ova kombinacija u pravilu se sastoji od 60 % HA-a i 40 %  $\beta$ -TCP-a. Udio  $\beta$ -TCP-a treba omogućiti brzu biodegradaciju, odnosno resorpciju, pri čemu se volumna stabilnost transplantata osigurava udjelom HA (Slika 7.). Kombinacijom oba aloplastična udjela postignuti su vrlo dobri rezultati u regeneraciji kosti (46). Pri primjeni takvoga bifaznog koštanog nadomjesnog materijala pri podizanju dna sinusa postotak novostvorene kosti bio je 30 posto, pa su potvrđena svojstva biokompatibilnosti i osteokonduktivnosti (47).



Slika 7. Biodegradacija jednofaznih i dvofaznog materijala (prilagođeno prema Frenken JW, et al Clin Oral Implants Res. 2010;21(2):201-8.).

#### 1.4.5. Vodena regeneracija kosti (GBR)

U liječenju defekata koštanoga grebena u području čeljusnih kostiju poduzimaju se postupci horizontalne i/ili vertikalne koštane augmentacije. S obzirom na to da se spomenute koštane augmentacije obavljaju najčešće zbog ugradnje dentalnih implantata u čeljusnu kost, ovisno o geometriji defekta i njegovu položaju, implantati se mogu ugrađivati istodobno s augmentacijom ili nakon potpuno uspješnog okoštavanja inicijalno defektnog područja (7).

Kao augmentacijski materijali za koštanu regeneraciju koriste se autologna kost ili zamjenski koštani materijali. Dok pri augmentaciji s autolognom kosti pacijenta nije potrebno dodatno prekrivanje područja augmentacije, zamjenski koštani materijali uglavnom zahtijevaju prekrivanje tkivnom barijerom (membranom) u smislu vodene regeneracije kosti. Ovaj

standardni postupak u oralnoj implantologiji proizlazi iz parodontološkog postupka opisanog kao vođena regeneracija tkiva (engl. *guided tissue regeneration* – GTR). Originalni postupak vođene regeneracije tkiva zahtijeva odizanje režnja, otkrivanje i struganje površine korijena kod pacijenata s parodontnom bolešću, nakon čega se defekt prekrije teflonskom membranom i sve zajedno pasivno zašije. Zadaća membrane jest onemogućiti neželjeno prodiranje brzo proliferirajućih epitelnih stanica i stanica gingivalnog vezivnog tkiva u defekt i istodobno osigurati vremenski okvir desmodontnim fibroblastima i osteoblastima da ponovno izgrade parodont (48). Ovaj parodontološki postupak kojim se obnavlja parodontno tkivo modificiran je kako bi se dobilo koštano tkivo kod dostupnih koštanih defekata (49-52). Tijekom postupka vođene regeneracije kosti (engl. *guided bone regeneration* – GBR) zamjenski koštani materijal unosi se u koštani defekt te pokriva membranom kako bi se onemogućilo urastanje nepoželjnih stanica mekog tkiva iz tog područja. Uspjeh terapije ovisi, između ostaloga, i o materijalu koji se koristi kao membrana. Na početku su se uporabljale uglavnom neresorptivne membrane pa je bio nužan naknadni zahvat da bi se uklonile (50, 53, 54). Česte neželjene pojave u slučaju kad su se koristile neresorptivne e-PTFE membrane (ekspandirani politetrafluoretilen) spontane su perforacije sluznice koje na kraju rezultiraju bakterijskom kontaminacijom (55). Uzevši sve to u obzir, danas se najčešće koriste resorptivne membrane sintetskog (polilaktidi, poliglukolidi) ili prirodnog podrijetla (kolageni). Pritom se kolagenske membrane ističu dobrom biokompatibilnošću i dostatnom funkcijom barijere (56). Ove membrane, uz ostalo, dopuštaju invaziju krvnih žila iz mekoga tkiva u augmentat, što povoljno utječe na regeneraciju kosti. Zbog svega spomenutoga, ali i činjenice da nije potreban dodatni zahvat zbog uklanjanja membrane, korištenje kolagenskih membrana pridonosi smanjenju morbiditeta regenerativnih zahvata (57).

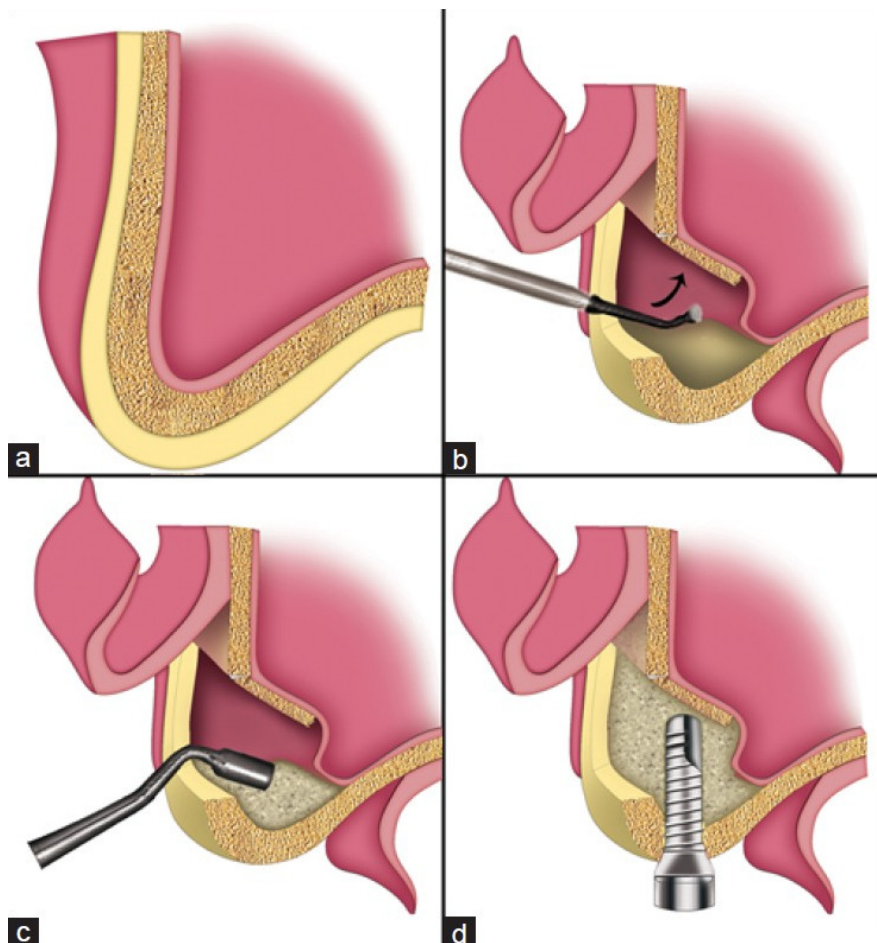
Kad govorimo o vođenoj regeneraciji kosti moramo spomenuti i različite vrste kliničkog ishoda ovakvih postupaka. U načelu možemo razlučiti četiri različita ishoda integracije zamjenskih koštanih materijala kod vođene regeneracije kosti (58). To su:

1. resorpcija koštanih supstituta i pretvorba u vitalnu kost,
2. nesmetana integracija zamjenskih koštanih materijala u smislu vezivne osteogeneze,
3. inkapsulacija u vezivno tkivo (reakcija na strano tijelo),
4. infekcija i gubitak.

Među navedenim mogućnostima prve dvije znače uspjeh vođene regeneracije kosti, pri čemu je resorpcija i konačna pretvorba u vitalnu kost posebno poželjna. Suprotno tomu, inkapsulacija u vezivno tkivo koštanog transplantata smatra se neuspješnim GBR-lijecanjem, jer augmentirano područje ne omogućuje dostatnu primarnu stabilnost za ugradnju implantata i ne podržava proces oseintegracije, što je u biti razlog za koštanu augmentaciju. Na primjeru vezivne inkapsulacije može se najzornije prikazati proces vođene regeneracije kosti – upravo ovdje počinje tehnika GBR-a koja s pomoću primjene tkivne barijere – membrane, sprječava vezivno tkivo da uraste u defekt popunjen zamjenskim koštanim materijalom te tako omogućuje nesmetanu koštanu regeneraciju koja počinje od bazalne kosti defekta. Jedan od postupaka koji se prakticira kod GBR-tehnike jest i perforacija kompaktne bazalne kosti. Taj bi postupak trebao omogućiti i poboljšati invaziju koštanih stanica i krvnih žila iz bazalne kosti u koštani transplantat (58). U mnogobrojnim studijama dokazano je da su invazija koštanih stanica i novo stvaranje krvnih žila (angiogeneza) iz bazalne kosti nužni za uspješnu koštanu regeneraciju, odnosno preduvjet su uspjeha vođene regeneracije kosti (59, 60). Infekcija augmentata u pravilu je indikacija za uklanjanje umetnutoga stranog materijala. U nekim slučajevima može slijediti, odnosno nastaviti se, ponovna augmentacija dijela augmentata nakon odgovarajućeg razdoblja oporavka i liječenja infekcije (61).

#### **1.4.6. Podizanje dna sinusa –*sinus lift***

Posteriorna maksila specifičan je klinički entitet uzrokovan pneumatizacijom sinusa maksile s jedne strane i resorpcijom alveolarnog nastavka s druge strane. Pri vertikalnim koštanim defektima maksile, kao terapijska mogućnost etablirao se postupak kranijalizacije dna sinusa na temelju posebnih anatomskih pretpostavki lateralne maksile. Izvorni začetnik regeneracijskih postupaka kranijalizacije dna sinusa jest Oscar Hilt Tatum. Danas sve modifikacije i načine regeneracijskih postupaka kranijalizacije dna sinusa možemo podijeliti u dvije različite grupe s obzirom na operativni pristup sinusu. To su operativne tehnike lateralnog prozora i transkrestalni pristup. Tehnika koju je razvio Tatum ubraja se u tehnike lateralnog prozora (Slika 8) (62, 63).



Slika 8. Shematski prikaz augmentacije sinusa tehnikom lateralnog prozora (preuzeto iz Balaji SM. Ann Maxillofac Surg. 2013;3(2):148-53.)

Tehnika lateralnog prozora zahtjeva, kao prvu fazu, inciziju oralne sluznice i prikazivanje lateralnog (bukalnog) zida maksile. Slijedi preparacija prikazanog zida maksile (osteotomija), čime se stvara vestibularni prozor. Ova faza obavlja se dijamantnim svrdlom ili piezo-električnim uređajem. Nakon uspješne osteotomije, slobodni fragment zida maksile, zajedno sa Schneiderovom membranom, može se dislocirati u *sinus maxillaris*. Neke od alternativnih kliničkih mogućnosti postupanja sa slobodnim koštanim fragmentom lateralnog zida maksile nastalim nakon osteotomije su: potpuno uklanjanje koštanog fragmenta, uklanjanje fragmenta uz naknadno reponiranje na prvobitnu lokaciju i, konačno, uklanjanje cijeloga prozora. Cilj

osteotomije i uklanjanja koštanog pokrova bukalne stijenke maksile jest prikazivanje Schneiderove membrane. Sljedeća faza je odizanje Schneiderove membrane od koštane baze i njezina dislokacija u kranijalnom smjeru. Ovim postupkom nastaje šuplji prostor u bazalnom sinusu koji nije pokriven membranom. Ovo područje popunjava se autolognim koštanim materijalom ili zamjenskim koštanim materijalima kako bi se potaknulo novo stvaranje kosti (62). S obzirom na morbiditet zahvata treba svakako istaknuti jednu od najčešćih komplikacija pri ovoj operacijskoj tehnici, a to je perforacija Schneiderove membrane (64). Kako bi se izbjegla ova komplikacija, tehnika se stalno razvija. Primjerice, uporabom instrumenata na bazi ultrazvuka (piezoelektrični uređaji) može se smanjiti rizik od perforacije membrane, pa se osteotomija obavlja potpuno, po cijeloj površini budućeg prozora dok se ne dospije do Schneiderove membrane (65). Velika je prednost ove metode što piezoelektrični instrumenti omogućuju vrlo preciznu osteotomiju, a pritom ne režu meka tkiva čime se čuva Schneiderova membrana. Lateralni pristup sinusu može se uspostaviti i korištenjem trepanacijskog svrdla. Ovaj instrument u sredini je šupalj i njime se može izrezati okrugli koštani segment s pomoću pilica na njegovu svrdlu. Izrezani kružni segment koštanoga zida pohranjuje se u fiziološku otopinu da bi se nakon odvajanja Schneiderove membrane i umetanja augmentacijskog materijala reponirao na prvobitnu lokaciju (66).

Zbog stalne težnje da se smanji morbiditet zahvata podizanja dna sinusa, razvile su se i alternative metode kod kojih je se nastoji što nježnije i pažljivije podignuti Schneiderovu membranu. Jedna od spomenutih tehnika podizanja dna sinusa svakako je balonska dilatacija koju su razvili Soltan i Smiler. Balonska dilatacija je uvođenje posebnog balona od lateksa ispod Schneiderove membrane nakon manje lateralne osteotomije zida maksilarnog sinusa. Balon se nakon toga lagano puni sterilnom fiziološkom otopinom u volumenu između 2 i 4 ml. Ekspanzijom balona Schneiderova membrana podiže se na željenu visinu. Nakon toga se iz balona ispušta fiziološka otopina, balon se uklanja, a nastali šuplji prostor puni se autolognim koštanim materijalom ili zamjenskim materijalima (67).

Operacijske metode transkrestalnog pristupa potpuno se razlikuju od svih navedenih tehnika pristupa sinusu lateralnim prozorom. Transkrestalni pristup prvi je opisao Summers, pa se tehnika često naziva i Summersovom tehnikom. Tim postupkom do sinusa se dolazi sa strane rezidualnog alveolarnog grebena u smjeru dna sinusa. Tehnika zahtijeva korištenje posebnih instrumenata – osteotoma i čekića koji se, nakon ograničene početne strojne osteotomije, utiskuju kranijalno prema sinusu povećavajući promjer osteotoma. Uz primjenu osteotoma, s

porastom promjera, kost se zgušnjava u lateralnom smjeru i potiskuje prema apikalno. Schneiderova membrana pritom se ne odvaja od dna sinusa nego se zajedno s njim podiže, odnosno kranijalizira se utiskivanjem osteotoma s kompaktiranom kosti u sam sinus (68). Pri ovom postupku zabilježen je dobitak kosti od prosječno 3,25 mm (69). Ovaj postupak indiciran je kada visina rezidualnog koštanog grebena iznosi 5 do 6 mm (visina kosti između dna sinusa i hrpta alveolarnog nastavka) te ako kost alveolarnog grebena nije kompaktna. Osim spomenute osteotomske tehnike opisana je i modificirana osteotomska tehnika. Modificirana tehnika razlikuje se po tome što se nakon početne osteotomije, koja se obavlja do 1 mm ispod dna sinusa, u stvoreni kanal stavlja zamjenski koštani materijal. Nakon toga slijedi daljnja osteotomija kod koje se lomi dno sinusa, a koštani supstitut zajedno s koštanim fragmentima utiskuje u sinus (13). Modifikaciju krestalnog pristupa uključuje također hidraulično podizanje dna sinusa kao i balonska dilatacija. Tehnika počinje standardnim osteotomskim postupkom kako je opisao Summers, a nakon loma dna sinusa osteotomima, u kanal se uvodi injekcijska štrcaljka napunjena fiziološkom otopinom te se njezinim potiskivanjem stvara potreban hidraulični pritisak. Kritična točka hidraulične tehnike jest nemogućnost kontroliranja smjera i rastezanja Schneiderove membrane pri potiskivanju fiziološke otopine (70).

U svim slučajevima augmentacije sinusa treba razmisliti o vremenu i načinu postavljanja dentalnih implantata. Uglavnom se implantat može postaviti u augmentirano područje tijekom iste operacije, a u suprotnome potrebna je odgođena implantacija nakon što augmentirano područje uspješno okošta. Osnovni uvjet za istodobnu ugradnju implantata koja se provodi tijekom samog postupka augmentacije, jest mogućnost postizanja dovoljne primarne stabilnosti implantata u volumenu postojećeg rezidualnog koštanog grebena, pri čemu je odlučujuća širina rezidualnog grebena. No ukupno gledano, primarna stabilnost implantata u reduciranom koštanom grebenu ovisi o implantacijskom sustavu, o kvaliteti kosti i o načinu preparacije ležišta za implantat (71).



## **2. CILJEVI I SVRHA ISTRAŽIVANJA**

Postavljeni su sljedeći ciljevi istraživanja:

1. usporediti primjenu jednofaznih i dvofaznih sintetskih zamjenskih koštanih materijala pri podizanju dna sinusa,
2. istražiti radiološke promjene nakon primjene pojedinog augmentacijskog materijala,
3. analizirati histološke i histomorfometrijske parametre augmentiranog područja, kao i biokompatibilnost primijenjenih materijala,
4. usporediti stabilnost implantata u ovisnosti o augmentiranom području.

Svrha istraživanja bila je dokazati dovodi li primjena jednofaznih, odnosno, dvofaznih sintetskih zamjenskih koštanih materijala do različitog stupnja regeneracije kosti, izraženo kroz radiološke, histološke i histomorfometrijske parametre. Analizom rezonantne frekvencije nastojalo se dodatno dokazati utječe li navedeno na stabilnost implantata u pojedinom augmentiranom području.

### **3. MATERIJALI I METODE**

Ovaj je rad prospektivna klinička kontrolirana randomizirana studija. Istraživanje je odobrilo mjerodavno Etičko povjerenstvo Stomatološkog fakulteta Sveučilišta u Zagrebu.

U studiju je bilo uključeno 43 pacijenta i kod svih je indicirano dvofazno podizanje dna sinusa. Izvršeno je ukupno 60 zahvata podizanja dna sinusa. Tijekom studije korišten je jedan od dvaju različitih zamjenskih koštanih materijala kao augmentacijski materijal. U polovini zahvata apliciran je nanoporozni dvofazni zamjenski koštani materijal (DZKM, Maxresorb®, Botiss dental GmbH, Berlin, Njemačka), a u ostalih 50 posto zahvata primjenjen je jednofazni zamjenski materijal (JZKM, Bioresorb®, Sybron Implant Solutions, Bremen, Njemačka). Izbor tog materijala bio je slučajan. U svakoj grupi bilo je 30 zahvata, a nazvane su kako slijedi:

DZKM: dvofazni sinus lift s uporabom dvofaznoga zamjenskog koštanog materijala (60% HA i 40%  $\beta$ -TCP),

JZKM: dvofazni sinuslift s uporabom jednofaznoga zamjenskog koštanog materijala (100 %  $\beta$ -TCP).

Šest mjeseci nakon podizanja dna sinusa ugrađeni su dentalni implantati u drugom kirurškom postupku, pri čemu je preparacija ležišta započeta trepanacijskim svrdlom.

### **3.1. Kriteriji uključivanja i isključivanja**

Kriterij za uključivanje u studiju bila je minimalna dob od 18 godina. Pacijenti su, kao polazište za sudjelovanje, trebali imati bezubi i djelomično bezubi prostor u lateralnoj maksili, s visinom rezidualnoga koštanoga grebena manjom od 6 mm. Osim toga, stupanj oralne higijene trebao je biti zadovoljavajući kako se ne bi dovelo u pitanje neometano zacjeljivanje rane i ugrozio kirurški postupak.


Kriterij za isključivanje uključivao je opće medicinske kontraindikacije za augmentacijske postupke, primjerice trudnoću, loše opće stanje pacijenta, loše reguliran *diabetes mellitus* ( $HbA1c > 8\%$ ), uzimanje glukokortikoida i tešku osteoporozu. Osim toga iz sudjelovanja u studiji isključeni su pacijenti kojima je obavljena terapija zračenjem u području čeljusti ili

lica, ili kod kojih su dijagnosticirani upalni procesi ili tumori u području gornje čeljusti. Konzumacija nikotina, loša oralna higijena i korištenje bisfosfonata također su bili razlozi za isključivanje.


### 3.2. Testirani biomaterijali

U ovom radu testirana su dva različita sintetska, resorptivna zamjenska materijala za kost. Kod polovine zahvata podizanja dna sinusa korišten je dvofazni zamjenski koštani nadomjestak (DZKM, Maxresorb®, Botiss dental GmbH, Berlin, Njemačka). Ovaj se materijal proizvodi od 60 posto HA-a i 40 posto  $\beta$ -TCP-a, mineralne faze povezane su sintezom, a do matriksa vode interkonekcijskim sustavom pora i hidrofilnom površinom poroznosti koja iznosi do 80 posto (Slike 9 i 10).

Za drugu polovinu zahvata korišten je jednofazni zamjenski koštani materijal (JZKM, Bioresorb®, Sybron Implant Solutions, Bremen, Njemačka) koji se sastoji od 100 posto  $\beta$ -TCP-a. I taj materijal pokazuje interkonekcijski sustav pora i poroznost do 62 posto (Slike 9 i 10).




Bioresorb: REM 50x, interkonekcijski sustav pora

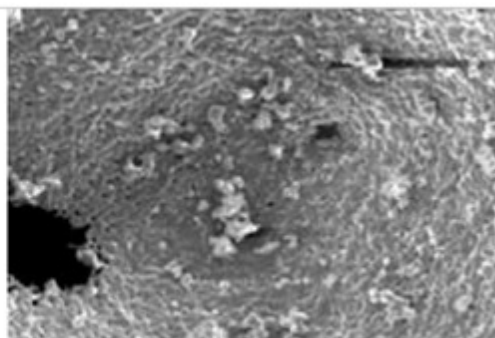


Maxresorb: REM 50x, interkonekcijski sustav pora

Slika 9. Interkonekcijski sustav pora Bioresorb®-a i Maxresorb®-a (ljubaznošću tvrtki Botiss dental GmbH i Sybron Implant Solutions).



Bioresorb: REM 1000x, površina



Maxresorb: REM 500x, površina

Slika 10. Prikaz površine Bioresorb®-a i Maxresorb®-a pri uvećanju 1000x (ljubaznošću tvrtki Botiss dental GmbH i Sybron Implant Solutions).

Kod svih se pacijenata, bez obzira na korišteni zamjenski koštani materijal, prije zatvaranja mukoperiostalnog režnja vestibularni prozor prekrivio resorptivnom kolagenskom membranom čime su ispunjeni uvjeti za vođenu regeneraciju kosti (GBR) u smislu izolacije rubnih mekih tkiva od bazalnog defekta kosti (vestibularnog prozora). Korištena membrana (Jason®, Botiss dental GmbH, Berlin, Njemačka) goveđeg je podrijetla – proizvedena je od osrčja (perikarda), a sastoji se od prirodnog kolagena tipa I/III (Slika 11).



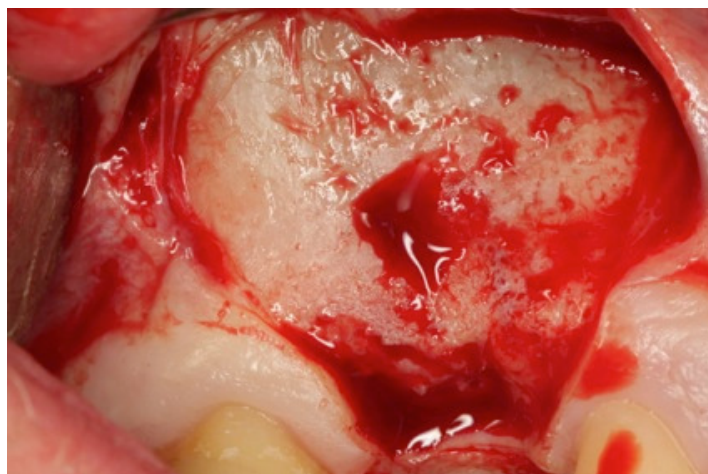
Slika 11. Jason® membrana (ljubaznošću tvrtke Botiss dental GmbH).

### 3.3. Implantacijski sustav

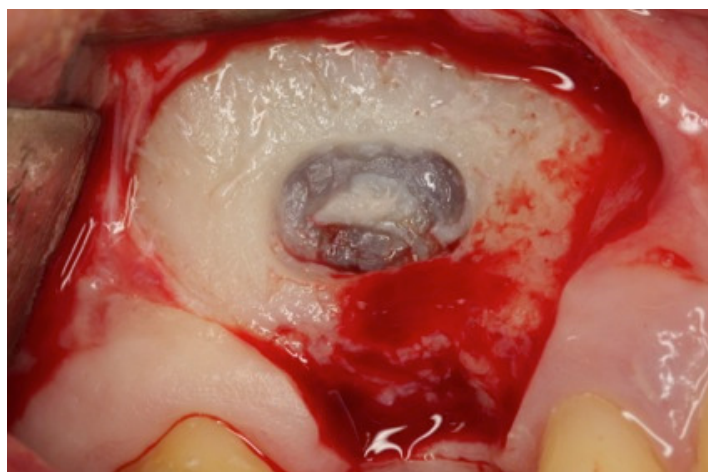
Svim su pacijentima nakon augmentacijskog postupka ugrađeni implantati Astra Tech Osseospeed (DENTSPLY Implants, Mölndal, Sweden). Sve preparacije ležišta za implantate rađene su trepanacijskim svrdlima užima od završne preparacije, a finalizirane su, prema protokolu proizvođača, spiralnim svrdlima točno definiranog promjera za određeni implantat.

### 3.4. Kirurški postupak

Uvod u kirurški postupak jest oralna administracija antibiotika koja se provodi jedan sat prije zahvata. Uobičajeno se daje 1 g *Amoxicillina*, a alergičnim osobama 600 mg *Clindamycina*. Operativni zahvat počinje jednominutnim ispiranjem otopinom klorheksidin-diglukonata za dezinfekciju usne šupljine, a zatim slijedi lokalna anestezija i sterilno prekrivanje pacijenta. Nakon krestalne incizije s vertikalnim rasteretnim rezovima, odiže se mukoperiostalni režanj i prikazuje koštani zid sinusa gornje čeljusti (Slika 12). Kad se postigne dostatna veličina operativnog polja počinje preparacija pristupnog otvora osteotomijom, uz uporabu rotacijskih instrumenata i obilnu irigaciju fiziološkom otopinom (Slika 13). Nakon uklanjanja slobodnoga koštanog fragmenta nakon osteotomije, počinje preparacija i odvajanje Schneiderove membrane od koštane baze sinusa (Slika 14). Schneiderova membrana oprezno se kranijalizira različitim instrumentima posebno napravljenima za pripremu dna sinusa, a u slučajevima manjih perforacija ruptura se štiti prirodnom kolagenskom membranom kako se ne bi dogodila dislokacija koštanoga nadomjestka u sinus. U slučajevima većih, uzdužnih perforacija sluznice sinusa pacijent se isključuje iz studije kao *drop-out*. Nakon uspješnog podizanja Schneiderove membrane slijedi, ovisno o pripadnosti grupi, primjena rehidriranog jednofaznog (JZKM) ili dvofaznoga (DZKM) zamjenskog koštanog materijala s veličinom čestica od 0,5 do 1 mm koji se nalazi u 1 do 5 ml sterilnoj fiziološkoj otopini (Slika 15). Bukalni otvor sinusa (vestibularni prozor) pokriva se rehidriranom kolagenskom membranom (Jason® membrana, Botiss Dental GmbH) (Slika 16). Mukoperiostalni režanj adaptira se, a rana šije pojedinačnim šavovima (Slika 17).

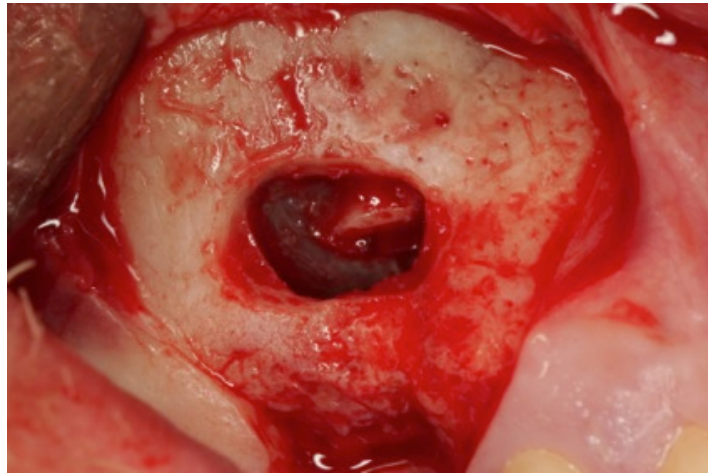


Slika 12. Koštani zid nakon odizanja mukoperiostalnog reznja (kazuistika dr. Damir Jelušić).

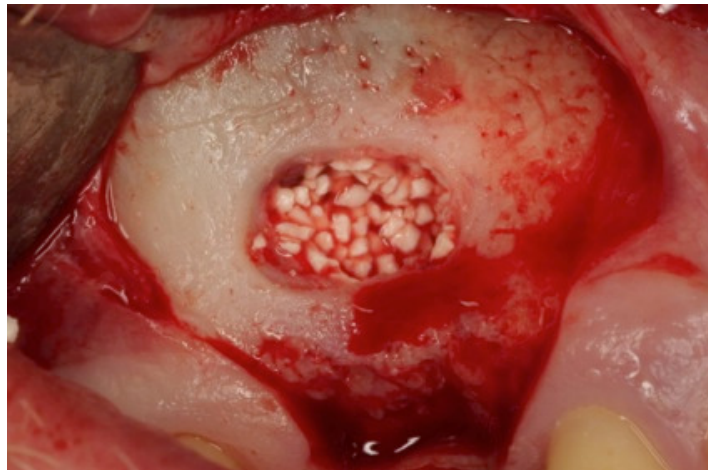


Slika 13. Preparacija vestibularnog prozora (osteotomija) (kazuistika dr. Damir Jelušić).

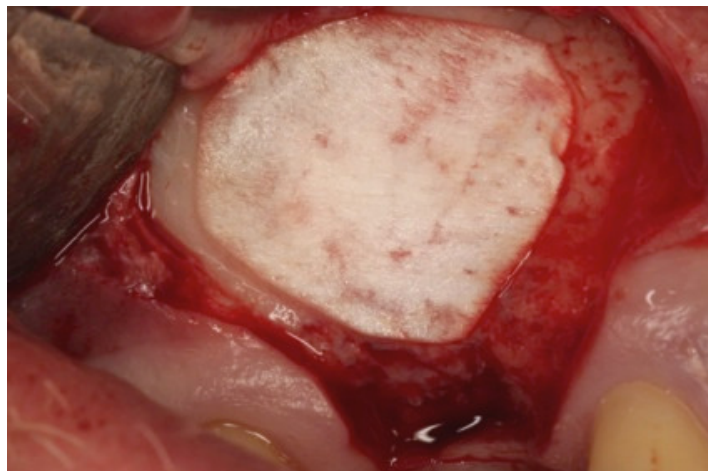



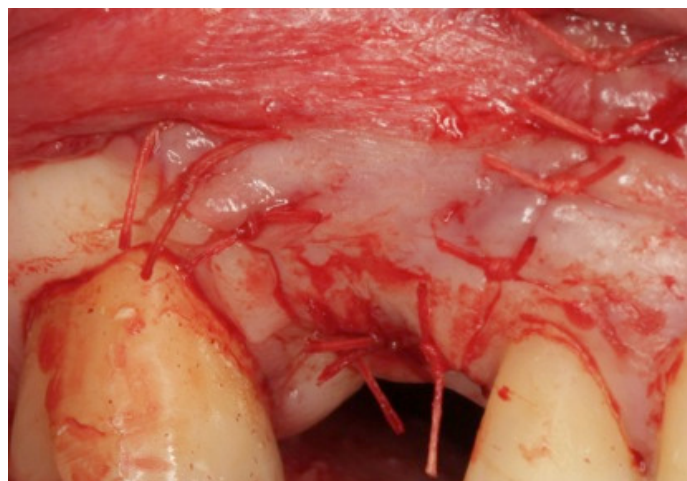
Slika 14. Pažljivo podizanje Schneiderove membrane (kazuistika dr. Damir Jelušić).



Slika 15. Punjenje novonastale šupljine zamjenskim koštanim materijalom (kazuistika dr. Damir Jelušić).



Slika 16. Bukalni otvor pokriva se kolagenom perikardnom membranom (kazuistika dr. Damir Jelušić).



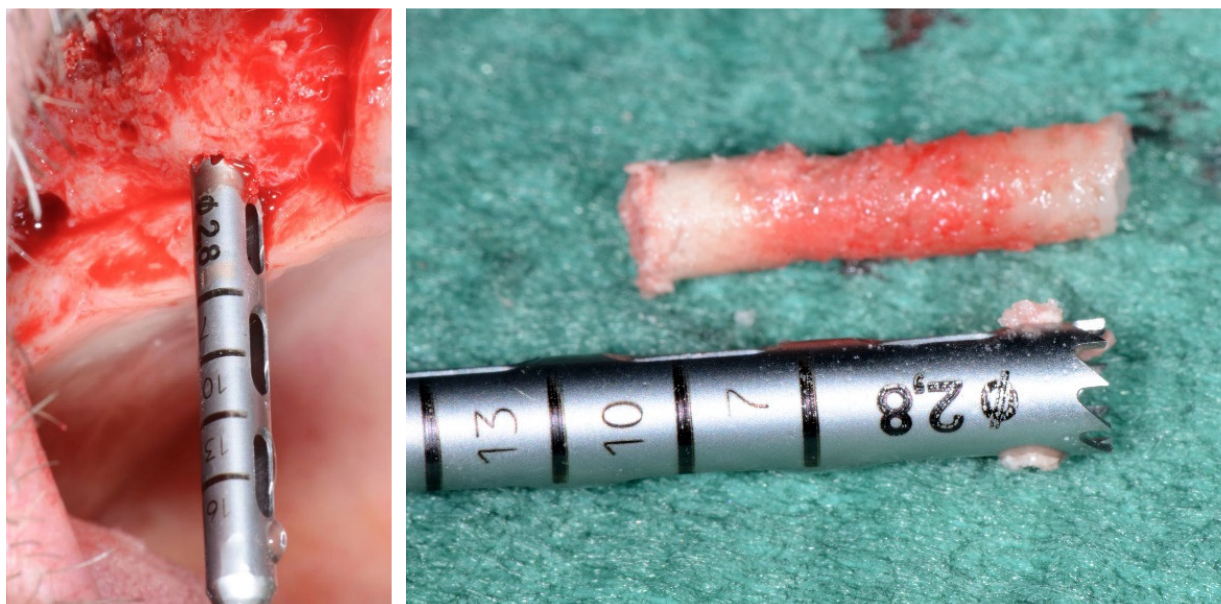
Slika 17. Šivanje rane pojedinačnim šavovima (kazuistika dr. Damir Jelušić).

Postoperativno slijedi izrada digitalnog volumnog tomograma tehnologijom koničnog snopa zraka (3D CBCT) kako bi se procijenio ishod zahvata i isključile moguće dislokacije zamjenskoga koštanog materijala u sinusu. Protiv bolova propisuju se pet dana nesteroidni analgetici (*Ibuprofen* 3 x 400 mg/d) i antibiotici (*Amoxicillin* 2 x 1000 mg/d, odnosno

*Clindamycin* 2 x 600 mg/d kod alergičnih osoba). Ovisno o cijeljenju rane, šavovi se uklanjaju 7 do 10 dana nakon operacije.

Nakon šestomjesečnog cijeljenja ponovno se pristupa izradi 3D CBCT snimke kako bi se mogle planirati optimalne pozicije i dimenzije budućih implantata. Njihova dužina, širina i pozicija određuju se analizom svih podataka dobivenih volumetrijskom snimkom, a u skladu s predviđenim planom liječenja.

Ugradnja implantata slijedi, uz primjenu lokalne anestezije i premedikaciju antibioticima, na isti način kao i u prvom kirurškom zahvatu, sve uz uvjet aseptičnih kautela. Tijekom kirurškog zahvata, nakon krestalne incizije i odizanja mukoperiostalnog reznja, augmentirano područje klinički se procjenjuje s obzirom na već provedeni regeneracijski postupak. Planirana pozicija implantata određuje se pomičnom mjerkom u skladu s mjerama dobivenima nakon CBCT-analize i obilježava malim okruglim svrdlom. Preparacija ležišta implantata počinje trepanacijskim svrdlom vanjskoga promjera 3,0 mm (unutarnji promjer 2,8 mm) uz obilnu irigaciju fiziološkom otopinom i kontroliranim brojem okretaja. Tako se na svakom planiranom mjestu – na poziciji implantata, dobiva koštani cilindar promjera 2,8 mm koji će poslužiti kao uzorak za histološku analizu (Slika 18.).



Slika 18. Uzimanje uzorka za histološku analizu trepanacijskim svrdlom; trepanacijsko svrdlo i koštani cilindar (kazuistika dr. Damir Jelušić).

Dobiveni koštani cilindar vadi se iz trepanacijskoga svrdla i fiksira u 4-postotnu otopinu formaldehida. Nakon ove faze slijedi daljnja preparacija ležišta implantata spiralnim svrdlima u skladu s protokolom za proizvode Astra Tech Osseospeeda, te konačno ugradnja implantata u preparirano ležište. Nakon ugradnje u njegovo ležište, određuje se stabilnost implantata s pomoću analize rezonantne frekvencije (Osstell®), a rana šije pojedinačnim šavovima.

Postoperativno se propisuju analgetici u istoj dozi kao i nakon augmentacije sinusa. Šavovi se uklanjaju 7 do 10 dana nakon zahvata.

### **3.5. Histološka obrada uzorka**

Histološka obrada i analiza izrađena je u histološkom laboratoriju Zavoda za oralnu i maksilofacijalnu kirurgiju Sveučilišne bolnice u Kölnu, Köln, Njemačka.

Koštani uzorak dobiven trepanacijom najprije se dva tjedna fiksira u 4-postotnoj otopini formaldehida. Nakon toga obrađuje se kako slijedi: iz preparata se uklanja voda (dehidracija) uranjanjem u alkohole sve većih koncentracija da bi se nakon toga uklopio u posebnu hladno-polimerizirajuću akrilatnu plastičnu masu (Technovit 9100neu, Heraeus Kulzer, Wertheim, Njemačka). Nakon uklapanja i polimerizacije plastične mase, uzorci za analizu izrađuju se rezanjem posebnim dijamentnim nožem (Exakt Apparatebau, Norderstedt, Njemačka). Debljina reza iznosi 200 µm nakon čega se uzorak za analizu lijepi na transparentni plastični nosač (Technovit® 7210 VLC, Heraeus Kulzer). Nakon fiksiranja uzorka debljine 200 µm na nosač, debljina sloja smanjuje se dijamentnom rotacijskom strugalicom (Exakt Apparatebau, Norderstedt, Njemačka) na 40 µm. Konačno, da bi se omogućila histološka procjena uzorka, rezovi se jetkaju 10-postotnim vodikovim peroksidom, s površine se uklanja vapnenac 2-postotnom mravljom kiselinom te se nanosi toluidinsko modriilo.

### **3.6. Obrada podataka**

#### **3.6.1. Klinička procjena**

Klinička procjena obavlja se u drugoj kirurškoj fazi, pri ugradnji implantata. Nakon odizanja mukoperiostalnog režnja i prikaza koštanog grebena, ocjenjuje se bukalni otvor, odnosno procjenjuje se klinički izgled pristupnog prozora šest mjeseci nakon podizanja dna sinusa. Stanje bukalne stijenke ocjenjuje se prema kriterijima:

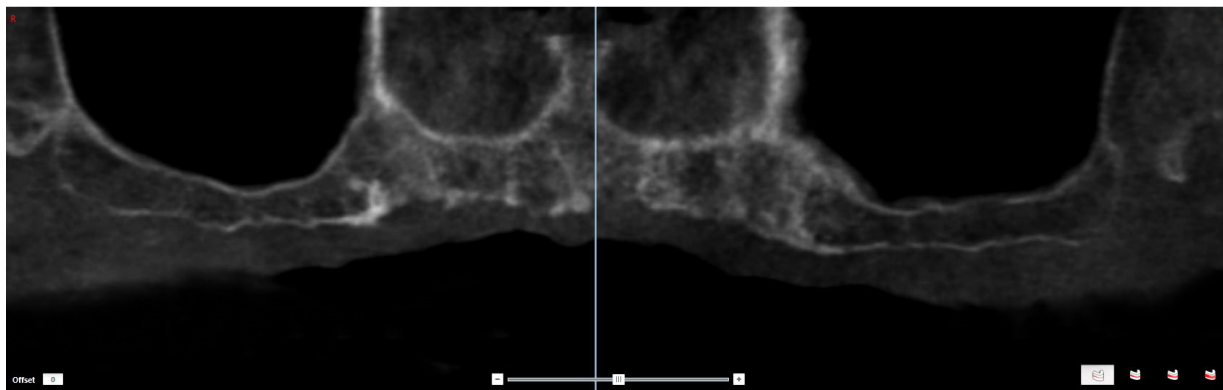
- a. potpuna koštana regeneracija bez resorpcije,
- b. uznapredovala koštana regeneracija s blažom inkapsulacijom vezivnim tkivom granula na površini ili blagom resorpcijom,
- c. djelomična koštana regeneracija sa znatnim udjelom vezivnog tkiva i inkapsulacijom zamjenskoga koštanog materijala ili izražena resorpcija skoštanim regeneriranim udjelima u dubini,
- d. zarastanje vezivnoga tkiva augmentata bez koštane regeneracije.

#### **3.6.2. Radiološka procjena**

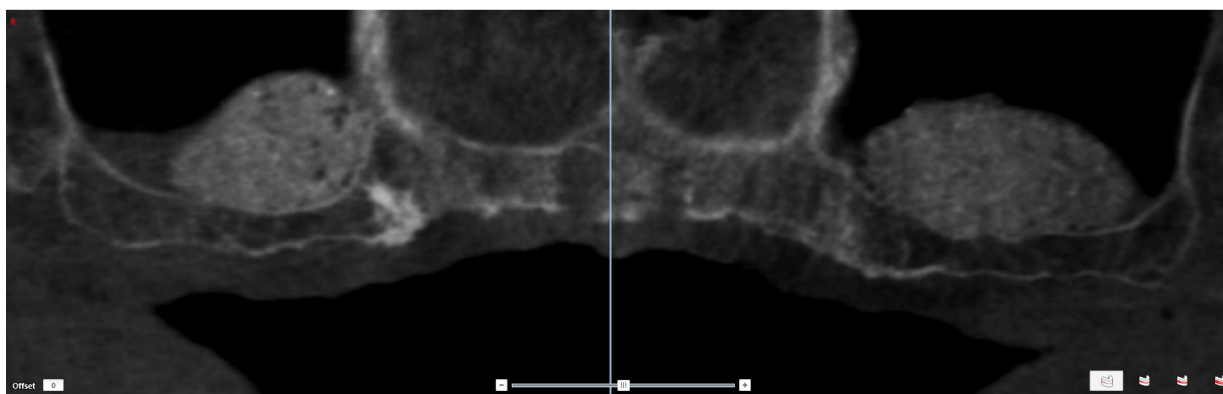
Radiološka analiza i procjena rezultata temelji se na digitalnim volumnim tomografijama (DVT). Naime, digitalna volumna tomografija omogućuje slojevitu analizu i trodimenzionalnu rekonstrukciju ispitanih struktura (Slika 19). Kod DVT-snimki znatno je manje opterećenje zračenjem negoli kod uobičajene trodimenzionalne kompjutorske tomografije. Za sve ispitanike koristio se uređaj Soredex Scanora 3D (Soredex GE Healthcare, Tuusula, Finska). U ovom ispitivanju obavljena je radiološka dijagnostika s naponom cijevi od 85 kV, strujom od 5 do 7 mA u cijevi i vremenom izloženosti, kao mjerom opterećenja zračenjem, od prosječno 28 mAs. Procjena tako dobivenih skupnih podataka dobiva se primjenom posebnoga dijagnostičkog radiološkog softwera SimPlant

12,03 (Materialise Dental NV, Leuven, Belgija). Taj dio posla obavio je ispitivač s iskustvom u radu s DVT-tehnikom koji pritom nije znao koji pacijent pripada kojoj skupini.

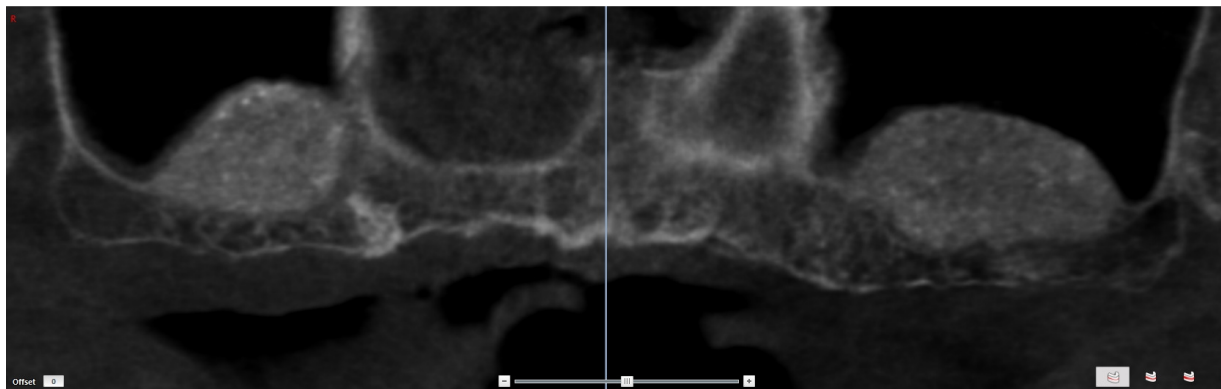
Tako se radiološki određuje visina augmentacije i volumen augmentacijskog područja te u postotcima izračunava volumen, odnosno gubitak volumena tijekom cijeljenja (Slike 20 i 21).



Slika 19. Radiološki prikaz sinusa prije augmentacije (kazuistika dr. Damir Jelušić).



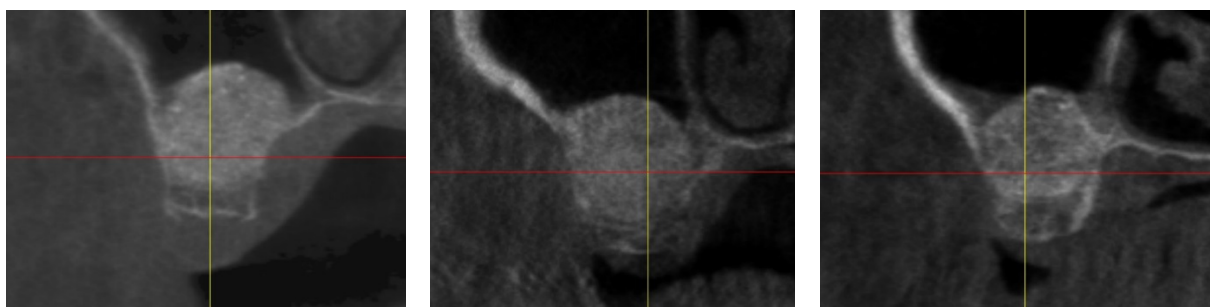
Slika 20. Radiološki prikaz sinusa neposredno nakon augmentacije (kazuistika dr. Damir Jelušić).



Slika 21. Radiološki prikaz sinusa 6 mjeseci nakon augmentacije (kazuistika dr. Damir Jelušić).

Uz to je obavljena i radiološka procjena homogenosti, kao mjera gustoće augmentata u području augmentacije neposredno nakon primjene zamjenskoga koštanog materijala i poslije šestomjesečnog cijeljenja (Slika 22). Pritom su tri važna kriterija podijeljena kako slijedi:

- 1 = visoka homogenost
- 2 = srednja homogenost
- 3 = niska homogenost



Slika 22. Prikaz različite radiološke homogenosti nakon augmentacije (kazuistika dr. Damir Jelušić).

### 3.6.3. Histološka procjena

Histološka procjena preparata obavlja se svjetlosnim mikroskopom (BX50, Olympus, Hamburg, Njemačka) zajedno s videosnimkom (SIS Color View2, Soft Imaging System GmbH, Münster, Njemačka). Za histomorfometrijsku analizu koristi se poseban software (SIS analySIS Auto Software 3.2, Soft Imaging System GmbH, Münster, Njemačka). Procjene obavlja ispitivač s iskustvom u području histologije i pritom ne zna koji uzorak pripada kojoj skupini.

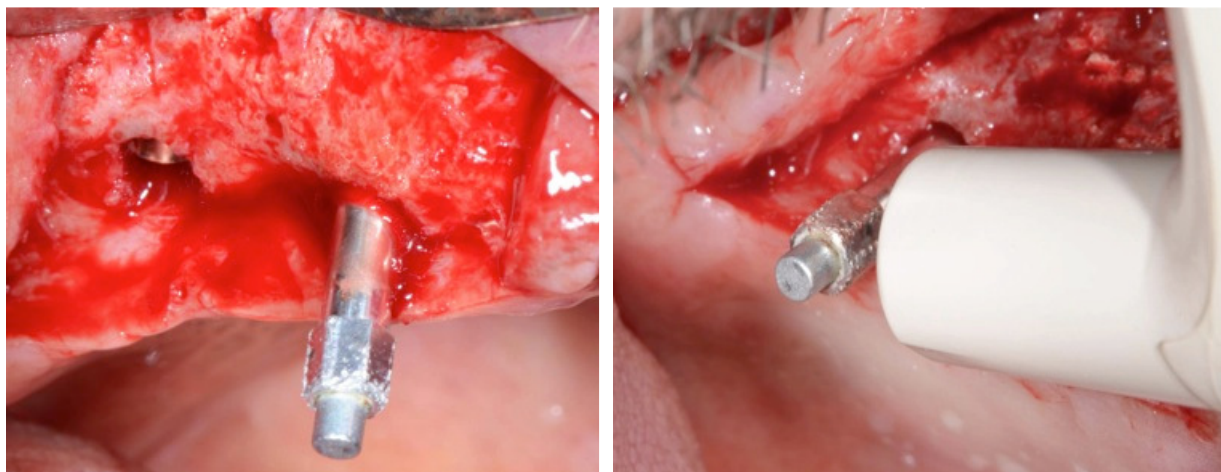
Histomorfometrijski određuju se sljedeći parametri:

- a. udio novostvorenog koštanog tkiva,
- b. udio rezidualnog zamjenskog koštanog materijala,
- c. udio nemineraliziranog tkiva.

### 3.6.4. Ocjena primarne stabilnosti analizom rezonantne frekvencije (Osstell®)

Pri analizi rezonantne frekvencije radi se o neinvazivnom postupku kojim se procjenjuje stabilnost implantata. Za to se koristi uređaj koji numerički pokazuje stupanj stabilnosti implantata (Osstell AB, Göteborg, Sweden). Postupak počinje pričvršćivanjem mjernog nastavka u implantat nakon čega se uređaj, koji izaziva čovjeku nevidljive i neosjetljive vibracije specifične frekvencije, prislanja na mjerni nastavak u tri različite osi (Slika 23). Te vibracije detektira uređaj koji izračunava tzv. kvocijent stabilnosti implantata (*Implant Stability Quotient*). ISQ-vrijednosti mogu varirati od 1 do 100, pri čemu veće vrijednosti znače veću stabilnost implantata u kosti. Implantate s vrijednostima većima od 55 smatramo izrazito stabilnima ili, ako je prošlo vrijeme cijeljenja implantata, integriranima.





Slika 23. Analiza rezonantne frekvencije; mjerni nastavak (lijevo) i postupak mjerenja (desno) (kazuistika dr. Damir Jelušić).

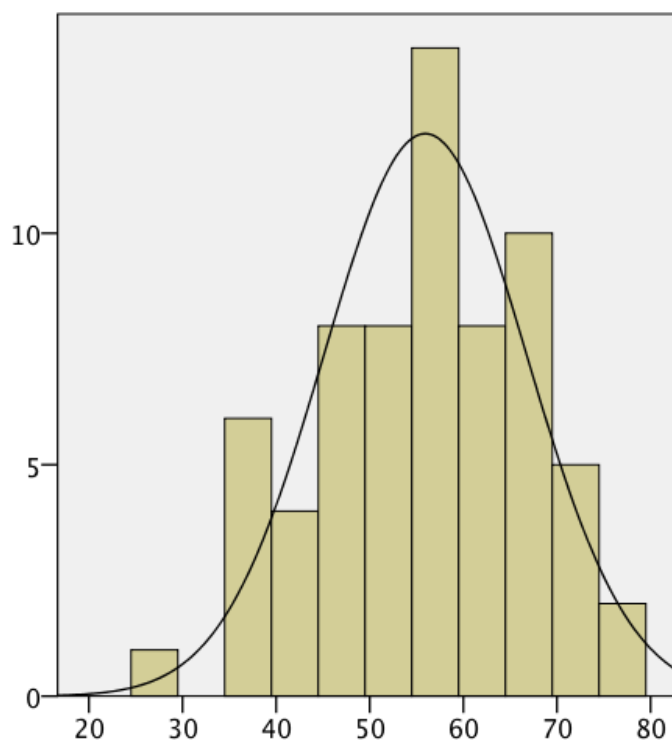
U priloženom ispitivanju analizom rezonantne frekvencije mjeri se primarna stabilnost implantata u trenutku ugradnje i njegova stabilnost nakon četveromjesečnog cijeljenja (integracije), što pokazuje stupanj integracije implantata.

### **3.7. Statistička procjena**

Podatci dobiveni istraživanjem pohranjuju se u statistički program (SPSS 18.0, IBM) i uspoređuju s obzirom na pripadnost skupini. Pritom se primjenjuje neparametarski postupak testiranja (Mann-Whitney U-test) i parametarski (studentov T-test). Razina značajnosti postavljena je na  $P < 0,05$ .

#### **4. REZULTATI**

U ovom radu obrađeni su rezultati istraživanja dobiveni kod ukupno 60 operacija podizanja dna sinusa. Kod njih 50 posto korišten je jednofazni zamjenski koštani materijal (Bioresorb®, 100 %  $\beta$ -TCP), a kod drugih 50 posto provedena je augmentacija uz primjenu dvofaznoga nadomjesnog materijala (Maxresorb®, 60 % HA i 40 %  $\beta$ -TCP). Prosječna dob pacijenata bila je 55,92 godine (Slika 24).



Slika 24. Dobna raspodjela ukupne populacije uključene u studiju.

Zastupljenost prema spolu gotovo je ravnomjerna te iznosi 53,3 posto muškaraca i 46,7 posto žena. Pri zarastanju rana nije bilo nikakvih komplikacija, niti je bilo nužno poduzimati daljnje terapijske postupke. Tijekom augmentacije sinusa zabilježeno je 13 perforacija Schneiderove membrane (19,4 %) – osam u skupini u kojoj je korišten Maxresorb® i pet u skupini u kojoj je korišten Bioresorb®. Sve perforacije uspješno su stabilizirane kolagenskom membranom pa nije ugrožena dislokacija koštanog supstituta i sveukupno cijeljenje. Ukupno su ugrađena 92 implantata (45 u grupi u kojoj je korišten Maxresorb® i 47 u grupi u kojoj je korišten Bioresorb®). Od ukupnog broja ugrađenih implantata samo se jedan nije integrirao u

---

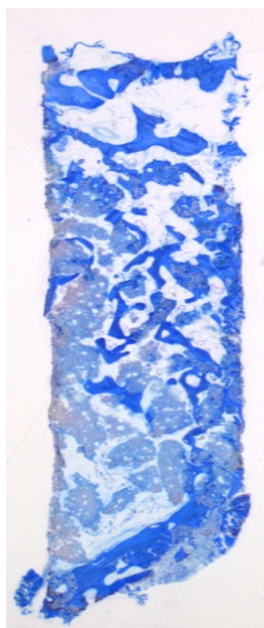
razdoblju četveromjesečnog cijeljenja, što odgovara stopi zacjeljivanja implantata od 98,9 posto. Neintegrirani implantat ugrađen je u grupi u kojoj je korišten Bioresorb®.

## **4.1. Histologija**

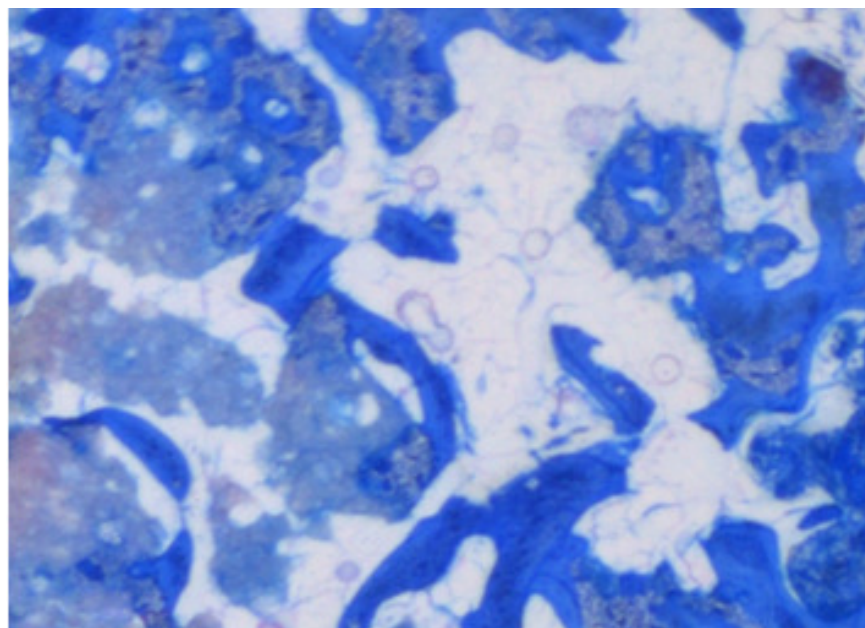
### **4.1.1. Histološki rezultati**

#### *Jednofazni zamjenski koštani materijal nakon šest mjeseci*

U histološkim analizama uzoraka trepanacija zabilježeno je koštano zarastanje ugrađenih jednofaznih zamjenskih koštanih materijala od čistoga  $\beta$ -TCP-a. Zamjenski koštani materijal od novonastale se kosti znatno razlikuje plavom obojenošću toluidinskim modrilom na temelju različitih svojstava bojila i strukture trabekula (Slika 25). Velika površina granula zamjenskoga koštanog materijala pokrivena je novonastalom kosti i nalazi se u direktnom dodiru s trabekulama čvrstog tkiva. Ova koštana organizacija augmentata posebice je pojačana u bazalnim dijelovima koštanih cilindara. Na mnogim mjestima uočena je uznapredovala resorpcija zamjenskoga koštanog materijala s odgovarajućim resorptivnim lakunama i osteoklastima smještenima u njima. Na novostvorenim koštanim trabekulama mnogobrojni su osteoblasti. Nisu pronađene višejezgrene divovske stanice koje mogu upućivati na reakciju stranog tijela.



Slika 25 a:  
Pregledna snimka  
Bioresorb®-a  
(povećanje 12,5x):  
bazalni dijelovi dna  
sinusa i koštani  
augmentat s  
integriranim  $\beta$ -TCP-  
om iznad njega.

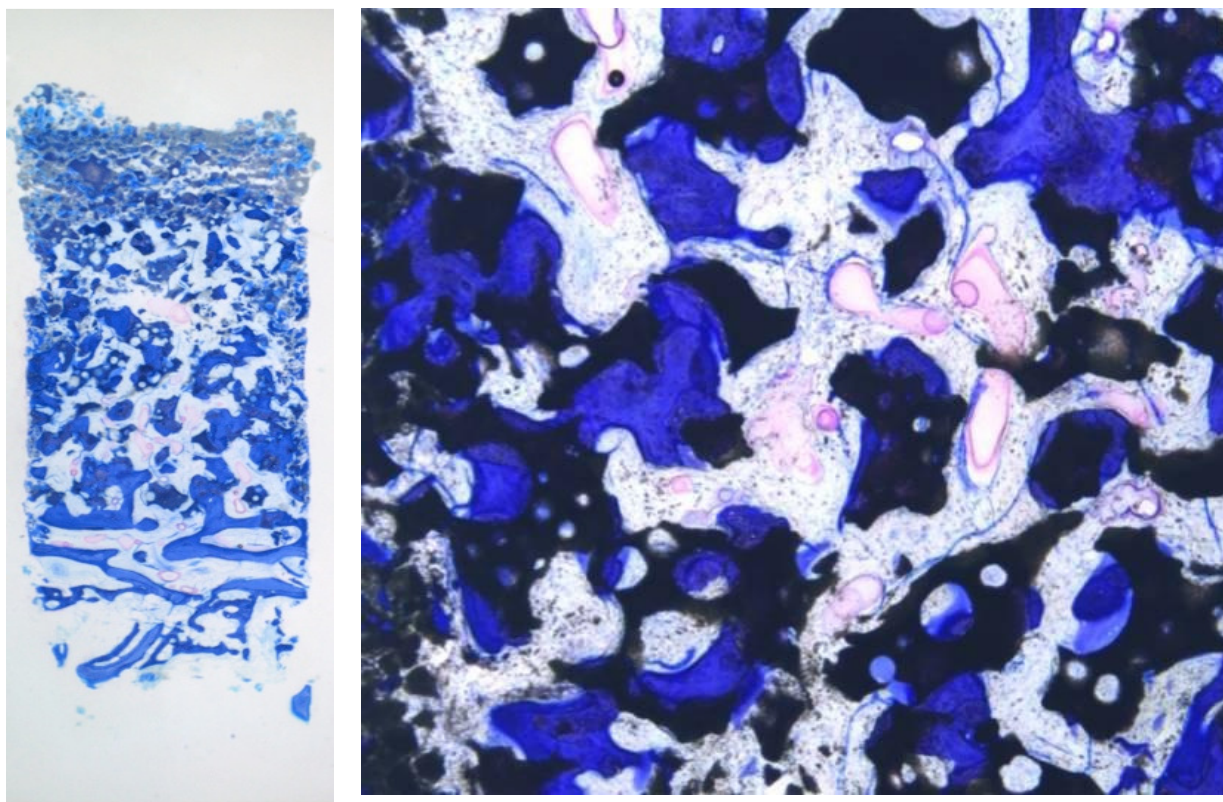


Slika 25 b: (povećanje 100x): jednofazni zamjenski koštani materijal (100 %  $\beta$ -TCP) okružen je novonastalom primarnom kosti; ova koštana integracija posebice je izražena u bazalnim dijelovima augmentata.

Slika 25. Uzorak jednofaznoga zamjenskog koštanog materijala; Bioresorb®. Pregledna snimka uzorka lijevo (12,5 x) i detaljna snimka (100 x).

*Dvofazni zamjenski koštani materijal nakon šest mjeseci*

Dvofazni zamjenski koštani materijal pokazao je normalnu koštanu organizaciju augmentiranog područja. Na temelju svoje posebne strukture (60 % HA i 40 %  $\beta$ -TCP) i različitih svojstava obojenosti, dvofazni zamjenski koštani materijal može se dobro razgraničiti u plavo obojenom toluidinu od novonastale kosti (Slika 26). Novonastala kost je u izravnom doticaju sa zamjenskim materijalom i okružuje ga na širokoj površini. Trepanacijski uzorak pokazuje nešto veću gustoću kosti, a novostvoreno koštano tkivo u svim je dijelovima augmentata. Prisutne su pojedinačne resorptivne lakune i osteoklasti kao znak resorpcije zamjenskoga koštanog materijala. Linije osteoblasta označavaju napredno remodeliranje kosti. U ovoj skupini također nije bilo znakova reakcije na strano tijelo, a u usporedbi s grupom u kojoj je korišten Bioresorb® znatno su odgođeni mehanizmi resorpcije.



Slika 26 a: Maxresorb® (povećanje 12,5x); Iznad dna sinusa nalazi se područje augmentirano dvofaznim zamjenskim koštanim materijalom.

Slika 26 b: Maxresorb® (povećanje 100x); Novonastala kost okružuje čestice zamjenskoga koštanog materijala; rubno područje materijala naglašeno se ističe.

Slika 26. Uzorak dvofaznoga zamjenskog koštanog materijala (Maxresorb®); pregledna snimka uzorka lijevo (12,5 x) i detaljna snimka (100 x).

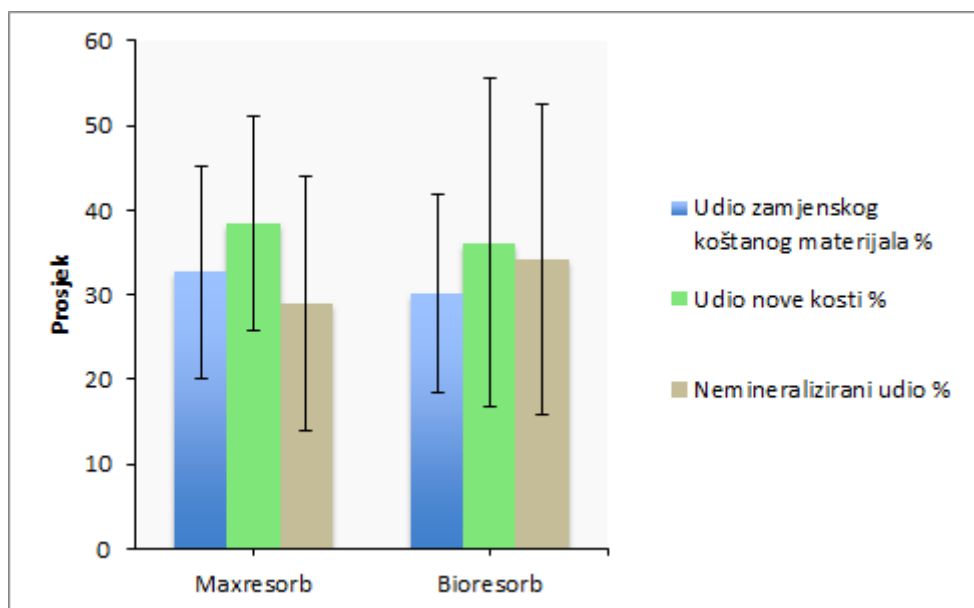
#### 4.1.2. Histomorfometrijski rezultati

Histomorfometrijskom analizom dobiveni su usporedivi rezultati za jednofazni i dvofazni zamjenski koštani materijal (Tablica 1; Slika 27). Defekti sinusa, koji su tretirani jednofaznim zamjenskim koštanim materijalom, imaju udio novostvorene kosti u prosjeku od  $36,16 \pm 19,37$  posto. U prosjeku  $30,26 \pm 11,7$  posto augmentata ostatci su zamjenskoga koštanog materijala, a preostalih  $34,29 \pm 18,32$  posto čini udio nemineraliziranog tkiva. U grupi koja je tretirana dvofaznim zamjenskim koštanim materijalom utvrđene su neznatno više vrijednosti novostvorene kosti od  $38,42 \pm 12,61$  posto. Nadalje, augmentirana područja ove grupe sastoje se od prosječno  $32,66 \pm 12,57$  posto ostataka zamjenskoga koštanog materijala i  $28,92 \pm 15,04$  posto nemineraliziranoga tkiva. Usporedbom objiju grupa nije pronađena nikakva statistički značajna razlika.

**Tablica 1.** Srednje vrijednosti postotne raspodjele i standardna odstupanja različitih tkiva u augmentiranom području.

	Udio kosti	Udio zamjenskoga koštanog materijala	Nemineralizirani udio
Bioresorb®	$36,16 \% \pm 19,37 \%$	$30,26 \% \pm 11,70 \%$	$34,29 \% \pm 18,32 \%$
Maxresorb®	$38,42 \% \pm 12,61 \%$	$32,66 \% \pm 12,57 \%$	$28,92 \% \pm 15,04 \%$



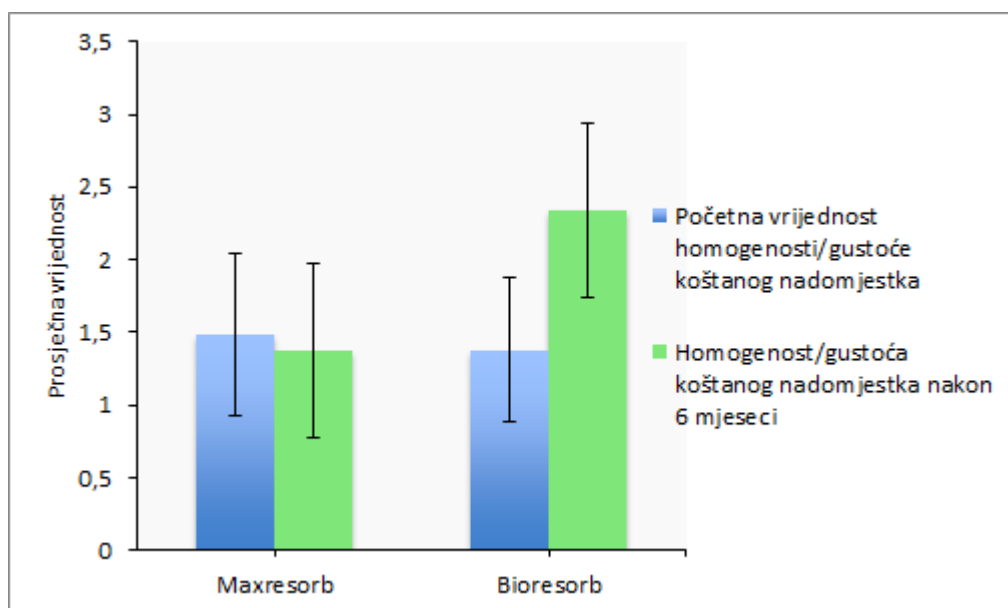


Slika 27. Dijagram postotne raspodjele različitih tkiva u augmentiranom području.

## 4.2. Radiologija

Zbog radiološkog mjerenja provedena je digitalna volumna tomografija s dijagnostikom i analizom, kako postoperativno nakon augmentacije dna sinusa, tako i predoperativno šest mjeseci prije ugradnje implantata.

Najprije je izmjerena homogenost kao mjerilo gustoće augmentiranog područja za navedena razdoblja (Slika 28). Pri augmentaciji jednofaznim zamjenskim koštanim materijalom zabilježeno je povećanje homogenosti/gustoće s početne srednje vrijednosti od  $1,38 \pm 0,49$  na  $2,34 \pm 0,60$  mm. Pri augmentaciji provedenoj primjenom dvofaznih koštanih nadomjesnih materijala utvrđena je neznatna promjena početne vrijednosti – od  $1,48 \pm 0,56$  na  $1,37 \pm 0,60$ . Pri usporedbi vrijednosti homogenosti objiju grupa pri prvom mjerenju nije ustanovljena bitna razlika. Razlike tijekom drugog mjerenja, obavljenog nakon šest mjeseci, statistički su bile značajnije ( $P < 0,001$ , Wilcoxonov test).



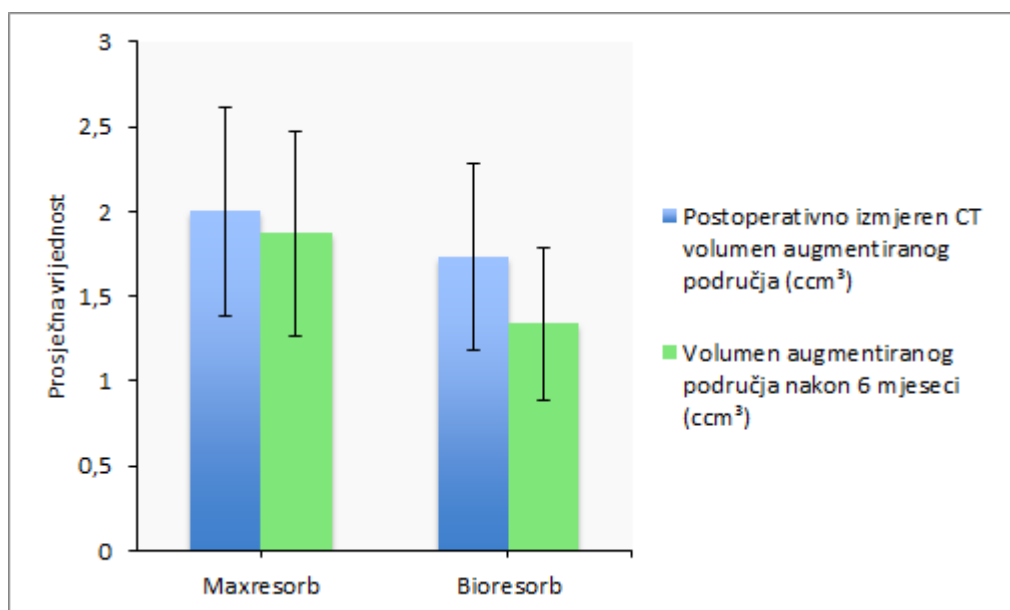
Slika 28. Srednje vrijednosti radiološki izračunate homogenosti augmentiranog područja (1 = visoka homogenost, 2 = srednja homogenost, 3 = niska homogenost).

Uz pomoć DVT-dijagnostike u oba slučaja određen je volumen radiološki dobro razgraničenih augmentiranih područja i zatim su rezultati uspoređeni (Slika 29).

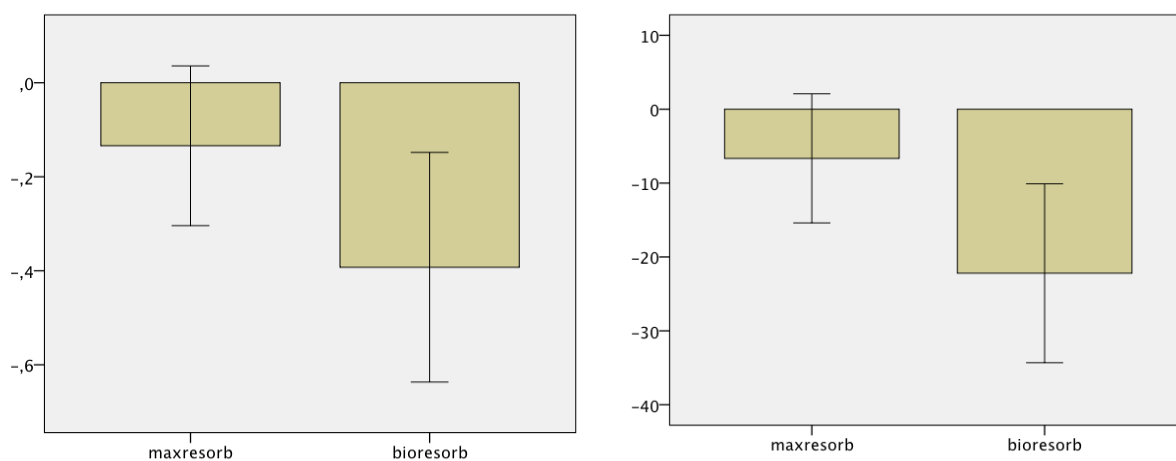
Prosječni volumen od  $1,73 \pm 0,55 \text{ cm}^3$  za grupu jednofaznih materijala koštanih nadomjestaka određen je postoperativno nakon podizanja dna sinusa. Izmjerena je srednja vrijednost od  $1,34 \pm 0,45 \text{ cm}^3$  za istu grupu nakon šestomjesečnog razdoblja zarastanja. To odgovara smanjenju volumena tijekom šest mjeseci u prosjeku od  $0,39 \pm 0,24 \text{ cm}^3$ , odnosno 22,2 posto (Slike 29 i 30).

Volumen dvofaznih zamjenskih materijala iznosio je postoperativno u prosjeku  $2,0 \pm 0,61 \text{ cm}^3$ . Tijekom šest mjeseci zabilježeno je njegovo smanjenje u prosjeku s  $0,13 \text{ cm}^3 \pm 0,17 \text{ cm}^3$  na vrijednost od  $1,87 \pm 0,6 \text{ cm}^3$ . To odgovara smanjenju volumena od 6,6 posto (Slike 29 i 30).

Usporedba promjene volumena za obje grupe pokazala se statistički vrlo značajnom ( $p < 0,001$ , studentov T-test) (Slika 30).



Slika 29. Radiološki izmjeren volumen augmentiranog područja neposredno nakon podizanja dna sinusa i šest mjeseci poslije.

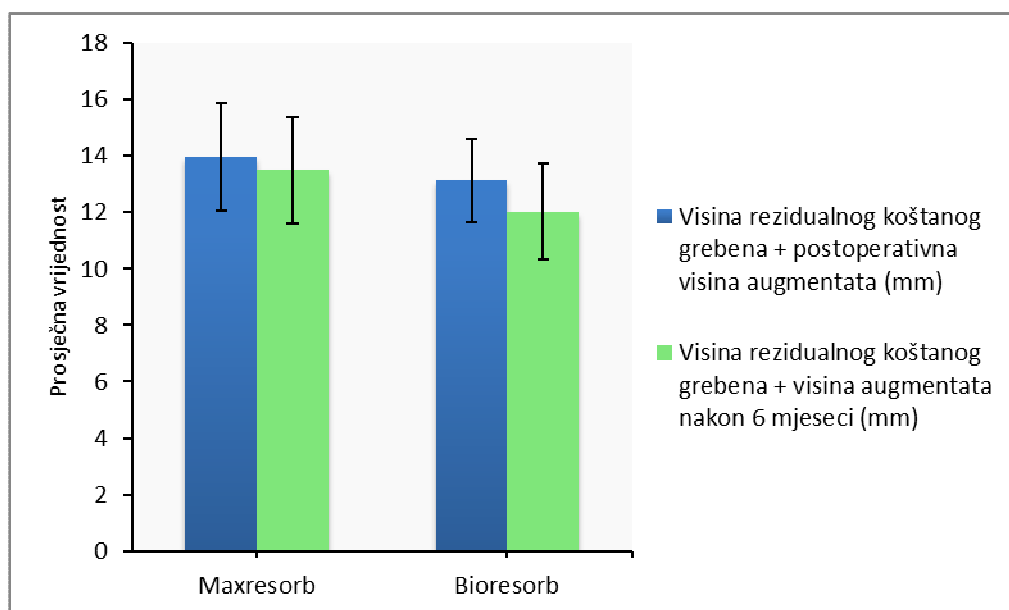


Slika 30. Promjene volumena augmentiranog područja u obje grupe u razmaku od šest mjeseci (lijevo u cm³, desno u %).

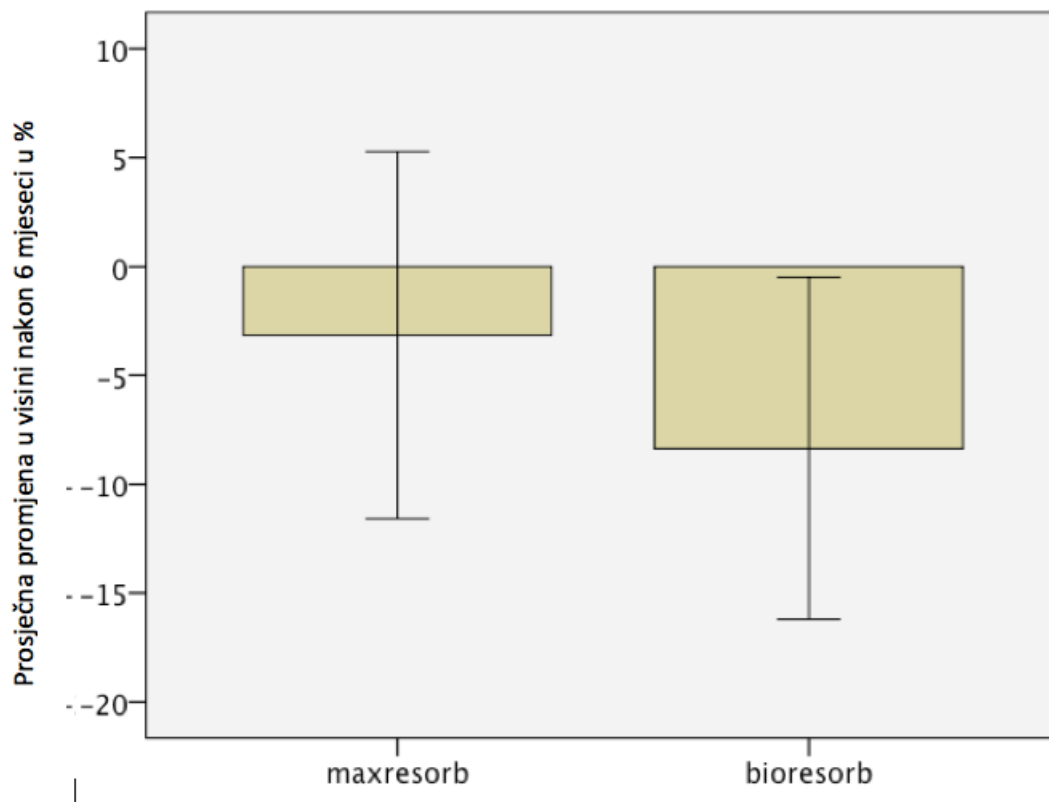
Slijedio je postupak mjerenja visine rezidualnoga koštanoga grebena, samog augmentata neposredno nakon podizanja dna sinusa te ukupne visine rezidualnoga koštanoga grebena i augmentata nakon šestomjesečnog razdoblja cijeljenja (Slika 31).

U grupi jednofaznih nadomjesnih koštanih materijala rezidualni koštani greben iznosio je u prosjeku  $2,78 \text{ mm} \pm 1,31 \text{ mm}$ . Postoperativno je u ovoj grupi zabilježena visina augmentata u prosjeku od  $10,35 \pm 1,48$ . Ukupna visina čeljusne kosti i augmentata (zbroj visina rezidualnog koštanog grebena i augmentata) smanjena je na postoperativnoj snimci s  $13,13 \pm 1,49$  na  $12,03 \pm 1,69 \text{ mm}$  nakon šestomjesečne kontrole. To znači smanjenje ukupne visine od  $1,1 \pm 1,01 \text{ mm}$ , što odgovara smanjenju od 8,35 posto.

U grupi dvofaznih koštanih zamjenskih materijala srednja vrijednost visine rezidualnoga koštanoga grebena iznosila je  $2,73 \pm 1,06 \text{ mm}$ . Zajedno s prosječnom visinom augmentata od  $11,24 \pm 1,97 \text{ mm}$ , ukupna visina na postoperativnoj snimci iznosila je  $13,97 \pm 1,92$ . Ukupna visina augmentata nakon šest mjeseci smanjena je u prosjeku  $0,48 \pm 1,16$ , odnosno 3,15 posto što iznosi  $13,49 \pm 1,9 \text{ mm}$ . Usporedbom promjena visine u obje grupe dokazana je statistički značajna razlika u korist grupe u kojoj je uporabljen Maxresorb® ( $p < 0,05$ ) (Slika 32).



Slika 31: Prosječne visine augmentata u obje grupe neposredno nakon operacije podizanja dna sinusa i šest mjeseci poslije.



Slika 32. Promjene visine augmentata u obje grupe u razmaku od šest mjeseci.

### 4.3. Analiza rezonantne frekvencije

Stabilnost dentalnih implantata određena je analizom rezonantne frekvencije (Osstel). Prvo određivanje stabilnosti učinjeno je neposredno nakon ugradnje implantata (primarna stabilnost), a drugo je mjerenje obavljeno četiri mjeseca poslije, nakon integracije implantata (sekundarna stabilnost) (Slika 33).

Pritom su implantati, ovisno o korištenom zamjenskom koštanom materijalu (jednofaznom ili dvofaznom), podijeljeni u dvije grupe (Tablica 2).

Implantati u grupi u kojoj je primijenjen jednofazni zamjenski koštani materijal, neposredno nakon ugradnje implantata pokazuju ISQ (kvocijent stabilnosti implantata) u prosjeku od

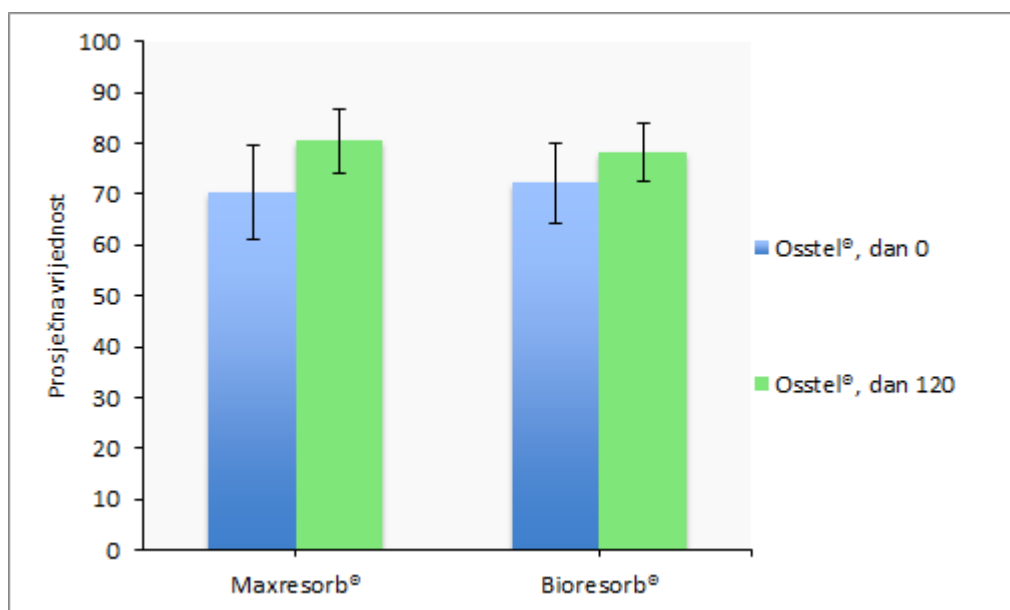
72,23 ± 7,96. ISQ od 78,31 ± 5,81 izmjeren je nakon četveromjesečnog cijeljenja, što odgovara promjeni ISQ-a od prosječno 6,09 ± 8,04.

U grupi dvofaznih zamjenskih koštanih materijala početna vrijednost ISQ-a bila je prosječno 70,42 ± 9,38 i povećala se nakon četveromjesečnog razdoblja te je pri ponovnom mjerenju iznosila 80,42 ± 6,31. Rezultat je bio promjena, odnosno povećanje ISQ-vrijednosti u prosjeku od 10,00 ± 8,66 .

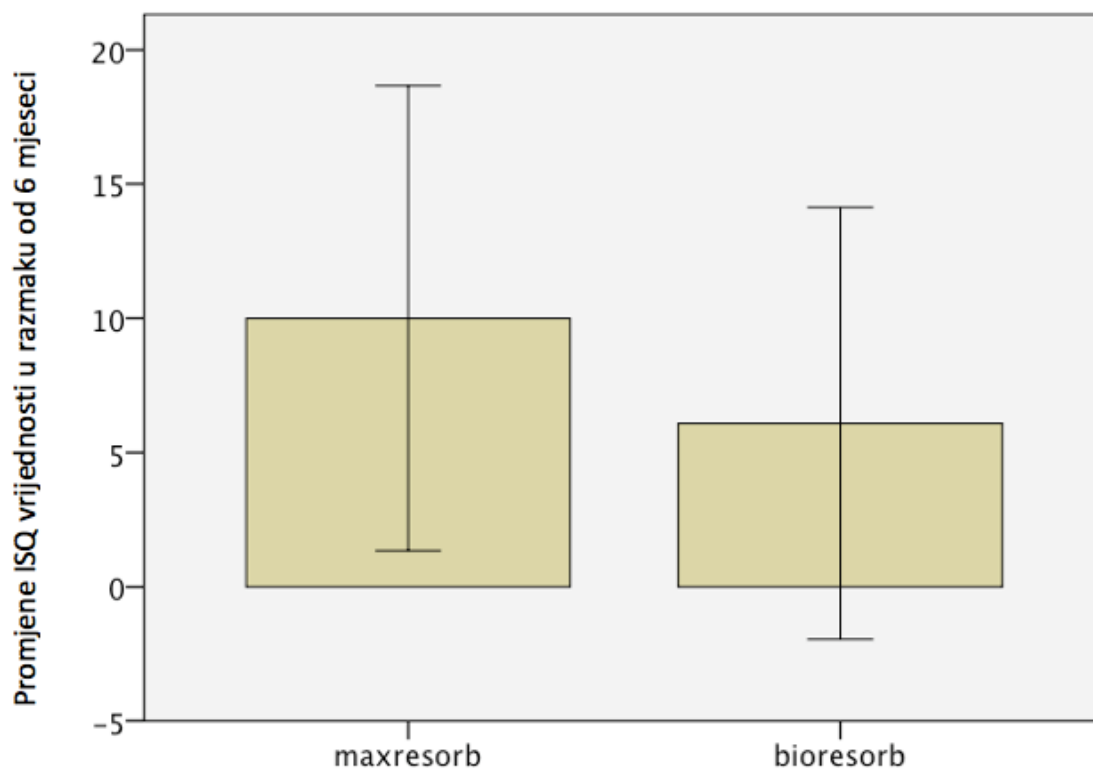
Uspoređujući ISQ-vrijednosti u obje grupe utvrđena je njihova statistički značajno veća promjena u grupi u kojoj je primijenjen dvofazni koštani zamjenski materijal ( $P < 0,05$ , studentov T-test) (Slika 34).

**Tablica 2.** Rezultati analize rezonantne frekvencije.

	Osstel – dan 0	Osstel – dan 120	Promjena ISQ-a
Bioresorb®	72,23 ± 7,96	78,31 ± 5,81	6,09 ± 8,04
Maxresorb®	70,42 ± 9,38	80,42 ± 6,31	10,00 ± 8,66



Slika 33. Srednje vrijednosti kvocijenta stabilnosti implantata u obje grupe neposredno nakon njihove ugradnje i poslije četveromjesečnog razdoblja cijeljenja.



Slika 34. Promjene ISQ-vrijednosti u obje grupe u razmaku od četiri mjeseca.

## **5. RASPRAVA**



U radu su uspoređena dva različita sintetska koštana nadomjestka – jednofazni i dvofazni zamjenski koštani materijal u kontroliranoj randomiziranoj kliničkoj studiji o podizanju dna sinusa, a rezultati su analizirani histomorfometrijski, radiološki i analizom rezonantne frekvencije.

Oba materijala pokazuju podudarnost rezultata u histomorfometrijskoj analizi augmentacije. Augmentirano područje se nakon šestomjesečnog zacjeljivanja kod svih augmentacija sastojalo u prosjeku od trećine ostataka korištenoga zamjenskog koštanog materijala (JZKM: 30,26 %, DZKM 32,66 %). Kod defekta za koji je korišten čisti  $\beta$ -TCP, augmentirana područja sastojala su se prosječno od 36,16 posto novonastale kosti, a ona za koja je korišten HA/ $\beta$ -TCP od 38,42 posto. Ti rezultati pokazuju biokompatibilnost i osteokonduktivna svojstva obaju materijala i podudaraju se s rezultatima ostalih studija (47). Korišteni zamjenski koštani materijali služili su stanicama za novo formiranje kosti kao vodilica u koštanoj regeneraciji defekata. U tom kontekstu Mangano i suradnici istraživali su primjenu dvofaznoga koštanog supstituta (60 % HA / 40 %  $\beta$ -TCP) za podizanje dna sinusa te dobili rezultate slične rezultatima u ovom radu s prosječno 28,3 posto novonastale kosti, 27,3 posto rezidualnog koštanog supstituta te 45,9 posto nemineraliziranog tkiva (72).

Svojstva osteokonduktivnosti materijala moglo se dokazati i u slučaju konvencionalne histološke analize obaju materijala. Zamjenski koštani materijal, granulat, u svim je histološkim preparatima bio okružen novonastalim čvrstim tkivom te je u izravnom kontaktu s novonastalom kosti. Koštana regeneracija pritom je osobito izražena u bazalnim dijelovima augmentata koji su okrenuti prema koštanoj bazi dna sinusa. Ova bazalno pojačana koštana regeneracija može se objasniti ulogom angiogeneze u koštanoj regeneraciji. Angiogeneza označava rast krvnih žila i nastaje, između ostaloga, iz interakcije čimbenika rasta, stanica endotela i pericita. Stanice endotela oblažu krvne žile s unutarnje strane i imaju mnogobrojne funkcije kao što su, primjerice, izmjena tvari, funkcija barijere, sprječavanje i aktiviranje procesa zgrušavanja. Osim toga stanice endotela bitno potiču nastanak novih krvnih žila i njihov rast. Periciti su mezenhimske stanice koje su u kontaktu sa stijenkama krvnih žila. Služe za njihovu stabilizaciju i imaju važnu ulogu u angiogenezi. U tom se kontekstu one mogu ili diferencirati iz mezenhimalnih matičnih stanica okolnoga vezivnog tkiva ili mogu potjecati iz obližnjih krvnih žila i usmjeravati stanice endotela tijekom migracije u okolno

tkivo (73). Neki autori dokazali su da je angiogeneza odlučujuća u procesu koštane regeneracije (74). U imunohistološkom istraživanju koštanih defekata, dehiscencija kod pasa zabilježena je primjenom posebnih markera antitijela s pomoću kojih se jasno vide krvne žile. To potvrđuje da nastanak krvnih žila počinje u bazalnim područjima okrenutima prema izvornoj kosti. Iz istraživanja se također razabire da su područja defekata napunjenih zamjenskim koštanim materijalima s visokom gustoćom krvnih žila u direktnoj korelaciji s najvišim postotkom novonastale kosti. U istoj studiji istraživane su i različite membrane koje se, između ostaloga, razlikuju prema propusnosti za krvne žile. I ovdje se mogla uočiti jača koštana regeneracija u defektima tretiranim membranama propusnim za krvne žile (75).

Na temelju ovih spoznaja razvijene su operativne tehnike koje podupiru angiogenezu u zahvatima augmentacije. Kod ovih se tehnika kortikalis ležišta augmentata kirurški perforira kako bi se olakšao prijelaz krvnih stanica iz koštanoga tkiva u augmentat. S obzirom na funkciju ova je tehnika u različitim studijama dala oprečne rezultate. Ča i suradnici istraživali su perforaciju ležišta augmentata i autogenih blok-augmentata izvađenih iz posteriornog područja gornje čeljusti pasa. Ova je studija dala najbolje rezultate u skupini u kojoj je perforirano ležište augmentata i blok-transplantata. Iz toga se može zaključiti da perforacija bazalne kosti ležišta augmentata i blok-augmentata podržava početnu angiogenezu i koštanu regeneraciju (76).

Nasuprot tomu, u jednoj drugoj studiji u kojoj se proučavao utjecaj periosta i perforacije ležišta augmentata na cijeljenje kortikospongioznih transplantata zdjelice u donjoj čeljusti ovaca, zaključeno je da perforacija kortikalisa ne pokazuje bolje rezultate u usporedbi s neperforiranim ležištem augmentata. No autogeni blok-transplantat u ovoj studiji nije dodatno perforiran kao u drugim studijama, a mjesto uzimanja autogenog bloka nije identično, što bi moglo objasniti izostanak efekta perforacije ležišta augmentata i otežano prodiranje kroz blok-transplantat (77).

Kod radiološke analize augmentiranih područja najprije je ispitana homogenost augmentata. Na prvoj snimci digitalnom volumnom tomografijom nije opažena nikakva značajna razlika između korištenih zamjenskih koštanih materijala. Augmentati koji su sadržavali čisti  $\beta$ -TCP imali su srednju vrijednost 1,38, a srednja vrijednost dvofaznih materijala bila je 1,48. Oba

materijala pripadaju grupi kalcijeva fosfata i sastavni su dijelovi ljudskih kostiju. U vrijeme prve radiološke snimke augmentirano područje gotovo se isključivo sastoji od zamjenskih koštanih materijala i krvi koja je stigla u međuprostor. Na temelju njihove slične kemijske strukture na prvoj snimci još se ne može utvrditi nikakva razlika između materijala. Tako se u jednoj studiji koja radiološki *in vitro* proučava različite zamjenske koštane materijale nije mogla dokazati nikakva statistička razlika s obzirom na njihovu radiokontrastnost (78). No mogla se ustanoviti nakon šestomjesečnog razdoblja zacjeljivanja u kojem su se dogodili mnogobrojni procesi preustroja u augmentiranim područjima. Čisti  $\beta$ -TCP na drugoj se radiološkoj snimci sa srednjom vrijednosti od  $2,34 \pm 0,60$  pokazao znatno propusnijim za rendgen od dvofaznoga  $\beta$ -TCP/HA koji je imao vrijednost  $1,37 \pm 0,60$ . To se može objasniti time da je velik dio čistoga  $\beta$ -TCP-a, zamjenskoga koštanog materijala nakon šest mjeseci već resorbiran. Fujita i suradnici uočili su da dijelovi  $\beta$ -TCP-blokova nakon 24 tjedna frakturirani i resorbirani, a HA blokovi u tom su trenutku još uvijek stabilni (45). Rezultat gubitka radiokontrastnosti zamjenskoga koštanog materijala i naknadna zamjena novonastalom primarnom kosti ili nemineraliziranim tkivom jest smanjena homogenost, odnosno gustoća augmentata. Dvofazni zamjenski koštani materijal koji se sastojao od 60 posto HA-a bio je u trenutku drugoga radiološkog mjerenja još uvijek stabilan. Lagani porast srednje vrijednosti gustoće ovog materijala može se objasniti procesima preustroja početnih krvnih ugrušaka. U skladu s osteokonduktivnim svojstvima dvofaznog materijala, krv koja se nalazila između čestica koštanog supstituta zamijenjena je novonastalom kosti. Budući da ova primarna kost ima veću gustoću od krvi, prosječno se povećala i gustoća ukupnoga augmentata, odnosno njegova homogenost.

S obzirom na gustoću kosti augmentiranih područja ovi su rezultati na prvi pogled proturječni rezultatima jedne druge kliničke studije, posebice u slučaju augmentacija čistim  $\beta$ -TCP-om, u kojoj se ispitala gustoća kosti nakon augmentacija sinusa mikro CT-snimkama. U toj studiji uspoređena je čestica autologne kosti pomiješane s čistim  $\beta$ -TCP-om i autologne kosti pomiješane s  $\beta$ -TCP-om i HA-om. U spomenutom istraživanju utvrđen je porast gustoće kosti u svim skupinama (79). No mora se istaknuti da se izrada studije znatno razlikuje od ovoga rada tijekom kojega je u svim grupama korištena autologna kost i nije testiran čisti  $\beta$ -TCP kao zamjenski koštani materijal. Na taj bi se način s pomoću autologne kosti moglo objasniti utvrđeno povećanje gustoće kosti.

Tijekom radiološkog mjerenja volumena augmentiranih područja koja su tretirana radiokontrastnim zamjenskim koštanim materijalima, ustanovljene su značajne razlike između oba materijala. Čisti  $\beta$ -TCP imao je u prvom radiološkom ispitivanju prosječni volumen od  $1,73 \text{ cm}^3 \pm 0,55 \text{ cm}^3$ . Dvofazni materijal imao je sličnu vrijednost – prosječno  $2,0 \text{ cm}^3 \pm 0,61 \text{ cm}^3$  neposredno nakon augmentacije. Volumenobaju materijala za augmentaciju smanjen je tijekom šestomjesečnog cijeljenja pri čemu je smanjenje bilo statistički značajno u slučaju podizanja sinusa s pomoću  $\beta$ -TCP-a (-22,2 %) u odnosu na dvofazni zamjenski koštani materijal (-6,66 %). Ti se rezultati mogu objasniti već opisanim nedostatkom stabilnosti zamjenskoga koštanog materijala od čistog  $\beta$ -TCP-a i njegovom bržom resorpcijom, što u grupi dvofaznih materijala, koji je nakon šest mjeseci još uvijek stabilan, nije slučaj(45). S obzirom na dugotrajnu stabilnost čitavog augmentata, pozitivan utjecaj dugotrajno stabilnijeg zamjenskoga koštanog materijala u odnosu na brže resorbirajući može se usporediti s rezultatima iz studije Jensena i suradnika (80). U ovoj studiji ispitan je čisti goveđi zamjenski koštani materijal (BioOss), čista autologna kost i različiti odnosi miješanja tih dvaju materijala. Autologna kost bila je brže resorbirani zamjenski materijal. Autologna kost uglavnom se opisuje kao *zlatni standard* za augmentacijske zahvate u medicini, a opisane su stope resorpcije od 21,5 posto do 39,2 posto tijekom šest godina, ovisno o tome je li korištena partikulirana autologna kost ili autologni blok kosti za augmentaciju dna sinusa (35). Drugi autori dobili su stope resorpcije autologne kosti od 55,89 posto nakon šestomjesečnog liječenja rascjepa čeljusti (81).

Goveđi koštani supstitut (BioOss) vrijedi približno kao neresorbirajući zamjenski materijal koji je imao prosječnu resorpciju augmentata 16,5 posto nakon šest mjeseci (82). U istoj studiji dodatno se ispitivala kvaliteta kosti. U grupi u kojoj je korišten goveđi zamjenski materijal dokazalo se postojanje granula koje su bile okružene novostvorenom kosti nakon šest mjeseci, čime se ističe osteokonduktivni potencijal ovog materijala. Kod ispitane autologne kosti utvrđeno je smanjenje volumena od 39,8 posto u razdoblju od šest mjeseci, ali nakon toga se struktura novostvorene kosti nije razlikovala od izvorne kosti. Zbog sjedinjavanja dobrih osobina autologne kosti sa stabilnim svojstvima govedega zamjenskog materijala, Jensen i suradnici proučavali su različite mješavine obaju materijala (80). Opadanje volumena moglo se smanjiti s prosječno 65 posto kod čiste autologne kosti na 16 posto, pri odnosu od 25 posto autologne kosti prema 75 posto govedega zamjenskog

materijala. No autori nisu mogli ustanoviti optimalni odnos obaju materijala uz najveću moguću kvalitetu kosti i istodobnu dostatnu dugotrajnu stabilnost.

U priloženom radu kombinacija od 60 posto HA-a i 40 posto  $\beta$ -TCP-a pozitivno je utjecala na stabilnost augmentata, i to ne samo kad je riječ o promjeni volumena nego i promjeni visine augmentacije pri podizanju dna sinusa.

Obje grupe imale su analogne vrijednosti izvorno preostale visine alveolarnog grebena tijekom prvoga radiološkog ispitivanja ( $\beta$ -TCP:  $2,78 \pm 1,31$  mm; HA/ $\beta$ -TCP:  $2,73 \pm 1,06$  mm) te analognu polaznu situaciju s obzirom na visinu augmentata nakon augmentacije dna sinusa ( $\beta$ -TCP:  $10,35 \pm 1,48$  mm, HA/ $\beta$ -TCP:  $11,24 \pm 1,97$  mm). U skladu s rezultatima mjerenja volumena, pronađene su i statistički bitne razlike tijekom ispitivanja visine augmentata. Visina augmentata lagano se smanjila u obje grupe. U grupi u kojoj je primijenjen čisti  $\beta$ -TCP to je smanjenje iznosilo prosječno 8,35 posto, a u grupi dvofaznoga koštanog supstituta smanjenje ukupne visine prosječno 3,15 posto. Pri primjeni  $\beta$ -TCP-a u ekstrakcijskoj alveoli, kao mjere potpore za očuvanje alveolarnog grebena nakon ekstrakcije zuba, pokazalo se da smanjenje visine augmentata iznosi u prosjeku 20,9 posto (83). U ovoj studiji uspoređivao se čisti  $\beta$ -TCP, nemineralizirani zamjenski koštani materijal zajedno s kolagenskom membranom ili s autolognim transplantatom mekog tkiva, te neliječeno spontano zacjeljivanje. Nemineralizirani zamjenski koštani materijal pokazao je povećanje visine alveolarnog grebena od 5,6 posto, odnosno 8,1 posto u kombinaciji s kolagenskom membranom i transplantatom mekog tkiva. Grupa koja je liječena čistim  $\beta$ -TCP-om imala je najveći gubitak visine, a kod neliječene kontrolne grupe zabilježen je gubitak visine od 10,2 posto. Smanjenje visine u neliječenoj grupi pokazuje da su nužne mjere potpore nakon ekstrakcije zuba jer inače se alveolarni grebeni može izrazito sniziti. U tom kontekstu može se dokazati povećana osteoklastična aktivnost u ekstrakcijskim alveolama i okolnoj kosti u studiji koju su proveli Aruajo i Lindhe, ako se obavi ekstrakcija zuba bez daljnjih stomatoloških mjera. Povećana osteoklastična aktivnost rezultira resorpcijom okolne kosti koja je posebno izražena na bukalnoj lameli te završava gubitkom kosti (8).

Osim histoloških i radioloških ispitivanja augmentiranih područja dodatno se određuje stabilnost implantata analizom rezonantne frekvencije (Osstell®) u vrijeme implantacije i nakon četiri mjeseca. S prvim mjerenjem određena je primarna stabilnost implantata.

Kvocijent stabilnosti implantata (ISQ) iznosio je prosječno  $72,23 \pm 7,96$  u grupi u kojoj je korišten čisti  $\beta$ -TCP te  $70,42 \pm 9,38$  u grupi u kojoj je korišten dvofazni koštani zamjenski materijal. Ti analogni rezultati u obje grupe na prvi pogled pomalo iznenađuju. Implantati su postavljeni prema studijskom protokolu u augmentirana područja koja su nakon toga prepuštena četveromjesečnom zacjeljivanju. Histološki i radiološki rezultati, kako je već opisano, pokazuju smanjenje volumena i gustoće kosti kod jednofaznoga koštanog supstituta. U drugim se studijama, s obzirom na analizu rezonantnom frekvencijom, neprestano upućuje na korelaciju između gustoće kosti i vrijednosti ISQ-a. Tako su Isoda i suradnici analizom rezonantne frekvencije i digitalne volumne tomografije ispitali 18 Straumannovih implantata postavljenih u svježe glave femura svinja. U istraživanju je dokazana statistički značajna korelacija između vrijednosti ISQ-a i radiološki utvrđene okolne gustoće kosti ( $p < 0,05$ ). Autori su zaključili da se s pomoću digitalne volumne tomografije također može izvesti zaključak o stabilnosti implantata (84). Pregledni rad Marquezana i suradnika u kojemu ova tema analizira u ukupno sedam poglavlja, dokazuje pozitivnu povezanost između gustoće kosti i primarne stabilnosti implantata (85). U skladu s našim radiološkim rezultatima, s obzirom na homogenost augmentiranih područja sa smanjenjem gustoće kosti u grupi kod koje je primijenjen čisti  $\beta$ -TCP, mogu se očekivati manje ISQ-vrijednosti pri mjerenju primarne stabilnosti u odnosu na dvofaznu grupu s većom gustoćom augmentata. Neslaganje između ovoga rada i drugih studija moglo bi se objasniti rezultatima studije koju su proveli Rozé i suradnici (86). Oni su ugradili 22 implantata Ankylos ili Straumann u gornju i donju čeljust pokojnih osoba. Na kraju je obavljena analiza rezonantne frekvencije i radiološki je ispitana mikrostruktura kosti. Studija je pokazala da se ISQ-vrijednosti za primarnu stabilnost implantata ne povezuju s vrijednostima dublje položenih implantata u primarnoj kosti, nego je u korelaciji s debljinom kortikalne kosti. Pri augmentaciji dna sinusa, kao i u ovom radu, implantati se ugrađuju iz krestalnoga alveolarnog grebena u augmentirano područje. Krestalni kortikalis gornje čeljusti netaknut je do umetanja implantata i, kako je dokazano radiološkim istraživanjem, analogan je u obje grupe, s prosječnim vrijednostima izvorne kosti od  $2,78 \pm 1,31$  mm u grupi u kojoj je primijenjen čisti  $\beta$ -TC-a i  $2,73 \pm 1,06$  mm u grupi u kojoj je primijenjen dvofazni zamjenski materijal. Ispitana područja raspolagala su različitim vrijednostima s obzirom na gustoću kosti nakon šestomjesečnog cijeljenja koje je, pak, slijedilo nakon augmentacije dna sinusa. No debljina kortikalisa gornje čeljusti nije promijenjena. Ako primarna stabilnost ovisi samo o debljini kortikalne kosti, to može

objasniti analogne vrijednosti u obje grupe tijekom mjerenja primarne stabilnosti. Nakon daljnje četveromjesečnog razdoblja zacjeljivanja određena je sekundarna stabilnost implantata. Za dostatnu sekundarnu stabilnost najvažnija je koštana regeneracija i preoblikovanje kosti na graničnoj površini implantata i okolne kosti. Ova stabilnost važan je čimbenik za dugotrajni uspjeh dentalnih implantata (3). U obje grupe utvrđene su različite vrijednosti tijekom drugog mjerenja s pomoću analize rezonantne frekvencije. Objе grupe u načelu su pokazale porast ISQ-vrijednosti, a time i stabilnost implantata. U grupi u kojoj je obavljena augmentacija čistim  $\beta$ -TCP-om utvrđena je prosječna promjena ISQ-vrijednosti od  $6,09 \pm 8,04$ , odnosno na  $78,31 \pm 5,81$ , a u grupi u kojoj je korišten dvofazni materijal utvrđena je promjena ISQ-vrijednosti od  $10,00 \pm 8,66$ , odnosno porast na  $80,42 \pm 6,31$ . Budući su u obje grupe, bez iznimke, utvrđene vrijednosti veće od 55, u objema je dokazana dovoljna sekundarna stabilnost implantata, odnosno integracija. Razlike ustanovljene analizom rezonantne frekvencije mogu se, također, dobro objasniti radiološkim rezultatima u ovom radu s obzirom na homogenost/gustoću kosti i visinu kosti. Grupa u kojoj je obavljena augmentacija čistim  $\beta$ -TCP-om imala je tijekom drugog mjerenja manju gustoću i manju visinu u usporedbi s grupom u kojoj je korišten dvofazni zamjenski koštani materijal. Oba su kriterija važna za mjerenje sekundarne stabilnosti. U studiji Mereditha i suradnika ispitivani su ti faktori s obzirom na njihovu ulogu u stabilnosti implantata. Zbog toga su, u jednom od prvih istraživanja, ugrađeni implantati u aluminijske blokove na različitim udaljenostima. Pritom je ustanovljena velika korelacija između udjela slobodne površine implantata i izmjerenih vrijednosti rezonantne frekvencije. Što je manja površina implantata bila izvan aluminijskog bloka, to su bile više vrijednosti rezonantne frekvencije. Nadalje, implantati su bili ugrađeni u samostvrdnjavajući polimetilmetakrilat (PMMA), a analiza rezonantne frekvencije obavljena je u različitim razdobljima procesa stvrdnjavanja. Pri ovim mjerenjima zabilježena je pojačana rezonantna frekvencija s pojačanom krutošću, odnosno tvrdoćom akrilata (87). U jednoj drugoj kliničkoj studiji opisana je korelacija između implantata koji nisu cijelom površinom u kosti i stabilnosti implantata koja je određena analizom rezonantne frekvencije (88). Preneseno na rezultate u ovom radu, to znači da je za manji porast ISQ-vrijednosti u grupi u kojoj je primijenjen  $\beta$ -TCP odgovoran veći udio površine implantata koji nije u direktnom kontaktu s kosti i manja gustoća kosti.

Osim već navedenih čimbenika koji mogu utjecati na stabilnost implantata, važnu ulogu za kasniju, sekundarnu stabilnost implantata, odnosno za integraciju, može imati i njihova površina. U jednoj eksperimentalnoj studiji provedenoj na životinjama implantati su ugrađeni u tibiju kunića, a promjene su izmjerene rezonantnom frekvencijom nakon šest tjedana. Implantati korišteni u ovoj studiji razlikovali su se kako po kemijskom sastavu površine, tako i po topografiji. Ovdje su najveću promjenu ISQ- vrijednosti imali implantati s kemijskom modifikacijom površine (89). Promjene promjera implantata nisu pokazale znatne razlike u vrijednostima dobivenima analizom rezonantne frekvencije. Ova se studija, nakon ispitivanja različitih varijabli za koje se čini da utječu na stabilnost implantata, može koristiti za preporuku analize rezonantne frekvencije kao metode za kontrolu stabilnosti implantata u različitim vremenskim razdobljima, no nikako ne za usporedbu stabilnosti različitih implantata (90). U ovom radu istražuje se u obje grupe jedan jedini tip implantata, a promjene stabilnosti pojedinačnih implantata mogu se, u skladu s rečenim, usporediti, pri čemu se između obje grupe može utvrditi statistička značajnost ( $p < 0,05$ ).

Na temelju rezultata dobivenih u ovom radu može se istaknuti važnost podizanja dna sinusa pri liječenju atrofija čeljusnog grebena u području lateralne maksile. Prednosti ove kirurške tehnike, u usporedbi s vertikalnom augmentacijom čeljusnog grebena ili drugim postupcima augmentacije s obzirom na primarnu stabilnost, objašnjavaju se rezultatima analize rezonantne frekvencije. Primjena augmentacijske tehnike podizanja dna sinusa kroz pristup lateralnim prozorom znači očuvanje rezidualnoga koštanog grebena u cijelom njegovu volumenu i kvaliteti, a to znači osiguranje stalne primarne stabilnosti bez obzira na korišteni koštani supstitut. Nadalje, augmentacijom dna sinusa postižu se predvidljivi rezultati (91). Pritom je pozitivan rezultat augmentacije relativno neovisan o vrsti primijenjenoga zamjenskog koštanog materijala. U kliničkoj studiji koja je obuhvatila 94 pacijenta s ukupno 362 postavljena implantata, korišteno je ukupno devet različitih materijala za augmentaciju (92). Među njima nalazili su se autologna kost, alogeni, ksenogeni i sintetski koštani supstituti. Zaključilo se da su svi ti materijali biokompatibilni te da podržavaju koštanu regeneraciju prilikom podizanja dna sinusa. Tijekom četverogodišnjeg promatranja nisu uočene nikakve komplikacije i samo se sedam od 362 implantata u tom razdoblju nije održalo. Kod 60 posto pacijenata obrađenih u ovom radu nisu primijećene nikakve komplikacije odmah nakon augmentacije dna sinusa. Perforacija koja se dogodila u 19 posto slučajeva



također nije imala za posljedicu nikakve komplikacije, što pokazuje da je Schneiderova membrana bila uspješno pokrivena kolagenskom membranom. Tehnika podizanja dna sinusa može se tako smatrati relativno sigurnim postupkom, bez komplikacija tijekom regeneracije kosti u području lateralne maksile. U drugim studijama također su postignuti vrlo dobri rezultati u slučaju perforacije Schneiderove membrane. Učestalost perforacija membrane i utjecaj perforacije na uspjeh implantacije ispitali su u kliničkoj studiji Hernandez-Alfaro i suradnici. Za njezina trajanja, a to je bilo petogodišnje razdoblje, izvedeno je ukupno 474 podizanja dna sinusa kod 338 pacijenta i simultano je, u augmentirano područje, postavljeno 1166 implantata (93). Pri 104 augmentacije sinusa perforirala je Schneiderova membrana, što odgovara relativnoj učestalosti od 21,9 posto i može se usporediti sa stopom perforacije u ovom radu. U 53,85 posto slučajeva utvrđena je mala perforacija (manja od 5 mm), kod 26,92 posto pronađena je perforacija od 5 do 10 mm, a kod 19,23 posto otkrivena je perforacija veća od 10 mm. Ovisno o veličini, perforacije su obrađene resorptivnim šavovima, stabilizacijom s pomoću resorptivne kolagenske membrane, dodatnim dodavanjem autologne kosti u transplantat ili, u slučaju velikih perforacija, primjenom bukalnog transplantata. Od 278 implantata koji su postavljeni u augmentirano područje s prethodnom perforacijom, 247 bilo je uspješno integrirano. No svi gubitci implantata pojavili su se isključivo u perforiranom sinusu. Autori referiraju i zaključuju da se stopa preživljavanja implantata pri perforaciji i rekonstrukciji Schneiderove membrane smanjuje s povećanjem veličine perforacije. To je u proturječju s rezultatima drugih studija u kojima nisu utvrđeni negativni utjecaji perforacije membrane na uspjeh implantacije. U jednoj od njih obavljeno je istraživanje na 91 pacijentu s ukupno 259 simultano umetnutih implantata (94). Perforacije membrane ustanovljene su kod ukupno 12 sinusa, što predstavlja stopu od 13,2 posto, a to je nešto manje u odnosu na ovaj rad. U spomenutom radu ugrađeno je 26 implantata u perforirana područja, a utvrđena je ukupna stopa preživljavanja svih implantata od 95,9 posto. Dva gubitka implantata odnose se pritom na sinus s perforiranom Schneiderovom membranom. Analizom podataka ustanovljeno je da gubitci implantata u sinusu s perforiranom membranom nisu statistički značajni. Konačno se zaključilo da perforacije membrane ne utječu na koštani integracijski proces ili na preživljavanje dentalnih implantata. Slični rezultati dobiveni su u jednoj drugoj kliničkoj studiji koju su proveli Ardekian i suradnici. U tom istraživanju uspoređeni su rezultati preživljavanja implantata pri podizanju dna sinusa s perforacijom ili bez perforacije Schneiderove membrane. U grupi pacijenata kojima je perforiran sinus utvrđena je stopa

preživljavanja implantata od 94,4 posto, a u onoj u kojoj membrana sinusa nije perforirana stopa je iznosila 93,9 posto. Ova razlika nije statistički značajna. Osim usporedivih stopa preživljavanja u obje grupe opisana je i korelacija između visine rezidualnoga koštanog grebena i učestalosti perforacija membrana. Zbog tehničkih teškoća, što je greben bio više reduciran perforacija je bilo više (95). U ovom radu se rezidualni koštani greben u obje grupe može usporediti tako da se prema rezultatima iz prethodno navedene studije ni u jednoj grupi nije moralo računati na veću stopu perforacije membrane. Za razliku od navedenih studija koje su se bavile stopom preživljavanja implantata, u ovom radu implantati su ugrađeni uz odgodu od šest mjeseci nakon podizanja dna sinusa. Ova odgođena implantacija mogla je rezultirati vrlo dobrom stopom zacjeljivanja od 98,9 posto jer se u ovom slučaju očekuje zacjeljivanje perforacije Schneiderove membrane neovisno o mogućim negativnim utjecajima. Ipak, prema sistematskoj studiji koja je uključivala 39 studija koje su se bavile augmentacijom, nije se mogla utvrditi statistički značajna razlika između simultane i odgođene ugradnje implantata. U ovoj studiji navedena je ukupna stopa preživljavanja implantata od 91,49 posto, uključujući sve studije. Nadalje, viša stopa preživljavanja implantata od 95,98 posto ustanovljena je pri podizanju sinusa isključivo sa zamjenskim koštanim materijalom, a prosječna stopa od 87,7 posto utvrđena je pri podizanju dna sinusa s autolognom kosti (96). No ove se vrijednosti odnose na višegodišnje rezultate kod kojih je obavljena protetska sanacija implantata, pa se dobivene vrijednosti ne mogu uspoređivati sa stopom preživljavanja implantata u ovom radu od 98,9 posto nakon šest mjeseci.

## **6. ZAKLJUČCI**

1. Augmentacija dna sinusa jednofaznim (čisti  $\beta$ -TCP) i dvofaznim (60% HA i 40%  $\beta$ -TCP) koštanim zamjenskim materijalom predstavlja uspješan i siguran postupak kojim se, uz odgovarajuću terapiju, mogu postići dobri rezultati čak i u slučaju perforacije Schneiderove membrane.
2. Radiološkom usporedbom je utvrđena manja homogenost i manje smanjenje volumena dvofaznih materijala nakon šest mjeseci. Također je smanjenje visine augmentata bilo manje nakon istog razdoblja.
3. Histološkom analizom obaju materijala uočena je uredna koštana organizacija augmentiranog područja. Histomorfometrijski su dobiveni usporedivi rezultati za jednofazni i dvofazni materijal, s nešto većim udjelom novostvorene kosti u grupi s dvofaznim materijalom.
4. Analiza rezonantne frekvencije je pokazala veću promjenu u grupi u kojoj je primijenjen dvofazni materijal.

Koštani zamjenski materijali korišteni u ovom istraživanju biokompatibilni su i podupiru regeneraciju kosti na osteokonduktivnoj razini. Možemo zaključiti da je dvofazni koštani zamjenski materijal neznatno bolji od čistoga  $\beta$ -TCP-a s obzirom na stabilnost volumena, radiološku gustoću augmentacije i sekundarnu stabilnost ugrađenih implantata. Manja prednost u korist dvofaznog materijala zahtijeva daljnje kliničke studije. Zbog dugoročne ocjene rezultata bilo bi poželjno procijeniti stopu preživljavanja implantata nakon augmentacije obama materijalima u razdoblju od dvije, pet i deset godina.

## **7. POPIS LITERATURE**

1. Brånemark PI, Adell R, Breine U, Hansson BO, Lindström J, Ohlsson A. Intra-osseous anchorage of dental prostheses. I. Experimental studies. *Scand J Plast Reconstr Surg.* 1969;3(2):81-100.
2. Albrektsson T, Brånemark PI, Hansson HA, Lindström J. Osseointegrated titanium implants. Requirements for ensuring a long-lasting, direct bone-to-implant anchorage in man. *Acta Orthop Scand.* 1981;52(2):155-70.
3. Meredith N. Assessment of implant stability as a prognostic determinant. *Int J Prosthodont.* 1998;11(5):491-501.
4. Cooper LF. Factors influencing primary dental implant stability remain unclear. *J Evid Based Dent Pract.* 2012;12(3 Suppl):185-6.
5. Elias CN, Rocha FA, Nascimento AL, Coelho PG. Influence of implant shape, surface morphology, surgical technique and bone quality on the primary stability of dental implants. *J Mech Behav Biomed Mater.* 2012;16:169-80.
6. Friberg B, Jemt T, Lekholm U. Early failures in 4,641 consecutively placed Brånemark dental implants: a study from stage 1 surgery to the connection of completed prostheses. *Int J Oral Maxillofac Implants.* 1991;6(2):142-6.
7. Nakano T, Yatani H. Bone augmentation of dental implant treatment. *Clin Calcium.* 2007;17(2):256-62.
8. Araújo MG, Lindhe J. Dimensional ridge alterations following tooth extraction. An experimental study in the dog. *J Clin Periodontol.* 2005;32(2):212-8.
9. Seibert JS. Reconstruction of deformed, partially edentulous ridges, using full thickness onlay grafts. Part II. Prosthetic/periodontal interrelationships. *Compend Contin Educ Dent.* 1983;4(6):549-62.
10. Allen EP, Gainza CS, Farthing GG, Newbold DA. Improved technique for localized ridge augmentation. A report of 21 cases. *J Periodontol.* 1985;56(4):195-9.
11. Studer S, Zellweger U, Schärer P. The aesthetic guidelines of the mucogingival complex for fixed prosthodontics. *Pract Periodontics Aesthet Dent.* 1996;8(4):333-41.
12. McAllister BS, Haghghat K. Bone augmentation techniques. *J Periodontol.* 2007;78(3):377-96.
13. Davarpanah M, Martinez H, Tecucianu JF, Hage G, Lazzara R. The modified osteotome technique. *Int J Periodontics Restorative Dent.* 2001;21(6):599-607.

14. Friberg B. The posterior maxilla: clinical considerations and current concepts using Brånemark System implants. *Periodontol 2000*. 2008;47:67-78.
15. Rammelsberg P, Gabbert O, Schmitter M, Koob A, Pritsch M, Faggion CM Jr. Effect of the osteotome technique in cases of deficient edentulous ridge. *J Oral Maxillofac Surg*. 2011;69(10):2557-63.
16. Schlee M, Steigmann M, Bratu E, Garg AK. Piezosurgery: basics and possibilities. *Implant Dent*. 2006;15(4):334-40.
17. Elian N, Jalbout Z, Ehrlich B, Classi A, Cho SC, Al-Kahtani F, et al. A two-stage full-arch ridge expansion technique: review of the literature and clinical guidelines. *Implant Dent*. 2008;17(1):16-23.
18. Chin M, Toth BA. Distraction osteogenesis in maxillofacial surgery using internal devices: review of five cases. *J Oral Maxillofac Surg*. 1996;54(1):45-53.
19. Ilizarov GA. The tension-stress effect on the genesis and growth of tissues: Part II. The influence of the rate and frequency of distraction. *Clin Orthop Relat Res*. 1989;(239):263-85.
20. Burchardt H. The biology of bone graft repair. *Clin Orthop Relat Res*. 1983;(174):28-42.
21. Meyer U, Meyer T, Wiesmann HP, Stratmann U, Kruse-Lösler B, Maas H, et al. The effect of magnitude and frequency of interfragmentary strain on the tissue response to distraction osteogenesis. *J Oral Maxillofac Surg*. 1999;57(11):1331-9.
22. Gaggl A, Schultes G, Regauer S, Kärcher H. Healing process after alveolar ridge distraction in sheep. *Oral Surg Oral Med Oral Pathol Oral Radiol Endod*. 2000;90(4):420-9.
23. Myeroff C, Archdeacon M. Autogenous bone graft: donor sites and techniques. *J Bone Joint Surg Am*. 2011;93(23):2227-36.
24. Garg AK, Morales MJ, Navarro I, Duarte F. Autogenous mandibular bone grafts in the treatment of the resorbed maxillary anterior alveolar ridge: rationale and approach. *Implant Dent*. 1998;7(3):169-76.
25. Sethi A, Kaus T. Ridge augmentation using mandibular block bone grafts: preliminary results of an ongoing prospective study. *Int J Oral Maxillofac Implants*. 2001;16(3):378-88.
26. Semb G. Alveolar bone grafting. *Front Oral Biol*. 2012;16:124-36.

27. Joshi A. An investigation of post-operative morbidity following chin graft surgery. *Br Dent J.* 2004;196(4):215-8.
28. Raghoobar GM, Louwse C, Kalk WW, Vissink A. Morbidity of chin bone harvesting. *Clin Oral Implants Res.* 2001;12(5):503-7.
29. Nkenke E, Schultze-Mosgau S, Radespiel-Tröger M, Kloss F, Neukam FW. Morbidity of harvesting of chin grafts: a prospective study. *Clin Oral Implants Res.* 2001;12(5):495-502.
30. Clavero J, Lundgren S. Ramus or chin grafts for maxillary sinus inlay and local onlay augmentation: comparison of donor site morbidity and complications. *Clin Implant Dent Relat Res.* 2003;5(3):154-60.
31. Nkenke E, Radespiel-Tröger M, Wiltfang J, Schultze-Mosgau S, Winkler G, Neukam FW. Morbidity of harvesting of retromolar bone grafts: a prospective study. *Clin Oral Implants Res.* 2002;13(5):514-21.
32. Mischkowski RA, Selbach I, Neugebauer J, Koebke J, Zöller JE. Lateral femoral cutaneous nerve and iliac crest bone grafts--anatomical and clinical considerations. *Int J Oral Maxillofac Surg.* 2006;35(4):366-72.
33. Kim DH, Rhim R, Li L, Martha J, Swaim BH, Banco RJ, et al. Prospective study of iliac crest bone graft harvest site pain and morbidity. *Spine J.* 2009;9(11):886-92.
34. Covani U, Ricci M, Santini S, Mangano F, Barone A. Fracture of anterior iliac crest following bone graft harvest in an anorexic patient: case report and review of the literature. *J Oral Implantol.* 2013;39(1):103-9.
35. Sbordone C, Toti P, Guidetti F, Califano L, Bufo P, Sbordone L. Volume changes of autogenous bone after sinus lifting and grafting procedures: a 6-year computerized tomographic follow-up. *J Craniomaxillofac Surg.* 2013;41(3):235-41.
36. Horch HH, Pautke C. Regeneration instead of reparation: a critical review of the autogenous bone transplant as "golden standard" of reconstructive oral surgery. *Mund Kiefer Gesichtschir.* 2006;10(4):213-20.
37. Misch CE, Dietsch F. Bone-grafting materials in implant dentistry. *Implant Dent.* 1993;2(3):158-67.
38. Schmitt CM, Doering H, Schmidt T, Lutz R, Neukam FW, Schlegel KA. Histological results after maxillary sinus augmentation with Straumann® BoneCeramic, Bio-Oss®, Puros®, and autologous bone. A randomized controlled clinical trial. *Clin Oral Implants Res.* 2013;24(5):576-85.



39. Srouji S, Ben-David D, Funari A, Riminucci M, Bianco P. Evaluation of the osteoconductive potential of bone substitutes embedded with schneiderian membrane- or maxillary bone marrow-derived osteoprogenitor cells. *Clin Oral Implants Res.* 2013;24(12):1288-94.
40. Chaves MD, de Souza Nunes LS, de Oliveira RV, Holgado LA, Filho HN, Matsumoto MA, et al. Bovine hydroxyapatite (Bio-Oss®) induces osteocalcin, RANK-L and osteoprotegerin expression in sinus lift of rabbits. *J Craniomaxillofac Surg.* 2012;40(8):315-20.
41. Kearney JN. Allografts as vectors of infection. *Lancet.* 1987;2(8555):402.
42. Wiltfang J, Merten HA, Schlegel KA, Schultze-Mosgau S, Kloss FR, Rupprecht S, et al. Degradation characteristics of alpha and beta tri-calcium-phosphate (TCP) in minipigs. *J Biomed Mater Res.* 2002;63(2):115-21.
43. Yamada M, Shiota M, Yamashita Y, Kasugai S. Histological and histomorphometrical comparative study of the degradation and osteoconductive characteristics of alpha- and beta-tricalcium phosphate in block grafts. *J Biomed Mater Res B Appl Biomater.* 2007;82(1):139-48.
44. Shankar R, Singh D, Shaikh S, Singh G, Yadav A, Jain R. Bone regeneration in osseous defects using hydroxyapatite graft and the extent of ossification in osseous defects treated without grafts: a comparative evaluation. *J Maxillofac Oral Surg.* 2011;10(2):123-6.
45. Fujita R, Yokoyama A, Kawasaki T, Kohgo T. Bone augmentation osteogenesis using hydroxyapatite and beta-tricalcium phosphate blocks. *J Oral Maxillofac Surg.* 2003;61(9):1045-53.
46. Frenken JW, Bouwman WF, Bravenboer N, Zijdeveld SA, Schulten EA, ten Bruggenkate CM. The use of Straumann Bone Ceramic in a maxillary sinus floor elevation procedure: a clinical, radiological, histological and histomorphometric evaluation with a 6-month healing period. *Clin Oral Implants Res.* 2010;21(2):201-8.
47. Kolerman R, Goshen G, Joseph N, Kozlovsky A, Shetty S, Tal H. Histomorphometric analysis of maxillary sinus augmentation using an alloplast bone substitute. *J Oral Maxillofac Surg.* 2012;70(8):1835-43.
48. Gottlow J, Nyman S, Lindhe J, Karring T, Wennström J. New attachment formation in the human periodontium by guided tissue regeneration. Case reports. *J Clin Periodontol.* 1986;13(6):604-16.

49. Dahlin C, Linde A, Gottlow J, Nyman S. Healing of bone defects by guided tissue regeneration. *Plast Reconstr Surg.* 1988;81(5):672-6.
50. Karring T, Nyman S, Gottlow J, Laurell L. Development of the biological concept of guided tissue regeneration--animal and human studies. *Periodontol* 2000. 1993;1(1):26-35.
51. Hämmerle CH, Karring T. Guided bone regeneration at oral implant sites. *Periodontol* 2000. 1998;17:151-75.
52. Hämmerle CH, Lang NP. Single stage surgery combining transmucosal implant placement with guided bone regeneration and bioresorbable materials. *Clin Oral Implants Res.* 2001;12(1):9-18.
53. Nyman S, Gottlow J, Karring T, Lindhe J. The regenerative potential of the periodontal ligament. An experimental study in the monkey. *J Clin Periodontol.* 1982;9(3):257-65.
54. Gottlow J, Nyman S, Karring T, Lindhe J. New attachment formation as the result of controlled tissue regeneration. *J Clin Periodontol.* 1984;11(8):494-503.
55. Selvig KA, Kersten BG, Chamberlain AD, Wikesjö UM, Nilvéus RE. Regenerative surgery of intrabony periodontal defects using ePTFE barrier membranes: scanning electron microscopic evaluation of retrieved membranes versus clinical healing. *J Periodontol.* 1992;63(12):974-8.
56. Rothamel D, Schwarz F, Sager M, Herten M, Sculean A, Becker J. Biodegradation of differently cross-linked collagen membranes: an experimental study in the rat. *Clin Oral Implants Res.* 2005;16(3):369-78.
57. Schwarz F, Rothamel D, Herten M, Sager M, Becker J. Angiogenesis pattern of native and cross-linked collagen membranes: an immunohistochemical study in the rat. *Clin Oral Implants Res.* 2006;17(4):403-9.
58. Liu J, Kerns DG. Mechanisms of guided bone regeneration: a review. *Open Dent J.* 2014;8:56-65.
59. Hankenson KD, Dishowitz M, Gray C, Schenker M. Angiogenesis in bone regeneration. *Injury.* 2011;42(6):556-61.
60. Portal-Núñez S, Lozano D, Esbrit P. Role of angiogenesis on bone formation. *Histol Histopathol.* 2012;27(5):559-66.
61. Thomas MV, Puleo DA. Infection, inflammation, and bone regeneration: a paradoxical relationship. *J Dent Res.* 2011;90(9):1052-61.

62. Tatum H Jr. Maxillary and sinus implant reconstructions. *Dent Clin North Am.* 1986;30(2):207-29.
63. Balaji SM. Direct v/s Indirect sinus lift in maxillary dental implants. *Ann Maxillofac Surg.* 2013;3(2):148-53.
64. Smiler DG, Johnson PW, Lozada JL, Misch C, Rosenlicht JL, Tatum OH Jr, et al. Sinus lift grafts and endosseous implants. Treatment of the atrophic posterior maxilla. *Dent Clin North Am.* 1992;36(1):151-86.
65. Torrella F, Pitarch J, Cabanes G, Anitua E. Ultrasonic osteotomy for the surgical approach of the maxillary sinus: a technical note. *Int J Oral Maxillofac Implants.* 1998;13(5):697-700.
66. Emtiaz S, Caramês JM, Pragosa A. An alternative sinus floor elevation procedure: trephine osteotomy. *Implant Dent.* 2006;15(2):171-7.
67. Soltan M, Smiler DG. Antral membrane balloon elevation. *J Oral Implantol.* 2005;31(2):85-90.
68. Summers RB. A new concept in maxillary implant surgery: the osteotome technique. *Compendium.* 1994;15(2):152-158.
69. Komarnyckyj OG, London RM. Osteotome single-stage dental implant placement with and without sinus elevation: a clinical report. *Int J Oral Maxillofac Implants.* 1998;13(6):799-804.
70. Sotirakis EG, Gonshor A. Elevation of the maxillary sinus floor with hydraulic pressure. *J Oral Implantol.* 2005;31(4):197-204.
71. Felice P, Pistilli R, Piattelli M, Soardi E, Barausse C, Esposito M. 1-stage versus 2-stage lateral sinus lift procedures: 1-year post-loading results of a multicentre randomised controlled trial. *Eur J Oral Implantol.* 2014;7(1):65-75.
72. Mangano C, Perrotti V, Shibli JA, Mangano F, Ricci L, Piattelli A, et al. Maxillary sinus grafting with biphasic calcium phosphate ceramics: clinical and histologic evaluation in man. *Int J Oral Maxillofac Implants.* 2013;28(1):51-6.
73. Ribatti D, Nico B, Crivellato E. The role of pericytes in angiogenesis. *Int J Dev Biol.* 2011;55(3):261-8.
74. Wang HL, Boyapati L. "PASS" principles for predictable bone regeneration. *Implant Dent.* 2006;15(1):8-17.
75. Schwarz F, Rothamel D, Herten M, Wüstefeld M, Sager M, Ferrari D, et al. Immunohistochemical characterization of guided bone regeneration at a dehiscence-

- type defect using different barrier membranes: an experimental study in dogs. *Clin Oral Implants Res.* 2008;19(4):402-15.
76. Cha JK, Kim CS, Choi SH, Cho KS, Chai JK, Jung UW. The influence of perforating the autogenous block bone and the recipient bed in dogs. Part II: histologic analysis. *Clin Oral Implants Res.* 2012;23(8):987-92.
77. Adeyemo WL, Reuther T, Bloch W, Korkmaz Y, Fischer JH, Zöller JE, et al. Influence of host periosteum and recipient bed perforation on the healing of onlay mandibular bone graft: an experimental pilot study in the sheep. *Oral Maxillofac Surg.* 2008;12(1):19-28.
78. Pekkan G, Aktas A, Pekkan K. Comparative radiopacity of bone graft materials. *J Craniomaxillofac Surg.* 2012;40(1):1-4.
79. Kühl S, Götz H, Brochhausen C, Jakse N, Filippi A, d'Hoedt B, et al. The influence of substitute materials on bone density after maxillary sinus augmentation: a microcomputed tomography study. *Int J Oral Maxillofac Implants.* 2012;27(6):1541-6.
80. Jensen T, Schou S, Svendsen PA, Forman JL, Gundersen HJ, Terheyden H, et al. Volumetric changes of the graft after maxillary sinus floor augmentation with Bio-Oss and autogenous bone in different ratios: a radiographic study in minipigs. *Clin Oral Implants Res.* 2012;23(8):902-10.
81. Zhang Y, Yang YS, Wu YL, Liang Y, Wang GM. Measurement of the volume absorption of alveolar bone grafting. *Shanghai Kou Qiang Yi Xue.* 2012;21(3):308-11.
82. Schlegel KA, Fichtner G, Schultze-Mosgau S, Wiltfang J. Histologic findings in sinus augmentation with autogenous bone chips versus a bovine bone substitute. *Int J Oral Maxillofac Implants.* 2003;18(1):53-8.
83. Jung RE, Philipp A, Annen BM, Signorelli L, Thoma DS, Hämmerle CH, et al. Radiographic evaluation of different techniques for ridge preservation after tooth extraction: a randomized controlled clinical trial. *J Clin Periodontol.* 2013;40(1):90-8.
84. Isoda K, Ayukawa Y, Tsukiyama Y, Sogo M, Matsushita Y, Koyano K. Relationship between the bone density estimated by cone-beam computed tomography and the primary stability of dental implants. *Clin Oral Implants Res.* 2012;23(7):832-6.
85. Marquezan M, Osório A, Sant'Anna E, Souza MM, Maia L. Does bone mineral density influence the primary stability of dental implants? A systematic review. *Clin Oral Implants Res.* 2012;23(7):767-74.

86. Rozé J, Babu S, Saffarzadeh A, Gayet-Delacroix M, Hoornaert A, Layrolle P. Correlating implant stability to bone structure. *Clin Oral Implants Res.* 2009;20(10):1140-5.
87. Meredith N, Alleyne D, Cawley P. Quantitative determination of the stability of the implant-tissue interface using resonance frequency analysis. *Clin Oral Implants Res.* 1996;7(3):261-7.
88. Meredith N, Book K, Friberg B, Jemt T, Sennerby L. Resonance frequency measurements of implant stability in vivo. A cross-sectional and longitudinal study of resonance frequency measurements on implants in the edentulous and partially dentate maxilla. *Clin Oral Implants Res.* 1997;8(3):226-33.
89. Sul YT, Jönsson J, Yoon GS, Johansson C. Resonance frequency measurements in vivo and related surface properties of magnesium-incorporated, micropatterned and magnesium-incorporated TiUnite, Osseotite, SLA and TiOblast implants. *Clin Oral Implants Res.* 2009;20(10):1146-55.
90. Lachmann S, Laval JY, Axmann D, Weber H. Influence of implant geometry on primary insertion stability and simulated peri-implant bone loss: an in vitro study using resonance frequency analysis and damping capacity assessment. *Int J Oral Maxillofac Implants.* 2011;26(2):347-55.
91. Stern A, Green J. Sinus lift procedures: an overview of current techniques. *Dent Clin North Am.* 2012;56(1):219-33.
92. Scarano A, Degidi M, Iezzi G, Pecora G, Piattelli M, Orsini G, et al. Maxillary sinus augmentation with different biomaterials: a comparative histologic and histomorphometric study in man. *Implant Dent.* 2006;15(2):197-207.
93. Hernández-Alfaro F, Torradeflot MM, Marti C. Prevalence and management of Schneiderian membrane perforations during sinus-lift procedures. *Clin Oral Implants Res.* 2008;19(1):91-8.
94. Karabuda C, Arisan V, Özyuvaci H. Effects of sinus membrane perforations on the success of dental implants placed in the augmented sinus. *J Periodontol.* 2006;77(12):1991-7.
95. Ardekian L, Oved-Peleg E, Mactei EE, Peled M. The clinical significance of sinus membrane perforation during augmentation of the maxillary sinus. *J Oral Maxillofac Surg.* 2006;64(2):277-82.

96. Del Fabbro M, Testori T, Francetti L, Weinstein R. Systematic review of survival rates for implants placed in the grafted maxillary sinus. *Int J Periodontics Restorative Dent.* 2004;24(6):565-77.

## **8. ŽIVOTOPIS**

Damir Jelušić rođen je 26. srpnja 1970. u Rijeci. Nakon završene osnovne škole u Opatiji i matematičke gimnazije u Rijeci, završava studij dentalne medicine pri Medicinskom fakultetu Sveučilišta u Rijeci 1996. godine. Nakon studija aktivno se uključuje u programe trajnog obrazovanja u zemlji i inozemstvu. Godine 2007. specijalizirao je parodontologiju na Stomatološkom fakultetu u Zagrebu.

Od 1997. godine radi u obiteljskoj stomatološkoj ordinaciji, a od 2001. godine vodi privatnu polikliniku u Opatiji.

Dr. Jelušić specijalizirao se u području parodontologije i dentalne implantologije s posebnim naglaskom na rješavanje složenih implanto-protetskih rekonstrukcija čeljusti i parodontološki kompromitiranih pacijenata. Njegova kontinuirana profesionalna edukacija započela je 1997. godine kada upisuje dvogodišnji edukacijski program *Master of Osseointegration*. Godine 2006. uspješno završava jednogodišnji edukacijski program *Master in Soft Tissue Management*. Dr. Jelušić se kontinuirano educira i usavršava na skupovima i kongresima u zemlji i inozemstvu.

Već niz godina kao voditelj i mentor sudjeluje u edukacijskom programu iz dentalne implantologije. Uspješno je vodio više međunarodnih edukacijskih programa iz dentalne implantologije. Predavao je na više međunarodnih skupova iz područja implantologije i vođene regeneracije kosti.

Potpredsjednik je implantološke sekcije Hrvatskoga parodontološkog društva, član više međunarodnih i nacionalnih strukovnih udruženja kao što su European Association of Osseointegration (EAO), International Congress of Oral Implantologist (ICOI), Hrvatsko društvo za dentalnu implantologiju (HDDI).



## **Popis objavljenih radova**

### **I. Radovi objavljeni u časopisima koji se citiraju u CC-u i SCI Expanded-u:**

1. Šlaj M, Špalj S, Jelušić D, Šlaj M. Discriminant factor analysis of dental arch dimensions with 3-dimensional virtual models. *Am J Orthod Dentofacial Orthop.* 2011;140(5):680-7.
2. Špalj S, Plančak D, Božić D, Kašaj A, Willershausen B, Jelušić D. Periodontal conditions and oral hygiene in rural population of post-war Vukovar region, Croatia in correlation to stress. *Eur J Med Res.* 2008;13(3):100-6.

### **II. Radovi objavljeni u časopisima koji se citiraju u INDEKS TO DENTAL LITERATURE, MEDLINE-MEDLARS, BIOLOGICAL ABSTRACTS:**

1. Jelušić D, Puhar I, Plančak D. Assessment of Implant Stability Following Sinus Lift Procedures with Different Grafting Materials. *Acta Stomatol Croat.* 2014; 48(1): 25-32.

### **Sažeci s kongresnih priopćenja objavljeni u časopisima CC i SCI**

1. Jelušić D, Plančak D, Božić D. Sinus lift procedure using trans-alveolar approach with bone substitutes in the regeneration of lateral maxilla. *J Clin Periodontol* 2012; 39 (suppl13):377.
2. Jelušić D, Božić D, Plančak D, Krmpotić M. Success, biological and technical complications with screw retained fixed partial dentures on implants in the edentulous mandible; 3– 6 year results. *J Clin Periodontol* 2006; 33 (suppl7): 176.

### **Kongresna priopćenja**

1. Jelušić D, Plančak D, Božić D. Sinus lift procedure using trans-alveolar approach with bone substitutes in the regeneration of lateral maxilla. *J Clin Periodontol* 2012; 39 (suppl13):377.

2. Jelušić D, Božić D, Plančak D, Krmpotić M. Success, biological and technical complications with screw retained fixed partial dentures on implants in the edentulous mandible; 3– 6 year results. *J Clin Periodontol* 2006; 33 (suppl7): 176.
3. Božić D, Plančak D, Jelušić D. Therapy of Advanced Periimplantitis - Case Presentation Clinical and Microbial Results after 10 Months. *Acta Stomatol Croat.* 2005;39(3):268-9.
4. Jelušić D, Krmpotić M. Therapy of Complete Edentulousness of the Lower Jaw with Fixed Bridges. Evaluation of Success for over a Period of 3 to 5 Years. *Acta Stomatol Croat.* 2005;39(3):264-5.
5. Krmpotić M, Jelušić D. The Problems of Transplantation in the Distal Region of the Atrophic Upper Jaw - Implantation Techniques and Case Presentation. *Acta Stomatol Croat.* 2005;39(3):261.
6. Plančak D, Božić D, Jelušić D. Radiographic and Prosthetic Assessment Prior to Implantoprosthesis Therapy. *Acta Stomatol Croat.* 2005;39(3):254-5.

#### **Ostala sudjelovanja na skupovima**

1. Simpozij Perioimplant 4, Opatija, 2014. Autori: Jelušić, D.; Iljadica, V., Naslov: All-on-4 u dentalnom laboratoriju; Individualni abutmenti u dentalnoj implantologiji
2. Međunarodni simpozij za dentalne tehničare „4 mušketira“ (Ivoclar/Vivadent), Zagreb, 2013. Predavač. Naslov: Mogućnosti protetske opskrbe implantoloških pacijenata
3. Kongres Hrvatski parodontološki dani, Zagreb, 2013. Voditelj radionice. Naslov: Suvremene tehnike ugradnje implantata; od klasične do računalno vođene implantacije. Dijagnostika i indikacije – kada, kako i zašto?
4. Competence in Esthetics uživo 2013; kongres, Sarajevo, 2013. Predavač. Naslov: Estetika implantata – suprastrukture
5. Botiss Bone & tissue day, kongres, Budapest, 2013. Predavač. Naslov: Selection of biomaterials for GBR
6. Simpozij Perioimplant 3, Opatija, 2012. Voditelj radionice. Naslov: Basics of GBR technique, workshop at congress

7. EAO Congress Europerio 7, Vienna, 2012. Poster prezentacija. Autori: Jelušić, D.; Plančak, D.; Božić, D. Naslov: Sinus lift procedure using trans-alveolar approach with bone substitutes in the regeneration of lateral maxilla
8. Hrvatski parodontološki dani 2011., međunarodni kongres, Zagreb, 2011. Predavanje. Naslov: Sinus lift - Transkrestalni i vestibularni pristup podizanja sinusa
9. 2nd Future Trends in Implantology; International Dental Conference, Firenza, Italija, 2010. Poster prezentacija. Autori: Jelušić, D.; Božić, D. Naslov: Treatment of Deep Cervical Abrasions in Multiple Recession Defects with Connective Tissue Grafts – 1 year results
10. Simpozij Perioimplant 2, Opatija, 2010. Predavač. Naslov: Fiksna ili mobilna protetska rješenja u implanto-protetskoj rehabilitaciji
11. Kongres Hrvatskog društva za parodontologiju, Zagreb, 2009. Voditelj radionice. Naslov: Kirurške tehnike u dentalnoj implantologiji
12. Simpozij dentalne implantologije, Beograd, Srbija, 2009. Predavač. Naslov: 10 godina iskustva u radu s implantacijskim sistemom Astra Tech
13. International Congress of Implantology (ICOI), Budapest, Hungary, 2009. Predavač. Naslov: Implant Rehabilitation in the Esthetic Zone. Treatment Strategies and Clinical Observations
14. XX. International Scientific Congress of Turkish Society of Oral Implantology, Istanbul, 2009. Predavač. Naslov: Total Edentulism of Maxilla. Surgical and Prosthetic Considerations in Implant-prosthetic Treatment
- 15.1. Međunarodni kongres novih tehnologija u stomatologiji – Cirkonij-oksidna keramika, Zagreb, 2008. Poster prezentacija. Autori: Jelušić, D. i suradnici. Naslov: Protetsko-parodontološka rehabilitacija djelomično bezube gornje i donje čeljusti cirkon-keramičkim mostovima na zubima i implantatima
16. Simpozij Perioimplant 1, Opatija, 2008. Predavač. Naslov: Terapijski koncepti i kliničke opservacije implanto-protetske rehabilitacije estetske zone
17. Astra Tech World Congress, Washington D.C., 2008. Poster prezentacija. Naslov: Prosthetic Flexibility of Implant Supported Hybrid Prosthesis Using Astra Tech Dental Implant System
18. Kongres Hrvatskoga društva za parodontologiju, Zagreb, 2007. Predavač. Naslov: Imedijatna implantacija – klinički i estetski aspekti terapije

19.EAO Congress Europerio 5, Madrid, Španjolska, 2006. Poster prezentacija.

Naslov: Biological and Mechanical Complications in Implant Dentistry

20.Kongres Hrvatskog društva za dentalnu implantologiju, Poreč, 2005. Predavač.

Naslov: Klinička procjena fiksnih rekonstrukcija u donjoj bezuboj čeljusti, 3-7 godina