

Etiologija i terapija komplicirane frakture krune zuba

Vicić, Oliver

Master's thesis / Diplomski rad

2015

Degree Grantor / Ustanova koja je dodijelila akademski / stručni stupanj: **University of Zagreb, School of Dental Medicine / Sveučilište u Zagrebu, Stomatološki fakultet**

Permanent link / Trajna poveznica: <https://um.nsk.hr/um:nbn:hr:127:105987>

Rights / Prava: [Attribution-NonCommercial-NoDerivs 3.0 Unported / Imenovanje-Nekomercijalno-Bez prerada 3.0](#)

Download date / Datum preuzimanja: **2025-01-24**



Repository / Repozitorij:

[University of Zagreb School of Dental Medicine Repository](#)



SVEUČILIŠTE U ZAGREBU
STOMATOLOŠKI FAKULTET

Oliver Vicić

**ETIOLOGIJA I TERAPIJA
KOMPLICIRANE FRAKTURE KRUNE
ZUBA**

DIPLOMSKI RAD

Zagreb, lipanj 2015.

Rad je ostvaren u Zavodu za dječju i preventivnu stomatologiju Stomatološkog fakulteta Sveučilišta u Zagrebu.

Voditelj rada: doc. dr. sc. Kristina Goršeta, viši znanstveni suradnik u Zavodu za dječju i preventivnu stomatologiju Stomatološkog fakulteta Sveučilišta u Zagrebu

Lektor hrvatskog jezika: Petra Sočev Aščić, prof.; Starogradska 28, Starigrad, Koprivnica; 0989007502

Lektor engleskog jezika: Helena Knežević, prof.; Trg kralja Zvonimira 11, Koprivnica; 098449715

Rad sadrži: 37 stranica

4 slika

1 CD

Zahvaljujem svojoj cijenjenoj mentorici, doc.dr.sc. Kristini Goršeta, za pomoć pri izradi ovoga rada.

POPIS OZNAKA I KRATICA

SIC – staklenoionomerni cement

DPP – direktno prekrivanje pulpe

PP - parcijalna pulpotomija po Cveku

MTA- mineral trioksid agregat

NaOCl – natrijev hipoklorit

EMD – derivat caklinskog matriksa

SADRŽAJ

1. UVOD.....	1
2. ETIOLOGIJA KOMPLICIRANE FRAKTURE KRUNE ZUBA	3
2.1. Čimbenici rizika za nastanak zubnih trauma.....	3
2.2. Način nastanka ozljede zuba	3
2.3. Mjesto nastanka zubnih trauma	4
3. KLASIFIKACIJA ZUBNIH TRAUMA	5
3.1. Klasifikacija po Andreasenu	5
4. SVRHA RADA	8
5. KOMPLICIRANE FRAKTURE KRUNE ZUBA	9
5.1. Definicija	9
5.2. Dijagnoza.....	9
5.2.1. Klinički pregled.....	13
5.2.2. Radiografski nalaz	14
5.3. Plan liječenja.....	15
5.4. Posljedice neliječene komplicirane frakture krune zuba.....	18
6. POSTUPCI LIJEČENJA KOMPLICIRANE FRAKTURE KRUNE ZUBA	20
6.1. Direktno prekrivanje pulpe (DPP)	20
6.2. Parcijalna pulpotomija po Cveku (PP).....	21
6.3. Cervikalna pulpotomija	23
6.4. Pulpektomija i apeksifikacija	24
7. RASPRAVA.....	28
8. ZAKLJUČAK.....	30
9. SAŽETAK.....	31
10. SUMMARY	32
11. LITERATURA	33
12. ŽIVOTOPIS	38

1. UVOD

Danas su traume zuba u djece jedan od glavnih problema u dječjoj dentalnoj medicini te stoga zauzimaju važno mjesto u suvremenoj dječjoj dentalnoj medicini. Ozljede zuba mogu biti vrlo teško stanje za dijete koje često prati vrlo složena terapija i dugotrajno praćenje pacijenta. To se posebno odnosi na ozljede zuba koji su još uvijek u tijeku razvoja (1, 2).

Liječenje zuba s nezavršenim rastom i razvojem korijena složeno je i dugotrajno, a time uzrokuje i visoke troškove liječenja. Izuzetno je važno početi s liječenjem odmah nakon traume. Što se kasnije započne s liječenjem, to se više povećavaju mogućnosti razvoja raznih komplikacija. U svim slučajevima ozljeda zuba, a posebno kompliciranih ozljeda, ozljedu je potrebno hitno zbrinuti i početi liječenje na vrijeme kako bi se postigao što bolji ishod liječenja (1, 3).

Ozljede prednjih zuba česta su dijagnoza s kojom se susrećemo u dentalnoj medicini dječje dobi. Takvo stanje za dijete i za cijelu obitelj može biti vrlo stresna situacija, a djetetu prčinjava velike poteškoće u svakodnevnom funkcioniranju. Po suvremenim podacima u literaturi što ih navode Škrinjarić (1), Andreasen (2), Sanchez i Garcia-Godoy (4), danas gotovo svako peto, pa čak i do svako treće dijete doživi neki oblik traume zuba. Stoga se može opravdano zaključiti kako su traume zuba, uz karijes i parodontne bolesti, sve značajniji problem u suvremenoj stomatologiji. Opsežne frakture krune zuba ili avulzija zuba, specifična su oštećenja koja se ne mogu usporediti s oštećenjima ostalih dijelova tijela i organa. Za usporedbu s ostalim tkivima u organizmu čovjeka, caklina nema mogućnost

cijeljenja, a dentin ima vrlo ograničene mogućnosti reparacije. Ta se tkiva ne mogu zamijeniti jednako vrijednim istovrsnim ili manje vrijednim vezivnim tkivom kao što je to slučaj kod ozljede mišica i kostiju. Stoga je važno poznavati faktore rizika za ozljede zuba kao i hitno zbrinjavanje ozljede zuba. (5).

2. ETIOLOGIJA KOMPLICIRANE FRAKTURE KRUNE ZUBA

2.1. Čimbenici rizika za nastanak zubnih trauma

Do frakture krune zuba najčešće dolazi zbog padova, nezgoda na biciklu, automobilskih nesreća te zbog udaraca stranog tijela u zub (1, 2).

2.2. Način nastanka ozljede zuba

Da bi uopće došlo do frakture krune zuba, na zub mora djelovati direktna ili indirektna sila. Kod direktne traume objekt djeluje izravno na zub (primjerice, udarac zubima o beton, o stol ili neki drugi predmet pri padu), a kod indirektno traume objekt najprije djeluje na mandibulu koja se zatim velikom brzinom približava gornjim zubima (primjerice, udarac u bradu, pad s bicikla ili udarac šakom) te tako dovodi do nastanka traume zuba (1, 2).

Direktne traume pretežito uzrokuju ozljede zuba u frontalnoj regiji, i to su u najvećem broju slučajeva zahvaćeni maksilarni središnji incizivi, a indirektno traume u lateralnoj regiji (premolare i molare) gdje najčešće nastaju kombinirane frakture krune i korijena te fraktura mandibule u području kondila i simfize (1,4).

Do frakture krune zuba u mliječnoj denticiji najčešće dolazi između 2. i 3. godine života, a u trajnoj denticiji između 7. i 10. godine života (2, 5).

Ispitivanja koja su se provela nad zagrebačkom djecom pokazuju da su dječaci dvostruko češće izloženi traumama od djevojčica, što se tumači neobuzdanom tjelesnom aktivnošću (1, 4, 6, 7).

2.3. Mjesto nastanka zubnih trauma

Do trauma zuba najčešće dolazi kod kuće i u školi (1, 5).

Za bolje razumijevanje nastanka trauma u današnje se vrijeme najčešće koristi model „**sredstvo – domaćin – okoliš**“. U modelu „sredstvo – domaćin – okoliš“, **sredstvo** (agens) označava objekt ili oblik energije što dovodi do ozljede, **domaćin** označava ozlijeđeno dijete, a **okoliš** označava mjesto na kojem nastaje ozljeda. Prema modelu do ozljede dolazi interakcijom domaćina (djeteta) i agensa (sredstva) u specifičnom okolišu.

Prema tome ozljede se mogu spriječiti djelovanjem na bilo koju komponentu modela bilo na sredstvo, domaćina ili okoliš (1).

3. KLASIFIKACIJA ZUBNIH TRAUMA

Do danas su se razvili brojni sustavi klasifikacije zubnih trauma. Svrha je svih tih klasifikacija da olakšaju terapijski pristup traumama zuba, mogućnost njihova praćenja i učinkovito liječenje. Za klasifikaciju zubnih trauma autori su koristili različite kriterije, a većina kriterija temelji se na etiologiji, anatomiji (zahvaćenost pojedinih dijelova zuba), terapijskim mogućnostima i pristupu te patologiji zuba nakon traume. Na temelju klasifikacije planira se liječenje te se procjenjuje stanje pulpe i parodonta (1, 6).

U literaturama su opisane brojne klasifikacije zubnih trauma, a danas se od svih njih najviše koristi i spominje klasifikacija po Andreasenu koju ću detaljnije opisati u daljnjem tekstu (1, 2).

3.1. Klasifikacija po Andreasenu

Andreasenova klasifikacija je cjelovita te je prihvaćena od Svjetske zdravstvene organizacije koja ju je objavila u „Internacionalnoj klasifikaciji bolesti u stomatologiji“ 1978. godine. Njegova klasifikacija osim ozljeda zuba obuhvaća i ozljede potpornih struktura zuba i mekih tkiva usne šupljine (gingive i oralne sluznice) uz naputak liječenja. Temelji se na anatomskim, terapijskim i prognostičkim kriterijima. Može se primjeniti na traume zuba mliječne i trajne denticije (1, 6).

Uz vrste trauma Andreasen navodi i brojčane šifre po Internacionalnoj klasifikaciji bolesti 1987. godine (1).

Andreasenova klasifikacija ozljede zuba i okolnih tkiva iz 1981. godine obuhvaća:

1. ozljede tvrdih zubnih tkiva i pulpe,
2. ozljede parodontnih tkiva,
3. ozljede potporne kosti i
4. ozljede gingive i oralne sluznice.

1. OZLJEDE TVRDIH ZUBNIH TKIVA I PULPE

- a. **Infrakcija krune:** nepotpuna fraktura cakline ili napuknuće cakline bez gubitka zubne tvari;
- b. **Nekomplicirana fraktura krune:** fraktura zahvaća samo caklinu ili caklinu i dentin bez eksponiranja pulpe;
- c. **Komplicirana fraktura krune:** fraktura zahvaća caklinu i dentin s eksponiranjem pulpe;
- d. **Nekomplicirana fraktura krune i korijena:** fraktura zahvaća caklinu, dentin i cement;
- e. **Komplicirana fraktura krune i korijena:** fraktura zahvaća caklinu, dentin, cement uz eksponiranje pulpe;
- f. **Fraktura korijena:** fraktura zahvaća cement, dentin i pulpu.

2. OZLJEDE PARODONTNIH TKIVA

- a. **Komocija**
- b. **Subluksacija**
- c. **Intruzijska luksacija**
- d. **Ekstruzijska luksacija**
- e. **Lateralna luksacija**
- f. **Avulzija**

3. OZLJEDE POTPORNE KOSTI

- a. **Fraktura stijenke alveolne kosti**
- b. **Fraktura alveolarnog nastavka**
- c. **Fraktura mandibule i maksile**

4. OZLJEDE GINGIVE I ORALNE SLUZNICE

- a. **Laceracija gingive ili oralne sluznice**
- b. **Kontuzija gingive ili oralne sluznice**
- c. **Abrazija gingive ili oralne sluznice**

4. SVRHA RADA

Svrha ovoga rada je objasniti nastanak (etiologiju, mjesto, način) komplicirane frakture krune zuba, zatim načine liječenja komplicirane frakture krune zuba posebno mladog trajnog zuba. Izrazito je važno poznavati terapijske mogućnosti i hitne postupke liječenja tih trauma jer u protivnom izlaganje pulpe mediju usne šupljine može dovesti do nastanka infekcije i gubitka vitaliteta pulpe. Kod mladih trajnih zuba izrazito je važno očuvati vitalitet pulpe kako bi se nastavio proces apeksogeneze te pravilan rast i razvoj zuba.

5. KOMPLICIRANE FRAKTURE KRUNE ZUBA

5.1. Definicija

Komplicirana fraktura krune zuba je pojam koji označava frakturu krune zuba pri kojoj je pulpa eksponirana mediju usne šupljine što znači da frakturna linija zahvaća caklinu, dentin i pulpu. Klinički možemo vidjeti crveno pulpno tkivo koje u najvećem broju slučajeva ne krvari, ali se ponekada može vidjeti i krvarenje (1, 9).

5.2. Dijagnoza

Za liječenje komplicirane frakture krune zuba najvažnije je postaviti ispravnu dijagnozu. Da bi se dijagnoza ispravno postavila, potrebno je prikupiti od pacijenta anamnestičke podatke, napraviti klinički pregled te dodatna testiranja i pretrage za što je potrebno dosta vremena kojeg često nedostaje kod prvog pregleda. Tijek prikupljanja podataka od pacijenta ili roditelja ovisi o težini kliničke slike. U slučaju kada ozljedu zuba prati krvarenje ili jača laceracija lica potrebno je prije prikupljanja podataka zaustaviti krvarenje i ukloniti opsežne laceracije lica te što prije isključiti frakture čeljusti ili alveolarnog nastavka. Ako je vrijeme odlučujući faktor uspješnog liječenja, od pacijenta treba prikupiti samo najvažnije anamnestičke podatke i obaviti klinički pregled prije početka liječenja, a pri drugom se posjetu prikupe i ostali podaci te obave dodatna testiranja (testa vitaliteta). Ako su ozljede manje, neznatna laceracija mekih tkiva ili izolirana ozljeda zuba za koju nije važna tako hitna terapija, prvo se počinju prikupljati podaci nužni za dijagnosticiranje stanja i početka liječenja. Svi prikupljeni podaci unose se u posebne kartone ili obrasce za zubne traume (1, 9).

Za postavljanje ispravne dijagnoze potrebni su nam sljedeći anamnestički podaci: (1, 9, 10):

- a. Osobni podaci o pacijentu** (ime i prezime, dob, spol i adresa)
- b. Vrijeme nastanka traume** (važan je podatak za uspješno liječenje pulpe i očuvanje njezinog vitaliteta. Zato treba točno utvrditi vrijeme traume i zabilježiti ga u pacijentov karton) (1, 9).
- c. Mjesto nastanka traume** (važno je za odluku na profilaksu tetanusa; ako se laceracija ili izbijanje zuba dogodila na ulici ili igralištu potrebno je roditelja s djetetom uputiti na profilaksu tetanusa) (1, 9).
- d. Način nastanka ozljede i sredstvo** (potrebno je utvrditi da li je ozljeda nastala djelovanjem direktne ili indirektno sile na zub/zube. Direktna sila, udarac tvrdim predmetom o zub, uzrokuje izoliranu ozljedu zuba - frakturu krune s otvorenom pulpom te frakture krune i korijena. Indirektna sila, padom s bicikla ili udarcem u bradu, može prouzročiti frakturu mandibule u području kondila i simfize) (1, 9).
- e. Podatke o prijašnjim ozljedama zuba i ostalih dijelova tijela** (saznajemo o sklonosti ozljedama pacijenta što ima važne preventivne aspekte te o prijašnjim ozljedama istog zuba, takvi zubi pokazuju degenerativne promjene pulpe te imaju smanjenu sposobnost i moć ponovnog oporavka, a na ispitivanje vitaliteta reagiraju slabo ili negativno) (1, 9).

- f. Podatke o prethodnom liječenju - hitnoj intervenciji** (na ovaj način saznajemo da li je pacijent bio podvrgnut hitnom postupku te ako jest potrebno je ozlijeđeni zub prekontrolirati) (1, 9).
- g. Podatke o općem zdravstvenom stanju pacijenta** (saznajemo o bolestima od kojih pacijent boluje. Brojne bolesti poput hemofilije, epilepsija, alergijskih reakcija, dijabetesa, bolesti bubrega i srca mogu znatno utjecati na plan i uspjeh liječenja) (1, 9).
- h. Subjektivni simptomi pacijenta** (subjektivni simptomi pacijenta mogu biti ključni elementi u postavljanju dijagnoze što pridonosi i pravilnom liječenju).

Važno je dobiti podatke o:

1. Nesvijesti, amneziji, povraćanju, mučnini ili glavobolji nakon traume - ako su ovi simptomi pozitivni, vjerojatno se radi o ozljedama mozga (komocija, kontuzija) te takvog pacijenta treba hitno uputiti neurologu (1, 9).

2. Spontanoj boli traumatiziranog zuba – spontana bol je obično prisutna kod ozljeda parodontalnog tkiva zbog hiperemije i ekstravazacije krvi u parodontni prostor, kod komplicirane frakture krune zuba te frakture krune i korijena zuba zatvorenih pulpitisa dok je kod otvorenih pulpitisa blaga ili u potpunosti odsutna; zbog komunikacije pulpe i okoliša usne šupljine pulpni tlak se ne povisuje što je obrnuti slučaj kod zatvorenog tipa pulpitisa (1, 2, 9).

3. Reakciji zuba na termičke podražaje, slatko i kiselo – u ovom slučaju kada se bol javi na neki podražaj uzrok može biti eksponiran dentin ili pulpa. Prema trajanju boli možemo zaključiti o kojoj se vrsti uzroka radi. Dentinska bol – bol traje koliko i podražaj, ona je oštra, lokalizirana i kratkotrajna. Pulpna bol – bol perzistira i nakon uklanjanja podražaja, ona je duboka, tupa i kontinuirana (1, 2, 9).

4. Bol zuba na dodir ili tijekom jela

5. Postoje li smetnje okluzije - bol koja se javi u zagrizu može ukazati na istisnuće zuba, prijelom krune zuba, prijelom krune i korijena, prijelom alveolarnog nastaka ili čeljusti (10).

5.2.1. Klinički pregled:

Klinički pregled je sastavni dio postupka koji prethodi postavljanju dijagnoze. Kliničkim pregledom se pregledavaju ekstraoralne i intraoralne strukture. Ekstraoralnim pregledom se utvrđuju ozljede lica i usana, a intraoralnim pregledom ozljede tvrdih i mekih tkiva usne šupljine (1).

Klinički pregled obuhvaća:

- i. Inspekciju** (inspekciju započinjemo pregledom meka tkiva te ako postoje ozljede mekih tkiva primjerice ekstraoralne rane, prijelomi kostiju ličnog skeleta, ozljeda sluznice ili gingive, treba odrediti način liječenja. Nakon toga, slijedi pregled tvrdih zubnih tkiva da bi se utvrdilo moguće postojanje infrakcija ili fraktura. U slučaju frakture krune zuba treba se utvrditi postojanje otvorene pulpe te ako postoji treba utvrditi opseg ekspaniranja pulpe te količinu preostale zubne krune (9).
- j. Palpaciju** (palpacijom dijagnosticiramo pomičnost zuba. Pomičnost zuba može dovesti do prekida periapiksne cirkulacije te tako i do prekida opskrbe pulpe krvlju) (1, 9).
- k. Perkusiju** (perkusijom se procjenjuje stanje i oštećenost parodontalnog ligamenta. Postupak se izvodi tako da se kod manje djece perkutira jagodicom prsta, a u odraslih drškom ogledala. Zubi se kod sasvim male djece ne testiraju perkusijom. Zub se kucka u vertikalnom i horizontalnom smjeru. Perkusijom zuba s traumatiziranim parodontalnim ligamentom dovest će do nastanka bolne senzacije) (1, 9).

- 1. Testiranje vitaliteta pulpe** (test vitaliteta pulpe treba napraviti kada je god to moguće jer nam daje važne informacije o neurovaskularnoj opskrbi pulpe ozlijeđenog zuba. Najbolje ćemo rezultate dobiti ako elektrodu postavimo na incizalni brid ili najincizalniju točku cakline kod frakture krune zuba. Važno je napomenuti da mladi trajni zubi s nerazvijenim korijenom ne pokazuju prave vrijednosti testa osjetljivosti. Isto tako, vrijednosti testa osjetljivosti na mliječnim zubima često nisu pouzdane zbog nekooperativnosti mladog pacijenta (9).

5.2.2. Radiografski nalaz:

Nakon kliničkog pregleda slijedi rendgenski pregled (2,9). Rendgenski snimak zuba nema samo dijagnostičko značenje, nego je isto tako važan za planiranje liječenja te prognozu traumatiziranog zuba. U slučaju komplicirane frakture krune zuba rendgenski snimak koristi se za utvrđivanje:

1. stadija razvoja apeksa (otvoren ili zatvoren),
2. stanja apeksa i periapeksne regije,
3. razvijenost korijenskog kanala (širinu korijenskog kanala),
4. frakture korijena i alveolne kosti (1).

5.3. Plan liječenja

Glavna svrha liječenja frakturiranog zuba s otvorenom pulpom je očuvanje vitaliteta zuba kada je god to moguće, a ako to nije moguće tada se treba potruditi očuvati zub u njegovoj alveoli. Drugim riječima, pristup liječenja mora biti biološki, tj. treba spriječiti zarazu i upalu pulpe, očuvati pulpu okruženu tvrdim zubnim tkivom i vitalnom. To se najčešće može postići direktnim prekrivanjem pulpe ili vitalnom pulpotomijom (1, 9).

Na planiranje liječenja frakturiranog zuba s otvorenom pulpom utječu brojni faktori:

1. stadij razvoja apeksa zuba,
2. vrijeme proteklo od frakture do početka liječenja,
3. opseg ekspozicije pulpe,
4. prisutnost ili odsutnost krvarenja iz pulpe (ukazuje na njezino oštećenje),
5. dob pacijenta,
6. način liječenja,
7. istovremena luksacija frakturiranog zuba,
8. istovremena fraktura korijena frakturiranog zuba i
9. sredstvo za prekrivanje pulpe.

Od svi navedenih faktora, najvažniji faktori među njima su: **1. stadij razvoja korijena zuba, 2. stupanj eksponiranosti pulpe i 3. vrijeme proteklo od frakture do početka liječenja.**

1. Stadij razvoja korijena zuba

Kod zubi s nezavršenim rastom korijena odnosno s otvorenim apeksom i otvorenom pulpom svrha liječenja je očuvanje vitaliteta pulpe čime se omogućuje apeksogeneza, a time i završetak rasta i zatvaranje apeksa, bilo direktnim prekrivanjem pulpe, vitalnom pulpotomijom ili parcijalnom vitalnom pulpektomijom. Kada se apeks zatvori, pulpa se odstranjuje, a kanal se puni pastom i gutaperkom. Prednost direktnom prekrivanju pulpe pred vitalnom pulpotomijom treba dati u slučaju kada je pulpa zuba točkasto eksponirana i kada je proteklo vrijeme od frakture krune zuba kratko, do 2 sata. U slučaju kada je od frakture krune zuba proteklo više od 2 sata i kada je pulpa jako eksponirana, većina autora preporučuje vitalnu pulpotomiju kao metodu izbora. Kada nakon otvaranja pulpe prođe više od 24 sata, preporučuje se parcijalna pulpektomija. Ako je zbog traumatske ozljede nastala nekroza pulpe, treba se napraviti ekstirpacija pulpe i u korijenski kanal staviti kalcijev hidroksid i tako potaknuti postupak apeksifikacije (1).

Kod zubi sa završenim rastom korijena odnosno sa zatvorenim apeksom i otvorenom pulpom indicirano je direktno prekrivanje pulpe, ali samo kada je pulpa točkasto eksponirana i proteklo vrijeme od frakture kratko (do 2 sata). Suprotno tome

ako je pulpa jako eksponirana i proteklo vrijeme od frakture dugo (iznad 2 sata), indicirana je vitalna ekstirpacija te se korijenski kanal puni pastom i gutaperkom (1).

Ovisno o stadiju razvoja apeksa kod zuba s otvorenom pulpom, indicirane su sljedeće metode liječenja: (1)

a. Zub s otvorenim apeksom (s nezavršenim rastom korijena)

1. direktno prekrivanje pulpe
2. vitalna pulpotomija (amputacija)
3. parcijalna pulpektomija (ekstirpacija)
4. ekstirpacija i apeksifikacija (zbog nekroze pulpe)

b. Zubi sa zatvorenim apeksom (sa završenim rastom korijena)

1. direktno prekrivanje pulpe
2. vitalna pulpektomija
3. pulpektomija zbog nekroze pulpe

2. Stupanj eksponiranosti pulpe

Po jačini eksponiranosti pulpe može se razlikovati:

1. mala ekspozicija pulpe (promjer do 1 mm).
2. velika ekspozicija pulpe (promjer veći od 1 mm).

3. Vrijeme proteklo od frakture do početka liječenja

Vrijeme igra važnu ulogu u odabiru metode liječenja zuba s otvorenom pulpom. Kod direktnog prekrivanja pulpe, vrijeme proteklo od frakture do liječenja pulpe ne bi smjelo biti iznad 2 sata. Ako je proteklo vrijeme od frakture do liječenja duže od 2 sata, najbolje je koristiti metodu vitalne pulpotomije, a ako je to vrijeme duže od 24 sata parcijalnu pulpektomiju (1, 7).

5.4. Posljedice neliječene komplicirane frakture krune zuba

Neliječena otvorena pulpa nakon nekoliko dana pokazuje proliferacijske ili destruktivne promjene pulpnog tkiva. Prema ovome pulpa može doživjeti dvije reakcije.

Prvi oblik reakcije su proliferativne promjene koje uzrokuju hiperplaziju pulpe i razvoj takozvanog polipa pulpe. Po studiji Cveka iz 1978. godine hiperplazija pulpe je jedina reakcija koja se događa nakon 12 ili više sati od frakture trajnih sjekutića u pacijenata od 7 do 16 godina. Slični nalazi su dobiveni pokusima na majmunima kod kojih su zubne pulpe ostavljene nepokrivene između 3 sata i jednog tjedna. Promjene pulpe su se očitovale u obliku hiperplazije i superfcijalne upale dubine do 2 mm. Ponekada, ako je nekroza pulpe površinska, njezini dublji slojevi mogu biti vitalni. Na osnovi toga saznanja temelji se liječenje zuba s eksponiranom pulpom primjenom metode parcijalne pulpotomije. Eksponirana pulpa tako može zadržati vitalitet i nekoliko dana nakon frakture uz proliferativnu reakciju ili nekrozu površinskog sloja do 4 mm. Proliferacija pulpnog tkiva najizraženija je kod zubi s nezavršenim rastom i razvojem korijena.

Drugi oblik reakcije je nastanak apscesa ili nekroze što na kraju dovodi do destrukcije čitavog pulpnog tkiva.

Komplicirane frakture krune zuba čine između 15 i 30 posto svih zubnih trauma, a najčešće su pogođeni središnji gornji sjekutići (1, 2, 7).

6. POSTUPCI LIJEČENJA KOMPLICIRANE FRAKTURE KRUNE ZUBA

Od metoda za liječenje mladih trajnih zuba s kompliciranom frakturom krune zuba radi očuvanja vitaliteta pulpe koriste se:

1. direktno prekrivanje pulpe (DPP),
2. parcijalna pulpotomija po Cveku (PP) i
3. cervikalna ili potpuna pulpotomija.

6.1. Direktno prekrivanje pulpe (DPP)

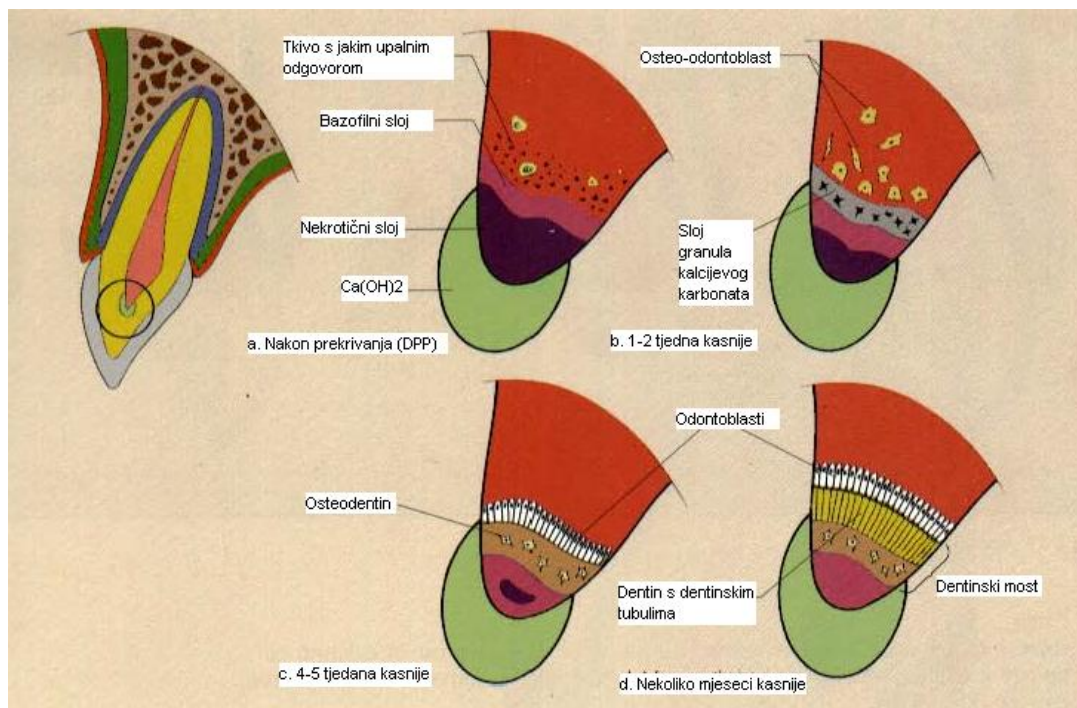
Direktno prekrivanje pulpe (DPP) primjenjuje se u slučaju kad je ekspozicija pulpe mala, promjera do 1 mm i kada je proteklo vrijeme od traume do liječenja kratko, do 2 sata. Ta se metoda može primjeniti bez obzira na stanje apeksa zuba (otvoren ili zatvoren apeks).

Postupak rada:

Ključni uvjet za direktno prekrivanje pulpe je opsežnost eksponirane pulpe. Ukoliko je to manje od 1 mm, zub se izolira s koferdamom i dekontaminira klorheksidinom. Postavlja se sloj kalcijevog hidroksida preko eksponirane pulpe i zub se restaurira kompozitnim materijalom (11, 13, 14).

Reakcija pulpnog tkiva na prekrivanje kalcijevim hidroksidom prikazana je na slici

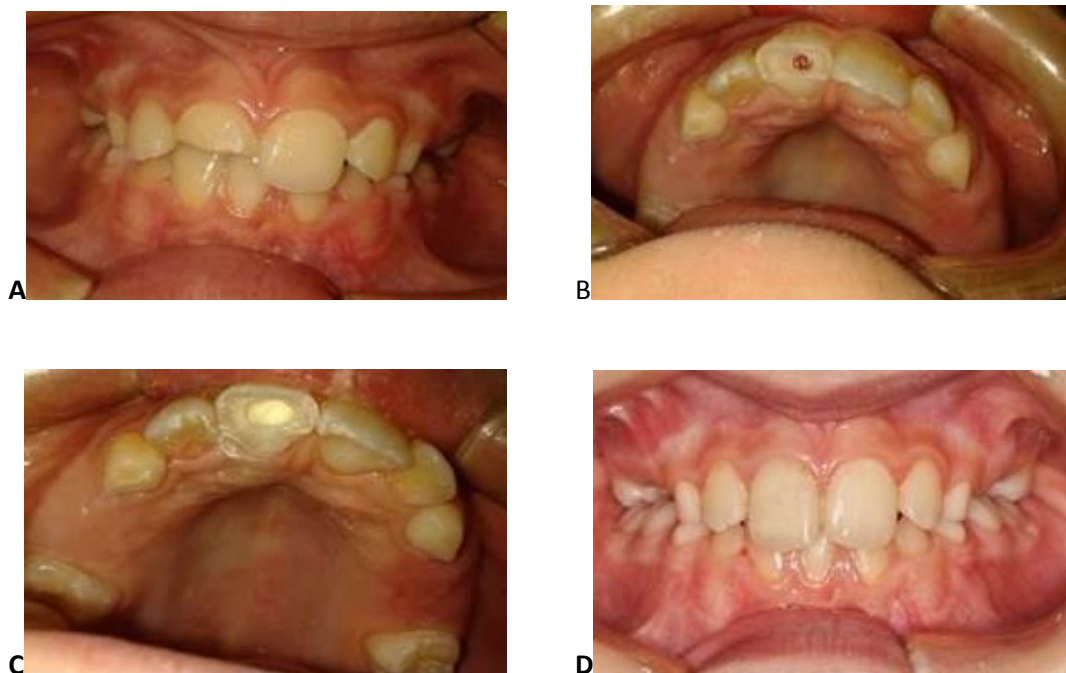1.



Slika 1. Direktno prekrivanje pulpe i stvaranje dentinskog mosta. Preuzeto iz 12.

6.2. Parcijalna pulpotomija po Cveku (PP)

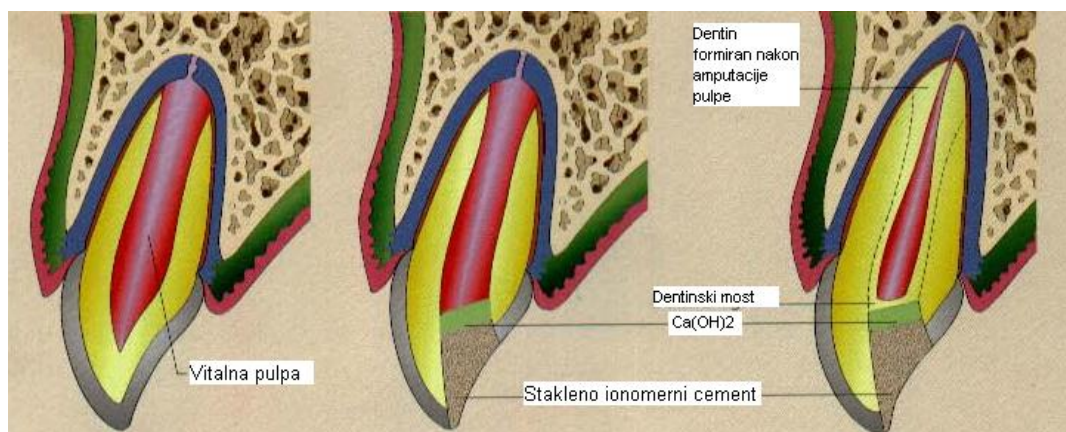
Parcijalna pulpotomija po Cveku (PP) primjenjuje se uglavnom kod zuba s nezavršenim rastom korijena u slučaju kad je ekspozicija pulpe velika, promjera većeg od 1 mm i kada je proteklo vrijeme od traume do liječenja duže od 2 sata (slika 2). Ovom metodom uklanjamo površinski, patološki promjenjeni sloj pulpnog tkiva. Time se nastoji očuvati vitalitet zuba i prirodni proces apeksogeneze (13, 14).



Slika 2. A-komplicirana fraktura krune zuba, B- pulpa eksponirana više od 1mm, C- prekrivanje kalcijevim hidroksidom nakon PP, D- Estetska rekonstrukcija krune zuba. Preuzeto iz 12.

Postupak rada:

Zub je potrebno izolirati i dekontaminirati klorheksidinom. Kontaminirano pulpno tkivo uklanja se pomoću okruglog karbidnog ili dijamantnog brzo rotirajućeg svrdla uz vodeno hlađenje. Pulpna se uklanja 2-3 milimetra u dubinu gledajući od eksponirane površine. Kada se postigne potpuna hemostaza, postavlja se tanki sloj paste kalcijeva hidroksida ili mineral trioksid agregata (MTA) uz lagani pritisak. Preko toga se postavlja tanki sloj stakleno-ionomernog cementa. Na kraju se zub restaurira kompozitnim materijalom (13, 14).



Slika 3. Proces apeksogeneze nakon pulpotomije. Preuzeto iz 12.

Potrebno je pratiti pacijenta te napraviti klinički kontrolni pregled nakon tjedan dana i radiološku snimku nakon 6-8 tjedana. Nadalje nakon šest mjeseci i godinu dana kako bi se pratilo stvaranje barijere odlaganjem tvrdog zubnog tkiva i proces razvoja korijena (13, 14).

6.3. Cervikalna pulpotomija

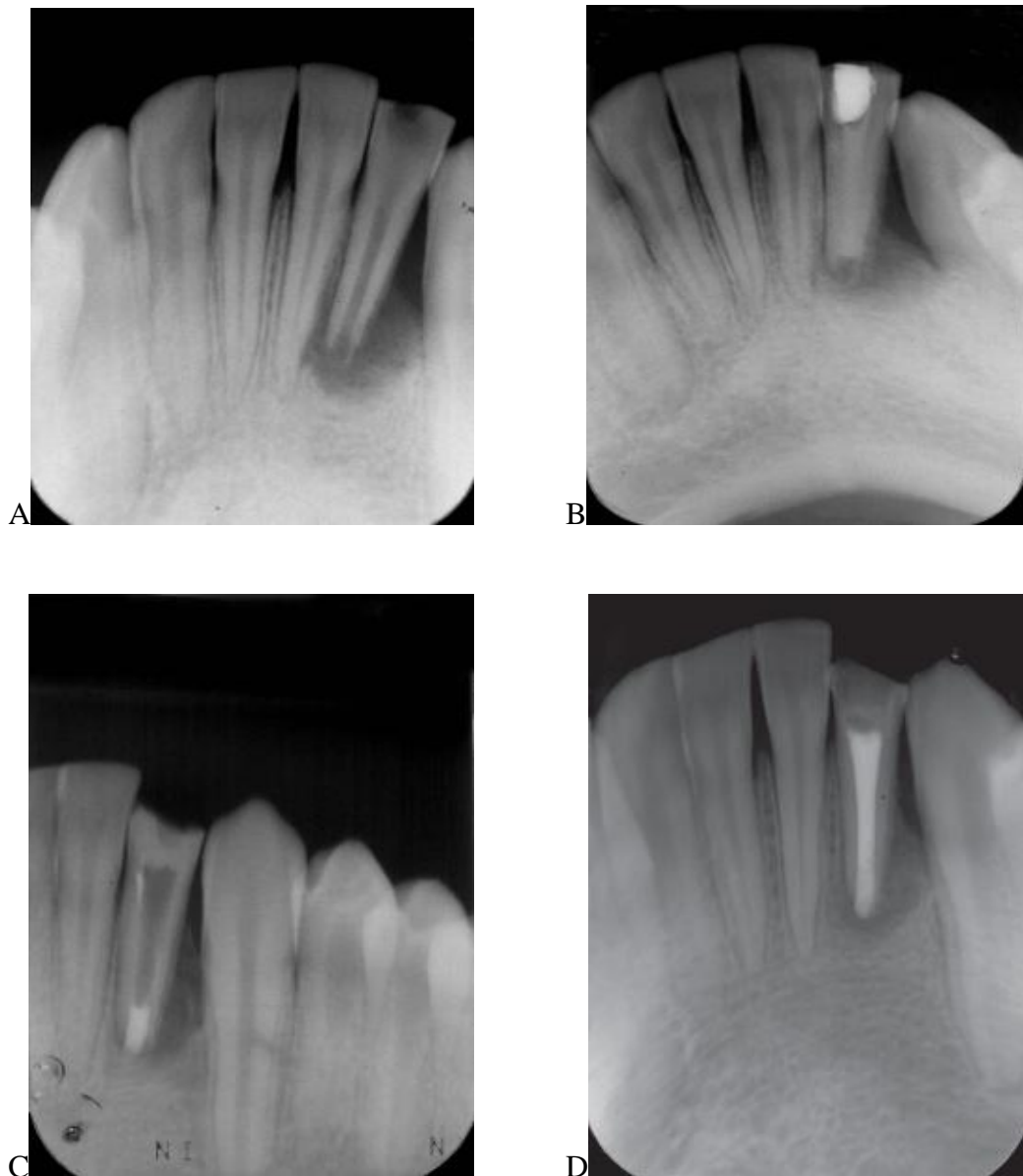
Cervikalna ili potpuna pulpotomija je postupak kojim se uklanja cijela koronarna pulpa, uz očuvanje radikularne pulpe. Danas se izrazito rijetko upotrebljava zbog toga što se preferira parcijalna pulpotomija po Cveku (PP). Primjena cervikalne ili potpune pulpotomije opravdana je u slučaju opsežnih oštećenja tvrdih zubnih tkiva (13, 15).

6.4. Pulpektomija i apeksifikacija

Zub s otvorenim apeksom i nevitalnom pulpom zahtijeva ekstirpaciju inficirane pulpe i pristupa se apeksifikaciji. Kanal se preparira 1 mm kraće od radiološkog apeksa. Potrebno je dobro isprati kanal natrijevim hipokloritom (1% NaOCl) kako bi se otopili ostatci pulpnog tkiva i dezinficirao kanal. U kanal se aplicira pasta kalcijevog hidroksida uz lagani pritisak kako se ne bi prepunilo preko apeksa. Zub se privremeno zatvara s cink oksid eugenolom ili staklenim ionomerom. Potrebno je mijenjati pastu kalcijevog hidroksida svakih 2- 3 mjeseca dok se ne stvori kalcificirani most. Nakon toga provodi se konvencionalni endodontski postupak (13, 15).

Može se pristupiti zatvaranju apeksa mineral trioksid agregatom (MTA). (Slika 4) Tehnika se može primijeniti nakon tri tjedna kalcijevim hidroksidom.

Ukloni se pasta kalcijevog hidroksida, ispere fiziološkom otopinom ili natrijevim hipokloritom. MTA se stavlja u sloju debljine 4 mm. Potrebno je 4-6 sati za stvrdnjavanje MTA, stavlja se vlažna vatica u kanal preko MTA i zatvara privremenim cementom. U sljedećoj se posjeti privremeni cement i vatica uklone te se ostatak kanala napuni mineral trioksid agregatom ili gutaperkom. Ovisno o opsežnosti frakture zub se restaurira s kompozitom ili krunicom. Opet kao nedostatak ostaje kraći korijen i tanke stijenke. MTA ne učvršćuje korijen niti ojačava zub (13, 15).



Slika 4. A-Preoperativna rendgenska snimka lijevog lateralnog mandibularnog inciziva s velikom periapikalnom lezijom; B-Rtg snimka prikazuje punjenje kanala kalcijevim hidroksidom; C- Zatvaranje apeksa s MTA; D-Rtg kontrolna snimka nakon završne opturacije kanala. Preuzeto iz 16.

Danas se u liječenju nezrelog zuba s nekrozom pulpe sve više koristi tehnika s „triple antibiotikom“ koja omogućava revaskularizaciju, regeneraciju i

revitalizaciju nekrotičnog pulpnog tkiva. Regeneracija s vitalnim pulpnim tkivom temelji se na utjecaju na mezenhimalne matične stanice, koje se nalaze u apikalnoj papili i čak i u upaljenom periapikalnom tkivu u korijenskom kanalu nakon dezinfekcije s triple antibiotikom i provociranim krvarenjem nakon instrumentacije. Matične stanice iz zubne pulpe, apikalne papile i parodontalnog ligamenta se repliciraju i diferenciraju u specifično tkivo koje potiče i podržava razvoj korijena i zatvaranje apeksa. Nastavak rasta korijena potiče se ostacima stanica Hertwigove epitelne ovojnice i ostacima apikalne papile ili okolnih matičnih stanica (14, 15).

Tehnika uključuje lokalnu anesteziju i izolaciju. Budući se apeks lokator ne koristi kod zuba s otvorenim apeksom, dužina korijena utvrđuje se na temelju radiološke snimke. Kanal se minimalno instrumentira i ostaci tkiva uklanjaju se irigacijom kanala 3% natrijevim hipokloritom ili 0.12% klorheksidinom. Kanal se posuši papirnatim štapićima. Aplicira se triple antibiotik u sastavu (250mg ciprofloxacina, 250mg metronidazole, 150mg clindamycin, propylene glycol). Pasta se unosi u kanal Lentulo spiralnim nastavkom do cementno-caklinskog spojišta. Pasta se prekriva sterilnom vaticom i zatvara stakleno ionomernim cementom. Nakon 3-4 tjedna antibiotika se pasta uklanja pomoću natrijevog hipoklorita. Pomoću endodontskog proširivača #15 provocira se krvarenje 2-3 mm ispod apeksa. Nastoji se dobiti stvaranje ugruška što je moguće bliže cementno-caklinskom spojištu. Postavlja se 3-4 mm bijelog MTA, postavlja se vlažna vatica i stakleno ionomerni cement. SIC i vatica se uklanjaju nakon jednog tjedna i zub se restaurira kompozitnim materijalom. Zatvaranje se apeksa s revitaliziranim tkivom postiže

između 6-24 mjeseci s uspjehom u 75% slučajeva. Ukoliko se apeks zatvori i pulpno tkivo je vitalno, liječenje je uspješno završeno (14, 15).

Na konačnu prognozu komplicirane frakture krune primarno ovisi o dodatnoj ozljedi parodontnog tkiva. Na prognozu svakako utječu i dob i veličina eksponirane pulpe te stadij razvoja korijena zuba u vrijeme ozljede. Praćenje i klinički pregled potrebni su nakon tjedan dana, zatim radiološka snimka nakon 6-8 tjedana, te kontrole svakih 6 mjeseci do godine dana (14, 15).

7. RASPRAVA

Istraživanja su pokazala da oko 30% školske djece doživi neki oblik traume zuba (7, 17, 18).

Kod djece i adolescenata postoji veliki rizik za nastanak dentalne traume i to predstavlja veliki javnozdravstveni problem. Frakture krune s otvorenom pulpom predstavljaju 18-20% traumatskih ozljeda koje zahvaćaju zube i većina se odnosi na mlade trajne zube (19). Komplicirana fraktura krune definira se kao fraktura koja zahvaća caklinu i dentinsa zahvaćenom pulpom. Međutim uvijek se radi i o oštećenju parodontnog ligamenta o kojem uvelike ovisi cijeljenje i uspješnost terapije. To predstavlja veliki izazov u liječenju dentalnih trauma.

Pulpa eksponirana ozljedom zuba ima bolju prognozu jer nema mikroorganizama vezanih uz karijes. Cilj je uvijek sačuvati vitalitet pulpe. Prekrivanje pulpe indicirano je za malo eksponiranu pulpu (1mm) koja nije starija od par sati. Parcijalna je pulpotomija indicirana u slučajevima jače otvorene pulpe i dužeg vremena proteklog od ozljede zuba. Pulpotomija je indicirana u slučajevima gdje upala nije proširena ispod koronarnog dijela pulpe, krvarenje nakon pulpotomije nije obilno i krv je normalne boje (20).

Parcijalna pulpotomija ima visok postotak uspješnosti kod kompliciranih fraktura mladih trajnih zuba s otvorenom pulpom (21, 25). Cvek je pokazao visok postotak uspješnosti kod komplicirane frakture krune tretirane parcijalnom pulpotomijom od čak 96% s praćenjem od 14- 60 mjeseci i do 30 sati između traume i liječenja (25). Parcijalna pulpotomija ima prednost jer sačuva koronarnu pulpu

bogatu stanicama koje odlažu dentin i imaju veći potencijal cijeljenja (26). Različiti su materijali predlagani kao materijal izbora kod pulpotomije, kao što su mineral trioksid agregat (MTA) i derivat caklinskog matriksa (EMD) (27, 28). MTA čuva pulpno tkivo i potiče regeneraciju tvrdog zubnog tkiva (28). EMD zbog amelogenina i amelin –proteina ima potencijal koji slični normalnoj dentinogenezi, utječe na odontoblaste i potiče formiranje barijere kod prekrivanja pulpe (29, 33). Bez obzira na ove materijale kalcijev hidroksid je i dalje materijal izbora za pulpotomije. Ovaj preparat prevenira bakterijsku aktivnost i stimulira stvaranje dentinskog mosta. Njegov pH i mala topljivost u vodi odgovorni su za formiranja tvrdog tkiva. Jako je važno pratiti pacijente klinički i radiografski kako bi se utvrdila parodontna ili periapikalna patologija. Kroz kontrole prati se vitalitet pulpe. To ovisi o stanju pulpe prije nastanka traume, eventualne prijašnje upale i infekcije vezane uz karijes mogu kompromitirati uspješnost terapije.

Parcijalna pulpotomija po Cveku izvrsna je alternativa za liječenje traumatiziranih vitalnih zuba i preporučuje se kod liječenja kompliciranih fraktura krune.

Na konačnu prognozu komplicirane frakture krune primarno ovisi o dodatnoj ozljedi parodontnog tkiva. Na prognozu svakako utječu i dob i veličina eksponirane pulpe te stadij razvoja korijena zuba u vrijeme ozljede (32, 33).

8. ZAKLJUČAK

Traume trajnih zuba najčešće su u djece u dobi između sedme i desete godine, a na frakture krune odnosi se oko 80% svih trauma. Od toga su oko 70% jednostavne, a oko 30% komplicirane frakture s otvorenom pulpom. Uspješnost liječenja u velikoj mjeri ovisi o vremenu proteklom od traume zuba do početka terapije. Ako se zbog traume zub ne može spasiti (komplicirana fraktura ili avulzija), gubitak zuba uvijek ima posljedice na razvoj denticije i čeljusti djeteta. Rani gubitak trajnog zuba u djeteta ima snažan utjecaj na estetski izgled i psihosocijalno funkcioniranje. Kod kompliciranih fraktura krune s otvorenom pulpom važno je što prije zaštititi otvorenu pulpu preparatom kalcijeva hidroksida i postaviti kompozitni zavoj kako bi se očuvao vitalitet zuba, odnosno zubne pulpe. Kod jače otvorene pulpe i većeg gubitka krune zuba koristi se vitalna pulpotomija i dogradnja izgubljenog dijela krune kompozitnim materijalom. Od metoda liječenja najčešće se koriste direktno prekrivanje pulpe ili parcijalna pulpotomija po Cveku. Regenerativna endodoncija je suvremeni postupak koji omogućava ponovnu revaskularizaciju avitalnog mladog trajnog zuba sa široko otvorenim apeksom.

9. SAŽETAK

Ozljede zuba se javljaju kod oko 30% djece s trajnom denticijom. Hitno zbrinjavanje i liječenje traume bitno je za konačni ishod liječenja, ukupne troškove liječenja i posljedice po ozlijeđeno dijete. Bolja znanja o liječenju dentalne traume mogu znatno doprinijeti boljim rezultatima u ishodima liječenja dentalnih ozljeda u djece.

Za sjekutiće s kompliciranim prijeloma krune ima više čimbenika koji se odnose na cijeljenje pulpe - vremenski interval od ozljede do početka liječenja i odgovarajuće hitno liječenje.

Kod kompliciranih fraktura krune s otvorenom pulpom važno je što prije zaštititi otvorenu pulpu preparatom kalcijeva hidroksida i postaviti kompozitni zavoj kako bi se očuvao vitalitet zuba, odnosno zubne pulpe. Kod pulpe otvorene više od 1 mm radi se parcijalna pulpotomija po Cveku.

Sve dentalne traume su hitna stanja i treba što prije započeti s liječenjem.

10. SUMMARY

ETIOLOGY AND TREATMENT OF COMPLICATED CROWN FRACTURES

Dental injuries affect approximately 30% of children with permanent dentition. Emergency treatment is important for the final treatment outcome, the total costs of treatment and the consequences to the injured child. Better knowledge about dental injuries management can considerably contribute to better results in the treatment outcomes of dental injuries in children.

For incisors with complicated crown fractures, there are more factors related to pulpal healing - time interval from injury until initial treatment and appropriate emergency treatment.

In case of complicated crown fracture with an exposed pulp, it is important to protect the pulp with calcium hydroxide and composite resin to protect pulp tissue to maintain vitality. With pulp exposure wider than 1 mm, Cvek partial pulpotomy is indicated.

All types of dental trauma must be seen as emergency and the treatment should start as soon as possible.

11. LITERATURA

1. Škrinjarić, I.: Traume zuba u djece, Zagreb, Globus, 1988.
2. Andreasen, JO, Andreasen, FM, Andersson, L.: Textbook and color atlas of traumatic injuries to the teeth, Oxford, Copenhagen: Blackwell Munksgaard, 2007.
3. Borum, MK, Andreasen, JO.: Therapeutic and economic implications of traumatic dental injuries in Denmark: an estimate based on 7549 patients treated at a major trauma centre, *Int J Paediatr Dent* 2001; 11: 249-58.
4. Sanchez AV, Garcia-Godoy F. Traumatic dental injuries in 3- to 13-year - old boys in Monterrey, Mexico. *Endod Dent Traumatol* 1990; 6: 63-5.
5. Goršeta, K., Vranić, D.N., Škrinjarić, T., Glavina, D.: Traumatske ozljede mliječnih zuba: analiza oblika i uzroka, *Acta Stomatol Croat* 2010; 44: 47-52.
6. Škrinjarić, I.: Traume trajnih inciziva školske djece, *Acta Stomatol Croat* 1981; 15:139—42.
7. Škrinjarić I., Škrinjarić T., Goršeta K., Čuković-Bagić I., Verzak, Ž.: Hitni i preventivni postupci kod trauma zuba u djece, *Paediatr Croat* 2010; 54 (Supl 1): 154-162
8. Clark, J. C., Jones, J. E. Tooth fragments embedded in soft tissue: a diagnostic consideration, *Quintessence Int* 1987; 18:653—4.

9. Andreasen, J.O., Andreasen, F.M., Bakland, L.K., Flores, M.T. Traumatic Dental injuries, A Manual, 2nd ed., Blackwell Munksgaard, 2003.
10. Grgurević, J. Traumatske ozljede zubi. Sonda 2002; 4
11. American Academy of Pediatric Dentistry. Guidelines for the Management of Traumatic Dental Injuries: 1. Fractures and Luxations of Permanent Teeth, 2003.
12. Mitsuhiro Tsukiboshi, Treatment Planning for Traumatized Teeth, Quintessence Publishing Company, Ed. 2. 2012.
13. American Academy of Pediatric Dentistry, Reference Manual 2011-2012, Guideline on Management of Acute Dental Trauma. Volume 33, No 6 331-332.
14. American Academy of Pediatric Dentistry, Reference Manual 2011-2012, Guideline on Pulp Therapy for Primary and Immature Permanent Teeth. Volume 33, No 6, 212-219.
15. International Association of Dental Traumatology, Dental Trauma Guidelines, July 2011.
16. Fidel RAS, Carvalho RG, Varela CH, Letra A, Fidel SR. Complicated Crown Fracture: A Case Report. Braz Dent J 2006; 17(1): 83-86.
17. Krasner, P., Rankow, HJ.: New philosophy for the treatment of avulsed teeth, Oral Surg, Oral Med, Oral Pathol, Oral Radiol Endod 1995; 79(5):616–623.

18. Tapias, MA, Jimenez-Garcia, R., Lamas, F., Gil, AA. :Prevalence of traumatic crown fractures to permanent incisors in a childhood population, Mostoles, Spain. *Dent Traumatol*, 2003; 19(3): 119–122.
19. De Blanco, LP.: Treatment of crown fractures with pulp exposure, *Oral Surg, Oral Med, Oral Pathol, Oral Radiol Endod*. 1996; 82(5):564–568.
20. Maia EAV, Baratieri LN, DeAndrada MAC, Monteiro S Jr., De Araujo EM Jr. Tooth fragment reattachment: fundamentals of the technique and two case reports, *Quintessence Int* 2003; 34(2): 99–107.
21. Fong, C. D., Davis, M. J.: Partial pulpotomy for immature permanent teeth, its present and fixture, *Pediatr Dent* 2002; .24(1): 29–32.
22. Fuks, A. B., Cosack, A., Klein, H., Eidelman, E.: Partial pulpotomy as a treatment alternative for exposed pulps in crown-fractured permanent incisors, *Endod Dent Traumatol* 1978;3(3):100–102.
23. Souza, R. A., Gomes, S. C. N., Dantas, J. D. C. P., Silva-Sousa, Y. T., and Pecora, J. D.: Importance of the diagnosis in the pulpotomy of immature permanent teeth, *Braz Dent J*, 2007;18(3): 244–247.
24. Nadia DRS, Bresciani E., Francischone CE, Franco EB, Pereira J. C., Partial pulpotomy and tooth reconstruction of a crown-fractured permanent incisor: a case report, *Quintessence Int*, 2003; 34(10): 740–747.

25. M. Cvek, A clinical report on partial pulpotomy and capping with calciumhydroxide in permanent incisors with complicated crown fracture, *J Endod*, 1978;.4(8):232–237.
26. Francisco Ojeda-Gutierrez, Brenda Martinez-Marquez, Soraya Arteaga-Larios, M. Socorro Ruiz-Rodriguez, Amaury Pozos-Guillen, Management and Followup of Complicated Crown Fractures in Young Patients Treated with Partial Pulpotomy, *Case Reports in Dentistry*, 2013: Article ID 597563, 5 pages, <http://dx.doi.org/10.1155/2013/597563>
27. M. Torabinejad and N. Chivian, Clinical applications of mineral trioxide aggregate *J Endod* 1999; .25(3)197–205.
28. H.Olsson,J.R.Davies,K.E.Holst,U.Schroder, and K.Petersson, Dental pulp capping: effect of emdogain gel on experimentally exposed human pulps, *Int Endod J*,2005; 38(3):186–194.
29. Schwartz, R. S., Mauger, M., Clement. DJ, Walker, W. A.: III Mineral trioxide aggregate: a new material for endodontics, *JADA*, 1999; 130(7):967–975.
30. Ishizaki, N.T., Matsumoto, K., Kimura, Y., Wang, X., Yamashita, A.: Histopathological study of dental pulp tissue capped with enamel matrix derivative, *J Endod*, 2003; 29(3):176–179.
31. Garrocho-Rangel, A., Flores, H., Silva-Herzog, D., Hernandez Sierra, F., Mandeville, P., Pozos-Guillen, A.J. : Efficacy of EMD versus calcium hydroxide in direct pulp capping of primary molars: a randomized

controlled clinical trial. Oral Surg, Oral Med, Oral Pathol, Oral Radiol
Endod 2009; 107(5):733–738.

32. Epelman, I., Murray, P. E., Garcia-Godoy, F., Kuttler, S., Namerow, K.N.
: A practitioner survey of opinions toward regenerative endodontics, J
Endod 2009; 35(9): 1204–1210.

33. Garcia-Godoy, F., Murray, P. E.: Recommendations for using
regenerative endodontic procedures in permanent immature traumatized
teeth, Dent Traumatol, 2012; 28(1).33–41.

12. ŽIVOTOPIS

Oliver Vicić rođen je 03. Veljače 1986. u Fojnici. Osnovnu školu završio je u Koprivnici te Nadbiskupsku klasičnu gimnaziju u Zagrebu. Godine 2007. upisao je Stomatološki fakultet Sveučilišta u Zagrebu. Apsolvirao je u lipnju 2015.