

# Ozljede potpornog sustava zuba

---

**Andrić, Ivana**

**Master's thesis / Diplomski rad**

**2019**

*Degree Grantor / Ustanova koja je dodijelila akademski / stručni stupanj:* **University of Zagreb, School of Dental Medicine / Sveučilište u Zagrebu, Stomatološki fakultet**

*Permanent link / Trajna poveznica:* <https://um.nsk.hr/um:nbn:hr:127:089683>

*Rights / Prava:* [Attribution-NonCommercial 3.0 Unported / Imenovanje-Nekomercijalno 3.0](#)

*Download date / Datum preuzimanja:* **2025-01-06**



*Repository / Repozitorij:*

[University of Zagreb School of Dental Medicine  
Repository](#)





**SVEUČILIŠTE U ZAGREBU**  
**STOMATOLOŠKI FAKULTET**

Ivana Andrić

**OZLJEDE POTPORNOG SUSTAVA**  
**ZUBA**

DIPLOMSKI RAD

Zagreb, 2019

Rad je ostvaren u: Stomatološkom fakultetu, Zavod za dječju i preventivnu dentalnu medicinu

Mentor rada: Tomislav Škrinjarić, doc. dr. sc.

Lektor hrvatskog jezika: Mirna Brođanac, mag. educ. philol. croat

Lektor engleskog jezika: Biserka Stanišić, prof. engleskog jezika

Sastav Povjerenstva za obranu diplomskog rada:

1. \_\_\_\_\_
2. \_\_\_\_\_
3. \_\_\_\_\_

Datum obrane rada: \_\_\_\_\_

Rad sadrži: 29 stranica

0 tablica

7 slika

CD

Rad je vlastito autorsko djelo, koje je u potpunosti samostalno napisano uz naznaku izvora drugih autora i dokumenata korištenih u radu. Osim ako nije drukčije navedeno, sve ilustracije (tablice, slike i dr.) u radu su izvorni doprinos autora diplomskog rada. Autor je odgovoran za pribavljanje dopuštenja za korištenje ilustracija koje nisu njegov izvorni doprinos, kao i za sve eventualne posljedice koje mogu nastati zbog nedopuštenog preuzimanja ilustracija odnosno propusta u navođenju njihovog podrijetla.

## **Ozljede potpornog sustava zuba**

### **SAŽETAK**

Traume zuba se najčešće događaju kod djece, a uzroci su obično padovi, udarci, tučnjava, nesreće ili nasilje u obitelji. U mliječnoj denticiji se javljaju između druge i treće godine, a u trajnoj između osme i jedanaeste godine života. Ozljedama su najviše izloženi gornji središnji sjekutići, zatim gornji lateralni sjekutići, te donji sjekutići koji su manje izloženi traumi od gornjih jer ih oni štite zahvaljujući vertikalnom preklopu. Najčešća trauma zubi je nekomplikirana fraktura krune, dok su ozljede potpornog sustava zuba veoma rijetke. Budući da traumatske ozljede zahtijevaju hitan terapijski postupak, potrebno je što prije reagirati kako bi se spriječile daljnje komplikacije. Doktor dentalne medicine postavlja dijagnozu i plan terapije na temelju anamneze, kliničkog pregleda i rendgenske analize. Adekvatno liječenje sastoji se od hitnog terapijskog postupaka i dugotrajnog praćenja traumatiziranog zuba.

**Ključne riječi:** traume zuba; ozljede potpornog sustava

## **Injuries to the tooth supporting structures**

### **SUMMARY**

Teeth traumatic injuries mostly occur to children, caused by falls, hits, fights, accidents or family violence. In primary dentition they occur between the second and the third year of life, and to permanent teeth between the eight and the eleventh year of life. The most liable to injuries are upper central incisors, than upper lateral incisors and lower (central and lateral) incisors, which are less liable to traumatic injuries than upper incisors since lower incisors are protected by upper incisors due to vertical overlap. The most common teeth traumatic injuries are uncomplicated crown fractures, whereas the injuries to the tooth supporting structures are really rare. Since traumatic injuries have need of urgent treatment, it is necessary to react as soon as possible in order to prevent further complications. A doctor of dental medicine makes a diagnose and a treatment plan based on a patient's case anamnesis, a clinical examination and X-ray analysis. Adequate healing consists of urgent treatment and long-term controlling of traumatized tooth.

**Key words:** teeth traumatic injuries; injuries in the teeth supporting structures

## SADRŽAJ

1. UVOD .....	1
2. ETIOLOGIJA .....	3
3. PREVALENCIJA .....	4
4. ANATOMIJA .....	5
5. KLASIFIKACIJA TRAUMATSKIH OZLJEDA ZUBA .....	6
5.1. Ozljede tvrdih zubnih tkiva .....	6
5.2. Ozljede potpornih struktura zubi .....	7
6. LIJEČENJE OZLJEDA POTPORNOG SUSTAVA ZUBA .....	10
6.1. Pregled i dijagnoza .....	10
6.2. Fraktura alveolarnog nastavka .....	11
6.3. Potresenost zuba .....	12
6.4. Subluksacija .....	12
6.5. Ekstruzija zuba .....	12
6.6. Lateralna luksacija .....	16
6.7. Intruzija zuba .....	16
6.8. Avulzija .....	17
7. KOMPLIKACIJE TRAUMA ZUBA .....	18
7.1. Promjena boje zuba .....	18
7.2. Nekroza pulpe .....	18
7.3. Obliteracija pulpnog kanala .....	19
7.4. Resorpcija korijena .....	19
7.5. AnkiLoza .....	20
7.6. Kratkotrajni marginalni prekid .....	20
8. RASPRAVA .....	21
9. ZAKLJUČAK .....	23
10. LITERATURA .....	25
11. ŽIVOTOPIS .....	29



Sa razvojem civilizacije porasla je i incidencija zubnih trauma, što ugrožava žvačni aparat čovjeka. Prisutna je i u mliječnoj i u trajnoj denticiji, a zbog učestalosti njezine pojave, liječenje traži posebnu pozornost. Mogu biti uzrokovane različitim faktorima kao što su pad, automobilska nesreća, nasilje i dr. Traume mogu biti različitog raspona: od ozljeda tipa kontuzije gingive do avulzije zuba. Izuzetno je važno započeti s liječenjem odmah nakon traume. Što se kasnije započne s liječenjem to se više povećava mogućnost razvoja raznih komplikacija. Uspješnost terapije ovisi o postavljanju ispravne dijagnoze i o samom početku liječenja. Mnoge neželjene posljedice možemo spriječiti ili otkloniti primjerenom i pravovremenom stručnom pomoći, od gubitka ozlijeđenog zuba do popratnih pojava koje su time uzrokovane, npr. psihofizičko stanje ozlijeđene osobe. Upravo je pravovremena i primjereno pružena hitna pomoć nezamjenjiva i nenadoknadiva. Od posebne je važnosti sigurnost i znanje u zbrinjavanju ozljeda koje će pokazati stomatolog i na taj način umiriti pacijenta tokom prvog pregleda nakon traume.

Svrha rada je potanje opisati i objasniti etiologiju, dijagnostiku i liječenje ozlijeda potpornog sustava zuba, te preko prikaza slučaja ekstruzije zuba ukazati na važnost pravovremenog i adekvatnog liječenja i njegovu povezanost sa uspješnošću terapije. Doktori dentalne medicine trebaju biti sposobni prepoznati osnovne simptome i diferencijalno dijagnostički ozlijede tvrdih i mekih zubnih tkiva te, u skladu sa dijagnozom, pružiti odgovarajuću liječničku pomoć ili pacijenta uputiti na oralnu kirurgiju.



## 2. ETIOLOGIJA

Oštećenja stomatognatnog sustava izazvana raznim traumama koje mogu uzrokovati različiti čimbenici (prometna nesreća, pad, nasilje i sl.) česta su zbog isturenog položaja čeljusti. Ozljede maksile obuhvaćaju i do 70% ukupnog broja ozljeda pacijenata starijih od 16, iako maksilofacijalna regija čini samo 1% ukupne površine tijela (1). Ozljede zuba i parodontnih tkiva najčešće su praćene krvarenjem i bolom te se događaju neočekivano što kod djece i odraslih izaziva pojačan stres i strah (2).

Gornji sjekutići su najizloženiji traumama. Prema statističkim podacima o ozljedama zubi kod djece mlađeg uzrasta (2-3 godine) najčešći uzrok traume zuba je pad, a tip luksacija, dok je u odraslih udarac najčešći uzrok trauma, a fraktura zuba dominantna (2). Razlog tome je elastičnost dječje alveolarne kosti te manja gustoća i mineralizacija koštanog tkiva koje apsorbira silu udaraca i ravnomjerno je raspoređuje na okolna elastična potporna tkiva. Položaj korijena mliječnog zuba prema trajnom zametku, stupanj razvoja istog u vrijeme traume, te smjer i jakost sile mogu dovesti do oštećenja trajnog zametka, što za sobom povlači mnoge posljedice. Prve ozljede nastaju kada dijete počne samostalnije istraživati okolinu, između 18. i 30. mjeseca. Naime, u tom razdoblju dijete često pada, kao rezultat nesigurnog hoda, zbog nedovoljno razvijene motoričke koordinacije i nedostatka svijesti o opasnim situacijama (3). Traume zubi se najviše događaju kod dječaka u 9. godini, a kod djevojčica u 8. godini života. To se objašnjava smanjenom kontrolom roditelja, nekontroliranom tjelesnom aktivnošću karakterističnom za to razdoblje te početkom bavljenja sportovima. Djevojčice su za razliku od dječaka otprilike upola manje izložene traumatskim ozljedama zuba (4,5). Najčešći uzroci trauma u mliječnoj denticiji su padovi (58%) i udarci (24%), dok su u trajnoj denticiji najbrojniji padovi (52,6%), zatim udarci (22,7%), pad s bicikla (10,1%) i ostalo (6).

Ozljede tvrdih i mekih zubnih tkiva mogu biti posljedica izravne sile, neizravne sile ili kombinacije obiju. Djelovanjem izravne sile, udarac predmeta o zub, nastaje direktna trauma (npr. šaka, štap, teniska loptica), a kao posljedica udarca u bradu, gdje dolazi do snažnog zatvaranja mandibule, nastaje indirektna trauma.

Neki ljudi mogu biti skloniji ozljedama i učestalim povredama zbog specifične građe čeljusti. Primjerice, ako su nepravilno izrasli rizik od povrede zubi će biti povećan, posebno kod protruzije gornje čeljusti, gdje su prva točka dodira za predmet koji udara u lice gornji sjekutići (6).

### **3. PREVALENCIJA**

Prevalencija dentalnih trauma u mliječnoj denticiji iznosi 30%, a u trajnoj 22%. To znači da do 14. godine 52% djece doživi neki oblik dentalne traume. Od svih oblika na avulzije, kao najteži oblik dentalne trauma, otpada 0,5 – 16 % (7,8).

Prema istraživanju na Zavodu za dječju i preventivnu stomatologiju u periodu 1976. - 1981. godine, u mliječnoj denticiji su najzastupljenije luksacijske ozljede zuba (oko 50%) od kojih se u 20% slučajeva radi o intruzijama. Kod trajnih zuba najčešće su nekomplikirane frakture krune zuba (58,2%), dok se u 20,2% slučajeva javljaju komplikirane frakture. Proučavajući sezonske i dnevne varijacije uočena je i razlika u prevalenciji dentalnih trauma. Ljetni mjeseci su nisko rizični za nastanak trauma za razliku od jesenskih mjeseci koji su visoko rizični. U istraživanjima su uočena i vremenski kritična razdoblja dana kada su traume zubi najčešće. Prvo kritično razdoblje je u podne oko 12 sati, a drugo između 17 i 18 sati. To se objašnjava time da u tom periodu dolazi do pada koncentracije, povećane razdražljivosti i zamora djece. U večernjem terminu dentalne traume su dvostruko češće, što iznosi oko 65,8% trauma u poslijepodnevnim satima.

Prema istraživanjima koje je provela Jadranka Šporšić Barić na zavodu za oralnu kirurgiju na Šalati na 200 pacijenata od kojih je bilo 152 (76%) muških i 48 (24%) ženskih pacijenata, u dobi između 3 i 60 godina, može se zaključiti da su tri puta više izloženi luksacijskim ozljedama zubi muški pacijenti za razliku od ženskih. Luksacijske ozljede mliječnih zubi bile su najbrojnije kod dječaka 93,82%, a kod djevojčica 6,18%. Zastupljenost subluksacija mliječnih zubi kod dječaka je iznosila 84%, a kod djevojčica 16%. Rezultati istraživanja dobiveni kod ispitanika s luksiranim trajnim zubima ne razlikuju se bitno od onih dobivenih kod mliječne denticije. Dakle, 93,61% luksacijskih ozljeda trajnih zubi otpada na muškarce, a 6,39% na žene, dok su subluksacije trajnih zubi bile prisutne u 67,24% muškaraca i 32,76% žena. Najviše je ozljeda bilo u dobi 0-10 godina i to 62% (9).

Prema istraživanju koje su, na Klinici za dentalnu medicinu, KBC-a Rijeka, proveli Ivančić i suradnici dob u kojoj su se najviše događale dentalne traume bila je 8 godina. Češće se događaju ozlijede tvrdih zubnih tkiva (60,2%) od ozljeda parodontnih tkiva (39,8%) (10). Gornji sjekutići su najčešće ozlijeđeni i to u 96,1% slučajeva od čega 92,3% trauma otpada na središnje sjekutiće. U 51,3% pronađen je jedan ozlijeđeni zub, dva zuba u 43,5% slučajeva, a tri ili više zuba u samo 5,2% slučajeva.

#### **4. ANATOMIJA**

Važno je imati u vidu anatomsku građu potpornoga aparata zuba kako bi mogli razumjeti i objasniti mehanizam djelovanja sile prouzrokovane traumom.

Funkcionalna cjelina koju čine zubi sa alveolarnim nastavkom gornje i donje čeljusti te zubnim mesom, ukoliko je narušena, postaje podložnija funkcionalnim i morfološkim promjenama. Korijen je u alveoli fiksiran pomoću kolagenih vlakana parodontnog ligamenta koja sa zida alveole polaze prema zubnom cementu koji prekriva vrat i korijen zuba (11,12). Gingiva kao dio sluznice usta, obuhvaća vrat zuba i prekriva u koronalnom dijelu parodontni ligament i alveolarnu kost. Građena je od višeslojnog pločastog epitela i dijeli se na pričvrсну, interdentalnu (interdentalna papila) i slobodnu gingivu. Subepitelna lamina propria pričvrсne gingive sastoji se od stanica i snopova vezivnih vlakana te čini vezivno tkivo gingive. Gingiva je pomoću spojnog epitela povezana s površinom zuba koji marginalno okružuje površinu cakline i proteže se od dna gingivnog sulkusa duž cakline pa do caklinsko-cementnog spojišta. Parodontni ligament je vezivno tkivo koje pričvrсćuje korijen zuba za alveolu, a građen je od fibrilnih elemenata osnovne vezivne supstancije, stanica, krvnih žila i živaca. Vlakna parodontnog ligamenta nalaze se ispod vrata zuba i protežu se od zida alveole do cementa zubnog korijena, te teku sve okomitije prema dolje. Kloagene niti parodontnog ligamenta tvore snopove, stalno se pregrađuju i stare se zamjenjuju novim nitima, a protežu se od cementa do alveolarne kosti (cemento-alveolarni), do cementa susjednih zuba (transseptalni) ili do gingive (cementno-gingivni) (13). Kako parodontni ligament sidri zub u alveoli zamjena nije potrebna. Stvaranjem odgovarajuće vlačne protusile ne dopušta zubu da vrhom svog korijena prodre dublje u alveolu i djelujući protiv okomitog pritiska na zub ograničava njegove pokrete. To omogućuje, po zakonu hidraulike, promjenu volumena krvnih

žila pa se tlak raspoređuje. Između snopova se nalazi mnoštvo fibroblasta, nediferenciranih mezenhimskih stanica, limfocita, krvnih žila i živčanih završetaka, a osnovna vezivna supstanca (gel) se nalazi između kolagenih niti. Lokacija snopova mijenja se promjenom njihova smjera. Parodontna pukotina iznosi 0,1- 0,4 mm, a na njezinu širinu utječe iznos funkcijske sile tako da ako je pojačana prostor se proširuje, a kod njezinog smanjenog djelovanja kolagene niti atrofiraju, cement buja i parodontna pukotina se smanjuje.

Vlakna parodontnog ligamenta su učvršćena u specifičnom mineraliziranom vezivnom tkivu cementu. Sharpeyve niti se, prije nego što uđu u cement, lepezasto dijele na fibrile koje ulaze u mrežu cementnog matriksa gdje se odlaganjem hidroksilapatitnih kristala mineraliziraju. Korijenovi zuba su smješteni u alveolarnoj kost koja se funkcijski dijeli na alveolarnu potporna kost i koštanu alveolu (lamina dura). Lamina kribroza je tanka lamela s dezmodontnim snopovima i otvorima za krvne žile i živce koja obavija korijen zuba. Alveolarna potporna kost funkcijski predstavlja potporanj, a sastoji se od spongioze i kortikalne ploče, te se dijeli na koštanu srž i koštane trabekule. Stalno se pregrađuje djelovanjem osteoklasta i osteoblasta. Struktura kosti je kao i kod parodontnog ligamenta ovisna o funkcijskim podražajima. Kad je podražaj povećan lamina dura se resorbira, dok smanjeni podražaj ili ako izostane uzrokuje degenerativne promjene i atrofiju (11,12,14).

## **5. KLASIFIKACIJA TRAUMATSKIH OZLJEDA ZUBA**

Najprihvatljivija klasifikacija je Međunarodna klasifikacija bolesti u stomatologiji (traume zuba) koja je dio klasifikacije po Svjetskoj zdravstvenoj organizaciji i klasifikacije bolesti i uzroka smrti (MKB) temeljena na anatomskim, prognostičkim i terapijskim čimbenicima, a njom su obuhvaćene ozljede oralne sluznice, gingive, zubi i potpornih struktura (15-17). Klasifikacija se može primijeniti na mliječnoj i na trajnoj denticiji. Traume zuba dijele se u dvije skupine ozljede koje obuhvaćaju tvrda zubna tkiva i ozljede koje obuhvaćaju potporne strukture zuba.

### **5.1. Ozljede tvrdih zubnih tkiva**

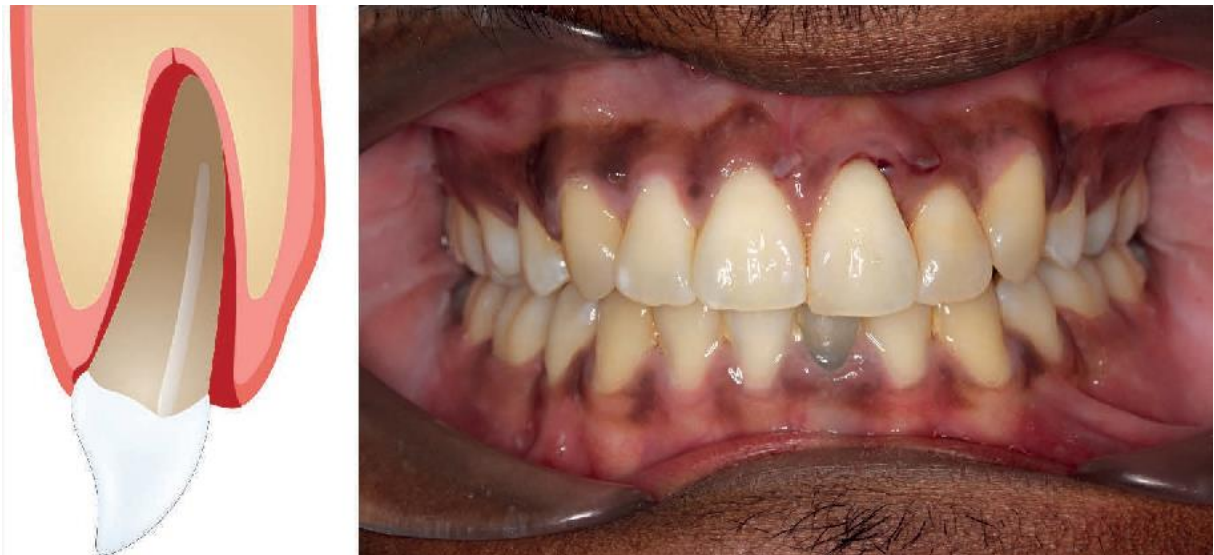- Napuknuće cakline (infractio enamelis) - nepotpuni prijelom krune bez gubitka tvrde zubne supstance

- Nekomplicirani prijelom krune zuba (fractura coronae dentis non complicata) – prijelomna linija prolazi samo kroz caklinu ili kroz caklinu i dentin, a ne zahvaća pulpu
- Komplicirani prijelom krune zuba (fractura coronae dentis complicata) – prijelomna linija prolazi kroz caklinu, dentin i pulpu
- Nekomplicirani prijelom krune i korijena zuba (fractura coronae et radice dentis non complicata) – prijelomna pukotina zahvaća caklinu, dentin i cement, a ne i pulpu te može biti prisutan kod nepotpuno izraslih zubi
- Komplicirani prijelom krune i korijena (fractura coronae et radice dentis complicata) – prijelomna pukotina zahvaća caklinu, dentin, cement i pulpu, te se obično događa kod potpuno izraslih zubi
- Prijelom korijena zuba (fractura radice dentis) – prijelomna linija prolazi kroz cement, dentin i pulpu, a sa kliničkog stajališta prijelom korijena može biti u apikalnoj trećini, srednjoj trećini i cervikalnoj trećini
- Prijelom stijenke alveole maksile (fractura partis alveolaris maxillae) – fraktura stijenke alveole gornje čeljusti sa ili bez prijeloma alveolarnog nastavka
- Prijelom stijenke alveole mandibule (fractura partis alveolaris mandibulae) – fraktura stijenke donje čeljusti sa ili bez prijeloma alveolarnog nastavka
- Prijelom alveolarnog nastavka maksile (fractura partis alveolaris maxillae) – fraktura alveolarnog nastavka gornje čeljusti sa ili bez prijeloma alveole (7,17,18)
- Prijelom alveolarnog nastavka mandibule (fractura partis alveolaris mandibulae) - fraktura alveolarnog nastavka donje čeljusti sa ili bez prijeloma alveole

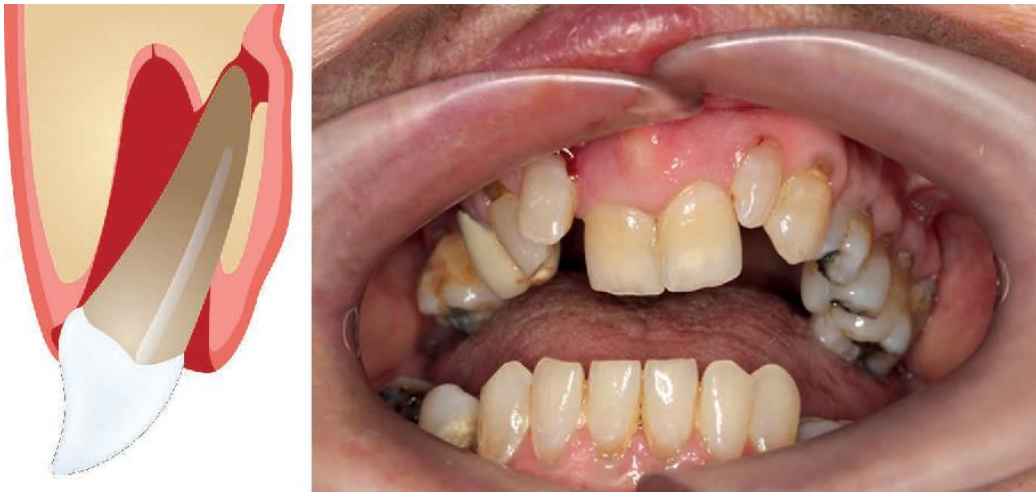## **5.2. Ozljede potpornih struktura zubi**

- Potresenost zuba (concussio dentis) – ozljeda potpornih tkiva zuba bez nefiziološke klimavosti ili pomaka zuba s osjetljivošću na perkusiju
- Rasklimanost zuba (subluxatio dentis) – ozljeda potpornih tkiva zuba sa patološkom pomičnošću bez klinički i radiološki vidljivog pomaka zuba
- Ekstruzija zuba (extrusio dentis) – djelomična izbijenost zuba koja se klinički i radiološki manifestira pomakom zuba izvan zubne alveole iznad susjednih zubi s proširenom parodontalnom pukotinom

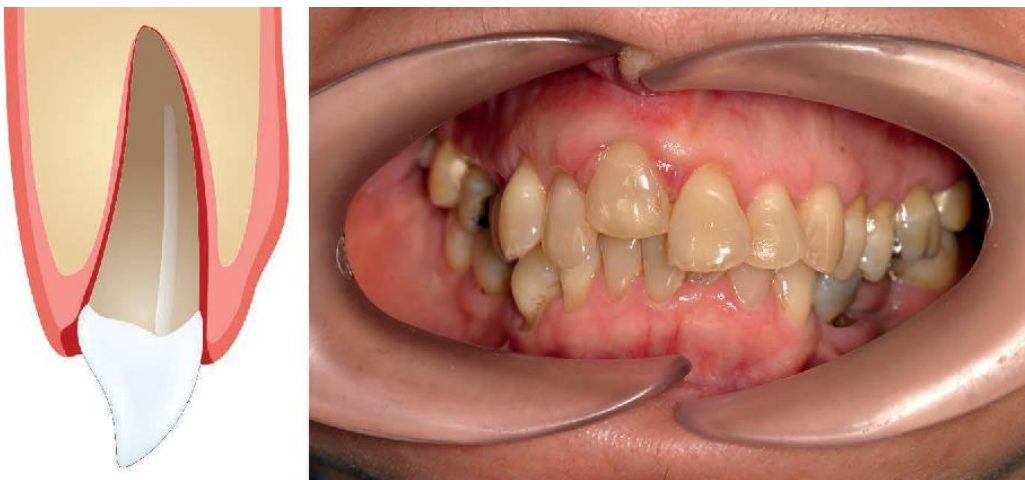
- Lateralna luksacija (luxation lateralis) – ekscentrični pomak zuba udružen s prijelomom stijenke alveole, zub je nepomičan i uklješten, a može biti pomaknut palatinalno, bukalno, distalno ili mezijalno
- Intruzija zuba (intrusio dentis) – ozljeda potpornih tkiva zuba koja se manifestira utisnućem zuba u alveolu i oštećenjem alveolarne kosti, te je na rtg prisutan gubitak parodontne pukotine, zub je nepomičan
- Avulzija, izbijanje, eksartikulacija zuba (avulsio dentis) – potpuno izbijanje zuba iz alveole sa ozljedom potpornih tkiva zuba koje može i ne mora biti praćeno frakturom alveolarne kosti (7,17,18)



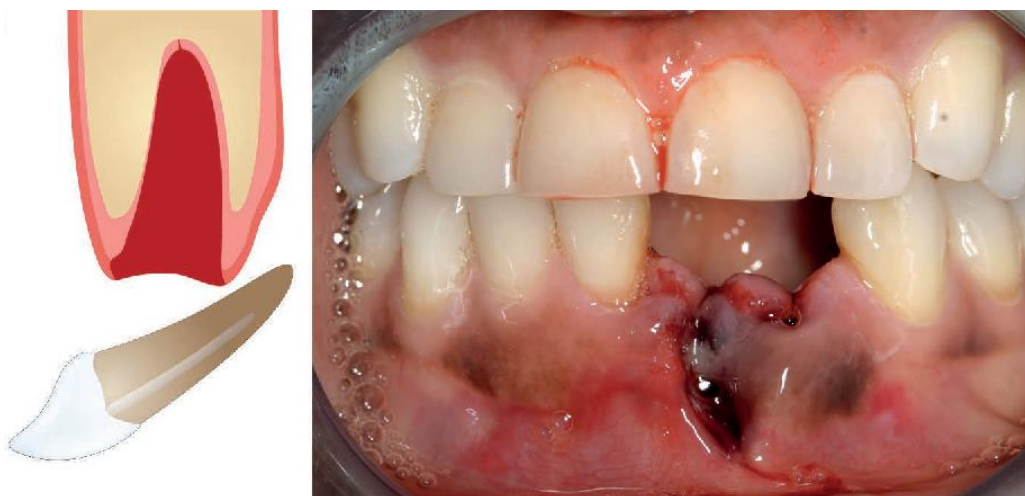*Slika 1. Ekstruzija zuba 21 (preuzeto iz Oral surgery II: Part 1. Acute management of dentoalveolar trauma)*



*Slika 2. Lateralna luksacija 11 i 21 (preuzeto iz Oral surgery II: Part 1. Acute management of dentoalveolar trauma)*



*Slika 3. Intruzija zuba 11 (preuzeto iz Oral surgery II: Part 1. Acute management of dentoalveolar trauma)*



*Slika 4. Avulzija zubi 31 i 32 (preuzeto iz Oral surgery II: Part 1. Acute management of dentoalveolar trauma)*

## **6. LIJEČENJE OZLJEDA POTPORNOG SUSTAVA ZUBA**

Ozljede zuba i orofacijalnog sustava iziskuju hitan postupak i svaki gubitak vremena smanjuje vjerovatnost uspješnog liječenja. Nekoliko je pristupa traumi zuba: hitni (unutar nekoliko sati), subakutni (unutar 24 sata) i odgođeni (nakon 24 sata).

### **6.1. Pregled i dijagnoza**

Za odgovarajuće liječenje i pravilan plan terapije potrebno je uzeti točnu anamnezu, napraviti klinički pregled pacijenta, postaviti dijagnozu, napraviti rendgensku snimku i postaviti plan terapije.

Anamneza mora obuhvaćati opće podatke kao što su ime i prezime, datum rođenja, pregled, adresu, te medicinske podatke u koje spadaju datum i vrijeme ozljede, vrijeme koje je proteklo od ozljede do javljanja liječniku, mjesto i način nastanka ozljede, prijašnje traume zuba i potpornih struktura zuba, subjektivne tegobe, opće stanje pacijenta i informacije o prethodno pruženoj pomoći. Kod subjektivnih tegoba bitno je pacijenta pitati da li je nakon nezgode izgubio svijest ili ima glavobolju jer bi ta informacija mogla upućivati na eventualne ozljede mozga.

Prije početka kliničkog pregleda ozlijeđeno područje je potrebno očistiti od prašine, zemlje, krvi ili boje koliko je god to moguće pa tek onda krenuti sa pregledom.

Klinički pregled obuhvaća detaljan intraoralni i ekstraoralni pregled orofacijalnih struktura. Kod ekstraoralnog pregleda treba obratiti pažnju na ozljede mekih tkiva lica i čeljusti kao što su kontuzije i laceracije lica i usana, a intraoralno se radi inspekcija i palpacija orofacijalnih struktura, te se ispituje vitalitet traumatiziranih zuba. Tijekom kliničkog pregleda moraju se utvrditi i zabilježiti: ekstraoralne rane i prijelomi kostiju lica, ozljede gingive i sluznice, ozljede krune zuba (otvorenost pulpe, opseg prijeloma), pomaknutost zubi (ekstruzija, intruzija, lateralna luksacija ili avulzija), patološka pomičnost zubi i alveolarnog nastavka, poremećaj okluzije, osjetljivost zubi na perkusiju i promjena perkusionog zvuka te reakcija zubi na ispitivanje senzibiliteta. Inspekcijom se uočava stanje okolnog tkiva kao što su krvarenje i podljevi te stanje ozlijeđenih zuba kao što su boja, fraktura ili ekspaniranost pulpe.



Palpacijom se ispituje stupanj mobilnosti zuba u horizontalnom i vertikalnom smjeru. Ispitivanje pomičnosti zuba izvodi se tako da pažljivo i lagano dodirnemo zub bez nepotrebnog luksiranja. Ukoliko se pokreće više zuba istovremeno to može upućivati na frakturu alveolarnog nastavka. Perkusijom se utvrđuje postoji li oštećenje parodontnog tkiva, a izvodi se tako da se drškom instrumenta lagano udari po labijalnoj plohi traumatiziranog zuba. Ispitivanje frakturane površine obavlja se vizualno tako da se svijetlo usmjeri paralelno sa uzdužnom osovinom zuba kako bi se otkrila eventualna napuknuća cakline, a nikako sondiranjem otvora pulpe ili povlačenjem oštrog vrha sonde po frakturi. Ispitivanje vitaliteta pulpe neposredno nakon traume je upitno zbog lažnog reakcije koja se može dobiti ako pacijent nije relaksiran i spreman na suradnju, a s druge strane je važno radi određivanja referentne točke za vrednovanje pulpnog statusa u kasnijem praćenju. U slučaju negativnog nalaza u to vrijeme se ne radi odmah endodontski tretman već za šest do devet tjedana nakon traume kako bi se dalo vremena pulpi da se oporavi. Ispitivanje vitaliteta može se napraviti pomoću testa na hladno (npr. etil-klorid), testa na toplo (npr. topla gutaperka), mehaničkim testom, a najbolje ga je obaviti električnim testom traumatiziranog i netraumatiziranog zuba radi kontrole. Također se treba provjeriti da li se bol javlja na podražaj ili je spontana. Naime, spontana bol može upućivati na oštećenje pulpe ili parodontnog ligamenta, a bol tijekom žvakanja može biti pokazatelj frakture korijena zuba, ekstruzije ili frakture alveolarnog nastavka.

Nakon kliničkog pregleda radi se rendgenska snimka ozlijeđenog područja. Rendgenske snimke koje se upotrebljavaju kod trauma zubi su ortopantomogram, retroalveolarna snimka ili CBCT traumatiziranog zuba (19). Retroalveolarne snimke je najbolje koristiti kod trauma pojedinačnih zuba jer je pomoću njih moguće dijagnosticirati ozljedu korijena zuba, fazu razvoja korijena, širinu korijenskog kanala, odnos pulpe prema frakturnoj liniji, frakturu koštanog tkiva i drugo. Kod intruzije se može vidjeti zasjenjenje parodontnog prostora, a kod ekstruzije i lateralne luksacije proširenje u parodontnom ligamentu.

## **6.2. Fraktura alveolarnog nastavka**

To je rijetka ozljeda koja zahvaća jedan ili više zuba koji su pomični zajedno s grebenom. Alveola može ili ne mora biti zahvaćena. Terapija je jednostavna iako klinička slika izgleda

dramatično, a sastoji se od repozicije fragmenta koja se izvodi u lokalnoj anesteziji bez vazokonstriktora i postavljanja fleksibilnog splinta koji se skida nakon četiri tjedna uz kontrolno snimanje (7,18,20-26).

### **6.3. Potresenost zuba**

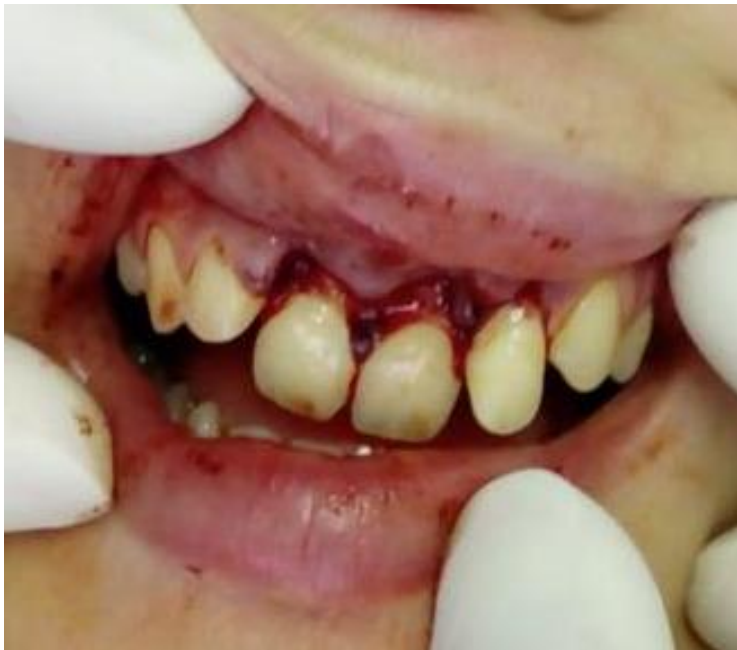Potresenost zuba ili kontuzija je najlakši oblik luksacijske ozljede, koja se klinički manifestira malim krvarenjem unutar parodontnog ligamenta i blagim otokom. Traumatizirani zub je osjetljiv na palpaciju i perkusiju, te je pomičan unutar fizioloških granica. Terapija obično nije potrebna, a pacijentu se savjetuje konzumacija mekane i kašaste hrane kroz dva tjedna te održavanje higijene mekanom četkicom dok se parodont ne oporavi (7,18,20-26).

### **6.4. Subluksacija**

Subluksacija je jači tip luksacijske ozljede pri kojoj je zub pomičan u alveoli, ali bez pomaka iz alveole. Traumatizirani zub se nalazi u zubnom nizu, prisutno je krvarenje iz parodonta i najčešće nema gubitka vitaliteta zuba. Ako postoji vertikalna i horizontalna pomičnost zub treba imobilizirati fleksibilnim splintom na jedan do dva tjedna. Uz to se preporuča korištenje mekane četkice i upotreba antiseptika (klorheksidina) tijekom perioda cijeljenja, kako bi se postigla optimalna kontrola plaka (7,17,20-26).

### **6.5. Ekstruzija zuba**

Ekstruzija je luksacijska ozljeda koju karakterizira djelomični pomak zuba iz alveole iznad susjednih zubi pri čemu je alveolarna kost netaknuta, a parodontno tkivo djelomično ili potpuno uništeno. Ova trauma se događa rijetko i to najčešće kod zuba sa završenim rastom korijena. Klinički zub je bolan na palpaciju i perkusiju, "produžen", vitalitet negativan i patološki mobilan. Terapija se sastoji od reponiranja zuba uz primjenu lokalnog anestetika bez vazokonstriktora, kod kojeg se zub pažljivo aksijalnim pritiskom prsta na incizalni rub vraća u alveolu, te imobilizacije fleksibilnim splintom na 2 – 3 tjedna. Nakon reponiranja treba provjeriti okluziju, a rendgenskom snimkom se provjerava pozicija zuba. Ukoliko nakon 2 – 3 tjedna nema patoloških znakova na tvrdim zubnim tkivima i na ponovljenoj rendgenskoj slici, splint se uklanja (7,17,20-26).



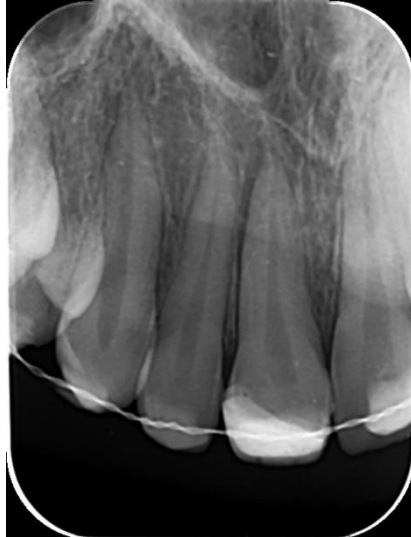*Slika 5. Ekstruzija zuba (preuzeto s dopuštenjem doc. dr. sc. Škrinjarića)*

Prikaz slučaja: pacijentica Dora Despenić stara 16 godina zaprimljena je 22.05.2018 na Zavod za dječju i preventivnu dentalnu medicinu gdje joj je dijagnosticirana ekstruzija gornjih središnjih i lateralnih sjekutića (vidi Sliku 5.) Trauma je uzrokovana padom u nesvijest na školskoj priredbi. Osim luksacijske ozljede pacijentica je ozlijedila i meka tkiva, gornju i donju usnu, te gingivu. Nakon što je snimljena rendgenska slika, uslijedio je klinički pregled na kojem je ustanovljeno da su traumatizirani zubi patološki pomični, bolni na palpaciju i perkusiju, a vitalitet im je negativan, te je napravljena rendgenska analiza. Terapija se sastojala od frenulektomije, postavljanja šavova, zaustavljanja krvarenja, repozicije 11, 21 i 22 te imobilizacije žičanokompozitnim splintom uz lokalnu topikalnu primjenu Medazola i lokalnog anestetika (vidi Sliku 6. i 7.) Pacijentici su nakon tjedan dana izvađeni šavovi i napravljen test vitaliteta koji je za 12 pozitivan, a za 11, 21, 22 negativan. Nedugo nakon toga uslijedilo je skidanje splinta, ponovio se test vitaliteta koji je bio pozitivan za sve traumatizirane zube, jedino što su zubi bili lagano pomični, lagano osjetljivi na perkusiju, a zub 11 je malo promijenio boju.

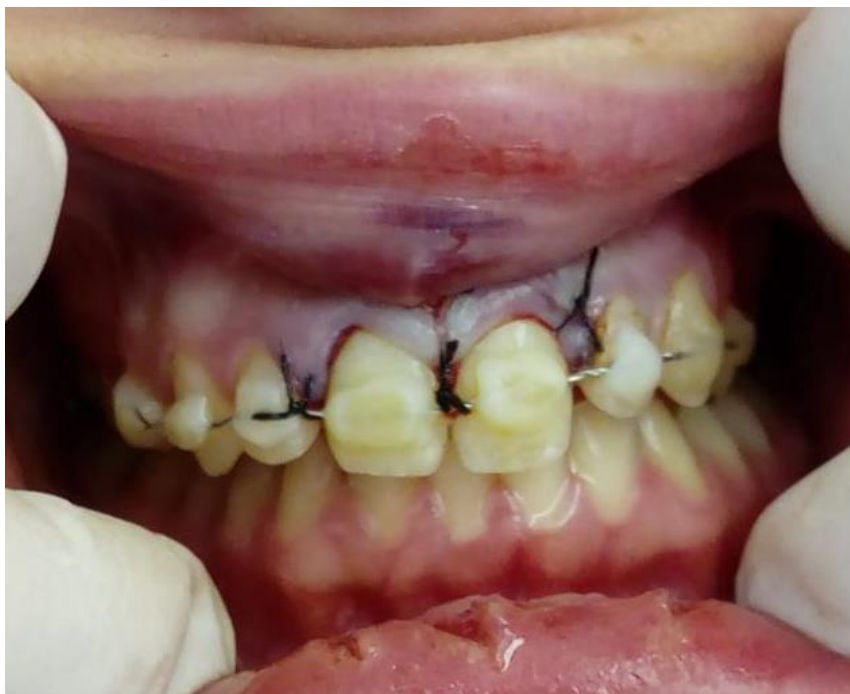Na zadnjoj kontroli pacijentica je snimila novu rendgensku sliku, ponavljen je test vitaliteta koji je pozitivan za sve traumatizirane zube i nisu osjetljivi na palpaciju i perkusiju. Klinička i radiološka analiza pokazuje da je terapija uspješno provedena (vidi Sliku 8. i 9.)

Anamnestički je utvrđena traumatska ozljeda zuba uslijed pada 26.4.2012. prilikom koje je došlo do nekomplikirane frakture zuba 11. Zub je bio vitalan te je napravljeno indirektno

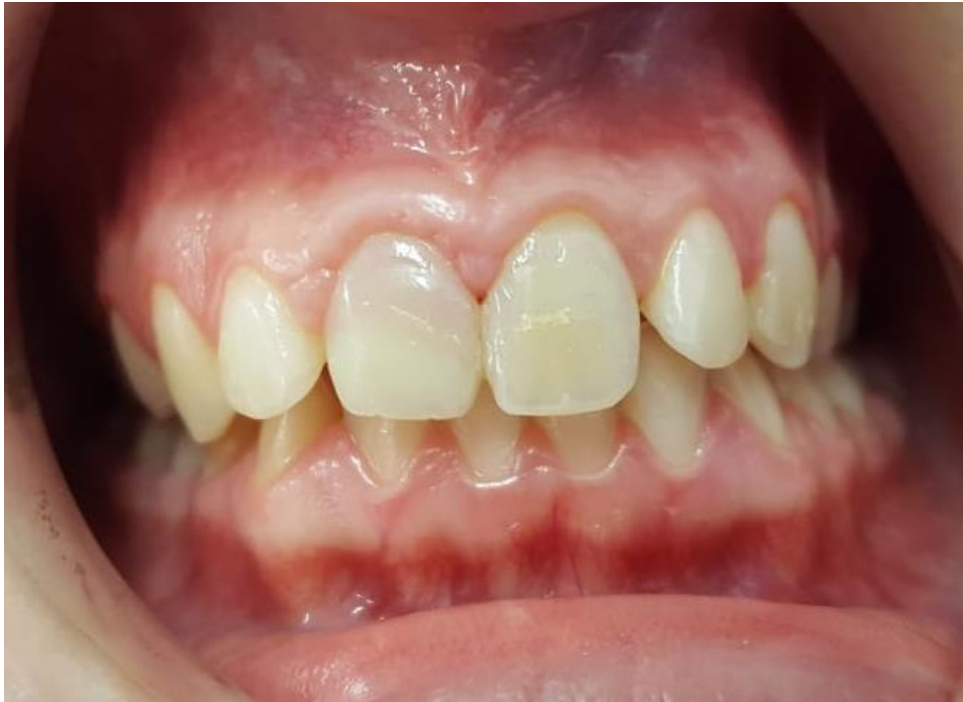prekrivanje pulpe kalcij hidroksidom preko kojeg je apliciran kompozitni zavoj. Ozljeda sanirana.



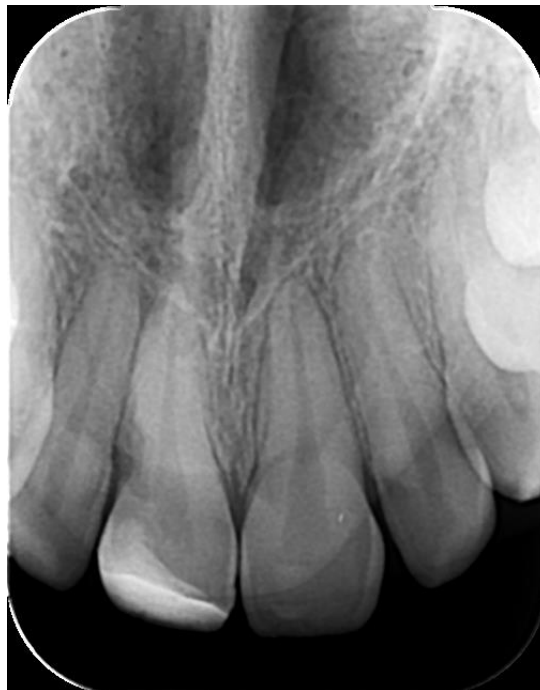*Slika 6. Rendgenski nalaz 12,11,21,22 nakon repozicije i imobilizacije fleksibilnim splintom (preuzeto s dopuštenjem doc. dr. sc. Škrinjarića)*



*Slika 7. Imobilizacija fleksibilnim splintom od 15 do 24 i šavovi na gingivi i gornjoj usni (preuzeto s dopuštenjem doc. dr. sc. Škrinjarića)*



*Slika 8. Ekstraoralna slika središnjih i lateralnih sjekutića nakon uspješno provedene terapije (preuzeto s dopuštenjem doc. dr. sc. Škrinjarića)*



*Slika 9. Rendgenski nalaz nakon uspješno provedene terapije (preuzeto s dopuštenjem doc. dr. sc. Škrinjarića)*

## **6.6. Lateralna luksacija**

Lateralna luksacija ili bočno istisnuće je ekscentrični pomak zuba, dakle u bilo kojem smjeru osim aksijalno praćen nagnječenjem parodontnih vlakana i kominutivnim prijelomom stijenke alveole. Obično je kruna zuba pomaknuta prema jeziku, a bukalna stijenka alveole prelomljena. Klinički zub je nepomičan, uklješten u koštani dio alveole, perkusijski ton je metalan, a test vitaliteta negativan. Budući da je repozicija bolna izvodi se u infraorbitalno blok anesteziji bez vazokonstriktora. Zub se reponira tako da se prstima pritisne u incizalnom smjeru preko apeksa, čime se zub najprije lagano ekstrudira kako bi se oslobodio apeks, a nakon toga reponira u apikalnom smjeru uz provjeravanje okluzije. Imobilizira se fleksibilnim splintom na četiri tjedna (7,17,20-26).

## **6.7. Intruzija zuba**

Intruzija zuba je komplicirana vrsta luksacijske ozljede koju karakterizira utisnuće zuba u alveolu koja može biti djelomično promijenjena ili nagnječena. Kod ovakve vrste trauma dolazi do ozljede parodontnih vlakana, marginalnog gingivnog pričvrstka, cementa i neurovaskularnog snopa. Klinički i radiološki vidi se utisnuće zuba i gubitak parodontalne pukotine. Utisnuti zub je potpuno čvrst, nije osjetljiv na perkusiju, a perkusijski zvuk je visok metalan kao kod ankiloziranog zuba. Test perkusije je važan kod djece zato što se njime može odrediti koji je zub utisnut, a koji je nedovoljno izrastao. Trauma je obično udružena sa frakturama cakline i nastaje djelovanjem direktne sile na zub. Kao komplikacija intruzije zuba može doći do ankiloze zuba koja nastaje zamjenom oštećenog parodontnog tkiva koštanim. Zato je terapija usmjerena prema tome da se spriječi nastanak ankiloze. Liječenje ovisi o rastu i razvoju korijena zuba. Naime, kod mladih trajnih zuba s neformiranim apeksom gdje nije završen rast i razvoj korijena, moguća je spontana reerupcija. U tom slučaju terapija se sastoji od toga da se zub kliještima lagano olabavi iz uklještene pozicije i pusti da reeruptira ili se kao alternativa može primijeniti ortodonska ekstruzija. Kod zubi sa formiranim apeksom radi se ortodonska ekstruzija zato jer spontana erupcija nije sigurna i terapija bi trebala završiti 3 tjedna nakon ozljede. Bitno je provoditi česte kontrole kako bi se smanjila mogućnost pojavljivanja komplikacija koje nastaju uslijed dubokih ozljeda parodontalnog ligamenta i pulpe (7,17,20-26).

## 6.8. Avulzija

Avulzija je teška trauma koja podrazumijeva potpuno izbijanje zuba iz alveole, kidanje svih parodontnih vlakana i neurovaskularnog snopa, a uz to su česte i frakture koštanog dijela alveole. Alveola može biti prazna ili ispunjena koagulumom. Učestalost izbijanja zuba je relativno niska i kreće se od 7-13% u mliječnoj denticiji, a u trajnoj od 0,5% do 16%. Najčešće izbijeni zubi u trajnoj i mliječnoj denticiji su gornji središnji sjekutići i obično se izbijaju u razdoblju od 7 – 9 godine života. Liječenje se sastoji od replantacije zuba. Kontraindikacije za replantaciju su izbijeni mliječni zub, gubitak većeg dijela stijenke alveole, imunokompromitirana djeca s čestim infekcijama, medicinski ugrožena djeca zbog neke sistemske bolesti ( srčane mane, krvne diskrazije i dr.), zub s velikim karioznim defektom, zub koji je bio gangrenozan prije izbijanja, ortodontske anomalije, zub s neznatnom dužinom korijena nezavršenog rasta, zub s parodontnim bolestima i nekooperativan pacijent. Ako pacijent dođe u ordinaciju s već replantiranim zubom nije ga potrebno uklanjati iz alveole, već se inspekcijom i radiološki provjerava njegova pozicija, te postavlja fleksibilni splint na 10 - 14 dana. Ukoliko se unutar dva sata od ozljede radi replantacija, površinu zuba je potrebno isprati mlazom fiziološke otopine iz šprice, odstraniti sve vidljive kontaminacije, te isprati koagulum iz alveole. Nakon toga se zub polako blagim pritiskom prsta replantira u alveolu, zatim se radiološki provjerava položaj zuba, te vrši imobilizacija fleksibilnim splintom na 7 – 10 dana. Ako je izbijeni zub bio u kontaktu s tlom potrebno je osigurati profilaksu tetanusa i ordinirati antibiotsku profilaksu. Kod zuba sa završenim rastom i razvojem korijena obavezan je endodontski tretman. Kanali se pune pastom kalcijeva hidroksida, a nakon deset dana punjenje se ponavlja i tako sve do završetka endodontskog tretmana. Zub se kontrolira nakon jednog, tri i šest mjeseci. Komplikacija avulzije je ankiloza (7,17,20-26). Patološke promjene se nakon replantacije događaju u pulpi zuba i periodontalnom ligamentu, a ovisе o postupku sa izbijenim zubom izvan alveole i o trajanju ekstraalveolarnog perioda.

## **7. KOMPLIKACIJE TRAUMA ZUBA**

Komplikacije traumatiziranih zuba mogu biti kasne i rane, a ovise o intenzitetu ozljede, vrsti denticije, starosti pacijenta i obično nastaju zbog neadekvatnog liječenja ili neliječenja.

### **7.1. Promjena boje zuba**

Posttraumatska promjena boje krune zuba nastaje kao posljedica hematoma u pulpi zbog oštećenja krvnih žila i rijetko se pojavljuje neposredno nakon traume. Traumatska sila djelovanjem na zub prekine ili začepi na apikalnom otvoru krvnu stijenku odvodne vene pulpe zbog čega je venozni krvotok prekinut, dok arterijski ne mora biti. Zbog skupljanja krvi u pulpi nastaje visok krvni tlak koji uzrokuje pucanje intrapulpnih žilica i krvarenje u pulpu. Hematom stvara pritisak koji oštećuje odontoblastični sloj pa krv prodire u dentinske kanaliće zbog čega kruna zuba promjeni boju. Zbog raspadanja hemoglobina u sljedeća dva do tri tjedna zub mijenja boju od modre pa do sivkasto plave boje. Ružičasta boja krune zuba ukazuje da su svježi eritrociti u dentinu. Pigmentacija se može smanjiti ili potpuno nestati ako se ponovno uspostavi krvotok. U slučaju potpunog prekida krvnog toka zub poprima zelenu boju. Tada dolazi do ishemije, poremećaja metabolizma, razgradnje bjelančevina, a njezini produkti prodiru u dentinske kanaliće. Posttraumatska promjena boje zuba najčešće je vidljiva kod luksiranih mliječnih zubi i ekstruzije ili intruzije trajnih zuba. Promjena boje zuba može se dogoditi i kasnije zbog obliteracije pulpnog kanala kao posljedice ozljede pa zub poprimi žutu boju. Promjenu nalazimo i kod nekroze pulpe (15,18).

### **7.2. Nekroza pulpe**

Nekroza pulpe je najčešća posljedica neliječenog ili neispravno liječenog traumatiziranog zuba, a najčešće se nalazi kod luksacijskih ozljeda kao posljedica prekida neurovaskularnog snopa i neuspjele revaskularizacije. Ova komplikacija se mnogo češće događa kod zubi sa potpuno razvijenim korijenom, zato što u zubi sa nezavršenim rastom korijena u vrijeme traume pomak apeksa može proći i bez oštećenja krvnih žila, a i veća je mogućnost revaskularizacije kroz široki apikalni otvor. Sklonost nekrozi se povećava sa dobi. Većina nekroza je inficirana bakterijama, ali se mogu naći i sterilne nekroze.



U većem broju su asimptomatske, a u manjem se manifestiraju promjenom boje zuba, periapikalnim prosvjetljenjem, osjetljivošću na perkusiju, odsutnošću vitaliteta, zastojem u razvoju korijena i pojavom fistule. Dijagnoza se potvrđuje testom vitaliteta pulpe i rendgenskom snimkom (15,18).

### **7.3. Obliteracija pulpnog kanala**

Obliteracija pulpnog kanala je najčešće posljedica luksacijskih ozljeda, a nastaje zbog djelomične ozljede krvnih žila i smanjenog dotoka krvi u pulpu. To uzrokuje ubrzano bujanje dentina i sve veću redukciju pulpne komorice što se zove parcijalna obliteracija, ili totalnu obliteraciju kod koje osim redukcije pulpne komorice dolazi i do redukcije korijenskog kanala. Obliteracija pulpe se kod mliječnih zubi klinički manifestira promjenom boje krune zuba koja od sive potpuno prelazi u žutu boju. Budući da ne smeta resorpciji mliječnog zuba trajni izbija bez posljedica i komplikacija. Terapija nije potrebna ako nema izraženih kliničkih simptoma (15,18).

### **7.4. Resorpcija korijena**

Obično nastaje nakon fraktura, luksacija i avulzija. Posljedica je gubitka zaštitnog sloja cementoblasta i epitelnih stnica na površini korijena te promjena u parodontnom tkivu, a može biti eksterna ili interna. Razlikuju se tri tipa vanjske i unutarnje resorpcije: upalna, površinska i nadomjesna. Eksterna površinska resorpcija spada u reparatornu, a najčešće se nalazi na lateralnoj površini korijena u obliku ograničenih, plitkih, resorptivnih lakuna, koje se spontano regeneriraju novim cementom. Radiološki su vidljive blage neravnine i uleknuća. Eksternu nadomjesnu resorpciju uzrokuju luksacijske ozljede, a praćena je i bakterijskom infiltracijom parodontnih tkiva. Ima progresivni tijek i osim korijena može zahvatiti i alveolarnu kost, te se može pojaviti i nekoliko godina nakon traume. Terapija se sastoji od endodontskog tretmana, dakle uklanjanje inficiranog sadržaja pulpe, ali obično završava gubitkom zuba. Interna resorpcija može se pojaviti kao interna upala koja je karakteristična za nekrotičnu pulpu, zatim kao površinska koja ukazuje na reparaciju vitalne pulpe i kao interna nadomjesna resorpcija ili obliteracija korijenskog kanala. Interna resorpcija korijena rjeđa je od eksterne resorpcije (15,18).

### **7.5. Ankiroza**

Ankiroza zuba se pojavljuje nakon teških oblika luksacijskih ozljeda kada dođe do eksterne nadomjesne resorpcije. Kod ove komplikacije dentin i cement se resorbiraju i nadomještaju koštanim tkivom, zbog čega često dolazi do gubitka zuba. Indikacija za vađenje ankirovanog zuba u mliječnoj denticiji je postojanje trajnog nasljednika (15,18,20-21).

### **7.6. Kratkotrajni marginalni prekid**

Ova posttraumatska komplikacija pojavljuje se u 10% slučajeva luksacijskih ozljeda trajnih zuba. Klinički se manifestira kao gnojna sekrecija gingivalnih džepova, a histološki prisutnošću granulacijskog tkiva uz gubitak pričvrstka, te radiološki kao resorpcija lamine dure. Uz zadovoljavajuću higijenu nakon 6 - 8 tjedana od traume dolazi do obnove parodonta (15,18).



Traume orofacijalnog područja su česte i najčešće zahvaćaju djecu. Svaki doktor dentalne medicine trebao bi se znati nositi sa situacijom i pružiti prvu pomoć, istraumatiziranog pacijenta i roditelje smiriti, te ga upoznati sa situacijom i postupcima saniranja ozljede. Budući da pacijenti nakon trauma izgledaju dramatično zbog često velike količine krvi i ozljeda mekih tkiva, doktor dentalne medicine trebao bi očistiti ozlijeđeno mjesto kako bi osigurao uvjete za kvalitetan ekstraoralni i intraoralni pregled. Kako je analiza rendgenskih snimki jedna od najvažnijih metoda ispitivanja traumatiziranog zuba obavezno je napraviti ortopantomografsku ili intraalveolarnu snimku, koju bi svaki doktor dentalne medicine trebao znati interpretirati. Ispitivanje vitaliteta zuba važno je već u prvoj fazi obrade zuba, a i u kasnijem toku liječenja sve dok se ne utvrdi da li je zub definitivno sačuvao vitalitet ili ne. Gubitak vitaliteta zuba ima za posljedicu nekrozu pulpe, resorpciju korijena i u krajnjem slučaju gubitak zuba, a smanjen vitalitet može dovesti do obliteracije korijenskih kanala. Ispravan i pravovremen endodontski tretman jedan je od preduvjeta za saniranje traumatiziranih zubi, a pravilnom imobilizacijom traumatiziranih zuba smanjujemo rizik od resorptivnih promjena na korijenu zuba.

Kod klasifikacije trauma doktor dentalne medicine trebao bi prepoznati ozljede zuba koje uključuju različite dijelove zuba i potpornih struktura. Kada se radi pregled i postavlja dijagnoza važno je obaviti kliničke preglede u cilju skupljanja potrebnih informacija o tipu i opsegu traume, te napraviti rendgenske preglede u svrhu skupljanja informacija o ozljedi zuba i potporni struktura ili otkrivanja stranih tijela ukliještenih u mekim strukturama. Što se tiče komplikacija cijeljenja pulpe treba prepoznati kliničke i rendgenske znakove cijeljenja pulpe, nekroze pulpe i obliteracije pulpnog kanala, te vrijeme nakon traume kada je moguće dijagnosticirati takve promjene u cijeljenju. Kod dijagnoze komplikacija cijeljenja parodonta važno je prepoznati radiološke znakove tri tipa resorpcije koji mogu nakon ozljede djelovati na površinu korijena zuba, vremenske periode nakon traume kada se mogu pojaviti različiti tipovi resorpcije, te prisutnost kratkotrajnog marginalnog prekida. Isto tako stomatolog bi trebao moći odrediti prioritete u liječenju trauma zuba, odnosno prepoznati traumatska stanja koja se moraju hitno ili akutno obraditi (npr. unutar nekoliko sati), subakutno (npr. unutar 24 sata) ili odgođeno (npr. nakon više od 24 sata). Kod ozljeda potpornog sustava zuba važno je diferencijalno dijagnosticirati tip luksacijske ozljede, identificirati tkiva koja su uključena u

ozljedu, utvrditi ciljeve kod hitnog liječenja i procijeniti frekvenciju, te vrstu mogućih komplikacija.

Budući da dentalne traume spadaju u hitna stanja važno je u što kraćem vremenu dovesti pacijenta u ordinaciju i započeti što prije s terapijskim postupkom kako bi se spriječile komplikacije i gubitak zuba. Ako dođe do avulzije zub je nužno pohraniti na odgovarajući način i donijeti ga u ordinaciju. Liječenje dentalnih trauma traži veliko znanje doktora dentalne medicine, pacijentovu suradnju, više dolazaka i visoke troškove, te je stoga nužno da doktor može procijeniti da li je sposoban pružiti adekvatno liječenje ili se radi o kompliciranijoj traumi koja zahtjeva kiruršku sanaciju, pa ga treba uputiti na Zavod za oralnu kirurgiju ili ako se radi o djetetu na Zavod za dječju i preventivnu dentalnu medicinu. Naime, gubitak trajnog zuba u dječjoj dobi je velika trauma i utječe kako na estetski izgled tako i na psihu djeteta. Osim toga, buduće protetsko ili kombinirano ortodontsko i protetsko liječenje samo će još više povećati ukupne troškove liječenja, pa ukupne posljedice mogu biti ogromne.



Dijagnoza i liječenje trauma zubi su vrlo složeni postupci zbog velikog broja ozljeda koje zahvaćaju mliječnu i trajnu denticiju, a klasificiraju se na devet vrsta prijeloma zuba, šest vrsta luksacijskih ozljeda i ozljeda potpornog sustava zuba. Svaka trauma zahtjeva specifičan način liječenja i ima različite izgleda za oporavak. Najčešće se ne javlja samo jedna vrsta traume već kombinacija ozljeda, što zahtjeva individualni pristup svakom pacijentu. S obzirom da dijagnostika i liječenje mogu biti tako složeni, čak i doktori dentalne medicine sa velikim iskustvom mogu imati problema u odabiru adekvatnog pristupa za neke vrste trauma. Budući da su dentalne traume hitno stanje koje zahtjeva adekvatnu i pravodobnu reakciju, doktor dentalne medicine treba u što kraćem vremenu postaviti dijagnozu i započeti sa liječenjem kako bi se izbjegle komplikacije. Stoga liječenje trauma zahtjeva veliku angažiranost liječnika i pacijenta kojeg čekaju dugotrajni kontrolni pregledi i česti dolasci.





1. Krstanović G. Zastupljenost povreda čvrstih zubnih tkiva u djece (magistarski rad). Beograd: Univerzitet u Beogradu; 2009.
2. Beloica D. Povrede zuba. Beograd: Kuća štampe; 2007.
3. Andreasen JO, Andreasen FM, Andersson L. Textbook and color atlas of traumatic injuries to the teeth. 4th ed. Copenhagen: Blackwell Munksgaard; 2007.
4. Pinkham JR. Pediatric Dentistry. Saunders WB; 1999.
5. Skaare AB, Jacobsen I. Primary tooth injuries in Norwegian children ( 1- 8 years). Dental Traumatol. 2005;21(6):315-9.
6. Škrinjarić I. Traume zuba u djece. Zagreb: Globus; 1988.
7. Andreasen FM, Andreasen JO, Bakland LK, Flores MT. Traumatic dental injuries. A manual. 2nd edition. Oxford: Blackwell Munksgaard; 2003.
8. Andreasen JO, Ravn JJ. Epydemiology of traumatic dental injuries to primary and permanent teeth in Danish population sample. Int J Oral Surg. 1972;1(5):235-9.
9. Škrinjarić i sur. Hitni i preventivni postupci. Paediatr Croat 2010;54(Supl 1):154-162.
10. Šporčić Barić J. Posljedice na zubu njegovom potpornom aparatu i okolnom tkivu nakon luksacijskih ozlijeđa (magistarski rad). Zagreb: Stomatološki fakultet Sveučilišta u Zagrebu; 1986.
11. Krmpotić Nemanić J, Marušić A. Anatomija čovjeka. Zagreb: Medicinska naklada; 2004.
12. Fanghanel J, Pera F, Anderhauber F, Nitsch R, editors. Waldeyerova anatomija čovjeka, 17. njemačko izdanje prerađeno u cjelosti, 1. hrvatsko izdanje. Zagreb: Golden marketing- Tehnička knjiga; 2009.
13. Proffit RV, Fields WH Jr, Sarver DM. Ortodoncija. Zagreb: Naklada Slap; 2010.
14. Jelšovac D. Sustavna i topografska anatomija čovjeka. Zagreb: Školska knjiga; 2005.
15. Ivančić Jokić N, Bakarčić D, Fugosić V, Majstorović M, Škrinjarić I. Dental trauma in children and young adults visiting a University Dental Clinic. Dent Traumatol. 2009;25(1):84-7
16. Andersen JO. Traumatic injuries of the teeth, reved 2. Copenhagen: Munksgaard; 1981.
17. Andersen JO, Andersen FM. Eentials of traumatic injuries of the theet. Copenhagen: Munksgaard; 1990.
18. Andersen JO, Andersen FM. Text book and color atlas of traumatic injuries to the theet, ed 3 Copenhagen: Munksgaard; 1994.

19. Andreasen JO, Andreasen FM, Andersson L. Textbook and color atlas of traumatic injuries to the teeth. 4th ed. Copenhagen:Blackwell Publishing LTD; 2007.p.223-244; 255-270; 598-612.
20. Lauridsen E, Hermann N, Gerds TA, Ahrensburg SS, Kreiborg S, Andreasen JO. Dental trauma. Combination injuries 2. The risk of pulp necrosis in permanent teeth with subluxation injuries and concomitant crown fractures. *Dent Traumatol* 2012;28:2-12.
21. DiAngelis AJ, Andreasen JO, Ebeleseder KA, Kenny DJ, Trope M. International Association of Dental Traumatology guidelines for the management of traumatic dental injuries: 1. Fractures and luxations of permanent teeth. *Dental Traumatol*. 2012; 28:2-12.
22. Jurić H. I sur. Dječja dentalna medicina, Zagreb: Naklada Slap; 2015.
23. Koch G, Poulsen S. Pedodonticija. Klinički pristup. Zagreb: Naklada Slap; 2005.
24. Čuković-Bagić I, Černi K. Traume zuba u dječjoj populaciji. *Sonda*. 2010;11(20):36-9.
25. Šutalo J. Patologija i terapija tvrdih zubnih tkiva. Zagreb: Naklada Zadro; 1994.
26. Cvek M, Granath LE, Hollender I. Treatment of nonvital permanent incisors with calcium hydroxide. Part 3. Variation of occurrence of ankylosis of reimplanted teeth with duration of intra-oral period and storage environment. *Odontol Revy*. 1974;25:43-56.
27. Skupina autora. Traumatske ozljede zubi. Zagreb: Naklada Slap; 2010.
28. Andreasen JO, Lauridsen E, Gerds TA, Ahrensburg SS. Dental Trauma Guide: A source of evidence-based treatment guidelines for dental trauma. *Dental Traumatol*. 2012; 28:345-50.
29. Škrinjarić I, Škrinjarić T, Goršeta K, Čuković-Bagić I, Veržak Ž. Hitni i preventivni postupci kod trauma zuba u djece. *Pediatr Croat*. 2010;54(Suppl 1):154-162.

## 11. ŽIVOTOPIS

Ivana Andrić rođena je 1991. godine u Zagrebu gdje je završila Nadbiskupsku klasičnu gimnaziju. 2012. godine upisala je prvu godinu Stomatološkog fakulteta Sveučilišta u Zagrebu. Sudjelovala je na brojnim stručnim kongresima u Hrvatskoj, a tijekom studija volontirala na Zavodu za dječju i preventivnu dentalnu medicinu.