

Implantati u estetskoj zoni - socket shield tehnika

Barbarić, Marina

Master's thesis / Diplomski rad

2020

Degree Grantor / Ustanova koja je dodijelila akademski / stručni stupanj: **University of Zagreb, School of Dental Medicine / Sveučilište u Zagrebu, Stomatološki fakultet**

Permanent link / Trajna poveznica: <https://um.nsk.hr/um:nbn:hr:127:345221>

Rights / Prava: [Attribution-NonCommercial 4.0 International/Imenovanje-Nekomercijalno 4.0 međunarodna](#)

Download date / Datum preuzimanja: **2025-01-24**



Repository / Repozitorij:

[University of Zagreb School of Dental Medicine Repository](#)





Sveučilište u Zagrebu

Stomatološki fakultet

Marina Barbarić

**IMPLANTATI U ESTETSKOJ ZONI:
SOCKET SHIELD TEHNIKA**

DIPLOMSKI RAD

Zagreb, 2020.

Rad je ostvaren na Zavodu za oralnu kirurgiju Stomatološkog fakulteta Sveučilišta u Zagrebu.

Mentor rada: izv. prof. dr. sc. Dragana Gabrić, Zavod za oralnu kirurgiju Stomatološkog fakulteta Sveučilišta u Zagrebu.

Lektor hrvatskog jezika: Ivana Buljubašić Srb, mag. educ. philol. croat.

Lektor engleskog jezika: Dina Lulić, mag. educ. philol. angl. et mag. educ. philol. croat.

Sastav Povjerenstva za obranu diplomskog rada:

1. _____
2. _____
3. _____

Datum obrane rada: _____

Rad sadrži: 31 stranica

1 tablicu

5 slika

CD

Rad je vlastito autorsko djelo, koje je u potpunosti samostalno napisano uz naznaku izvora drugih autora i dokumenata korištenih u radu. Osim ako nije drukčije navedeno, sve ilustracije (tablice, slike i dr.) u radu su izvorni doprinos autora diplomskog rada. Autor je odgovoran za pribavljanje dopuštenja za korištenje ilustracija koje nisu njegov izvorni doprinos, kao i za sve eventualne posljedice koje mogu nastati zbog nedopuštenog preuzimanja ilustracija odnosno propusta u navođenju njihovog podrijetla.

Zahvala

Zahvaljujem svojoj mentorici izv. prof. dr. sc. Dragani Gabrić na strpljenju, uloženom trudu, prenesenom znanju te pomoći i savjetima pri izradi ovog rada i tijekom studija. Njezina iznimna stručnost, profesionalnost i pristupačnost kvalitete su koje bi svaki nastavnik trebao imati.

Zahvaljujem svim kolegama na predivno provedenih šest godina. Hvala kolegicama i kolegama iz pjevačkog zbora Z(u)bor.

Zahvaljujem svim nastavnicima, asistentima i specijalizantima koji su obilježili moj studij.

Zahvaljujem svim prijateljima i obitelji.

Na koncu, hvala mojim roditeljima, sestri i bratu na bezuvjetnoj ljubavi, strpljenju i pomoći u svakoj situaciji. Bez njihove vjere i potpore ne bih bila tu gdje jesam.

IMPLANTATI U ESTETSKOJ ZONI: SOCKET SHIELD TEHNIKA

Sažetak

Ekstrakcija zuba predstavlja traumatsku ozljedu tkiva i, kao takva, nosi svoje posljedice. Prekid krvne opskrbe bukalne koštane stijenke traumatskom manipulacijom dovodi do njezine postupne resorpcije te je to neprihvatljiv događaj u vidljivom segmentu, području estetske zone. U svrhu očuvanja volumena koštanog tkiva razvijene su mnogobrojne tehnike među kojima se ističe *socket shield* tehnika nastala 2010. godine. Ideja je te tehnike djelomična ekstrakcija korijena (*partial extraction therapy*).

Socket shield tehnika u estetskoj zoni pretpostavlja separaciju korijena na bukalni i palatinalni segment, ekstrakciju palatinalnog dijela te očuvanje bukalnog koji se preoblikuje u bukalni štit. On je blago konkavnog oblika radi pripreme ležišta za imedijatno postavljanje implantata palatinalno. Tako postavljeni implantat u potpunosti će se oseointegrirati, a između njega i štita nastat će kost. Imedijatna implantacija takvog oblika čuva krvnu opskrbu koštane stijenke i parodontni ligament.

Budući da je tehnika novijeg datuma, opsežna su klinička istraživanja malobrojna te je potrebno pratiti uspješnost tijekom više godina. Dosadašnja istraživanja tehniku smatraju iznimno vrijednom u estetskoj zoni, a visoka stopa preživljenja tako postavljenih implantata obećavajuća je.

Ključne riječi: dentalna implantologija, estetska zona, očuvanje alveolarnog grebena, *socket shield* tehnika

IMPLANTS IN THE ESTHETIC ZONE: SOCKET SHIELD TECHNIQUE

Summary

Tooth extraction is a traumatic tissue injury and as such carries certain complications. The interruption of the blood supply to the alveolar ridge by traumatic manipulation leads to its gradual resorption and is an unacceptable occurrence in the esthetic zone. In order to preserve the volume of the bone tissue, numerous techniques have been developed. One of them is the socket shield technique created in 2010 which refers to the idea of a partial root extraction.

The socket shield technique in the esthetic zone consists of the separation of the root into a buccal and palatal segment, the extraction of the palatal part, and the preservation of the buccal part which is transformed into a buccal shield. The shape of the buccal shield is slightly concave to prepare the site for immediate implant placement. The implant placed in this way will be completely osseointegrated and new bone will form next to the shield. This form of immediate implantation preserves the blood supply to the alveolar ridge and keeps the periodontal ligament intact.

Given the recent date of this technique, there are few extensive clinical trials and is therefore necessary to monitor its success over the course of several years. Previous researches consider this technique to be extremely valuable in the esthetic zone and the high survival rate of implants placed this way is promising.

Keywords: dental implantology, esthetic zone, alveolar ridge preservation, socket shield technique

SADRŽAJ

1. UVOD	1
2. ESTETSKA ZONA I ESTETSKI RIZIK	4
3. CIJELJENJE PERIIMPLANTATNIH TKIVA	7
3.1. Mehanizam cijeljenja rane	8
3.2. Cijeljenje periimplantatne mukoze	9
3.3. Cijeljenje periimplantatnog koštanog tkiva	10
4. SOCKET SHIELD TEHNIKA	11
4.1. Indikacije i kontraindikacije	12
4.2. Klasifikacija <i>socket shield</i> tehnike	12
4.3. Komplikacije SST-a	13
5. SOCKET SHIELD TEHNIKA - KLINIČKI POSTUPAK	14
6. RASPRAVA	20
7. ZAKLJUČAK	23
8. LITERATURA	25
9. ŽIVOTOPIS.....	30

Popis skraćenica

KEP indeks – zbroj brojeva karioznih, ekstrahiranih i restauriranih zuba

TGF- β – transformirajući faktor rasta beta (engl. *transforming growth factor beta*)

PDGF – trombocitni faktor rasta (engl. *platelet-derived growth factor*)

IL-1 – interleukin 1

SST – *socket shield* tehnika

CBCT – *cone beam* kompjuterizirana tomografija (engl. *cone beam computer tomography*)

Postavljanje implantata u dentalnoj medicini predstavlja veliko dostignuće, a konačni je cilj tog procesa funkcionalna rehabilitacija pacijenta te povratak estetike osmijeha (1). Povijesno gledajući, prvi pokušaji implantacije stranog tijela u usnu šupljinu, u ovom slučaju životinjskih zuba, zabilježeni su u Etruraca (2). Za značajan napredak dentalne implantologije odgovoran je liječnik Per-Ingvar Brånemark koji je 1952. godine otkrio koncept oseintegracije promatrajući zarastanje koštanog tkiva oko titanskog implantata kroz životinjski eksperiment. Oseintegracija je apozicija nove kosti uz površinu implantata koja je posljedica slijeda molekularnih i celularnih događaja. Novostvoreno koštano tkivo u potpunosti okružuje implantat te ga fiksira u sebe i tako tvori jedinstvenu cjelinu za prihvaćanje sila (3). Uvidom u uspješnost integracije stranog tijela u kost javila se ideja o izradi dentalnih endosealnih implantata u čijem su razvoju sudjelovali mnogi znanstvenici poput Brånemarka, Albrektssona i Schroedera (1).

Tehnološki napredak, bolje razumijevanje cijeljenja tkiva i želja za postizanjem boljih uvjeta za implantaciju doveli su do razvoja tehnika koje bitno proširuju spektar indikacija dentalnih implantata te omogućuju ugradnju ondje gdje to prije nije bilo moguće. Tada revolucionarne tehnike koje se i danas upotrebljavaju jesu podizanje dna maksilarnog sinusa, vođena regeneracija kosti te augmentacija koštanog tkiva. Istraživanja pokazuju da se ne mijenjaju samo mogućnosti dentalne implantologije već i klinička slika s kojom pacijenti dolaze na indiciranu ugradnju implantata. Dok je u prošlosti implanto-protetska terapija bila izbor za sanaciju potpune bezubosti, u današnje vrijeme sve više raste potreba za ugradnjom samo jednog implantata, što se pripisuje boljem dentalnom statusu i preventivnim mjerama koje smanjuju KEP indeks. Ducommun i sur. (4) zaključili su da je više od 50% pacijenata poslano na zahvat zbog gubitka jednog zuba, a u njihovu istraživanju vidljivo je da se 18.5% indiciranih slučajeva odnosi na gubitak jednog zuba u prednjem dijelu gornje čeljusti. U takvim slučajevima važno je pacijentu omogućiti povratak funkcije, ali i zadovoljavajući estetski rezultat.

Unatoč postojanju mnogobrojnih regenerativnih kirurških postupaka i mogućnosti protetske manipulacije tkivom, iznimno je teško postići prirodan izgled interdentalnih papila i okolne mukoze između zuba i jednog implantata (5).

Svaka ekstrakcija zuba predstavlja traumu za koštana i meka tkiva u području ekstrakcije. Zub u alveoli određuje volumen i oblik okolne kosti, a gubitkom zuba dolazi do atrofije alveolarnog

procesa. Najznačajniji je gubitak u horizontalnom smjeru što uzrokuje nastanak defekta s posljedično lošijom estetikom (6).

Cijeljenje nakon ekstrakcije zuba uključuje ubrzani gubitak visine i širine grebena gdje je gubitak širine značajniji od gubitka visine, što je vidljivo kliničkim pregledom i analizom radioloških slika, a promjene su izraženije na bukalnoj stijenci (6, 7). Veći dio resorpcije koštanog tkiva događa se do tri mjeseca nakon ekstrakcije zuba te se nastavlja do godinu dana. Konačni je rezultat gubitak buko-lingvalne dimenzije alveolarnog grebena (8).

Wolffov zakon govori da koštano tkivo prilagođava svoju strukturu i masu mehaničkim zahtjevima. Ta je prilagodba proizvod tlačnih i vlačnih sila zuba, odnosno parodontnog ligamenta koje djeluju na kost, a gubitkom zuba i sila dolazi do prestanka koštane remodelacije i tada nastaje resorpcija kosti (9).

U prednjem dijelu maksile opseg resorpcije znatno je veći od onog u posteriornim dijelovima usne šupljine što dodatno otežava postizanje estetski zadovoljavajućeg rezultata implanto-protetske terapije (10). Mnogi kliničari preferiraju imedijatnu postekstrakcijsku implantaciju iako istraživanja potvrđuju da se tim postupkom ne može izbjeći resorpcija kosti (11).

Kako bi se djelovalo na sve procese koji dovode do gubitka širine grebena, razvijene su tehnike očuvanja širine grebena (engl. *alveolar ridge preservation techniques*), a ako je riječ o očuvanju same alveole, tada govorimo o *socket preservation techniques*. U tu skupinu kirurških tehnika autori ubrajaju *flapless* ekstrakciju zuba, imedijatno postavljanje implantata te upotrebu koštanih presađaka s ili bez upotrebe membrane (8).

Svrha je ovog rada pregledom literature analizirati indikacije i kontraindikacije *socket shield* tehnike (SST), prikazati tijek postupka ugradnje implantata pomoću nje te komplikacije koje mogu nastati tijekom i nakon tog zahvata.

2. ESTETSKA ZONA I ESTETSKI RIZIK

Estetsku zonu definiramo kao područje maksile u rasponu od jednog očnjaka do drugog, međutim, širina estetske zone, ovisno o širini osmijeha, može sezati i do pretkutnjaka. To područje iznimno je važno za estetiku osmijeha te je postavljanje implantata u estetskoj zoni izazov za svakog kliničara (12).

Estetski rizik predstavlja niz čimbenika koji zajedno mogu utjecati na ishod implanto-protetske terapije i uzrokovati estetski neuspjeh. Čimbenici koji mogu uzrokovati estetski rizik navedeni su u tablici 1 (13).

Tablica 1. Čimbenici estetskog rizika (Preuzeto iz 13).

Čimbenici estetskog rizika	Niski	Srednji	Visoki
Zdravstveni status	Zdrav i kooperabilan pacijent		Sniženi imunosni odgovor organizma
Navike pušenja	Nepušač	Blagi pušač (do 10 cigareta/dan)	Teški pušač (više od 10 cigareta/dan)
Pacijentova estetska očekivanja	Realna očekivanja		Nerealna očekivanja koja su previsoko postavljena
Linija osmijeha	Niska	Srednja	Visoka
Gingivni biotip	Debeli	Srednji	Tanki
Oblik zubnih kruna	Četvrtast		Trokutast
Infekcija uz implantat	Nema infekcije	Kronična	Akutna
Razina kosti na susjednim zubima	≤ 5 mm do kontaktne točke	5.5 to 6.5 mm do kontaktne točke	≥ 7 mm do kontaktne točke
Restorativni status susjednih zuba	Intaktan		Restaurirani
Širina bezubog prostora	1 zub (≥ 5.5 mm)	1 zub (< 5.5 mm)	2 zuba ili više
Anatomija mekih tkiva	Netaknuto meko tkivo		Defekti mekog tkiva
Koštana anatomija alveolarnog grebena	Bez gubitka kosti	Horizontalni gubitak kosti	Vertikalni gubitak kosti

Iz tablice se vidi da je estetika osmijeha uvjetovana mnogim čimbenicima koji mogu, ali i ne moraju biti pod pacijentovim utjecajem. Zato je potrebno pristupiti svakom slučaju individualno, procijeniti estetsku zonu, ispitati estetski rizik te tek tada donijeti odluku o najboljem rješenju za pacijenta.

3. CIJELJENJE PERIIMPLANTATNIH TKIVA

Kirurški je postupak postavljanja implantata, kao i ekstrakcija zuba, ozbiljan zahvat tijekom kojeg se djeluje na tkiva u tijelu. Spomenuti koncept oseointegracije neki autori smatraju primitivnim načinom prihvaćanja stranog tijela, a zapravo ono predstavlja mnogo više. Kako bi došlo do kvalitetne oseointegracije, Albrektsson (14) spominje nekoliko čimbenika koji utječu na uspješnost implantata općenito, a to su biokompatibilnost materijala, dizajn implantata, upotrebljena tehnika za postavljanje implantata, status mjesta postavljanja implantata te uvjeti opterećenja. Johansson i Albrektsson (15) uočili su vidljive znakove prave oseointegracije tri mjeseca nakon postavljanja implantata kao visoki postotak kontakta između kosti i implantata.

3.1. Mehanizam cijeljenja rane

Cijeljenje rane čine četiri faze koje se međusobno preklapaju u svome tijeku.

Faza hemostaze predstavlja početnu stepenicu u cijeljenju rane, a odvija se neposredno nakon ozljede s ciljem prevencije iskrvarenja jer dolazi do prestanka krvarenja iz rane. Time se stvara i osnova za stanice bitne u idućim fazama cijeljenja. Refleksna vazokonstrikcija u toj fazi ponekad može biti dostatna za prestanak krvarenja, međutim, ona je kratkog vijeka te su potrebni daljnji naponi u sprječavanju krvarenja. Prekidom kontinuiteta tkiva dolazi do izlaganja kolagenih vlakana i drugih komponenti trombocitima s posljedičnim stvaranjem faktora zgrušavanja i, konačno, ugruška. On u sebi sadrži fibronektin, vitronektin, fibrin i trombospondin (16, 17).

Upalna faza drugi je stadij cijeljenja te traje od prvog do četvrtog dana. Tijekom te faze dolazi do stvaranja nove podloge za krvnu opskrbu, a razlikujemo ranu i kasnu upalnu fazu. Tijekom rane upalne faze aktivira se komplementna kaskada s posljedičnom infiltracijom mjesta rane neutrofilima, čija je glavna zadaća sprječavanje infekcije. Neutrofile privlače brojne kemoatraktivne tvari poput TGF- β i komponenti komplementa poput C3a i C5a. Kasna upalna faza javlja se 48 – 72 sata nakon ozljede pojavom makrofaga na području rane. Oni će nastaviti proces fagocitoze, a na ciljno mjesto dolaze privučeni brojnim kemokinima poput PDGF, TGF- β i leukotrien B₄. Posljednje stanice koje se javljaju 72 sata nakon ozljede jesu limfociti privučeni ponajviše interleukinom-1 (IL-1) koji je iznimno važan i za regulaciju kolagenaze u remodelaciji kolagena (17).

Proliferacijska ili granulacijska faza treća je po redu, a događa se od trećeg dana cijeljenja i traje oko dva tjedna nakon toga. Ta faza karakterizirana je migracijom fibroblasta i depozicijom ekstracelularnog matriksa. Obilježava ju nekoliko događaja: migracija fibroblasta, sinteza

kolagena, angiogeneza i stvaranje granulacijskog tkiva, protruzija, adhezija, trakcija i epitelizacija (17). Tijekom te faze dolazi i do stvaranja vlaknastog koštanog tkiva u ekstracelularnom matriksu u kojem se isprepleću krvne žile i osteoprogenitorne stanice. Krvne žile postaju okružene prstolikim nitima vlaknaste kosti te nastaje primarni osteon (18)

Faza maturacije ili remodelacije posljednja je u nizu i traje od 21. dana do dvije godine. Tijekom te faze tkivo se u potpunosti reorganizira te se nadomješta kvalitetnim pravim tkivom. Razvija se novi epitel i konačno ožiljkasto tkivo. Novi kolageni matriks u toj fazi dobiva usmjerenje i smisao te se organizira (16, 17). Koštano tkivo tijekom faze prolazi kroz proces remodelacije i remodelacije zbog naizmjenične aktivnosti stanica koštanog tkiva – osteoklasta i osteoblasta. Konačni je rezultat zamjena vlaknaste kosti lamelarnim koštanim tkivom. Ta faza cijeljenja uzrokuje kvalitativne i kvantitativne promjene koštanog tkiva koje kulminiraju smanjenjem volumena kosti (18).

Ugradnja dentalnog implantata pretpostavlja seriju mehaničkih ozljeda tkiva rezom keratinizirane mukoze, odizanjem mukoperiostalnog režnja, preparacijom mjesta ugradnje implantata te konačnim postavljanjem titanskog implantata. Jednom kada se implantat ugradi, slijedi cijeljenje tkiva zajedno s formacijom periimplantatnih mekih i tvrdih tkiva. Cijeljenje rane omogućit će oseointegraciju implantata te stvaranje mukoznog pričvrstka oko implantata koji je bitan za sprječavanje prodora bakterija i ostalih tvari iz usne šupljine prema dubljim dijelovima implantata (19).

Proces cijeljenja tkiva oko implantata razlikuje se od procesa stvaranja parodontnih tkiva tijekom rasta i razvoja ponajprije zbog limitiranog broja različitih stanica koje putuju prema površini implantata gdje se vežu i diferenciraju tijekom cijeljenja (20).

3.2. Cijeljenje periimplantatne mukoze

Jednom stvoreni ugrušak neposredno uz implantat ubrzo infiltriraju polimorfonuklearni neutrofili te se uspostavlja gusta fibrinska mreža. Otprilike 4 dana nakon postavljanja implantata stvara se fibrinski sloj koji u sebe prima fibroblaste odgovorne za proizvodnju kolagenih vlakana i stvaranje fibroznog vezivnog tkiva. Dva tjedna nakon ugradnje površinu implantata prekriva novostvoreno vezivno tkivo bogato fibroblastima i vaskularnim jedinicama. Epitelne stanice neposredno uz ranu proliferiraju i migriraju 1 – 2 tjedna nakon zahvata. Taj događaj uzrokuje stvaranje spojnog epitela koji dodatno povećava površinu između periimplantatne mukoze i implantata. Konačno stvaranje epitelne barijere te organizaciju

kolagenih vlakana oko implantata možemo očekivati nakon 6 do 12 tjedana kada se odvija maturacija periimplantatne mukoze (21).

3.3. Cijeljenje periimplantatnog koštanog tkiva

Već opisan koncept oseintegracije čini osnovu uspješnosti dentalnih implantata. Izbočeni dijelovi navoja dentalnog implantata u direktnom su kontaktu s koštanim tkivom te su oni odgovorni za primarnu stabilnost neposredno nakon implantacije. Udubljenja između navoja mjesta su zadržavanja koaguluma koji čini osnovu za stvaranje novog tkiva. Koagulum sadrži eritrocite, polimorfonuklearne neutrofile te nekoliko makrofaga, a tu se može pronaći i debris koštanog tkiva koji je nastao preparacijom ležišta za implantat. Krvni ugrušak infiltriraju fibroblastima slične stanice i vaskularne strukture iz očuvane alveolarne kosti te stvaraju granulacijsko tkivo. Ugrušak i granulacijsko tkivo nakon jednog tjedna nadomješta privremena vezivno-tkivna osnova s mezenhimalnim stanicama, a one će se diferencirati u osteoblaste. Njihova je zadaća stvoriti kolagenu vezivnu osnovu koja mineralizira u nelamelarno koštano tkivo. Potrebna su približno četiri tjedna da takvo vlaknasto koštano tkivo ispuni prostor između prepariranog ležišta i površine dentalnog implantata. Tijekom iduća tri mjeseca ono se postupno remodelira i zamjenjuje lamelarnim koštanim tkivom. Tim događajem ne završava oseintegracijski proces, već se on nastavlja konstantnom remodelacijom kosti oko implantata tijekom prve godine (20).

4. SOCKET SHIELD TEHNIKA

Mnogobrojni radovi potvrdili su kako je ekstrakcija zuba događaj praćen dimenzijskim promjenama alveolarnog grebena te je takva promjena značajnija na bukalnoj koštanoj stijenci. To je osobito važno u estetskoj zoni zbog što boljeg estetskog rezultata (22). Imajući na umu tu činjenicu, krenulo se u razvitak spomenutih tehnika za očuvanje alveolarnog grebena, među kojima je i *socket shield* tehnika.

Ona predstavlja tehniku djelomične ekstrakcije zuba (*partial extraction therapy*) u kojoj se korijen u alveoli preparira te se ostavlja bukalni štit koji će spriječiti resorpciju bukalnog koštanog tkiva (23).

4.1. Indikacije i kontraindikacije

Socket shield tehnika zbog ograničenih literaturnih podataka još nema jasno definirane indikacije i kontraindikacije. Ta tehnika najčešće se upotrebljava tijekom imedijatne implantacije u anteriornim dijelovima maksile zbog bukalne stijenke koja je podložna resorpciji, ali je našla svoju primjenu na drugim lokalizacijama u usnoj šupljini. Visoka linija osmijeha i potreba za postavljanjem dva susjedna implantata indikacija su za tu tehniku (24). Mnogi kliničari koriste se tehnikom *pontic shield* koja je također dio *partial extraction therapy* te je korisna u očuvanju koštane stijenke u području međučlanova za bolji estetski rezultat. *Pontic shield* tehnika dovodi do očuvanja suprakrestalnih vlakana s boljim razvitkom mjesta za međučlan uz očuvanje papila (25). Vertikalna fraktura korijena bez periapikalne lezije indikacija je za *socket shield* tehniku i daje dobre rezultate ako se pravilno izvede (26). SST je ekonomično rješenje za osiguranje boljeg estetskog rezultata te ne zahtijeva uporabu koštanih nadomjestaka i membrana (24).

Kontraindikacije kod SST najčešće su vezane za stabilnost bukalnog štita, pa je tako tehnika kontraindicirana ako ne može osigurati atraumatsko vađenje palatinalnog dijela korijena, ako je bukalni fragment pomičan te ako zub pokazuje znakove parodontne bolesti, što ga čini nepouzdanim za trajni uspješan rezultat. U tom slučaju također vrijede sve kontraindikacije za implantološki zahvat, a koje su vezane uz zdravlje pacijenta (27).

4.2. Klasifikacija *socket shield* tehnike

Klasifikacija SST ovisi o poziciji zubnog štita te se razlikuje namjena za svaku pojedinu tehniku.

Bukalni štit nalazi se na istoimenoj stijenci, ne prelazi aproksimalna područja te je najčešće indiciran kod bezubog prostora veličine jednog zuba. Bukalni štit *full C* zapravo je ekstenzija

bukalnog štita, a upotrebljava se onda kada se umjesto jednog od susjednih zuba nalazi implantat. Bukalni štit *half C* nalazi se bukalno i djelomično aproksimalno te su indikacije iste kao kod prijašnjeg. Aproksimalni štit može biti smješten distalno ili mezijalno, a najčešće služi očuvanju aproksimalnih područja kod susjednih implantata ili susjedne prazne alveole. Lingvalno-palatinalni štit nalazi se na lingvalnoj ili palatinalnoj stijenci alveole, a najčešće se upotrebljava kod palatinalnog korijena molara. Višestruki bukalni štitovi indicirani su onda kada zbog vertikalne frakture već imamo fragmente koji se mogu iskoristiti kao štitovi (27).

4.3. Komplikacije SST-a

SST predstavlja obećavajuću tehniku u očuvanju bukalne dimenzije kosti i postizanju predvidljivog estetskog rezultata. Literaturni podaci ograničeni su te će vrijeme, uz poželjno nizak postotak komplikacija, pokazati pravu vrijednost tehnike.

Komplikacije koje se mogu dogoditi najčešće su vezane uz resorpciju bukalnog štita ili perforaciju mekog tkiva štitom. Resorpcija bukalnog štita posljedica je resorpcije dentinskog materijala u kosti, ali ne mora nužno utjecati na uspješnost postavljenog implantata (28).

Teža je komplikacija migracija bukalnog štita koronarno s posljedičnim estetskim neuspjehom. Ona se događa zbog nedovoljne stabilnosti fragmenta, nedostatne veličine fragmenta ili neuspjeha ankilozacije fragmenta u kost. Migracija tako pokretnog štita potaknuta je fiziološkim antero-kaudalnim rastom maksile koji se događa tijekom cijelog života. Fragment će tada doći do protetskog nadomjestka i izbiti kroz meko tkivo, narušavajući integritet i estetiku. Takva komplikacija jednostavno se zbrinjava te nema značajnog utjecaja na uspješnost zahvata (29).

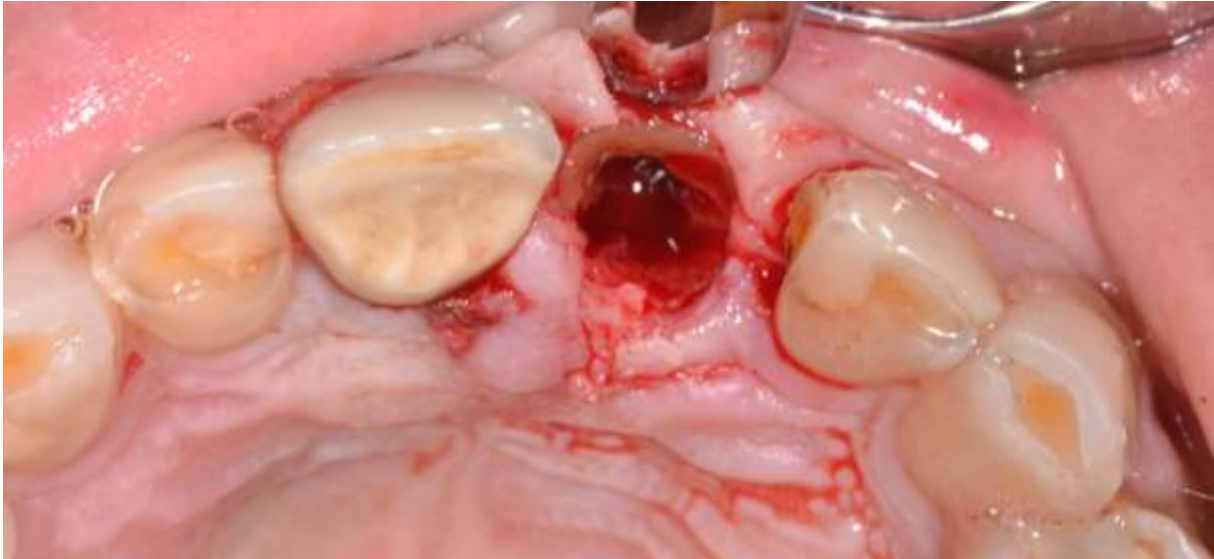Najteža komplikacija svake implanto-protetske terapije jest neuspjeh oseintegracije s posljedičnim gubitkom implantata koji je kod SST-a rijedak te je u nekim istraživanjima zabilježena stopostotna kumulativna uspješnost preživljenja implantata (30).

5. *SOCKET SHIELD* TEHNIKA - KLINIČKI POSTUPAK

Kao i prije svakog oralnokirurškog zahvata, postavljanje implantata *socket shield* tehnikom zahtijeva temeljito uzimanje opće medicinske i stomatološke anamneze. Radiološke pretrage u današnje vrijeme postale su rutinske te bi bilo poželjno imati dvodimenzionalnu snimku struktura u usnoj šupljini pacijenta te CBCT (*cone beam computer tomography*) kao zlatni standard u dentalnoj implantologiji posljednjih nekoliko godina. Vrijednost te radiološke pretrage jest mogućnost uvida u strukturu koštanog tkiva, ali i detaljniji prikaz korijena i njegovih dimenzija za što sigurniji zahvat. Pacijenta je potrebno klinički pregledati ekstraoralno i intraoralno pazeći na isključenje kontraindikacija za SST. Preporučuje se i procjena estetskog rizika kako bismo bili sigurni u uspješnost zahvata (31).

Neki autori preporučuju primjenu antimikrobne zaštite prije operativnog zahvata te se u tu svrhu pacijentu daje doza od 500 mg amoksicilina peroralno sat vremena prije zahvata, a neposredno prije započinjanja pacijent ispire usnu šupljinu otopinom 0,12% klorheksidina (32).

Postupak započinje primjenom lokalnog anestetika kako bi se nesmetano mogao provesti zahvat te pacijentu omogućiti bezbolno iskustvo. Potrebno je ukloniti krunu zuba koji će poslužiti za izradu bukalnog štita pazeći pritom na okolna meka i tvrda tkiva. Takvu koronektomiju učini se do razine gingive s pomoću dijamantnog svrdla uz obilno vodeno hlađenje. Ako je zub u prošlosti endodontski liječen, potrebno je punjenje korijenskog kanala ukloniti. Koronektomirani zub sada je spreman za preparaciju korijena. Korijen zuba potrebno je separirati u mezo-distalnom smjeru, uz redovitu kontrolu usmjerenja s pomoću endodontske iglice u korijenskom kanalu. Za takvu separaciju upotrebljavaju se posebna dugačka kirurška svrdla uz vodeno hlađenje za što manju traumu bukalnog štita. Separacija korijena događa se u dva koraka: prve dvije trećine korijena potrebno je separirati paralelno na uzdužnu os zuba, dok se apikalna trećina separira u kosom smjeru prema bukalnoj površini, kako bismo mogli odvojiti bukalni od palatinalnog fragmenta. Periotomima je potrebno odvojiti palatinalni dio korijena od koštanog tkiva, a mikroklješćima će se on u potpunosti atraumatski izvaditi. Prilikom vađenja palatinalnog dijela potrebno je zaštititi bukalni štit od bilo kakve traume instrumentima. Potrebno je obilno isprati alveolu fiziološkom otopinom te ukloniti sav debris koji se nalazi u njoj (Slika 1) (31, 33).

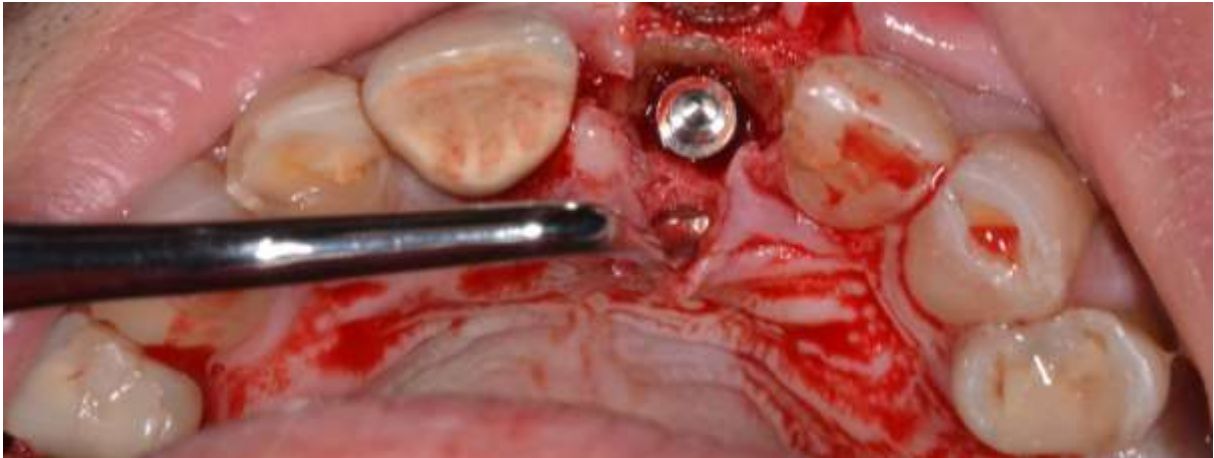


Slika 1. Izgled alveole zuba 21 nakon ekstrakcije palatinalnog segmenta uz očuvanje i oblikovanje bukalnog štita. (Preuzeto s dopuštenjem autora: dr. Igor Smojver, dr. med. dent. spec. oralne kirurgije)

Čista alveola omogućit će bolji pogled na bukalni štit čiju je stabilnost potrebno provjeriti kako bismo bili sigurni da je ostao neozlijeđen. Štit se okruglim svrdlom stanjuje na debljinu od 2 milimetara te mu se daje konkavni oblik za ugradnju titanskog implantata. Bukalni segment potrebno je koronarno skratiti pomoću velikog okruglog svrdla do ruba krestalne kosti kako bi se omogućilo mekom tkivu stvaranje prikladnog izlaznog profila, što je od iznimne važnosti u estetskoj zoni. Tako učinjena preparacija bukalnog štita završava ponovnim ispitivanjem stabilnosti, nakon čega se može pristupiti imedijatnoj ugradnji implantata (31, 33).

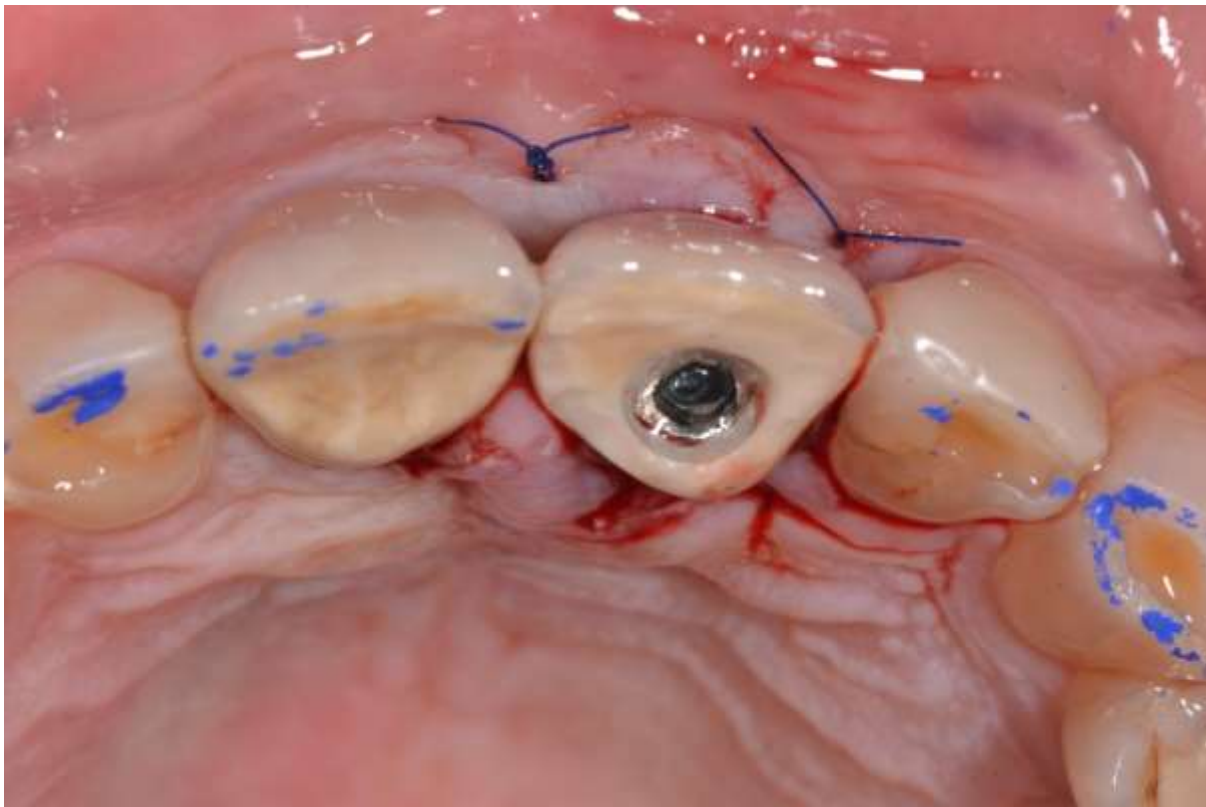
Priprema ležišta za implantat prati standardnu sekvencu, a izrađuje se palatinalno u odnosu na bukalni štit pazeći da se on ne dodirne. Svakom promjenom širine svrdla potrebno je provjeriti usmjerenje. Implantat se ugradi u ležište te se provjerava primarna stabilnost. Ako se između implantata i bukalnog segmenta nalazi prostor veći od 2 milimetara, preporuka je upotrijebiti koštani nadomjestak kojim će se taj prostor ispuniti (Slika 2). Završetak zahvata ovisi o planu kirurga – moguće je implantat zatvoriti standardnom kapicom za cijeljenje (*cover screw, healing cap*) ili izraditi individualnu nadogradnju za cijeljenje (*healing abutment*) s

privremenom krunicom (Slika 3). Bilo bi poželjno učiniti i kontrolnu rendgensku snimku neposredno nakon ili tijekom samog zahvata (Slika 4) (31, 33).

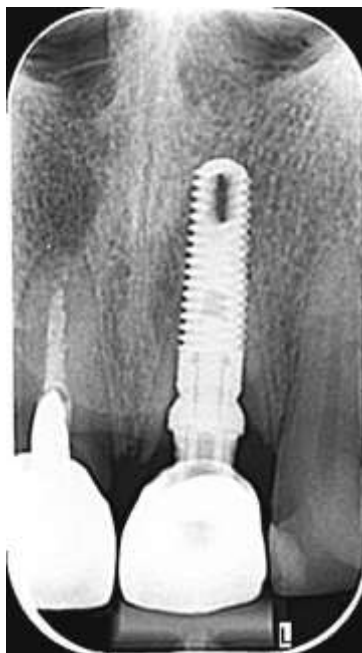

Slika 2. Implantat postavljen u ležištu. Vidljiv je bukalni štit i pukotina između štita i implantata. (Preuzeto s dopuštenjem autora: dr. Igor Smojver, dr. med. dent. spec. oralne kirurgije)

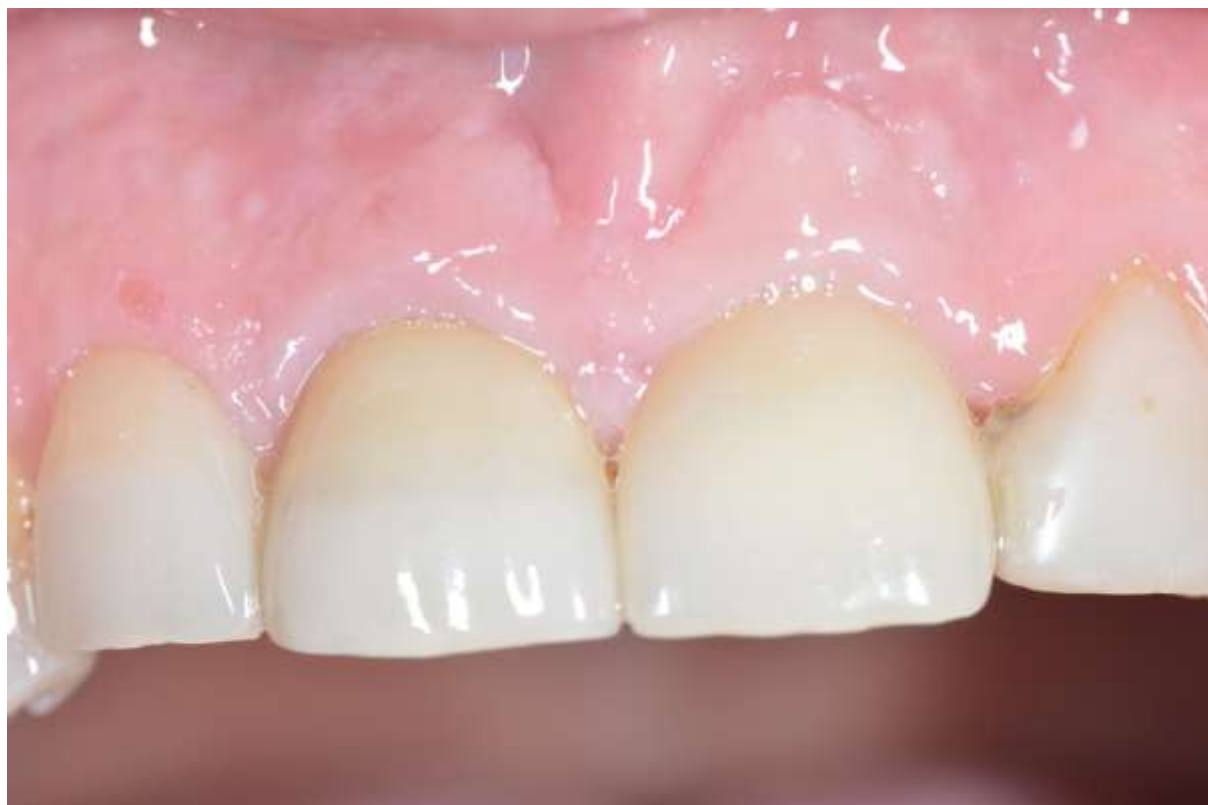Ranu je potrebno primarno zatvoriti kirurškim šavovima bez odizanja režnja kako bi krvna opskrba mekih tkiva u većoj mjeri ostala intaktna. Pacijent nakon zahvata dobiva postoperativne upute te mu se daje antibiotik uz preporuku uzimanja analgetika u slučaju postoperativne boli. Neki autori preporučuju pacijentu ispiranje usne šupljine 0,12%-tnom otopinom klorheksidina dva puta dnevno tijekom 14 dana. Skidanje šavova predviđeno je za 10 dana, a izrada konačnog protetskog rada očekuje se nakon završenog procesa cijeljenja (Slika 5) (31, 33).



Slika 3. Rana zatvorena šavovima i provizorna krunica na implantatu učinjena od frakturirane krune zuba 21. (Preuzeto s dopuštenjem autora: dr. Igor Smojver, dr. med. dent. spec. oralne kirurgije)



Slika 4. Kontrolna rendgenska snimka nakon zahvata s uredno postavljenim implantatom. (Preuzeto s dopuštenjem autora: dr. Igor Smojver, dr. med. dent. spec. oralne kirurgije)



Slika 5. Izgled konačnog protetskog rada. Vidljiv je uredan izgled periimplantatnog tkiva i zacijeljena sluznica. (Preuzeto s dopuštanjem autora: dr. Igor Smojver, dr. med. dent. spec. oralne kirurgije)

Implanto-protetska terapija u estetskoj zoni stavlja pred svakog kliničara velike zahtjeve te je pravilno izvođenje zahvata *lege artis* preduvjet za zadovoljavajuću estetiku. Zbog resorpcije bukalne stijenke alveolarnog grebena razvijene su mnogobrojne tehnike sa svrhom smanjenja tog procesa – koštana augmentacija presadcima, imedijatna implantacija te tehnike očuvanja alveolarnog grebena, u koje ubrajamo *socket shield* tehniku. Uspješnost SST-a opisana je u pojedinim prikazima slučaja, ali zbog manjka dugogodišnjeg praćenja ne postoje iscrpna klinička istraživanja. Začetnici tehnike, Bäumer i sur. (24), bilježe stopostotnu uspješnost petogodišnjeg preživljenja na uzorku od 10 pacijenata. Prosječna veličina recesije tkiva u području oko implantata iznosila je $-0,33 \pm 0,23$ mm, a prosječni gubitak bukalnog tkiva u orofacijalnom smjeru iznosio je $-0,37 \pm 0,18$ mm. Unatoč tome, prosječna ocjena ružičaste estetike (*pink esthetic score*) iznosila je povoljnih 12.

Kada govorimo o potrebnoj veličini bukalnog štita za uspješnost terapije, Calvo-Guirado i sur. (34) su u svojem istraživanju na psima ustanovili da je potrebna debljina štita od 2 mm nužna za predvidljive rezultate, a bolja širina kosti oko implantata zamijećena je u slučaju štita postavljenog u koronarnoj trećini alveole.

Drugo istraživanje na psima provedeno je s ciljem otkrivanja najidealnije konfiguracije štita i kosti. Svih 36 implantata nakon 12 tjedana bilo je oseointegrirano, od toga su samo tri pokazivala znakove blage upale s početnom resorpcijom radikularnih fragmenata. Histološka i radiološka analiza sugerira da je optimalna konfiguracija za uspjeh *socket shield* tehnike debljina bukalnog štita od 2 mm te debljina koštane stijenke veća od 3 mm (35).

U studiji Bramanti i sur. (36) nije zabilježen nijedan neuspjeh implantata nakon razdoblja od tri godine na uzorku od 40 pacijenata. Prosječna marginalna resorpcije kosti u testnoj skupini iznosila je $0,605 \pm 0,06$ mm dok je u kontrolnoj skupini iznosila $1,115 \pm 0,131$ mm. Takav nalaz svakako sugerira da je *socket shield* tehnika vrijedan alat u očuvanju volumena koštanog tkiva u estetskoj zoni.

Recentno istraživanje Sun i sur. (37) uspoređuje kliničke i estetske rezultate nakon *socket shield* tehnike i postupka imedijatne ugradnje implantata bez odizanja režnja (*flapless immediate implantation*) na uzorku od 30 pacijenata. Autori su uočili veće očuvanje bukalne koštane stijenke nakon 6 mjeseci u slučaju SST-a (središnja vrijednost širine $1,15 \pm 0,27$ mm, visine $2,59 \pm 0,21$ mm) za razliku od *flapless* tehnike (središnja vrijednost širine $0,83 \pm 0,13$ mm, visine $1,82 \pm 0,18$ mm). Važno je naglasiti da su preoperativne vrijednosti bile približno iste

(SST – prosječna širina $1,37 \pm 0,23$ mm, prosječna visina $2,87 \pm 0,23$ mm, kontrolna skupina – prosječna širina $1,36 \pm 0,16$ mm, prosječna visina $2,69 \pm 0,41$ mm).

Histološka analiza humanog uzorka nakon petogodišnjeg razdoblja daje toj tehnici dodatnu vrijednost. Mitsias i sur. (38) zabilježili su, na jednom humanom uzorku, u potpunosti očuvanu bukalnu koštanu stijenku bez znakova resorpcije, netaknuti parodontni ligament te u potpunosti oseointegriran implantat. Prostor između implantata i štita ispunjen je kompaktnom zreloom kosti, dok se u koronarnoj trećini nalazi vezivno tkivo. Na apikalnom dijelu, zbog kontakta između implantata i štita, dogodila se migracija cementa na površini implantata, a dodatna histomorfometrijska evaluacija pokazala je *bone-to-implant contact* u vrijednosti od 76,2%.

Iako je literatura ograničena, *socket shield* tehnika dobiva na popularnosti zbog visoke stope uspjeha, malog broja komplikacija koje su najčešće rješive, ekonomičnosti postupka te očuvanja estetskog rezultata pri imedijatnoj ugradnji dentalnog implantata u estetskoj zoni.

Ugradnja implantata u prednjem dijelu maksile predstavlja izazov i za najiskusnijeg kliničara zbog promjena tkiva na koje ponekad ne možemo utjecati. U tu svrhu razvijene su mnogobrojne tehnike očuvanja alveolarnog grebena, a od svih njih najekonomičnija je *socket shield* tehnika koja bilježi skoro stopostotni uspjeh.

Socket shield tehnika predstavljena je kao vrsta imedijatne implantacije sa svrhom očuvanja bukalne stijenke kosti. Ta tehnika osobito je vrijedna za postavljanje implantata u estetskoj zoni zbog dugoročnijeg zadovoljavajućeg estetskog rezultata, osobito u slučaju gubitka samo jednog zuba. Očuvanjem bukalnog štita bez odizanja velikog mukoperiostalnog reznja izostaje nasilno prekidanje krvne opskrbe bukalne stijenke koja je nužna za smanjenje resorpcije kosti. Nekoliko istraživanja na animalnim uzorcima te jedno na humanom uzorku potvrđuju opravdanost tehnike zbog histološki vidljivog stvaranja koštanog tkiva između implantata i bukalnog štita. Komplikacije SST-a rijetke su te se u velikom broju slučajeva lako zbrinjavaju, a pacijent osjeća minimalnu nelagodu. Klinički postupak tehnički je osjetljiv te ipak zahtijeva zadovoljavajuće prethodno znanje i spremnost na intraoperativne komplikacije.

S obzirom na činjenicu da je *socket shield* tehnika prisutna svega 10 godina, potrebno je još istraživanja za kvalitetnu procjenu dugoročne uspješnosti.

1. Byrne G. Fundamentals of implant dentistry. 1. izd. New York, NY, Sjedinjene Američke Države: John Wiley & Sons; 2014. 264 p.
2. Abraham CM. A Brief Historical Perspective on Dental Implants, Their Surface Coatings and Treatments. *Open Dent J.* 2014;8:50-5.
3. Pellegrini G, Francetti L, Barbaro B, Del Fabbro M. Novel surfaces and osseointegration in implant dentistry. *J Investig Clin Dent.* 2018;9(4):1-9.
4. Ducommun J, El Kholi K, Rahman L, Schimmel M, Chappuis V, Buser D. Analysis of trends in implant therapy at a surgical specialty clinic: Patient pool, indications, surgical procedures, and rate of early failures-A 15-year retrospective analysis. *Clin Oral Implants Res.* 2019;30(11):1097–106.
5. Sonick M, Hawang D. Key Principles of Implant Dentistry in the Esthetic Zone. Newtown, PA, Sjedinjene Američke Države: Kerr University Online Learning Centre; 2011. 6 p.
6. Van der Weijden F, Dell’Acqua F, Slot DE. Alveolar bone dimensional changes of post-extraction sockets in humans: a systematic review. *J Clin Periodontol.* 2009;36(12):1048–58.
7. Farmer M, Darby I. Ridge dimensional changes following single-tooth extraction in the aesthetic zone. *Clin Oral Implants Res.* 2014;25(2):272–7.
8. Vignoletti F, Matesanz P, Rodrigo D, Figuero E, Martin C, Sanz M. Surgical protocols for ridge preservation after tooth extraction. A systematic review. *Clin Oral Implants Res.* 2012;23(5):22–38.
9. Hansson S, Halldin A. Alveolar ridge resorption after tooth extraction: A consequence of a fundamental principle of bone physiology. *J Dent Biomech.* 2012;3(0):1-8.
10. Chappuis V, Engel O, Reyes M, Shahim K, Nolte L-P, Buser D. Ridge alterations post-extraction in the esthetic zone: a 3D analysis with CBCT. *J Dent Res.* 2013;92(12):195-201.
11. Botticelli D, Berglundh T, Lindhe J. Hard-tissue alterations following immediate implant placement in extraction sites. *J Clin Periodontol.* 2004;31(10):820–8.
12. Rasouli Ghahroudi AA, Homayouni A, Rokn AR, Kia F, Kharazifard MJ, Khorsand A. Frequency of Dental Implants Placed in the Esthetic Zone in Dental Clinic of Tehran University: A Descriptive Study. *J Dent (Tehran).* 2015;12(12):906-12.

13. Buser D, Belser U, Wismeijer D. ITI Treatment Guide, Vol 1: Implant Therapy in the Esthetic Zone for Single-Tooth Replacements. Berlin, Njemačka: Quintessenz Verlags; 2006. 268 p.
14. Albrektsson T, Brånemark PI, Hansson HA, Lindström J. Osseointegrated titanium implants. Requirements for ensuring a long-lasting, direct bone-to-implant anchorage in man. *Acta Orthop Scand.* 1981;52(2):155–70.
15. Johansson C, Albrektsson T. Integration of screw implants in the rabbit: a 1-year follow-up of removal torque of titanium implants. *Int J Oral Maxillofac Implants.* 1987;2(2):69–75.
16. Chhabra S, Chhabra N, Kaur A, Gupta N. Wound healing concepts in clinical practice of OMFS. *J Maxillofac Oral Surg.* 2017;16(4):403–23.
17. Velnar T, Bailey T, Smrkolj V. The wound healing process: an overview of the cellular and molecular mechanisms. *J Int Med Res.* 2009;37(5):1528–42.
18. Araújo MG, Silva CO, Misawa M, Sukekava F. Alveolar socket healing: what can we learn? *Periodontol 2000.* 2015;68(1):122–34.
19. Lindhe J, Lang NP, Karring T. *Clinical Periodontology and Implant Dentistry.* 5. izd. Chichester, Engleska: Wiley-Blackwell; 2013. 1448 p.
20. Villar CC, Huynh-Ba G, Mills MP, Cochran DL. Wound healing around dental implants. *Endod Topics.* 2011;25(1):44–62.
21. Gottlow J, Dard M, Kjellson F, Obrecht M, Sennerby L. Evaluation of a new titanium-zirconium dental implant: a biomechanical and histological comparative study in the mini pig: Bone integration of TiZr1317 implants. *Clin Implant Dent Relat Res.* 2012;14(4):538–45.
22. Hürzeler MB, Zuhr O, Schupbach P, Rebele SF, Emmanouilidis N, Fickl S. The socket-shield technique: a proof-of-principle report. *J Clin Periodontol.* 2010;37(9):855–62.
23. Gharpure AS, Bhatavadekar NB. Current evidence on the socket-shield technique: A systematic review. *J Oral Implantol.* 2017;43(5):395–403.
24. Bäumer D, Zuhr O, Rebele S, Hürzeler M. Socket Shield Technique for immediate implant placement - clinical, radiographic and volumetric data after 5 years. *Clin Oral Implants Res.* 2017;28(11):1450–8.

25. Gluckman H, Du Toit J, Salama M. The pontic-shield: Partial extraction therapy for ridge preservation and pontic site development. *Int J Periodontics Restorative Dent.* 2016;36(3):417–23.
26. Swyeta GJ. Socket Shield Technique-An Armour & Boon to Implant Dentistry. *J Dental Sci* 2017;2(6):1-4.
27. Kumar PR, Kher U. Shield the socket: Procedure, case report and classification. *J Indian Soc Periodontol.* 2018;22(3):266–72.
28. Davarpanah M, Szmukler-Moncler S. Unconventional implant treatment: I. Implant placement in contact with ankylosed root fragments. A series of five case reports. *Clin Oral Implants Res.* 2009;20(8):851–6.
29. Zuhr O, Staehler P, Huerzeler M. Complication management of a socket shield case after 6 years of function. *Int J Periodontics Restorative Dent.* 2020;40(3):409–15.
30. Siormpas KD, Mitsias ME, Kontsiotou-Siormpa E, Garber D, Kotsakis GA. Immediate implant placement in the esthetic zone utilizing the “root-membrane” technique: clinical results up to 5 years postloading. *Int J Oral Maxillofac Implants.* 2014;29(6):1397–405.
31. Resnik RR, Misch C. Prophylactic antibiotic regimens in oral implantology: rationale and protocol. *Implant Dent.* 2008;17(2):142–50.
32. Durrani F, Painuly H, Shukla A, Pandey S, Nahid R. Socket shield: An esthetic success? *J Indian Soc Periodontol.* 2020;24(3):289–94.
33. Dayakar MM, Waheed A, Bhat HS, Gurpur PP. The socket-shield technique and immediate implant placement. *J Indian Soc Periodontol.* 2018;22(5):451–5.
34. Calvo-Guirado JL, Benítez-García JA, Maté Sánchez de Val JE, Pérez-Albacete Martínez C, Gehrke SA, Delgado-Ruiz R, i sur. Socket-shield technique: the influence of the length of the remaining buccal segment of healthy tooth structure on peri-implant bone and socket preservation. A study in dogs. *Ann Anat.* 2019;221:84–92.
35. Calvo-Guirado JL, Troiano M, López-López PJ, Ramírez-Fernandez MP, de Val JEMS, Marin JMG, i sur. Different configuration of socket shield technique in peri-implant bone preservation: An experimental study in dog mandible. *Ann Anat.* 2016;208:109–15.

36. Bramanti E, Norcia A, Cicciù M, Maticena G, Cervino G, Troiano G, i sur. Postextraction dental implant in the aesthetic zone, socket shield technique versus conventional protocol. *J Craniofac Surg.* 2018;29(4):1037–41.
37. Sun C, Zhao J, Liu Z, Tan L, Huang Y, Zhao L, i sur. Comparing conventional flap-less immediate implantation and socket-shield technique for esthetic and clinical outcomes: A randomized clinical study. *Clin Oral Implants Res.* 2020;31(2):181–91.
38. Mitsias ME, Siormpas KD, Kotsakis GA, Ganz SD, Mangano C, Iezzi G. The root membrane technique: Human histologic evidence after five years of function. *Biomed Res Int.* 2017;2017:1-8.

Marina Barbarić rođena je 9. veljače 1995. godine u gradu Sorengo, Švicarska. Osnovnu školu završava u Velikoj Mlaci te upisuje IV. gimnaziju u Zagrebu. U trećem i četvrtom razredu srednje škole osvaja prvo mjesto na županijskom natjecanju iz talijanskog jezika.

Stomatološki fakultet Sveučilišta u Zagrebu upisuje 2014. godine. Već na drugoj godini studija uključuje se u projekt Javnozdravstveni odbor Udruge studenata dentalne medicine gdje pokreće akciju obilježavanja Svjetskog dana oralnog zdravlja koja se redovito održava te ubrzo postaje voditelj projekta. Sudjeluje u mnogobrojnim projektima među kojima su Dentakl, Geronto, Zubić i EVP Zagreb. Sa svojim kolegama osvaja Rektorovu nagradu za društveno koristan rad u akademskoj i široj zajednici u akademskoj godini 2017./2018. za rad „Svjetski dan oralnog zdravlja 2018.“. Postaje dopredsjednicom Udruge 2017. godine, a poslije preuzima vodstvo te sjeda na mjesto predsjednice.

Aktivno se služi engleskim i talijanskim jezikom te poznaje osnove španjolskog jezika.

U slobodno vrijeme pjeva u pjevačkom zboru Stomatološkog fakulteta Z(u)bor čiji je administrator te uživa u glazbi, filmovima i kreativnom izražavanju kroz grafički dizajn i videografiju.