

Brušenje zuba u fiksnoj protetici

Đaković, Annamaria

Master's thesis / Diplomski rad

2022

Degree Grantor / Ustanova koja je dodijelila akademski / stručni stupanj: **University of Zagreb, School of Dental Medicine / Sveučilište u Zagrebu, Stomatološki fakultet**

Permanent link / Trajna poveznica: <https://um.nsk.hr/um:nbn:hr:127:389869>

Rights / Prava: [Attribution-NonCommercial 4.0 International/Imenovanje-Nekomercijalno 4.0 međunarodna](#)

Download date / Datum preuzimanja: **2025-01-09**



Repository / Repozitorij:

[University of Zagreb School of Dental Medicine Repository](#)





Sveučilište u Zagrebu

Stomatološki fakultet

Annamaria Đaković

BRUŠENJE ZUBA U FIKSNOJ PROTETICI

DIPLOMSKI RAD

Zagreb, 2022

Rad je ostvaren na Zavodu za fiksnu protetiku Stomatološkog fakulteta Sveučilišta u Zagrebu.

Mentor rada: Lana Bergman, doc.dr.sc., Zavod za fiksnu protetiku, Stomatološki fakultet Zagreb

Lektor hrvatskog jezika: Željka Jeličanin, mag. educ. philol. croat.

Lektor engleskog jezika: Gaj Tomaš, mag. philol. angl.

Sastav Povjerenstva za obranu diplomskog rada:

1. _____
2. _____
3. _____

Datum obrane rada: _____

Rad sadrži: 29 stranica

8 slika

1 CD

Rad je vlastito autorsko djelo, koje je u potpunosti samostalno, napisano uz naznaku izvora drugih autora i dokumenata korištenih u radu. Osim ako nije drukčije navedeno, sve ilustracije (tablice, slike i dr.) u radu su izvorni doprinos autora diplomskog rada. Autor je odgovoran za pribavljanje dopuštenja za korištenje ilustracija koje nisu njegov izvorni doprinos, kao i za sve eventualne posljedice koje mogu nastati zbog nedopuštenog preuzimanja ilustracija odnosno propusta u navođenju njihovog podrijetla.

Zahvala

Zahvaljujem svojim roditeljima na svojoj podršci i razumijevanju.

Zahvaljujem svojoj mentorici doc.dr.sc. Lani Bergman na strpljenju, pomoći i savjetima tijekom izrade diplomskog rada.

BRUŠENJE ZUBA U FIKSNOJ PROTETICI

Sažetak:

Brušenje zuba zahtjevan je i ključan segment fiksno protetske terapije. Nužni su pažljiv pristup i dobar plan terapije te poznavanje općih načela brušenja. U suvremenoj protetici fokus je na minimalnoj invazivnosti, no s druge strane brušenjem se mora omogućiti dovoljno mjesta za materijal fiksno protetskog rada kako bi se osigurala funkcijska trajnost nadomjeska. Postupak je ireverzibilan, stoga su neophodne detaljna dijagnostika i precizna izvedba. Na brušenje utječu vrsta i materijal budućeg fiksno protetskog rada te položaj i broj raspoloživih zuba u zubnome luku. Optimalni instrumentarij za brušenje čine crveni kolječnik i dijamantna svrdla. Velik je oprez potreban prilikom preparacije vratnog dijela zuba kako se ne bi oštetila parodontna tkiva i ugrozila biološka širina. Horizontalna preparacija sa zaobljenom stepenicom zadovoljava uvjete za većinu fiksno protetskih radova te je još uvijek preferirana tehnika preparacije. Biološki orijentirana preparacija pripada novijim tehnikama vertikalne preparacije zuba. Omogućava postizanje iznimne estetike, ali je tehnički kompleksnija.

Ključne riječi: Brušenje zuba; biološka širina; horizontalna preparacija; biološki orijentirana preparacija

TOOTH PREPARATION IN FIXED PROSTHODONTICS

Summary:

Tooth preparation is a demanding and crucial part of fixed prosthodontics. A careful approach, concise treatment plan, and knowledge of the general principles of tooth preparation are necessary. In modern prosthodontics, the focus is on minimal invasiveness, but on the other hand, preparation must allow enough space for the material of the restoration in order not to jeopardize the success of the therapy and its functional longevity. The procedure is irreversible, therefore detailed diagnostics and precise performance are necessary. Type of preparation is influenced by the type and material of future fixed prosthodontic restoration and is defined by the position and number of remaining teeth in the dental arch. The instruments used for tooth preparation are a red micromotor handpiece and diamond burs. Special attention should be paid while preparing the cervical part of the tooth in order not to damage the periodontal tissues and endanger the biological width. Horizontal preparation with a chamfer meets the requirements for most fixed prosthodontic restorations and is still the preferred technique of preparation. Biologically oriented preparation is a newer technique of vertical tooth preparation. It enables the achievement of exceptional aesthetics, but it is technically more complex.

Keywords:tooth preparation; biological width; horizontal preparation; biologically oriented preparation

SADRŽAJ

1. UVOD	1
1.1. Indikacije za izradu fiksno protetskog rada.....	3
1.2. Kontraindikacije za izradu fiksno protetskog rada.....	3
2. VRSTE PREPARACIJE ZUBA	4
2.1. Temeljna načela brušenja	4
2.2. Instrumenti i sredstva za brušenje	5
2.3. Biološki orijentirana preparacija	7
2.4. Preparacija sa zaobljenom stepenicom.....	11
2.5. Preparacija sa pravokutnom stepenicom	15
2.6. Kontrola preparacije.....	17
2.7. Pogreške prilikom brušenja	18
3. RASPRAVA.....	20
4. ZAKLJUČAK	23
5. LITERATURA.....	25
6. ŽIVOTOPIS	28

Popis skraćenica

BOP – krvarenje na sondiranje

BOPT – biološki orijentirana preparacija

CAD/CAM – računalom dizajniran nadomjestak/ računalom izrađen nadomjestak

MPa –megapaskala

PAL –razina pričvrstka pri sondiranju

PPD – dubina sondiranja džepa

1. UVOD

Brušenjem zuba ireverzibilno odstranjujemo dio tvrde zubne strukture s ciljem stvaranja dovoljno prostora za smještanje fiksnoprotetskog rada. Budući da postupak nije povratan, potrebno ga je detaljno analizirati, isplanirati i provesti po odrednicama i načelima struke.

Protetska terapija ne započinje brušenjem, već je nužno izvršiti nekolicinu pretprotetskih zahvata, koji uključuju suradnju s drugim specijalistima stomatologije. Dijagnostički proces uključuje uzimanje detaljne opće i medicinske anamneze, ekstraoralni i intraoralni pregled, analizu rendgenskih snimki, izradu i analizu studijskih modela. Anamneza nam govori o općem zdravlju pacijenta i daje informacije o akutnim, kroničnim i infektivnim bolestima. Važno je saznati koje lijekove pacijent uzima jer mogu utjecati na ishod zahvata i interferirati sa stomatološkim preparatima korištenima tijekom terapije. O prijašnjim liječenjima i uzrocima gubitka zuba saznajemo iz stomatološke anamneze. Sljedeći korak uključuje ekstraoralni i intraoralni pregled, čime se utvrđuje status zuba, mekih tkiva i parodonta. Uz pregled analizira se i rendgenska snimka. Pretprotetska priprema obuhvaća zamjenu ispuna, sanaciju karijesa, endodontsku i parodontološku terapiju, ekstrakcije zuba i ortodontsku terapiju. Ako je potrebno provode se zahvati koji uključuju produljenje kliničke krune, augmentaciju grebena ili gingivektomiju. Anatomski otisci uzimaju se s ciljem izrade studijskih modela na kojima se procjenjuju prostorni odnosi među zubima i planira se fiksnoprotetski rad. Plan terapije određuje se nakon pregleda te analize rendgenskih snimki i studijskih modela. U obzir treba uzeti i pacijentovo opće zdravlje, njegove želje, higijenske navike i cijenu(1,2).

Svrha je ovog rada prezentirati vrste preparacije zuba te objasniti načela i aspekte kojih se treba držati prilikom brušenja zuba kako se ne bi ugrozili uspjeh i dugotrajnost fiksnoprotetske terapije.

1.1. Indikacije za izradu fiksnoprotetskog rada

Osnovne su indikacije protetska, protektivna, profilaktička i estetska. Protetska je indikacija vidljiva u sklopu planiranja fiksnih i mobilnih protetskih nadomjestaka, pri čemu je izrada krunice, kao sidra, indicirana na zubima nosačima. Kod kombiniranih fiksno-mobilnih radova izrada krunice ispravlja morfološke nepravilnosti i omogućava bolju retenciju mobilnog dijela nadomjeska.

Estetska indikacija označava korekciju estetskog izgleda zuba i usklađivanje boje, oblika, veličine i položaja s ostalim zubima. Sprječavanje prijevremenog loma i očuvanje cjelovitosti zuba spadaju pod protektivnu indikaciju. Profilaktička se indikacija, u širem kontekstu, odnosi na cijeli stomatognati sustav. Izradom krunice osigurava se optimalni prijenos sila i sprječavaju se veća funkcijska oštećenja(1).

1.2. Kontraindikacije za izradu fiksnoprotetskog rada

Pri planiranju terapije i ocjenjivanju zuba kao potencijalnih nosača u obzir se uzimaju parodontološki, restorativni i endodontski parametri, na temelju kojih se donosi odluka o prognozi zuba. Parodontološki kriteriji uključuju količinu gubitka pričvrška, dubinu džepova i pomičnost zuba. Mjerenja se vrše u različitim fazama parodontološke terapije kako bi se pratio napredak. Rezidualna dubina sondiranja džepova (PPD) u iznosu ≥ 6 mm, pozitivno krvarenje na sondiranje (BOP), iznos gubitka pričvrška $\geq 50\%$ i pomičnost zuba II. i III. stupnja ukazuju na upitnost dugoročne trajnosti zubi i zbog nepovoljne prognoze nisu indicirani za izradu krunica. Zubi koji su endodontski liječeni mogu biti uključeni u fiksnoprotetsku terapiju ako nisu prisutni klinički i radiološki znakovi upale. Također, važan je faktor kvaliteta punjenja korijenskih kanala. Reviziju je potrebno učiniti ako kanali nisu napunjeni do radne dužine te u slučaju periapikalne upale. Među najčešće uzroke neuspjeha endodontskih liječenja zuba ubrajamo parodontne bolesti, postendodontsku opskrbu zuba nedostatnim brtvljenjem, rekurentni karijes te frakture krune i korijena(3).

2. VRSTE PREPARACIJE ZUBA

Brušenjem trajno mijenjamo oblik i veličinu zuba u sklopu fiksno protetske terapije. Zube brusimo poštujući opća načela brušenja. U današnje vrijeme koriste se i optička sredstva poput dentalnih lupa i mikroskopa kako bi se povećala preciznost rada. Brušeni zub najširi je u području dentogingivnog sulkusa. S obzirom na vratni dio brušenog zuba, razlikujemo preparaciju bez stepenice i preparaciju sa stepenicom. Preparacija bez stepenice naziva se i tangencijalna preparacija ili vertikalna preparacija. Brušenje na stepenicu označava horizontalnu preparaciju. Stepenica može biti pravokutna ili zaobljena. Na izbor vrste preparacije utječu vrsta nadomjeska i materijal iz kojeg se nadomjestak izrađuje (4).

2.1. Temeljna načela brušenja

U temeljna načela za brušenje ubrajaju se očuvanje tvrdih zubnih tkiva, osiguravanje retencije i rezistencije, očuvanje parodonta, ostvarivanje uvjeta strukturne trajnosti i postizanje rubne cjelovitosti.

Brušenje zuba ireverzibilan je proces pri kojemu odstranjujemo dio tvrdog zubnog tkiva, zbog čega se mora pravilno izvesti kako se ne bi ugrozio vitalitet zuba. Mlade osobe imaju voluminoznije pulpne komorice te je stoga nužan veliki oprez prilikom brušenja. Cilj je minimalno izbrusiti zube, no ujedno i osigurati dovoljno mjesta za debljinu materijala budućeg fiksno protetskog rada. U tome nam pomažu *wax-up* i *mock-up* jer se brušenje vrši preko *mock-up*a. Također, koristimo se i markiranim svrdlima koja omogućavaju veću kontrolu nad brušenjem. Pod retencijom i rezistencijom misli se na oblik bataljka nastao brušenjem, koji se opire silama u ustima. Retencija označava otpor silama paralelnima dužinskoj osi zuba, dok je retencija otpor svim drugim silama. Kut konvergencije kut je između nasuprotnih zubnih stijenki. Njegova bi vrijednost trebala biti 6 – 8°. Na kut konvergencije utječu visina kliničke krune, pozicija zuba u zubnom luku, vrsta fiksno protetskog nadomjeska te izbor materijala i cementa. Postizanje rubne cjelovitosti izuzetno je važno načelo jer o njemu ovise dugotrajnost rada u ustima i prognoza samog zuba. Pri nedostatnom brtvljenju dolazi do razvoja sekundarnog

karijesa koji može dovesti do gubitka zuba. Prilikom brušenja treba paziti na meka tkiva jer njihovim oštećenjem može doći do nastanka recesija i upale. Moramo poštivati pravilo biološke širine i preparaciju ograničiti na prostor sulkusa jer će u suprotnome doći do resorpcije kosti(4).

2.2. Instrumenti i sredstva za brušenje

Pomak u razvoju stomatoloških strojeva postignut je uvođenjem bušilica na električni pogon u prvoj polovici dvadesetog stoljeća. Uvjeti za izradu preciznih fiksnoprotetskih radova stvoreni su razvojem zračnih turbina s velikom radnom brzinom i uvođenjem dijamantnih i karbidnih brusnih sredstava. Zbog velike brzine okretaja dolazi do povišenja temperature, pri čemu je zub u opasnosti od pregrijavanja, koje može dovesti do hiperemije i upale. Ako temperatura dostigne 50°C, doći će do nekroze pulpe. Uvođenjem vodenog mlaza između zuba i brusnog sredstva postiže se odgovarajuće hlađenje zuba. Također, povišenje temperature ovisi i o jačini pritiska. U današnje vrijeme za preparaciju zuba koriste se zračne turbine i kolječnici s električnim mikromotorima. Sve su više u upotrebi mikromotorni kolječnici s crvenim prstenom jer dostižu brzinu do 250000 okr/min.

Pri radu sa zračnom turbinom brusi se bez pritiska na zub jer pritisak usporava svrdlo i dolazi do urezivanja svrdla u tkivo zuba, pri čemu se mijenja zvuk turbine. Rad s turbinom podrazumijeva dodir svrdla s površinom zuba u kraćim intervalima. što se naziva intermitentnom tehnikom(5).

Prednost je turbine velika radna brzina, koja može iznositi i do 450 000 okr/min. Time je zajamčeno učinkovito i brzo brušenje koje pacijenti lakše podnose. Također se manje zamaraju ruke stomatologa jer se brusi bez pritiska. Okretni je moment malen te je niža stopa povreda ako svrdlo klizne u meka tkiva. Otporna je na sterilizaciju u autoklavu te su cijene servisiranja prihvatljive. Neki su od nedostataka manjak centriranosti svrdla u turbinskoj glavi, neugodan zvuk velike frekvencije koji oštećuje slušni aparat stomatologa, česta servisiranja i brže trošenje hvataljki za svrdla zbog velikih radnih brzina.

Mikromotornikolječnik i nasadnik stvaraju veliki okretni moment te pri radu s njima svrdlo držimo neprekidno u dodiru sa zubom. Crveni kolječnik najbolji je instrument za brušenje jer pruža optimalnu kontrolu nad količinom izbrušenog tvrdog zubnog tkiva. Površina je bataljka glatka, što doprinosi preciznijem prilijeganju nadomjeska i boljem rubnom brtvljenju.

Prednost je veliki okretni moment koji onemogućuje usijecanje svrdla na brušenom zubu, ne stvara neugodan zvuk, manje vibrira od turbine te se može sterilizirati u autoklavu. Nedostaci su visoka cijena nabave, velika glava koja može smetati u preparaciji, zamaranje ruku stomatologa zbog veće težine i masivnije građe, zahtjevni i skupi popravci te to što veliki okretni moment pogoduje nastanku ozljeda ako svrdlo sklizne sa zuba(6).

Za brušenje zubi najčešće se koristimo dijamantrnim svrdlima. Sastoje se od slojeva sitnih i oštih dijamantrnih fragmenata koji su zalijepljeni na čeličnu osnovu pomoću veziva na bazi nikla i kroma. Finoća svrdla definirana je veličinom dijamantrnih čestica. Svrdla su graduirana po stupnju finoće i označena su po bojama. Oblik svrdla određuje izgled stepenice na vratnom dijelu bataljka. Zaobljena stepenica, koja se bira pri većini fiksno protetskih radova, dobije se uporabom cilindričnog ili koničnog svrdla sa zaobljenim vrhom.

Tungsten-karbidna svrdla koriste se za rezanje metala, akrilata te zaglađivanje ploha nakon brušenja. Proizvode se sinteriranjem tungsten-karbidnog i kobaltnog praha u vakuumu na visokoj temperaturi. Dije se na rezače, polirere i finirere. Definirani su brojem noževa. Rezači se sastoje od šest do osam noževa, dok polireri sadrže trideset i više noževa.

Za izradu nadogradnje koriste se svrdla od nehrđajućeg čelika pomoću kojih se preparira korijenski kanal. Proizvođači konfekcijskih nadogradnji izrađuju svrdla koja po veličini i obliku odgovaraju nadogradnji(5).



Slika 1. Dijamantna svrdla.

2.3. Biološki orijentirana preparacija

Biološki orijentiranu preparaciju (BOPT) opisuje se kao vertikalna, intrasulkusna ili tangencijalna preparacija. Rub preparacije smješten je subgingivno, u području sulkusa. Ranije je bila metoda izbora kod parodontno kompromitiranih pacijenata, dok se u današnje vrijeme primjenjuje kod pacijenata s urednim parodontnim statusom bez prethodne kirurške sanacije. Pojavila se kao rival horizontalnoj preparaciji. Za razliku od horizontalne preparacije, brusi se bez stepenice. Osnovni je zadatak sačuvati stabilnost parodontnog pričvrsnog aparata. Kako bi se u tome uspjelo, poštivanje pravila biološke širine jest imperativ(7).

Parodont čine alveolarna kost, parodontni ligament, cement i gingiva. Na histološkom presjeku kontaktne površine cakline i gingive definirane su sljedećim biološkim strukturama:

- oralni epitel (usmjeren prema ustima)
- oralni sulkusni epitel (usmjeren prema zubu, ali ne i u kontaktu)
- spojni epitel (sastoji se od epitelnog pričvrška i vezivnog pričvrška)(8).

Gargiuolo i suradnici izmjerili su prosječne vrijednosti komponenti biološke širine: dubina sulkusa 0,69 mm, epitelni pričvrstak 0,97mm (0,71 – 1,35 mm), supraalveolarni vezivni pričvrstak 1,07 mm (1,06–1,08 mm). Sveukupno pričvrstak ima vrijednost 2,04mm (1,77 – 2,43 mm) te čini biološku širinu(9).

Po Koisu razlikujemo tri skupine biološke širine. Prvu skupinu čine osobe čija oralna i vestibularna biološka širina iznosi 3mm, a aproksimalna do 4,5mm. Rub alveolarne kosti je normalne visine te se smatra da je kod njih parodontni pričvrсни aparat dugotrajno stabilan. Prisutna je kod 80% ljudi. Drugu skupinu čine osobe čija je vestibularna i oralna biološka širina manja od 3mm. Karakterizira ih visoki rub alveolarnog grebena i povećana sklonost upali gingive kod subgingivnih preparacija, te je nalazimo kod 2% ljudi. Treću skupinu čine osobe čija je vestibularna i oralna biološka širina veća od 3mm, a aproksimalna veća od 4,5mm. Karakterizira ih niski rub alveolarne kosti i povećana sklonost gingivnoj recesiji kod subgingivnih preparacija. Nalazimo je kod 13% populacije (8).

Istraživanjem histoloških preparata Wearhaug je zapazio da smještaj ruba preparacije subgingivno uvijek uzrokuje određeni upalni odgovor. Mjerenjem je potvrdio da oštećenje vezivnog pričvrška nastupa u slučajevima kada je rub protetskog nadomjeska na udaljenosti manjoj od 1,2 mm od apikalnog dijela epitelnog pričvrška, a do oštećenja ruba alveolarne kosti dolazi ukoliko je rub nadomjeska na udaljenosti manjoj od 2,7 mm od ruba alveolarne kosti(10).

Biološka zona obuhvaća epitelni i vezivni pričvrstak te 0,5 mm apikalnog dijela gingivnog sulkusa. Ako se gingivni rub nadomjeska smjesti najviše 0,5mm od ruba gingive, neće doći do resorpcije alveolarne kosti. Biološka zona sprječava prodor upalnih medijatora do ruba alveolarne kosti. Kako bi se izbjegla resorpcija kosti i zaštitilo parodontno zdravlje, gingivni rub preparacije treba završavati najviše 0,5mm ispod ruba gingive(8).

Kada se naruši biološka širina, tri su moguća scenarija:

1. dolazi do resorpcije kosti ispod ruba preparacije, što rezultira koštanim džepom
2. nastanak gingivne recesije i lokalizirana resorpcija kosti
3. lokalizirana hiperplazija gingive s oskudnim gubitkom kosti(11).

Biološki orijentirana preparacija ne zadire u biološku zonu. Prije brušenja provodi se parodontološko mjerenje parodontološkom sondom koje nazivamo mapiranje. Svrha je mapiranja utvrditi udaljenost ruba gingive od ruba alveolarne kosti kako preparacija ne bi zadirala u biološku zonu te kompromitirala zdravlje pričvrsnog aparata.

Supragingivna preparacija izvodi se dijamantnim fisurnim svrdlom zaobljenog vrha. Subgingivni dio zuba brusi se vrhom svrdla te se uklanja granica caklinsko-cementnog spojišta. Upotrebljavaju se posebna kalibrirana svrdla. Subgingivnom preparacijom uzrokuje se krvarenje te nastanak ugruška koji potom pokreće biološku reakciju sa svrhom stvaranja novog epitelnog pričvrška. Poliranjem se zagladi površina preparacije.

Privremeni nadomjestak, koji se još naziva provizorij, izrađuje zubni tehničar u laboratoriju. Bataljak se izolira s glicerinom te se provizorij napuni privremenim cementom. Neposredno prije stvrdnjavanja cementa privremena se krunica skine s bataljka. Time smo dobili otisak intrasulkusnog dijela preparacije. U otisku su prisutni unutarnji i vanjski rub. Upravo taj prostor

između rubova ostvaruje se biološki orijentiranom preparacijom. Prostor se napuni tekućim kompozitom i ponovo se stavlja na bataljak. Zatim se višak materijala uklanja i provizorij se ispolira. Na taj način dobiven je privremeni rad koji ne ugrožava biološku zonu i povoljno djeluje na meka tkiva. Otisci za trajni nadomjestak uzimaju se minimalno mjesec dana nakon prvotnog brušenja tehnikom dvostrukog retrakcijskog konca. Tehničar označuje gingivni rub na radnome modelu olovkom i uklanja gingivno tkivo. Također označava apikalni dio preparacije zuba. Prostor između te dvije oznake područje je u koje se može smjestiti rub fiksno protetskog rada a da pritom biološka širina ostane sačuvana. Estetski zahtjevi budućeg nadomjeska određuju hoće li se rub smjestiti više koronarno ili apikalno. Nadomjestak određuje rub dosjeda.

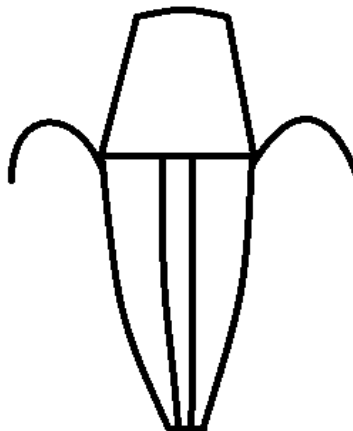
Ova vrsta preparacije upotrebljava se kod parodontno zdravih zuba, kod narušene gingivalne arhitekture, u implanto-protetskoj terapiji te u terapiji ljuskicama. Razvoj ove tehnike preparacije zuba potaknut je povećanim estetskim zahtjevima u današnje vrijeme(7).

Prednost ove vrste preparacije je postavljanje ruba preparacije na različitim razinama unutar sulkusa, a da pritom ne ugrožavamo biološku širinu. Minimalno je invazivna, pozitivno djeluje na meka tkiva i daje visoke estetske rezultate. Nedostaci su: zahtjevnost tehnike te potrebna preciznost stomatologa i tehničara, dugotrajnost u vidu oporavka i prilagodbe mekog tkiva oko provizorija (4-6 tjedana). Nužno je poštivati protokol kako bi protetska rehabilitacija bila uspješna (7).

Prospektivna četverogodišnja studija čiji su autori Blanca Serra-Pastor, Ignazio Loi, Antonio Fons-Font, M. Fernanda Solá-Ruiz i Rubén Agustín-Panadero istraživala je utjecaj biološki orijentirane preparacije. Istraživanje je obuhvaćalo 149 zuba koji su protetski sanirani uz pomoć biološki orijentirane preparacije. Prva se skupina sastojala od 74 sudionika kojima su izrađene krunice iz cirkonij-oksidge keramike. Druga se skupina sastojala od 75 sudionika kojima su izrađeni mostovi iz istog materijala. Na redovnim godišnjim kontrolama mjerile su se dubine sondiranja, prisutnost upale i krvarenja na sondiranje, prisutnost plaka, debljina gingive, rubna stabilnost, biološke komplikacije i zadovoljstvo sudionika izrađenim nadomjescima.

Nakon četiri godine evaluacije došli su do rezultata: kod 2,1 % zuba došlo je do povećanja dubine gingivalnog sulkusa, kod 12% zuba bili su prisutni znakovi upale i krvarenja tijekom sondiranja, 20% zuba imalo je plak, u 32,5% zuba došlo je do povećanja debljine gingive, rubna je stabilnost

u 98,6% zuba bila zadovoljavajuća, stopa preživljenja nadomjestaka 96,6%, dok su se komplikacije javile u 2% opskrbljenih zuba. Stupanj zadovoljstva sudionika iznosio je 80%. Zaključak je studije da su nadomjestci, pripremljeni biološki orijentiranom preparacijom, pokazali dobar učinak na parodontni pričvrсни aparat. Pokazala se kao metoda izbora kod pacijenata koji mijenjaju stare protetske nadomjeske jer ostvaruje dobar rubni dosjed(12).



Slika 2. Vertikalna preparacija zuba.

2.4. Preparacija sa zaobljenom stepenicom

Preparacija sa zaobljenom stepenicom u fiksnoj je protetici najčešće korišten oblik preparacije. Ispunjava biološke, estetske i statičke kriterije. Omogućuje pravilan prijenos opterećenja na bataljak. Pravilnim smještajem stepenice ne ugrožava se zdravlje pričvrsnog aparata.

Smještaj stepenice iznad razine gingive (supragingivno) ili u razini gingive (epigingivno) djeluje povoljno na zdravlje parodonta jer omogućuje veću razinu higijene i olakšava čišćenje pacijentu te smanjuje nakupljanje plaka i iritaciju. Estetski kriteriji u nekim slučajevima zahtijevaju smještaj stepenice subgingivno. Tada se mora poštivati pravilo biološke širine koje nalaže da se rub nadomjeska mora pozicionirati u slobodni dio sulkusa, do dubine 0,5mm. Upotrebljava se kod fiksnoprotetskih nadomjestaka izrađenih od metal-keramike sa završetkom u metalu, litij-disilikatne staklokeramike i cirkonij-oksidge keramike(4).

Keramika se u stomatologiji upotrebljava za proizvodnju krunica, ljuskica, mostova, *inlaya*, *onlaya*, implantata, implantatnih nadogradnji i intraradikalarnih kolčića. Zbog izvrsne estetike, čvrstoće i dugotrajnosti nadomjeska materijal je izbora u današnjoj protetici. Po sastavu, dijeli se na silikatne i oksidge keramike. U silikatne keramike svrstavamo gliničnu i staklokeramiku.

Glinična keramika ima veliki udio staklene matrice te posljedično i izvrsna estetska svojstva. Upotrebljava se kao obložna keramika u metal-keramičkim i potpunokeramičkim sustavima, za izradu ljuskica, te krunica u području malog žvačnog opterećenja. Ubraja se u najmekše keramike i propušta veliku količinu svjetlosti. Izrađivati se može ručno i strojno.

Staklokeramika se proizvodi toplotlačnom tehnikom, strojno ili lijevanjem. Stvara se kontroliranim procesom kristalizacije stakla. Najistaknutiji je predstavnik litij-disilikatna staklokeramika, koju odlikuju visoka estetika te velika čvrstoća i mehanička otpornost. Gradivni je materijal krunica i kraćih mosnih konstrukcija (do tri člana) do molarnog područja. Dostupna je u raznim stupnjevima translucencije i osigurava visoki stupanj estetike.

Oksidge keramike sadržavaju visok udio kristala i imaju izvrsna mehanička svojstva. Aluminijska oksidge keramika izuzetno je tvrd materijal koji se najvećim dijelom sastoji od aluminijske oksidge, uz mali dodatak stakla. Koristi se za izradu osnovne konstrukcije kod dvoslojnih sustava.

Na osnovnu konstrukciju nanosi se obložna keramika kako bi se poboljšala estetska svojstva. Zbog velike gustoće kristala gotovo da ne propušta svjetlo te stoga ima lošija optička svojstva. Na tržištu se pojavljuje većinom u obliku blokova za strojnu obradu, ali moguće ju je izrađivati i ručno. Potrebno ju je infiltrirati lantanovim staklom kako bi joj se poboljšala mehanička svojstva. U današnjoj protetici, cirkonij-oksida keramika gotovo ju je potpuno istisnula iz upotrebe(4,13).

Cirkonij-oksida keramika primarno se sastoji od cirkonijeva dioksida uz dodatak stabilizatora. Ima izvrsna mehanička svojstva. Pukotine, koje mogu nastati zbog povećanog naprezanja, dovode do transformacije među kristalnim fazama (iz tetragonske u monoklinsku fazu), što dovodi do povećanja volumena kristalnih zrna oko 4,5% i zaustavljanja širenja pukotine. To svojstvo poznato je kao transformacijsko očvršnuće. Iz tog je razloga cirkonij-oksida keramika znatno otpornija na lomove, za razliku od drugih keramika. Zbog nedostatka translucencije upotrebljavala se pri izradi osnovne konstrukcije u dvoslojnim sustavima. Dostupna je u blokovima te se nadomjestici računalno dizajniraju i strojno izrađuju (CAD/CAM sustav). Obraduje se u predsinteriranom obliku jer je tada materijal mekši (konzistencije slične kredi), lakše ga je obraditi te ne oštećuje svrdla u glodalici. Volumen predsinterirane keramike je oko 30% veći. Sinteriranjem nakon glodanja nadomjestak postiže konačne dimenzije i mehanička svojstva. Razvojem materijala, na tržištu su se pojavili blokovi translucentnog cirkonijevog dioksida s izrazitim estetskim svojstvima, ali nešto smanjenih mehaničkih svojstava. Upotrebljavaju se za izradu monolitnih nadomjestaka koji se dodatno individualiziraju tehnikom bojenja (4,14).

Preparacija na zaobljenu stepenicu upotrebljava se kod keramičkih materijala koji imaju savojnu čvrstoću veću od 350 MPa. Tu ubrajamo litij-disilikatnu staklokeramiku i polikristaličnu oksidnu keramiku (1).

Za preparaciju sa zaobljenom stepenicom upotrebljavaju se dijamantna svrdla sa zaobljenim vrhom. Debljina stepenice definirana je debljinom svrdla, odnosno pola debljine svrdla. Prekoračenjem te vrijednosti ugrožavamo trajnost fiksnoprotetskog rada jer se povećava mogućnost loma zbog nastanka nepoduprtog caklinskog ruba koji je sklon pucanju.

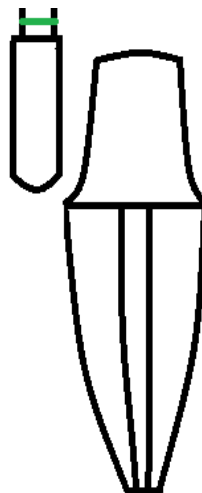
Opseg brušenja manji je u odnosu na pravokutnu stepenicu. Urezivanje orijentacijskih žljebova olakšava nam kontrolu nad količinom izbrušenog tvrdog zubnog tkiva. Žljebovi završavaju iznad gingive.

Labijalna ploha zubi u fronti brusi se u dvije ravnine zbog konveksnosti ploha. Brušenjem se uklanja zubno tkivo između žljebova. Pri brušenju aproksimalnih stijenki preporuka je krenuti s tanjim svrdlom kako se ne bi oštetili susjedni zubi. Za zaštitu se mogu upotrijebiti metalne matrice koje štite susjedne zube od mehaničkog oštećenja.

U aproksimalnom području moramo pratiti papilu, što znači da će stepenica imati valoviti tijek.

Palatinalna ploha brusi se u dva dijela. Vertikalni dio, od razine gingive do cinguluma, brusi se istim svrdlom kao i labijalna ploha. Mora biti paralelan cervikalnom dijelu labijalne plohe kako bi se poštivalo načelo retencije. Konkavni dio iznad cinguluma brusi se plamičastim svrdlom. Skraćivanje incizalnog dijela može se ostaviti za kraj ili se pak može provesti odmah po početku brušenja. Također se urezuju žljebići radi bolje kontrole.

Dijamantnim svrdlima fine granulacije (crveni ili žuti prsten) polira se površina bataljka kako bi se uklonili oštri prijelazi. Pomoću retrakcijskih konaca možemo prikazati početni dio sulkusa te, ako slučaj zahtijeva, spustiti granicu preparacije subgingivno(4).



Slika 3. Preparacija sa zaobljenom stepenicom.



Slika 4. Dijamantna svrdla sa zaobljenim vrhom.



Slika 5. Dijamantna plamičasta svrdla.

2.5. Preparacija sa pravokutnom stepenicom

Preparacija s pravokutnom stepenicom upotrebljava se kod fiksno protetskih nadomjestaka izrađenih od keramike čija je savojna čvrstoća manja od 350MPa te kod metal-keramičkih radova s rubom u keramici.

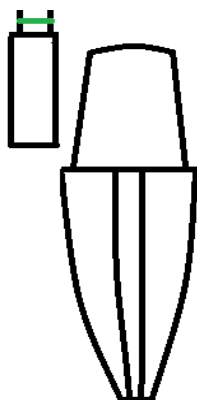
Mora se osigurati dovoljno mjesta za materijal kako bi se omogućila strukturna trajnost jer se debljinom keramike nadoknađuju lošija mehanička svojstva. S biološkog je aspekta nepovoljna jer se, u odnosu na druge preparacije, uklanja veći volumen tvrdog zubnog tkiva. Stoga se za ovaj vid preparacije treba odlučiti jedino u situacijama kada je indicirana.

S druge strane, omogućava izvrsne estetske rezultate jer pruža dovoljno mjesta za slojeve keramike koji svojim optičkim svojstvima oponašaju prirodne karakteristike zuba. Razlika je i u odabiru svrdla, upotrebljavaju se svrdla s ravnim vrhom(4).

U *invitro* istraživanju na 40 izvađenih kutnjaka analizirao se utjecaj vrste preparacije na rubnu prilagodbu cirkonij-oksidnih krunica. Dvadeset kutnjaka preparirano je sa zaobljenom stepenicom, ostalih dvadeset s pravokutnom stepenicom. U CAD/CAM sustavu izrađeno je 40 cirkonij-oksidnih krunica te su cementirane na zube. Nakon što su poprečno prerezane, provedena je analiza uz pomoć elektronskog mikroskopa. Mjerili su rubnu pukotinu na pet unaprijed određenih točaka u objema skupinama. Testovi nisu pokazali statistički značajnu razliku u rubnoj pukotini između pravokutne i zaobljene stepenice(15).

U komparativnoj studiji uspoređivana je otpornost na frakture na 40 maksilarnih prvih premolara izvađenih u sklopu ortodontske terapije. Zubi su podijeljeni u dvije glavne skupine. Zubi u skupini A opskrbljeni su tradicionalnim monolitnim cirkonij-oksidnim krunicama, dok su zubi u skupini B opskrbljeni transludentnim monolitnim cirkonij-oksidnim krunicama. Grupe su podijeljene u podgrupe: A1 i B1, u kojima su zubi brušeni na pravokutnu stepenicu, te na A2 i B2, u kojima su zubi brušeni bez stepenice tangencijalnom preparacijom. Debljina pravokutne stepenice iznosila je jedan mm. Izbrušeni zubi skenirani su intraoralnim digitalnim skenerom. Krunice su cementirane samovezujućim kompozitnim cementom. Cementirani zubi bili su u vodi tjedan dana. Termociklička obrada izvršena je prije testiranja. Svi uzorci podvrgnuti su tlačnom aksijalnom opterećenju do točke pucanja. Izvršena je fraktografska analiza. Sve krunice

frakturirale su pod opterećenjem koje je veće od maksimalnih iznosa okluzalnih sila. Krunice izrađene od tradicionalne cirkonij-oksidge keramike imale su bolje rezultate u odnosu na krunice od translucetne cirkonij-oksidge keramike. Veću otpornost na frakturu pokazali su zubi brušeni s pravokutnom stepenicom (16).



Slika 6. Horizontalna preparacija sa pravokutnom stepenicom.



Slika 7. Dijamantna svrdla sa ravnim vrhom.

2.6. Kontrola preparacije

Nužno je kontrolirati proces brušenja i količinu izbrušenog tvrdog zubnog tkiva kako bi se izbjegle komplikacije. Kontrolu vršimo vizualno, pogledom na brušene zube, te uz pomoć dentalnog ogledala. Ogledalo se pozicionira okomito na uzdužnu os bataljkate se preparacija analizira jednim okom. Kontrola se izvodi i uz pomoć dentalne sonde, što se naziva test-sondom. Donji neradni dio sonde povlači se preko brušenih ploha, što nam olakšava detekciju neravnina, oštih prijelaza ili izbočenja. Preparacija se može proučavati i na modelima koje izlijemo iz sadre nakon brušenja. Modeli nam omogućavaju pogled iz više kutova, koji su u ustima, zbog anatomije nedostupni(1,2).

Za bolji nadzor nad količinom izbrušenog tkiva upotrebljavaju se silikonski ključevi. Izrađuju se iz kondenzacijskog ili adicijskog silikona kitaste konzistencije. Mala debljina silikona i mekana konzistencija dovest će do deformacije. Mogu se uzeti otisci čeljusti prije brušenja ili se pak može uzeti otisak navoštanog modela (*wax-up*). *Wax-up* ili navoštavanje zuba prikaz je budućeg fiksnoprotetskog rada izrađen u vosku. Mogu se upotrebljavati razne vrste i boje voska kako bi se pacijentu što bolje prenijela informacija o budućem izgledu nadomjeska. Silikonski je ključ kalup za izradu *mock-up*a. Prednost je *wax-up*a i *mock-up*au tome što se brusi preko *mock-up*a, pri čemu se uklanja optimalna količina zubnog tkiva potrebna za izradu nadomjeska određene debljine. Također, komunikacija je s pacijentom bolja jer može vidjeti prototip budućeg rada prije brušenja te izraziti svoje mišljenje(4,17).

2.7. Pogreške prilikom brušenja

Pogreške mogu nastati u svakoj fazi fiksno protetske terapije. Uspjeh terapije i trajnost nadomjeska mogu ugroziti: nepravilan izbor vrste preparacije i gradivnog materijala, neadekvatno izbrušen uporišni zub, zamor materijala, neodgovarajuća okluzija, naprezanje unutar materijala ili na njihovu spoju kod dvoslojnih sustava (18).

Brušenjem mijenjamo oblik zuba kako bismo osigurali prostor za budući fiksno protetski nadomjestak. Moramo zadovoljiti biološke, mehaničke i estetske kriterije. Količina brušenja ovisi o procjeni kvantitete tvrde zubne supstance temeljem rentgenografske snimke. Vrsta i materijal budućeg nadomjeska također diktiraju opseg brušenja. Za izradu metal-keramičke krunice moramo ukloniti najviše tvrdog tkiva, a za metalnu lijevanu krunicu najmanje (19).

Obilnijom preparacijom kompromitiramo vitalitet pulpe, koja na podražaj može reagirati nastankom hiperemije i nekroze. Također, može doći i do mehaničkog otvaranja pulpnog prostora, naročito kod mlađih osoba s voluminoznim pulpnim komoricama (20).

Prilikom brušenja moramo poštivati pravilo biološke širine. Zadiranjem i oštećenjem pričvrška riskiramo nastanak recesija gingive i resorpcije alveolarne kosti ispod ruba preparacije. Kod pacijenata s paradontnim bolestima preporučljivo je preparaciju smjestiti supragingivno zbog boljeg održavanja higijene. U frontalnom dijelu zubnih lukova povećani su estetski zahtjevi te je rub nadomjeska poželjno smjestiti subgingivno. Na položaj ruba preparacije utjecat će i postojeći fiksno protetski nadomjestak jer je zub već prethodno brušen. Neadekvatna preparacija stepenice ima za rezultat loš rubni dosjed, nakupljanje plaka, pojavu rubne pukotine te razvoj gingivitisa. (8,20).

Idealan kut konvergencije iznosi 6– 8°. Ako je jedan od planiranih zuba nosača nagnut, dopušteno je zakošavanje jedne stijenke do 25° kako bi se postigla paralelnost nosača nužna za izradu mosta. Preobilno brušenje i zakošavanje stijenki smanjuje retenciju i rezistenciju, što izravno utječe na dugotrajnost fiksno protetskog rada u ustima (21).

Oštri prijelazi između ploha brušenoga zuba dovode do naprezanja, što može rezultirati odcementiravanjem krunice, stoga je nužno zaobliti prijelaze. Podminirana mjesta na rubu preparacije kompromitiraju strukturnu trajnost nadomjeska i dovode do pucanja nepoduprte cakline. Česta je pogreška i odabir krivog svrdla. Za zaobljenu stepenicu upotrebljavaju se svrdla sa zaobljenim vrhom, a za pravokutnu stepenicu svrdla s ravnim vrhom. Promjer svrdla određuje širinu stepenice. Primjera radi, za stepenicu širine 0,5 mm koristit ćemo se svrdlom promjera 1 mm. Labijalna ploha prednjih zuba brusi se u dvije ravnine. Ako ne pratimo prirodnu konveksnost i brusimo samo u jednoj ravnini, smanjuje se retencija, nastaje protruzija incizalnog ruba te riskiramo otvaranje pulpne komorice. Brušeni bataljak mora imati simplificirani oblik prirodnog zuba. Brušenjem moramo osigurati dovoljno mjesta za gradivni materijal nadomjeska kako bismo postigli strukturnu trajnost. Potrebna je redukcija visine funkcijskih kvržica u iznosu 1,5 – 2 mm, a nefunkcijskih 1– 1,5mm. U obzir moramo uzeti i nagib funkcijskih kvržica, stoga je potrebno bukhalno zakošenje donje bukhalne kvržice te lingvalno zakošenje gornje palatinalne kvržice. Nedovoljna redukcija visine narušava fiziološku okluziju(19).



Slika 8. Dijamantna svrdla fine granulacije za završnu obradu bataljka.

3. RASPRAVA

Izbor između vertikalne i horizontalne vrste preparacije predmet je rasprave mnogih škola već dugi niz godina. Pobornici horizontalne preparacije ističu stepenicu kao prednost jer jasno označava granicu preparacije i ne ugrožava parodont. Odabir između zaobljene i pravokutne stepenice ovisi o materijalu od kojega je napravljen nadomjestak.

Klinički se najčešće brusi zaobljena stepenica jer osigurava pravilan prijenos sila na bataljke te je poštenija vrsta preparacije u odnosu na pravokutnu stepenicu. Indicirana je za nadomjeske izrađene od metal-keramike sa završetkom u metalu, cirkonij-oksidge keramike i litij-disilikatne staklokeramike. Stepenica treba biti glatka, valovita i ujednačena.

Pravokutna stepenica indicirana je kod nadomjestaka izrađenih od keramike savojne čvrstoće manje od 350 MPa i kod metal-keramičkih krunica s rubom u keramici. Kako bi se smjestila odgovarajuća debljina keramike, iznos brušenja veći je u odnosu na zaobljenu stepenicu(4).

Biološki orijentirana preparacija pripada među novije tehnike brušenja. Preparacija se izvodi subgingivno bez stepenice. Zastupnici horizontalne preparacije osporavaju ovu tehniku brušenja, navodeći ugrožavanje biološke širine kao glavni nedostatak. Biološka širina u prosjeku iznosi oko 3 mm. Bilo kakvo oštećenje epitelnog ili vezivnog pričvrška narušit će parodontni pričvršni aparat te rezultirati gingivnom recesijom ili apsorpcijom alveolarne kosti. Preparacija ne smije zadirati dublje od 0,5 mm u sulkus kako bi zdravlje parodonta ostalo intaktno. Poželjno je prije brušenja izmjeriti dubine sulkusa parodontološkom sondom.

BOPT je pošteniji u odnosu na horizontalnu preparaciju te više tvrdog zubnog tkiva ostane sačuvano, što je s biološkog aspekta povoljnije. Karakteristika biološki orijentirane preparacije jest mogućnost postavljanja ruba fiksoprotetskog rada na različitim razinama unutar sulkusa. Koristi se kod parodontno zdravih zuba, kod narušene gingivalne arhitekture, u implanto-protetskoj terapiji te u terapiji ljuskicama.

Provizorij potiče cijeljenje i prilagođavanje gingive oko ruba nadomjeska, što daje izvrsne estetske rezultate. Zubni tehničar na modelu označava rub preparacije, stoga su za uspješnu terapiju nužni izvrsna komunikacija i razumijevanje između stomatologa i tehničara. Tehnički je dosta zahtjevna te je potreban dug period za cijeljenje i prilagodbu gingive nadomjesku (do 6 tjedana). U današnjoj stomatologiji ova tehnika brušenja još nije toliko učestala i općeprihvaćena kao horizontalna tehnika preparacije(7).

Optimalna vrijednost kuta konvergencije iznosi $6 - 8^\circ$. Kut konvergencije ovisi o visini krune, poziciji zuba, vrsti fiksno protetskog rada i izboru cementa. Pretjerano zakošavanje stijenki reducirat će retenciju i rezistenciju, što narušava uspjeh rada i smanjuje dugotrajnost nadomjeska.

Za svaki vid preparacije potrebna je kontrola. Uz vizualnu kontrolu koristimo se ogledalom, sondom i silikonskim ključevima. Izlijevanje modela omogućava nam detaljniju analizu preparacije izvan usta. *Wax-up* i *mock-up* dijagnostički su postupci koji olakšavaju komunikaciju s pacijentom i omogućavaju preciznije i poštenije brušenje jer se preparacija radi preko *mock-up*(2,4).

4. ZAKLJUČAK

Brušenje u fiksnoj protetici predstavlja veliki izazov za svakoga stomatologa. Uz poznavanje općih načela brušenja, potrebne su velika preciznost u radu te komunikacija sa zubnim tehničarom. Svakoj se tehnici brušenja mora pristupiti uz veliki oprez i poštivanje protokola. Moderno doba i razvoj tehnologije doveli su do razvoja novih tehnika brušenja te povećanih estetskih zahtjeva. Pogreške se mogu dogoditi u svakoj fazi, stoga je neophodno kontrolirati preparaciju. Uz ostvarivanje dovoljno prostora za smještaj budućeg nadomjeska, zadatak je i sačuvati što veću količinu tvrdog zubnog tkiva. Ne smijemo zanemariti parodont. Očuvanje biološke širine jest imperativ, stoga nije opravdano ugroziti zdravlje parodontnog pričvrstnog aparata u korist estetike.

Horizontalna preparacija sa zaobljenom stepenicom još je uvijek najrasprostranjenija vrsta preparacije, koja se koristi za većinu fiksnoprotetskih radova.

5. LITERATURA

1. Čatović A, Komar D, Čatić A. i sur. Klinička fiksna protetika I – Krunice. Zagreb: Medicinska naklada; 2015.200 p.
2. Topić J. Brušenje zuba za fiksno-protetski rad [dissertation]. Zagreb: Stomatološki fakultet Sveučilišta u Zagrebu; 2016. 89 p.
3. Zitzmann NU, Krastl G, Hecker H, Walter C, Waltimo T, Weiger R. Strategic considerations in treatment planning: deciding when to treat, extract, or replace a questionable tooth. *J Prosthet Dent.* 2010 ;104(2):80-91.
4. Jakovac M, Kranjčić J, i sur. Pretklinička i laboratorijska fiksna protetika. Zagreb: STEGA TISAK; 2020.227 p.
5. Čatić A, Perković I, Perić M. Sredstva za preparaciju zubi u fiksnoj protetici. *Sonda.* 2012; 13(23):94–8.
6. Seifert D, Čatović A. Prednosti i nedostaci turbina i mikromotornih nastavaka u kliničkom radu stomatologa. *Medix.* 2003 ; 50(9): 120-1.
7. Mladiček M. Biološki orijentirana preparacija zuba[dissertation]. Zagreb: Stomatološki fakultet Sveučilišta u Zagrebu; 2021. 64 p.
8. Uhač I, Kuiš D, Kavčić R, Lajnert V, Šimunović Šoškić M, Antičić R et al. Fiksni protetski nadomjestici zdravlje parodonta. *Medicina Fluminensis.* 2014; 50(3): 279-87.
9. Gargiulo AW, Wentz FM, Orban B. Dimensions and relations of the dentogingival junction in humans. *J Periodontol.* 1961; 32: 261-7.
10. Waerhaug J. Subgingival plaque and loss of attachment in periodontitis as observed in autopsy material. *J Periodontol.* 1976 Nov;47(11):636-42.
11. Jorgić-Srdjak K, Plančak D, Maričević T, Dragoo MR, Bošnjak A. Parodontološko-protetski aspekti biološke širine I. dio: Remecenje biološke širine. *Acta stomatologica Croatica.* 2000; 34(2):195-7.

12. Serra-Pastor B, Loi I, Fons-Font A, Solá-Ruíz MF, Agustín-Panadero R. Periodontal and prosthetic outcomes on teeth prepared with biologically oriented preparation technique: a 4-year follow-up prospective clinical study. *J Prosthodont Res.* 2019;63(4):415-20.
13. Mehulić K. i sur. *Dentalnimaterijali.* Zagreb: Medicinskanaklada; 2017. 352 p.
14. Jakovac M, Špehar D. Novospoznaje o cirkonij-oksidojkeramicikaogradivnommaterijalu u fiksnojprotetici. *Acta stomatol Croat.* 2015;49(2):137-44.
15. Habib SR, Al Ajmi MG, Al Dhafyan M, Jomah A, Abualsaud H, Almashali M. Effect of Margin Designs on the Marginal Adaptation of Zirconia Copings. *Acta Stomatol Croat.* 2017;51(3):179-87.
16. Findakly MB, Jasim HH. Influence of preparation design on fracture resistance of different monolithic zirconia crowns: A comparative study. *J Adv Prosthodont.* 2019;11(6):324-30.
17. Romeo G, Bresciano M. Diagnostic and technical approach to esthetic rehabilitations. *J EsthetRestor Dent.* 2003;15(4):204-16.
18. Mehulić K. Kako izbjeci pogreške u izradi iterapij ikeramičkim krunicama. *Medix.* 2008;75: 228-31.
19. Carek A, Pavić S. Greške tijekom brušenja zuba. *Sonda.* 2009; 13, 103–5.
20. Podhorsky A, Rehmann P, Wöstmann B. Tooth preparation for full-coverage restorations-a literature review. *Clin Oral Investig.* 2015;19(5):959-68.
21. Goodacre CJ, Campagni WV, Aquilino SA. Tooth preparations for complete crowns: an art form based on scientific principles. *J Prosthet Dent.* 2001;85(4):363-76.

6. ŽIVOTOPIS

Annamaria Đaković rođena je 1997. godine u Dortmundu. Završila je osnovnu i srednju školu u Županji. Stomatološki fakultet Sveučilišta u Zagrebu upisuje 2016. godine gdje apsolvira 2022. godine.