

# Laserski aktivirano ispiranje kanala

---

Joksimović, Jana

Master's thesis / Diplomski rad

2022

Degree Grantor / Ustanova koja je dodijelila akademski / stručni stupanj: **University of Zagreb, School of Dental Medicine / Sveučilište u Zagrebu, Stomatološki fakultet**

Permanent link / Trajna poveznica: <https://um.nsk.hr/um:nbn:hr:127:486572>

Rights / Prava: [Attribution-NonCommercial 4.0 International/Imenovanje-Nekomercijalno 4.0 međunarodna](#)

Download date / Datum preuzimanja: **2024-07-18**



Repository / Repozitorij:

[University of Zagreb School of Dental Medicine Repository](#)





Sveučilište u Zagrebu

Stomatološki fakultet

Jana Joksimović

# **LASERSKI AKTIVIRANO ISPIRANJE KANALA**

DIPLOMSKI RAD

Zagreb, 2022.

Rad je ostvaren na Zavodu za endodonciju i restaurativnu stomatologiju Stomatološkog fakulteta Sveučilišta u Zagrebu.

Mentor rada: izv. prof. dr. sc. Ivona Bago, Zavod za endodonciju i restaurativnu stomatologiju Stomatološkog fakulteta Sveučilišta u Zagrebu

Lektor hrvatskog jezika: Iva Pavušek Rakarić, profesor hrvatskoga jezika i književnosti, diplomirani lingvist i diplomirani knjižničar

Lektor engleskog jezika: Nataša Bujas, mag. educ. philol. angl.

Sastav Povjerenstva za obranu diplomskog rada (za svakog člana Povjerenstva naknadno se rukom na za to predviđeno mjesto upisuje ime i prezime, akademsko zvanje i ustanova)

1. \_\_\_\_\_
2. \_\_\_\_\_
3. \_\_\_\_\_

Datum obrane rada: \_\_\_\_\_

Rad sadrži: 43 stranice

2 tablice

12 slika

1 CD

Rad je vlastito autorsko djelo, koje je u potpunosti samostalno napisano uz naznaku izvora drugih autora i dokumenata korištenih u radu. Osim ako nije drukčije navedeno, sve ilustracije (tablice, slike i dr.) u radu su izvorni doprinos autora poslijediplomskog specijalističkog rada. Autor je odgovoran za pribavljanje dopuštenja za korištenje ilustracija koje nisu njegov izvorni doprinos, kao i za sve eventualne posljedice koje mogu nastati zbog nedopuštenog preuzimanja ilustracija odnosno propusta u navođenju njihovog podrijetla.

## **Zahvala**

Zahvaljujem mentorici, izv. prof. dr. sc. Ivoni Bago, na stručnoj pomoći i savjetima prilikom izrade ovog diplomskoga rada.

Posebno hvala mojim roditeljima i bratu na bezuvjetnoj ljubavi i podršci tijekom svih ovih godina.

Hvala mojim kolegama i prijateljima na nezaboravnim studentskim danima.

## LASERSKI AKTIVIRANO ISPIRANJE KANALA

### Sažetak

Svrha ovog rada je objasniti teorijske osnove laserski aktiviranog ispiranja (LAI) korijenskih kanala te dati sažeti kritički prikaz dosadašnjih istraživanja o uporabi lasera kao nadopuni kemo-mehaničke obrade korijenskih kanala. Cilj endodontskog liječenja je ukloniti mikroorganizme, pulpno tkivo i dentinski debris iz korijenskih kanala, a postupak uključuje mehaničku instrumentaciju i kemijsku obradu sredstvima za ispiranje. Ipak, postoje određena ograničenja endodontskog liječenja koja su posljedica anatomske kompleksnosti i prisutnosti lateralnih kanala. Konvencionalno ispiranje iglom i špicom nedovoljno je učinkovito u dezinfekciji lateralnih kanala te predstavlja rizik za ekstruziju irigansa u periapikalno područje. Kako bi se izbjegli navedeni nedostaci konvencionalnog ispiranja, razvijaju se tehnike aktivacije irigansa koje povećavaju disperziju irigansa u sustav korijenskih kanala. Napretkom laserske tehnologije, laserska zraka također nalazi primjenu u tehnici LAI korijenskih kanala. Primjenom pulsne tehnologije erbij lasera, laserska zraka u irigansu izaziva fototermalni učinak i stvaranje prolaznih kavitacija koje rezultiraju nastankom tlačnih šok-valova i smičnog naprezanja na dentinske zidove, što pospješuje uklanjanje zaostatnog sloja i bakterijskog biofilma. Daljnjim tehnološkim napretkom lasera razvijaju se nove tehnike, fotonima inducirano fotoakustično strujanje (engl. *photon-induced photoacoustic streaming*, PIPS) i emisija fotoakustičnog strujanja pojačana udarnim valom (engl. *Shock Wave Enhanced Emission of Photoacoustic Streaming*, SWEEPS). U literaturi trenutno ne postoji dovoljno radova visoke kvalitete, na temelju kojih bi se preporučila uporaba lasera u nadopuni kemo-mehaničke obrade.

**Ključne riječi:** endodontsko liječenje; ispiranje kanala; laser; LAI; PIPS; SWEEPS

# **LASER-ACTIVATED IRRIGATION OF ROOT CANALS**

## **Summary**

This study aims to explain the theoretical principles of laser-activated irrigation of root canals and give a concise critical review of previous studies about using lasers as a supplement to the chemo-mechanical treatment of root canals. The goal of endodontic treatment is to remove microorganisms, pulp tissue, and dentine debris from the root canals, in a procedure that involves mechanical instrumentation and chemical treatment with irrigants. However, endodontic treatment has certain limitations due to anatomical complexity and the presence of lateral canals. The conventional needle and syringe irrigation technique is insufficiently effective in disinfecting lateral canals and poses a risk for irrigation extrusion into the periapical area. To avoid these disadvantages of conventional rinsing, irrigation activation techniques are being developed to increase the dispersion of irrigants into the root canal system. With the advancement of laser technology, laser beams also found application in the technique of laser-activated irrigation (LAI) of root canals. By applying pulsed technology of erbium laser, the laser beam in the irrigant causes a photothermal effect and the creation of transient cavitations, which result in the formation of pressure shock waves and shear stress on the dentinal walls, which facilitates the removal of smear layer and bacterial biofilm. With further technological progress in laser technology, new techniques are being developed, including photon-induced photoacoustic streaming (PIPS) and shock wave enhanced emission of photoacoustic streaming (SWEEPS). Currently, there are not enough high-quality studies in the literature to recommend laser as a supplement to chemo-mechanical treatment.

**Keywords:** endodontic treatment; root canal irrigation; laser; LAI; PIPS; SWEEPS

## Sadržaj

1. UVOD .....	1
2. OGRANIČENJA ENDODONTSKOG LIJEČENJA ZUBA.....	3
2.1. Ograničenja mehaničke instrumentacije korijenskih kanala .....	4
2.2. Ograničenja kemijskog ispiranja korijenskih kanala.....	5
2.3. Prognoza endodontskog liječenja zuba i kontrola infekcije .....	5
3. PRIMJENA LASERA U ENDODONCIJI .....	8
3.1. Povijesni razvoj upotrebe lasera u endodonciji .....	10
3.2. Diodni laser.....	11
3.2.1. Antimikrobna fotodinamska terapija (aPDT) .....	11
3.3. Nd:YAG laser .....	12
3.4. Erbij laser.....	12
3.5. Djelovanje lasera u korijenskim kanalima.....	14
3.5.1. Antimikrobno djelovanje .....	14
3.5.2. Uklanjanje debrisa i zaostatnog sloja.....	16
4. LASERSKI AKTIVIRANO ISPIRANJE KORIJENSKIH KANALA .....	17
4.1. Erbij laser u tehnici laserski aktiviranog ispiranja korijenskih kanala .....	18
4.1.1. Laserski fiber optički nastavci .....	19
4.1.2. Dosadašnja istraživanja.....	22
4.2. Tehnika „Photon initiated photoacoustic streaming“ (PIPS) .....	25
4.3. Tehnika „Shock Wave Enhanced Emission Photoacoustic Streaming“ (SWEEPS).....	26
4.4. Prednosti SWEEPS i PIPS tehnike u čišćenju endodontskog prostora zuba.....	28
5. RASPRAVA.....	30
6. ZAKLJUČAK .....	33
7. LITERATURA.....	35
8. ŽIVOTOPIS .....	42

## **Popis skraćenica**

aPDT – engl. *antimicrobial photodynamic therapy*

CHX – klorheksidin

CO<sub>2</sub> – ugljikov dioksid

EDTA – engl. *ethylenediaminetetraacetic acid*

Er,Cr:YSGG – engl. *erbium, chromium: yttrium, scandium, gallium, garnet*

Er:YAG – engl. *erbium: yttrium, aluminium, garnet*

KTP – engl. *potassium-titanyl-phosphate*

LAI – engl. *laser-activated irrigation*

NaOCl – natrijev hipoklorit

Nd:YAG – engl. *neodymium: yttrium, aluminium, garnet*

PAD – engl. *photoactive disinfection*

PIPS – engl. *photon-induced photoacoustic streaming*

SWEEPS – engl. *Shock Wave Enhanced Emission Photoacoustic Streaming*



## **1. UVOD**

Infekcije endodontskog prostora posredovane su biofilmom, visoko organiziranom zajednicom mikroorganizama pričvršćenih za podlogu i uklopljenih u ekstracelularni polisaharidni matriks. Perzistiranje mikroorganizama glavni je razlog neuspjeha liječenja korijenskih kanala, te se cilj endodontskog liječenja usmjerava k smanjenju bakterijskog opterećenja do razine na kojoj imunološki odgovor domaćina dopušta cijeljenje. Proces endodontskog liječenja uključuje mehaničku instrumentaciju i kemijsku obradu korijenskih kanala tekućinama za ispiranje u svrhu uklanjanja vitalnog i nekrotičnog tkiva, biofilma i debrisa tvrdog zubnog tkiva nastalog tijekom instrumentacije. S obzirom na kompleksnu i varijabilnu morfologiju korijenskih kanala te raznoliku prirodu mikroorganizama u biofilmu, proces liječenja prilično je osjetljiv i izazovan. Fokus se sve više stavlja na razvoj tehnika ispiranja korijenskih kanala koje omogućuju učinkovitije prodiranje kemijskih agensa u kompleksnu anatomiju korijenskih kanala (1). U usporedbi s konvencionalnim ispiranjem iglom i špricom, uređaji koji rade na principu zvučnih i ultrazvučnih vibracija, negativnog tlaka i hidrodinamske aktivacije, te laserski aktivirano ispiranje, poboljšavaju fluidnost i učinkovitost kemijskih sredstva za ispiranje korijenskih kanala i smanjuju rizik od ekstruzije irigansa u periapeksno područje (2).

Svrha ovog rada je objasniti teorijske osnove i kliničku primjenu laserski aktiviranog ispiranja korijenskih kanala te dati sažeti kritički prikaz dosadašnjih istraživanja o učinkovitosti lasera u endodontskom liječenju zuba.

## **2. OGRANIČENJA ENDODONTSKOG LIJEČENJA ZUBA**

Uspjeh endodontskog liječenja zuba ovisi o kvalitetno provedenoj mehaničkoj instrumentaciji, ispiranju kemijskim irigansima i trodimenzionalnom punjenju. Kemo-mehaničkom obradom uklanjaju se pulpno tkivo, dentinski debris i infektivni mikroorganizmi iz korijenskih kanala (3). Prethodno instrumentiran i dezinficiran korijenski kanal puni se materijalom za punjenje koji brtvi kanal apikalno, lateralno i koronarno, te čini barijeru koja prevenira ulazak mikroorganizama i reinfekciju korijenskih kanala mikropropuštanjem (4).

Ipak, dok ukratko opisano u teoriji, endodontsko liječenje zvuči kao jednostavan proces, stvaran klinički postupak znatno je kompliciraniji, a sam ishod liječenja je nepredvidljiv. Bakterije mogu perzistirati u korijenskim kanalima unatoč klinički ispravno provedenom tretmanu. Razlog tome je kompleksna unutarnja anatomija korijenskih kanala koja predstavlja određene izazove čak i za iskusnog kliničara. Anatomska kompleksnost uključuje zavoje, suženja, udubljenja kod kanala ovalnog i C-oblika, spljoštene i akcesorne kanale. Pomoćni (akcesorni) kanali povezuju korijenski kanal s parodontom te se mogu pronaći cijelom duljinom korijena, a u najvećem broju nalaze se u apikalnoj trećini korijena. Ta dodatna razgranjenja glavnog kanala nedvojbeno su komplicirana za dosegnuti, očistiti, dezinficirati i ispuniti tijekom liječenja. Endodontski instrumenti mehanički djeluju u glavnim kanalima, dok adekvatno čišćenje i dezinfekcija akcesornih kanala, suženja i udubljenja prvenstveno ovisi o kemijskim učincima irigansa i međuposjetnih medikamenata (5, 6).

## **2.1. Ograničenja mehaničke instrumentacije korijenskih kanala**

Mehanička obrada korijenskih kanala provodi se ručno ili strojno, a za cilj ima ukloniti upaljeno i nekrotično zubno tkivo te proširiti i oblikovati korijenske kanale. Sve tehnike instrumentacije, u većem ili manjem postotku, imaju određene nedostatke kao što su stvaranje zaostatnog sloja i dentinskog debrisa te oslabljenje strukture korijena. Uklanjanjem previše dentina sa zidova korijenskih kanala može doći do ijtrogene perforacije, transpozicije apeksa i povećanja rizika za nastanak vertikalne frakture korijena u budućnosti (7). Osim toga, dokazano je da određeni dio površine korijenskog kanala uvijek ostaje neinstrumentiran, posebice u njegovoj apikalnoj trećini, gdje je najveći postotak akcesornih kanala (6).

Mehaničkom instrumentacijom na zidovima korijenskih kanala zaostaju dentinski debris i zaostatni sloj sastavljen od dentina, ostataka pulpnog tkiva i bakterija. Debljina zaostatnog sloja iznosi 1-5  $\mu\text{m}$ , ovisno o vrsti i oštini endodontskih instrumenata te vlažnosti dentina. Djelovanjem kapilarnih sila koje su rezultat adhezivnog privlačenja zaostatnog sloja i dentina, zaostatni sloj može ući u dentinske tubuluse do dubine od 40  $\mu\text{m}$ , te kasnije predstavljati

direktnu fizičku barijeru za penetraciju i adheziju punila u tubuluse dentina korijenskih kanala (8, 9).

Dentinski debris i zaostatni sloj nastali mehaničkom instrumentacijom blokiraju prodor antibakterijskih sredstva za ispiranje korijenskih kanala do biofilma pričvršćenog za zidove kanala (10). U svrhu njihova uklanjanja, a potom i djelovanja na sam biofilm, rabe se različite kemijske otopine i tehnike ispiranja kanala.

## **2.2. Ograničenja kemijskog ispiranja korijenskih kanala**

Ispiranje kemijskim irigansima smatra se nadopunom mehaničke instrumentacije, ali i najbitnijim korakom obrade korijenskih kanala. Irigansi prodiru duboko u složenu unutarnju anatomiju korijenskih kanala te ispiru anorgansko i otapaju organsko tkivo koje nije uklonjeno mehaničkom instrumentacijom (3). Da bi se olakšala instrumentacija korijenskih kanala i postigla efektivna eradikacija mikroorganizama, ispiranje mora postići kemijske, mehaničke i biološke efekte. Kemijsko djelovanje irigansa odnosi se na otapanje organskog i anorganskog tkiva, uklanjanje dentinskog debrisa i zaostatnog sloja. Mehaničko djelovanje podrazumijeva lubrikaciju kanala i ispiranje ostataka pulpnog i dentinskog tkiva protokom tekućine. Uklanjanje mikroorganizama, biofilma i inaktivacija endotoksina bakterija pripadaju u biološke učinke irigansa (11).

Najčešće korištena sredstva za ispiranje korijenskih kanala su natrijev hipoklorit (NaOCl), etilendiamintetraoctena kiselina (EDTA) i klorheksidin diglukonat (CHX). Natrijev hipoklorit otapa organsko tkivo, odnosno nekrotizirano pulpno tkivo i biofilm. EDTA je dekalifikacijsko sredstvo koje ima sposobnost uklanjanja anorganskog tkiva i zaostatnog sloja, dok klorheksidin diglukonat djeluje antimikrobno. Nijedno sredstvo za ispiranje korijenskih kanala nije idealno, svako ima prednosti i mane, te se zato na tržištu pojavljuju kombinirana sredstva koja sadrže više djelatnih tvari (12).

Glavni izazov svih irigansa jest dosegnuti područja koja nisu zahvaćena mehaničkom instrumentacijom, suženja, akcesorne lateralne kanale i apikalne delte (13). Konvencionalnim ispiranjem korijenskih kanala iglom i špricom, efikasno ispiranje moguće je samo oko vrha igle, pa iglu treba postaviti što bliže apeksu korijena gdje se u najvećem postotku nalaze akcesorni kanali. Na taj se način povećava rizik za ekstruziju irigansa preko apeksa što može rezultirati oštećenjem periradikularnog tkiva. Ako su korijenski kanala uski i zavijeni, iglu nije moguće postaviti dovoljno duboko, te veliki dio kanala ostaje nedovoljno dezinficiran (14).

Navedeni nedostaci konvencionalnog ispiranja doveli su do potrebe za razvojem aktivacijskih tehnika ispiranja korijenskih kanala. Za razliku od klasičnog ispiranja iglom i špricom, irigacija negativnim tlakom, laserska aktivacija, zvučna i ultrazvučna aktivacija, povećavaju disperziju irigansa u sustav korijenskih kanala. Na taj se načini svježa tekućina za ispiranje konstantno miješa s tekućinom koja je već u kanalu, što održava učinkovitu koncentraciju irigansa čak i u najproblematičnijem, apikalnom dijelu kanala. Time je omogućeno učinkovitije uklanjanje zaostatnog sloja i bakterijskog biofilma (2, 15).

### **2.3. Prognoza endodontskog liječenja zuba i kontrola infekcije**

Kriteriji uspješnog endodontskog liječenja su izostanak kliničkih simptoma i radiografsko cijeljenje periapikalne lezije. Cilj endodontskog liječenja je eliminirati infekciju iz korijenskih kanala i postići kompletno cijeljenje periapikalnog upalnog tkiva s krajnjim ciljem zadržavanja zuba u funkciji (16).

Periapikalna upala nastaje kao rezultat interakcije mikroorganizama iz korijenskih kanala inficiranog zuba te domaćinova imunološkog sustava. Primarni apikalni parodontitis uzrokovan je bakterijama iz usne šupljine koje su dospjele u korijenski kanal preko karijesne lezije ili nezadovoljavajućeg ispuna zuba. Napredovanjem infekcije, iz upale nastaje nekroza pulpe te bakterije preko apikalnog otvora korijenskog kanala prodiru u okolno periapikalno tkivo. Nastaje upalna u periapeksu, koja može biti akutna (simptomatska) ili kronična (asimptomatska). Uslijed upale dolazi do resorpcije kosti, što se na radiogramu očituje kao tamna, radiolucetna lezija oko apeksa zuba. Infekcija iz korijenskog kanala ne može se samostalno ukloniti djelovanjem imunskog sustava domaćina zato što u nekrotičnom tkivu korijenskih kanala nije očuvana opskrba krvlju, te se stoga pristupa endodontskom liječenju zuba. Ako endodontska obrada nije uspješno provedena, u korijenskom kanalu zaostaju mikroorganizmi koji ometaju cijeljenje, te nastaje sekundarni apikalni parodontitis (16, 17).

Za razliku od primarnih endodontskih infekcija koje su polimikrobne prirode dominirane gram negativnim anaerobima, sekundarne infekcije uzrokovane su manjim brojem bakterijskih vrsta. Najčešća bakterija prisutna u perzistirajućim sekundarnim infekcijama jest gram pozitivna *Enterococcus faecalis*, koja duboko prodire u dentinske tubuluse, aktivira alternativne metaboličke putove za svoje preživljenje, te je otporna na djelovanje kemijskih irigansa. *E. faecalis* može se pronaći i u primarnim endodontskim infekcijama i to prvenstveno u asimptomatskoj kroničnoj periapikalnoj leziji, no devet puta češće zabilježena je nakon neuspješnog endodontskog liječenja zuba (14, 18).

Eradikacijom mikroorganizama uzročnika primarnog i sekundarnog apikalnog paradontitisa stvaraju se uvjeti za cijeljenje. Prognoza cijeljenja periapikalnog procesa, osim o izvedbi klinički ispravnog endodontskog liječenja, ovisi i o pacijentovom općem stanju jer oslabljen imunološki odgovor organizma može produljiti vrijeme cijeljenja periapikalne lezije (19). Ako se periapikalne lezije ne liječe, padom imuniteta i/ili pojačanjem virulencije bakterija uzročnika, može doći do širenja infekcije kroz meka i tvrda tkiva glave i vrata sve do mozga i medijastinuma. Iako je teško odrediti rizik za nastanak takvih komplikacija, mogućnost njihove pojave ne smije zanemariti (17).

Procjena kvalitete liječenja provodi se evaluacijom rendgenske snimke koja pokazuje kvalitetu punjenja neposredno nakon završetka liječenja, te kontrolnim snimkama u periodu od jedne do pet godina. Ustanovljeno je da zubi a adekvatnom koronarnom restauracijom, instrumentirani do apikalne konstrikcije i punjeni do 2 mm od vrška apeksa pokazuju dobru prognozu liječenja. Ipak, najvažniji faktor koji utječe na prognozu endodontskog liječenja je preoperativni status zuba, odnosno da li je prije početka liječenja bila prisutna radiografska periapikalna lezija. Zubi s apikalnom radiolucencijom podvrgnuti endodontskom tretmanu pokazuju nižu stopu uspješnosti liječenja nego zubi bez takvih lezija. U slučaju opetovanog neuspjeha endodontskog liječenja, metoda izbora jest endodontska kirurgija vrška korijena (20).

### **3. PRIMJENA LASERA U ENDODONCIJI**



Akronim LASER izraz je za „Light Amplification by Stimulated Emission of Radiation“, odnosno u prijevodu pojačavanje svjetlosti stimuliranom emisijom zračenja. Značenje izraza proizlazi iz Einsteinove teorije stimulirane emisije prema kojoj, kada foton djeluje na pobuđenu molekulu ili atom, dolazi do emisije drugog fotona iste frekvencije, polarizacije, faze i smjera (21). Time nastaje monokromatska laserska zraka malog stupnja divergencije i velike preciznosti djelovanja (22).

Laserska tehnologija brzo se razvija, te se danas laseri koriste u svim stomatološkim granama. Unatoč sve brojnijim indikacijama za upotrebu lasera u estetskoj stomatologiji, stomatološkoj protetici, dječjoj i preventivnoj stomatologiji, parodontologiji, dentalnoj implantologiji, oralnoj i maksilofacijalnoj kirurgiji, primjena lasera i dalje je najrasprostranjenija u restaurativnoj stomatologiji i endodonciji. S obzirom na brojne prednosti u odnosu na konvencionalne tehnike, laseri u endodonciji imaju široku primjenu, te se koriste u (23, 24):

1. terapiji preosjetljivog dentina (desenzibilizaciji dentina)
2. dijagnostici vitaliteta pulpe (Laser Doppler flowmetry)
3. prekrivanju pulpe i pulpotomiji
4. čišćenju i dezinfekciji korijenskih kanala
5. punjenju korijenskih kanala u kombinaciji s gutaperkom i materijalima na bazi smole
6. reviziji punjenja korijenskih kanala
7. apikalnoj kirurgiji
8. sterilizaciji endodontskih instrumenata

Ovisno o indikaciji, u endodonciji se mogu primjenjivati gotovo sve vrste lasera koji se koriste u stomatologiji. Laseri koji se primjenjuju u endodonciji za dezinfekciju korijenskih kanala su: kalijev titanil fosfat (KTP), diodni, neodimij:itrij-aluminij-garnet (Nd:YAG), erbij, kromij:itrij-skandij-galij-garnet (Er,Cr:YSGG), erbij:itrij-aluminij-garnet (Er:YAG) i ugljični dioksid (CO<sub>2</sub>) (22).

Tablica 1. Vrste lasera koje se koriste u endodonciji klasificirane prema poziciji njihove valne duljine u elektromagnetskom spektru zračenja. Izrađeno prema izvoru (22).

VRSTA LASERA	VALNA DULJINA	SPEKTAR ELEKTROMAGNETSKOG ZRAČENJA
<b>kalijev titanil fosfat (KTP)</b>	532 nm	vidljiva svjetlost
<b>diodni</b>	635-980 nm	vidljiva svjetlost – blisko infracrveno zračenje
<b>Nd:YAG</b>	1064 nm	blisko infracrveno zračenje
<b>Er,Cr:YSGG</b>	2780 nm	srednje infracrveno zračenje
<b>Er:YAG</b>	2940 nm	srednje infracrveno zračenje
<b>CO<sub>2</sub></b>	9600-10 600 nm	daleko infracrveno zračenje

### 3.1. Povijesni razvoj upotrebe lasera u endodonciji

Danas sve razvijenija i širom rasprostranjena laserska tehnologija ima već stoljeće znanstvene povijesti iza sebe. Već 1916. godine Albert Einstein predlaže teoriju stimulirane emisije, koja je kasnije postala temeljem rada lasera. Međutim, prvi laser izumljen je 40-tak godina kasnije. Američki inženjer i fizičar, Theodore Maiman, 1960. godine konstruirao je prvi laser u kojem je aktivna tvar kristal rubina stimuliran bijelom svjetlošću (25). Prvu primjenu rubinskog lasera *in vivo*, izveo je 1965. te dermatolog i kirurg Leon Goldman. Laser je primijenio na dentalnom tkivu svog brata Bernarda, stomatologa, no zbog termičkog oštećenja tkiva nije postigao nikakav uspjeh (21). Nakon inicijalnih eksperimenata s rubinskim laserom, dolazi do razvoja drugih vrsta lasera te njihove sve šire primjene. U medicinske svrhe, laseri se prvo počinju koristiti u dermatologiji i oftalmologiji, a ubrzo nakon toga započinje njihova primjena u stomatološkim granama (26).

Uporaba lasera u endodonciji prvi je put provedena 1971. godine, kada su Weichman i Johnson iskoristili CO<sub>2</sub> laser za zatvaranje apikalnog otvora *in vitro*. Klinička upotreba lasera *in vivo* započinje 1990-tih upotrebom Nd:YAG laserskih sustava s fleksibilnim fiberoptičkim nastavcima za prijenos laserske zrake u korijenski kanal u svrhu uklanjanja zaostatnog sloja i organskih ostataka u korijenskim kanalima. FDA je 1997. odobrio Er:YAG laser kao prvi laser za tvrda zubna tkiva, a godinu dana kasnije odobrena je i uporaba Er,Cr:YSGG lasera. Time je značajno porasla upotreba lasera u klinici, a razvitak laserske tehnologije i njegove indikacije u endodonciji svakim danom sve više napreduju (21, 26).

### 3.2. Diodni laser

Uporaba diodnih lasera započinje krajem 1980-tih u terapiji dentinske preosjetljivosti, a danas je to najčešće korišteni laseri u endodonciji. U kontinuiranom valu emitiraju zračenje valnih duljina u vidljivom (660 nm) i bliskom infracrvenom (810, 980 nm) elektromagnetskom spektru. Te valne duljine dobro se apsorbiraju u pigmentiranim tkivima, melaninu i hemoglobinu, a vrlo malo u tvrdim zubnim tkivima, što omogućava precizno i selektivno djelovanje diodnog lasera na meka tkiva. Osim u učinkovitom rezanju, koagulaciji i ablaciji mekih tkiva, kliničke karakteristike diodnog lasera očituju se i u dobroj kontroli hemostaze, smanjenoj potrebi za anestezijom i dobrom postoperativnom cijeljenju (27, 28).

Zbog malog koeficijenta apsorpcije u tvrda zubna tkiva, laserska zraka prilikom prodiranja u dentinske tubuluse ostvaruje minimalnu interakciju s dentinom. Na taj je način djelovanje diodnog lasera usmjereno na mikroorganizme prisutne u dentinskim tubulusima (29, 30).

Prednosti diodnog lasera su mogućnost upotrebe u antimikrobnoj fotodinamskoj terapiji (aPDT), praktični dizajn i prenosivost, te niske cijene u odnosu na druge lasere korištene u endodonciji (28).

#### 3.2.1. Antimikrobna fotodinamska terapija (aPDT)

Antimikrobna fotodinamska terapija (engl. *antimicrobial photodynamic therapy*, aPDT), poznata i kao fotoaktivirana dezinfekcija (engl. *photoactivated disinfection*, PAD), metoda je laserski izazvane fotokemijske dezinfekcije korijenskih kanala. Za njezinu provedbu potrebne su tri ključne komponente: netoksično fotosenzitivno sredstvo (boja), izvor zračenja (laser) i kisik iz tkiva. Izvor laserskog zračenja u aPDT-u nema direktan učinak na bakterije, ali aktivira fotosenzitivno sredstvo, metilensko ili toluidinsko modriilo. Izbor lasera u aPDT ovisi o apsorpcijskom elektromagnetskom spektru fotosenzitivnog sredstva. Danas se najčešće koristi diodni (630 nm, 660 nm, 670 nm) ili helij-neonski laser (633 nm) (22, 31).

Klinički protokol uključuje aplikaciju fotosenzitivnog sredstva u prethodno mehanički instrumentiran korijenski kanal, u kojem se ono veže na membranu mikroorganizma te apsorbira energiju lasera kojim je obasjano. Fotosenzitivno sredstvo zatim tu energiju prenosi na molekulu kisika ( $O_2$ ) koja se transformira u visoko reaktivne metabolite kisika (ROS), odnosno slobodne radikale. ROS snažno reagiraju i uništavaju mikroorganizme, ne oštećujući pritom humane stanice domaćina (34). aPDT relativno lagano uništava gram-pozitivne bakterije dok gram-negativne bakterije pokazuju određenu otpornost što je rezultat razlika u

građi njihove stanične stijenke (32). Istraživanja su najviše usmjerena prema ispitivanju učinkovitosti aPDT-a na *Enterococcus faecalis* (*E. faecalis*), bakteriju koja je čest uzročnik neuspjeha endodontskog liječenja (33). Bago i suradnici (34) istaknuli su značajno smanjenje broja bakterija *E. faecalis* (99,9%) nakon djelovanja fenotiazin klorida i diodnog lasera (660 nm) snage 100 mW tijekom jedne minute.

S obzirom na to da aPDT ne pokazuje veću toksičnost u odnosu na standardne kemijske iriganse, primjena ove metode navodi se kao dobra opcija za potencijalnu maksimalnu dezinfekciju korijenskih kanala u jednoj posjeti. Ipak, aPDT ima i određene nedostatke kao što su diskoloracije zuba pri upotrebi metilenskog modrila kao fotosenzitivnog sredstva te stvaranje kemijskog zaostatnog sloja sačinjenog od viskozne tekućine fotosenzitivnog sredstva (31, 35).

### **3.3. Nd:YAG laser**

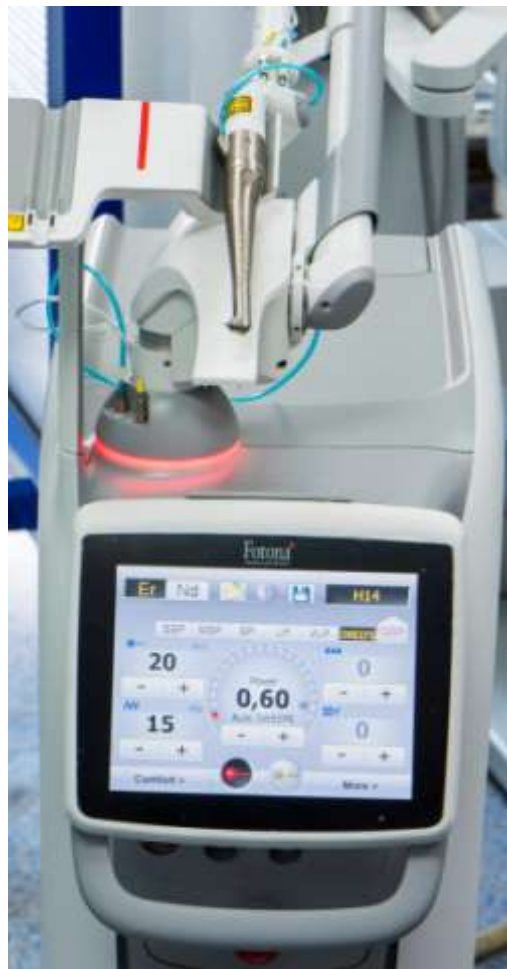Početak 1990-ih počinje upotreba pulsne tehnologije Nd:YAG lasera s fleksibilnim fiberoptičkim vlaknima u endodonciji. Neodimij:itrij-aluminij-garnet (Nd:YAG) laser emitira valnu duljinu od 1064 nm, koja se nalazi u bliskom infracrvenom spektru elektromagnetskog zračenja. Energija lasera većinski se apsorbira u melaninu, te nešto manje u hemoglobinu. Interakcija s tvrdim zubnim tkivom je mala, no dovoljna da se uklone pigmentirane površinske karijesne lezije bez oštećenja okolne cakline (36).

Ipak, najveća prednost Nd:YAG lasera jest učinkovita dezinfekcija korijenskih kanala i uklanjanje zaostatnog sloja. Nakon mehaničke instrumentacije korijenskog kanala do minimalno ISO 30 veličine, laserska se zraka u kanal usmjerava pomoću tankog fleksibilnog fiberoptičkog nastavka duljine 200 µm, koji se kružnim pokretima povlači koronarno kako bi se zračenje ravnomjerno rasporedilo na dentinske stijenke. Temperaturni porast u okolnom parodontu može se spriječiti pravilnim postavkama pulsne tehnologije ovog lasera, koja umanjuje visoki fototermalni efekt laserske zrake i omogućuje hlađenje tkiva između pulseva (37).

Proveden je veliki broj istraživanja na temelju fototermalnog baktericidnog djelovanja Nd:YAG lasera u korijenskim kanalima. Neka od istraživanja, kao i ono istraživanje Bergmans i suradnika (38), ipak predlažu uporabu Nd:YAG lasera kao nadopunu dezinfekciji NaOCl-om, a ne kao njezinu zamjenu.

### 3.4. Erbij laser

Krajem 1980-tih i početkom 1990-tih u stomatologiju se uvode erbij laseri koji emitiraju zračenje valnih duljina srednjeg infracrvenog spektra elektromagnetskog zračenja. Danas se u endodonciji koriste dvije vrste erbij lasera, Er:YAG laser (itrij-aluminij-garnet s dodatkom erbija) valne duljine 2940 nm i Er,Cr:YSGG (itrij-skandij-galij-garnet s dodatkom erbija i kromija) valne duljine 2780 nm. Laserska zraka odašilje se pulsnom tehnologijom, gdje se tkivo hladi između dva pulsa kako bi se postigla bolja kontrola termalnog efekta. Za razliku od diodnog i Nd:YAG lasera, valne duljine erbij lasera dobro se apsorbiraju u vodi i hidroksiapatitu. To svojstvo erbij laser čini pogodnim za tretman svih tkiva koja sadržavaju vodu, meko oralno tkivo, tvrdo dentalno tkivo i kost (36).



Slika 1. Er:YAG laser (LightWalker AT, Fotona)

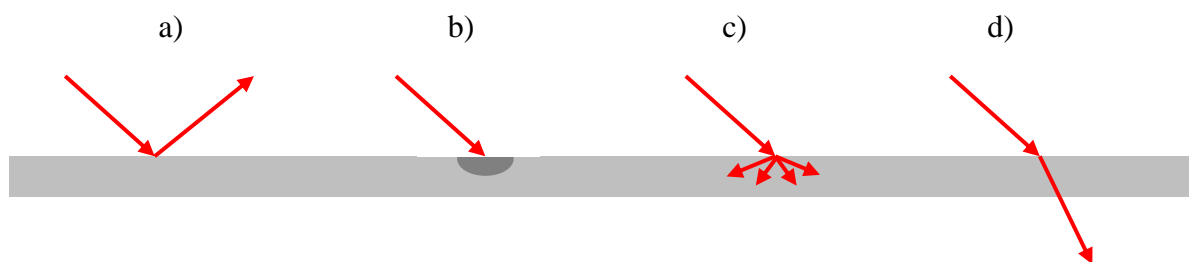
Zahvalnošću izv. prof. dr. sc. Ivona Bago

U endodonciji su erbij laseri učinkoviti u uklanjanju zaostatnog sloja i bakterijskog biofilma. Uzrokuju ablaciju tvrdog zubnog tkiva kojom dolazi do otvaranja dentinskih tubulusa i povećanja permeabilnosti dentina, a samim time omogućena je dobra dezinfekcija sustava korijenskih kanala. Međutim, pritom dolazi do velikog termalnog efekta na korijenski dentin i okolno parodontno tkivo (39). Kako bi se izbjegle neželjene posljedice direktne iradijacije velikim energijama erbij lasera i postiglo djelovanje i na dublje slojeve dentina, ovi su laseri svoju primjenu u endodonciji pronašli u tehnikama laserski aktiviranog ispiranja korijenskih kanala. Zbog visokog afiniteta za vodu, erbij laseri učinkovito aktiviraju kemijske irigacije te se dentinski debris i zaostati sloj uklanjaju fotomehaničkim strujanjem irigansa, a ne termalnom ablacijom (40).

### 3.5. Djelovanje lasera u korijenskim kanalima

Uklanjanje dentinskog debrisa i zaostatnog sloja te antimikrobna dezinfekcija korijenskih kanala ključ su uspješnog endodontskog liječenja. Za razliku od kemijskih irigansa, laserska zraka može doprijeti do anatomski zahtjevnih dijelova korijenskih kanala kao što su akcesorni kanali i apikalne delte (41).

U korijenskom kanalu, laserska zraka djeluje na dentin, zaostati sloj i bakterije. Prilikom kontakta s tkivom, laserska zraka može se odbiti od površine (refleksija), apsorbirati u tkivo (apsorpcija), raspršiti kroz tkivo (difuzija) ili proći kroz tkivo nepromijenjena (transmisija) (Slika 2) (22).



Slika 2. Interakcija laserskog zračenja s ciljnim tkivom – a) refleksija, b) apsorpcija, c) difuzija, d) transmisija

Za terapijsko djelovanje lasera odgovorne su apsorbirana i difundirana energija laserskog zračenja, koje uzrokuju različite biološke učinke na tkivo:

- fototermalni učinak (javlja se kod direktne iradijacije tkiva laserom)
- fotokemijski učinak (prisutan je kod aktivacije fotosenzitivnog sredstva u aPDT)
- fototermalni učinak koji inducira fotomehanički i fotoakustični učinak (prilikom aktivacije kemijskog irigansa u tehnikama LAI i PIPS) (42).

Koliki će udio laserske energije biti apsorbiran i/ili difundiran u koje tkivo (dentin, bakterije, fotosenzitivno sredstvo, kemijski irigans) i kakav će biološki učinak izazvati u tome tkivu, ovisi o valnoj duljini zračenja te o kemijskim i optičkim svojstvima tkiva, količini vode i pigmentata. Kraće valne duljine vidljivog i bliskog infracrvenog elektromagnetskog zračenja (diodni i Nd:YAG laser) bolje se apsorbiraju u pigmentiranim tkivima i krvnim elementima, a slabo u vodi i hidroksiapatitu. Za razliku od njih, valne duljine srednjeg infracrvenog elektromagnetskog zračenja erbij lasera (2780 nm, 2940 nm), prvenstveno se apsorbiraju u vodi i hidroksiapatitu (22, 36). Iz toga se razloga zraka erbij lasera gotovo u potpunosti apsorbira već u vodi unutar površinskog sloja dentina te uklanja zaostatni sloj, ali nema učinak na dublje slojeve dentina, dok diodni i Nd:YAG laseri, zbog manjeg afiniteta za vodu, penetriraju dublje u dentinske tubuluse te uklanjaju bakterije i bakterijski biofilm unutar njih (43).

### **3.5.1. Antimikrobno djelovanje**

Laserska zraka prodire duboko u dentinske tubuluse kompleksne unutarnje anatomije korijenskih kanala. Antibakterijski učinak konvencionalnih otopina za ispiranje korijenskih kanala, primjerice NaOCl-a, učinkovit je do dubine od 100 µm unutar dentinskih tubulusa (44). Suprotno tomu, zračenje valnih duljina Nd:YAG lasera baktericidni učinak postiže do dubine od čak 1000 µm, čime se postiže učinkovita eradikacija bakterija na većim dubinama unutar dentinskih tubulusa (37).

Mehanizam antibakterijskog djelovanja lasera ovisi o valnoj duljini laserske zrake. U slučaju diodnog lasera, baktericidno djelovanje postiže se kombinacijom laserske zrake i odgovarajućeg fotosenzitivnog sredstva koje se veže za membranu bakterija. Zraka Nd:YAG lasera ne apsorbira se u vodi i hidroksiapatitu, pa stoga dobro prolazi kroz njih i uništava bakterije u dubokim slojevima dentina fototermalnim učinkom. Za razliku od njega, erbij-laser emitira valne duljine koje se dobro apsorbiraju u vodi unutar tvrdih zubnih tkiva te postiže samo površinski baktericidni učinak, a za temeljitije djelovanje, koristi se u fotomehaničkoj i fotoakustičnoj aktivaciji sredstava za ispiranje korijenskih kanala (45).

Djelovanje laserske zrake općenito je učinkovitije na gram-negativne bakterije jer gram-pozitivne, poput *E. faecalis*, imaju masivniju građu (46). Ipak, aPDT tehnikom lakše se uništavaju gram-pozitivne bakterije jer one ne sadrže vanjsku membranu, pa se za njih lakše veže fotosenzitivno sredstvo (32).

### **3.5.2. Uklanjanje debrisa i zaostatnog sloja**

Dentinski debris i zaostatni sloj onemogućuju penetraciju kemijskih irigansa i materijala za punjenje korijenskih kanala u dentinske tubuluse, te se posljedično smatraju odgovornim za mikropropuštanje bakterija između punila i zidova kanala. U svrhu njihovog uklanjanja i bolje adaptacije punila na zidove kanala, provedena su brojna istraživanja učinkovitosti lasera u endodonciji (47).

Istraživanja započinju na Nd:YAG laseru 90-tih godina prošlog stoljeća. U istraživanju Goya i suradnika (48) upotrebom Nd:YAG lasera otopljen je zaostatni sloj s gotovo svih stijenci korijenskih kanala te je nakon obturacije kanala materijalom za punjenje ostvaren maksimalan kontakt punila i kanala.

Wang i suradnici uspješne rezultate u uklanjanju dentinskog debrisa i zaostatnog sloja, te smanjenju apikalnog curenja nakon punjenja kanala, postižu diodnim laserom (47). Ipak, Er:YAG laser pokazao se najučinkovitiji u uklanjanju zaostatnog sloja i dentinskog debrisa iz sustava korijenskih kanala. Velika apsorpcija valnih duljina erbij lasera u hidroksiapatitu i vodi u prvih 300 µm dentinskog tkiva uzrokuje površinsku ablaciju tvrdih zubnih tkiva, te učinkovito uklanjanje zaostatnog sloja i bakterijskog biofilma (39, 49).



#### **4. LASERSKI AKTIVIRANO ISPIRANJE KORIJENSKIH KANALA**

Od početaka kliničke primjene lasera u endodonciji 1971. godine, pa do danas, laserska tehnologija uvelike je napredovala. Upotreba lasera se pojednostavljuje, antimikrobno djelovanje je učinkovitije, a neželjene posljedice termalnog efekta na dentinske zidove manje. Za dezinfekciju korijenskih kanala razvijaju se različite tehnike čija je osnovna podjela:

1. direktna iradijacija laserom
2. antimikrobna fotodinamska terapija (aPDT)
3. laserski aktivirano ispiranje (LAI) (42) i njegove inačice PIPS i SWEEPS (50)

Laserski aktivirano ispiranje (engl. *Laser activated irrigation*, LAI) tehnika je fototermalne i fotoakustične aktivacije sredstava za ispiranje (NaOCl, EDTA, CHX) u korijenskom kanalu, primjenom pulsnog erbij lasera (42). Irigansi se aktivira tako da se poveća njegova fluidnost, a time i penetracija u kompleksnu anatomiju korijenskih kanala (12).

U svrhu unaprjeđenja LAI tehnike, razvijene su novije metode aktivacije irigansa, PIPS (engl. *photon-induced photoacoustic streaming*) i SWEEPS (engl. *Shock Wave Enhanced Emission Photoacoustic Streaming*), koje pokazuju obećavajuće rezultate (50).

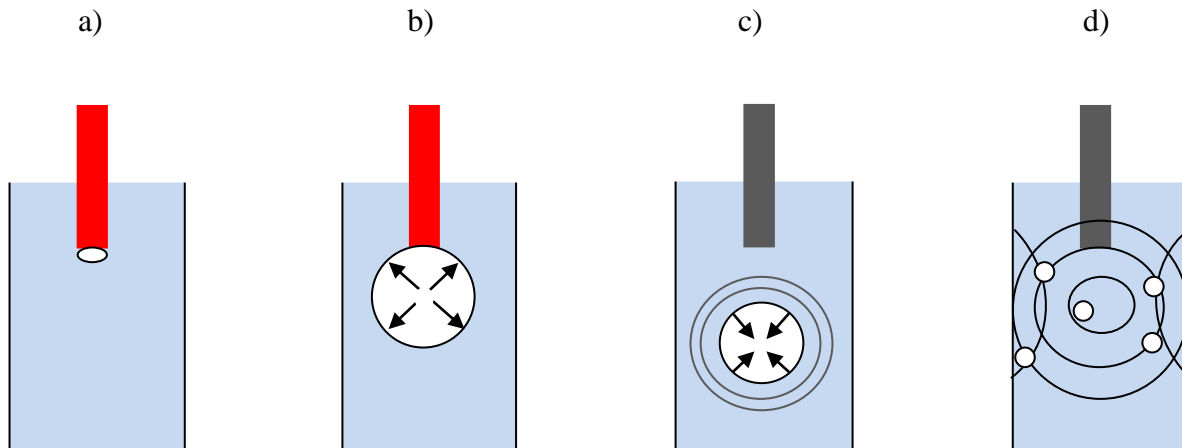
#### **4.1. Erbij laser u tehnici laserski aktiviranog ispiranja korijenskih kanala**

Kemijski irigansi otopine su s različitim postotkom vode u sastavu te se za njihovu aktivaciju koriste erbij laseri (Er:YAG i Er,Cr:YSGG) valnih duljina srednjeg infracrvenog spektra elektromagnetskog zračenja koji imaju velik afinitet prema vodi (51).

Energija erbij lasera od 75-250 mJ emitira se u pulsevima u trajanju od 140-250  $\mu$ s. Na početku svakog pulsa dolazi do apsorpcije laserske energije unutar tankog sloja irigansa debljine 2-10  $\mu$ m oko vrška fiberoptičkog nastavka lasera koji se postavlja na udaljenost 5 mm od apeksa. Unutar tog sloja dolazi do fototermalnog učinka, njegovog zagrijavanja i nastanka mjehurića pare visokog tlaka. Za vrijeme trajanja pulsa, dok se laserska energija još emitira, mjehurić raste oko vrška fiberoptičkog nastavka. Završetkom pulsa, u blizini vrška nastavka, gdje je ekspanzija počela, započinje implozija mjehurića te se on odvaja od vlakna, kondenzira i smanjuje. Posljedično dolazi do akceleracije okolne tekućine irigansa u obliku tlačnih šok-valova, koji u početku putuju ultrazvučnom brzinom, a kasnije brzinom zvuka. To je fotoakustični učinak erbij lasera na irigansi. Zbog naglih tlačnih promjena dolazi do stvaranja novih manjih mjehurića. Smanjenjem i nestankom sekundarnih mjehurića formiraju

se još manji mjehurići koji više puta nestaju i pojavljuju se u sve manjem broju. Takvo formiranje mjehurića pare unutar tekućine naziva se kavitacija (Slika 3) (52-55).

Fluidnost irigansa uslijed tlaka valova i stvaranja prolaznih kavitacija, dovodi do smičnog naprezanja na dentinske zidove korijenskog kanala, koje je dovoljno jako da se ukloni zaostadni sloj i biofilm (54).



Slika 3. Kavitacija uslijed djelovanja LAI tehnike

Na kavitacijski fenomen i jačinu fotoakustičnog učinka lasera utječe nekoliko parametara (55):

1. energija pulsa
2. duljina trajanja pulsa
3. frekvencija pulsa
4. promjer i dizajn fiber optičkog nastavka


Mjehurić pare raste povećanjem energije pulsa i promjera fiber optičkog nastavka, te skraćanjem vremena trajanja pulsa. Dizajn fiber optičkog nastavka utječe na smjer emisije energije i oblik mjehurića. Većina lasera ima fiksnu frekvenciju pulsa od 15, 20 ili 35 Hz, no nedovoljno je istražen učinak frekvencije na aktivaciju irigansa (55).

#### 4.1.1. Laserski fiber optički nastavci

Učinak erbij lasera u aktivaciji kemijskih irigansa ovisi o geometriji fiberoptičkog nastavka. George i suradnici (56) ispituju djelovanje Er:YAG i Er,Cr:YSGG lasera u uklanjanju

zaostatnog sloja iz apikalne trećine korijenskih kanala, koristeći nastavke ravnog i koničnog vrška. Više zaostatnog sloja, uporabom jednakog laserskog sustava i kemijskog irigansa, uklonjeno kada je korišten konični nastavak.

Takvi rezultati proizlaze iz činjenice da uporabom nastavaka drugačije geometrije dolazi do promjene smjera emisije energije kroz irigans i nastanka kavitacijskih mjehurića različitog oblika. Primjenom ravnog vrška, laserska zraka iz fiberoptičkog nastavka izlazi u irigans u frontalnom smjeru s vrlo malim stupnjem divergencije. Pritom se formira duguljasti mjehurić nalik kanalu. Prolaskom zrake erbij lasera kroz konični nastavak zračenje se emitira radijalno te nastaje sferični mjehurić čija ekspanzija uzrokuje veći prijenos energije na irigans i jači fotoakustični učinak (57).



Slika 4. Laser s koničnim nastavkom  
Zahvalnošću izv. prof. dr. sc. Ivona Bago

Danas postoje i specijalni konični nastavci kod kojih su uklonjena zadnja 3 mm poliamidne ovojnice kako bi se omogućila još učinkovitija lateralna emisija energije. Ti nastavci koriste se u PIPS i SWEEPS tehnikama aktivacije irigansa (40).



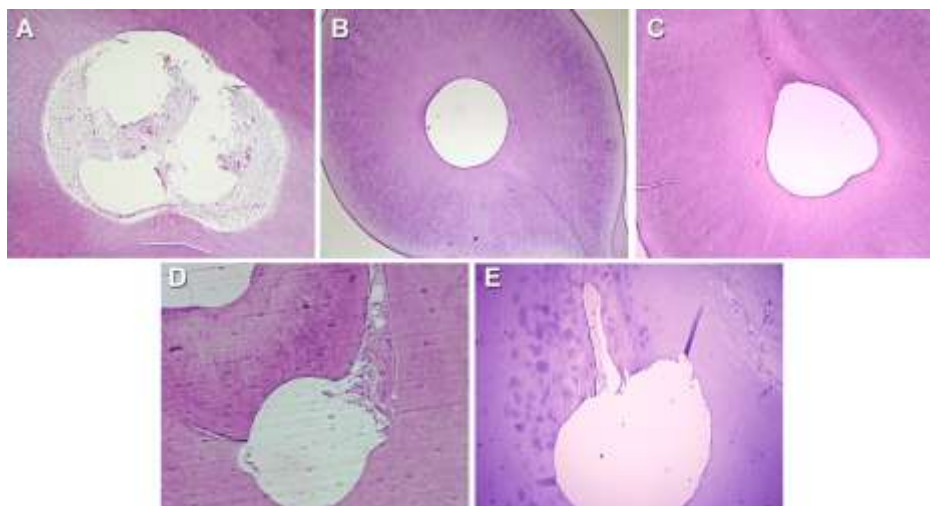
Slika 5. Konični SWEEPS nastavak (400  $\mu\text{m}$ )  
Zahvalnošću izv. prof. dr. sc. Ivona Bago



Slika 6. Ravni i konični SWEEPS nastavak (400  $\mu\text{m}$ )  
Zahvalnošću izv. prof. dr. sc. Ivona Bago

#### 4.1.2. Dosadašnja istraživanja

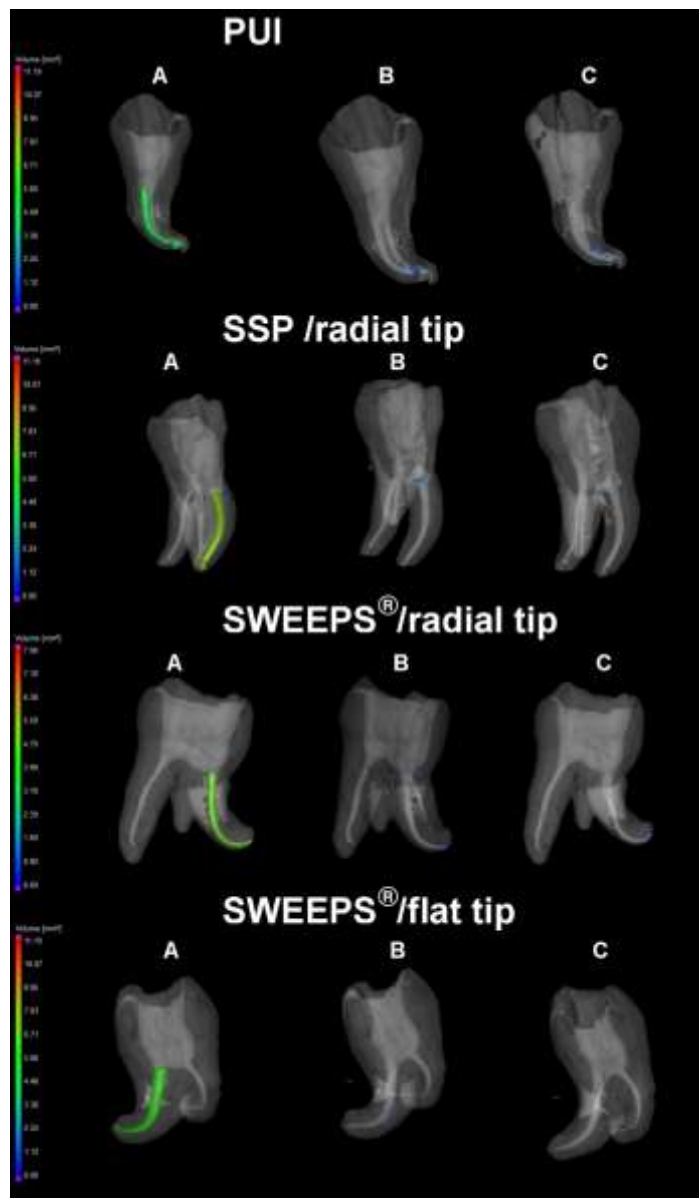
Mnoga dosadašnja istraživanja dokazala su učinkovitost LAI tehnike u uklanjanju bakterijskog biofilma i dentinskog debrisa. Prema istraživanju Henninger i suradnika (58) Er:YAG laserska aktivacija povećava učinkovitost NaOCl u uklanjanju bakterija odgovornih za nastanak sekundarnih endodontskih infekcija. Najčešća bakterija prisutna u sekundarnim infekcijama jest *E. faecalis*, stoga je njezina eradikacija primarni cilj brojnih istraživanja. Seet i suradnici (59) uspoređuju učinkovitost 4% otopine NaOCl u uklanjanju četiri tjedna starog biofilma *E. faecalis* koristeći metode zvučnog, laserski aktiviranog i ručnog ispiranja iglom i špricom. Skenirajućim elektronskim mikroskopom ustanovljeno je da zvučno ispiranje i ispiranje iglom i špricom smanjuju broj bakterija na zidovima korijenskih kanala, ali nisu učinkoviti u eliminaciji *E. faecalis* iz dentinskih tubulusa. Suprotno tomu, laserski aktivirano ispiranje rezultiralo je eradikacijom *E. faecalis* i iz dentinskih tubulusa. Provedeno je i istraživanje (60) gdje je ispitano djelovanje zvučne, ultrazvučne i laserski aktivirane tehnike ispiranja korijenskih kanala na uklanjanje hidrogela, koji oponaša biofilm, u modelu korijenskih kanala. Uklanjanje hidrogela bilo je najviše u LAI skupini (90.2%) te značajno veće nego u ostalim tehnikama aktivacije irigansa. Osim u učinkovitom uklanjanju biofilma, LAI tehnika u istraživanju (61) učinkovitosti uklanjanja dentinskog debrisa iz apikalne trećine korijenskih kanala, također pokazuje prednost u odnosu na pasivno ultrazvučno i ručno ispiranje.



Slika 7. Reprezentativni i nasumično odabrani histološki isječki iz apikalne regije korijenskih kanala u kontrolnoj skupini (A) i eksperimentalnim skupinama: (B) SWEEPS; (C) ultrazvučno aktivirano ispiranje (UAI); (D) irigacija jednom iglom (SNI); (E) pojedinačni

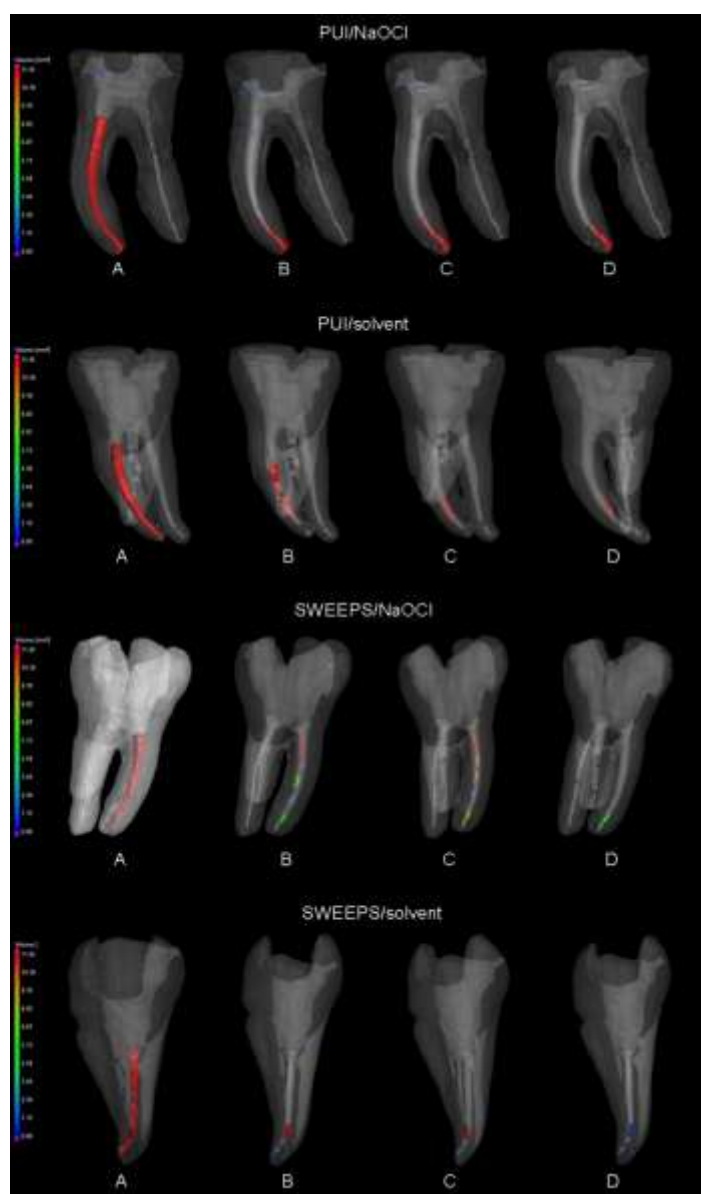
SWEEPS bez prethodne instrumentacije (*Bago I, Batelja-Vuletić L, Tarle A, Sesar A, Anić I. Novel laser activated photoacoustic streaming for removing pulp remnants from round root canals after single file reciprocating instrumentation. Photodiagnosis Photodyn Ther. 2021 Nov 16:102631. doi: 10.1016/j.pdpdt.2021.102631.*)

Zahvalnošću izv. prof. dr. sc. Ivona Bago



Slika 8. Mikro-CT trodimenzionalni modeli zuba nakon punjenja korijenskih kanala (A), standardne revizije (B) i završnog protokola ispiranja (C) u četiri eksperimentalne skupine: PUI, SSP načinu laserske aktivacije, SWEEPS/konični nastavak, SWEEPS/ravni nastavak (the paper is under review in Clin Oral Invest)

Zahvalnošću izv. prof. dr. sc. Ivona Bago



Slika 9. Mikro-CT trodimenzionalni modeli zuba nakon punjenja korijenskih kanala (A), standardne revizije (B), klasičnog protokola ispiranja (C) i nakon dodatnog protokola ispiranja (D) u četiri eksperimentalne grupe prema eksperimentalnom protokolu ispiranja: PUI/NaOCl, PUI/otapalo, SWEEPS/NaOCl, SWEEPS/otapalo. (Bago I, Plotino G, Katić M, Ferenac A, Petričević GK, Gabrić D, Anić I. *Effect of a novel laser-initiated photoacoustic activation of a solvent or sodium hypochlorite in the removal of filling remnants after retreatment of curved root canals. Photodiagnosis Photodyn Ther.* 2021 Dec;36:102535. doi: 10.1016/j.pdpdt.2021.102535.)

Zahvalnošću izv. prof. dr. sc. Ivona Bago



Eventualni negativni učinci LAI tehnike, i hipoteze o apikalnoj ekstruziji irigansa i postoperativnoj boli nakon primjene erbij lasera, istraživanjima nisu potvrđeni. Peeters i Mooduto (62) radiografski *in vivo* testiraju mogućnost ekstruzije irigansa u periapikalno područje tijekom laserski aktiviranog ispiranja korijenskih kanala. U ispitivanju je sudjelovalo 181 pacijenata te je radiografski praćeno ukupno 300 korijenskih kanala za čije je ispiranje upotrijebljena mješavina 2.5% NaOCl-a i radioopaktnog kontrastnog sredstva, aktivirana Er,Cr:YSGG laserom snage 1 W kroz 1-2 minute. Niti u jednom uzorku radiografskom analizom nije uočeno opaktno kontrastno sredstvo u periapikalnom prostoru. Takvi rezultati ukazuju na to da nije došlo do ekstruzije irigansa kroz apikalni foramen prilikom uporabe LAI tehnike. Jednaki zaključak proizlazi i iz *in vitro* istraživanja Vidas i suradnika (63) koji uspoređuju apikalnu ekstruziju irigansa kod klasičnog ispiranja iglom i špricom i laserski aktiviranog ispiranja Er:YAG laserom. Rezultati dobiveni istraživanjem pokazuju da ispiranje kanala LAI tehnikom značajno smanjuje mogućnost ekstruzije irigansa u odnosu na odnosu na ispiranje iglom i špricom. Što se tiče postoperativne boli, provedeno je istraživanje (64) na 56 pacijenata u kojih postoji indikacija za primarno endodonsko liječenje asimptomatskog zuba. Nakon kemo-mehaničke obrade, zubi su nasumično podijeljeni u dvije skupine, od kojih se u jednoj skupini NaOCl ultrazvučno aktivirao, a u drugoj primjenom Er:YAG lasera. Većina pacijenata opisala je malu ili nikakvu bol 24 sata nakon endodonskog tretmana, a frekvencija uzimanja analgetika također se nije značajno razlikovala unutar dvije skupine. Ovim istraživanjem obje tehnike rezultiraju slabom i usporedivom postoperativnom boli.

#### **4.2. Tehnika „Photon initiated photoacoustic streaming“ (PIPS)**

Fotonima inducirano fotoakustično strujanje (engl. *photon induced photoacoustic streaming*, PIPS) novija je tehnika laserske aktivacije irigansa u kojoj se koristi Er:YAG laser (2940 nm) s posebno dizajniranim koničnim nastavcima kod kojih su uklonjena zadnja 3 mm poliamidne ovojnice. Takav dizajn nastavka omogućuje adekvatnu radijalnu distribuciju energije pa je nastavak lasera dovoljno stacionarno postaviti u koronarni dio pulpe na ulazu u korijenske kanale. Zračenje se odašilje u pulsevima kratkog trajanja (50  $\mu$ s) i male energije (20 mJ) (40, 65). Ovom tehnikom laser razvija veći fotomehanički i fotoakustični učinak na irigans, a manji fototermalni, u odnosu na klasičnu LAI tehniku. Također, postavljanje vrška nastavka u koronarni dio pulpe zahtjeva značajno manje proširenje korijenskih kanala u usporedbi s LAI tehnikom, gdje se nastavak postavlja 5 mm od vrška apeksa (66). U istraživanju DiVito i suradnika (67), kao i u drugim dosadašnjim istraživanjima, dokazana je učinkovitost PIPS

tehnike u uklanjanju zaostatnog sloja iz dentinskih tubulusa, uz maksimalno očuvanje kolagene i hidroksiapatitne strukture dentinskih zidova i minimalno termalno oštećenje.

Tablica 2. Osnovne razlike LAI i PIPS tehnike. Izrađeno prema izvorima (40, 52, 55).

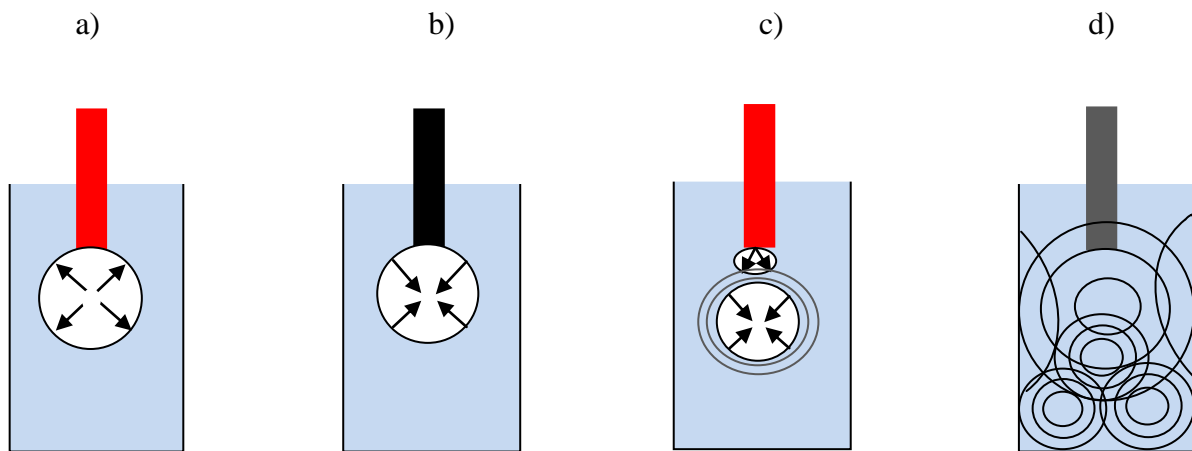
	pozicija nastavka	duljina nastavka	dizajn nastavka	trajanje pulsa	energija zračenja
<b>LAI</b>	5 mm od apeksa	25-33 mm	ravni, konični	140-250 $\mu$ s	75-250 mJ
<b>PIPS</b>	pulpna komorica	9-12 mm	konični s ogoljenom ovojnicom u zadnja 3 mm	50 $\mu$ s	20 mJ

#### 4.3. Tehnika „Shock Wave Enhanced Emission Photoacoustic Streaming“ (SWEEPS)

Tehnika emisije fotoakustičnog strujanja pojačane udarnim valom (engl. *Shock Wave Enhanced Emission Photoacoustic Streaming*, SWEEPS) razvijena je u svrhu povećanja fotoakustične učinkovitosti PIPS tehnike. Iako je učinkovitost i sigurnost PIPS tehnike dokazana u nekoliko istraživanja, treba uzeti u obzir činjenicu da tijekom tih istraživanja dinamika udarnih valova nije zabilježena u prostorno ograničenim rezervoarima kao što su korijenski kanali, već u velikim rezervoarima tekućine. To je bitno naglasiti jer je u zavijenim korijenskim kanalima dinamika kavitacije usporena zbog trenja o zidove korijenskih kanala. Također, uski ograničeni prostor unutar kanala ne dozvoljava brzu izmjenu tekućine tijekom ekspanzije i kontrakcije kavitacijskog mjehurića. U takvim prostorno ograničenim korijenskim kanalima, dinamika šok-valova ne može se povećati povećanjem energije pulsa PIPS-a, jer bi tada došlo do povećanja dimenzija kavitacijskog mjehurića prema zidovima korijenskog kanala, što bi stvorilo još užu prostor za dinamiku šok-valova (68).

Kako bi se postiglo povećanje šok-valova u tako ograničenom prostoru, potrebno je akcelerirati kolaps mjehurića, a ne povećati energiju pulsa. Na tome načelu počiva SWEEPS tehnika, kod koje se također koristi Er:YAG laser (2940 nm) i energije pulseva od 20 mJ, te se laserski nastavak stavlja u koronarni dio pulpe. Akceleracija kolapsa mjehurića postignuta je emisijom parova pulseva, koji su vremenski odvojeni, te je emisija sekundarnog pulsa sinkronizirana s početkom implozije primarnog kavitacijskog mjehurića nastalog emisijom primarnog pulsa. Rastom sekundarnog mjehurića povećava se brzina kolapsa primarnog te

nastaju primarni i sekundarni šok-valovi, čime je postignut pojačan fotoakustični učinak lasera na irigans i uklanjanje zaostatnog sloja (Slika 10) (69).



Slika 10. Kavitacija uslijed djelovanja SWEEPS tehnike

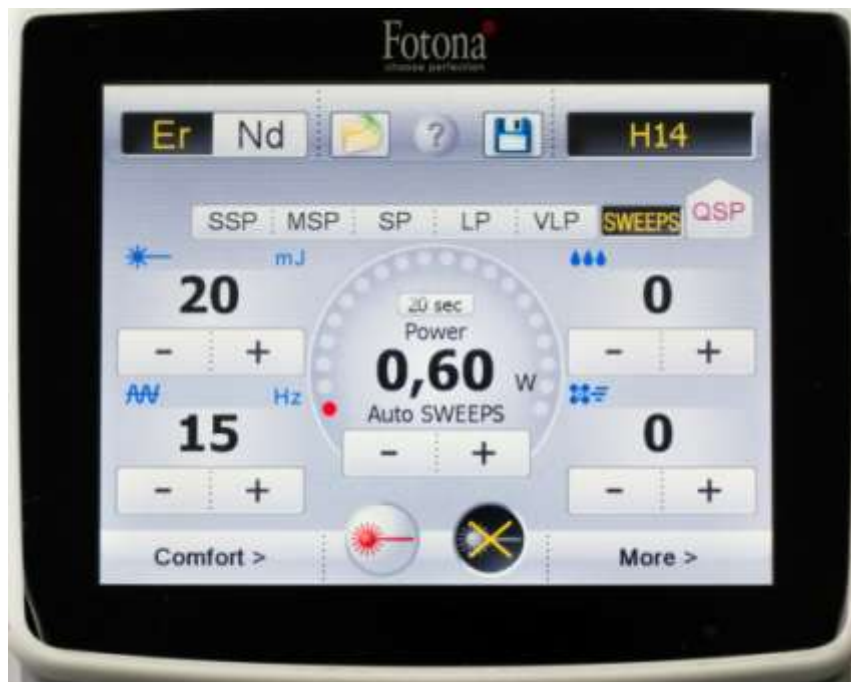

Slika 11. Konični SWEEPS nastavak

Zahvalnošću izv. prof. dr. sc. Ivona Bago

Koliki je vremenski razmak potreban između odašiljanja dva pulsa, ovisi o tome koliko traje oscilirajući period primarnog mjehurića. S obzirom na to da taj period ovisi o energiji pulsa, promjeru kanala i poziciji fiberoptičkog nastavka, svaki će kanal imati različito optimalno vrijeme za emitiranje sekundarnog pulsa (70).

Kako bi se olakšala klinička primjena SWEEPS tehnike, te izbjegla potreba za individualnim namještanjem razmaka između dva pulsa i preciznim pozicioniranjem nastavaka u centar poprečnog presjeka na ulasku u korijenske kanale, razvijen je posebni AutoSWEEPS modalitet. Primjenom tog modaliteta, konstantno se mijenja razmak između primarnog i sekundarnog pulsa, ali tako da tijekom svakog ciklusa postoji barem jedno razdoblje u kojem su pulsevi odvojeni 50  $\mu$ s, koliko je potrebno da bi nastali učinkoviti šok-valovi (68).



Slika 12. AutoSWEEPS modalitet

Zahvalnošću izv. prof. dr. sc. Ivona Bago

#### 4.4. Prednosti SWEEPS i PIPS tehnike u čišćenju endodontskog prostora zuba

SWEEPS i PIPS obećavajuće su tehnike laserski aktiviranog ispiranja korijenskih kanala. Ove metode manje su invazivne u usporedbi s klasičnom LAI tehnikom jer se laserski nastavak postavlja u krov pulpne komorice na ulasku u korijenske kanale, a ne do apeksa korijena, te zbog toga nije potrebno opsežno proširenje korijenskih kanala (71). Osim toga, uporabom specijalnih koničnih nastavaka s uklonjena zadnja 3 mm ovojnice, energija se osim frontalno, adekvatno emitira i lateralno. U odnosu na klasičnu LAI tehniku, ovim tehnikama razvija se

veći fotomehanički i fotoakustični učinak, a manji fototermalni, jer se zračenje odašilje u pulsevima kratkog trajanja (50  $\mu$ s) i male energije (20 mJ) (40, 65, 66).

U nekoliko je radova (51, 72) istraživani učinak PIPS tehnike u aktivaciji kemijskih irigansa i uklanjanju zaostatnog sloja. Suprotno tomu, za SWEEPS kao noviju metodu na tržištu, postoji usporedivo manje istraživanja i dokazanih činjenica o učinkovitosti ispiranja akcesornih kanala.



Ispiranje korijenskih kanala ključni je korak tijekom endodontskog liječenja zuba. Za maksimalnu dezinfekciju korijenskih kanala, irigans treba prodirati dovoljno duboko kako bi uklonio ostatke pulpnog tkiva, dentinski debris, zaostatni sloj i bakterijski biofilm (3). Glavni izazov kemijskog ispiranja jest dezinfekcija akcesornih kanala, smještenih prvenstveno u apikalnoj trećini korijena (13). Konvencionalnim ispiranjem korijenskih kanala iglom i špricom nemoguće je dosegnuti akcesorne kanale, a postoji i rizik od ekstruzije irigansa u periapikalno područje (14). Da bi se prevladali nedostaci ispiranja iglom i špricom, razvijaju se tehnike aktivacije irigansa, koje povećavaju disperziju irigansa u sustav korijenskih kanala i poboljšavaju mehaničko čišćenje (15). Zvučna i ultrazvučna tehnika ispiranja te ispiranje primjenom negativnog tlaka, poboljšavaju učinkovitost irigansa u uklanjanju dentinskog debrisa i zaostatnog sloja. Ipak, najveća učinkovitost postiže se primjenom lasera u LAI tehnici (14). Princip rada ove tehnike temelji se na afinitetu erbij lasera, Er:YAG i Er,Cr:YSGG, prema vodi, a time i kemijskim otopinama za ispiranje kanala. Djelovanjem laserske zrake na irigans dolazi do fototermalnog učinka i stvaranja prolaznih kavitacija, te posljedičnog fotomehaničkog i fotoakustičnog učinka, koji rezultiraju smičnim naprezanjem na dentinske zidove i uklanjanjem zaostatnog sloja i biofilma (54).

Istraživanjima (59, 60, 61) dokazana je veća učinkovitost LAI tehnike u uklanjanju zaostatnog sloja i dentinskog debrisa te bakterije *E. faecalis* iz korijenskih kanala, u usporedbi s ostalim metodama ispiranja. Također, u istraživanju Liapis i suradnika (64) na 56 pacijenata, postoperativna bol nakon ultrazvučnog i laserski aktiviranog ispiranja jest slaba i usporediva. Navedene prednosti LAI tehnike očekivano su povezane i s povećanom cijenom, a samim time i smanjenom dostupnošću ove tehnike u svakodnevnoj kliničkoj praksi. Kao nedostatak LAI tehnike, osim cijene, navodi se i povećani rizik za ekstruziju irigansa preko apeksa (14), no Peeters i Mooduto u *in vivo* istraživanju (62) na 181 pacijentu ne potvrđuju navedeni rizik.

Posebne LAI metode su PIPS i SWEEPS, u kojima se koristi Er:YAG laser male energije i kratkih pulseva. U PIPS metodi u jednom se ciklusu emitira jedan puls, za razliku od SWEEPS gdje se emitiraju sinkronizirani parovi pulseva u optimalnom vremenskom razmaku. Obje metode razvijene su u svrhu pojačanja fotoakustičnog, a smanjenja fototermalnog učinka klasične LAI tehnike. Osim toga, ove metode su manje invazivne jer se fiberoptički nastavak lasera postavlja u koronarni dio endodontskog prostora, a ne u korijenski kao kod klasične LAI tehnike. Nekoliko istraživanja pokazuje učinkovitost PIPS metode u aktivaciji irigansa i uklanjanju debrisa i zaostatnog sloja, dok za noviju SWEEPS metodu postoji značajno manji broj istraživanja (50). U nedavnom istraživanju (73)

uspoređivana je dubina penetracije boje unutar korijenskih kanala primjenom PIPS i SWEEPS metode. Prema rezultatima toga istraživanja, PIPS metoda povećava penetraciju boje, dok SWEEPS metoda ima jednaki ishod na penetraciju boje kao i konvencionalna metoda. Tim se rezultatom u pitanje dovodi ideja da SWEEPS metoda postiže jači fotoakustični učinak emitiranjem parova pulseva.

Veliki broj istraživanja proveden je u svrhu ispitivanja uporabe lasera u dezinfekciji korijenskih kanala. Većina tih istraživanja ispituje antibakterijski učinak samog lasera, a ne lasera u aktivaciji otopina za ispiranje (74). Osim toga, većina dosadašnjih istraživanja provedena je *in vitro* ili *ex vivo*, a samo nekolicina *in vivo* (54). U sustavnom preglednom radu Fransson i suradnika (74) analizirano je 234 objavljenih radova, u kojima se ispituje učinkovitost lasera kao nadopune kemo-mehaničke obrade inficiranih korijenskih kanala. Iako su zabilježeni pozitivni učinci lasera, konačni zaključak o preporuci upotrebe lasera u nadopuni kemo-mehaničke obrade nije donesen jer su pregledani radovi ocijenjeni kao radovi slabe kvalitete. Glavni razlog loše kvalitete jest to što niti u jednom radu nije zabilježena veličina testiranog uzorka. Osim toga, niti jedan od analiziranih radova ne specificira koliko je istraživanje slijepo (eng. *blinded*), ne postavlja kriterije za procjenu periapikalnog cijeljenja, ne definira udaljenost radne dužine i apikalnog foramena i ne opisuje detaljno kultivacijske procese bakterija. Također, u nekim istraživanjima nije korišten koferdam, tako da se podrijetlo kultiviranih bakterija ne može odrediti. Takva istraživanja nemoguće je međusobno usporediti i napraviti kvantitativni sustavni pregledni rad ili meta-analizu (74).



## **6. ZAKLJUČAK**

LAI tehnika predstavlja tehnološki napredak u odnosu na prijašnje tehnike aktivacije kemijskih irigansa. Dokazano je da laserska aktivacija irigansa djeluje baktericidno i pospješuje uklanjanje zaostatnog sloja i dentinskog debrisa iz korijenskih kanala. Ekstruzija sredstva za ispiranje u periapiks i postoperativna bol, također su manje nego kod konvencionalnog ispiranja iglom i špicom. Ipak, konačni zaključak o potrebi uporabe lasera kao nadopune kemo-mehaničke obrade inficiranih korijenskih kanala, ne može biti donesen zbog male kvalitete do sada objavljenih radova. Daljnja istraživanja treba usmjeriti na dokazivanje učinkovitosti, za sada nedovoljno istraženih, PIPS i SWEEPS tehnika ispiranja korijenskih kanala.

## **7. LITERATURA**

1. Neelakantan P, Romero M, Vera J, Daood U, Khan AU, Yan A, Cheung GSP. Biofilms in endodontics-current status and future directions. *Int J Mol Sci.* 2017;18(8):1748-69.
2. Magni E, Jäggi M, Eggmann F, Weiger R, Connert T. Apical pressures generated by several canal irrigation methods: a laboratory study in a maxillary central incisor with an open apex. *Int Endod J.* 2021;54(10):1937-47.
3. Kandaswamy D, Venkateshbabu N. Root canal irrigants. *J Conserv Dent.* 2010;13(4):256–64.
4. Shanahan DJ, Duncan HF. Root canal filling using resilon: a review. *Br Dent J.* 2011;211(2):81-8.
5. Ricucci D, Siqueira JF Jr. Fate of the tissue in lateral canals and apical ramifications in response to pathologic conditions and treatment procedures. *J Endod.* 2010;36(1):1-15.
6. Siqueira Junior JF, Rôças IDN, Marceliano-Alves MF, Pérez AR, Ricucci D. Unprepared root canal surface areas: causes, clinical implications, and therapeutic strategies. *Braz Oral Res.* 2018;32(1):e65.
7. Tabrizizadeh M, Shareghi A. The effect of preparation size on efficacy of smear layer removal; a scanning electron microscopic study. *Iran Endod J.* 2015;10(3):169-73.
8. Sen BH, Wesselink PR, Türkün M. The smear layer: a phenomenon in root canal therapy. *Int Endod J.* 1995;28(3):141-8.
9. Violich DR, Chandler NP. The smear layer in endodontics - a review. *Int Endod J.* 2010;43(1):2-15.
10. Haapasalo M, Qian W, Portenier I, Waltimo T. Effects of dentin on the antimicrobial properties of endodontic medicaments. *J Endod.* 2007;33(8):917-25.
11. Prada I, Micó-Muñoz P, Giner-Lluesma T, Micó-Martínez P, Muwaquet-Rodríguez S, Albero-Monteaigudo A. Update of the therapeutic planning of irrigation and intracanal medication in root canal treatment. A literature review. *J Clin Exp Dent.* 2019;11(2):185-93.
12. Haapasalo M, Shen Y, Wang Z, Gao Y. Irrigation in endodontics. *Br Dent J.* 2014;216(6):299-303.
13. Peters OA, Laib A, Göhring TN, Barbakow F. Changes in root canal geometry after preparation assessed by high-resolution computed tomography. *J Endod.* 2001;27(1):1–6.

14. Dioguardi M, Gioia GD, Illuzzi G, Laneve E, Cocco A, Troiano G. Endodontic irrigants: different methods to improve efficacy and related problems. *Eur J Dent.* 2018;12(3):459-66.
15. Jiang LM, Lak B, Eijsvogels LM, Wesselink P, van der Sluis LW. Comparison of the cleaning efficacy of different final irrigation techniques. *J Endod.* 2012;38(6):838-41.
16. Haapasalo M, Shen Y, Ricucci D. Reasons for persistent and emerging post-treatment endodontic disease. *Endod Topics* 2011;18:31–50.
17. Peršić Bukmir R, Glavičić S, Brekalo Pršo I. Tehnički aspekti endodotskog tretmana i utjecaj na zdravlje periapikalnog tkiva u presječnim studijama. *Medicina Fluminensis.* 2014;50(3):259-67.
18. Stuart CH, Schwartz SA, Beeson TJ, Owatz CB. *Enterococcus faecalis*: its role in root canal treatment failure and current concepts in retreatment. *J Endod.* 2006;32(2):93-8.
19. Holland R, Gomes JE Filho, Cintra LTA, Queiroz ÍOA, Estrela C. Factors affecting the periapical healing process of endodontically treated teeth. *J Appl Oral Sci.* 2017;25(5):465-76.
20. Sjogren U, Hagglund B, Sundqvist G, Wing K. Factors affecting the long-term results of endodontic treatment. *J Endod.* 1990;16(10):498-504.
21. Abdo S, Alkaisi A, Saleem M, Zetouni J. Clinical applications of lasers in endodontic. *J Dent Res.* 2018;1:7-15.
22. Bago Jurič I, Anič I. Primjena lasera u dezinfekciji i čišćenju korijenskih kanala zuba: pregledni rad. *Acta Stomatol Croat.* 2014;48(1):6-15.
23. Stabholz A, Sahar-Helft S, Moshonov J. Lasers in endodontics. *Dent Clin North Am.* 2004;48(4):809-32.
24. Gabrić Pandurić D. Fizikalna i ultrastrukturalna usporedba utjecaja lasera i kirurškog svrdla na koštano tkivo [disertacija]. Zagreb: Stomatološki fakultet Sveučilišta u Zagrebu; 2010. 19-31.
25. Hecht J. A short history of laser development. *Appl Opt.* 2010;49(25):99-122.
26. Saydjari Y, Kuypers T, Gutknecht N. Laser Application in Dentistry: Irradiation effects of Nd:YAG 1064 nm and diode 810 nm and 980 nm in infected root canals-a literature overview. *Biomed Res Int.* 2016;2016:1-10.
27. Asnaashari M, Moeini M. Effectiveness of lasers in the treatment of dentin hypersensitivity. *J Lasers Med Sci.* 2013;4(1):1-7.
28. Derikvand N, Chinipardaz Z, Ghasemi S, Chiniforush N. The versatility of 980 nm diode laser in dentistry: a case series. *J Lasers Med Sci.* 2016;7(3):205-8.

29. de Souza EB, Cai S, Simionato MR, Lage-Marques JL. High-power diode laser in the disinfection in depth of the root canal dentin. *Oral Surg Oral Med Oral Pathol Oral Radiol Endod.* 2008;106(1):68-72.
30. Moritz A, Gutknecht N, Schoop U, Goharkhay K, Doertbudak O, Sperr W. Irradiation of infected root canals with a diode laser in vivo: results of microbiological examinations. *Lasers Surg Med.* 1997;21:221-6.
31. Plotino G, Grande NM, Mercade M. Photodynamic therapy in endodontics. *Int Endod J.* 2019;52(6):760-74.
32. Demidova TN, Hamblin MR. Photodynamic therapy targeted to pathogens. *Int J Immunopathol Pharmacol.* 2004;17(3):245-54.
33. Siddiqui SH, Awan KH, Javed F. Bactericidal efficacy of photodynamic therapy against *Enterococcus faecalis* in infected root canals: a systematic literature review. *Photodiagnosis Photodyn Ther.* 2013;10(4):632-43.
34. Bago I, Plečko V, Gabrić Pandurić D, Schauerperl Z, Baraba A, Anić I. Antimicrobial efficacy of a high-power diode laser, photo-activated disinfection, conventional and sonic activated irrigation during root canal treatment. *Int Endod J.* 2013;46(4):339-47.
35. Singh S, Nagpal R, Manuja N, Tyagi SP. Photodynamic therapy: an adjunct to conventional root canal disinfection strategies. *Aust Endod J.* 2015;41(2):54-71.
36. Coluzzi DJ. Fundamentals of dental lasers: science and instruments. *Dent Clin North Am.* 2004;48(4):751-70.
37. Klinke T, Klimm W, Gutknecht N. Antibacterial effects of Nd:YAG laser irradiation within root canal dentin. *J Clin Laser Med Surg.* 1997;15(1):29-31.
38. Bergmans L, Moisiadis P, Teughels W, et al. Bactericidal effects of Nd:YAG laser irradiation on some endodontic pathogens ex vivo. *Int Endod J.* 2006;39(7):547-57.
39. Kesler G, Gal R, Kesler A, Koren R. Histological and scanning electron microscope examination of root canal after preparation with Er:YAG laser microprobe: a preliminary in vitro study. *J Clin Laser Med Surg.* 2002;20(5):269-77.
40. DiVito E, Peters OA, Olivi G. Effectiveness of the erbium:YAG laser and new design radial and stripped tips in removing the smear layer after root canal instrumentation. *Lasers Med Sci.* 2012;27(2):273-80.
41. Moshonov J, Orstavik D, Yamauchi S, Pettiette M, Trope M. Nd:YAG laser irradiation in root canal disinfection. *Endod Dent Traumatol.* 1995;11(5):220-4.

42. Olivi G. Laser use in endodontics: Evolution from direct laser irradiation to laser-activated irrigation. *J Lasers Dent.* 2013;21:58-71.
43. Nasher R, Hilgers RD, Gutknecht N. Debris and smear layer removal in curved root canals using the dual wavelength Er,Cr:YSGG/diode 940 nm laser and the XP-endoshaper and finisher technique. *Photobiomodul Photomed Laser Surg.* 2020;38(3):174-80.
44. Gutknecht N, van Gogswaardt D, Conrads G, Apel C, Schubert C, Lampert F. Diode laser radiation and its bactericidal effect in root canal wall dentin. *J Clin Laser Med Surg.* 2000;18(2):57-60.
45. Ando Y, Aoki A, Watanabe H, Ishikawa I. Bactericidal effect of erbium YAG laser on periodontopathic bacteria. *Lasers Surg Med.* 1996;19(2):190-200.
46. Schoop U, Kluger W, Moritz A, Nedjelic N, Georgopoulos A, Sperr W. Bactericidal effect of different laser systems in the deep layers of dentin. *Lasers Surg Med.* 2004;35(2):111-6.
47. Wang X, Sun Y, Kimura Y, Ishiyaki NT, Matsumoto K. Effect of diode irradiation on smear layer removal from root canal walls and apical leakage after obturation. *Photomed Laser Surg.* 2005;23(6):575-81.
48. Goya C, Yamazaki R, Tomita Y, Kimura Y, Matsumoto K. Effect of pulsed laser irradiation on smear layer at the apical stop and apical leakage after obturation. *Int Endod J.* 2000;33:266-71.
49. Kung JC, Wang WH, Chiang YC, Yang-Wang YT, Wang YC, Chen WC, Shih CJ. The antibacterial and remineralization effect of silver-containing mesoporous bioactive glass sealing and Er-YAG laser on dentinal tubules treated in a *Streptococcus mutans* cultivated environment. *Pharmaceuticals (Basel).* 2021;14(11):1124.
50. Su Z, Li Z, Shen Y, Bai Y, Zheng Y, Pan C, Hou B. Characteristics of the irrigant flow in a simulated lateral canal under two typical laser-activated irrigation regimens. *Lasers Surg Med.* 2021;53(4):587-94.
51. Meire MA, Havelaerts S, De Moor RJ. Influence of lasing parameters on the cleaning efficacy of laser-activated irrigation with pulsed erbium lasers. *Lasers Med Sci.* 2016;31(4):653-8.
52. Blanken J, De Moor RJ, Meire M, Verdaasdonk R. Laser induced explosive vapor and cavitation resulting in effective irrigation of the root canal. Part 1: a visualization study. *Lasers Surg Med.* 2009;41(7):514-9.

53. Matsumoto H, Yoshimine Y, Akamine A. Visualization of irrigant flow and cavitation induced by Er:YAG laser within a root canal model. *J Endod.* 2011;37(6):839-43.
54. Nagahashi T, Yahata Y, Handa K, Nakano M, Suzuki S, Kakiuchi Y, et al. Er:YAG laser-induced cavitation can activate irrigation for the removal of intraradicular biofilm. *Sci Rep.* 2022;12(1):4897.
55. De Moor RJG, Meire M. Review: High-power lasers in endodontics - fiber placement for laser-enhanced endodontics: in the canal or at the orifice? *J Laser Health Acad.* 2014;1:20-8.
56. George R, Meyers IA, Walsh LJ. Laser activation of endodontic irrigants with improved conical laser fiber tips for removing smear layer in the apical third of the root canal. *J Endod.* 2008;34(12):1524-7.
57. Gregorčić P, Jezeršek M, Možina J. Optodynamic energy-conversion efficiency during an Er:YAG-laser-pulse delivery into a liquid through different fiber-tip geometries. *J Biomed Opt.* 2012;17(7):075006. <https://doi.org/10.1117/1.JBO.17.7.075006>.
58. Henninger E, Berto LA, Eick S, Lussi A, Neuhaus KW. In vitro effect of Er:YAG laser on different single and mixed microorganisms being associated with endodontic infections. *Photobiomodul Photomed Laser Surg.* 2019;37(6):369-75.
59. Seet AN, Zilm PS, Gully NJ, Cathro PR. Qualitative comparison of sonic or laser energisation of 4% sodium hypochlorite on an *Enterococcus faecalis* biofilm grown in vitro. *Aust Endod J.* 2012;38(3):100-6.
60. Swimberghe RCD, De Clercq A, De Moor RJG, Meire MA. Efficacy of sonically, ultrasonically and laser-activated irrigation in removing a biofilm-mimicking hydrogel from an isthmus model. *Int Endod J.* 2019;52(4):515-23.
61. de Groot SD, Verhaagen B, Versluis M, Wu MK, Wesselink PR, van der Sluis LW. Laser-activated irrigation within root canals: cleaning efficacy and flow visualization. *Int Endod J.* 2009;42(12):1077-83.
62. Peeters HH, Mooduto L. Radiographic examination of apical extrusion of root canal irrigants during cavitation induced by Er,Cr:YSGG laser irradiation: an in vivo study. *Clin Oral Investig.* 2013;17(9):2105-12.
63. Vidas J, Snjaric D, Braut A, Carija Z, Persic Bukmir R, De Moor RJG, Brekalo Prso I. Comparison of apical irrigant solution extrusion among conventional and laser-activated endodontic irrigation. *Lasers Med Sci.* 2020;35(1):205-11.



64. Liapis D, De Bruyne MAA, De Moor RJG, Meire MA. Postoperative pain after ultrasonically and laser-activated irrigation during root canal treatment: a randomized clinical trial. *Int Endod J.* 2021;54(7):1037-50.
65. Korkut E, Torlak E, Gezgin O, Özer H, Şener Y. Antibacterial and smear layer removal efficacy of Er:YAG laser irradiation by photon-induced photoacoustic streaming in primary molar root canals: a preliminary study. *Photomed Laser Surg.* 2018;36(9):480-6.
66. Olivi G, DiVito E. Photoacoustic endodontics using PIPS™: experimental background and clinical protocol. *J Laser Health Acad.* 2012;2012(1):22–5.
67. DiVito E, Colonna M, Olivi G. The photoacoustic efficacy of an Er:YAG laser with radial and stripped tips on root canal dentin walls: an SEM evaluation. *J Laser Dent* 2011;19:156-61.
68. Lukac N, Muc BT, Jezersek M, Lukac M. Photoacoustic endodontics using the novel SWEEPS Er:YAG laser modality. *J Laser Health Acad.* 2017;1:1–7.
69. Panthangi S, Vishwaja U, Reddy CLC, Babu MB, Podili S. Novel sweeps technology in endodontics — a review. *IP Indian J Conserv Endod.* 2021;6(3):134-2.
70. Lukač N, Jezeršek M. Amplification of pressure waves in laser-assisted endodontics with synchronized delivery of Er:YAG laser pulses. *Lasers Med Sci.* 2018;33(4):823-33.
71. Mancini M, Cerroni L, Palopoli P, Olivi G, Olivi M, Buoni C, Cianconi L. FESEM evaluation of smear layer removal from conservatively shaped canals: laser activated irrigation (PIPS and SWEEPS) compared to sonic and passive ultrasonic activation-an ex vivo study. *BMC Oral Health.* 2021;21(1):81-91.
72. Lukač N, Zadavec J, Gregorčič P, Lukač M, Jezeršek M. Wavelength dependence of photon-induced photoacoustic streaming technique for root canal irrigation. *J Biomed Opt.* 2016;21(7):75007.
73. Kosarieh E, Bolhari B, Sanjari Pirayvatlou S, Kharazifard MJ, Sattari Khavas S, Jafarnia S, Saberi S. Effect of Er:YAG laser irradiation using SWEEPS and PIPS technique on dye penetration depth after root canal preparation. *Photodiagnosis Photodyn Ther.* 2021;33:102136.
74. Fransson H, Larsson KM, Wolf E. Efficacy of lasers as an adjunct to chemo-mechanical disinfection of infected root canals: a systematic review. *Int Endod J.* 2013;46(4):296-307.

## **8. ŽIVOTOPIS**

Jana Joksimović rođena je 3. srpnja 1997. godine u Sisku, gdje je pohađala osnovnu i srednju školu. Nakon završene Opće gimnazije Sisak, 2016. godine upisala je Stomatološki fakultet Sveučilišta u Zagrebu.

Dekanovom nagradom za najbolji uspjeh u akademskoj godini 2016./2017. nagrađena je nakon prve godine studija. Do kraja studija nalazi se u 10 % najuspješnijih studenata na studiju. Za akademski uspjeh nagrađena je STEM stipendijom i stipendijom za izvrsnost Sveučilišta u Zagrebu.

Deveti semestar provodi u Njemačkoj na Ernst Moritz Arndt Sveučilištu u Greifswaldu, u sklopu *Erasmus+ programa*. U akademskoj godini 2021./2022. radila je kao demonstrator na pretkliničkim vježbama u Zavodu za parodontologiju. Od akademske godine 2019./2020. do 2021./2022. bila je urednica studentskog časopisa *Sonda*. Tijekom studija asistirala je u dvije privatne ordinacije dentalne medicine.