

Augmentacija kosti u maksilarnom sinusu

Takač, Ilona

Master's thesis / Diplomski rad

2015

Degree Grantor / Ustanova koja je dodijelila akademski / stručni stupanj: **University of Zagreb, School of Dental Medicine / Sveučilište u Zagrebu, Stomatološki fakultet**

Permanent link / Trajna poveznica: <https://um.nsk.hr/um:nbn:hr:127:137498>

Rights / Prava: [Attribution-NonCommercial-NoDerivs 3.0 Unported / Imenovanje-Nekomercijalno-Bez prerađivanja 3.0](#)

Download date / Datum preuzimanja: **2025-01-09**



Repository / Repozitorij:

[University of Zagreb School of Dental Medicine Repository](#)



SVEUČILIŠTE U ZAGREBU
STOMATOLOŠKI FAKULTET

Ilona Takač

**AUGMENTACIJA KOSTI U MAKSILARNOM
SINUSU**

DIPLOMSKI RAD

Zagreb, rujan 2015.

Rad je ostvaren na:

Zavodu za oralnu kirurgiju Stomatološkog fakulteta Sveučilišta u Zagrebu

Voditelj rada:

izv. prof. dr. sc. Tihomir Kuna, Stomatološki fakultet, Zagreb

Lektor hrvatskog jezika: mag. educ. croat. Maja Marić

Lektor engleskog jezika: mag. educ. philol. angl et germ. Eva Bošković

Rad sadrži: 50 stranica

23 slika

1 CD

Ovaj diplomski rad posvećujem osobi koja mi je do svog zadnjeg dana pružala podršku i bezuvjetnu ljubav. Sjećanje na tu osobu dalo mi je snagu i motiv da izgradim sebe i svoj život.

Neizmjereno hvala mojoj majci i sestri čija su ljubav i potpora bili neupitni u bilo kojem trenutku.

Hvala mom dečku koji je nesebično olakšao moj put do uspjeha i uljepšao moj život.

Veliko hvala mentoru prof.dr.sc. Tihomiru Kuni, iznimnom čovjeku i stručnoj osobi, na ukazanom povjerenju, danim savjetima i prenesenom znanju.

I na kraju, ali ne manje bitno, hvala svim prijateljima koji su vjerovali u mene i jednostavno bili tu.

Poznavati ovakve ljude velika je čast. Imati ih barem i u dijelu svog života neprocjenjivo je.

SADRŽAJ

1. UVOD	1
2. SVRHA RADA.....	2
3. ANATOMIJA GORNJE ČELJUSTI.....	3
3.1. Anatomija maksilarnog sinusa	6
4. PODIZANJE DNA MAKSILARNOG SINUSA	11
4.1. Otvoreni sinus lift.....	19
4.2. Zatvoreni sinus lift.....	23
4.3. Moderne tehnike sinus lifta	26
4.3.1. <i>Baloon – Lifting – Cintról (BLC)</i>	26
4.3.2. <i>Piezokirurgija</i>	28
5. PRIPREMA PACIJENTA ZA KIRURŠKU TERAPIJU	31
5.1. Anamneza.....	31
5.2. Klinički pregled	33
5.3. Rentgenska analiza	34
6. KOMPLIKACIJE.....	36
7. VRIJEME POSTAVLJANJA IMPLANTATA	40
8. RASPRAVA	41
9. ZAKLJUČAK	42
10. SAŽETAK	43
11. SUMMARY	44
12. LITERATURA.....	45
13. ŽIVOTOPIS	50

1. UVOD

Ugradnja dentalnih implantata ima velik značaj u suvremenoj stomatologiji i terapija je izbora onih pacijenata koji žele potpunu ili djelomičnu bezubost riješiti fiksnom protetskom konstrukcijom. Nešto veći izazov pri planiranju i ugradnji implantata predstavlja upravo ugradnja u posteriornim regijama maksile. Naime, nakon gubitka zuba, bezubo područje, točnije alveolarni greben podliježe resorpciji, koja u kombinaciji s pneumatizacijom maksilarnog sinusa rezultira smanjenjem visine kosti. Vrlo često preostala visina kosti ne dozvoljava standardnu ugradnju implantata te zahtjeva složeniji kirurški zahvat, donosno odizanje sinusne membrane jednom od tehnika, te augmentaciju kosti uz istovremenu ili odgođenu implantaciju. Odgovarajuća obrada i priprema pacijenta, koja uključuje detaljnu opću i stomatološku anamnezu, klinički pregled te rentgensku analizu, osnova su za postavljanje valjane dijagnoze i indikacije za zahvat ili pak otkrivanje kontraindikacija. Izbor metode diktiran je lokalnim statusom bezubog područja, općim stanjem pacijenta, ali i procjenom oralnog kirurga koji zahvat izvodi. Dobro poznavanje anatomije i morfologije maksilarnog područja, prednosti i nedostataka pojedine metode sinus lifta, kao i poznavanje indikacija i kontraindikacija, uz znanje i manualnu spretnost kirurga, ključ su uspjeha implanto-protetske terapije. Što je sinus lift, kada je potreban, koju od metoda sinus lifta odabrati, kako prevenirati ili sanirati moguće komplikacije, neka su od pitanja na koje sam pišući ovaj diplomski pronašla odgovore.

2. SVRHA RADA

Svrha ovog diplomskog rada je prikazati metode odizanja sinusne membrane uz augmentaciju kosti, kako bi se ostvarili uvjeti za daljnju implanto-protetsku terapiju.

Rad će se baviti anatomijom gornje čeljusti, s naglaskom na anatomiju maksilarnog sinusa, opisom metoda sinus lifta uz prikaz prednosti i nedostataka svake pojedine metode, njihovim indikacijama i kontraindikacijama, te mogućim komplikacijama tijekom i nakon samog zahvata.

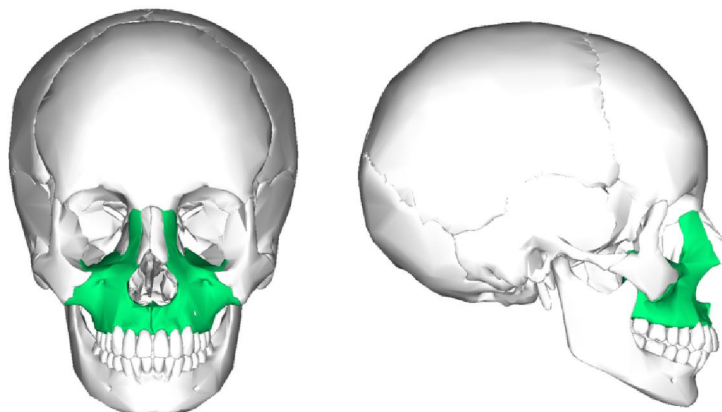
3. ANATOMIJA GORNJE ČELJUSTI

Osnovnu koštanu strukturu glave čovjeka čini sustav nepokretnih kostiju i pokretna donja čeljust. Kostu su međusobno spojene suturama, dok je donja čeljust preko temporomandibularnog zgloba povezana sa lubanjom (1,2).

Maxilla, odnosno gornja čeljust je parna kost koju oblikuju tijelo, *corpus maxille* i četiri nastavka :

1. čeonu nastavak – *processus frontalis*
2. nepčani nastavak – *processus palatinus*
3. zubni nastavak – *processus alveolaris*
4. jagodični nastavak – *processus zygomaticus* (1).

Tijelo gornje čeljusti ima oblik četverostrane prizme i čini prostrani *sinus maxillaris*. Maksilarni sinus se drenira u srednji nosni hodnik širokim otvorom, *hiatus maxillaris* ili *ostium maxile*. Piramidni oblik šupljine svojom je osnovicom usmjeren prema nosnoj šupljini te može biti različite veličine jer gornja čeljust nije jednako pneumatizirana kod svih ljudi. Vrhovi korjenova gornjih pretkutnjaka i kutnjaka mogu biti u bliskom odnosu sa sinusom gornje čeljusti. Najbliži sinusnoj šupljini je gornji prvi kutnjak koji u nju može i stršati, potom slijede drugi i treći kutnjak, pa drugi i prvi pretkutnjak, dok samo iznimno šupljina sinusa može sezati do korijena očnjaka. Upravo zbog bliskog odnosa sinusa i korjenova gornje čeljusti postoji mogućnost prenošenja infekcije iz zubi u sinus, a katkad i otvaranje sinusa prilikom ekstrakcije gornjih zuba (1).



Slika 1. Anteriorni i lateralni prikaz maksile Preuzeto: (3)

Facies anterior, odnosno prednja ploha maxille udubljena je i prema dolje se nastavlja u zubni nastavak gdje nalazimo zubna izbočenja, *juga alveolaria*, koja odgovaraju položaju zubnih korjenova. Iznad alveolarnih izbočenja nalazi se *fossa cannina*. Prednju stranu gornje čeljusti prema gore omeđuje *margo infraorbitalis*, ispod kojeg se nalazi *foramen infraorbitale*, kroz koji prolaze istoimeni živac i krvne žile. Prednja strana gornje čeljusti prema medijalno tvori nosni urez, *incisura nasalis* koja s istoimenim urezom suprotne strane tvori kruškoliki otvor, *apertura piriformis*. Na donjem rubu aperture nalazi se koštani trn, *spina nasalis anterior*, na koji se veža hrskavica nosne pregrade (1,2).

Stražnja ploha ili *facies infratemporalis* prema natrag se izbočuje u kvrgu gornje čeljusti odnosno *tuber maxille* na kojoj se nalaze dva ili tri sitna otvora, *foramina alveolaria tuberis maxile*, u kojima počinju alveolarni kanali, *canales alveolares*. Alveolarni kanali dovode krvne žile i živce gornjim molarima (1).

Facies nasalis ili nosna ploha, prema dolje prelazi u gornju plohu nepčanog nastavka. Na nosnoj plohi nalazimo koštani greben za hvatište donje nosne školjke, *crista conchalis*. Iza frontalnog nastavka nalazi se *sulcus lacrimalis*, odnosno suzna brazda koja s donjom nosnom školjkom i lakrimalnom kosti čini suznonosni kanal, *sulcus nasolacrimalis*. Na samom prijelazu prema stražnjoj plohi smješten je veliki nepčani žlijeb, *sulcus palatinus maior*, koji s odgovarajućom brazdom na nepčanoj kosti čini veliki nepčani kanal, *canalis palatinus maior*. Kroz veliki nepčani kanal prolaze u područje nepca krvne žile i živci (1).

Facies orbitalis, gornja je trokutasta ploha koja s odgovarajućim rubom velikog krila klinasta kosti omeđuje donju infraorbitalnu pukotinu, *fissura orbitalis inferior*. U stražnjem dijelu orbitalne plohe počinje žlijeb, *sulcus infraorbitalis*, koji prema naprijed prelazi u infraorbitalni kanal, *canalis infraorbitalis* koji pak završava otvorom *foramen infraorbitale*. Od infraorbitalnog kanala odjeljuju se alveolarni kanali, *canales alveolares*, kroz koje prolaze krvne žile i živci za prednje zube (1).

Processus frontalis, to jest čeonni nastavak, usmjeren je prema gore i spaja se s čeonom kosti, *os frontale*. Na medijalnoj strani nastavka nalazi se *crista ethmoidalis*, greben na koji se priključuje prednji kraj srednje nosne školjke (1).

Processus palatinus, nepčani nastavak, tvori velik dio tvrdog nepca (*palatum durum*) i spaja se s istovjetnim nastavkom suprotne strane u uzdužnom nepčanom šavu (*sutura palatina mediana*). Blizu prednjeg kraja nosnog grebena (*criste nasalis*) nalazi se otvor incizalnog kanala, *foramen incisivum*, kroz koji prolaze krvne žile i živci. Straga se nepčani nastavci obiju gornjih čeljusti spajaju šavom (*sutura*

palatomaxillaris) s vodoravnom pločom nepčane kosti i tako zajedno oblikuju koštano nepce, *palatum osseum* (1, 2).

Processus alveolaris, odnosno zubni ili alveolarni nastavak na donjem slobodnom rubu što tvori alveolarni luk, *arcus alveolaris*, ima osam dentalnih pretinaca, *alveoli dentales*. Zubni pretinci međusobno su odijeljene pregradama, *septa interalveolaria*, a unutar samih pretinaca nalaze se međukorjenske pregrade, *septa interradicularia* (1).

Jagodični nastavak, *processus zygomaticus*, spaja se s jagodičnom kosti (*os zygomaticum*) i tvori čvrsto uporište na koje se prenosi tlak pri žvakanju. Ispod jagodičnog nastavka, na granici između prednje i stražnje plohe nalazi se *crista zygomaticoalveolaris*, greben putem kojega se prenosi tlak i koji ujedno priječi prolazak anestetika, zbog čega za anesteziju prvog kutnjaka anestetik treba aplicirati u područje drugog kutnjaka (1).

3.1. Anatomija maksilarnog sinusa

Paranasalni sinusi su parne, zrakom ispunjene ekstenzije respiratornog dijela nosne šupljine. Imenujemo ih prema kostima u kojima se nalaze pa stoga razlikujemo: sinus frontalis, sinus sphenoidalis, cellulae ethmoidales i sinus maxillaris (4).

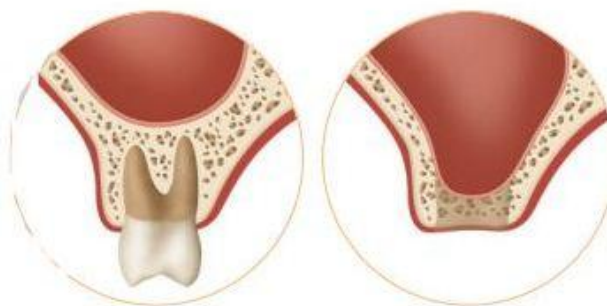
Sinus maxillaris najveća je paranasalna šupljina koja se nalazi u tijelu maksile i koja svojim izgledom podsjeća na piramidu. Baza piramide medijalni je zid sinusa, a ujedno čini i lateralni zid nosne šupljine, dok je vrh piramide okrenut prema

zigomatičnoj kosti. Krov sinusa čini dno orbite, a dno sinusa tvore alveolarni nastavci gornje čeljusti (2, 4).

Četiri zatona, odnosno komore sačinjavaju maksilarni sinus :

1. Recessus alveolaris
2. Recessus palatinus
3. Recessus zygomaticus
4. Recessus frontalis

Volumen sinusa varira između 4,5 ml i 35,2 ml, s prosječnom vrijednosti 15 ml. Sinusna šupljina ima fenomen širenja prema dolje i lateralno koji je potencijalno rezultat već spomenutog gubitka okuzalnog opterećenja (4).



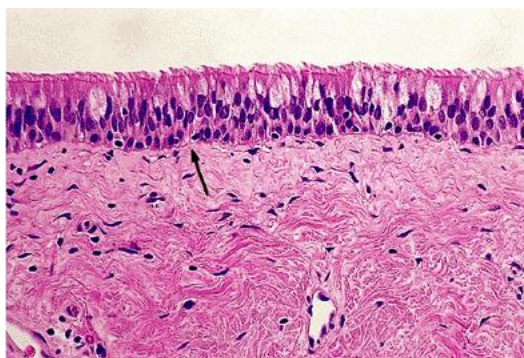
Slika 2. Smanjenje koštane mase nakon gubitka zuba. Preuzeto: (5)

Sinus može biti podijeljen jednom ili više pregrada (*Underwoodova septa*) na nekoliko dijelova. Učestalost sinusnih pregrada kreće se između 26,5% i 31%, s najčešćom lokacijom između drugog premolara i prvog molara. Osim što je

podijeljen s jednom ili više pregrada, sinus može biti podijeljen potpuno ili nepotpuno (4).

Na medijalnom zidu, između srednje i donje nosne školjke sinus ima nefiziološku drenažu. Što se histološkog dijela tiče, maksilarni sinus obložen je respiratornim epitelom ispod kojeg se nalazi vezivno tkivo koje prekriva periost.

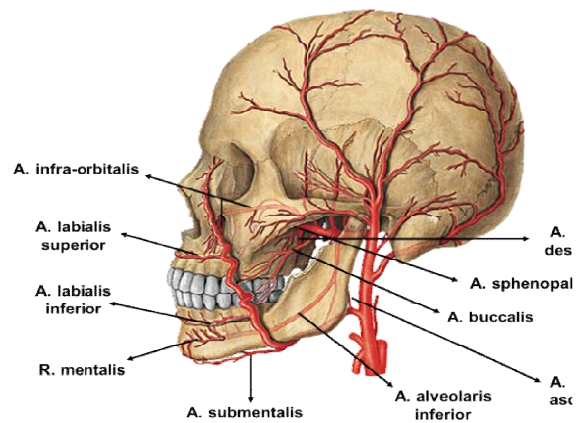
Te tri strukture (epitel, vezivo, periost) zajedno čine *Schneiderovu membranu* (4).



Slika 3. Histološki prikaz Schneiderove membrane. Preuzeto: (6)

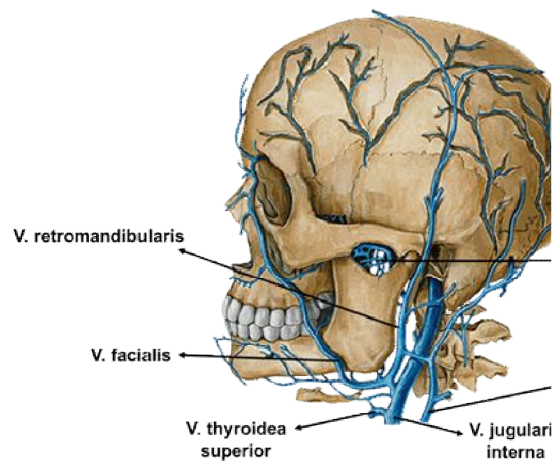
Zdrav maksilarni sinus samoodržava se pomoću stražnje drenaže i djelovanjem cilijarnog cilindričnog epitela koji usmjerava bakterije prema ušću sinusa, a uz to proizvodi sluz koja sadržava lizozime i imunoglobuline. Važnu ulogu u održavanju zdravog stanja sinusa ima i vaskularizacija Schneiderove membrane koja omogućuje obrambenim stanicama pristup do same membrane i sinusne šupljine (2).

Vaskularizacija maksilarnog sinusa najvećim dijelom dolazi od maksilarne arterije, te od prednje etmoidalne i gornje labijalne arterije, dok je samo dno sinusa najvećim dijelom vaskularizirano palatinalnom i sfenopalatinalnom arterijom (2,4).



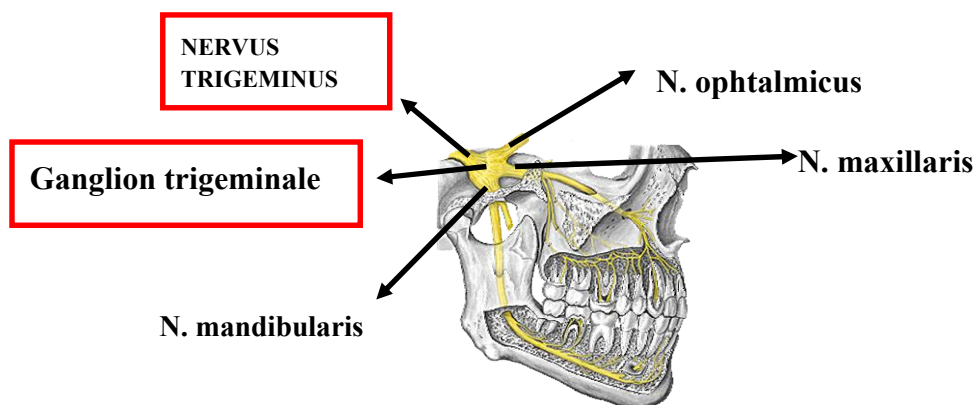
Slika 4. Arterijska opskrba glave. Preuzeto: (7)

Venska drenaža odvija se putem sfenopalatinalne vene i pterigomaksilarnog pleksusa (2).



Slika 5. Venska drenaža glave. Preuzeto: (7)

Inervacija sinusa dolazi iz grana nervus maxillaris, druge grane velikog trodijelnog živca – nervus trigeminusa, koji parasimpatičke niti dobiva od *nervus facialis*, odnosno *nervus intermedius*. Maksilarni živac polazi od semilunarnog ganglija, izlazi iz lubanje kroz foramen rotundum, ulazi u fossu pterygopalatinu, zatim kroz fissuru infraorbitalis dolazi u infraorbitalni kanal kao nervus infraorbitalis (2,4).



Slika 6. Nervus trigeminus. Preuzeto: (7)

4. PODIZANJE DNA MAKSILARNOG SINUSA

Šezdesetih godina prošloga stoljeća Boyne je prvi opisao podizanje dna sinusa. Pedeset godina kasnije Boyne i James opisali su podizanje dna sinusa kao pripremu za implantolišku terapiju. Kako se razvijala implantologija ograničene mogućnosti vezane uz ugradnju implantata u stražnjem dijelu maksile postajale su sve veći izazov i tako dovele do pronalaska i modifikacija tehnike podizanja dna sinusa. Tatum je 1986. godine prvi opisao krestalni pristup. Za pripremu ležišta korišten je osteotom s konkavnom oštricom koji oblikuje „alveolu“, dok se udaranjem čekića po osteotomu u vertikalnom smjeru postizalo pucanje koštanog dna sinusa. Nakon toga slijedila je ugradnje implantata (4).



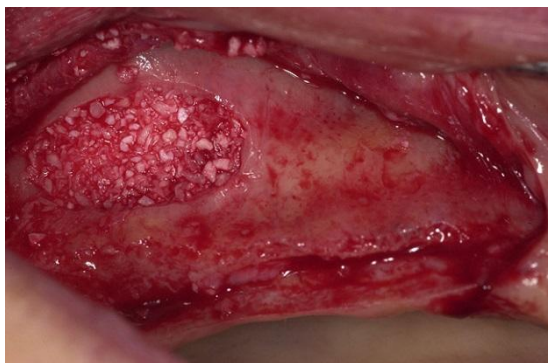Slika 7. Dr. Hilt Tatum. Preuzeto: (8)

Godine 1994. Summers je opisao krestalni pristup kod kojega se koriste konični instrumenti za kondenzaciju kosti s povećanim promjerom. Ovom tehnikom dolazi do očuvanja okolne kosti jer nema brušenja, ali može doći do kompromitiranja obližnje kosti zbog kuckanja i potiskivanja sinusne membrane. Ispod odignute

membrane stavlja se augmentacijski koštani materijal u svrhu povećanja volumena kosti (4).

Implanto-protetska rehabilitacija je terapija izbora kod pacijenata koji žele fiksno protetsko rješenje ili problem nedostatka zubi nije moguće riješiti klasičnim protetskim nadomjescima (pacijenti s pojačanim refleksom na povraćanje, opsežna resorpcija kosti) . Implantološka terapija često je komplicirana u gornjoj čeljusti zbog opsežne resorpcije kosti koja je ponekad posljedica pneumatizacije maksilarnog sinusa nakon gubitka zuba. Mogućnost postave implantata u takvim je slučajevima ograničena, a moguće rješenje je upravo jedna od metoda podizanja dna sinusa uz augmentaciju koštanog defekta (4,10). Podizanje dna maksilarnog sinusa (engl. Sinus lifting, sinus floor elevation) operativna je tehnika premještanja dna maksilarnog sinusa prema kranijalno uz augmentaciju koštanog defekta s ciljem stvaranja dovoljne koštane mase potrebne za ugradnju implantata (4,9,10). Metode podizanja dna maksilarnog sinusa možemo podijeliti na klasične, u koje spadaju otvorena i zatvorena tehnika (lateralni i krestalni pristup) i moderne tehnike, u koje spadaju baloon-lift-control i piezokirurgija.

Nakon odizanja sinusne membrane novostvoreni prostor ispunjava se augmentacijskim koštanim materijalom.



Slika 8. Koštani augmentat. Preuzeto: (11)

Koštani defekt, veći od 3 cm u promjeru, nadomještamo autolognim, homolognim (alogeni), heterolognim (ksenogeni) i aloplastičnim materijalima (4,12,13,14).

Autogeni transplantati su transplantati koji se na istoj osobi prenose s jednog mjesta na drugo, a obuhvaćaju kortikalnu i spužvastu kost. Potiču cijeljenje kosti osteogenezom i/ili osteoindukcijom, pa i osteoindukcijom, postepeno se resorbiraju i zamjenjuju novom kosti. Ova vrsta transplantata predstavlja „zlatni standard“ zbog apsolutne biokompatibilnosti i prisutnosti osteoprogenitirnih stanica, to jest potencijalne teškoće histokompatibilnosti i prijenosa bolesti ne postoje. Autogeni transplantati se mogu uzeti sa intraoralnih i ekstraoralnih mjesta. Intraoralni autogeni transplantati najčešće se uzimaju sa mandibularne simfize, tubera maksile i ramusa mandibule. Ekstraoralni autogeni transplantati uzimaju se s kriste iliake, rebra i metafiza tibije (4).

Homologni ili alogeni transplantati su transplantati koji se prenose između genski nejednakih pripadnika iste vrste. Dostupne vrste transplantata su zamrznuta spužvasta ilijačna kost i srž, mineralizirani transplantat suho smrznute kosti (engl. FDA- freeze-dried bone allograft) i dekalificirani suho smrznuti koštani

transplantat (engl. DFDBA- decalcified freeze-dried bone allograft). Upotreba alotransplantata uključuje određeni rizik s obzirom na antigenost i prijenosa bolesti, iako se oni prethodno zamrznu, izlože radijaciji ili kemikalijama, to jest proceduri kako bi se spriječile reakcije na strano tijelo i moguće komplikacije (4).

Heterologni transplantati ili ksenotransplantati su implantati koji se presađuju s jedinke jedne vrste na jedinku druge vrste. Ksenogena kost je pročišćena animalna kost, najčešće goveđa koja se specijaliziranim postupcima obrađuje, uklanjajući tako sav organski sadržaj, nakon čega se sterilizira. Tako odmašćena i deproteinizirana kost jamči imunološku neaktivnost te preostaje samo mineralna kristalna struktura velike poroznosti i površine koja je najbližnja građi ljudske kosti (npr. Kielbone, Bio-Oss, OsteoGraft, Cerabone).

Prije nekoliko desetljeća predložena je upotreba koraljnog grebena kao koštanog nadomjestka. Prirodni se koralj pretvara u neresorptivni porozni hidroksiapatit ili u resorptivni kalcij-karbonatni skelet. Ovaj materijal pokazao je popunjenost koštanih defekata, no histološki se u većoj mjeri radilo o vezivnom tkivu s vrlo malo novostvorene kosti (4,15).

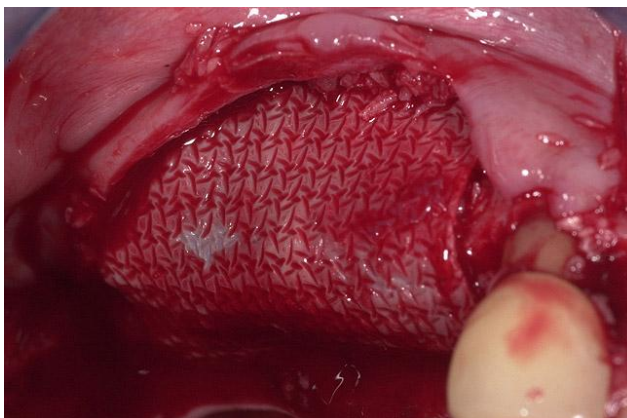
Aloplastični materijali su sintetski, anorganski, biokompatibilni i/ili bioaktivni materijali za koje se smatra da djeluju osteokonduktivno. Postoje četiri vrste :

- 1) *Hidroksiapatit (HA)* – dolazi u dva oblika, kao resorptivni (porozni) i neresorptivni (neporozni). Radi se o inertnim, biokompatibilnim materijalima koji ne izazivaju ni upalnu ni imunološku reakciju.

- 2) *Beta – trikalcij – fosfat (β – TCP)* – nadomjesni materijal koji se vrlo brzo resorbira ili se pak nalazi unutar vezivnog tkiva, s minimalnim stvaranjem kosti.
- 3) *Polimeri* – postoje dva polimerna materijala: neresorptivni kopolimer od polimetilmetakrilata (PMMA) i polihidroksietilmetakrilata (PHEMA) prekriven kalcij – hidroksidom koji se obično naziva HTR (engl. hard tissue replacement)
- 4) *Bioaktivna stakla (biostakla)* – ovisno o omjeru sastojaka ona mogu biti resorptiva i neresorptivna. Nakon izlaganja tkivnim tekućinama, na njihovoj površini stvori se dvostruki sloj silicijskog gela i kalcij-fosfata koji potiče adsorpciju i koncentraciju proteina koje osteoblasti koriste za stvaranje izvanstaničnog koštanog matriksa koji bi pak mogao potaknuti stvaranje kosti (4,13,14).

Osim koštanih nadomjestaka važnu ulogu u ispunjavanju koštanog defekta imaju i membrane temeljene na principu vođene koštane regeneracije (engl. guided bone regeneration). Postavljenjem membrane preko koštanog defekta činimo mehanički barijeru koja osigurava nesmetano stvaranje koštanog tkiva i oseointegraciju implantata, a ujedno sprječava urastanje epitela i vezivnog tkiva gingive u područje kirurške rane (4,15). Membrane mogu biti resorptivne i neresorptivne.

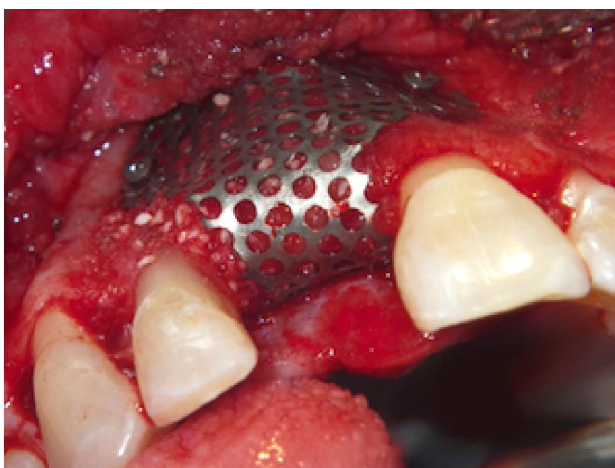
Resorptivne membrane – nakon postavljanja nije ih potrebno uklanjati odnosno vršiti drugi kirurški zahvat što uvelike reducira stres za pacijenta, ali i skraćuje sam period trajanja cjelokupne implanto-protetske terapije. Osim navedenog, ova vrsta membrane ima i drugih prednosti, a to su: poboljšanje cijeljenja mekih tkiva, inkorporacije membrane u tkivo domaćina i brza resorpcija u slučaju izlaganja membrane što smanjuje mogućnost kontaminacije bakterijama. Membrane spadaju u skupinu prirodnih ili sintetičkih polimera, od kojih se najčešće koriste kolageni i alifatski poliesteri. Samo svojstvo membrane nije dovoljno za uspješnu terapiju već bitnu ulogu u tome ima i morfologija samog defekta koja mora biti izuzetno povoljna (4,15,16).



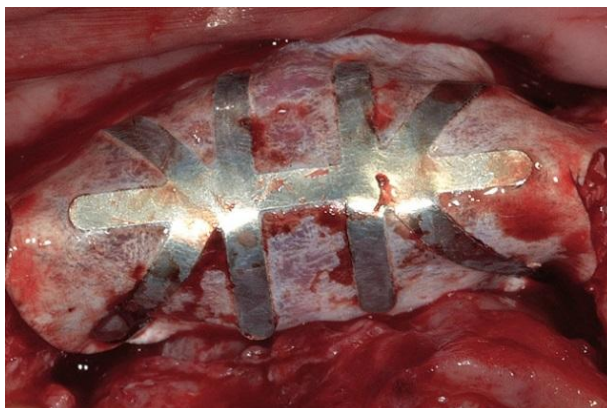Slika 9. Resorptivna membrana. Preuzeto: (11)

Neresorptivne membrane – prve membrane koje su se koristile imale su mnoge nedostatke, među kojima je najznačajniji reoperacija (nakon regeneracije tkiva membrana postaje nepotrebna te ju je potrebno ukloniti). Najbolje rezultate pokazala je membrana od ekspaniranog politetrafluoretilena. Njezina upotreba posebno je indicirana u terapiji periimplantitisa, povećanja alveolarnog grebana i imlanciji aloplastičnih endosealnih implantata direktno u alveole ekstrahirani zubi. Upotreba

ovih membrana ima svoje prednosti ali i nedostatke. Prednost membrane je njena krutost i koja održava formu defekta sve do potpunog ispunjenja novostvorenom kosti i dobro rubno zatvaranje. Visoka stabilnost u biološkim sistemima, otpornost na razaranje od strane tkiva domaćina i mikroba te imunološka inertnost također su vrlo važna svojstva ove vrste membrana. U nedostatke neresorbirajućih membrana, osim potrebe za reoperacijom ubrajamo potencijalne komplikacije do kojih može doći ekspozicijom membrane i njenom infekcijom sa posljedičnim smanjenjem količine regenerirane kosti (4).



Slika 10. Neresorptivna membrana. Preuzeto: (11)



Slika 11. e-PTFE membrana. Preuzeto: (11)

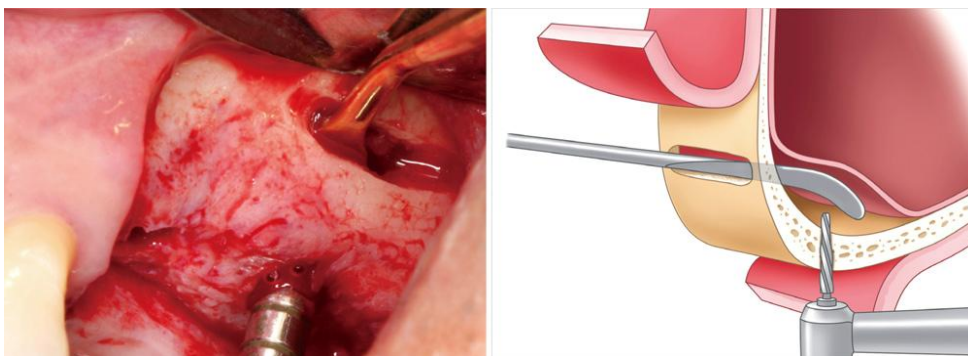
Najvažniji faktor za stabilizaciju svih implantacijskih sistema je količina koštane mase. Visina alveolarne kosti u području maksilarnog sinusa trebala bi biti minimalno 10 mm. Ukoliko to nije slučaj potrebno je podići dno maksilarno sinusa jednom od mogućih metoda .

Odabir metode baziran je također na visini alveolarne kosti:

- kada je visina kosti oko 12 mm, podizanje dna sinusa nije potrebno
- kada je visina kosti između 8 i 12 mm, podizanje vršimo kroz ležište implantata
- kada je visina kosti između 5 i 8 mm, podizanje sinusa uz istovremenu ugradnju implantata (jednofazni postupak)
- kada je visina kosti između 0 i 5 mm, postupak je dvofazni: u prvoj fazi podizanje dna sinusa, a u drugoj, koju radimo nakon 8 do 10 mjeseci, ugrađujemo implantat (4,9).

4.1. Otvoreni sinus lift

Otvoreni sinus lift je tehnika podizanja dna maksilarnog sinusa kod koje sinusu pristupamo s lateralne strane alveolarnog grebena, tvoreći na njemu prozorčić čiji ispreparirani koštani dio možemo, zajedno sa Schneiredovom podići prema kranijalnom, te tako stvoriti novo dno sinusa (vrata stupice), možemo u potpunosti eliminirati koštani dio prozorčića ili ispreparirani koštani dio odvojimo od membrane, izvršimo augmentaciju i zatim lateralno od augmentata postavljamo koštanu lamelu.



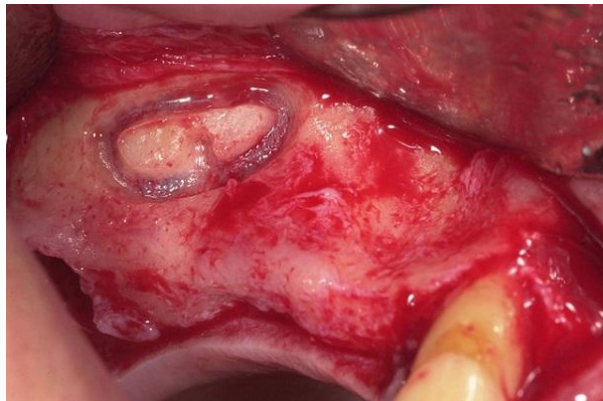
Slika 12. Odizanje Schneiredove membrane. Preuzeto: (17)

Indikacija za ovu tehniku je visina kosti između 6 i 8 milimetara.

Tehnika je sljedeća :

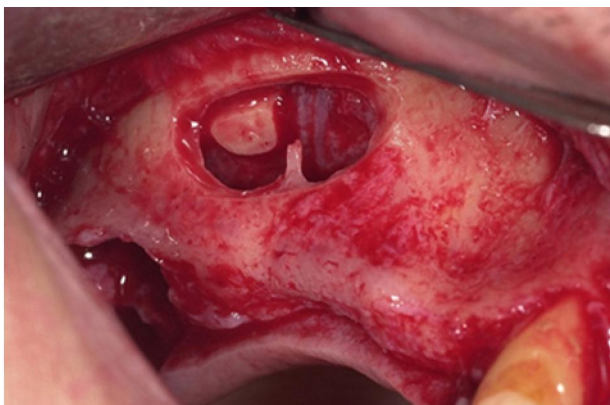
- početna incizija nalazi se u sredini grebena, započinje sprijeda iza prednje granice maksilarnog sinusa i proteže se daleko iza planirane osteotomije. Rasteretni rezovi šire se u bukalni vestibulum te se odiže režanj pune debljine.

- nakon što se prikaže lateralni zid sinusa, okruglim karbidnim svrdlom se označi kontura osteotomije. Nakon što kost maksimalno stanjimo preparacija se nastavlja okruglim dijamantnim svrdlom sve dok ne počne prosijavati membrana sinusa plavičaste boje.



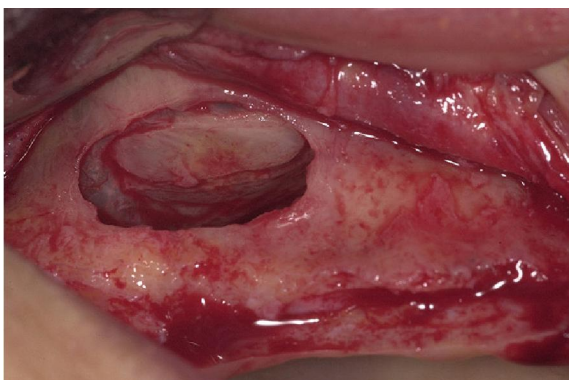Slika 13. Kontura osteotomije na lateralnom zidu sinusa. Preuzeto: (18)

- bukalnu kortikalnu kost dobivenu preparacijom prozorčića možemo koristiti na dva načina (vrata stupice i postavljanje lateralno od augmentata) ili ju u potpunosti uklanjamo.



Slika14. Vrata stupice. Preuzeto: (18)

- ako je bukalni zid eliminiran tada tupim instrumentima odižemo membranu, a ako radimo tehniku vrata stupice, tada nježno odvajamo sluznicu dok se ne osjeti pomak koštane ploče, zatim se u kombinaciji s podizanjem membrane koštana ploča rotira unutra i gore, stvarajući dovoljan prostor za postavljenje implantata i augmentata (4,19,20).



Slika 15. Schneiderova membrana. Preuzeto: (18)

INDIKACIJE I KONTRAINDIKACIJE

Smanjena preostala visina kosti koja ne dopušta standardnu ugradnju implantata ili ugradnju s minimalnim podizanjem dna sinusa glavna je indikacija za podizanje sinusa lateralnim pristupom.

Što se kontraindikacija tiče, možemo ih podijeliti u tri grupe: intraoralne kontraindikacije, medicinske i lokalne. Medicinske kontraindikacije odnose se na kemoterapiju ili radioterapiju glave i vrata u vrijeme podizanja dna sinusa ili u sljedećih šest mjeseci ovisno o području zračenja, zatim imunokomprimitiranog pacijenta, medicinska stanja koja utječu na koštani metabolizam, nekontrolirani dijabetes, ovisnost o lijekovima i alkoholu, pacijentovu nesuradljivost te psihijatrijska stanja. Sporno ostaje pitanje je li konzumacija duhana apsolutna kontraindikacija ili ne. Prema nekim istraživanjima koja su provedena (Mayfield i suradnici, 2001.godine) pokazalo se da je stopa preživljavanja implantata nakon 4 – 6,5 godina funkcionalnog opterećenja kod nepušača 100% - tna, dok kod pušača iznosi 43%. S druge pak strane, veliko istraživanje provedeno 2006. godine (Peleg i suradnici) pokazalo je da je tijekom 9 godina praćenja stopa preživljavanja implantata iznosila 97,9% te da nije bilo statistički značajne razlike između stope preživljavanja između pušača i nepušača (4,10).

Virusni, bakterijski i gljivični rinosinusitisi, alergijski sinusitisi, sinusitisi koji su uzrokovani intrasinusnim stranim tijelom te odontološki sinusitisi mogu biti kontraindikacija za podizanje dna sinusa. Pažnju treba usmjeriti i na odontološke, apikalne i radikularne ciste maksilarnog sinusa koje je nužno liječiti prije samog zahvata. Sva ranije opisana stanja, ukoliko se ne liječe prije zahvata, mogu poremetiti

mukocilijarnu ravnotežu i rezultirati stazom sluzi, suprainfekcijom ili subakutnim sinusitisom.

U apsolutne kontraindikacije ubrajamo: akutni sinusitis, alergijski rinitis, kronični rekurentni sinusitis, ožiljkastu i hipofunkcionalnu sluznicu, lokalni agresivni benigni tumor te maligni tumori (4).

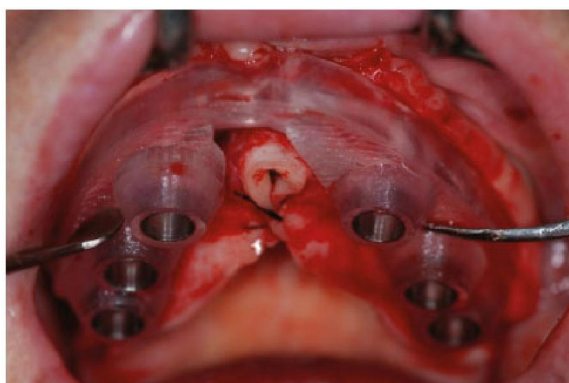
4.2. Zatvoreni sinus lift

Zatvoreni sinus lift podrazumijeva transkrestalni pristup, odnosno pristup kroz ležište implantata tehnikom osteotomije za podizanje dna maksilarnog sinusa. Ovu tehniku prvi je opisao Tatum, a osam godina kasnije modificirao ju je Summers koji je uz podizanje sinusa uveo i dodavanje kosti (engl bone-added osteotome sinus floor elevation - BAOSFE) pa ovu tehniku još nazivamo i Summersova tehnika. Ova tehnika je manje invazivna od tehnike otvorenog sinus lift, a indicirane je u slučajevima kada je visina alveolarnog grebena od 8 do 10 milimetara (4,15,19,20,21).

Tehnika je sljedeća:

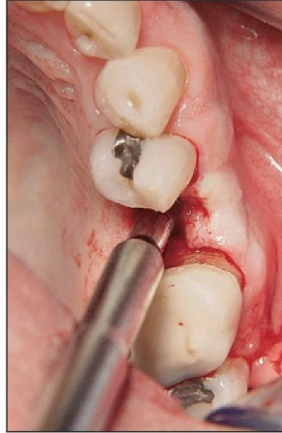
- početna incizija nalazi se u sredini grebena, s rasteretnom incizijom ili bez nje te se odiže mukoperiostalni režanj pune debljine.

- pozicije implantata na alveolarnom grebenu se obilježavaju malim okruglim svrdlom pomoću kirurške šablone ili indikatora udaljenosti. Nakon lociranja povećavaju se otvori preparacija do promjera koji je pola milimetra manji od odabranog implantata.



Slika 16. Kirurška vodilica za pozicioniranje implantata. Preuzeto: (22)

- na rendgenskoj snimci se prijeoperativno izmjeri udaljenost od ruba grebena do dna maksilarnog sinusa (udaljenost potvrđujemo tupom parodontalnom sondom)
- ležište implantata pripremamo svrdlom koje je za 1 do 1,5 mm manje od promjera implantata, a od dna sinusa je udaljeno 2 mm.
- prvo koristimo konični osteotom maloga promjera te ga uz lagane udarce čekićem potiskujemo prema dnu sinusa. Nakon što dosegnemo dno, osteotom pomičemo još 1 mm kranijalno kako bi stvorili nježnu pukotinu kompakte dna sinusa (engl. "green-stick" fracture).



Slika 17. Korištenje osteotoma kod zatvorenog sinus lifta. Preuzeto: (23)

- zatim koristimo drugi konični osteotom koji je malo većeg promjera od prvog. Na kraju trećim osteotomom, čiji je promjer za 1 – 1,5 mm manji od promjera implantata, završno oblikujemo ležište.



Slika 18. Set za osteotomiju. Preuzeto: (24)

- slijedi odizanje membrane čime stvaramo „šator“ i prostor za smještaj implantata i koštanog transplantata.

Smatra se da se dno sinusa može podići i do 5 mm bez perforacije membrane, u prosjeku 3 – 4 mm (4,9,25).

INDIKACIJE I KONTRAINDIKACIJE

Ravno dno sinusa s preostalom visinom kosti od najmanje 5 mm i prikladna širina grebena indikacija su za podizanje dna sinusa transalveolarnom osteotomijskom tehnikom.

Kontraindikacije za ovu tehniku slične su kao i kod tehnike lateralnim pristupom. Dodatno, pacijenti koji imaju komplikacije unutarnjeg uha te vrtoglavice nisu prikladni za ovu tehniku.

Koso dno sinusa ($>45^\circ$ inklinacije) nije prikladno za ovu tehniku te spada u lokalne kontraindikacije jer postoji visok rizik od perforacije sinusne membrane oštrim rubom osteotoma (4,10).

4.3. Moderne tehnike sinus lifta

4.3.1. *Baloon – Lifting – Control (BLC)*

Njemački klinički anatom i histolog, prof.dr. Benner dosjetio se kako hidraulički, uz pomoć lateks balona koji se puni fiziološkom tekućinom, može atraumatski odići nježnu Schneiderovu membranu za 10 ili više milimetara. Set potreban za izvođenje ove tehnike sastoji se od vodiča sa stoperom, posebnih svrdala za kolječnik, osteotoma i balonskog katetara (25).



Slika 19. Set za Balloon – Lifting – Control tehniku. Preuzeto: (26)

Prije samog zahvata potrebno je analizirati rtg snimku i odrediti visinu kosti operativnog područja. Skalpelom ili tkivnim pančerom uklanjamo pričvrсну gingivu, na kost postavljamo vodič sa stoperom, te posebnim trepanacijskim svrdlom uklanjamo 1 mm kosti. Zatim osteotomom i čekićem pomičemo posljednji milimetar kosti nakon čega mobilnost oslobođenog koštanog segmenta provjeravamo tupim instrumentom. Uvodimo balonski kateter, napuhujemo ga 5 puta. Prilikom svakog pritiska osjeća se sve manji otpor zbog sve veće mobilnosti Schneiderove membrane.

Volumen uštrcane tekućine odgovara volumenu dobivenom u prostoru maksilarnog sinusa + 20%.

Zatim slijedi punjenje novonastalog prostora augmentacijskim materijalom (21,25,27,28).

4.3.2. Piezokirurgija

Piezokirurgija relativno je nova vrsta kirurškog zahvata kod kojega koristimo piezoelektrične vibracije za osteotomiju i osteoplastiku.

Način rada uređaja koje koristimo u piezokirurgiji temelji se na piezoelektričnom učinku, to jest stvaranju električnog naboja i mehaničke energije iz mikrovibracije kristala ili nekih keramika u električnom polju. Naime, pod djelovanjem mehaničke sile kristali keramike se polariziraju, a stavljeni u električno polje oni se kontrahiraju ili ekspaniraju. Ovo ponašanje kristala iskorišteno je pri konstrukciji piezouređaja kojega je razvio i patentirao Tomaso Vercellotti (27,28,29,30).

U uključenom uređaju struja uzrokuje deformaciju keramičkih prstenova prilikom čega se oslobađa kinetička energija koja se preko osnove i pojačivača prenosi na radni vrh instrumenta, što rezultira ultrazvučnim longitudinalnim titrajima vrha. Frekvencija koju rabimo u stomatologiji kreće se između 28 – 36 kHz čime je omogućeno samo rezanje mineraliziranih tkiva, dok je meka i neurovaskularna tkiva moguće rezati na frekvenciji od 50 kHz. Snaga uređaja je 5 W što predstavlja idealan kompromis između brzine i preciznosti. (više snage znači veću mogućnost rezanja ali i tanje rezove odnosno manju preciznost). Korištenjem uređaja omogućena je preciznija obrada tkiva s obzirom na konvencionalne rotirajuće instrumente (27,28,29,30).

Piezoelektrični uređaj se sastoji od ručne jedinice i nožne pedale povezane s glavnom jedinicom koja sadrži peristaltičku pumpu za irigaciju s protokom tekućine od 0-60 ml/min. Mlaz rashladne tekućine, temperature 4°C, ispiruće debrise i na taj način

omogućuje čisto i pregledno radno polje. Interaktivna tipkovnica koja se nalazi na uređaju omogućuje odabir jednog od dva programa, program za kost i program za korijen zuba, ovisno o tkivu koje obrađujemo. Za obradu kosti moguće je koristiti četiri jačine, ovisno o kvaliteti kosti, dok je obrada korijena moguća uz dva podprograma Perio i Endo. Osim odabira programa i snage, također se mogu izabrati i radni nastavci koji se apliciraju na ručnu jedinicu te setovi za osteoplastiku, osteotomiju, razdvajanje mekih tkiva od kosti i rezanje kosti (30).

Ranije navedena veća preciznosti piezouređaja naspram konvencionalnih rotirajućih instrumenata, samo je jedna od prednosti tog uređaja. Valja spomenuti i ostale prednosti, a to su :

- Sigurnije rezanje jer uređaj ne reže meka tkiva, što pogoduje bržem i boljem cijeljenju rane.
- kavitacijaski efekt na fiziološke tekućine osigurava čisto radno polje, bolju preglednost, pa samim time i bolji ishod terapije.

Indikacije za uporabu piezouređaja :

- vađenje zuba
- osteogenetske malformacije
- kirurški endodontski zahvati
- struganje i širenje kosti
- ekstrakcija trećeg molara
- podizanje dna maksilarnog sinusa
- dekompresija donjeg alveolarnog živca

- uklanjanje cista.

Što se kontraindikacija tiče, jedina prava kontraindikacija su pacijenti i operateri sa ugrađenim pacemakerom (27,28,29,30).

Sinus lift je danas postao rutinski zahvat koji je moguće izvesti jednom od tehnika pa tako i uz pomoć piezouređaja koji zbog svog načina rada smanjuje mogućnost perforacije nježne Schneiderove membrane. Pristup maksilarnom sinusu može, kao i kod klasičnih tehnika, biti unutarnji ili vanjski, pa s obzirom na pristup odabiremo i set izmjenjivih radnih nastavaka. U slučaju rezanja tanke kosti koristi se nastavak broj 5, u slučaju rezanja čvrste, debele kosti nastavak broj 1. Pri rezanju kosti nastaju koštane strugotine koje se mogu koristiti kao koštani nadomjestak. Kada se otvori put do sinusa, počinje se s postupkom podizanja njegova dna. Za podizanje sinusa, odnosno Schneiderove membrane koristi se poseban radni nastavak (SL 3, takozvana truba). Aktivacijom uređaja nastavak stvara vodeni sprej visoke kinetičke energije koji podiže membranu. Ovaj učinak naziva se i hidrodinamski ultrazvučni kavitacijski efekt. Prostor koji je stvoren odizanjem membrane ispunjava se augmentacijskim materijalom (28).

Ova metoda osigurava ravnomjerniji prijenos sila na membranu prilikom njenog odizanja u usporedbi sa konvencionalnim metodama kod kojih se sila koju upotrebljavamo prenosi na manju površinu. Osim toga, za hidrodinamičko podizanje potrebna je manja sila čak i u usporedbi sa modernom BLC tehnikom (hidrauličko podizanje), pa je za stvaranje istog volumena korištenjem piezouređaja dostatno 20 milibara u odnosu na 30 milibara kod BLC (31,32,33).

5. PRIPREMA PACIJENTA ZA KIRURŠKU TERAPIJU

Osnovni preduvjet uspješnog stomatološkog zahvata je postavljanje ispravne dijagnoze i plana terapije. Kako bi moguće pogreške pri postavljanju radne dijagnoze i plana terapije izbjegli ili sveli na minimum, potrebno je obaviti iscrpnu opću medicinsku i stomatološku anamnezu, obaviti detaljan klinički pregled te analizu ortopantomograma i CT-a.

5.1. Anamneza

Anamneza je skup bolesnikovih subjektivnih doživljaja iznesenih vlastitim riječima o njegovu sadašnjem zdravstvenom stanju, dotadašnjim bolestima, načinu življenja, te o bolestima u obitelji koje mogu imati nasljedno obilježje.

Anamneza mora sadržavati opće podatke, razlog dolaska, sadašnje tegobe, dosadašnje bolesti, obiteljsku, socijalnu i radnu anamnezu te podatke o lijekovima koje bolesnik uzima ili je uzimao. Najčešće korištene tehnike su neposredni razgovor stomatologa i pacijenta ili putem tiskanih obrazaca te kombinacije tih tehnika. Korištenje tiskanih obrazaca koje ispunjava sam pacijent najčešća je metoda prikupljanja podataka u stomatološkim ordinacijama. Njihova prednost je što dolaze u standardiziranom obliku, lako se ispunjavaju i pritom ne oduzimaju puno vremena. Nedostatak im je što ne pružaju opširnije odgovore na ciljane pitanja, te mogućnost pacijentova krivog razumijevanja postavljenog pitanja što može rezultirati krivim odgovorom. Zbog spomenutih nedostataka stomatolog mora prikupiti podatke i razgovorom s pacijentom (36,37,38).

Anamneza se sastoji od nekoliko dijelova. Prvi dio je prikupljanje biografskih i demografskih podataka i najčešće ga obavlja administrativno osoblje. Sljedeći korak je određivanje glavne tegobe i sadašnje bolesti koja se određuje na osnovi iskaza bolesnika, a podaci se bilježe bolesnikovim riječima. Stomatolog često mora postaviti potpitanja pacijentu kako bi mu olakšao opis njegovih tegoba. Nakon određivanja glavne tegobe potrebno je uzeti stomatološku anamnezu. Ona obuhvaća podatke o učestalosti posjeta stomatologu, ortodontske anomalije, zagriz, prijašnje restauracijske, parodontne, endodontske i oralno-kirurške zahvate, eventualne komplikacije tijekom tih zahvata, podatke o fluoridaciji zubi, eventualna liječenja zračenjem u području glave i sl. Posljednje područje koje moramo iscrpno ispitati jest medicinska anamneza (39,40).

Razlog tomu je što mnogi pacijenti koji se podvrgavaju stomatološkoj terapiji mogu imati različite sistemske bolesti ili primati lijekove koji mogu interferirati sa zahvatom. Medicinska se anamneza sastoji od nekoliko dijelova i obuhvaća odgovore na pitanja o postojanosti sistemskih bolesti, prethodnim hospitalizacijama, transfuziji i dobrovoljnom darivanju krvi, alergijama, lijekovima koje pacijent koristi i eventualnoj trudnoći. Kod sustavnih bolesti postavljaju se pitanja vezana za bolesti jetara, srca, bubrega, pluća, nasljedne bolesti, zarazne bolesti, šećernu bolest, zračenja ili kemoterapije te bolesti krvi ili poremećaje krvarenja (38,39,40,41,42).

Postavljanje radne dijagnoze u početku, a poslije i konačne dijagnoze, te donošenje plana terapije vrlo je zahtjevan i odgovoran zadatak za liječnika stomatologa i cijeli njegov tim. Znanja i vještine uzimanja anamneze te poznavanje psihologije odnosa s pacijentom nužno je kako bi mogli predvidjeti njegovu reakciju tijekom cijelog

zahvata i nakon zahvata. Dobre komunikacijske vještine i stručnost olakšat će terapeutu uzimanje nužno potrebnih podataka, a rezultirati zadovoljstvom pacijenta (34,36).

5.2. Klinički pregled

Klinički pregled inspekcijom i palpacijom daje važne informacije o stanju mekog i koštanog tkiva (širinu i visinu alveolarnog nastavka, širinu pričvrstne gingive, njezinu debljinu), a možemo ga podijeliti na ekstraoralni i intraoralni.

Ekstraoralnim pregledom pažnju usmjeravamo na moguću asimetriju, lezije ili otekline u području glave i vrata, te funkcije mišića i temporomandibularnog zgloba. Bitan faktor pri pregledu potencijalnog implantološkog pacijenta je i procjena amplitude otvaranja usta jer instrumentacija pri postavljenju implantata zahtjeva da pacijent bude sposoban dovoljno otvoriti usta. Linija osmjeha, linija usnica, linija gingive i facijalne i dentalne središnje linije također su bitni parametri na koje obraćamo pozornost prilikom ekstraoralnog pregleda jer stomatološkim zahvatom pacijenta ne rehabilitiramo samo funkcijski i fonetski, nego i estetski (9,34,36,37).

Intraoralni pregled uključuje inspekciju tvrdih i mekih zubnih tkiva usne šupljine. Patološka stanja mekih tkiva, kao što su herpetični stomatitis, kandidijaza, hiperplazije, tumori i slično zahtjevaju liječenje prije postavljanja implantata. Isto tako, potrebno je liječiti i patološke promjene tvrdih tkiva (impakcije zuba, cite, rezidualne infekcije neuspjele endodontske terapije) te sanirati lezije tvrdih zubnih

tkiva (karijes, fraktura, pomičnost zuba) osobito onih u neposrednoj blizini mjesta predviđenog postavi implantata. Osim navedenog potrebno je procijeniti pacijentovu oralnu higijenu i njegove navike (pušenje, konzumacija alkohola) jer implantoprotetka sanacija zahtjeva besprijekornu higijenu (37).

Završno se određuju pacijentovi statički i dinamički aspekti pacijentove okluzije (vetrikalna dimenzija okluzije, međučeljusni odnosi, horizontalni i vertikalni prijeklop zuba, centrična relacija) (4, 36).

5.3. Rentgenska analiza

Uz anamnezu i klinički pregled, radiološka je pretraga nezaobilazna za prepoznavanje anatomskih odnosa i njihovih varijacija, za otkrivanje patoloških promjena i za diferencijalnu dijagnostiku promjena orofacijalnog područja. Cilj radiološke dijagnostike je slika s odgovarajućom tehnikom koja pruža maksimum dijagnostičkih detalja i informacija.

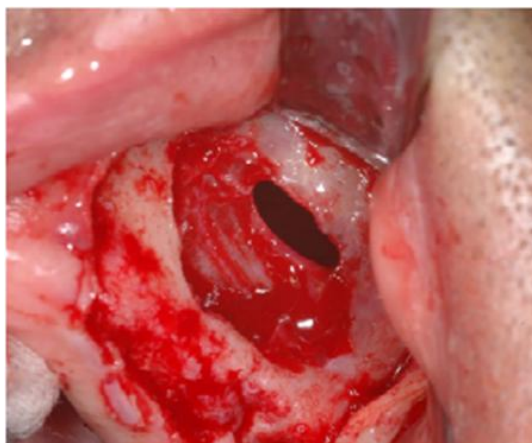
Informacije potrebne pri obradi implantološkog pacijenta su visina i širina alveolarnog grebena, horizontalna dimenzija potencijalnog ležišta implantata, okolne anatomske strukture koje se tijekom zahvata ne smiju oštetiti (gornja čeljust maksilarni sinus, donja čeljust mandibularni kanal) te stanje okolnih koštanih struktura i tvrdih zubnih tkiva.

Rentgenske metode koje služe za dobivanje potrebnih informacija pri planiranju implantološkog zahvata su intraoralna rentgenska snimka, panoramska rentgenska

snimka i tomografija. Glavne skupine tomografskih tehnika koje se koriste su :
pokterna (konvencionalna) tomografija, kompjutorizirana tomografija (CT), te
digitalna volumenska tomografija (DVT) također poznata i pod nazivom „cone beam
CT“ (4,9,34,36,38).

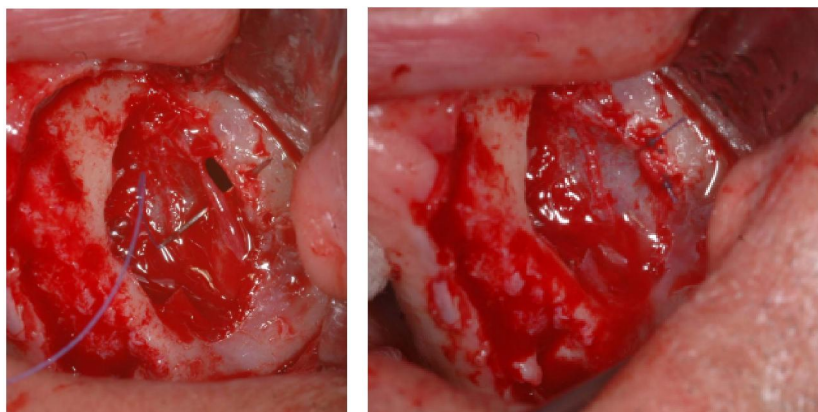
6. KOMPLIKACIJE

Podizanje dna maksilarnog sinusa osjetljiva je i vrlo precizna operativna tehnika koja zahtjeva pažljivu i mirnu ruku kirurga kako bi se izbjegle moguće komplikacije. Usljed nemarnog rada postoji velika mogućnost nastanka postoperativnih komplikacija, a uzroci mogu biti jatrogena perforacija Schneiderove membrane, neadekvatna fiksacija koštanih implantata, kontaminacija sinusa mikroorganizmima tijekom zahvata i loše zašivena rana. Kao posljedica javlja se hematoma, otežano cijeljenje rane, infekcija i dehiscencija rane, nastanak oro-antralne komunikacije, sekvestracija koštanog transplantata ili implantata, te sinusitis. Najčešća intraoperativna komplikacija je perforacija sinusne membrane. Rizik od perforacije kreće se između 10 i 40%.



Slika 20. Perforacija Schneiderove membrane. Preuzeto (43)

U slučaju perforacije preporuča se podizanje membrane u suprotnom smjeru da se izbjegne daljnje povećanje perforacije. Perforacije manje od 5mm mogu biti zatvorene pomoću tkivnog fibrinskog ljepila ili prekrivene resorptivnom membranom. Ukoliko je perforacija veća, koriste se veće membrane i koštane lamelarne ploče ili čak šavovi s tkivnim fibrinskim ljepilom kako bi se osigurala gornja granica za augmentacijski materijal. Kada nije moguće stabilizirati gornju granicu, mora se odustati od augmentacije te pokušati ponovno nakon 6 do 9 mjeseci.



Slika 21. Šivanje perforirane Schneiderove membrane. Preuzeto (43)

Ostale intraoperativne komplikacije su krvarenje iz koštanog prozora ili sinusne membrane te dehiscencija rane, ozljede infraorbitalnog neurovaskularnog snopa i osjetljivost susjednog zuba.

Infekcija operiranog sinusa uzrokovana augmentatom je rijetka, ali se rizik povećava ukoliko tijekom zahvata dođe do perforacije membrane. Zbog toga se ne preporuča augmentacija sinusa i istodobno postavljanje implantata kod perforirane membrane. Do infekcije dolazi unutar 3 do 7 dana nakon zahvata što može dovesti do neuspjeha

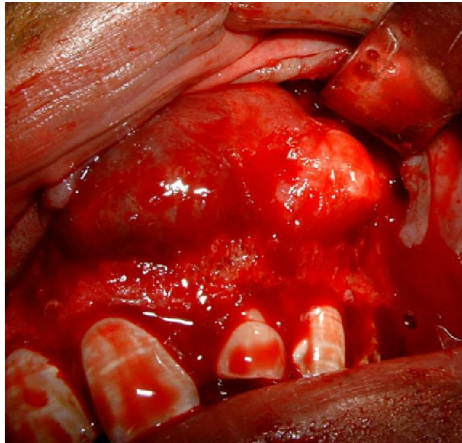
i mogućih dodatnih komplikacija kao što su parasinusitis s proširenjem membrane u orbitu ili čak u mozak. Inficirani augmentat se liječi odmah i agresivno uklanjanjem augmentata i propisivanjem visokih doza antibiotika.

Najčešća postoperativna komplikacija je sinusitis i javlja se u 26% slučajeva. Najveći broj slučajeva javlja se kod pacijenata kojima je prije podizanja sinusa dijagnosticiran anatomske ili morfološke poremećaj kao što je povećanje nosne školjke ili devijacija septuma, što za posljedicu ima neadekvatnu drenažu ili patološki promijenjenu sluznicu.

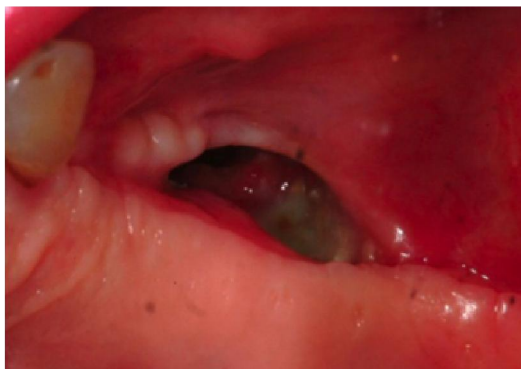Pojavu sinusitisa moguće je svesti na minimum preoperativnim ispiranjem usne šupljine 0,12% - tnm klorheksidinom.

Dijagnosticiranje sinusitisa određuju dva kriterija koja su od iznimne važnosti, a to su crvenilo i edem sluznice te prisutnost mukopurulentnog sadržaja u okolici ostiuma. Terapija se sastoji od propisivanja antibiotika kroz 14 dana, uz sredstvo za dekongestiju, a po potrebi i topikalnih kortikosteroida. Ukoliko drenaža nije uspostavljena prirodnim putem niti nakon tri dana, potrebno je osigurati drenažu kirurškim putem.

Kasniji neuspjesi uključuju kroničnu infekciju, ekspoziciju augmentata, gubitak cijelog koštanog augmentata, oroantralne fistule, urastanje mekog tkiva kroz lateralni prozor, granulacijsko tkivo koje nadomješta augmentat te sinusne ciste. (4,14,28,29).



Slika 22. Maksilarna cista. Preuzeto: (44)



Slika 23. Oroantralna komunikacija. Preuzeto: (45)

7. VRIJEME POSTAVLJANJA IMPLANTATA

Osim odabira tehnike kojom će se odizati sinusnu membranu, treba procijeniti i kada postaviti implantate. Postoje dvije mogućnosti koje su određene visinom kosti u operacijskom području, a to su augmentacija s odloženom implantacijom i augmentacija uz istovremenu implantaciju.

U slučajevima kad je visina kosti najviše 5 mm, tada je indicirana augmentacija s odloženom implantacijom. Implantati se u tom slučaju ugrađuju nakon 6 do 9 mjeseci.

Ukoliko je visina grebena od 5 do 8 milimetara možemo uz augmentaciju raditi i implantaciju.

Veličina praznog prostora koju treba ispuniti koštanim transplantatom odredi se nakon podizanja koštanog poklopca. Na formiranom transplantatu odredi se ležište za implantat. Kroz ležište se zatim uvrne ureznica uz pomoć koje pokretima luksacije i dlijetom transplantat odvoji od ležišta. Zatim se koštani transplantat postavi na dno sinusa korteksom okrenutim prema dolje. Implantat uvrtnjem ulazi u svoje ležište kroz trepanacijski otvor na dnu sinusa, a koštani poklopac osloni se na vrh implantata te se preostali prazni prostor ispuni aloplastičnim materijalom (29).

8. RASPRAVA

Raščlambom dostupne stručne literature, u kojoj su opisani mnogi kirurški zahvati augmentacije maksilarnog sinusa te svojstva biomaterijala za augmentaciju, određene su indikacije za vrstu kirurškoj zahvata potrebnog u pojedinim slučajevima odizanja dna maksilarnog sinusa, koristeći biomaterijale, pa i autologni krvni pripravak, kojima bi se mogao ostvariti optimalni to jest željeni učinak.

Iako je svaki slučaj za sebe jedinstven, moguće je okvirno odrediti, kako metodu liftinga, tako i vrstu biomaterijala, te se voditi predloženim smjericama na temelju najnovijih saznanja iz stručne literature. Valja pri tom imati na umu kako je bez koštane potpore nemoguće postići željenu harmoniju kako tvrdih tako i mekih tkiva pa će svaki takav slučaj s visokopneumatiziranim alveolarnim recesusom pratiti indikacija za jedan od predloženih kirurških zahvata, što je na kraju, a to nam je i cilj, zadovoljstvo pacijenta u funkcijskom, estetskom te fonetskom smislu implantno protetske sanacije, svakako čini zadovoljnim i tim liječnika koji je sudjelovao u predloženoj terapiji.

9. ZAKLJUČAK

Kako je implantološka terapija u naglom uzletu, treba imati na umu da je dobro poznavanje i kontinuirana informiranost izrazito bitan faktor u današnjoj stomatološkoj praksi. Naravno, to ne znači da se treba upuštati i raditi zahvate za koje je potreban specijalist, već je potrebno znati koje vrste terapija stoje na raspolaganju pacijentu, koje su prednosti, a koji nedostaci pojedine terapije te kako sve skupa prenijeti pacijentu. Danas veliku pažnju treba posvetiti lako dostupnim informacijama koje pacijenti nerijetko samovoljno interpretiraju, čime otežavaju komunikaciju, planiranje i tijek terapije.

Sinus lift je vrlo pouzdana operativna tehnika s dugoročnim rezultatima i visokim postotkom uspješnosti. Osim navedenog, broj postoperativnih komplikacija je malen, što dodatno potvrđuje da je ova metoda s pravom svrstana u nezobilazni dio pretprotetske kirurgije i implanto-protetske terapije.

10. SAŽETAK

Maksilarni sinus najveća je paranasalna šupljina, sačinjena od četiri zatona (komore) i smještena u corpusu maxille. Ostium maksile (hiatus maksilaris) široki je otvor kroz koji se sinus drenira u srednji nosni hodnik. Epitel, vezivo i periost čine tanku i nježnu sinusnu membranu nazvanu Schneiderova membrana.

U slučaju gubitka zuba u posteriornom segmentu maksile s posljedičnom resorpcijom alveolarnog grebena, postavljanje implantata nije moguće ukoliko je visina kosti manja od 12 milimetara, te je potrebno napraviti elevaciju dna maksilarnog sinusa uz augmentaciju kosti. Elevacija dna maksilarnog sinusa može se provesti jednom od klasičnih metoda (otvorena i zatvorena tehnika) ili modernim tehnikama (Baloon – Lift – Control, piezokirurgija). Nakon što jednom od tehnika odignemo dno sinusa, slijedi augmentacija kosti uz istovremenu ili odgođenu implantaciju. Ukoliko je početna visina kosti veća od 5 milimetara, možemo odmah ugraditi implantat, no ako je početna visina kosti bila manja od 5 milimetara, tada implantaciju odgađamo za najmanje 6 mjeseci. Smanjena preostala visina kosti glavna je indikacija za sinus lift, dok s druge strane pacijenti koji su na kemoterapiji ili radoterapiji glave i vrata, imunokomprimirani pacijenti, pacijenti s nekontroliranim dijabetesom, pacijenti s akutnim sinusitisom ili rinitisom, te pacijenti kod kojih postoje tumori ili ciste u maksilarnom području, pacijenti su kod kojih je sinus lift kontraindiciran. Da bismo bili sigurni je li potrebno pacijentu napraviti sinus lift i da zahvatom nećemo ugroziti njegovo zdravstveno stanje, potrebno je uzeti detaljnu opću i stomatološku anamnezu koju upotpunjujemo detaljnim kliničkim pregledom te rentgenskim i CT snimkama.

11. SUMMARY

Bone augmentation in sinus maxillaris

Sinus maxillaris is the largest of the paranasal sinuses, made of four chambers and placed in the maxilla corpus. Ostium maxilla (maxillary hiatus) is a wide opening through which the sinus maxillaris drains into the middle meatus of the nose. Epithelium, connective tissue and periosteum form three layers of a thin and delicate membrane, called the Schneiderian membrane.

In the case of the loss of teeth in the posterior area of the maxilla that leads to alveolar reabsorption, the placing of the implants is not possible without sinus floor elevation and bone augmentation, if the bone height is only 12 millimeters. Sinus floor elevation can be done through the means of classic methods or modern techniques. After the sinus floor elevation is done, the necessary bone augmentation is followed by immediate or postponed implanting. The initial bone height of more than 5 millimeters allows immediate implanting. However, should the bone height be 5 millimeters or less, the placing of the implants can only be done 6 months after the initial procedure. Alveolar reabsorption is the main indication for a sinus floor elevation. On the other side, contraindicative patients for a sinus floor elevation are those going through chemotherapy or radiotherapy of the head and neck, immunocompromised patients with uncontrolled diabetes, patients with acute sinusitis or rhinitis and patients with tumors or cysts in the maxillar area. To assure that the sinus lift is unavoidable and will not jeopardize the patient's medical condition, it is necessary to get detailed medical and dental anamnesis fulfilled with clinical examination along with x-ray or CT scan.

12. LITERATURA

1. Miše I. Oralna kirurgija. Medicinska naklada, Zagreb 1991; 17-44, 303-44.
2. Krmpotić-Nemanić J, Marušić A. Anatomija čovjeka. Medicinska naklada, Zagreb 2011.
3. Slika 1 (Anteriorni i lateralni prikaz maksile): <http://imgkid.com/maxillary-bone.shtml>
4. Lindhe J, Lang N. P, Karring T. Klinička parodontologija i dentalna implantologija. Nakladni zavod Globus, Zagreb 2010; 86-95, 553-63, 587-610, 634-74, 1099-118.
5. Slika 2. (Smanjenje koštane mase nakon gubitka zuba):
<http://www.longislandperio.com/dental-implants/sinus-augmentation-lift/>
6. Slika 3. (Histološki prikaz Schneiderove membrane):
<http://flylib.com/books/en/2.953.1.21/1/>
7. Slika 4. (Arterijska opskrba glave), slika 5. (Venska drenaža glave), slika 6. (Nervus trigeminus): S ljubaznošću profesora Kune.
8. Slika 7. (Dr. Hilt Tatum): http://www.tatumsurgical.com/about_dr_tatum.php
9. Miloro M, GE Ghali, Larsen P, Waite P. Peterson's Principles of Oral and Maxillofacial Surgery; Second Edition, BC Decker Inc, London 2004; 223-34, 295-312.
10. Chanavaz M. Maxillari sinus; anatomy, phisiology, surgery and bone grifing related to implantology. Eleven years of surgical experience 1979-1990. J Oral implants. 1990; 16; 199-209.

11. Slika 8. (Koštani augmentat), slika 9. (Resorptivna membrana), slika 10. (Neresorptivna membrana), slika 11. (e-PTEF membrana):
<https://cdeworld.com/courses/4561-sinus-bone-augmentation-a-review-of-the-common-techniques>
12. Kumlien J, Schiratzki H. The vascular arrangement of the sinus mucosa. *Acta Otolaryngol.* 1985;99: 122-32.
13. Solar P, Geyerhofer U, Traxler H. et al. Blood supply to the maxillary sinus relevant to sinus floor elevation procedures. *Clin Oral Implants Res.* 2000; 11:217-29.
14. Garg AK, Augmentation grafting of the maxillary sinus for placement of dental implants; anatomy, physiology and procedures. *Implant Dent.* 1999;20: 133-5.
15. Jensen J, Sindet-Pedersen S, Oliver AJ. Varying treatment strategies for reconstruction of maxillary atrophy with implants; results in 98 patients. *J Oral Maxillofac surg.* 1994; 52:210-6.
16. Buser D, Hirt HP, Dula K et al. GBR-technique/implant dentistry. Simultaneous application of barrier membranes around implants with periimplant bone defects. *Schweiz Monatsschr Zahnmed.* 1992;102: 1491-501.
17. Slika 12. (Odizanje Shcneiredove membrane):
<http://synapse.koreamed.org/DOIx.php?id=10.5051/jpis.2010.40.2.76&vmod e=PUBREADER#!po=32.1429>
18. Slika 13. (Kontura osteotomije na lateralnom zidu sinusa), slika 14. (Vrata stupice), slika 15. (Schneiderova membrana):

<http://www.dentalaegis.com/cced/2012/02/obliteration-of-the-nasopalatine-canal-in-conjunction-with-horizontal-ridge-augmentation>

19. Stajčić Z, Stojčev Lj. Atlas oralne implantologije. Beograd; Stojčev; 2001.
20. Panarrocha-Diago M, Uribe-Origone R, Guarinos-Carbo J. Implant-supported rehabilitation of the severely atrophic maxilla: a clinical report. J Prosthodont. 2004; 13:187-91.
21. Woo I, Le BT. Maxillary sinus floor elevation: review of anatomy and two techniques. Implant Dent. 2004; 13:28-32.
22. Slika 16. (Kirurška vodilica za pozicioniranje implantata):
http://www.scielo.br/scielo.php?pid=S0102-86502013000900010&script=sci_arttext
23. Slika 17. (Korištenje osteotoma kod zatvorenog sinus lifta):
<http://pocketdentistry.com/15-sinus-floor-intrusion-as-a-vascularized-osteoperiosteal-flap/>
24. Slika 18. (Set za osteotomiju):
<http://www.planmed.com.tr/tr/kurumsal/product.php?id=5&cat=14&sub=0>
25. Bieker W. Balloon-assisted sinus floor elevation - an alternative to open sinus elevation. EDI Journal. 2006; 1:26-30.
26. Slika 19. (Set za Baloon – Lifting – Cíntrol tehniku):
http://www.ebiologicsdental.com/product_p/ota0015.htm.
27. Internet stranica www.ncbi.nlm.nih.gov/pmc/articles/PMC2848787/
28. Katanec D, Gabrić Pandurić D. Podizanje dna maksilarnog sinusa; Ballon-Lift-Control I piezorirurgija. Sonda. 2011; 22-5.

29. Katanec D, Gabrić D. Implantacija u izraženo pneumatiziranoj gornjoj čeljusti - sinus lifting tehnike. Sonda.
30. Gabrić Pandurić D, Alfirević T, Balać D, Sušić M. Upotreba piezoelektričnog uređaja u oralnoj kirurgiji. Medix. 2010; 16:91.
31. Internet stranica http://www.dental-bone-surgery.com/documentation/clinical_booklet-UK.pdf
32. Gabrić Pandurić D, Sušić M, Perić B, Katanec D, Kobler P. Kesnogeni koštani nadomjesci u svakodnevnoj kliničkoj praksi - mogućnosti i očekivanja. Vjesnik dentalne medicine. 2010; 17(1): 49-52.
33. Krhen J. Kirurški postupci podizanja dna sinusa (sinus lifting) s ugradnjom usatka u području gornje čeljusti. Acta Stomatol Croat. 2005; 39(3):257-8
34. Simeno P. Anamneza – restaurativna stomatologija i endodoncija. Sonda 2009; 26 – 7.
35. Gabrić D, Katanec D. Elevacija dna maksilarnog sinusa. Acta Stomatol Croat. 2007; 41(1):57-65.
36. Čustović F. i sur. Anamneza i fizikalni pregled. Školska knjiga. Zagreb 2005; 11-30.
37. Greenberg M.S, Glick M. Burketova oralna medicina dijagnoza i liječenje. Medicinska naklada. Zagreb 2006; 5-19.
38. Fragiskos F. D. Oral surgery. Springer. 22, 346, 181-200.
39. Knežević G, i sur. Osnovne dentalne implantologije. Školska knjiga. Zagreb 2002; 36-8.
40. Filipović-Zore I, Katanec D, Sušić M, Dodig D, Mravak-Stipetić M, Knezović-Zlatarić D. Morfogenetski proteini kosti – nova nada u

rekonstrukciji koštanih defekata stomatognatog područja. Acta Stomat Croat. 2000; 311-18.

41. Filipović-Zore I. Rizični pacijenti (prvi dio). Sonda. 2009; 85-9.

42. Filipović-Zore I. Rizični pacijenti (drugi dio). Sonda. 2009; 68-70.

43. Slika 20. (Perforacija Schneiderove membrane), slika 21. (Šivanje perforirane Schneiderove membrane):

http://www.amsjournal.com/viewimage.asp?img=AnnMaxillofacSurg_2014_4_2_205_147144_f2.jpg

44. Slika 22. (Maksilarna cista):

<http://www.thefacialsurgery.com/photogallery.html>

45. Slika 23. (Oroantralna komunikacija):

<http://www.oapublishinglondon.com/article/745>

13. ŽIVOTOPIS

Ilona Takač rođena je 16. 07. 1987. godine u Pakracu. Nakon završene osnovne škole upisuje Opću gimnaziju Bartola Kašića u gradu u kojem je i odrasla, Grubišnom Polju. Tijekom osnovnoškolskog i srednjoškolskog školovanja plesala je u folkloru, bila članica dramske družine te trenirala rukomet i tenis. Maturirala je s odličnim uspjehom te iste godine upisala Stomatološki fakultet u Zagrebu.

Na petoj godini studiranja volontirala je na Zavodu za oralnu kirurgiju te je posjećivala privatni zubotehnički laboratorij u kojem je promatrala izradu mobilnih i fiksnih protetskih nadomjestaka.

Osim na fakultetu, iskustvo stječe asistirajući godinu dana u privatnoj stomatološkoj ordinaciji. Nakon toga postaje dio tima privatne stomatološke poliklinike gdje i danas radi. Prisustvovala je na 9. Hrvatskom međunarodnom Quintessence kongresu, te na predstavljanju CAD-CAM sustava ispred finske kompanije Planmeca.