

# 2D vs 3D radiologija u implantologiji

---

**Mojić, Egon**

**Master's thesis / Diplomski rad**

**2016**

*Degree Grantor / Ustanova koja je dodijelila akademski / stručni stupanj:* **University of Zagreb, School of Dental Medicine / Sveučilište u Zagrebu, Stomatološki fakultet**

*Permanent link / Trajna poveznica:* <https://um.nsk.hr/um:nbn:hr:127:959007>

*Rights / Prava:* [Attribution-NonCommercial-NoDerivs 3.0 Unported / Imenovanje-Nekomercijalno-Bez prerada 3.0](#)

*Download date / Datum preuzimanja:* **2025-01-13**



*Repository / Repozitorij:*

[University of Zagreb School of Dental Medicine Repository](#)



SVEUČILIŠTE U ZAGREBU  
STOMATOLOŠKI FAKULTET

Egon Mojić

**2D vs 3D RADIOLOGIJA U  
IMPLANTOLOGIJI**

DIPLOMSKI RAD

Zagreb, lipanj 2016.

Rad je ostvaren na Katedri za opću i dentalnu radiologiju Stomatološkog fakulteta Sveučilišta u Zagrebu.

Voditelj rada: doc. dr. sc. Dijana Zdravec, dr. med.

Lektor hrvatskog jezika: Ranka Vranešević, prof. hrvatskog jezika

Adresa: Augusta Cesarca 69, Slavonski Brod

Telefonski broj: 091 9255522

Lektor engleskog jezika: Brankica Bošnjak Terzić, prof. engleskog jezika

Adresa: Vincenta iz Kastva 13, Makarska

Telefonski broj: 098492607

Rad sadržava: 39 stranica

9 slika

1 tablicu

1 CD

Želim se zahvaliti svojoj mentorici, docentici Dijani Zadravec, na pomoći i savjetima kojima mi je olakšala pisanje ovog rada.

Također bih se želio zahvaliti svojoj obitelji, djevojci Anji te svim prijateljima na podršci koju su mi pružali tijekom studiranja.

# SADRŽAJ

1. UVOD .....	1
2. SVRHA RADA .....	2
3. IMPLANTOLOGIJA .....	3
3.1. Indikacije .....	3
3.2. Kontraindikacije .....	6
4. PLANIRANJE IMPLANTOLOŠKOG POSTUPKA.....	14
4.1. RTG analiza .....	14
4.2. Procjena kakvoće kosti .....	14
4.3. Preoperativni postupci .....	16
4.4. Postupak ugradnje implantata .....	18
4.5. Kontrola ugrađenih implantata (periimplantitis, oseointegracija).....	20
5. ORTOPANTOMOGRAM (2D RADIOLOGIJA).....	23
5.1. Građa uređaja .....	23
5.2. Način snimanja.....	24
5.3. Ortopantomogram u implantologiji.....	25
6. CBCT (3D RADIOLOGIJA) .....	27
6.1. Uređaj i princip rada .....	27

6.2. Indikacije i primjena CBCT-a u implantologiji.....	30
7. RASPRAVA.....	32
8. ZAKLJUČAK.....	34
9. SAŽETAK.....	35
10. SUMMARY.....	36
11. LITERATURA.....	37
12. ŽIVOTOPIS.....	39

## **KRATICE**

**CBCT** – *Cone-beam* kompjutorizirana tomografija (engl. *Cone beam computed tomography*)

**Gy** – Gray

**RTG** – rendgen

**HU** – Hounsfieldova jednica

**CCD** – *charged couple device*

**2D** – dvodimenzionalno

**3D** – trodimenzionalno

**mm** – milimetri

**cm** – centimetri

## 1. UVOD

Nastojanja da se zubi nadomjeste zubima građenima od drugih materijala ili drugim zubima stara su vjerojatno koliko i ljudski rod. Analizom arheoloških podataka može se zaključiti da ideje zamjene zuba drugim materijalima datiraju još iz vremena prvih razvijenih civilizacija. Zabilježeni su razni pokušaji nadomještanja izgubljenih zubi, a prvi pokušaji uporabe anorganskih materijala za dentalnu implantaciju bilježe se krajem 19. i početkom 20. stoljeća. Isprva su to bili kaučuk, zlato i porculan, a nešto kasnije počinju se upotrebljavati metalne slitine koje su bile u obliku šupljeg vijka, punog vijka, igle, zatim pločasti implantati te mnogi drugi. Implantati, kakve danas poznajemo, razvijaju se 60-ih i 70-ih godina 20. stoljeća. Razvojem implantata u Hrvatskoj najviše se bavio profesor Ivo Miše, koji je razvio sustav primjene unutarnjih implantata. Titanski implantati i njihova veza s kosti počela se proučavati u Švedskoj 50-ih i 60-ih godina 20. stoljeća gdje je anatom P. I. Branemark razvio titanski glatki implantat u obliku vijka (1). Dentalna je implantologija grana dentalne medicine koja se otad pa do danas razvijala, i razvijat će se i dalje, pa su se tako tijekom godina pojavili različiti oblici, materijali, različita površina implantata itd. S razvojem dentalne implantologije razvijala se i dentalna radiologija. Uređaji kojima se koristi za snimanje područja glave napredovali su, stoga danas omogućuju učinkovitiju ugradnju, kao i bolju kontrolu ugradnje implantata. Suvremeni uređaji za dentalnu radiologiju omogućuju snimanje u tri dimenzije i snimanje u više navrata jer su uvelike smanjene doze zračenja pacijenata, pružaju mogućnost digitalnog snimanja s boljom kvalitetom slike te s mogućnošću mjerenja anatomskih struktura, a time i detaljno planiranje kompletnoga implantološkog postupka.



## **2. SVRHA RADA**

Svrha ovog rada je prikazati prednosti i nedostatke dvodimenzionalnih (2D) i trodimenzionalnih (3D) radioloških digitalnih slikovnih metoda u implantologiji te njihovu primjenu prije i nakon ugradnje implantata. U ovom su radu od radioloških tehnika prikazani ortopantomogram, kao vrsta dvodimenzionalne radiološke snimke, te *Cone-beam* kompjutorizirana tomografija, kao vrsta trodimenzionalne radiološke metode. Također su navedene indikacije i kontraindikacije za ugradnju implantata te je opisan cijeli implantološki postupak.

### 3. IMPLANTOLOGIJA

Dentalna implantologija je disciplina dentalne medicine u kojoj se operacijskim postupkom ugrađuje oseintegrirajući implantat u kost, u čovjekovoj gornjoj ili donjoj čeljusti. Tim postupkom nastoje se nadoknaditi nedostatni zubi u čeljustima te ponovno omogućiti normalna funkcija stomatognatnog sustava. Implantati mogu biti raznih oblika i veličina, no svi moraju biti biokompatibilni te ne smiju biti toksični. Prije planiranja ugradnje dentalnih implantata potrebno je uzeti detaljnu medicinsku i stomatološku anamnezu, obaviti detaljan klinički pregled te napraviti rendgenološku analizu. Implantološkom postupku uvijek treba pristupiti oprezno te je potrebno uzeti u obzir sve moguće indikacije i kontraindikacije.

#### 3.1. Indikacije

Indikacije za ugradnju dentalnih implantata jesu:

- **Bezuba donja čeljust** – zbog svoje male površine svakako je indikacija za postavu implantata. Nadalje, atrofična donja čeljust svakako je jedan od glavnih problema u protetičkoj rehabilitaciji. Broj implantata u bezuboj donjoj čeljusti ovisi o visini, širini i gustoći kosti, što se može točno izračunati kompjutorskom analizom CBCT snimke, zatim o međučeljusnim odnosima i zahtjevima pacijenta, kao i njegovim financijskim mogućnostima. Kod takvih pacijenata indicirani su fiksni protetski radovi retinirani na većem broju implantata ako ne postoji anatomska ili neka druga kontraindikacija. Kod starije populacije često je prisutna veća atrofija donje čeljusti. U takvim

slučajevima indiciran je manji broj implantata u tzv. sigurnu zonu, između izlazišta *n. mentalisa* na kojima se retinira pokrovna proteza (2,3).

- **Bezuba gornja čeljust** – kod gornje čeljusti češće je vidljiv manji stupanj atrofije alveolarnoga grebena nego što je to slučaj s donjom čeljusti. Prije donošenja odluke o postavljanju implantata mora se analizirati stanje kosti u gornjoj čeljusti. Gornji alveolarni greben topografski je podijeljen na dvije implantološki značajne zone: zona I nalazi se u području između lijevoga i desnog drugog pretkutnjaka u gornjoj čeljusti, a obostrano distalno od zone I se nalazi zona II. Postavljanjem dvaju implantata u gornju čeljust osigurava se samo potpora gornjoj pokrovnoj protezi. Za reduciranu pokrovnu protezu moraju se ugraditi najmanje četiri implantata koji se postavljaju poligonalno. Za izradu fiksnoprotetskog rada potrebno je postaviti šest ili više implantata u gornjoj čeljusti. Tijekom postavljanja implantata u distalnom području maksile potrebno je analizom CBCT snimke izmjeriti visinu kosti do dna maksilarnog sinusa i time vidjeti je li potrebno raditi podizanje dna maksilarnog sinusa (2,3).
- **Djelomična bezubost** – u gornjoj ili donjoj čeljusti nedostatak lateralnih nosača može biti indikacija za ugradnju implantata i time za mogućnost izrade fiksne konstrukcije koja je uglavnom ugodnija za pacijenta od djelomične proteze (2,3).

- **Nedostatak jednog zuba** – postavljanjem implantata na mjesto izgubljenog zuba nadomješta se nedostatan zub što je često jednostavnije i ugodnije rješenje za pacijenta od brušenja susjednih zubi za izradu mosta. Postoji mogućnost odgođene i imedijatne ugradnje implantata u alveolu ekstrahiranog ili izbijenog zuba. Kod imedijatne implantacije potrebno je dobro procijeniti stanje kosti i analizom CBCT snimke utvrditi da nema prijeloma alveolarnoga grebena kao posljedice traume te izmjeriti sve parametre kosti potrebne za ugradnju implantata. Ako se odluči za imedijatnu implantaciju u alveolu, najčešće se implantat ne opterećuje odmah s konačnim fiksnim nadomjestkom, već se djelomično opterećuje i time se omogućuje oseintegracija implantata i kosti. Brza resorpcija bukalne stijenke alveolarnoga grebena, koja se javlja već nakon dva tjedna, jedan je od glavnih razloga za imedijatnu implantaciju dok se ugradnjom implantata taj stupanj resorpcije nastoji što više smanjiti. Najčešća je indikacija za odgođenu implantaciju nedovoljno dobro stanje alveolarnoga grebena, pa se u tom slučaju provodi augmentacija grebena, a nakon toga stanje se kosti prati kroz nekoliko mjeseci te se procijeni kada se može nastaviti s postupkom ugradnje implantata (4).

## 3.2. Kontraindikacije

Kontraindikacije za primjenu dentalnih implantata dijele se na:

### a) općemedicinske kontraindikacije

- Bolesnikovo zdravstveno stanje – osobama koje boluju od kroničnih bolesti kontraindicirana je ugradnja dentalnih implantata. Takve bolesti mogu biti adipoznost, kahektičnost, hemoragične bolesti, bolesti imunološkog sustava itd. Kod takvih bolesnika ne može se sa sigurnošću prognozirati ishod ugrađenih implantata (5).
- Dob – donja dobna granica za ugradnju implantata je završetak rasta čeljusti. Obično se kao dobna granica uzima osamnaest godina te je osobama koje su maloljetne kontraindicirana ugradnja implantata. Zbog dodatnog rasta čeljusti postojala bi mogućnost pomicanja ugrađenih implantata iz prvotnih položaja. Gornje dobne granice za ugradnju implantata nema (5).
- Hematološke bolesti – razne hematološke bolesti kao što su hemoragične dijateze, bolesti eritrocita i leukocita (anemije, leukopenije itd.) apsolutne su kontraindikacije za implantološku terapiju. Smanjenim brojem leukocita smanjena je mogućnost obrane tkiva od infekcija što je posebno važno kod ugrađenih

implantata zbog veće mogućnosti nakupljanja bakterija na površini implantata i uzrokovanja periimplantitisa. Kod anemičnih osoba smanjen je broj eritrocita i/ili hemoglobina u krvi, a time je i smanjen prijenos kisika do tkiva, pa se razvija tkivna hipoksija što može rezultirati lošijim ishodom ugrađenih implantata (5).

- Kolagenoze – razne bolesti imunološkog sustava poput sklerodermije, reumatoidnog artritisa, Sjorganova sindroma i drugih kontraindikacija su za ugradnju dentalnih implantata zbog pada imunskog sustava, odnosno zbog smanjene mogućnosti obrane domaćina od mogućih infekcija tijekom i nakon ugradnje implantata (5).
- Kod bolesnika s umjetnim srčanim zaliscima i ugrađenim prenosnicama te kod osoba koje su preboljele infektivni endokarditis uvijek postoji povećan rizik od bakterijske infekcije. Kao potencijalni izvor bakterija smatra se implantat zbog povećane mogućnosti nakupljanja bakterija na njegovu površinu (5).
- Metabolične i lokalne bolesti koštanog sustava poput osteomalacije, osteogenesis imperfecte i osteoporoze kontraindikacija su zbog oslabljene koštane mase. Razlog

slabljenja kosti razlikuje se od bolesti do bolesti, a to mogu biti slabija mineralizacija kosti, kongenitalni nedostatak kolagena, smanjena pregradnja kosti itd. Kod takvih stanja ugradnja implantata ne bi bila moguća zbog mogućnosti pucanja kosti te slabije oseintegracije implantata (5).

- Metabolične bolesti – juvenilni dijabetes – pripada skupini apsolutnih kontraindikacija dok je dijabetes tipa II relativna kontraindikacija. Kod osoba oboljelih od dijabetesa može doći do oštećenja krvnih žila te tako i do smanjene mogućnosti zarašćivanja operacijske rane nakon ugradnje implantata i obrane tkiva od bakterijskih infekcija, odnosno periimplantitisa (5).
- Određeni lijekovi poput imunosupresiva ili kortikosteroida pripadaju skupini privremenih kontraindikacija. Dok je pacijent na terapiji takvom vrstom lijekova, nije indicirana ugradnja implantata. Imunosupresivni lijekovi smanjuju obranu domaćina od infekcija dok se pacijentima na kortikosteroidnoj terapiji smanjuje upalna reakcija, što može negativno djelovati na pregradnju kosti tijekom ugradnje implantata jer je svaka resorpcija i odlaganje nove kosti jedna vrsta slabe upalne reakcije, a kortikosteroidi svojim djelovanjem sprječavaju takve reakcije. Bisfosfonati svojim djelovanjem sprječavaju pregradnju kosti te je kod osoba, koje su na terapiji bisfosfonatima, također

kontraindicirana ugradnja implantata. Ugradnja implantata moguća je kod pacijenata koji su na peroralnoj terapiji kraćoj od tri godine uz kortikosteroide ili dužoj od tri godine uz prekid terapije na tri mjeseca te nastavak uzimanja terapije tri mjeseca nakon ugradnje implantata (5,6).

- Trudnoća se ubraja među privremene i ograničene kontraindikacije. Najčešća je pojava kod trudnica trudnički gingivitis koji može ometati ugradnju implantata, stoga je bolje pričekati završetak trudnoće (5).
- Neuroze i psihoze pripadaju među recidivirajuće bolesti koje su apsolutne kontraindikacije (5).
- Uživanje alkohola i droge kontraindikacija je zbog očekivanja slabije suradnje, slabijeg održavanja oralne higijene te slabije otpornosti organizma na potencijalne upalne promjene (5).

**b) lokalne kontraindikacije:**

- Nepovoljni anatomske odnosi gornje i donje čeljusti – nedovoljna širina i visina koštanog tkiva i nepovoljni intermaksilarni odnosi (5).



- Nepovoljna okluzija – disgnatije i teški funkcijski poremećaji žvačnog sustava (5).
- Patološke promjene u čeljusti – zaostali korijeni, periapikalni procesi, ciste, strana tijela itd. Sve takve patološke promjene potrebno je sanirati prije implantološkog postupka jer su potencijalna upalna žarišta koja mogu negativno utjecati na uspješnost oseointegracije implantata, a time i na njegovu stabilnost u kosti (5).
- Nesanirana usna šupljina – kariozni zubi, zubni kamenac, nesanirani interdentalni džepovi, dentalni plak itd. Svako takvo stanje potrebno je sanirati prije implantološkog postupka zbog smanjivanja broja bakterija koje mogu uzrokovati upalu u području implantata. Zbog toga je važno dobro procijeniti oralnu higijenu pacijenta, i razgovorom i određenim postupcima kao što su, primjerice, plak relevatori koji pokazuju prisutnost plaka. Također je potrebno dati korisne savjete o tome kako dodatno poboljšati oralnu higijenu koja je jako važna za uspjeh ugrađenih implantata jer se tako sprječava potencijalni periimplantitis i produžuje vijek implantata (5).

- Stanje nakon radioterapije – prije se terapija zračenjem smatrala apsolutnom kontraindikacijom za ugradnju implantata, no u novije vrijeme, zbog napredovanja metoda zračenja glave i vrata i smanjivanja doza zračenja, u nekim se slučajevima može odlučiti za ugradnju implantata. To, dakako, ovisi i o vremenskom rasponu zračenja i o dozama te valnoj duljini zračenja. Doze od 50 do 55 Graya (Gy) nisu kontraindikacija za ugradnju implantata dok je niži postotak uspjeha implantološkog postupka zabilježen kod pacijenata s dozama zračenja višim od 65 Gy. Radioterapija koju je pacijent primao prije desetak godina bila je puno niže energije i više valne duljine od današnjih, koje su više energije i nižih valnih duljina, te je time smanjen negativni utjecaj zračenja na uspjeh implantološkog postupka. Promjene koje nastaju zračenjem vidljive su na mekom tkivu te na kosti. Na kosti se javljaju u obliku osteoradionekroze zbog koje je otežana oseointegracija implantata i kosti. Osteoradionekroza se najčešće javlja u lokaliziranom obliku te se češće javlja u mandibuli nego u maksili zbog toga što je mandibula slabije vaskularizirana te je kompaktnija i gušća kost. Ponekad se za smanjivanje rizika odbacivanja implantata može u terapiji koristiti heperbaričnim kisikom koji stimulira koštani rast i obnovu kosti te potiče vaskularizaciju i stvaranje fibroblasta. Promjene u mekim tkivima javljaju se u obliku perforacija sluznice, dehiscijencija i stvaranja fistula. U svakom je slučaju potrebno kod pacijenata

nakon zračenja odgoditi ugradnju implantata barem godinu dana (5,6).

- Kserostomija je relativna kontraindikacija. Postoje istraživanja koja govore da smanjena količina sline smanjeno djeluje protiv bakterija što je posebno važno kod implantata zbog češće pojave upala i upravo zbog veće mogućnosti nakupljanja bakterija na površini implantata (5).
  - Makroglosija – povećanje jezika može nastati kao posljedica preranoga gubitka zubi ili nekih endokrinih bolesti poput akromegalije. Povećani jezik ometa ugradnju implantata, a i zbog mogućega stalnog pritiska na ugrađeni implantat postoji mogućnost njegove destabilizacije (5).
- c) **pušenje** – kod pacijenata koji puše češće se nalazi stanje gingivitisa, parodontopatija je češće više uznapredovala nego kod nepušača te je oralna higijena nešto slabija od oralne higijene nepušača. Sve to utječe na ugradnju implantata, pa su istraživanja pokazala nešto lošije rezultate ugradnje implantata kod pušača nego kod nepušača. Također se smatra da je kod osoba koje puše slabija vaskularizacija, koja je važna tijekom

ugradnje i oseintegracije implantata, te je isto tako slabije i produženo cijeljenje rane nakon ugradnje (5).

## **4. PLANIRANJE IMPLANTOLOŠKOG POSTUPKA**

### **4.1. RTG analiza**

Prije svakog postupka ugradnje dentalnog implantata potrebno je napraviti detaljan plan cijelog postupka. Među prvim koracima, uz anamnezu i klinički pregled, svakako je radiološka analiza. Radiološka analiza daje uvid u stanje kosti u koju se planira ugraditi implantat, a koje nije inače vidljivo. Razlikuju se 2D rendgenološka snimka, ortopantomogram, te 3D rentgenološka snimka, CBCT. Obje vrste imaju svoju primjenu u dentalnoj medicini, no za vrijeme samog planiranja prije ugradnje implantata korisnija je 3D snimka, odnosno CBCT. Takva vrsta snimke omogućuje prikaz čeljusti u brojnim ravninama i slojevima te analizu anatomskih struktura koje su važne tijekom same implantacije. Za vrijeme snimanja ortopantomogramom snimka koja se dobije u dvije je dimenzije, stoga se iz takve vrste RTG snimke ne može utvrditi kolika je širina kosti, kao i ostalih anatomskih struktura. Dakle, na ortopantomogramu ne postoji mogućnost određivanja horizontalne dimenzije, a mjerenje vertikalne dimenzije nije pouzdano zbog uvećanja i distorzije prikaza.

### **4.2. Procjena kakvoće kosti**

Tijekom određivanja vrijednosti širine i visine alveolarne kosti trebalo bi se pridržavati određenih pravila. Bukolingvalna širina alveolarnoga grebena mora biti najmanje 2 mm veća od promjera implantata, tj. 1 mm debljine kosti mora postojati s obje strane implantata. U donjoj čeljusti apikokoronarna visina alveolarnoga grebena mora iznositi barem 12 mm (dužina implantata plus 2 mm) dok iznad *n. alveolaris*

*inferior* treba sačuvati sigurnosni razmak od 2 mm. U gornjoj čeljusti visina alveolarnoga grebena trebala bi iznositi barem 10 mm dok je sigurnosni razmak ispod sinusne šupljine zanemariv. Udaljenost između pojedinačnih implantata, meziodistalna dimenzija, mora iznositi više od 7 mm. CBCT snimka čeljusti prije implantološkog postupka omogućuje 3D prikaz te rekonstrukciju u omjeru 1 : 1, tako da se visina i širina kosti te udaljenosti od anatomskih struktura, kao npr. kanala *n. alveolaris inferior* ili sinusa, može točno u milimetrima izmjeriti. CT ili CBCT analizom određuje se struktura, odnosno gustoća kosti koja se može točno odrediti mjerenjem u Hounsfieldovim jedinicama (HU). Postoje određene vrijednosti za gustoću spongioze i kompakte. Spongioza je u rasponu od 400 do 700 HU dok je kompakta u rasponu od 300 do 1800 HU. Za primjer, vrijednost gustoće cakline iznosi od 1500 do 3000 HU. Što je kost čvršća, odnosno gušća, veće su i mjerne vrijednosti jedinica HU (7). Kost se, s obzirom na kvalitetu, dijeli u četiri skupine. Prvoj skupini pripada kost koja u svojem sastavu sadržava veći udio kompaktne kosti. Udio kompaktnog dijela smanjuje se kako se kreće prema četvrtoj skupini dok udio spongioze raste. Takva podjela bitna je jer je kvaliteta kosti usko povezana sa stabilnošću implantata. Stabilnost može biti primarna i sekundarna. Primarna stabilnost mehaničkog je tipa i ona je veća što je kost kompaktnija. Nakon što se uspostavi čvrsta veza između implantata i kosti, nastaje sekundarna stabilnost koja je biološkog tipa. Veća primarna stabilnost implantata prisutna je kod kosti koja sadržava veći udio kompaktnog dijela dok je sekundarna stabilnost implantata bolja kod kosti koja sadržava više spongioze. Postotak uspješnosti ugradnje implantata raste zajedno s primarnom stabilnošću. Budući da u prvoj skupini prevladava veći udio kompaktnog dijela, primarna je stabilnost razmjerno visoka dok sekundarna

stabilnost, zbog nedostatka bogate krvne opskrbe, nije zadovoljavajuća. Obrnuta je situacija u četvrtoj skupini jer prevladava spongioza koja je bogata krvnim žilama te je vrlo mekana (8).

**Tablica 1.** Vrijednosti moguće gustoće kosti s klasifikacijom, određene CBCT-om.

Preuzeto : (7).

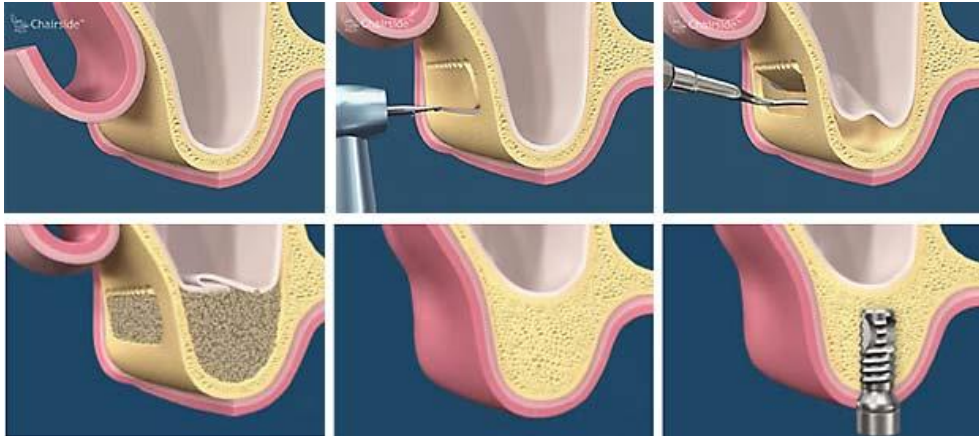
<b>Određivanje gustoće kosti pomoću CT-a</b>	
D1	> 1250 Hounsfield jedinica
D2	850 – 1250 Hounsfield jedinica
D3	350 – 850 Hounsfield jedinica
D4	150 – 350 Hounsfield jedinica
D5	< 150 Hounsfield jedinica

### **4.3. Preoperativni postupci**

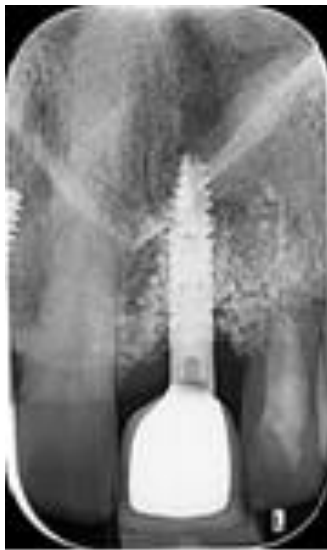Prije samog postupka ugradnje implantata ponekad je potrebno provesti određene zahvate kako bi se pripremilo mjesto ugradnje. Najčešći postupci koji se provode jesu augmentacija kosti, odnosno grebena, i podizanje dna sinusa (engl. *sinus lift*). Koštane defekte koji su veći od 3 cm u promjeru potrebno je opskrbiti nadomjestkom kosti koji pomaže u cijeljenju jer inače ne dolazi do cijeljenja koštanog tkiva *ad*

*integrum*. Danas postoje razni materijali za nadoknadu koštanih defekata. Osim materijala za augmentaciju kosti primjenjuju se i membrane temeljene na načelu vođene koštane regeneracije (engl. *guided bone regeneration*, GBR). Materijali za augmentaciju kosti mogu biti autologni (vlastita kost pacijenta koja može biti uzeta intraoralno ili ekstraoralno), homologni, ksenogeni i aloplastični. Vlastita (autologna) kost predstavlja „zlatni standard“ zbog prisutnosti osteoprogenitornih stanica te apsolutne biokompatibilnosti. Ako se tijekom analize i mjerenja CBCT snimke izmjeri da ne postoji dostatna visina kosti za ugradnju implantata u gornju čeljust, provodi se postupak augmentacije. Postoji nekoliko tehnika i pristupa za podizanje dna maksilarnog sinusa, poput pristupa kroz ležište implantata (zatvorena tehnika), bočnog pristupa kroz trepanacijski otvor (otvorena tehnika) te nekoliko modernih tehnika. U zatvorenoj tehnici posebnim se svrdlima pristupa transkrestalno do koštanog segmenta koji graniči s dnom sinusa. Taj se koštani segment mobilizira osteotomom i pomiče se apikalno te se u taj prostor postavlja augmentacijski materijal s kojim se onda dobije potrebna visina kosti za implantat. Kod otvorene tehnike prikazuje se dno maksilarnog sinusa tako što se stvara bočni pristup trepanacijom kosti grebena. Nakon toga membrana se dna sinusa pažljivo odigne i u taj se prostor postavi augmentacijski materijal koliko je potrebno za dostatnu visinu grebena. Početna visina alveolarnoga grebena određuje vrijeme implantacije. Debljina kosti najmanje 5 mm dostatna je za imedijatnu implantaciju s augmentacijom dok odgođenu implantaciju zahtijevaju visine kosti manje od 5 mm (9).





**Slika 1.** Prikaz podizanja dna maksilarnog sinusa tehnikom lateralnog pristupa s augmentacijom. Preuzeto : (10).



**Slika 2.** CBCT snimka ugrađenog implantata u maksilarnu kost s augmentacijskim materijalom.

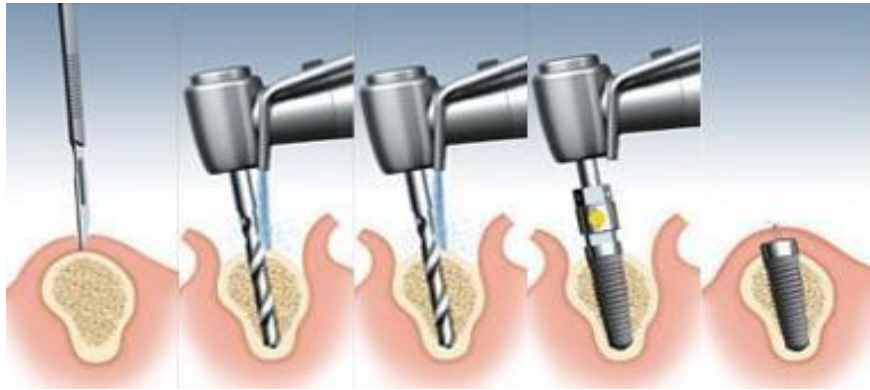Preuzeto : (7).

#### **4.4. Postupak ugradnje implantata**

Za uspješno izvođenje kirurškog zahvata ugradnje implantata potreban je odgovarajući instrumentarij za svaku vrstu implantata. Takav instrumentarij još se naziva i implantološki set. Osim toga, potreban je mikromotor s fiziodispenzerom

kojim je moguće precizno odrediti broj okretaja svrdala (500 – 1500 okretaja u minuti) i odgovarajuće hlađenje za vrijeme zahvata. Prije samog zahvata pacijent ispere usta otopinom nekoga oralnog antiseptika. Da bi postupak ugradnje implantata bio potpuno bezbolan za pacijente, primjenjuje se lokalna infiltracijska anestezija. Sam kirurški zahvat započinje rezom u mekom tkivu, kroz sve slojeve do kosti, nakon čega se odiže mukoperiostalni režanj. Rez ide po hrptu alveolarnoga grebena na mjestu gdje nedostaje zub. Nakon toga rade se dva rasteretna reza u vestibulum. Rasteretni rez ne smije ići kroz papilu jer nakon zarašćivanja dolazi do njihove retrakcije, što narušava estetiku. Nakon što se prikaže kost, može se koristiti unaprijed izrađenom kirurškom šablonom za precizno brušenje kosti svrdlom na mjestu na kojemu je unaprijed kompjutorski isplaniran položaj budućeg implantata. Brušenje kosti započinje pilot-svrdlima kojima se određuje smjer i dubina do koje će biti postavljen implantat. Na svrdlima postoje oznake s pomoću kojih se može pratiti na kojoj je dubini svrdlo. Skoro svaka vrsta implantata ima poseban set svrdala te isto tako i redoslijed kojim se tim svrdlima koristi tijekom prepariranja ležišta u kosti za implantat. Nakon prestanka rada sa svrdlima dubina i smjer mogu se provjeriti s predviđenim mjeracima. Broj okretaja svrdla za vrijeme rada u kosti ne smije prijeći brzinu od 1500 okretaja u minuti, a hlađenje mora biti neprestano kontrolirano. Kada je koštani kanal pripremljen, sterilno pakirani implantat stavi se u titansku posudu te se na njega uvijek nosač kojim će se implantat uvrnuti u kost. Nosačem se implantat postavlja u njihovo ležište u kosti, koje je svrdlima pripremljeno, i uvrće se u smjeru kazaljke na satu. Nakon toga na nosač implantata postavi se kriket-ključ kojim se implantat zateže do željene dubine uz stalno hlađenje fiziološkom otopinom. Kada se

implantat uvrne do željene dubine, skida se s njega nosač, pokrovni vijak se postavi na vrh implantata te se gingiva zašije (11).



**Slika 3.** Shema postupka ugradnje dentalnih implantata. Preuzeto : (12).

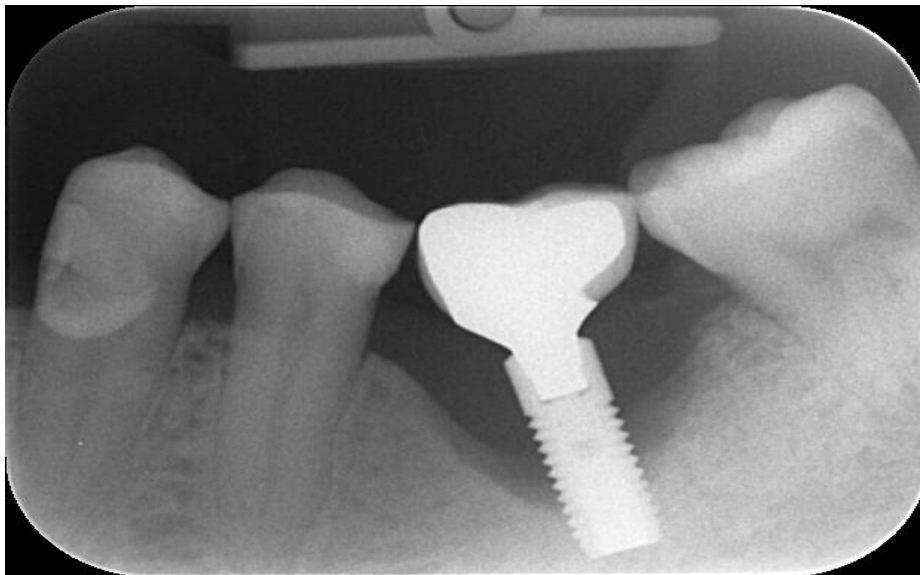
#### **4.5. Kontrola ugrađenih implantata (oseointegracija, periimplantitis)**

Oseointegraciju prvi je put opisao Branemark sa svojim suradnicima 60-tih godina prošlog stoljeća. Oni su objavili radove s implantatima čije kliničko funkcioniranje ovisi o izravnom sidrenju implantata u kost. Stabilnost implantata u čeljusti je jača što je jači oseointegrirani spoj. Kvaliteta kosti usko je povezana sa stabilnošću implantata. Sam postupak oseointegracije prolazi kroz nekoliko faza nakon postave implantata. Tijekom ugradnje implantata stvaraju se razna kratkotrajna oštećenja tvrdih i mekih tkiva. Nakon kratkotrajnog krvarenja stvara se koagulum (krvni ugrušak), a tkivo reagira upalom i dolazi do migracije upalnih stanica prema koagulumu i počinje faza čišćenja rane. Granulacijsko tkivo stvara se otprilike tjedan dana nakon stvaranja koaguluma te se počinju lučiti razni medijatori upale, od kojih je najvažniji čimbenik rasta jer potiče fibroplaziju i stvaranje privremenoga

vezivnog tkiva. Privremeno vezivno tkivo bogato je nediferenciranim stanicama koje će se naknadno diferencirati u osteoblaste koji zatim počinju stvarati vlaknastu kost. Vlaknasta kost nakon određenog vremena zamjenjuje se lamelarnom kosti koja može podnijeti velika opterećenja. Budući da je maksila mekša kost od mandibule, mnogi se autori slažu da od implantacije do kraja oseointegracije u maksili treba proći šest mjeseci dok su za isti proces u mandibuli potrebna četiri mjeseca (8).

**Periimplantitis** – zajedničke značajke u građi zuba i gingive s građom implantata i mukoze postoje, ali se razlikuju u sastavu vezivnog tkiva te raspodjeli vaskularnih struktura apikalnije od spojnog epitela. Pričvrstak između mukoze i implantata iznosi otprilike 3 mm, a on se sastoji od zone spojnog epitela koja je 2 mm visine i zone vezivnog tkiva koja iznosi 1 mm visine. Pričvrstak ima važnu ulogu u zaštiti zone oseointegracije od čimbenika iz plaka i usne šupljine. Vaskularna opskrba područja oko implantata razlikuje se u odnosu na vaskularizaciju oko prirodnog zuba. Oko implantata nedostaje vaskularni pleksus parodontnog ligamenta jer nedostaje parodontni ligament. Upala, koja zahvaća meko tkivo oko implantata, naziva se periimplantni mukozitis. Gubitak kosti oko implantata nastaje kada upala zahvati kost koja ga okružuje. Takav upalni proces naziva se implantitis. I gingiva i mukoza koja obuhvaća implantat odgovaraju na mikroorganizme stvaranjem infiltrata upalnih stanica u vezivnom tkivu. Što je lezija duže izložena plaku, ona se brže širi i progredira apikalnije nego u gingivi. Periimplantitis započinje u koronarnom dijelu implantata, a njegova klinička pomičnost uočava se tek u kasnom stadiju. Da bi došlo do pomičnosti implantata, značajan gubitak kosti mora zahvatiti najveći dio njegove površine. Način širenja upale razlikuje se kod parodonta i periimplantog tkiva. Periimplantno tkivo slabije je organizirano, a isto tako ima i slabiju obranu od

parodonta. Dva su glavna uzroka koja dovode do resorpcije kosti oko implantata, a to su, uz bakterijske infekcije, i lokalni biomehanički čimbenici povezani s preopterećenjem implantata. S nakupljanjem plaka na površini implantata u subepitelnome vezivnom tkivu dolazi do infiltracije brojnim upalnim stanicama, epitel postaje ulceriran te gubi adherenciju. Napredovanjem plaka u apikalnom smjeru radiološki i klinički znakovi destrukcije tkiva postaju vidljivi. Preopterećenje implantata može nastati ako se implantat prerano optereti protetskim nadomjestkom, dok još nije završio proces oseintegracije, ili se može preoptereti nakon završetka oseintegracije zbog prejakih biomehaničkih sila. Takve sile mogu dovesti do mikrofraktura na koronarnom dijelu kosti oko implantata, a time i do gubitka oseintegracije oko vratnog dijela implantata (13).



**Slika 4.** Prikaz gubitka kosti oko površine implantata sniman 2D tehnikom snimanja.

Preuzeto : (14).

## 5. ORTOPANTOMOGRAM (2D RADIOLOGIJA)

### 5.1. Građa uređaja

Ortopantomograf je uređaj koji može biti analogni ili digitalni. Analogni se uređaj sastoji od pokretne rendgenske cijevi i kazete s filmom, a digitalni uređaj umjesto filma sadržava detektor. Detektor odnosno film zajedno se s rendgenskom cijevi okreću oko pacijenta za vrijeme snimanja. Ortopantomogram je panoramska snimka čeljusti, dimenzija 15 x 30 cm. Naziv dolazi od riječi *orto* – svaki je dio slikan u ortoradijalnoj projekciji, *pan* – obuhvaća cijelu čeljust, od zgloba do zgloba, *tomo* – slikanje u jednom sloju, te *gram* – zapis.

Tehnološkim napretkom došlo je do razvoja digitalne radiologije kojom se omogućilo smanjenje relativno velike ekspozicijske doze i gubitak vremena u postupku liječenja zbog procedure razvijanja filma. Sustavi za stvaranje digitalne slike omogućuju prikaz rendgenske slike na ekranu te se takav sustav načelno sastoji od triju dijelova: izvora zračenja s mjeračem vremena ekspozicije, senzora za registraciju rendgenskih zraka, računalnog ekrana i kamere. Za razliku od klasičnog filma, senzor za stvaranje digitalne slike pet je puta osjetljiviji na x-zrake, a sastoji se od maloga (17 x 26 mm) receptorskog zaslona na kojemu se događa fluorescencija. Optičkim vlaknima prenosi se informacija u obliku svjetla do kamere, tj. CCD-a (*charged couple device*), nalik na one u videokamerama. Takvo snimljeno „svjetlo“ kamera konvertira u električni signal, a na računalnom ekranu prikazuje se slika kao skupina piksela. Rendgenske slike nakon konverzije u digitalni oblik pohranjuju se u računalu kao *baseline* digitalne slike. Tako pohranjena slika evaluira se sustavom

kao što je sustav za denzitometrijsku analizu kosti s pomoću računala (*Computer-assisted densitometric image analysis*). Na takav način dobiva se unaprijeđeni, digitalni prikaz (*digitized subtraction image*) koji karakterizira znatno bolja rezolucija te puno veća dijagnostička vrijednost. Sama rezolucija određena je veličinom piksela. Što je manji piksel, to je veća rezolucija (15).

## **5.2. Način snimanja**

Prije početka snimanja pacijent treba skinuti nakit, naočale i proteze ako je potrebno. Važno je prije početka snimanja pacijenta zaštititi olovnom pregačom zbog zaštite od rendgenskih zraka. Glava pacijenta fiksirana je osloncima za čelo i bradu te lateralnim držačima. Tijekom snimanja pacijent mora biti u uspravnom položaju s izravnatim leđima. Kao referentne linije za pravilan položaj glave pomažu frankfurtska horizontala, koja mora biti usporedna s podlogom, i mediosagitalna ravnina, koja mora biti postavljena okomito. Cijeli proces slikanja traje od 12 do 18 sekundi te je potrebno držati pacijenta u točno određenom i stabilnom položaju glave kako bi se izbjegli eventualni pomaci pacijenta jer tako nastaju deformacije snimke koje mogu ometati pravilnu analizu slike, a time i postavljanje konačne dijagnoze. U usta se postavlja zagrizni blok, u koji pacijent zagriže za vrijeme ekspozicije, dok se jezik stavlja na prednji dio nepca. Za vrijeme ekspozicije rendgenska cijev i film rotiraju se oko glave pacijenta. Kretnje rendgenske cijevi i kazete s filmom moraju biti koordinirane. Ortopantomograf stvara slojevitú sliku, upotrebljavajući tri odvojena rotacijska centra, polazeći od stajališta da je čeljust sastavljena od triju bazalnih lukova, a svaki od rotacijskih centara trebao bi biti centar jednoga od tih

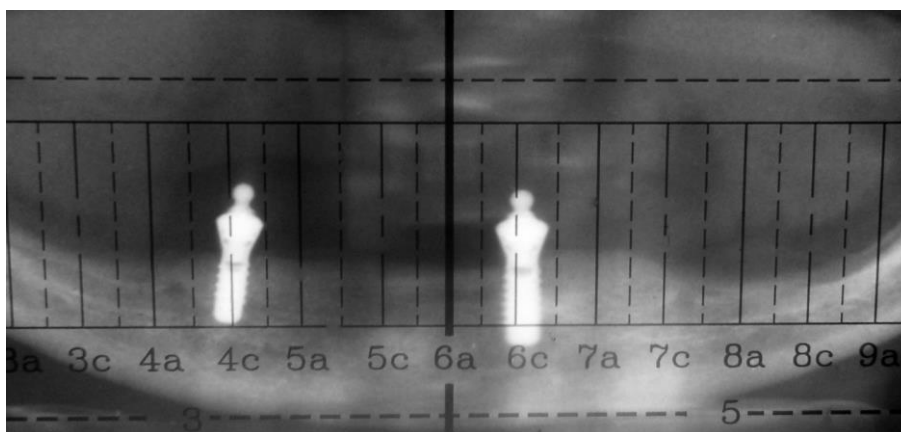
lukova, u skladu sa zonom slikanja suprotne strane. Kazeta s filmom rotira ispred pacijentova lica dok rendgenska cijev rotira iza njegova zatiljka. Kazeta, rendgenska cijev i film osim toga rotiraju i oko vlastite osi u smjeru kazaljke na satu. Posebnim prijenosnim mehanizmom centri rotacije se automatski i kontinuirano mijenjaju u tijeku ekspozicije tako što se iz prvog centra slika lijeva polovica čeljusti, iz drugog centra frontalna regija te iz trećega desna polovica čeljusti (16).

### **5.3. Ortopantomogram u implantologiji**

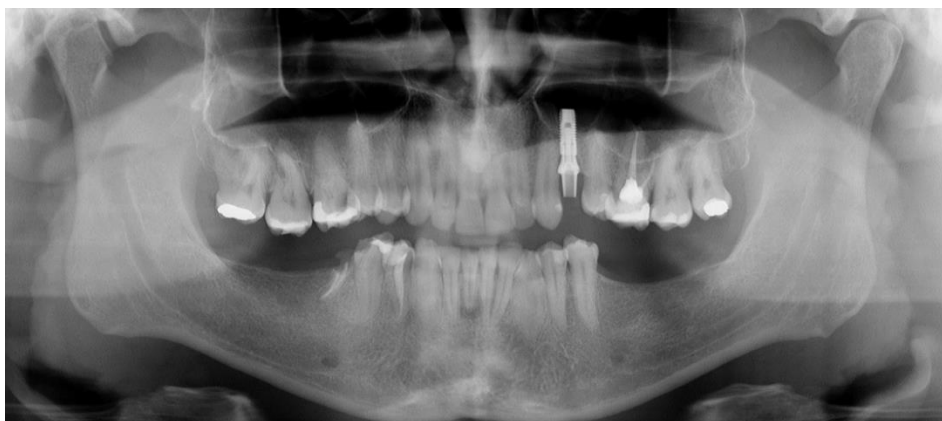Ortopantomogram je prije imao puno veći udio u implantološkom planiranju, no danas ga sve više zamjenjuju 3D snimke, a ortopantomogramom se više koristi za kontrolne snimke nakon implantološkog postupka. Prednost ortopantomograma je u tome što se u jednoj ekspoziciji dobije kompletna snimka kostiju lica sa sinusima i zubnih lukova s oboma čeljusnim zglobovima. Također su prednosti takve vrste snimke niska i pristupačna cijena te manje doze zračenja. Nedostatci su to što snimka daje prikaz samo jednog sloja, detalji se gube, strukture su transverzalno razvučene i uvećane. Zbog nedostatka treće dimenzije na ortopantomogramu frontalna regija je često slabije vidljiva zbog superponiranja kralježnice, a oralne nepravilnosti položaja zubi nisu vidljive. Iako ortopantomogram ima mogućnost mjerenja određenih parametara s pomoću tomografa, koji mogu poslužiti kod planiranja ugradnje implantata, u današnje vrijeme, s kvalitetom i pristupačnošću CBCT-a, takva bi se mjerenja trebala izbjegavati. Dakle, sam ortopantomogram nije dovoljan za implantološki postupak. Razlog je loša informacija zbog distorzije prikaza, kao i manjak treće dimenzije. Doduše, pojava digitalnih ortopantomografa u novije



vrijeme te njihovo neprestano unaprjeđivanje doveli su do bolje kvalitete slike te do drastičnog smanjenja doza zračenja, što u konačnici znači i mogućnost češćih i boljih kontrolnih snimki.



**Slika 5.** Mogućnost mjerenja i planiranja na ortopantomogramu s pomoću tomografa. Preuzeto : (7).



**Slika 6.** Ortopantomogram snimka na kojoj se vidi vrh dentalnog implantata u maksilarnom sinusu. Preuzeto : (7).

## **6. CBCT (3D RADIOLOGIJA)**

### **6.1. Uređaj i princip rada**

*Cone-beam computed tomography* (CBCT) je CT radiološki uređaj koji se sastoji od izvora snopa konično usmjerenih rendgenskih zraka koje se, nakon prolaska kroz osobu koja se snima, registriraju na dvodimenzionalnom detektoru. Uređaj sadržava i različite softverske mogućnosti za kompjutorsku obradu slike. CBCT omogućuje prikaz anatomskih struktura i patoloških promjena na području glave i vrata: paranazalnih sinusa, gornje i donje čeljusti, zubi, temporalne kosti i temporomandibularnih zglobova, baze i svoda lubanje te vratne kralježnice. Rendgenske zrake, tijekom prolaska kroz različite vrste tkiva, različito se apsorbiraju. Sam princip rada CBCT uređaja temelji se upravo na mjerenju slabljenja (atenuacije) tih rendgenskih zraka nakon prolaska kroz tkivo. Osim slabljenja tih zraka, nakon apsorpcije, dolazi i do njihova rasapa. Takve atenuirane zrake, nakon što prođu kroz objekt snimanja, padaju na detektore koji mjere intenzitet rendgenskih zraka. Ti detektori, nakon mjerenja, pretvaraju zrake u električne signale, proporcionalno njihovom intenzitetu. Na temelju tih podataka, dobivenih od detektora, računalo sintetizira sliku. Sintetizirana slika sadržava matriks slike i volumni element (voksel) unutar kojega se analizom apsorpcijskih značajki stvara element slike (piksel). Piksel je dvodimenzionalan, a voksel je trodimenzionalan. Rasponi stupnjeva atenuacije, odnosno apsorpcijske vrijednosti, izražavaju se apsorpcijskim koeficijentom u Hounsfieldovim jedinicama (HU) ili tzv. CT brojem. Raspon Hounsfieldovih jedinica kreće se od  $-1000$  do  $+3000$ . Tako, primjerice, voda ima vrijednost  $0$ , zrak =  $-1000$  HU, krv i masno tkivo = od  $-120$  do  $-50$  HU, kost = od

400 do 1000 HU, a caklina = oko 3000 HU. Ovisno o vrsti uređaja pacijent se za vrijeme snimanja CBCT uređajem smješta u stajajući, sjedeći ili ležeći položaj. Kao i tijekom snimanja ortopantomograma, i tijekom snimanja CBCT-om pacijentu se fiksira glava da bi se izbjegli artefakti uzrokovani pomicanjem pacijenta za vrijeme snimanja. Osim uklanjanja metalnih predmeta s pacijenta, posebne pripreme za snimanje nisu potrebne. Snimanje započinje tako da se prvo odabere pregledno polje na kontrolnoj ploči. Postoje različite veličine preglednog polja: S (*small*), S+, M (*medium*), M+, L (*large*), L+ i XL (*extra large*), XL+ polje. Odabire se najmanje pregledno polje područja koje se želi snimati.

S poljem (malim poljem) koristi se za snimanje kada je potrebno planiranje zahvata u jednom kvadrantu. Također je ovim poljem moguće vidjeti dio antagonističkog kvadranta, kao i temporomandibularni zglob.

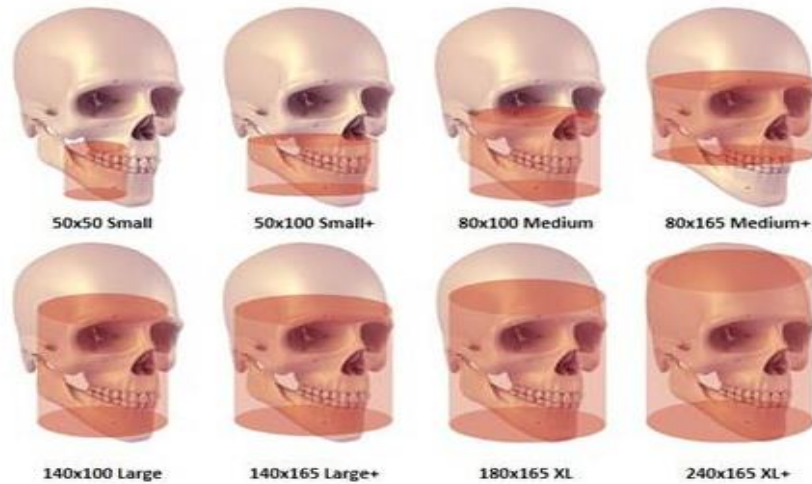M poljem (srednjim poljem) najčešće se koristi tijekom snimanja CBCT-om u svrhu planiranja ugradnje implantata. Prednost je što omogućuje pregled cijeloga gornjeg i donjeg zubnog luka uključujući mandibularni kanal, kao i ramus mandibule. Srednje polje također služi za izradu implantološke šablone pri vođenoj implantologiji.

L poljem (velikim poljem) koristi se kada je potreban cjelokupni pregled mandibule i maksile te obostrano temporomandibularnih zglobova.

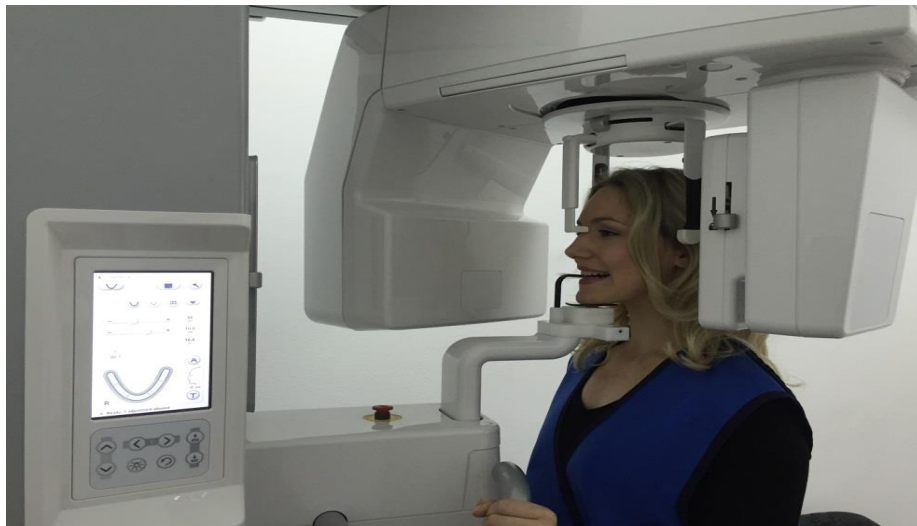XL polje (ekstra veliko polje) služi za snimanje cijeloga maksilofacijalnog područja i gornji dio cervikalne kralježnice.

Za snimanje ciljanog područja potrebna je jedna cirkularna rotacija koja traje manje od 30 sekundi. Nakon snimanja računalu je potrebno oko 2 minute da rekonstruira

sliku te se nakon toga na ekranu pojavljuje trodimenzionalna slika. CBCT pruža mogućnost vizualizacije u nekoliko različitih presjeka: sagitalnom, aksijalnom, kosom, koronarnom i volumnom presjeku (17).



**Slika 7.** Shematski prikaz veličine preglednih polja. Preuzeto iz : (17).

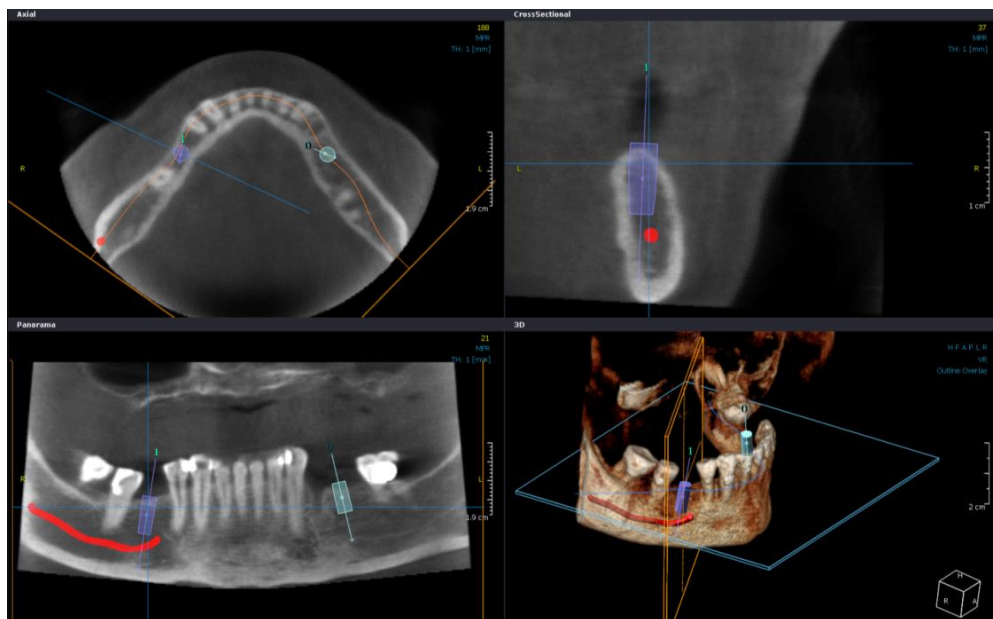


**Slika 8.** Položaj pacijenta tijekom snimanja CBCT-om. Preuzeto: doc. dr. sc. Dijana Zadavec, dr. med.

## 6.2. Indikacije i primjena CBCT-a u implantologiji

Danas se smatra da je radiologijska analiza na CBCT-u najbolja metoda izbora u predimplantacijskom postupku. Sve informacije potrebne za uspješan implantološki postupak dobiju se analizom CBCT snimke. CBCT ima mnoge mogućnosti koje olakšavaju takvu analizu za plan terapije. Tako se CBCT-om dobije multiplanarni prikaz snimanog područja, 3D rekonstrukcija u omjeru 1 : 1, odnosno točan prikaz pravih vrijednosti mjerenih dimenzija, kao i mogućnost mjerenja gustoće kosti. Mjerenjem u različitim ravninama debljine, širine i visine alveolarne kosti te blizine maksilarnog sinusa i mandibularnog kanala terapeut dobiva najvažnije informacije potrebne tijekom planiranja ugradnje implantata. Virtualno postavljanje implantata te planiranje i izrada kirurške vodilice za operativni dio postavljanja implantata također su mogući uz program (*dental software program*) koji prati CBCT uređaj. Osim utvrđivanja mjesta i pozicije implantata, primjenom tih pratećih softvera, moguć je i odabir najboljeg implantata koji ispunjava sve zadane kriterije. Ovakvim načinom radiološke dijagnostike, osim što se povećava uspješnost implantacijskog postupka, eliminiraju se mogućnosti povrede vitalnih struktura koje se mogu obojiti bojama i na taj način vizualno istaknuti kako se ne bi oštetile. Osim toga, računalni softver u sebi ima ugrađenu „sigurnu zonu“ oko implantata koja iznosi 2 mm. Sve to olakšava rad jer možemo biti sigurni da postavljeni implantat nije u dodiru ni s jednom bitnom anatomskom strukturom, kao što su maksilarni sinusi i mandibularni kanal, ili s nosnom šupljinom. Nakon što su kompjutorski izmjerene sve bitne vrijednosti te nakon što je isplaniran cijeli postupak ugradnje implantata, on se može s pomoću individualnih kirurških šablona prenijeti u pacijentovu usnu šupljinu. Zbog svih

nabrojanih prednosti trodimenzionalna tehnika snimanja ima veliku prednost u odnosu na dvodimenzionalnu u samom procesu planiranja ugradnje dentalnih implantata. Doduše, i dalje se zbog visoke cijene te viših doza zračenja njome ne koristi redovito kod planiranja ugradnje dentalnih implantata (18,19).



**Slika 9.** Virtualno planiranje ugradnje implantata s pomoću CBCT snimke i računalnog softvera. Preuzeto : (17).

## 7. RASPRAVA

Dentalna implantologija stomatološka je djelatnost koja je u stalnom porastu. Implantološkim postupkom implantatom se nadomješta jedan ili više zubi. U tom procesu riječ je o zajedničkom djelovanju oralne kirurgije i protetike, pa se govori o implatoprotetici. Za uspješan implatoprotetski postupak vrlo je važna radiološka obrada. Zbog brzoga tehnološkog napretka i kompjutorizacije mijenja se vrsta i algoritma radiologijske dijagnostike bolesnika u predimplantacijskom i postimplantacijskom postupku.

Radiologijska dijagnostika zastupljena je u predimplantacijskoj i postimplantacijskoj fazi. Na radiologijskom prikazu moraju se objektivno prikazati i izmjeriti potrebni parametri koji su bitan čimbenik u preciznom planiranju implantološkog postupka. Radiološki prikaz omogućuje egzaktno pokazatelje kvantitete i kvalitete alveolarne kosti. Na radiologijskom prikazu analiziraju se izgled i struktura kosti donje i gornje čeljusti na određenom mjestu implantacije te se otkrivaju eventualni patološki procesi upalne ili tumorske etiologije, moguće anomalije ili posljedice medicinskih zahvata. Isto tako se prikazuje raspored preostalih zubi u zubnom nizu, njihov položaj i smjer.

Stomatolog (oralni kirurg) mora znati visinu i širinu alveolarnoga grebena zbog izbora veličine implantata i procjene mogućnosti postavljanja. Visina i širina alveolarnoga grebena određuju dužinu i promjer implantata. Što je kost viša, šira i bolje strukture, odnosno mineralizacije, može se ugraditi implantat koji je duži i većeg promjera.

Kod radiološke analize donje čeljusti važno je poznavanje precizne lokacije mandibularnog kanala i *foramena mentale*. Ozljede živca unutar mandibularnog kanala rezultiraju neurološkim ispadima, boli i parestezijama lica. Osim visine i širine alveolarnoga grebena potrebno je znati i nagib u bukolingvalnoj projekciji. Kod analize gornje čeljusti na radiološkom prikazu bitno je odrediti odnos, tj. udaljenost alveolarnoga grebena od maksilarnog sinusa. Perforacija maksilarnog sinusa ugrožava uspješnost ugradnje i opstanak implantata u kosti te može uzrokovati upalni proces u sinusu, glavobolje i druge komplikacije. Kvaliteta kosti može se vizualno i numerički odrediti modernim digitalnim prikazima (Dental CT, CBCT).

Radiološke metode koje bi se trebale primjenjivati u predimplantacijskom postupku jesu Dental CT ili CBCT. Konvencionalne tehnike nisu dostatne u implantologiji jer daju prikaz u dvjema ravninama i u pravilu se ne mogu dobiti informacije o debljini kosti. Retroalveolarnim snimkama te drugim intraoralnim načinima snimanja ne bi se smjelo koristiti u predimplantološkom postupku. Razlog je loša informacija zbog distorzije prikaza kao i manjka treće dimenzije. 3D radiologijski prikaz omogućuju Dental CT, CBCT i MR te bi oni trebali biti metoda izbora tijekom radiološkog snimanja pacijenata prije ugradnje implantata.

U današnjoj stomatološkoj praksi u Republici Hrvatskoj sve je zastupljenija primjena CBCT-a kao 3D metode u predimplantološkoj fazi dok se kod kontrolnih postupaka uobičajeno koristi 2D metodama poput ortopantomograma, a u rjeđim slučajevima, kod komplikacija, i 3D metodama.



## 8. ZAKLJUČAK

Postupak ugradnje dentalnih implantata složen je postupak koji zahtijeva vrlo pomnu pripremu i analizu prije same ugradnje implantata. Isto tako, to ne znači da je nakon ugradnje implantata cijeli proces završio jer su naknadno moguće razne komplikacije te je uvijek potrebno provoditi kontrole. U toj pripremi i kontroli implantološkog postupka, osim znanja doktora dentalne medicine koji ugrađuje implantate, veliku ulogu imaju i radiološke tehnike snimanja. Najveću zastupljenost u implantološkom postupku imaju ortopantomogram, kao vrsta 2D tehnike snimanja, te CBCT, kao vrsta 3D tehnike snimanja. CBCT je uređaj koji omogućuje prikaz struktura glave u tri dimenzije i u više slojeva. Isto tako omogućuje s pomoću softvera detaljno planiranje ugradnje implantata. Sve to uvelike olakšava rad kliničaru u planiranju cijelog postupka prije samog postupka ugradnje. S druge strane, današnji digitalni ortopantomografi s boljom kvalitetom slike te mnogo manjim dozama zračenja od prošlih generacija omogućuju snimanje pacijenata u više navrata nakon same ugradnje radi kontrole stanja implantata i okolne kosti. U današnje vrijeme, kada su CBCT uređaji postali dostupniji te kada je digitalno snimanje ortopantomografom napredovalo, može se reći da je s tim tehnikama došlo do olakšanja i napretka samog postupka ugradnje i kontrole ugrađenih dentalnih implantata.

## 9. SAŽETAK

Ugradnja dentalnih implantata, kakve danas poznajemo, počela je kada je profesor P. I. Branemark razvio titanski glatki implantat u obliku vijka te razvio koncept oseintegracije 60-ih i 70-ih godina prošlog stoljeća. Otad pa do danas razvijaju se i unaprjeđuju, a zajedno s njima i radiološke metode i uređaji. Tijekom cijelog procesa ugradnje i kontrole ugrađenih implantata koristi se dvodimenzionalnim i trodimenzionalnim tehnikama snimanja. Obje tehnike imaju široku primjenu i u predimplantološkom planiranju i u postimplantološkoj kontroli. Za planiranje ugradnje dentalnih implantata velika se prednost daje CBCT-u kao trodimenzionalnoj tehnici snimanja zbog mogućnosti prikaza tri dimenzije te snimanja u više slojeva. Prateći softveri omogućuju precizno mjerenje svih anatomskih struktura, označavanje vitalnih struktura te virtualni prikaz ugradnje implantata. Nedostatak je visoka cijena te više doze zračenja nego kod modernih digitalnih ortopantomografa. Digitalni ortopantomogrami imaju manje doze zračenja te puno nižu cijenu, pa su stoga pristupačniji za svakodnevni rad. Njihove su manjkavosti nedostatak treće dimenzije, distorzija slike te nemogućnost preciznog mjerenja anatomskih struktura. Zbog svega toga planiranje je ugradnje implantata samo s dvodimenzionalnom slikom otežano, no njima se zato češće koristi tijekom kontrole ugrađenih implantata.

## **10. SUMMARY**

Dental implants have been used and placed ever since Professor P. I. Branemark developed titanium smooth, screw – like, implant. He also developed the concept of osseointegration in the 60s and 70s last century. Till today, dental implants are being developed and improved along with the radiology methods and devices. During the process of placing and controlling placed dental implants two - dimensional and three - dimensional radiology methods are used. Both techniques have wide purpose: in the phase of pre implant planning as well as in the phase of post implant controlling. Great advantage for the planning of placing the dental implants is given to CBCT for its three - dimensional radiology technique and the possibility to present three dimensions and several layers. Accompanied software enables precise measurement of all anatomical structures, marks all vital structures and virtual display of placing implants. The downsides of this technique are high prices and higher radiation doses compared to those in modern digital ortopantomographs. Digital ortopantomographs have lower radiation doses and much lower price which make them much more accessible for every day work. Their downsides are lack of third dimension, picture distortion and impossibility to measure precisely anatomical structures. The planning of implant placing with with only two- dimensional image is much more difficult because of that, but they are much more used for controlling placed implants.

## 11. LITERATURA

1. Knežević G. Povijesne napomene. In: Knežević G, editor. Osnove dentalne implantologije. Zagreb: Školska knjiga; 2002. p. 9-18.
2. Lubina L, Romić M, Ileš D. Terapija potpune bezubosti implantatima. Sonda 2009.
3. Kobler P. Indikacije za primjenu dentalnih implantata. In: Knežević G, editor. Osnovne dentalne implantologije. Zagreb: Školska knjiga; 2002. p. 26-33.
4. Paliska J, Božić D, Aurer A. Ishod imedijatno postavljenih implantata. Sonda 2011.
5. Kobler P. Kontraindikacije za primjenu dentalnih implantata. In: Knežević G, editor. Osnovne dentalne implantologije. Zagreb: Školska knjiga; 2002. p. 34-35.
6. Gabrić Pandurić D, Kuna T, Katanec D. Dentalna implantologija kod onkoloških pacijenata. Medix. 2007.
7. Krolo I, Simeon P. Mjerni parametri u implantologijskom postupku. In: Krolo I, Zadavec D. Dentalna radiologija. Zagreb: Medicinska naklada; 2016. p. 197-212.
8. Granić M, Katanec D. Praćenje cijeljenja dentalnih implantata. Sonda. 2007.
9. Gabrić D, Katanec D. Implantacija u izrazito pneumatiziranoj gornjoj čeljusti-sinus lifting tehnike. Sonda. 2004.
10. <http://www.methuenperio.com/wp-content/uploads/2013/12/Sinus-Lift-Lateral.jpg> (pristupljeno 3. srpnja 2016.)

11. Knežević G. Postupak ugradnje dentalnih implantata. In: Knežević G, editor. Osnove dentalne implantologije. Zagreb: Školska knjiga; 2002. p. 39-44.
12. [http://www.egydent.com/uploader/upload/image/pages/implant\\_placement2.jpg](http://www.egydent.com/uploader/upload/image/pages/implant_placement2.jpg) (pristupljeno 3. srpnja 2016.)
13. Aurer A. Periimplantne bolesti. Medix. Prosinac 2003.
14. <http://www.drbenlee.com.au/wp-content/uploads/2011/10/periimplantitis.jpg> (pristupljeno 3. srpnja 2016.)
15. Malčić A. Radiologija u endodonciji. Sonda. 2004;6(10):77-81.
16. Marotti M. Osnove radiologije za stomatologe. Sonda. 2003;5:8-9.
17. Zdravec D. Princip rada CBCT uređaja. In: Krolo I, Zdravec D. Dentalna radiologija. Zagreb: Medicinska naklada; 2016. p. 270-86.
18. Zdravec D. Indikacije i primjena CBCT-a u dentalnoj medicini. In: Krolo I, Zdravec D. Dentalna radiologija. Zagreb: Medicinska naklada; 2016. p. 270-286.
19. Medojević D, Granić M, Katanec D. Cone beam kompjutorizirana tomografija. Sonda. Svibanj 2010.

## 12. ŽIVOTOPIS

Student Egon Mojić rođen je 23. svibnja 1991. godine u Slavonskom Brodu. Ondje je pohađao Osnovnu školu „Antun Mihanović“ te Opću gimnaziju „Matija Mesić“ koju je završio školske godine 2009./2010.

Akadske godine 2010./2011. upisao je Stomatološki fakultet na Sveučilištu u Zagrebu.

Zadnji ispit položio je u lipnju 2016. godine.

Od godine 2010. do 2016. nastupa za futsal sekciju Stomatološkog fakulteta Sveučilišta u Zagrebu.

Govori engleski i njemački jezik.