

Određivanje međučeljsnih odnosa kod kombiniranih protetskih radova

Marinac, Rahela

Master's thesis / Diplomski rad

2024

Degree Grantor / Ustanova koja je dodijelila akademski / stručni stupanj: **University of Zagreb, School of Dental Medicine / Sveučilište u Zagrebu, Stomatološki fakultet**

Permanent link / Trajna poveznica: <https://um.nsk.hr/um:nbn:hr:127:264925>

Rights / Prava: [Attribution-NonCommercial-NoDerivatives 4.0 International/Imenovanje-Nekomercijalno-Bez prerada 4.0 međunarodna](#)

Download date / Datum preuzimanja: **2024-08-21**



Repository / Repozitorij:

[University of Zagreb School of Dental Medicine Repository](#)





Sveučilište u Zagrebu

Stomatološki fakultet

Rahela Marinac

**ODREĐIVANJE MEĐUČELJUSNIH
ODNOSA KOD KOMBINIRANIH
PROTETSKIH RADOVA**

DIPLOMSKI RAD

Zagreb, 2024.

Rad je ostvaren u: Stomatološki fakultet Sveučilišta u Zagrebu, Zavod za mobilnu protetiku

Mentor rada: izv.prof.dr.sc. Samir Čimić, dr.med.dent., Zavod za mobilnu protetiku Stomatološkog fakulteta Sveučilišta u Zagrebu

Lektor hrvatskog jezika: mag.educ.philol.croat. Ivona Đurin

Lektor engleskog jezika: prof.engl. jezika i književnosti i prof.njem jezika i književnosti Ivana Budić

Rad sadrži:

33 stranice

0 tablica

2 slika

Rad je vlastito autorsko djelo, koje je u potpunosti samostalno napisano uz naznaku izvora drugih autora i dokumenata korištenih u radu. Osim ako nije drukčije navedeno, sve ilustracije (tablice, slike i dr.) u radu su izvorni doprinos autora diplomskog rada. Autor je odgovoran za pribavljanje dopuštenja za korištenje ilustracija koje nisu njegov izvorni doprinos, kao i za sve eventualne posljedice koje mogu nastati zbog nedopuštenog preuzimanja ilustracija odnosno propusta u navođenju njihovog podrijetla.

Zahvaljujem svome mentoru izv. prof. dr. sc. Samiru Čimiću na susretljivosti, pomoći i savjetima tijekom pisanja ovog diplomskog rada.

Hvala mojoj obitelji što me podržavala tijekom studija, hvala što vjerujete u mene.

Hvala mojim voljenim ljudima s kojima dijelim lijepe i manje lijepe trenutke. Znae tko ste.

Hvala mom Petru što je uvijek bio uz mene i znao me smiriti kad je bilo teško. Ovaj uspjeh dijelom pripisujem i tebi.

Na kraju, najveća hvala dragom Ocu koji me neizmjereno ljubi i blagoslivlja.

ODREĐIVANJE MEĐUČELJUSNIH ODNOSA KOD KOMBINIRANIH PROTETSKIH RADOVA

Sažetak

Pozamašan broj pacijenata ima nedostatak jednog ili više zuba. Svrha je ovog diplomskog rada opisati načine protetskog zbrinjavanja djelomično ozubljenih pacijenata, preciznije zbrinjavanje djelomične bezubosti kombiniranim fiksno-mobilnim protetskim radom. Gubitak zuba najčešće je uzrokovan karijesom, parodontnom bolešću i traumom. Nedostatak zuba dugotrajno može imati posljedicu erupcije, mezijalizacije susjednih zuba ili pojavu temporomandibularnih poremećaja. Postoje razne klasifikacije djelomične bezubosti koje kliničarima olakšavaju planiranje terapije, a temelje se na rasporedu bezubih prostora. Najpoznatije su klasifikacije po Eichneru i Kennedyju.

Protokol izrade ove vrste nadomjeska sastoji se od više koraka, a među najvažnijima je određivanje međučeljusnih odnosa fiksnog, kao i mobilnog dijela nadomjeska. Kronološki, prvo se izrađuje fiksni nadomjestak, a zatim slijedi izrada djelomične proteze. Klinički tijek faze određivanja međučeljusnih odnosa isti je i za fiksni i mobilni dio rada. Prvo se određuju protetska ploha i vertikalna relacija, a na kraju horizontalna relacija. Vertikalna relacija se zabilježava putem položaja fiziološkog mirovanja ili kriterija fizionomije, dok se horizontalna relacija zabilježava u položaju centrične relacije. Cilj je ovog diplomskog rada dati pregled bitnih kliničkih i dijagnostičkih koraka pri izradi kombiniranog nadomjeska koji će biti koristan u svakodnevnom radu doktoru dentalne medicine.

Ključne riječi: djelomična bezubost; kombinirani fiksno-mobilni protetski rad; protetska ploha; fiziološko mirovanje; centrična relacija

DETERMINATION OF INTERJAW RELATIONS IN COMBINED DENTURES

Summary

A significant number of patients have the loss of one or more teeth. The purpose of this thesis is to describe the methods of prosthetic treatment for partially dentate patients, specifically the treatment of partial edentulism with combined fixed-mobile prosthetic restorations. Tooth loss is most commonly caused by caries, periodontal disease, and trauma. Long-term consequences of tooth loss can include the eruption of teeth, mesialization of adjacent teeth, or the occurrence of temporomandibular disorders. There are various classifications of partial edentulism that assist clinicians in therapy planning, considering the arrangement of edentulous spaces. The most well-known classifications are those by Eichner and Kennedy.

The protocol for production of this type of replacement consists of many steps, and among the most important is the determination of interjaw relations for both the fixed and removable parts of the replacement. Chronologically, the fixed replacement is made first, followed by the production of the partial denture. The clinical procedure for determining interjaw relations is the same for both the fixed and removable restorations. First, the prosthetic plane and vertical relation are determined, and finally the horizontal relation. The vertical relation is recorded by the position of physiological rest or using individual physiognomy, while the horizontal relation is recorded in the position of centric relation. The aim of this thesis is to provide an overview of the essential clinical and diagnostic steps in creating a combined denture that will be useful in the daily practice of dental practitioners.

Keywords: partial edentulism; combined denture; prosthetic plane; physiological rest; centric relation

SADRŽAJ

| | |
|--|----|
| 1. UVOD..... | 1 |
| 2. KLASIFIKACIJE DJELOMIČNE BEZUBOSTI..... | 3 |
| 2.1. Klasifikacija po Kennedyju..... | 4 |
| 2.2. Klasifikacija po Eichneru..... | 4 |
| 2.3. Funkcijska klasifikacija..... | 5 |
| 3. ANALIZA STUDIJSKOG MODELA I PLANIRANJE PROTETSKOG RADA | 6 |
| 4. ODREĐIVANJE MEĐUČELJUSNIH ODNOSA..... | 10 |
| 4.1. Prijenos modela gornje čeljusti u artikulator pomoću obraznog luka..... | 11 |
| 4.2. Vrste artikulatora..... | 11 |
| 4.3. Određivanje protetske plohe i vertikalne relacije..... | 13 |
| 4.4. Određivanje horizontalne relacije | 16 |
| 5. REHABILITACIJA SMANJENE VERTIKALNE DIMENZIJE..... | 19 |
| 6. RASPRAVA..... | 22 |
| 7. ZAKLJUČAK..... | 26 |
| 8. LITERATURA | 28 |
| 9. ŽIVOTOPIS AUTORA..... | 32 |

POPIS SKRAĆENICA

CR – centrična relacija

FM – fiziološko mirovanje

TMZ – temporomandibularni zglob

1. UVOD

Stomatološka je protetika polje dentalne medicine koje se bavi nadoknađivanjem izgubljenih zuba, mekih i tvrdih tkiva usne šupljine. Izgubljeni zubi mogu se nadoknaditi potpunom ili djelomičnom protezom, mostom nošenim zubima ili protetskim radovima nošenim implantatima. Kombinirani fiksno-mobilni rad sastavljen je od fiksnog dijela (koji je cementiran na zubima ili implantatima) i od mobilnog dijela u obliku djelomične proteze. Oba su dijela međusobno povezana veznim elementima.

Prvi vezni elementi izumljeni su početkom 20. stoljeća, a izumitelj je Herman Chayes. Mobilni i fiksni dio su povezani retencijskim/veznim elementima u obliku *attachmenta* ili teleskopskih sustava (1). Retencijski elementi uvelike su poboljšali funkciju i estetiku samog rada u odnosu na prije korištene djelomične proteze retinirane kvačicama (2). Kombinirani rad bit će indiciran u slučajevima kada nije moguće primijeniti izradu fiksnog protetskog rada. Ti slučajevi su: mali broj zuba koji se ne može povezati, nepovoljan razmještaj zuba, parodontitis, veći gubitak koštanog tkiva te u situacijama kada je održavanje oralne higijene otežano. Ovom vrstom nadomjestka nadomještaju se izgubljeni zubi te se poboljšava govorna, mastikatorna i estetska funkcija (1).

Sam rad ima također profilaktičko djelovanje na očuvanje tvrdog i mekog tkiva u usnoj šupljini od daljnjeg propadanja. U slučajevima kada nije moguće ugraditi implantate, a ti su nedostatak koštane supstance, keratinizirane sluznice, nezadovoljavajuća oralna higijena, financijska ograničenja i sistemske bolesti, kombinirani rad je odlična zamjena. Izrada kombiniranog rada zahtjevan je posao za doktora dentalne medicine kao i za laboratorijskog tehničara, te je potrebna preciznost u svim faza izrade fiksnog dijela i djelomične proteze. Svrha ovog rada bila je detaljno prikazati postupke određivanja međučeljusnih odnosa kod izrade kombiniranog protetskog rada koji je jedno od rješenja za sanaciju djelomične bezubosti.

2. KLASIFIKACIJE DJELOMIČNE BEZUBOSTI

2.1. Klasifikacija po Kennedyju

- Klasa I-karakterizirana obostrano skraćenim zubnim nizom.
- Klasa II-karakterizirana jednostrano skraćenim zubnim nizom.
- Klasa III-karakterizirana prekinutim zubnim nizom u premolarnom i molarnom području.
- Klasa IV-karakterizirana prekinutim zubnim nizom u frontalnom području.

Klasifikacija se određuje prema najdistalnijem bezubom prostoru. Ako postoji još koji bezubi prostor koji se nalazi mezijalnije on određuje podklasu koja se označuje brojem bezubog prostora (3). Prednosti Kennedy klasifikacije: jednostavnost, praktičnost te moguća vizualizacija izgleda zubnog luka. Nedostatak Kennedy klasifikacije je nepostojanje informacije o izgledu suprotne čeljusti i odnosu zuba u okluziji (1).

2.2. Klasifikacija po Eichneru

Zbog gore navedenih nedostataka Kennedy klasifikacije Eichner radi novu koja je određena antagonističkim kontaktima u potpornim zonama. Postoje četiri potporne zone, dvije na svakoj strani. Dvije su određene kontaktima premolara, druge dvije kontaktima molara u okluziji.

- Klasa I-karakterizirana antagonističkim kontaktima u sve četiri potporne zone.
- Klasa II-karakterizirana antagonističkim kontaktima, no ne u svim potpornim zonama.
- Klasa III-bez antagonističkim kontakata zuba u potpornim zonama.

Ovisno o odnosu zuba u potpornim zonama, Eichenerove klase imaju podklase.

Klasa I sadrži tri podklase:

- Podklasa I-u oba zubna luka prisutni su svi zubi (ali su neki kariozni).
- Podklasa II-u jednoj čeljusti prisutni su svi zubi, dok je u drugoj zubni luk prekinut.
- Podklasa III-u obje čeljusti zubni lukovi su prekinuti, no u svim potpornim zonama postoje antagonistički dodiri zuba.

Klasa II sadrži četiri podklase:

- Podklasa I-antagonistički dodiri prisutni su u tri potporne zone.
- Podklasa II- antagonistički dodiri prisutni su u dvije potporne zone.
- Podklasa III- antagonistički dodiri prisutni su u jednoj potpornoj zoni.
- Podklasa IV- antagonistički dodiri prisutni su samo van potpornih zona.

Klasa III sadrži tri podklase:

- Podklasa I-prisutni antagonistički zubi se ne dodiruju.
- Podklasa II-u jednoj čeljusti nema zuba, dok je u drugoj jedan ili više zuba.
- Podklasa III-u obje čeljusti nema zuba (1).

2.3. Funkcijska klasifikacija

Funkcijska klasifikacija opisuje prijenos okluzijskog opterećenja na tkiva usne šupljine. U njenoj podjeli razlikuju se:

- Gingivno poduprte djelomične proteze-prenošenje okluzijskog opterećenja isključivo je preko mekih tkiva na kost. Ovakva vrsta opterećenja koristi se kod subtotalne bezubosti te lošeg biološkog čimbenika zuba nosača. Ujedno omogućava pacijentu lakšu tranziciju na potpunu protezu. Koriste se i kod privremenih proteza.
- Gingivno-parodontno ili parodontno-gingivno poduprte djelomične proteze-prenošenje okluzijskog opterećenja izvodi se preko parodontnog sustava retencijskih zuba te gingive bezubog grebena.
- Parodontno poduprte djelomične proteze-prenošenje okluzijskog opterećenja isključivo je preko parodontnog sustava retencijskih zuba. To je i najpovoljniji oblik prenošenja funkcijskih sila na koštano tkivo (4).

3. ANALIZA STUDIJSKOG MODELA I PLANIRANJE PROTETSKOG RADA

Studijski je model pozitiv situacije pacijentove usne šupljine, a dobiva se izlijevanjem negativa, tj. otiska. Model se izljujeva iz sadre. Otisak se može uzimati analogno s pomoću različitih otisnih materijala i digitalno uz pomoć skenera. Otisni materijali su:

- Ireverzibilni hidrokolid: najčešći je materijal izbora kojim se uzima otisak za izradu studijskog modela. Alginat se koristi i za izradu modela antagonističkih zuba, tzv. kontru (5). Prah ireverzibilnog hidrokoloida po sastavu je dehidrirani kalcijev sulfat, topljive soli alginske kiseline te natrijev fosfat. Miješanjem praha s vodom zbiva se kemijska reakcija pretvaranja mješavine u sol pa u gel stanje – kalcijev alginat. Materijal je po svojstvima hidrofilan i jednostavan za primjenu, stoga se često rabi u praksi. Jedino gusta/mukozna slina smeta pri otiskivanju alginatom jer dovodi do nepreciznosti. Dimenzijski nije stabilan te je podložan sušenju/isparavanju ili imbibiciji/nakupljanju vode u otisak. Humidori su hermetički zatvorene posude u kojima se moraju čuvati alginatni otisci, zamotani u vlažan papir. Otisak bi se trebao izliti što prije. Ova vrsta otisnog materijala ima malu otpornost na trganje te se stoga lako vadi iz usta. Bitno je ne presušiti zube prije uzimanja otiska (6).
- Reverzibilni hidrokolidi: uz pomoć promjene temperature prelaze iz sol u gel stanje i obrnuto. Za ovaj materijal nužne su kupelji od 100°C u kojima se materijal primarno zagrijava te kupelji od 65°C gdje materijal čeka primjenu. Prije otiskivanja materijal se stavlja u posljednju kupelj od 40°C koja odgovara temperaturi pacijentove usne šupljine. Likvefakcija je proces prelaska materijala iz gel u sol stanje. Otisak se primjenjuje u žlici s dvostrukim dnom. Kroz dno prolazi hladna voda koja hladi otisak. Otisak se treba što prije izliti (6). Ovo su hidrofilni materijali koji imaju produljeno vrijeme rada. Iznimno su precizni, ali zbog kompliciranog postupka otiskivanja rijetko se koriste. Nedostatak im je i niska otpornost na trganje (7).
- Adicijski silikoni/polivinilsiloksani: masa za otiske dobije se miješanjem dvaju pasta od kojih je jedna baza, a druga je katalizator. Njihove prednosti su veoma dobra preciznost, dimenzijska stabilnost, dobra otpornost na trganje te elastičnost nakon deformacije/vađenja iz usta. Iako ih nema puno, glavna mana ovih materijala je hidrofobnost, stoga zahtijevaju rad u suhim ustima. Mana im je i visoka cijena. Modernim adicijskim silikonima dodani su surfaktanti kako bi im vlaga manje smetala. Po konzistenciji razlikuju se rijetki, srednje gusti te gusti silikoni. Za ručno miješanje gustih adicijskih silikona potrebno je koristiti rukavice bez lateksa i pudera, jer ta dva sastojka inaktiviraju katalizator. Otisci uzeti ovim materijalom ne izljevaju

se prvih 10-15 minuta od otiskivanja, jer im toliko treba da se vrate u početno stanje. Nakon otiskivanja trebaju biti smješteni u suhom (6).

- Kondenzacijski silikoni/C-silikoni: ime su dobili po reakciji kondenzacije kojom nastaju. Sastoje se od baze i reaktora čijim spajanjem dolazi do otpuštanja etilnog ili metilnog alkohola. Zbog gore navedene reakcije C silikoni se skupljaju tijekom polimerizacije te nisu dimenzijski stabilni. Nadalje, njihove mane su i teško doziranje tijekom miješanja te hidrofobnost (6). Zbog hidrofobnosti usta pacijenta prije otiskivanja trebaju biti suha. Teško je izlivanje modela iz sadre bez mjehurića zraka zato što voda iz zamiješanog gipsa teško ulazi u hidrofobnu masu silikona i po njoj se razlijeva. A prednosti su: ugodnost za pacijenta, brzo stvrdnjavanje te jednostavna uporaba. Od otiskivanja do izlivanja otiska treba proći minimalno pola sata vremena da se otisak vrati u prvobitno stanje (7).
- Polieteri: izrazito su precizni i dimenzijski veoma stabilni materijali. Sastavni dijelovi su im baza i katalizator. Tijekom miješanja ne nastaju nusprodukti, stoga ne mijenjaju dimenziju. Ovi materijali imaju veći koeficijent termičkog rastezanja od silikona (6). Koeficijent termičkog rastezanja je promjena dimenzije materijala povećanjem temperature (8). Polieteri su hidrofilni materijali u tekućem stanju, a polimerizacijom postaju hidrofobni. Ovakvi otisci mogu se izljevati i do 14 dana od otiskivanja te do tada trebaju biti pohranjeni u suhome. Polieteri su specifični po tiksotropnom svojstvu, a to je da u trenu stresa postaju rjeđi nego prije, npr. u dodiru sa zubom. Aplikiranjem polietera u žlici ne dolazi do njegova razlivanja, dok potiskivanjem kroz špricu on postaje tekući. Za vezanje im je potrebno do 6 minuta. Njihovo stvrdnjavanje ne počinje odmah kao kod silikona stoga je moguće dulje vrijeme manipulacije u ustima. Nedostatak polietera je velika čvrstoća poslije polimerizacije u ustima te teško vađenje iz usta, pogotovo iz podminiranih mjesta u usnoj šupljini. Kod takvih se pacijenata ne bi trebali koristiti polieteri već adicijski silikoni. U laboratoriju, za izlivanje ovih otisaka koristi se sadra velike čvrstoće (tip IV i V) koja mora biti do kraja stvrdnuta da ne bi došlo do odvajanja komada modela. Danas postoji mekša/*soft* verzija polietera koja je ugodnija i sigurnija za pacijenta i tehničara. Često se koristi u implantoprotetici. Ponekad su uočene alergijske reakcije kod korištenja polietera. Kako bi se iste prevenirale pacijent mora ispuniti detaljnu anamnezu prije protetske rehabilitacije (6,7).

- Hibridi polietera i silikona: materijali su izmišljeni kako bi se iskoristile prednosti silikona i polietera. Pozitivne strane ovih materijala su dimenzijska stabilnost, odlična reprodukcija detalja, otpornost na trganje, hidrofilnost te ugodan miris i okus (6).

Prilikom planiranja fiksnog dijela kombiniranog rada poželjno bi bilo izraditi studijske modele prije početka terapije. Njih može izraditi i sam stomatolog u ordinaciji. Nakon izrade modela uzima se međučeljsni registrat uz pomoć komada rozog voska, aluminijskog voska, adicijskog silikona ili probnih baza s nagriznim bedemima. Studijski modeli stavljaju se u artikulatorku. U artikulatorku se provjeravaju okluzijski odnosi zuba (9).

Prenošenjem modela u artikulatorku uz pomoć registrata zagrizu omogućuje se okluzijska analiza. Razlikuju se tri klase okluzije po Angle-u, a to su:

- A) klasa I-meziobukalna kvržica prvog donjeg kutnjaka u okluziji je s prostorom između drugog gornjeg pretkutnjaka te prvog gornjeg kutnjaka, sinonim za tu klasu je normo-kluzija.
- B) klasa II-postoji pomak barem za jednu kvržicu donje čeljusti prema natrag, a sinonim za tu klasu je disto-okluzija (10). Postoje dvije podvrste klase II, a to su klasa II/1 i II/2. Kod klase II/1 gornja je fronta protrudirana preko donje, a kod pacijenata je prisutan dubok zagriz. Kod klase II/2 gornji središnji incizivi položeni su ravno ili su retrudirani, dok su gornji lateralni incizivi položeni labijalno, a kod pacijenata je prisutan dubok zagriz (11).
- C) klasa III-postoji pomak barem za jednu kvržicu donje čeljusti prema naprijed, a sinonim za tu klasu je mezio-okluzija (10).

Analiziraju se odnosi zuba u vertikalnoj i horizontalnoj dimenziji. Vertikalni prijeklop/*overbite* opisuje vertikalnu udaljenost incizalnih bridova gornjih i donjih središnjih sjekutića. Tako se razlikuju duboki, otvoreni i bridni zagriz (uz normalan prijeklop). Horizontalni prijeklop/*overjet* je opisan kao udaljenost palatinalnih ploha gornjih te labijalnih ploha donjih prednjih zuba. Zubi tako mogu biti u normalnom prijeklopu, bridnom odnosu ili obrnutom prijeklopu. Otvoreni zagriz je anomalija vertikalne dimenzije okluzije kod koje u zagrizu ne postoji kontakt između jednog ili više zuba antagonista. Najčešće se nalazi frontalno (12). Pacijenta je pretprotetski potrebno fotografirati, nakon toga analizira se vertikalna relacija okluzije, fiziološko mirovanje (FM) i slobodan interokluzijski prostor. Ako se vrijednosti FM i slobodnog interokluzijskog prostora razlikuju za više od 5 mm, protetskim radom je potrebno povisiti okluziju (13).

4. ODREĐIVANJE MEĐUČELJUSNIH ODNOSA

Registracija međučeljusnih odnosa fiksnog i mobilnog dijela rada ovisi o tome hoće li se zadržati trenutni okluzijski odnosi ili će se određivati novi. Novi međučeljusni odnosi se određuju ako ne postoje odgovarajući kontakti u potpornim zonama. Nadalje, ako postoje okluzijske interference, skretanje donje čeljusti prilikom zatvaranja ili su zubi nosači istrošeni u vertikalnoj dimenziji, a istu je potrebno povisiti kako ne bi došlo do preopterećenja temporomandibularnog zgloba (TMZ). U prethodno navedenim situacijama registrira se položaj centrične relacije. Važno je naglasiti da faze određivanja međučeljusnih odnosa za fiksni i mobilni dio rada imaju isti klinički tijek, no kronološki se prvo izrađuje fiksni nadomjestak, a potom djelomična proteza (14).

4.1. Prijenos modela gornje čeljusti u artikulatork pomoću obraznog luka

Obrazni je luk naprava kojom se prenosi model gornje čeljusti u artikulatork, ujedno i protetska ploha. Prenosi se odnos gornje čeljusti prema TMZ-u, tj. transverzalnoj šarnirskoj osi. (14). Transverzalna šarnirska os je os kojom kondili izvode čistu rotacijsku kretnju iz položaja centrične relacije tijekom otvaranja prvih 20-25 mm interincizalnog razmaka. Obraznim lukom prosječnih vrijednosti nije moguće prenijeti točnu šarnirsku os u artikulatork pa kao zamjena služe referentne točke. Referentne se točke nalaze u vanjskim zvukovodima, 5 mm distalno su smještene od kondila te je ta greška već ugrađena u poluprilagodljivi artikulatork. Registrira se i prednja referentna točka koja je smještena na nasionu. Nasion označava prijelaz nosnog korijena u frontalnu kost. Registracijom tih triju točaka prenosi se ujedno i ispravna orijentacija protetske plohe u artikulatork (15). Obrazni je luk bitan zbog estetskih ciljeva budućeg rada, ali i funkcijskih ciljeva kojima je zadaća uspostaviti točne okluzijske odnose među čeljustima (16). Postoje dvije vrste obraznog luka, a to su kinematski i obrazni luk prosječnih vrijednosti. Potonji je prethodno opisan, dok se kinematskim obraznim lukom točno prenosi šarnirska os pacijenta s pomoću aksiografa. Zbog kompleksnog postupka i skupe opreme kinematski obrazni luk se rijetko koristi u svakodnevnom radu (15).

4.2. Vrste artikulatora

Artikulatorki su mehaničke/virtualne naprave koje oponašaju TMZ i njegove kretnje te registriraju položaj gornje i donje čeljusti. Postoje dvije podjele artikulatora, prema vrsti konstrukcije i prema mogućnosti oponašanja kretnji zgloba (17). Artikulatorki sadrže nosač modela maksile, nosač modela mandibule, mehanički zglob, te incizalni kolčić i incizalni tanjurić koji određuju visinu međučeljusnog odnosa. Mehanički zglob ima u sebi ugrađene vodilice (oponašaju *fossu articularis*) kojima se određuje nagib kondilne staze te Bennettov kut. Njihove brojčane vrijednosti mogu se prilagoditi i očitati na artikulatorku. Nagib kondilne

staze se mjeri u sagitalnoj ravnini pri protruzijskoj kretnji. To je kut koji zatvara kondil s Frankfurtskom horizontalom kad klizi po posteriornoj površini zglobne kvržice. Frankfurtska horizontala je ravnina koja spaja najvišu točku gornjeg ruba vanjskog slušnog hodnika i najnižu točku infraorbitalnog ruba. Nagib kondilne staze prosječno iznosi 30-35°. Lateralna kretnja donje čeljusti naziva se i Bennetovom kretnjom. Prilikom lateralnih kretnji razlikujemo rotirajuću/radnu stranu te orbitirajuću/neradnu stranu. Radna je ona u koju se mandibula kreće, dok je neradna kontralateralna strana. Neradni kondil obavlja puno veću kretnju prema naprijed, medijalno i kaudalno spram sagitalne ravnine. Kut kretnje neradnog kondila koji zatvara sa sagitalnom ravninom zove se Bennetov kut te iznosi od 10 do 15° (18).

Artikulatori prema vrsti konstrukcije:

- Arcon artikulatori: odgovara stvarnom izgledu zgloba. Model maksile pridružen je zglobnoj jamici, a model mandibule kondilima.
- Non-Arcon artikulator: ima suprotan odnos od gore navedenoga. Model maksile pridružen je kondilima, dok je model mandibule pridružen zglobnoj jamici (15).

Artikulatori prema složenosti i svrsi upotrebe:

- Okludatori: s njima je moguće samo šarnirsko otvaranje i zatvaranje što nije precizno. TMZ osim zatvaranja i otvaranja može izvoditi još kretnji koje ne mogu biti prikazane u okludatoru. Modeli se u njega stavljaju s pomoću statičkog registrata. Protetska/okluzalna ploha je paralelna s plohom na kojoj okludator stoji. Kod okludatora, udaljenost točke na modelu (zubnom dijelu) do mehaničkog zgloba ne odgovara realnoj udaljenosti na zubu do centra temporomandibularnog zgloba. Te razlike dovode do okluzalnih diskrepanci kod probe protetičkog rada u pacijentovim ustima. Okluzalne diskrepance potrebno je (ponekad) dugo i iscrpno usklađivati tijekom kontroliranja okluzije. S druge strane, ako diskrepanca nije prepoznata od strane kliničara, može doći do traumatske okluzije s potencijalnim oštećenjem parodonta zuba nosača ili prisilnom kompenzacijom u TMZ-u. Kompenzacija može dovesti do disfunkcije TMZ-a. Zbog gore navedenih problema trebalo bi ih izbjegavati u ordinacijama i laboratorijima, ili ih eventualno koristiti za izradu jedne krunice kada su prisutni stabilni međučeljusni odnosi kod pacijenta (15,18)
- Artikulatori srednjih vrijednosti: napredniji su od okludatora jer oponašaju pacijentove kretnje. Uglavnom ne koriste obrazni luk. Modeli se u artikulator ugrađuju tzv. "špic montažom". Špic se nalazi na sredini visine incizalnog kolčića te

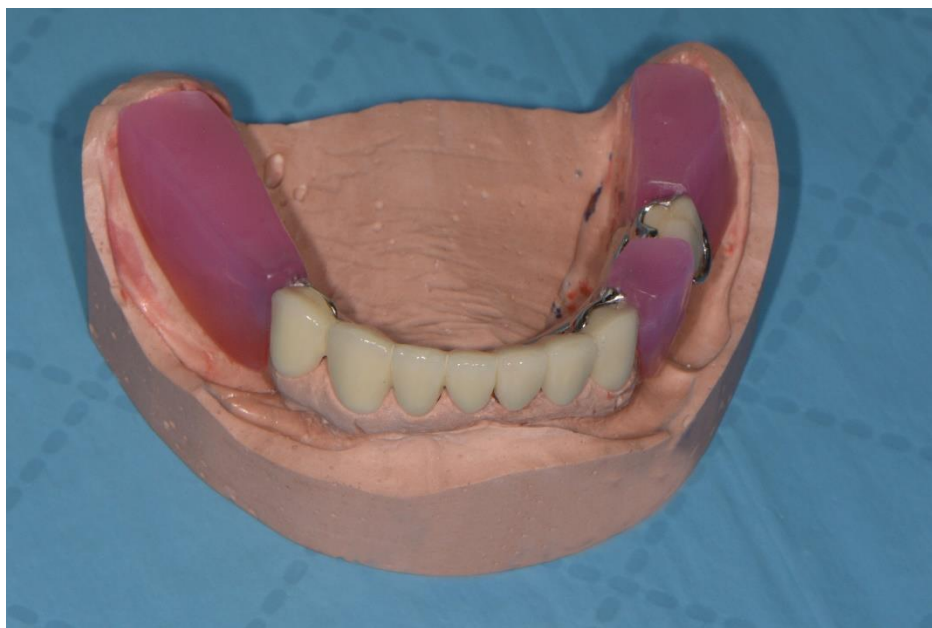on kod artikuliranih modela dodiruje kontaktnu točku središnjih inciziva. Modeli su postavljeni otprilike po imaginarnom Bonwillovom trokutu. Bonwillov trokut je istostranični trokut dužine stranica 10.16 mm. Tri točke koje spajaju stranice trokuta su kontaktna točka središnjih sjekutića te oba kondila. S obzirom da se obrazni luk ne koristi kod špic montaže, nagib protetske plohe nije točno određen (već je paralelan s nosačem modela artikulatora, odnosno kako se ugipsa). Vrijednosti Bennettova kuta te nagiba kondilne staze određeni su srednjim vrijednostima. Te su vrijednosti konstantne kod ovog tipa artikulatora. U ovom tipu artikulatora moguće su lateralne kretnje koje nisu usklađene s kretanjama pacijenta, no od velike su pomoći pri izradi okluzalne plohe zuba u laboratoriju. Artikulator srednjih vrijednosti preporučuje se u izradi manjih linijskih mostova te pojedinačnih krunica jer za veće radove nisu dovoljno precizni (15,18).

- Poluprilagodljivi artikulatori: u njima se mogu mijenjati nagib kondilne staze te Bennettov kut. Prijenos modela u ovaj artikulator odvija se uz pomoć obraznog luka za brzu montažu te međučeljusnog registrata. Međučeljusni registrati su maksimalna interkuspidacija ili centrična relacija, ovisno o okluzijskim odnosima pacijenta. Također se mogu zabilježiti lijevi i desni laterotruzijski registrati te protruzijski registrat za točno definiranje nagiba kondilne staze i Bennettovog kuta. Preporučuju se za uporabu u svakodnevnom radu stomatologa jer su dovoljno precizni (19).
- Potpuno prilagodljivi artikulatori: uređaji su u kojima se mogu točno prilagoditi kondilni nagib, Bennetov kut, kretanja rotirajućeg kondila te interkondilarna udaljenost. Za prijenos modela maksile u artikulator koriste se kinematski obrazni luk ili obrazni luk za brzu montažu. Međučeljusni registrat služi za točno pripajanje donjeg modela gornjemu u artikulatoru. Kinematskim obraznim lukom ili ekscentričnim registratima se mogu definirati vrijednosti stražnjih odrednica okluzije. Ovaj je artikulator najprecizniji na tržištu, ali nepraktičan za svakodnevno korištenje (19).

4.3. Određivanje protetske plohe i vertikalne relacije

Kombinirani je rad česta solucija kod pacijenata koji su bezubi u potpornim zonama i zbog toga nemaju stabilan zagriz. Kod kombiniranih radova je potrebno dva puta odrediti međučeljusne odnose – za fiksni dio i za mobilni dio rada. Za određivanje vertikalne i horizontalne relacije najčešće su potrebne zagrizne šablone izrađene na radnom modelu (fiksni dio rada) ili nagrizni bedemi na metalnom skeletu (mobilni dio rada). Zagrizne šablone se

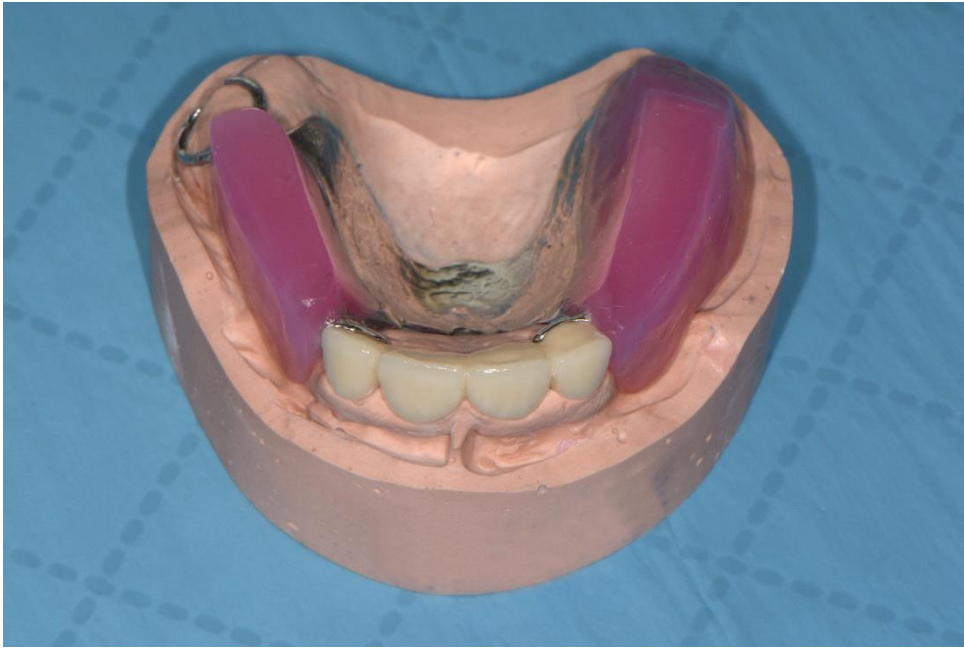
sastoje od akrilatne baze te voštanih nagriznih bedema. Baza šablone prekriva ležište buduće proteze dok vosak imitira zube i resorbirani greben. Bedemi se rade do visine preostalih zubi. Ukoliko je u kontri potpuna bezubost, bedemi su visine 8-10 mm za donju šablonu te 10-12 mm za gornju šablonu. Bedemi se postavljaju na sredini alveolarnog grebena. Jedino u području gornje fronte dozvoljeno je odstupanje prema anteriorno zbog estetskih potreba pa je vestibularna ploha gornjeg nagriznog bedema udaljena 6-9 mm od *papillae incisivae*.



Slika 1. Nagrizni bedemi na metalnom skeletu kombiniranog rada; donja čeljust.

Nagrizni bedem maksile zakošava se prema alveolarnom grebenu nakon šestica dok je bedem mandibule ravan i završava na *trigonumu retromolare*. Prilikom modelacije bedema potrebno je paziti na bukalni koridor iz estetskog aspekta. Naime to je prostor između sluznice obraza i bukalnih ploha pretkutnjaka i kutnjaka. On ne bi trebao biti prevelik kako u osmijehu ne bi bilo mnogo mračnog lateralnog prostora. Modelacija grebena se radi s nožićem zagrijanim na plameniku ili metalnim širokim instrumentom čijim se grijanjem lako uklanja višak voska, pogotovo vertikalna dimenzija (20).

Uglavnom se prvo određuje protetska ploha. Protetska ploha se u fronti uspoređuje s bipupilarnom linijom te s istom mora biti paralelna, dok je u lateralnom segmentu paralelna s Camperovom linijom (21). Ponekad je to teško postići kad ima dosta zuba u suprotnoj čeljusti. U tom slučaju antagonistički zubi diktiraju protetsku plohu, a ne bipupilarna odnosno Camperova ravnina.



Slika 2. Nagrizni bedemi na metalnom skeletu kombiniranog rada; gornja čeljust.

Visina zagriža određuje se različitim načinima od kojih je najpoznatiji:

- Kriterij fiziološkog mirovanja (FM). FM je položaj mandibule kojeg određuje minimalna tonička kontrakcija mastikatornih mišića. Mišići zatvarači su *mm. temporalis*, *mm. massetericus* te *mm. pterygoideus medialis*, dok je mišić otvarač *mm. pterygoideus lateralis* (uz suprahioidne mišiće). Kondili se u zglobojnoj jamici tijekom ovog položaja nalaze u nenasilnom položaju. Nekada se smatralo da je FM tijekom života nepromjenjivo, no dokazano je da tonus mišića starenjem slabi te se i fiziološko mirovanje mijenja. Položaj je neovisan o zubima, tj. okluziji (1). Kad je mandibula u položaju fiziološkog mirovanja zubi nisu u kontaktu te se među njima nalazi slobodan interokluzijski prostor (razmak između gornjih i donjih središnjih inciziva). Slobodni interokluzijski prostor u normo-kluziji/klasi I iznosi 2-4 mm, u klasi II/1 iznosi 8 mm i više, dok kod klase III/progenije iznosi 1 mm (22). Usne se tijekom fiziološkog mirovanja lagano dodiruju, dok je među zubima/bedemima prisutan slobodan interokluzijski prostor. Pacijent mora biti u uspravnom položaju tijekom njegova određivanja. Preporuka je da pacijent ima zatvorene oči tijekom mjerenja, jer na taj način vanjski utjecaji ne remete točnost rezultata (23). Potrebno je odrediti dvije točke na pacijentovom licu, a te su *subnasale* (Sn) koja označava spojnicu *philtruma* gornje usne i *septuma* nosa i *gnathion* (Gn) koja označava najnižu točku simfize brade. Prvo

se mjeri visina fiziološkog mirovanja pri izgovaranju glasova “mi, mi” i tada se usnice blago dodiruju. Od izmjerene vrijednosti oduzima se iznos slobodnog interokluzijskog prostora - dobivena vrijednost je iznos vertikalne dimenzije okluzije (24).

- Estetski kriterij/izgled donje trećine lica: izgled donje trećine sa šablonama u ustima mora biti prirodan. Taj odnos najčešće odgovara iznosu FM, dok su usne lagano protrudirane kod centrične okluzije. Bitno je promatrati dužinu i širinu nazolabijalnih i mentolabijalne brazde te napetost i širinu dodira gornje i donje usne. Ako su gore navedene značajke izražene, vertikalna dimenzija je preniska te treba povisiti šablone. Ako navedene značajke izostaju, vertikalna dimenzija je previsoka te treba sniziti šablone (23).
- Fonetski kriterij/kriterij najužeg fonetskog prostora: prilikom izgovaranja riječi sa što više suglasnika S (npr. Mississippi) potrebno je dovesti šablone u odnos da među njima bude razmak od 2 mm (25).

4.4. Određivanje horizontalne relacije

Kombinirani rad preporučuje se kao izbor terapije kod djelomično ozubljenih pacijenata s izgubljenim potpornim zonama. Kod određivanja horizontalne relacije koristi se položaj centrične relacije (CR), ili habitualne okluzije. CR označava odnos maksile i mandibule tijekom kojeg su kondili u kontaktu s najtanjim, avaskularnim dijelom artikularnog diska. Kompleks disk-kondil je u antero-superiornom položaju sa stražnjom kosinom zglobne kvržice. CR ne ovisi o položaju zuba te je ograničena na samostalnu rotacijsku kretnju oko transverzalne šarnirske osi. Ovaj položaj nije točka već dužina rotacije (20-24 mm) koja se može zaustaviti na određenoj visini, što znači da je ponovljiva na različitim visinama. Iz položaja centrične relacije je moguće nenasilno izvoditi lateralne kretnje. Kod bolesnih kao i zdravih zglobova i mastikatornih mišića, položaj ima terapeutsko djelovanje (26,27). CR je neovisna o vertikalnoj dimenziji te se stoga jednako kvalitetno može zabilježiti kod ozubljenih, djelomično ozubljenih i neozubljenih pacijenata. Registracijom CR postiže se položaj maksimalne interkuspidacije budućih nadomjestaka (16).

Najčešće tehnike registracije položaja centrične relacije:

1) Izvođene od strane pacijenta:

- Schuylerova metoda: pacijent postavlja vrh jezika na meko nepce i zagriža u razmekšali voštani bedem (28).

- Fiziološka metoda: pacijent dovodi donju čeljusti u centrik uzastopnim izvođenjem akta gutanja.
- 2) Izvođene od strane terapeuta:
- Metoda vođenja brade (*chin point guidance*): pacijent sjedi opušteno i uspravno u stolici dok ga prilikom zatvaranja usta terapeut pomoću svoje ruke vodi do položaja centrika. Zagrizanjem u šablonu položaj se registrira (27).
 - Bimanualna manipulacija/Dawsonov hvat: pacijent je u gotovo horizontalnom položaju te mu je brada podignuta prema gore. Glava pacijenta se dobro fiksira podlakticama te sredinom rebara doktora. Tijekom postupka doktor se nalazi iza pacijenta. Palčevi se postavljaju na simfizu pacijentove brade dok ostala četiri prsta bivaju postavljena na donji rub mandibule. Palčevima se mandibula gura prema dolje i natrag dok se ostalim prstima mandibula gura prema dolje. Tim kretnjama kondil-disk kompleks dovodi se u CR (27).

Osim položaja CR kod izrade fiksnoprotetskih radova koristiti se može i položaj habitualne okluzije, tj. maksimalne interkuspidacije. To je položaj kada pacijent ima maksimalan dodir zuba gornje i donje čeljusti (položaj je uvjetovan zubima). Najčešće je indiciran kod jednostavnih slučajeva, kao što su: pacijenti stabilnog zagriža bez poteškoća, manjih protetskih radova te estetske korekcije u kojima nije potrebno mijenjati visinu zagriža. Registrat zagriža nije potreban uopće ako postoji dovoljan, stabilan broj antagonističkih kontakata. Tada se modeli spajaju u ruci (1). To nije problem, jer je habitualna okluzija najčešće dobro i jasno definirana. Ipak, kod kombiniranih radova (ako se rade u habitualnoj okluziji), habitualnu okluziju je najčešće potrebno definirati putem nagriznih bedema (na šabloni ili skeletu).

Najčešće korišteni materijali za registraciju horizontalne relacije jesu aluminijski vosak, privremeni cement te rozi vosak od kojeg su izrađeni bedemi. Tijekom registracije sa zagriznim šablonama, na samim bedemima naprave se trokutasti utori za lakše obilježavanje CR i mogućnost kasnije provjere (29).

Greške tijekom određivanja horizontalne dimenzije međučeljusnih odnosa:

- Christensenov fenomen: pacijent zagriža u propulziji, a terapeut smatra da je to položaj centrične relacije. Mandibula se kreće prema naprijed, tj. u propulziju, dok se kondil i disk spuštaju prema kaudalno i anteriorno po stražnjoj stijenci zglobove kvržice pa dolazi do razdvajanja šablona. Kompenzacijski tomu, zglob se rotira u suprotnom smjeru od smjera kazaljke na satu te dolazi do spajanja bedema u prednjem

dijelu. U stražnjem dijelu ostaje prazan klinasti prostor, tzv. Christensenov fenomen. Ako se klinasti prostor u fazi određivanja centrične relacije ispuni voskom, a u fazi probe postave zuba se ne prepozna greška, kod predaje gotovog rada postojat će otvoren zagriz u fronti. Greška se samo djelomično može ispraviti ubrušavanjem preranih kontakata na stražnjim zubima, no tada se narušava lijepa okluzalna morfologija. Osim toga kondil i disk su se u propulziji smjestili dolje i naprijed, a sada se vraćaju u centričnu relaciju stoga nastaje horizontalna stepenica između prednjih zuba (30,31).

- Lateralni Christensenov fenomen: pacijent zagriža lateralno (lijevo ili desno). Rotirajući/radni zglob se rotira, dok se zglob kontralateralne strane pomiče prema dolje, naprijed i medijalno. Na neradnoj strani ostaje prazan klinasti prostor među šablonama. Ako se ova greška ne uvidi u fazi probe postave zuba, dolaskom konačne proteze i probom zagriža u ustima pacijenta prvi dodir je na neradnoj strani. Ubrušavanjem preranih kontakata se može ispraviti nepravilna okluzija, ali će u toj situaciji nastati asimetrična horizontalna stepenica (30,31).
- Skriveni Christensenov fenomen: pogreška koja nastaje ako jedna šablona nije ležala čvrsto na ležištu tijekom uzimanja horizontalne relacije. Dva su najčešća razloga zašto šablona ne sjedi do kraja na ležištu, a ta su: ako je funkcijski otisak previše ekstenđiran ili ako u laboratoriju nisu popunili rubove gumastim materijalom. Tijekom predaje proteze s takvom greškom pri provjeri okluzije, zubi na mjestu gdje šablona nije ležala čvrsto na ležištu nisu u okluziji (31).

5. REHABILITACIJA SMANJENE VERTIKALNE DIMENZIJE

Vertikalna se dimenzija smanjuje uslijed različitih uzroka, a neki od njih su erozija, abrazija i atricija (32). Erozija je proces polagane degradacije površine zuba djelovanjem kiselina. Etiologija kiselina može biti iz profesionalnih, prehrambenih ili endogenih izvora. Hrana s niskim pH vrijednostima je npr. kiseli zaslađeni sok kao što je sok od limuna. Mnogi lijekovi su kiseli. Neki od njih su vitamin C, acetilsalicilna kiselina, kiseli nadomjesci sline, poneka sredstva za ispiranje usta. Endogeno uzrokovane erozije nastaju zbog povraćanja, gastroezofagealnog refluksa ili ruminacije. Abrazija je proces trošenja tkiva zuba utjecajem neprirodnih fizikalnokemijskih čimbenika koji se ponavljano unose u usta i to u tijesni dodir sa zubnim površinama. Može se pojaviti lokalizirano ili generalizirano. Dva su glavna uzročnika ovog procesa, a to su pacijent i supstancijski posrednici. Pacijent s nepravilnim, prečestim ili predugim četkanjem oštećuje zubno tkivo. Supstancijski posrednici su vrsta materijala i tvrdoća vlakana od kojih je izrađena četkica te abrazivnost zubne paste. Atricija je proces fiziološkog trošenja tvrdog zubnog tkiva uzrokovana kontaktom zuba o zub koja se manifestira na incizalnim bridovima i okluzalnim plohama (33).

Smanjenje vertikalne dimenzije može biti uzrokovano i gubitkom zuba u lateralnim regijama. Gubitkom većeg broja zuba u ustima dolazi do dentoalveolarne kompenzacije, zubi se naginju ili izrastaju nastojeći stvoriti kontakt s drugim zubom. Erupcijom antagonističkih zuba javljaju se patološke posljedice, npr. parodontološki problemi, dentinska preosjetljivost, nova mjesta za nakupljanje plaka na zubnim vratovima i funkcijske smetnje prilikom žvakanja. Pacijenti sa smanjenom visinom zagriža imaju specifičan izgled lica, smanjena im je visina donje trećine lica pa zbog toga izgledaju starije te često imaju temporomandibularne probleme.

Kod temporomandibularnih poremećaja pacijenti se žale na bol, osjetljivost, napetost žvačnih mišića te na bol i škljocanje TMZ-a. Etiologija je nepoznata (ne mora biti od sniženog zagriža). Može bitnim uzročnicima se smatraju problemi u zglobu, mastikatornim mišićima, okluzalne interference te anksioznost i stres. Kad dođe do sniženja zagriža javljaju se i nepoželjni preuranjeni kontakti koji pomiču razinu mišićne aktivnosti (34).

Kod određenih ljudi se može javiti angularni heilitis. Angularni heilitis je upalna lezija u kutevima usana uzrokovana najčešće *Candidom albicans* ili *Staphilococcus aureusom*. Stalnim vlaženjem kutova usana i upadanjem istih u usnu šupljinu stvara se medij pogodan za stvaranje upale (35).

Smanjenjem vertikalne relacije dolazi do kolapsa zagrizi koji je potrebno reorganizirati u položaju centrične relacije. Također se gubi prostor potreban za retenciju budućeg protetskog nadomjeska (13).

Prije izrade konačnog rada potrebno je provesti reverzibilnu terapiju kako bi se prevenirale moguće štetne posljedice na TMZ-u. Terapija se provodi uz pomoć Michigan udlage kojom se isprobava novi položaj horizontalne i vertikalne relacije. Ako pacijent nema subjektivnih tegoba tijekom reverzibilne terapije, kreće proces izrade konačnog rada. Prijenosom modela u artikulator na incizalnom kolčiću visina zagrizi se povećava za individualno dopušteni iznos, otprilike 3 mm. Zagriz se registrira u položaju centrične relacije. Tijekom proba i nakon cementiranja kombiniranog rada s povećanom visinom zagrizi potrebno je provoditi redovite kontrole radi uklanjanja prematurnih kontakata. Prematurni kontakti mogu za posljedicu imati devijaciju mandibule (32).

6. RASPRAVA

Izrada kombiniranog rada izvodi se kroz niz kliničkih i laboratorijskih faza.

Na početku određuje se plan terapije i radi pretprotetska sanacija usne šupljine (najčešće restaurativni, endodontski, oralnokirurški, parodontološki i ortodontski postupci). U ovoj fazi uzimaju se anatomske otiske iz alginata za izradu studijskih modela (1).

Prvo je na redu izrada fiksnog dijela kombiniranog rada, najčešće mosta. Terapeut uporišne zube prebrušava u bataljke i uzima jednovremeni ili dvovremeni otisak adicijskim silikonom ili polieterom (5). Volumen obrušenog zubnog tkiva ovisi o konstrukciji i vrsti materijala od kojeg će biti izrađen fiksni protetski nadomjestak (36). Radni model se izljeva iz tvrde sadre tipa IV (1). U sljedećoj fazi određuju se međučeljsni odnosi. Potrebno je odrediti protetsku plohu, vertikalnu i horizontalnu relaciju. Odnosi se najčešće određuju pomoću zagriznih šablona. Rijetko (u slučajevima stabilnog zagriža i povoljnog rasporeda zubi) se međučeljsni odnosi određuju uz pomoć voska ili aluminijskog voska. Zagriz je stabilan ako postoje čvrsti kontakti u potpornim zonama bez prematurnih kontakata i devijacije mandibule prilikom zatvaranja usta (29). U slučajevima snižene vertikalne dimenzije međučeljsni odnosi se registriraju u položaju centrične relacije, s obzirom da je potrebno podizanje zagriža. Centrična relacija je lako ponovljiv položaj, neuvjetovan zubima (27). Kada se povisuje vertikalna dimenzija zagriža protetskim radom, nije moguće koristiti položaj maksimalne interkuspidacije, pošto je ona uvjetovana kontaktima zuba (18). Nedostatak centrične relacije je (ponekad) njezina relativno teška registracija, pogotovo za mladog terapeuta (21). Kod određivanja vertikalne relacije koriste se razne metode. Najviše se prednost daje fiziološkom mirovanju i fizionomiji. Navedeni kriteriji najčešće se koriste i isprobavaju istovremeno. Tijekom fiziološkog mirovanja zubi nisu u okluziji, a među njima se nalazi slobodan interokluzijski prostor. Prostor je različite veličine kod različitih klasa pa tako u normo-okluziji/klasi I iznosi 2-4 mm, u klasi II/1 iznosi 8 mm i više, dok kod klase III/progenije iznosi 1 mm. Kad je mandibula u položaju FM usnice se blago dodiruju, a u ustima među zubima ili zagriznim šablonama prisutan je slobodan interokluzijski prostor (22). Zatim se provjerava estetski kriterij, odnosno izgled lica pacijenta dok u ustima ima zagrizne šablone. Pacijent bi trebao prirodno izgledati. Prati se širina i dužina nazolabijalnih i mentolabijalne brazde te napetost spojenih usnica. Ako su brazde naglašene, a kutovi usana padaju prema dolje bedemi se trebaju povisiti. Ako su brazde napete i nepostojane, a usnice napete prilikom pokušaja spajanja, bedemi se trebaju

sniziti (23). Kod fonacijskog kriterija pacijentu se kaže da govori riječi „Mississippi“ i ako tijekom govora postoji 2 mm prostora među šablonama vertikalna dimenzija okluzije pravilno je određena (25). Potrebno je reći da s fonacijskim kriterijem treba biti jako oprezan. To je zato jer će dio pacijenata prilikom (pogotovo prvog) susreta s protezama i zagriznim šablonama imati otežan/iskrivljen izgovor. Isto, ponekad je moguće padanje šablona (ako se ne podlože) – čime je nemoguće kliničaru ispravno provjeriti fonaciju. Gornji model se uz pomoć obraznog luka prenosi u artikulaturu. Donji model mu se pridružuje uz pomoć registrata horizontalne relacije. Slijedi laboratorijska izrada metala fiksno-protetskog rada (lijevanje, 3D printanje). Metalni dio rada se zatim isprobava u pacijentovim ustima. Provjerava se dosjed, debljina, odnos s agonistima i antagonistima. Važno je provjeriti ima li dovoljno mjesta za keramiku u zagrizu. Nakon toga slijedi slojevanje keramike i klinička proba gotovog fiksnog dijela (1,14).

Druga je na redu izrada mobilnog dijela kombiniranog rada, djelomične proteze. Terapeut uzima alginatni otisak dok je fiksni dio na uporišnim zubima (2). U laboratoriju se izrađuje anatomski model od sadre tipa II i individualna žlica od akrilata (1). Pomoću individualne žlice izvodi se funkcijski otisak. Materijali koji se koriste prilikom izvođenja otiska su termoplastični materijal za rubove i gumasti materijal (silikon ili polieter) za otiskivanje baze. Nakon uzimanja otiska, fiksni dio rada ostaje u otisku (2). Na temelju funkcijskog otiska u laboratoriju se izrađuje radni model iz tvrde sadre tipa IV. Radni model služi za planiranje proteze, na njemu se ucrtava oblik buduće djelomične proteze. Prije dubliranja na modelu se voskom zatvaraju podminirana područja u paralelometru (u odnosu na odabrani smjer unošenja proteze). Navoštava se i područje sedala (princip rasterećenja i podlaganja). Model se dublira adicijskim silikonom, a izrađuje se od materijala za ulaganje. Model se potom suši u peći i očvršćuje ulaganjem u tekućinu za otvrdnjavanje (1,14). U laboratoriju se zatim izrađuje i lijeva metalni skelet. Navoštavanje se radi voštanim profilima na dubliranom modelu. Slijedi postavljanje lijevnih kanala, kivetiranje i lijevanje. Danas postoji i opcija 3D printa metalnog skeleta proteze. U ordinaciji se isprobava metalni skelet buduće proteze. Provjerava se dosjed metalne baze, velikih i malih spojki te retencijskih i stabilizacijskih elemenata. Ako je sve zadovoljavajuće izrađuju se nagrizni bedemi iz voska pomoću kojih se registriraju međučeljusni odnosi (14). Gornji model se u artikulaturu prenosi pomoću obraznog luka, a donji mu se pridružuje pomoću registrata zagriža (20). Zagriz se uglavnom određuje pomoću nagriznih bedema na metalnom skeletu, jer je tako preciznije. Ukoliko se radi o sniženim međučeljusnim odnosima dobro ih je

odrediti prije metalnog skeleta kako isti ne bi bio previsok prema zubima antagonistima. Slijedi faza postave umjetnih zuba. Kod postave moraju se poštovati pravila jezičnog prostora, estetike, fonacije, statike, artikulacije i interkupidacije (14). Postavljeni zubi isprobavaju se u pacijentovim ustima. Provjerava se izgled i funkcija buduće proteze. Ispituje se fonacija, statički uvjeti i okluzija. Proteza se zatim laboratorijski završava. Prvo se ulaže, zatim polimerizira (vosak se zamjenjuje akrilatom) (1,14). Završno se fiksni rad cementira i to skupa s mobilnim dijelom rada. Važno je namjestiti djelomičnu protezu u ustima prije stvrdnjavanja cementa. Nakon cementiranja ponovno se provjerava okluzija (2).

7. ZAKLJUČAK

Prije izrade kombiniranog rada potrebno je informirati pacijenta da je to dugotrajan proces uz koji je nužan i financijski izdatak, ali kojim će stabilnost i izgled proteze biti mnogo bolji.

Izrada je izazovna za kliničara kao i za tehničara, sastoji se od mnogih faza od kojih svaka mora biti točno izvedena kako bi rad bio ispravan. Jedan od ključnih trenutaka za krajnju uspješnu protetsku rehabilitaciju je određivanje međučeljsnih odnosa. Pacijenti kod kojih je indiciran kombinirani rad često imaju sniženu vertikalnu dimenziju okluzije. Ukoliko je snižena vertikalna dimenzija, prilikom izrade kombiniranog rada potrebno je povisiti zagriz. To se radi u položaju centrične relacije (zglobni položaj), koja predstavlja terapijski položaj.

Nadomjestkom se ujedno ispunjavaju i estetske te fonacijske zadaće koje su bile izgubljene. Njegova izrada može profilaktički djelovati na negativne procese u usnoj šupljini kao što su parodontitis, dentoalveolarna kompenzacija i karijes. Zaključno tomu, strpljenje i preciznost glavne su karakteristike kojima se moraju voditi stomatolog i laboratorijski tehničar u kreiranju ovog procesa.

8. LITERATURA

1. Kraljević K, Kraljević Šimunković S. Djelomične proteze Zagreb: In. Tri d.o.o.; 2012.
2. Tariba Knežević P, Simonić-Kocijan S. Kombinirani protetički radovi. In Mehulić K, editor. Dentalna medicina-vodič za praktičare. Zagreb: Medicinska naklada; 2020. p. 458-67.
3. Carr AB, McGivney GP, Brown DT. McCracken's Removable Partial Prosthodontics. 11th ed. Rudolph P, editor. St. Louis: Elsevier Mosby; 2005.
4. Kovačević Pavičić D. Planiranje djelomične proteze. In Mehulić K, editor. Dentalna medicina-vodič za praktičare. Zagreb: Medicinska naklada; 2020. p. 450-7.
5. Vojvodić D. Otisci. In Mehulić K, editor. Dentalna medicina-vodič za praktičare. Zagreb: Medicinska naklada; 2020. p. 289-99.
6. Jakovac M. Otisni materijali i postupci. In Čatović A, Komar D, Čatić A, editors. Klinička fiksna protetika I- krunice. Zagreb: Medicinska naklada; 2015. p. 47-63.
7. Krhen P, Petričević N. Materijali za funkcijske otiske u fiksnoj protetici i njihova primjena. Sonda. 2012; 24(2): 53-6.
8. Moguš-Milanković A. Struktura i svojstva materijala. In Jerolimov V, editor. Osnove stomatoloških materijala. Zagreb; 2005. p. 6-13.
9. Radlović-Pantelić S. Stomatološka protetika: fiksne nadoknade II deo. 2nd ed. Janković S, editor. Beograd: GIP „Elvod-print“; 2000.
10. Ivančić I, Šimenc N, Šlaj M. Terapija klase III u ortodonciji. Sonda. 2016; 32(2): 72-4.
11. Soldo M, Strujić M. Anomalije klase II (dijagnostika i terapija). Sonda. 2013; 25(1): 45-8.
12. Badel T. Stomatognatni sustav: međuodnos čeljusnih zglobova i okluzije. Sonda. 2009; 19(3): 23-7.
13. Bloom DR, Padayachy JN. Increasing occlusal vertical dimension-Why,when and how. Br Dent J. 2006; 200(5): 251-6.

14. Kapetanović G, Klisović I, Alajbeg I. Faze izrade kombiniranog nadomjestka: određivanje međučeljusnih odnosa. *Sonda*. 2016; 31(1): 42-7.
15. Vojvodić D. Artikulatori. In Čatović A, Komar D, Čatić A, editors. *Klinička fiksna protetika- krunice*. Zagreb: Medicinska naklada; 2015. p. 65-73.
16. Badel T. *Temporomandibularni poremećaji i stomatološka protetika* Zagreb: Medicinska naklada; 2007.
17. Ileš D. Artikulatori. *Sonda*. 2003; 7(1): 53-4.
18. Vojvodić D, Kranjčić J. Artikulatori u ordinaciji dentalne medicine. In Jakovac M, Kranjčić J, editors. *Preklinička i laboratorijska fiksna protetika*. Zagreb: Stega tisak; 2020. p. 107-24.
19. Knezović-Zlatarić D , Čelić R , Krstulović L , Kovačić I. Postupci individualizacije SAM 3 artikulatora. *Acta Stomatol Croat*. 2003; 37(3): 275-81.
20. Čimić S. Određivanje međučeljusnih odnosa u postupku izrade potpune proteze. In Mehulić K, editor. *Dentalna medicina-vodič za praktičare*. Zagreb: Medicinska naklada; 2020. p. 393-404.
21. Čelebić A. Protetska ploha. *Sonda*. 2002; 5(1): 28-30.
22. Kraljević K, Nikšić D. Važnost ispravnog odnosa gornje i donje čeljusti i slobodnog interokluzijskog prostora. *Acta Stomatol Croat*. 1971; 6(4): 226-9.
23. Baučić I. Problematika vertikalne dimenzije. *Acta Stomatol Croat*. 1978; 12(4): 162-70.
24. Petričević N, Čelebić A, Antonić R, Borčić J, Lajnert V. Uporaba digitalne fotografije u stomatološkoj protetici pri rekonstrukciji vertikalne dimenzije. *Medicina Fluminensis*. 2008; 44(1): 67-71.
25. Silverman MM. The speaking method in measuring vertical dimension. *J Prosthet Dent*. 2001; 85(5): 427-31.

26. Hohen Galeković N, Fugošić V, Braut V, Čelić R. Ponovljivost tehnika određivanja centrične relacije s pomoću analize položaja kondila. *Acta Stomatol Croat.* 2017; 51(1): 13-21.
27. Čelić R. Gdje si se skrila, centrična relacija? *Sonda.* 2004; 11(2): 38-42.
28. Shuyler CH. Intraoral method of establishing maxillomandibular relation. *J Am Dent Assoc.* 1932; 19: 1012-21.
29. Kranjčić J. Međučeljusni odnosi. In Mehulić K, editor. *Dentalna medicina-vodič za praktičare.* Zagreb: Medicinska naklada; 2020. p. 300-10.
30. Čimić S, Peršić Kiršić S. Pogreške pri izradi potpune proteze. In Mehulić K, editor. *Dentalna medicina-vodič za praktičare.* Zagreb: Medicinska naklada; 2020. p. 442-9.
31. Čelebić A. Pogreške određivanja horizontalne relacije prilikom izrade potpunih proteza. *Sonda.* 2003; 8/9(2): 46-8.
32. Schirra C. Izmijenjena vertikalna dimenzija: opsežna terapija kod erodiranog i abradiranog zubala. *Quintessence International.* 2012; 8(9): 809-17.
33. Šutalo J, Tarle Z. Nekarijesne destruktivne lezije tvrdih zubnih tkiva. *Acta Stomatol Croat.* 1997; 31(1): 43-52.
34. Bešlić A, Komar K, Viskiće J, Mehulić K. Rekonstrukcija visine međučeljusnih odnosa u fiksnoj protetici. *Sonda.* 2013; 26(2): 45-8.
35. Musić L, Pejakić M, Vučević Boras V. Upalne promjene usana- cheilitisi. *Sonda.* 2013; 25(1): 39-41.
36. Jakovac M. Brušenje zuba. In Jakovac M, Kranjčić J, editors. *Pretklinička i laboratorijska fiksna protetika.* Zagreb: Stega tisak; 2020. p. 45-93.

9. ŽIVOTOPIS AUTORA

Rahela Marinac rođena je 6. rujna 1998. godine u Požegi u Republici Hrvatskoj. Završila je Osnovnu školu Julije Kempfa u Požegi te se nakon toga 2013. godine upisuje u Opću gimnaziju Požega. Studij dentalne medicine na Stomatološkom fakultetu Sveučilišta u Zagrebu upisuje 2018. godine. Za vrijeme studija asistira u privatnoj stomatološkoj ordinaciji.