

# Načini preparacije zuba za fiksno protetske radove ovisno o keramičkom materijalu

---

Šiljeg, Darija

Master's thesis / Diplomski rad

2017

Degree Grantor / Ustanova koja je dodijelila akademski / stručni stupanj: **University of Zagreb, School of Dental Medicine / Sveučilište u Zagrebu, Stomatološki fakultet**

Permanent link / Trajna poveznica: <https://um.nsk.hr/um:nbn:hr:127:152892>

Rights / Prava: [Attribution-NoDerivatives 4.0 International](#)/[Imenovanje-Bez prerada 4.0 međunarodna](#)

Download date / Datum preuzimanja: **2024-11-08**



Repository / Repozitorij:

[University of Zagreb School of Dental Medicine Repository](#)





SVEUČILIŠTE U ZAGREBU  
STOMATOLOŠKI FAKULTET

Darija Šiljeg

**NAČINI PREPARACIJE ZUBA ZA  
FIKSNOPROTETSKE RADOVE OVISNO O  
KERAMIČKOM MATERIJALU**

Diplomski rad

Zagreb, 2017.

Rad je ostvaren na Zavodu za fiksnu protetiku Stomatološkog fakulteta Sveučilišta u Zagrebu.

Mentor rada: izv. prof. dr. sc. Marko Jakovac, Zavod za fiksnu protetiku Stomatološkog fakulteta Sveučilišta u Zagrebu

Lektor hrvatskog jezika: Iva Popovački Kramarić, prof. hrvatskog i engleskog jezika i književnosti

Lektor engleskog jezika: Iva Popovački Kramarić, prof. hrvatskog i engleskog jezika i književnosti

Sastav povjerenstva za obranu diplomskog rada:

1. \_\_\_\_\_
2. \_\_\_\_\_
3. \_\_\_\_\_

Datum obrane rada: \_\_\_\_\_

Rad sadrži: 30 stranica

13 slika

1 CD

Osim ako nije drukčije navedeno, sve ilustracije (tablice, slike i dr.) u radu su izvorni doprinos autora diplomskog rada. Autor je odgovoran za pribavljanje dopuštenja za korištenje ilustracija koje nisu njegov izvorni doprinos, kao i za sve eventualne posljedice koje mogu nastati zbog nedopuštenog preuzimanja ilustracija odnosno propusta u navođenju njihovog podrijetla.

## **Zahvala**

Posebno zahvaljujem svome mentoru izv. prof. dr. sc. Marku Jakovcu na stručnim savjetima, ljubaznosti i vremenu koje mi je posvetio tijekom izrade ovog rada.

Velika hvala mojoj obitelji i prijateljima koji su mi bili potpora tijekom studija.

## **Načini preparacije zuba za fiksno protetske radove ovisno o keramičkom materijalu**

### **Sažetak**

Brušenje je ireverzibilno uklanjanje tvrdog zubnog tkiva da bi se stvorio prostor za budući fiksno protetski nadomjestak. Kada je brušenje indicirano, potrebno je preparirati zub u skladu s estetskim, mehaničkim i biološkim načelima. Potpuno keramičkim materijalima započelo je novo razdoblje estetske fiksne protetike. Keramičke materijale dijelimo na gliničnu keramiku, keramiku s udjelom stakla i oksidnu keramiku. Terapijski nadomjesci od potpuno keramičkih materijala su krunice, estetske ljuske, *inlay*, *onlay* i *overlay*. Njihova indikacija je, osim estetske, protektivna, profilaktička i protetska. Unazad par desetljeća pojavila se mogućnost računalnog dizajna i strojne izrade nadomjestaka iz keramičkih blokova. Postoje razlike u količini brušenja ovisno je li riječ o slojevanoj ili monolitnoj keramici, kao i u brušenju kod različite savojne čvrstoće. Zaobljena stepenica indicirana je kod većine potpuno keramičkih materijala. Takvom preparacijom zuba štedi se na zubnoj strukturi, a opet se stvara dovoljno prostora za keramički materijal.

**Ključne riječi:** brušenje zuba; keramički materijal; preparacija vrata zuba

## **Methods of Tooth Preparation for Fixed Prosthetic Work Depending on the Ceramic Material**

### **Summary**

Grinding is irreversible removing of hard dental tissue in order to create space for future fixed prosthetic work. When grinding is indicated it is necessary to prepare the tooth in accordance to aesthetic, mechanical and biological principles. With all-ceramic materials a new period of aesthetic fixed prosthetics has begun. The ceramic materials are divided into feldspathic, glass-ceramics and oxide ceramics. Therapeutic substitutes made of all-ceramic material include crowns, aesthetic veneers, inlay, onlay and overlay. Their indications are, apart from aesthetic, protective, prophylactic and prosthetic. The possibility of computer aided design and manufacturing of prosthetic work out of ceramic blocks appeared a few decades ago. There are differences in the amount of grinding depending on whether layered or monolithic ceramics are used, as well as in grinding at different flexural strengths. A rounded chamfer margin is indicated in the majority of all-ceramic materials. This kind of a tooth preparation saves on the dental structure, yet creating enough space for the ceramic material.

**Keywords:** tooth grinding; ceramic material; cervical preparation

## SADRŽAJ

1. UVOD .....	1
2. NAČINI PREPARACIJE ZUBA I POTPUNO KERAMIČKI MATERIJALI.....	3
2.1. Brušenje zuba.....	4
2.2. Keramički materijali u stomatologiji .....	8
2.2.1. Glinična (konvencionalna) keramika .....	9
2.2.2. Keramika s udjelom stakla .....	9
2.2.3. Polikristalinična (oksidna) keramika.....	10
2.3. Krunica.....	11
2.4. Estetske ljuste.....	12
2.5. Keramički <i>inlay</i> , <i>onlay</i> i <i>overlay</i> .....	16
2.6. CAD/CAM i keramički materijali.....	17
3. RASPRAVA .....	21
4. ZAKLJUČAK .....	24
5. LITERATURA.....	26
6. ŽIVOTOPIS .....	29

## **Popis skraćenica**

CAD/CAM – računalom oblikovan i izrađen nadomjestak

mm – milimetar

MPa – megapaskal

° – stupanj



## **1. UVOD**

U posljednjih trideset godina događaju se značajne promjene u dentalnoj medicini od kojih treba spomenuti zaokret prema minimalno invazivnim stomatološkim postupcima kojima stomatolog nastoji sačuvati zube liječenjem i protetskom opskrbom umjesto ekstrakcijom. Pacijentima je funkcija nekoć bila na prvom mjestu, a u suvremenoj stomatologiji, uz postizanje zadovoljavajuće funkcije, sve je veći interes stomatologa i pacijenata u smislu visoke estetike. Iz tog razloga razvili su se potpuno keramički materijali kojima se nastoji postići estetski sklad zbog mogućnosti idealnog oponašanja intaktnog zuba. Potpuno keramički materijali imaju niz prednosti kao što su biokompatibilnost, trajnost i stabilnost, što ih sve više čini materijalom izbora u estetskoj zoni, dok je primjena potpuno kovinskih i metal-keramičkih nadomjestaka smanjena. Posebno treba istaknuti i izuzetna optička svojstva kao što su refleksija, prozirnost i translucencija koja cjelokupni dojam čine prirodnijim. Koriste se za izradu krunica, ljuskica, *inlaya*, *onlaya*, *overlaya* i mostova manjeg raspona do drugog premolara. Kao zamjena metal-keramičkim radovima pojavila se oksidna keramika koja, zahvaljujući svojoj mehaničkoj čvrstoći, služi kao materijal izbora za izradu višečlanih mostova pa je stoga indicirana i u stražnjoj regiji. Napredak keramičkih materijala je izuzetno brz i omogućio je potpuno odbacivanje metalne substrukture u fronti. Oni ne ometaju transmisiju svjetla poput metal-keramičkih, kod kojih vestibularna gingiva može izgledati tamnije. Iako zahtijevaju nešto opsežnije brušenje radi postizanja dovoljne debljine materijala terapijskog nadomjestka, njihova primjena u estetskoj zoni postaje zlatni standard u fiksnoj protetici. Dolaskom CAD/CAM sustava u stomatološku praksu omogućena je preparacija zuba, digitalni otisak i izrada keramičkog nadomjestka u jednom posjetu.

Svrha ovog rada je, uz podjelu keramičkih sustava, opisati način preparacije zuba ovisno o odabiru pojedinog keramičkog terapijskog sredstva.

## **2. NAČINI PREPARACIJE ZUBA I KERAMIČKI MATERIJALI**

## 2.1. Brušenje zuba

Brušenje zuba je ireverzibilan postupak uklanjanja tvrdog zubnog tkiva da bi se stvorio prostor za budući fiksno protetski nadomjestak. Prije brušenja potrebno je napraviti pretprotetsku pripremu pacijenta koja uključuje restaurativne i endodontske postupke, kirurške postupke i parodontološku obradu pacijenta (1). Prije početka brušenja pacijentu se predlaže materijal budućeg nadomjestka i u skladu s odabirom materijala pristupa brušenju zuba. Potrebno je uzeti otisak za privremene zube i odrediti boju zuba.

Brušenje se provodi u skladu s mehaničkim, biološkim i estetskim načelima (2). Mehanička načela uključuju retenciju i rezistenciju. Biološka načela odnose se na očuvanje tvrdih i mekih tkiva, a estetska načela podrazumijevaju odabir odgovarajućeg gradivnog materijala, način i smještaj ruba preparacije.

Indikacije za brušenje su:

- estetske
- protektivne
- profilaktičke
- protetske.

Brušenje je estetski indicirano kod promjene boje, položaja ili veličine zubi, osobito prednjih zubi. Manja promjena položaja zuba može se korigirati brušenjem, dok je veće promjene bolje korigirati ortodontskom terapijom u svrhu minimalnijeg brušenja. Promjena boje zuba najčešće je posljedica endodontski liječenoga zuba. Protektivna indikacija odnosi se na zaštitu već oslabljenog zuba bilo karijesom ili liječenjem zuba gdje je preostalo vrlo malo tvrdog zubnog tkiva. Kako bi se spriječila fraktura zuba te eventualna ekstrakcija i osigurala normalna funkcija žvačnog sustava, potrebno ga je adekvatno zaštititi fiksno protetskim nadomjestkom. Time je, osim što se postiže pravilan prijenos sila na parodont pojedinog zuba, zaštićen i cjelokupni žvačni sustav, što podrazumijeva profilaktičku indikaciju. Uključivanje zuba kao nosača u kombinirani rad odnosi se na protetsku indikaciju.

Kontraindikacije za brušenje su apsolutne i relativne (3).

Apsolutne kontraindikacije su:

- periapikalni procesi
- parodontopatije 3. i 4. stupnja.

Relativne kontraindikacije su:

- parodontopatije 1. i 2. stupnja
- neadekvatno endodontsko liječenje
- gingivitis.

Kod apsolutnih kontraindikacija brušenje se izbjegava jer se u protivnom kompromitira dugotrajnost fiksnoprotetskog rada. U slučaju periapikalnog procesa terapija izbora je apikotomija te je potrebno naknadno procijeniti biomehaniku zuba nosača i potrebu za izradom nadogradnje. Parodontopatije trećeg stupnja označavaju pomičnost zuba u aksijalnom smjeru pri palpaciji, a ako koštani džep seže do apeksa, radi se o četvrtom stupnju parodontopatije (3). Takvi zubi su apsolutna kontraindikacija za izradu krunica i predviđeni su za ekstrakciju.


Relativnom kontraindikacijom smatraju se stanja koja se liječenjem mogu sanirati. Neadekvatno punjenje korijenskih kanala je relativna kontraindikacija i tada se klinički i rendgenogramski procjenjuje može li se zub revidirati. Nakon ponovnog liječenja, ako pacijent nema subjektivne smetnje, može se pristupiti brušenju i izradi krunice. Parodontopatije prvog stupnja odnose se na pomičnost pri digitalnoj palpaciji, a kod drugog stupnja pomičnost je vidljiva golim okom (3). Kod gingivitisa se uklanjaju meke i tvrde zubne naslage i pacijenta se savjetuje o pravilnom održavanju higijene usne šupljine. Izrada nadomjestaka moguća je samo u zdravom ili u saniranom zubalu.

Preoblikovanje zuba moguće je jedino uz pomoć zračne turbine ili crvenog kolječnika. Crveni kolječnik ima niz prednosti pred turbinom poput kontinuiranog brušenja uz odličnu kontrolu i smanjenje broja okretaja bez utjecaja na vodeno hlađenje. Ono mora biti konstantno jer postoji mogućnost termičkog oštećenja zuba. Od brusnih sredstava koriste se dijamantna svrdla koja se razlikuju oblikom. Kod preparacije na zaobljenu stepenicu koriste se cilindrična svrdla zaobljena vrha, a kod preparacije na pravokutnu stepenicu koristi se konično svrdlo ravnog vrha. Promjer svrdla varira ovisno o gradivnom materijalu. Brusi se polovicom debljine

svrdla; stoga, ako je potrebno preparirati stepenicu debljine 0,8 mm, koristi se svrdlo promjera 1,6 mm. Nakon brušenja grubljim svrdlima slijedi finiranje i poliranje bataljka (Slika 1.). Pri brušenju valja poznavati i slijediti određena pravila kako bi se greške svele na minimum.

5 osnovnih načela preparacije:

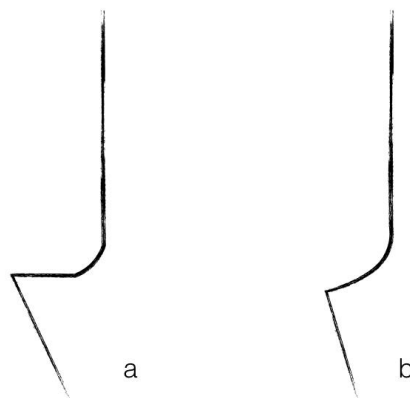
1. očuvanje tvrdih zubnih tkiva
2. postizanje retencije i rezistencije
3. osiguravanje strukturne trajnosti nadomjestka
4. osiguravanje rubne cjelovitosti
5. očuvanje zdravlja parodontnog tkiva brušenog zuba.



Slika 1. Svrdla za preparaciju

Vrat zuba može biti prepariran na dva načina:

1. bez stepenice
2. sa stepenicom (Slika 2.):
  - a. pravokutna stepenica
  - b. zaobljena stepenica.



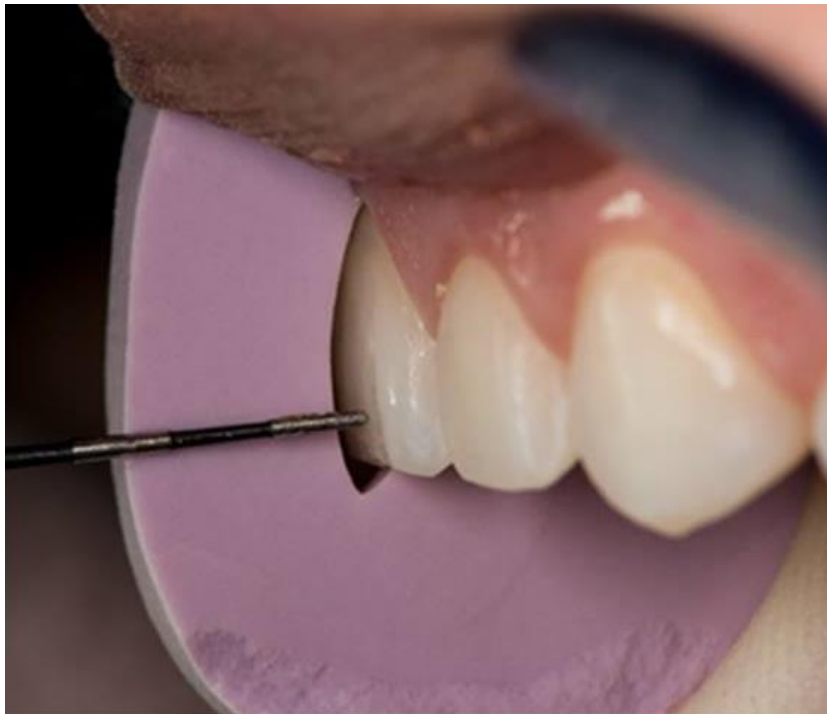Slika 2. a) Pravokutna i b) zaobljena stepenica. Preuzeto s dopuštanjem autora:  
izv. prof. dr. sc. Marko Jakovac

Preparacija bez stepenice (tangencijalna preparacija) ne prakticira se kod brušenja za keramičke radove. Takvim načinom brušenja kompromitira se parodontno tkivo zbog nemogućnosti priližeganja rubova nadomjestka uz bataljak i nepravilnog prijenosa žvačnih sila (3). Ako je zub već tangencijalno brušen, poželjno je preoblikovanje cervikalnog dijela zuba na stepenicu. Izuzetak čine izuzetno tanki donji prednji zubi ili konveksni molari (4).

Pravokutna stepenica indicirana je kod keramičkih materijala savojne čvrstoće do 350 MPa, čime je osigurana veća debljina gradivnog materijala. Stepenica se brusi pod kutom od 90°. Nedostatak takve preparacije je obilnije brušenje (2).

Preparacija sa zaobljenom stepenicom je preparacija izbora kod keramičkih materijala iznad 350 MPa i jedina je opcija kod brušenja za keramičke radove. Osigurava pravilan prijenos opterećenja i pravilan dosjed nadomjestka, što osigurava zdravlje marginalnog parodonta. Osigurava prijenos opterećenja po uzdužnoj osi zuba te dovoljnu debljinu materijala.

Postoji nekoliko metoda kontrole brušenja: silikonski ključ, provjera podminiranosti sondom i studijski modeli za kontrolu paralelnosti i brušenja (Slika 3.) (5).



Slika 3. Silikonski ključ. Preuzeto s dopuštenjem autora: Alen Alić.

## **2.2. Keramički materijali u stomatologiji**

Keramike koje se koriste u stomatologiji sastoje se od amorfne faze i kristala. Kristali svojom veličinom i količinom određuju mehanička svojstva keramičkog materijala. Staklo, odnosno silicijev dioksid ( $\text{SiO}_2$ ), čini amorfni dio i omogućuje translucenciju materijala pomoću koje se približio intaktnom zubu. Zahvaljujući  $\text{SiO}_2$  omogućena je kemijska veza s kompozitnim cementom (6).



Potpuno keramički materijali po svom kemijskom sastavu dijele se u tri skupine (7):

1. glinična (konvencionalna) keramika

2. keramika s udjelom stakla

- staklokeramika (litijeva disilikatna)
- staklom infiltrirana keramika

3. polikristalinična (oksidna) keramika:

- aluminijska oksidna keramika
- cirkonijska oksidna keramika.

### **2.2.1. Glinična (konvencionalna) keramika**

Glinična keramika sadrži mali udio kristala pa je stoga i savojna čvrstoća manja u odnosu na neke druge keramike. Ona iznosi 120 MPa pa se iz tog razloga koristi u prednjoj regiji. Uglavnom se koristi kao obložni materijal u svim metal-keramičkim, potpuno keramičkim sustavima i kao materijal u punoj debljini. To je keramika koja se najduže rabi. Sastav ovisi o težinskom udjelu glinenaca, kvarca i kaolina uz dodatak raznih pigmenata, te dolazi u obliku praha i tekućine. Materijal je izbora za izradu ljski, *inlaya*, *onlaya*, *overlaya* i krunica. Isto tako dolazi i u obliku blokova iz kojih se računalom oblikuje i izrađuje nadomjestak (CAD/CAM). Pomoću tog sustava izrađuju se ljske, indirektni keramički ispuni i krunice. Prednost pred takvom izradom ljski ima izrada ljske od glinične keramike na vatrostalnom bataljku kada se keramika postupno nanosi, čime se dobiva individualizirana keramička ljska, a time ljepši estetski rezultat.

### **2.2.2. Keramika s udjelom stakla**

U podjelu keramike s udjelom stakla ulaze keramika infiltrirana staklom i staklokeramika. Keramika infiltrirana staklom sastoji se od kristalne rešetke, npr. od aluminijskog oksida, prožete staklom. Kristali služe za poboljšanje mehaničkih svojstava, a staklo za postizanje translucencije.

Staklokeramika je polikristalni materijal koji nastaje kontroliranom kristalizacijom stakla (4). Glavni sastojak svih staklokeramika jest silicijev dioksid ( $\text{SiO}_2$ ) uz dodatak drugih oksida.

Vođena kristalizacija uvjetuje nastanak velike količine klica malih dimenzija ravnomjerno raspoređenih u staklu. Transformacija staklokeramike sastoji se od triju faza: taljenje stakla i hlađenje, zagrijavanje do nastanka klica, porast temperature do temperature kristalizacije nakon čega slijedi postupno hlađenje (8). Predstavnik staklokeramike je litijeva disilikatna keramika savojne čvrstoće veće od 400 MPa. Tehnika izrade nadomjestaka je tehnika prešanja ili danas sve zastupljeniji CAD/CAM sustav. Nakon jedne od tih faza slijedi pigmentiranje ili slojevanje s ciljem postizanja što bolje estetike. Prednost ove vrste keramike je mogućnost adhezivnog cementiranja čime se postiže kemijska veza zuba i nadomjestka kompozitnim cementom (7). Osim za izradu ljuski, krunica, *inlaya*, *onlaya* i *overlaya*, koristi se za izradu mostova do tri člana do prvog molara, ali molarna regija je isključena.

### **2.2.3. Polikristalinična (oksidna) keramika**

Oksidne keramike sastoje se uglavnom od kristala bez udjela stakla. Iz tog razloga mogu podnijeti veće okluzijsko opterećenje pa se uglavnom koriste u stražnjoj regiji jer ih odlikuju svojstva velike čvrstoće i lomne žilavosti. Indicirane su za izradu krunica i mostova, ali imaju svojstvo povećane opaknosti za razliku od staklokeramika koje se odlikuju transparentijom. Dijeli se na aluminijevu oksidnu keramiku i cirkonijevu oksidnu keramiku.

Aluminijeva oksidna keramika nastala je dodatkom aluminijeva oksida ( $\text{Al}_2\text{O}_3$ ) gliničnoj keramici. Primjenjuje se u keramičkim sustavima s osnovnim materijalom, gdje se krunica izrađuje konvencionalnom tehnikom slojevanja, i u sustavima s tvrdom jezgrom u kojima je materijal u obliku tableta koje se sastoje od 65 do 70 % aluminijeva oksida (3).

Cirkonijeva oksidna keramika pokazuje odlična mehanička svojstva kao što su velike vrijednosti tvrdoće i savojne čvrstoće (9). Upravo iz tog razloga može se koristiti za izradu višočlanih konstrukcija, osobito u stražnjem segmentu. Dodatkom itrijevog oksida cirkonijevom dioksidu povećana je lomna žilavost koja iznosi više od 800 MPa, što ovaj materijal čini čvršćim od nekih drugih keramičkih materijala (10). Nedostatak je opaknost materijala i nemogućnost postizanja translucencije, zbog čega se u prednjem segmentu može slojevati gliničnom keramikom ili staklokeramikom, dok se u stražnjem samo pigmentira. Oblaganje gliničnom keramikom znalo je rezultirati otkrhućem zbog različitih koeficijenata termičke ekspanzije (6). Staklokeramika se

pokazala boljom kao obložni materijal. Cirkonijev oksid je prvi bezmetalni sustav koji je mehaničkim svojstvima u potpunosti zadovoljio zahtjevima stomatološke protetike za sanaciju stražnjih zuba, kao i za izradu većih protetičkih radova. Cirkonijev oksidni nadomjestak jedino je moguće obraditi u predsinteriranom obliku CAD/CAM sustavom, a sinteriranje slijedi naknadno u peći. Cementira se konvencionalno.

### **2.3. Krunica**

Krunica je fiksnoprotetski nadomjestak koji u potpunosti prekriva bataljak te pritom nadomješta fonetsku, žvačnu i estetsku funkciju. Danas su, zahvaljujući estetskim svojstvima i biokompatibilnosti, sve više zastupljene potpuno keramičke krunice. Vrste keramičkih materijala od kojih se izrađuju krunice su glinična keramika, keramika s udjelom stakla te polikristalinična (oksidna) keramika. Krunice možemo podijeliti prema savojnoj čvrstoći keramičkog materijala. Ukoliko ona iznosi manje od 350 MPa, kao kod glinične keramike (120 MPa), preparacija će biti na pravokutnu stepenicu. Savojna čvrstoća keramike iznad 350 MPa, kao što je kod nekih staklokeramika (litijeva disilikatna keramika više od 400 MPa) i oksidnih keramika (aluminijev oksid 500 – 650 MPa, cirkonijev oksid 1100 MPa), omogućuje preparaciju na zaobljenu stepenicu. Takav način preparacije pošteniji je za tvrda zubna tkiva. Preparacija vratnog dijela zuba može se nalaziti iznad razine gingive, u razini gingive i ispod razine gingive. Preparacija iznad razine (supragingivna), kao i ona u razini gingive (epigingivna), su parodontoprofilaktičke. Kod takvih preparacija najmanja je mogućnost ozljede mekih tkiva. Lako se oblikuju i omogućuju dobro provođenje oralne higijene. Preparacija ispod razine gingive (subgingivna) indicirana je iz estetskih razloga. Važno je poznavati pojam dentogingivalnog kompleksa i imati na umu da je udaljenost alveolarne kosti od ruba gingive oko 3 mm (11). Jedino je tako moguće spriječiti gubitak pričvrstka i nastanak džepova uzrokovanih predubokim brušenjem.

Brušenjem se zub preoblikuje u blago koničan ili cilindričan oblik čime će bataljak biti najširi u cervikalnom dijelu. Idealan kut konvergencije je od 6 do 8°, što znači da svaka ploha ima kut od 3 do 4° na putanju uvođenja nadomjestka. Pri brušenju je bitno pratiti morfologiju zuba kako bi vitalitet zuba ostao očuvan. Koliko se tkiva odnosi okluzalno, ovisi o gradivnom materijalu i o antagonističkom zubu. Interokluzalna udaljenost mora u prosjeku biti 2 mm (3). Opseg brušenja razlikuje se ovisno o gradivnom materijalu nadomjestka, kao i o veličini i vrsti zuba. Brušenjem aproksimalnih stijenki, susjedni zubi i papila moraju ostati netaknuti pa je stoga poželjno postaviti metalnu matricu interdentalno.

Tijek brušenja za krunice ne razlikuje se obzirom na materijal pa stoga preparacija uvijek započinje ubrušavanjem orijentacijskih žljebova prateći morfologiju zuba. Po tri orijentacijska žlijeba ubrušavaju se na vestibularnoj plohi, zatim tri na incizalnom bridu. Potom se brusi preostalo tkivo između žljebova i pristupa se preparaciji vratnog dijela zuba koja se razlikuje prema savojnoj čvrstoći keramičkog materijala.

Brušenje za potpuno keramički nadomjestak slabije savojne čvrstoće do 350 MPa kakvu ima glinična keramika (120 MPa) mora biti opsežnije. Preparacija cervikalno je na pravokutnu stepenicu širine 1 mm. Incizalno se uklanja 1,5 mm, a okluzalno 1,5 – 2 mm. Postranične stijenke i vestibularna stijenka bruse se 1 – 1,5 mm. S oralne strane napravi se jedan orijentacijski žlijeb na cingulumu i jedan iznad njega. Nakon toga se iz središta cinguluma brusi prema aproksimalno dok se ne dobije kontinuiran prijelaz lingvalne u vestibularnu stepenicu.

Neke monolitne (materijal u punoj debljini) restauracije poput litijeva disilikata i cirkonijeva oksida koje imaju savojnu čvrstoću iznad 350 MPa zahtijevaju manji opseg brušenja. Zub se može preparirati na zaobljenu stepenicu, širine 0,8 – 1,0. Incizalno i okluzalno se uklanja minimalno 1 mm, a postranične stijenke i oralna stijenka od 1 – 1,5 mm.

Preparacijom zuba za keramičku krunicu mora se osigurati jednolika debljina za keramički materijal jer pojačano naprezanje može uzrokovati polumjesečasti lom krunice (12). Potrebno je bataljak ispolirati i sve oštre prijelaze zagladiti kako bi se izbjegla opasnost od loma keramičkog nadomjestka. Keramički materijal za izradu krunice u fronti može biti bilo koji keramički sustav izabran na temelju estetske komponente jer su se svi pokazali dugotrajnima (13).

## **2.4. Estetska ljuska**

Estetske ljuske su minimalno invazivni protetski nadomjesci indicirani za poboljšavanje izgleda prednjih zubi. Mogu se izrađivati od kompozitnih i keramičkih materijala. Keramički materijali koji se koriste za izradu ljuski su uglavnom glinična keramika i staklokeramika jer je rezultat estetski nadmašniji i dugotrajniji od kompozitnih. Glinična keramika najvjernije oponaša intaktan zub, ali staklokeramika pruža jednostavniju tehniku izrade. Ako je odabrani materijal glinična keramika, ljuska se može izraditi na vatrostalnom bataljku ili CAD/CAM tehnikom, a staklokeramika, odnosno litijev disilikat, može se prešati ili izraditi pomoću CAD/CAM sustava. Monolitnu litijevu disilikatnu ljusku izrađenu CAD/CAM tehnikom potrebno je dodatno slojevati, osobito zbog postizanja prirodosti incizalne trećine čime se postižu bolja

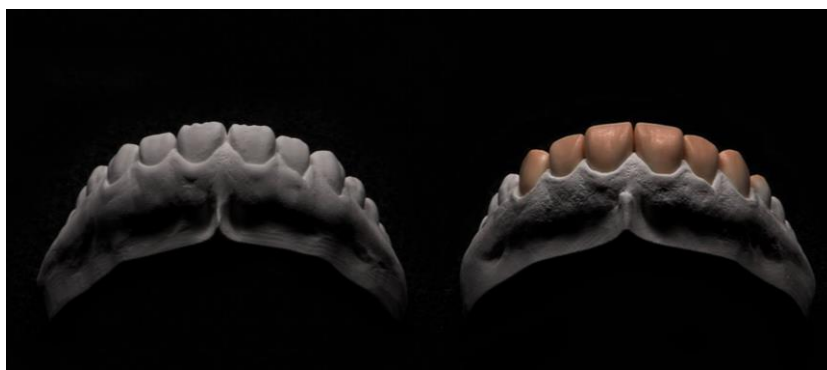estetska svojstva ljuske (14). Ljuskama je moguće brzo i minimalno invazivno poboljšati estetiku osmijeha prekrivanjem vestibularne plohe zuba kod indiciranosti promjene boje, nagiba, oblika, dužine zuba i zatvaranja dijastema. Indikacija je isključivo na vitalnim zubima, dok je na avitalnim zubima indicirana izrada krunice. Kontraindikacije su visoki kariogeni indeks, gingivitis, veliki ispuni na zubima i bruksizam (3). Ako stomatolog želi promijeniti nagib i oblik zuba, obavezno je prije napraviti dijagnostičko navoštavanje (*wax up*) (Slika 4.). Preko navoštenog modela uzima se otisak u koji se stavlja kompozitni materijal i postavlja se u usta pacijenta (*mock up*) (Slika 5.). Osim što može pokazati pacijentu izgled budućeg rada, služi i u planiranju terapije pa se stoga na nekim mjestima brusi više, a na nekima manje. Prije početka brušenja potrebno je tzv. dubinskim rezačima odrediti dubinu preparacije horizontalnim žljebovima. Dubinski rezač upotrebljava se preko *mock upa*, čime se doseže prava dubina brušenja i čuva nepotrebno uklanjanje cakline (15). Pridržava se u tri ravnine jer se tako prati morfologija zuba i smanjuje opasnost od ugrožavanja vitaliteta zuba. Nakon postignute odgovarajuće dubine uklanja se ostatak tkiva koničnim dijamantnim svrdlom. Prije brušenja izrađuje se silikonski indeks od kondenzacijskog ili adicijskog silikona i uzima se preko voštane modelacije na sadrenom modelu (*wax up*). Reže se horizontalno ili vertikalno i daje uvid u obujam odnešenog tkiva. Opseg brušenja zuba kreće se od 0,3 mm do 0,6 mm. Ako je potrebno dobiti svjetliju boju zuba, brusi se više, ali s preparacijom treba ostati u caklini. Kod želje za velikom promjenom boje zuba, izrađuje se krunica.

S obzirom na količinu brušenja, postoje tri preparacije (3):

- a) Prozorska (*window*) preparacija obuhvaća samo vestibularnu stijenku zuba, bez brušenja incizalnog brida. Zub se brusi od 0,3 do 0,6 mm, stepenica je glatka i zaobljena u razini gingive i na interpoksimalnim rubovima, a aproksimalni kontakti ostaju u caklini. Brušenjem se izbjegava ekspozicija dentina jer je tada adhezijska veza smanjena (Slika 6.).
- b) Preparacija vestibularne stijenke zuba sa skraćanjem incizalnog brida preparacija je koja se najčešće koristi. Incizalni brid se horizontalno skraćuje oko 1 do 1,5 mm, što omogućuje tehničaru postizanje prirodnijeg dojma pri izradi incizalnog brida, a prijelaz vestibularne i incizalne plohe potrebno je zaobliti ili zakositi. Palatinalno nema stepenice i preparacija je ravna i oštra radi postizanja bolje rubne cjelovitosti (Slika 7.).

- c) Preparacija vestibularne stijenke zuba sa skraćanjem oko 2 mm sa stepenicom na palatinalnoj plohi najkompliciranija je. Indicirana je kada se želi izbjeći dodir antagonista i ljuske. Koristi se cilindrično dijamantno svrdlo zaobljenog vrha koje se pridržava paralelno s palatinalnom stijenkom zuba. Smještaj završne linije ne smije biti u konkavitetu palatinalne plohe, već iznad ili ispod njega da bi se izbjeglo djelovanje vlačnih sila (13).

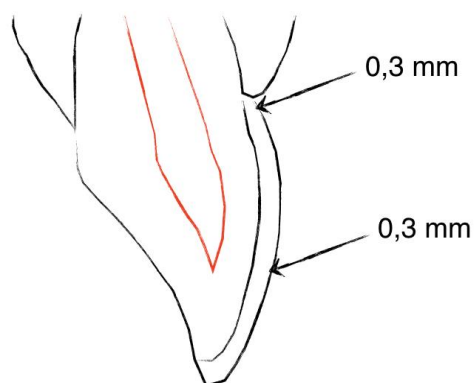
*Non prep* ljuske su ljuske koje se rade bez preparacije, no ipak je potrebno minimalno pobrusiti caklinsku površinu da bi se omogućila bolja adhezija ljuske i zuba kompozitnim cementom (Slika 8.).



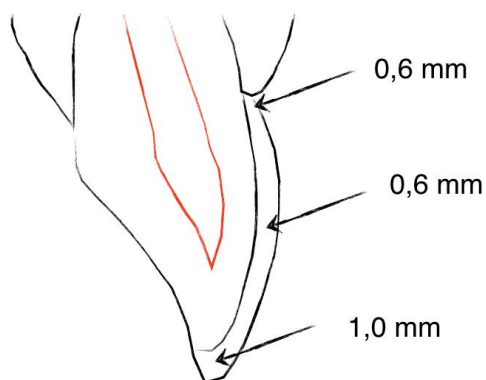
Slika 4. *Wax up* gornje čeljusti. Preuzeto s dopuštenjem autora: Alen Alić.



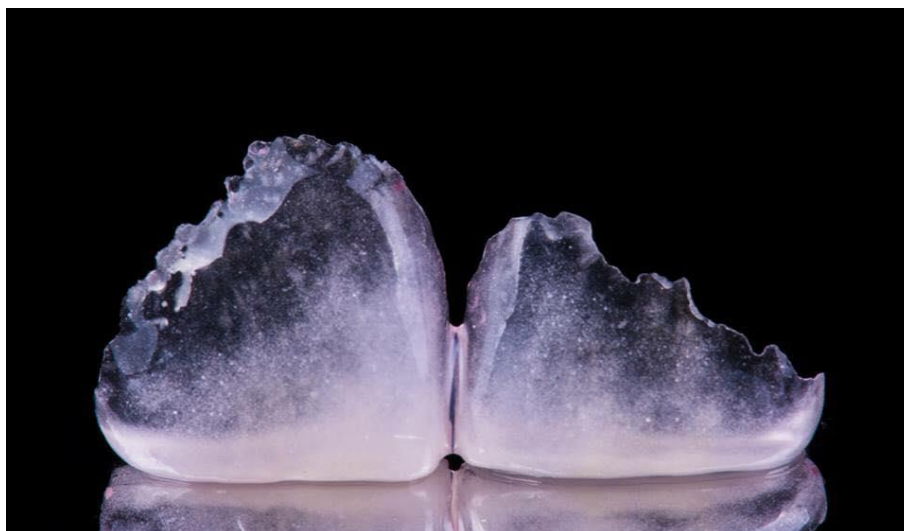Slika 5. Otisak za *mock up* uzet preko navoštenog modela gornje čeljusti. Preuzeto s dopuštenjem autora: Alen Alić.



Slika 6. Minimalno invazivna preparacija zuba za estetsku ljusku. Preuzeto s dopuštanjem autora: izv. prof. dr. sc. Marko Jakovac.



Slika 7. Preparacija zuba za ljusku sa skraćanjem incizalnog brida. Preuzeto s dopuštanjem autora: izv. prof. dr. sc. Marko Jakovac.

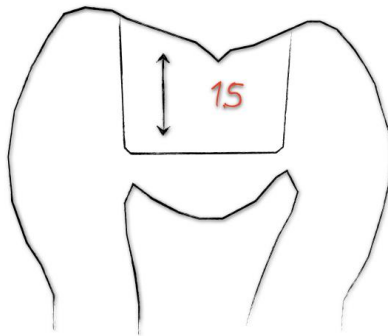


Slika 8. *Non prep* ljske za gornje incizive. Preuzeto s dopuštenjem autora: Alen Alić.

## 2.5. Keramički *inlay*, *onlay* i *overlay*

Keramički *inlay* je jednokomadni intrakoronarni nadomjestak. Alternativa je kompozitnom ili amalgamskom ispunu, no za *inlay* je potrebno žrtvovati malo više tvrdog zubnog tkiva. Predstavlja kvalitetnije i dugotrajnije terapijsko sredstvo kojim se nadomješta izgubljeno tkivo. Za izradu se najčešće koristi glinična keramika i staklokeramika s litijevim disilikatnim kristalima. Izrađuje se indirektnom tehnikom u laboratoriju ili CAD/CAM tehnikom. Istraživanje je pokazalo funkcijsku dugotrajnost kod čak 90,4 % *inlaya* i *onlaya* izrađenih CEREC sustavom unutar 10 godina (16). Oblik preparacije za *inlay* može biti I. ili II. razred po Blacku, dok su sve kvržice zuba očuvane. Kada se radi *inlay* na premolaru, važno je uključiti i oralnu kvržicu da bi se spriječio lom kvržice zbog nepoduprtosti (3). Dno kaviteta dubine je do 1 mm kod litijeve disilikatne keramike, a kod glinične 1,5 – 2 mm (Slika 9.). Prijelaz prema bočnim stijenkama dna kaviteta je zaobljen. Dopusćeni kut divergencije je od 6 do 10° kako se ne bi kompromitirala retencija i rezistencija nadomjestka. Okluzalno, prijelaz bočnih stijenki prema kvržicama ostaje oštar kako zakošavanjem ne bi došlo do pucanja keramičkog nadomjestka. Suženje iz okluzalne u aproksimalnu preparaciju mora biti 1,5 – 2 mm, a cervikalna stepenica pravokutnog oblika, debljine 1,0 – 1,5 mm. Može se, uz već navedene indikacije, koristiti i kao sidro mosta za izradu *inlay* mostova. *Onlay*, uz intrakoronarni dio, obuhvaća i jednu ili više kvržica zuba, dok *overlay* obuhvaća cijelu griznu plohu zuba. Zbog krhkosti keramike, preparacija mora biti opsežnija. Brušenje kvržica za *onlay* i *overlay* iznosi 1,5 mm za radnu, a 1 mm za neradnu kvržicu. Vanjski dio brušene kvržice preparira se na pravokutnu stepenicu širine 1 – 1,5 mm (12).





Slika 9. Dubina brušenja za *inlay* od glinične keramike. Preuzeto s dopuštenjem autora:  
izv. prof. dr. sc. Marko Jakovac

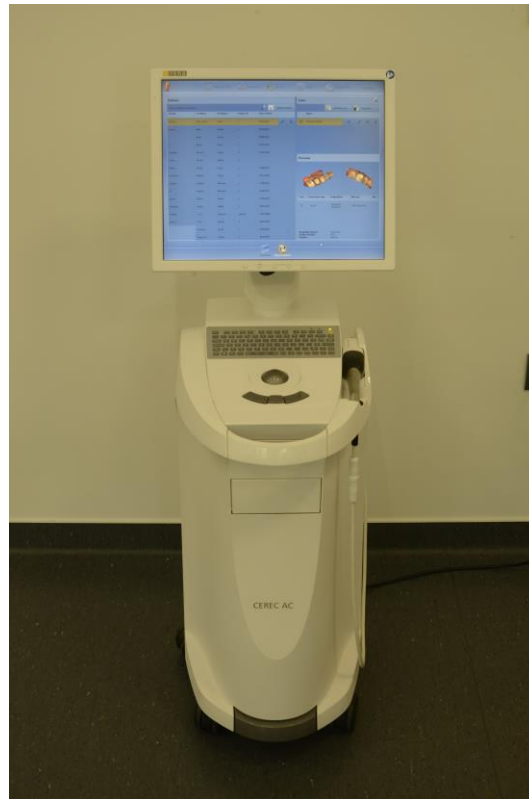## 2.6. CAD/CAM i keramički materijali

CAD/CAM (*computer aided design/computer aided manufacturing*) tehnologija je koja se osamdesetih godina pojavila u stomatološkoj praksi. Sastoji se od CAD jedinice koja služi za obradu podataka i virtualni prikaz budućeg nadomjestka na računalu, intraoralnog skenera koji omogućuje prikaz prepariranog zuba u trodimenzionalnom obliku i CAM jedinice pomoću koje se tehnikom glodanja izrađuje nadomjestak iz odabranog keramičkog bloka, i to čak jednim posjetom (Slika 10.-12.). Prednost digitalnog otiska je što traje kratko i ugodniji je za pacijenta, a stomatologu jednostavniji za primjenu od konvencionalnog. Za skeniranje dijela zubnog niza potrebno je oko 40 sekundi, a za cijeli zubni luk 2 minute. Za izradu krunice potrebno je 6 minuta (17). Digitalnim otiskom postiže se bolja preciznost nego kod konvencionalnih kod kojih je moguća pojava mjehurića zraka ili deformacija otisnog materijala (18). Najčešće korišteni keramički materijali su staklokeramički, odnosno litijevi disilikatni blokovi savojne čvrstoće veće od 400 MPa (Slika 13.). Koristi se za izradu krunica, ljuski i krutih keramičkih ispuna, a zbog dobrih mehaničkih svojstava, koristi se i za izradu manjih mostova do 1. molara (3). Pojavom višebojnih blokova mogu se lijepo uklopiti u zubni niz. Cirkonijeva oksidna keramika ima odlična mehanička svojstva, ali zbog velike tvrdoće materijala te je blokove bolje glodati u predsinteriranom obliku da bi se produljio vijek trajanja freza glodalice. Zbog dobrih svojstava, od njih se izrađuju višečlane konstrukcije.

Preparacija zuba za izradu nadomjestka CAD/CAM tehnikom slična je kao kod preparacije za metal-keramički nadomjestak. Vestibularna ploha brusi se od 1 do 1,5 mm, a aproksimalno i

lingvalno 1 mm. Stepenica je zaobljena ili pravokutna, debljine od 0,8 do 1 mm. Vertikalno se zub skraćuje 1 mm kod litijeve disilikatne keramike, a 2 mm kod glinične.

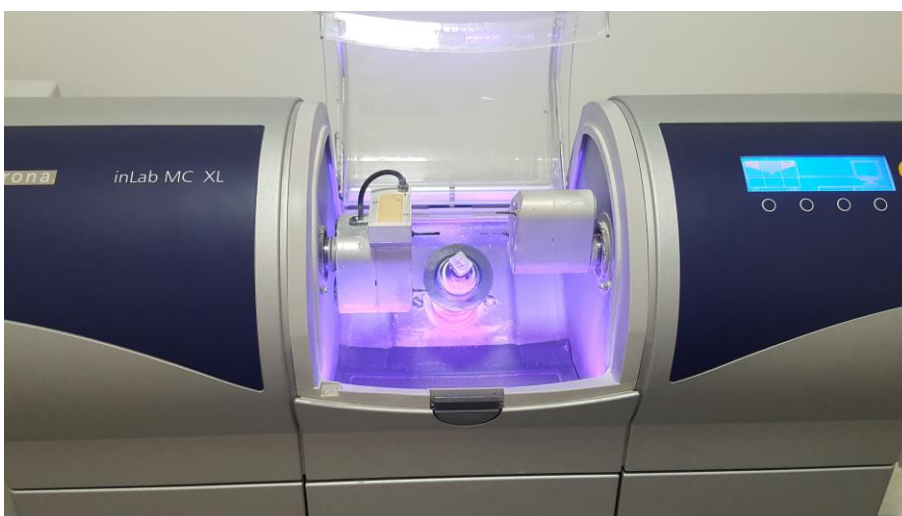
Ova je tehnologija, u nekim situacijama, zamijenila tehničara, ali ipak mogućnost individualizacije pojedinog nadomjestka, koja na kraju daje dašak prirodnosti cjelokupnom izgledu pacijenta, leži u rukama dentalnog tehničara.



Slika 10. CAD jedinica



Slika 11. Intraoralni skener



Slika 12. CAM jedinica



Slika 13. Litijev metasilikatni predsinterirani keramički blok za CAD/CAM sustav

### **3. RASPRAVA**

Suvremena fiksna protetika, osim što teži za vraćanjem izgubljene funkcije, teži i za istodobnim postizanjem prirodnosti. Danas prednost imaju potpuno keramički materijali koji se izvanredno mogu uklopiti u zubni niz i tako postići harmoniju estetski narušenog osmijeha. Zahtjevi prema gradivnim materijalima su visoki i potrebna je stručnost stomatologa i tehničara u poznavanju materijala i njihovoj primjeni, kao i njihova dobra suradnja. Potpuna keramika najviše je indicirana kod gubitka jednog od prednjih zuba, no sve više i u stražnjoj regiji. Od potpunih keramika koristi se glinična keramika, keramika s udjelom stakla i polikristalinične keramike. Ovisno o odabiru materijala terapijskog sredstva, potrebno je poznavati načela preparacije i opseg brušenja. Osim odabira materijala nadomjestka, treba znati indikacije za pojedina terapijska sredstva. Imajući na umu sva pravila i načela preparacije, potrebno je štediti tvrdo tkivo, ali opet odnijeti dovoljno za smještaj keramičkog nadomjestka. Keramički nadomjestci koji pružaju vrhunsku estetiku zbog transmisije svjetlosti su krunice, ljsuske, *inlay*, *onlay* i *overlay*. Stomatolog mora znati, ovisno o izabranom keramičkom materijalu, koju vrstu preparacije odabrati i gdje smjestiti rub preparacije. Rosenstiel i sur. (2) i Schillinburg i sur. (12) opisuju tijek brušenja i količinu uklanjanja zubnog tkiva kod preparacije za potpuno keramičku krunicu. Uspoređujući literaturu nema razlike u tijeku i načinu preparacije. Za izradu potpuno keramičke krunice potrebno je znati savojnu čvrstoću odabranog keramičkog materijala. Kod slojevane keramike, koja je uglavnom niže savojne čvrstoće od 350 MPa, potrebno je izbrusiti više tkiva. Ukoliko je veća od 350 MPa, kao kod monolitnih keramika (litijeva disilikatna više od 400 MPa i cirkonijev oksid 1100 MPa), potrebno je brusiti manje jer je moguća preparacija na zaobljenu stepenicu. Ako je moguće, rub preparacije uvijek treba smjestiti iznad ili u razini gingive. Potrebna je pažnja i kontrola pri izradi cervikalnog dijela preparacije. Della Bona i Kelly (13) istraživanjem dokazuju da za ljsuske, intrakoronarne restauracije i krunice za prednje zube, kliničari mogu odabrati bilo koji keramički sustav na temelju estetskih potreba (mnogi sustavi imali su više od 90 % uspjeha u šest godina). Nadomjestci na molarima od cirkonijeva oksida i litijeva disilikata pokazali su dobra mehanička svojstva. Isto tako, dokazana je učinkovitost radova od litijeva disilikata i cirkonijeva oksida od tri člana do prvog molara. Za restauracije od tri člana koje uključuju molare dobrim se pokazao samo cirkonijev oksid. Kod keramičkih *inlaya* i *onlaya* Otto i de Nisco (16) su, u okviru privatne prakse, dobili rezultat od 90,4 % očuvanih restauracija od njih 200 u 10 godina. Neuspjehom je rezultiralo 9,6 % restauracija zbog frakture zuba (20 %), frakture keramike (53 %) ili endodontskih problema (7 %).

Estetske ljuske najbolje je izraditi od glinične keramike na vatrostalnom bataljku, a ako se radi CAD/CAM tehnikom, iz litijeva disilikata. Duran Ojeda i sur. (14) navode kako je potrebno dodatno slojevanje zbog ljepše estetike, osobito u incizalnoj trećini zuba. Pojavom CAD/CAM sustava primijećena je prednost digitalnog otiska pred konvencionalnim u *in vitro* istraživanju kada se govori o preciznom rubnom zatvaranju i dobrom dosjedu fiksno protetskog rada (18).

#### **4. ZAKLJUČAK**



Pri odabiru keramičkog materijala za izradu nadomjestka, u obzir se uzima položaj zuba, njegove morfološke osobitosti, okluzija i želja pacijenta. Brušenje je tehnički zahtjevan, nepovratan proces i traži spretnost i znanje stomatologa. Keramički materijali sve su češći materijali izbora kod rekonstrukcije prednjih zubi jer se njima postiže najbolji estetski učinak. U obzir za prednju regiju dolaze sve keramike jer su, sudeći po kliničkim ispitivanjima, sve pokazale dugotrajnost. Zahvaljujući brzom napretku, dodatkom kristala u amorfnu strukturu poboljšana su mehanička svojstva potpune keramike te je stoga indicirana i u stražnjoj regiji. Monolitni materijal (pune debljine), poput cirkonijeva oksida, moguće je koristiti u stražnjoj regiji jer odlično podnosi mehanička opterećenja, no litijev disilikat samo do prvog molara. Kod monolitnih keramika potrebno je brusiti manje zubnog tkiva, oko 1 mm. Njihova savojna čvrstoća, koja je iznad 350 MPa, omogućuje preparaciju na zaobljenu stepenicu poželjnu kod potpuno keramičkih radova. Kod slojevane keramike slabije čvrstoće brusi se više, od 1,5 do 2 mm, da bi se postigla dovoljna debljina materijala i spriječilo pucanje. Kada to dopušta estetika, stepenicu je poželjno smjestiti iznad ili u razini gingive iz parodontoprofilaktičkih razloga. Kada postoji dovoljno zubne strukture i želja pacijenta za promjenom boje, oblika ili položaja zuba, može se pristupiti minimalno invazivnom brušenju i izradi estetske ljuske debljine od 0,3 do 0,6 mm na prednjim zubima. Za najbolje estetske rezultate potrebno je nanositi gliničnu keramiku na vatrostalni bataljak. Kao alternativa kompozitnom ispunu, postoji opcija brušenja i izrade indirektnih keramičkih radova *inlaya*, *onlaya* i *overlaya* koji su se pokazali dugotrajnijim rješenjem od klasičnih restaurativnih materijala. Mogu se izrađivati CAD/CAM tehnikom koja je omogućila brzu i preciznu izradu iz litijeva disilikata. CAD/CAM tehnikom mogu se izrađivati i ljuske, krunice i mostovi.

Potpuna keramika pokazala se biokompatibilnom i kao izvrsno rješenje za nadoknadu zubne strukture u fronti i sve više u stražnjoj regiji, i kao takva postaje neizostavan izbor u stomatološkoj praksi. Potrebno je veliko znanje i iskustvo stomatologa i tehničara jer je samo uz timski rad moguće osigurati pacijentu kvalitetan nadomjestak i, na kraju, zadovoljstvo.

## **5. LITERATURA**

1. Mehulić K, Mehadžić K. Pretprotetska priprema pacijenta u fiksnoj protetici. *Sonda*. 2014;15(28):25-8.
2. Rosenstiel SF, Land MF, Fujimoto J. *Contemporary Fixed Prosthodontics*. 3<sup>rd</sup> ed. St. Louis: Mosby, Inc. 2001. 166-643.
3. Čatović A, Komar D, Čatić A. *Klinička fiksna protetika I – krunice*. Zagreb: Medicinska naklada; 2015. 198.
4. Mehulić K. *Keramički materijali u stomatološkoj protetici*. 1. izd. Zagreb: Školska knjiga; 2010. 13-85.
5. Carek A, Pavić S, Živko-Babić J. Greške tijekom brušenja zuba. *Sonda*. 2009;10(19):102-5.
6. Jakovac M, Špehar D. Nove spoznaje o cirkonij-oksidoj keramici kao gradivnom materijalu u fiksnoj protetici. *Acta Stomatol Croat*. 2015;49(2):137-44.
7. Milardović S, Mehulić K, Viskiće J, Jakšić A. Cementiranje potpuno keramičkih protetskih radova. *Sonda*. 2010;11(20):52-5.
8. Mehulić K, Živko-Babić J, Ivaniš T, Kustec-Pribilović M, Predanic-Gašparac H. Staklokeramika u fiksnoj protetici – Dicor i Empress. *Acta Stomatol Croat*. 1997;31(2):149-55.
9. Jerolimov V, editor. *Osnove stomatoloških materijala* [monograph on the Internet]. Zagreb: Sveučilište u Zagrebu, Stomatološki fakultet; 2005 [cited 2017 Aug 30]. Available from: [http://bib.sfzg.hr/files/user/ipelivan/Osnove\\_stomatoloskih\\_materijala.pdf](http://bib.sfzg.hr/files/user/ipelivan/Osnove_stomatoloskih_materijala.pdf).
10. Jakovac M, Kralj Z. Cirkonij oksidna keramika u fiksnoj protetici. *Sonda*. 2011;12(22):64-9.
11. Wolf HF, Rateitschak-Plüss EM, Rateitschak KH. *Parodontologija*. 3. izd. Jastrebarsko: Naklada slap; 2009. 490-1.
12. Shillingburg HT, Hobo S, Whitsett LD, Jacobi R, Brackett SE. *Osnove fiksne protetike*. 1. hrv. izd. Komar D, editor. Zagreb: Media ogled; 2008. 139-79.

13. Della Bona A, Kelly JR. The clinical success of all-ceramic restorations. *J Am Dent Assoc.* 2008;139:8-13.
14. Duran Ojeda G, Henriquez Gutierrez I, Guzmán Marusic A, Baez Rosales A, Tisi Lanchares JP. A Step-by-Step Conservative Approach for CAD-CAM Laminate Veneers. *Case Reports in Dentistry.* 2017;1-6.
15. Gürel G. *The Science and Art of Porcelain Laminate Veneers.* 1<sup>st</sup> ed. Chicago: Quintessence. 2003. 231-332.
16. Otto T, De Nisco S. Computer-aided direct ceramic restorations: a 10-year prospective clinical study of Cerec CAD/CAM inlays and onlays. *Int J Prosthodont* 2002;15(2):122-8.
17. Davidowitz G, Kotick PG. The use of CAD/CAM in dentistry. *Dent Clin North Am.* 2011;55(3):559-70.
18. Ting-Shu S, Sun J. Comparison of marginal and internal fit of 3-unit ceramic fixed dental prostheses made with either a conventional or digital impression. *Int J Prosthet Dent.* 2016;116(3):362-7.

## **6. ŽIVOTOPIS**

Darija Šiljeg rođena je 30. listopada 1991. godine u Mostaru. Pohađala je OŠ Marina Držića u Dubrovniku, a osmi razred upisuje u OŠ Pantovčak. Upisuje XVI. jezičnu gimnaziju u Zagrebu koju završava 2010. godine. Iste godine upisuje Veterinarski fakultet Sveučilišta u Zagrebu. Godine 2011. upisuje Stomatološki fakultet Sveučilišta u Zagrebu. Tijekom studija asistira u privatnoj stomatološkoj ordinaciji. Aktivno se služi njemačkim i engleskim jezikom u govoru i pismu.