

Prijelomi proksimalnog femura

Tomurad, Ivan

Master's thesis / Diplomski rad

2017

Degree Grantor / Ustanova koja je dodijelila akademski / stručni stupanj: **University of Zagreb, School of Dental Medicine / Sveučilište u Zagrebu, Stomatološki fakultet**

Permanent link / Trajna poveznica: <https://um.nsk.hr/um:nbn:hr:127:910426>

Rights / Prava: [Attribution-NoDerivatives 4.0 International/Imenovanje-Bez prerada 4.0 međunarodna](#)

Download date / Datum preuzimanja: **2025-01-19**



Repository / Repozitorij:

[University of Zagreb School of Dental Medicine Repository](#)





SVEUČILIŠTE U ZAGREBU
STOMATOLOŠKI FAKULTET

Ivan Tomurad

PRIJELOMI PROKSIMALNOG FEMURA

Diplomski rad

Zagreb, 2017.

Rad je ostvaren u: Na zavodu za Opću i ratnu kirurgiju Stomatološkog fakulteta, Sveučilište u Zagrebu

Mentor rada: doc.dr.sc. Dinko Vidović dr.med.

Lektor hrvatskog jezika: Iva Popovački Kramarić, prof. hrvatskog i engleskog jezika i književnosti

Lektor engleskog jezika: mag. philol. angl. et hung. Pavle Lončar, prevoditelj

Sastav Povjerenstva za obranu diplomskog rada:

1. _____
2. _____
3. _____

Rad sadrži: 42 stranica

17 slika

CD

Osim ako nije drukčije navedeno, sve ilustracije (tablice, slike i dr.) u radu su izvorni doprinos autora diplomskog rada. Autor je odgovoran za pribavljanje dopuštenja za korištenje ilustracija koje nisu njegov izvorni doprinos, kao i za sve eventualne posljedice koje mogu nastati zbog nedopuštenog preuzimanja ilustracija odnosno propusta u navođenju njihovog podrijetla.

Prijelomi proksimalnog femura

Sažetak

Frakture proksimalnog femura koje se primarno vežu uz stariju životnu dob postaju ozbiljan javnozdravstveni problem. Glavni predisponirajući čimbenik u starijoj dobi je osteoporoza. Zbog toga je i incidencija ženskog spola u odnosu na muški spol veća i do 3 puta. Kod mlađih osoba glavni su uzrok visokoenergetske traume kao što je prometna nesreća.

Prema lokalizaciji, frakture proksimalnog femura klasificirane su na frakture glave femura, pertrohanterne frakture, frakture vrata femura te subtrohanterne frakture. Postoje dodatne podjele u svakoj ovoj grupi.

U dijagnostici se koristimo anteroposteriornom i lateralnom projekcijom RTG-a, kompjuterskom tomografijom i magnetskom rezonancijom.

Liječenje može biti konzervativno i kirurško.

Konzervativnom liječenju pristupamo kod nekih fraktura bez pomaka i kad nam opće zdravstveno stanje pacijenta ne dopušta kirurško liječenje.

Kirurško liječenje ovisno o vrsti frakture može biti osteosinteza te ugradnja parcijalne ili totalne endoproteze.

U prvoj godini nakon liječenja stopa mortaliteta iznosi do 30 %. Velik broj starijih pacijenata nakon liječenja ima problema s pokretljivošću te koristi štap ili hodalicu.

U budućnosti se očekuju dodatna ulaganja u liječenje osteoporoze, nove operativne i rehabilitacijske tehnike te u sam bolnički sustav, što će uzrokovati dodatna opterećenja financijskog sustava.

Ključne riječi: Frakture; femur; klasifikacija; dijagnostika; liječenje

Proximal femoral fractures

Summary

Fractures of proximal femur that primarily occur in the elder population are becoming a serious public-health problem. The main predisposing factor in older age is osteoporosis. Because of that fact, incidence in females compared to males is up to 3 times higher. Main cause in younger population is high-energy trauma such as traffic accident.

Fractures of proximal femur are classified according to their location as femoral head fractures, intertrochanteric fractures, femoral neck fractures and subtrochanteric fractures. There are additional classifications for each group.

Antero-posterior and lateral RTG, Computed Tomography, and Magnetic Resonance Imaging are used for diagnostics.

Treatment can be nonoperative and operative.

Nonoperative treatment is used with some non-displacement fractures, and when surgical treatment presents a life threatening risk for the patient.

Operative treatment depends on type of the fracture treatment, and it may be internal fixation, and partial or total prosthetic hip replacement.

Mortality rate within first year after treatment is up to 30%. Most of the elder patients have problems with mobility after treatment, and are using cane or walkers.

Additional investments are expected in future for treatment of osteoporosis, new operative and rehabilitation techniques, and in the hospital system itself.. That will cause additional load on financial system.

Keywords: Fractures; femur; clasification; diagnostics; treatment

SADRŽAJ

1. Uvod.....	1
2. Klinička anatomija.....	3
3. Prijelomi glave bedrene kosti.....	8
3.1. Etiologija i epidemiologija.....	9
3.2. Klasifikacija.....	10
3.3. Dijagnostika.....	11
3.4. Liječenje.....	13
4. Prijelomi vrata bedrene kosti.....	15
4.1. Etiologija i epidemiologija.....	16
4.2. Klasifikacija.....	17
4.3. Dijagnostika.....	20
4.4. Liječenje.....	21
5. Pertrohanterni prijelomi.....	24
5.1. Etiologija i epidemiologija.....	25
5.2. Klasifikacija.....	26
5.3. Dijagnostika.....	27
5.4. Liječenje.....	28
6. Subtrohanterni prijelomi.....	30
6.1. Etiologija i epidemiologija.....	31
6.2. Klasifikacij.....	32
6.3. Dijagnostika.....	33
6.4. Liječenje.....	34
7. Rasprava.....	35
8. Zaključak.....	37
9. Literatura.....	39
10. Životopis.....	42

Popis skraćenica

a. – *arteria*

aa. – *arteriae*

v. – *vena*

lig. – *ligamentum*

n. – *nervus*

nn. – *nervi*

mm – milimetar

AP – anteroposteriorno

CT – kompjuterizirana tomografija

RTG – rentgen

MR – magnetska rezonancija

BMI – indeks tjelesne mase

1. UVOD

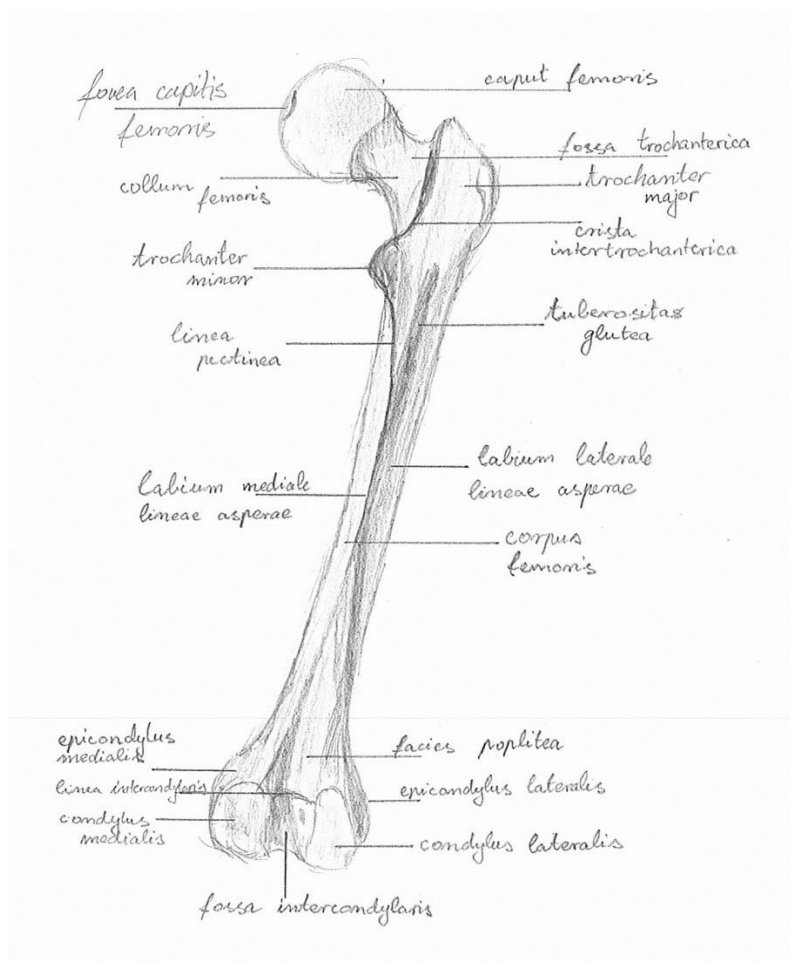
Starenjem populacije povećava se i broj osoba s osteoporozom, a posljedično i incidencija fraktura proksimalnog femura u općoj populaciji. Najčešće nastaju nakon niskoenergetske traume u starijih pacijenata, dok je kod mlađih glavni uzrok visokoenergetska trauma. Povezane su s velikim morbiditetom i mortalitetom, pa tako 30 % starijih pacijenata umre unutar godine dana od frakture.

U svijetu je 1990. dijagnosticirano 1,7 milijuna prijeloma proksimalnog femura i dosadašnjim trendom taj bi se broj do 2025. mogao udvostručiti, a 2050. dosegnuti brojku od čak 6,3 milijuna pacijenata godišnje. Kako je tim pacijentima najčešće potrebna dugotrajna i kompleksna rehabilitacija, dolazi do naprezanja financijskog sustava zbog potrebnih sredstava. Troškovi u razvijenim zemljama tako dosežu troškove liječenja hipertenzije ili dijabetesa.

Svrha ovog rada je objasniti mehanizme nastanka fraktura proksimalnog femura, njihovu dijagnostiku i klasifikaciju, te načine liječenja.

2. KLINIČKA ANATOMIJA

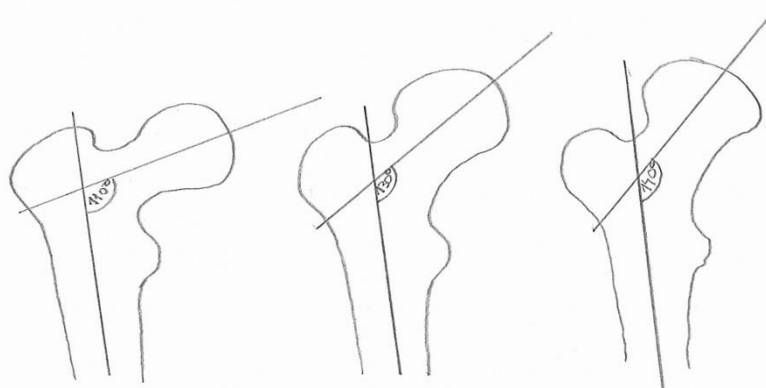
Glava femura je oblika 2/3 kugle, a njen je prosječni promjer 48 mm. Pokrivena je zglobnom hrskavicom, osim udubine gdje se spaja *lig. capitis femoris*. Zglaba se s acetabulom, konkavnim zglobnim tijelom na tromedi bočne, pubične i sjedne kosti polumjesečastom hrskavičnom zglobnom plohom (lat. *facies lunata*). *Fossa acetabuli* je središnje područje u dnu acetabula koje ne sudjeluje u zglabanju i nije prekriveno hrskavicom, ali sadrži fibroelastično masno tkivo pokriveno sinovijalnom membranom. *Labrum acetabulare* je vezivno-hrskavični rub acetabula koji služi za produbljivanje acetabula i premošćuje *incisuru acetabuli* zajedno s *lig. transversum acetabuli*. Zglobna je hrskavica deblja od one položene periferno pa je tako najdeblja anterosuperiorno u acetabulu te anterolateralno na glavi femura.



Slika 1. Femur – posteriorni pogled

Zglobna površina je u djece i mlađih ljudi sferoidalna ili blago ovoidna, a starenjem postaje gotovo potpuno sferoidna. Zglobna čahura se proksimalno veže na koštani rub acetabula, *lig. transversum acetabuli* i *labrum acetabulare*. Distalno se sprijeda veže za *linea intertrochanterica* femura, a straga joj je hvatište oko 15 mm proksimalno od intertrohanterne kriste. Tako *crista intertrochanterica*, oba *trochantera* i *fossa trochanterica* ostaju ekstrakapsularno. Čahuru pojačavaju tri ligamenta: *lig. iliofemorale*, *lig. pubofemorale* i *lig. ischiofemorale*. Okružuju je sprijeda lateralna vlakna *m. pectineus* koja je i odvajaju od *v. femoralis*; lateralno od toga tetiva *m. psoas major* s *m. iliacus* prelazi preko nje i dijelom odvaja od čahure vrećicom. *N. femoralis* leži duboko u udubini između tetive i *m. iliacus*. Još lateralnije ravna glava *m. rectus femoris* prelazi preko zgloba s dubokim slojem iliotibialnog trakta. Superiorno *rectus femoris* dodiruje čahuru medijalno, a *m. gluteus minimus* prekriva je lateralno. Inferiorno se medijalna vlakna *m. pectineus* pridružuju čahuri, a posteriornije *m. obturator externus* zavija koso prema svojoj stražnjoj strani. Posteroinferiorno je to odvaja od *m. quadratus femoris*. Iznad toga tetiva *m. obturator internus* i *m. gemellus* su u dodiru s čahurom i odvajaju je od *n. sciatusa*. Sinovijalna membrana prekriva intrakapsularni dio vrata femura, prelazi prema unutarnjem dijelu kapsule kako bi prekrila *labrum acetabulare*, *lig. capitis femoris* i masno tkivo u *fossi acetabulare* te luči sinovijalnu tekućinu koja opskrbljuje hrskavični, a djelomično i površni subhondralni sloj.

Uzdužna os vrata i dijafize femura zatvara kolodijafizalni kut koji iznosi 125° do 135°. Ako je vrijednost veća, onda govorimo o *coxa valgi*, a ako je kut manji, govorimo o *coxa vari*.



Slika 2. Kolodijafizalni kut

Transkondilarna os koljenskog zgloba i os vrata femura zatvaraju kut anteverzije koji u normalni iznosi od 15° do 25° . Uz ta dva kuta, važnu ulogu ima i dužina osovine kuka te širina vrata femura. Dužina osovine kuka je udaljenost od lateralne strane femura u visini trohantera do unutarnje strane zdjelice. Tako povećana dužina osovine kuka i širina vrata femura uz niži kolodijafizalni kut predisponiraju lom vrata femura (1).

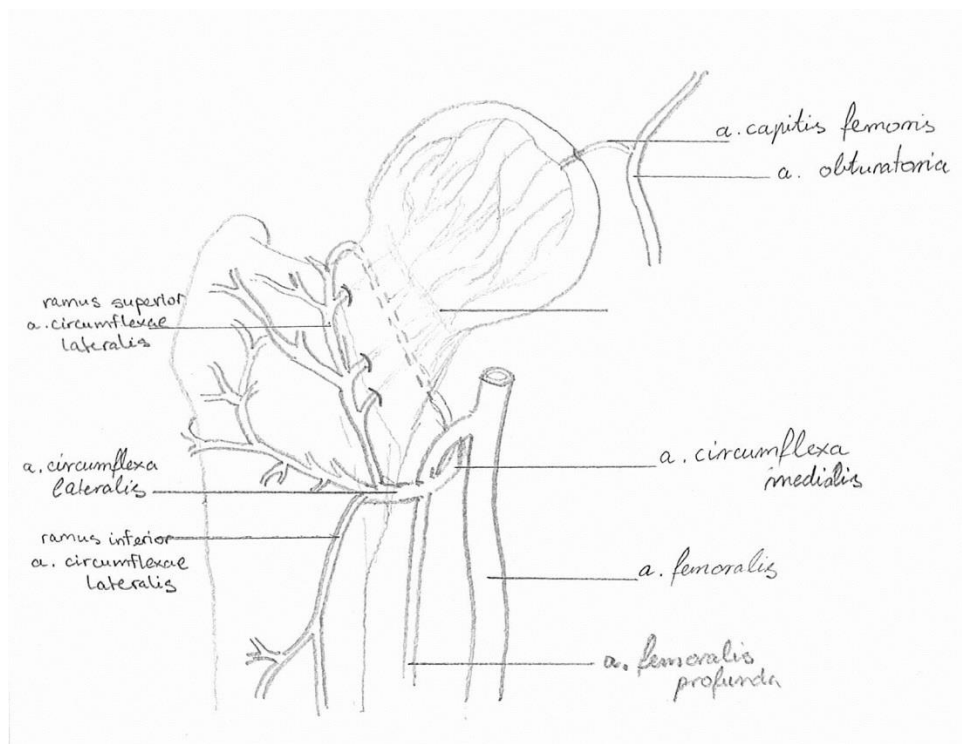
Trabekularni sustav glave femura opisao je Ward (2). Trabekule su orijentirane duž linija stresa, najdeblje se pružaju od kalkarne regije u niže dijelove glave femura. Od Adamovog luka polaze kompresijske trabekule i lepezasto završavaju u nosivoj površini glave na vrhu. Tenzijske trabekule formiraju luk u kranijalnom dijelu vrata femura. Oba reda gređica završavaju u acetabulu pa tako čine jedinstvenu arhitektonsku cjelinu. Wardov trokut nalazimo između dva snopa trabekula u sredini vrata; u mladoj i zdravoj kosti praktički se ne zamjećuje, dok se u uznapredovaloj fazi senilne osteoporoze može jasno vidjeti kao praznina. *Calcar femorale* je gusta vertikalna ploča kosti koja se širi od posteromedijalnog dijela dijafize ispod *trochanter minor* prema *trochanter major* i pojačava posteroinferorni dio glave femura (3). Odsutnost trabekularnih linija tvori bazu klasifikacije osteoporoze po Singhu (4).

U počecima liječenja prijeloma femura vladalo je mišljenje da nedovoljna vaskularizacija glave i prije nastale traume biva uzrokom kasnih komplikacija kao što su aseptička nekroza i pseudoartroza (5). Međutim, prema današnjim spoznajama, cjelovitost specifično razmještenih krvnih žila koje vaskulariziraju glavu femura izložena je prekidu kod prijeloma vrata femura, što katkada nepovratno ugrožava vitalnost glave i tako utječe na prognozu liječenja. Odlučujući je prognostički čimbenik ranjivost intraartikularnih krvnih žila. Glavu femura najvećim dijelom vaskularizira *a. circumflexa femoris* koja prolazi posteriorno uz intertrohanternu kristu i penetrira kroz čahuru, a većina retinakularnih ogranaka penetrira glavu femura na osteokartilaginoznom prijelazu. U prehrani glave, zahvaljujući brojnim anastomozama, važnu ulogu ima i ekstraartikularna krvožilna mreža koju čine *a. circumflexa femoris lateralis*, *a. glutealis superior et inferior* te *a. obturatoria*. U prilog tome govori podatak da ekstraartikularni prijelomi dobro cijele, ali da je gubitak krvi kod takvih prijeloma obilan. Kod revaskularizacije nakon traume od posebnog su značenja intraosealne metafizarne krvne žile. *A. capitis femoris* u istoimenom ligamentu opskrbljuje manje, ograničeno područje

oko fovee pa nema veću ulogu. Venska drenaža polazi većinom od dvostrukog sustava cirkumfleksi i pripada slivu *v. femoralis*, dok se medijalne epifizealne vene ulijevaju u obturatornu venu i preko nje u *v. iliaca interna*. U venskoj drenaži sudjeluju i stražnja gornja i glutealna vena koje također pripadaju slivu *v. iliaca interna*.

Dislokacija glave femura zbog subkapitalne frakture oštetit će kapsularne krvne žile, ugrožavajući opskrbu glave femura i rezultirajući povećanim rizikom od avaskularne nekroze (6). Claffey je pokazao da je rizik od avaskularne nekroze uvelike povećan ako su važne lateralne kapsularne žile oštećene (7). U spongioznom dijelu kosti nalazimo proširenja krvnih žila bez adventicije koja nazivamo sinusoidama, a imaju prehrambenu ulogu. Arnoldi i Linderholm su u sedamdesetim godinama istraživali, a potkraj devedesetih Ficat i Arlet detaljnije istražili te dokazali da porast tlaka u glavi femura uzrokuje venska kongestija zbog postkapilarne blokade i prekid intraosealne cirkulacije metafize femura uslijed prijeloma vrata femura s dislokacijom (8).

Inervaciju omogućuju *n. femoralis* i njegove mišićne grane, *n. obturator* i *nn. obturatorii*.



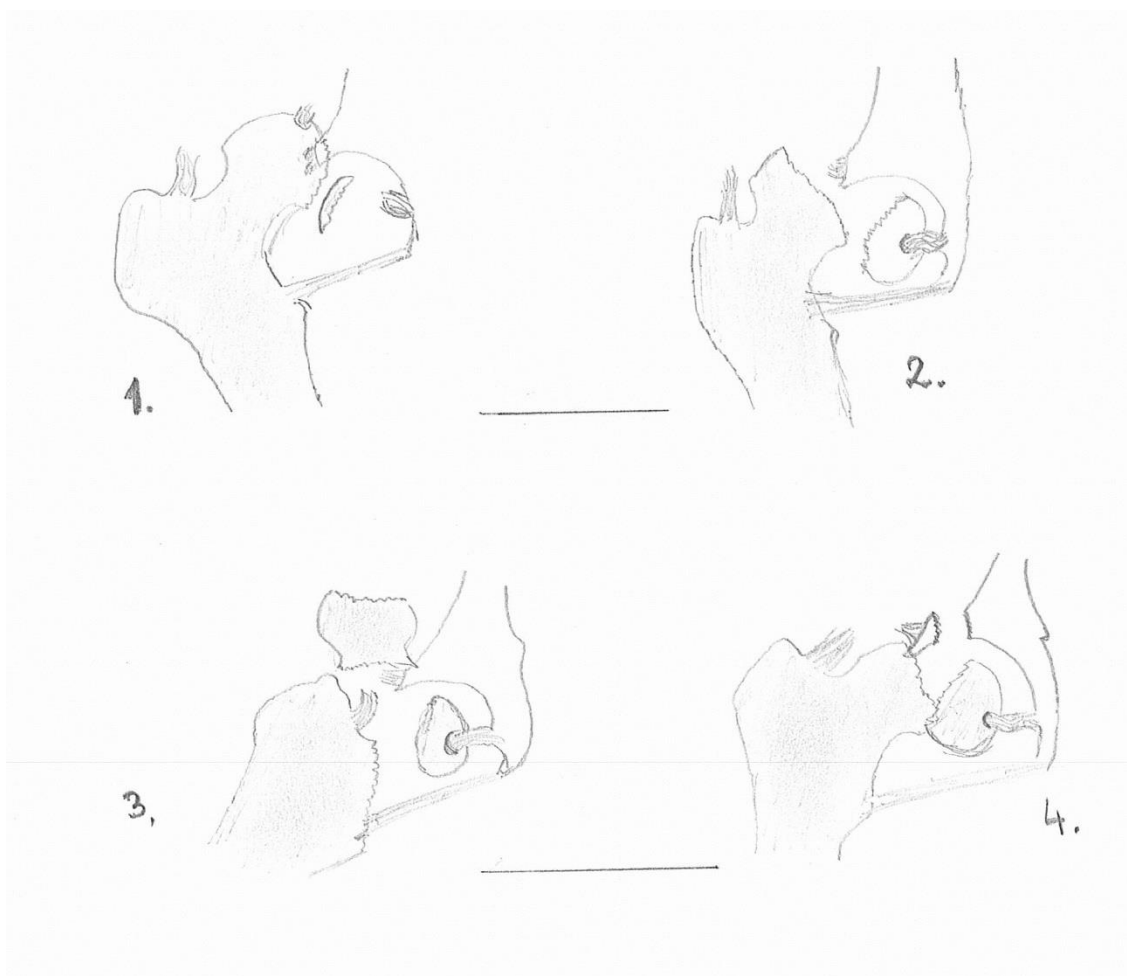
Slika 3. Vaskularizacija proksimalnog femura

3. PRIJELOMI GLAVE BEDRENE KOSTI

3.1. Etiologija i epidemiologija

Frakture glave femura uglavnom se javljaju zajedno s luksacijama kuka kao njihova komplikacija u 10 % slučajeva. Pozicija kuka, ovisno o smjeru sile i individualnoj anatomiji, utječe na smjer luksacije i na to hoće li luksaciju pratiti fraktura glave femura. Posteriorne luksacije devet su puta brojnije od anteriornih (9). Većinom se radi o ravnom lomu, ali sve češćom upotrebom CT-a, koji danas predstavlja dijagnostički standard, nalazimo sve više impresijskih i kominutivnih fraktura. Najčešći je mehanizam posteriorne luksacije prometna nesreća u kojoj ozljeđenik koljenom udara u konzolu s koljenom i kukom u fleksiji. Letournel je iskoristio vektorsku analizu kako bi objasnio da što je veća fleksija i adukcija kuka kad je primijenjena longitudinalna sila kroz femur, veća je i vjerojatnost da će doći samo do luksacije (10). Manja adukcija ili manja interna rotacija pogoduju frakturnoj luksaciji pri kojoj može doći do loma stražnjeg zida zdjelice, a femur biva očuvan ili dolazi do loma glave femura pri njezinom udarcu u stražnji zid zdjelice. Rjeđe su anteriorne luksacije rezultat hiperabdukcije i ekstenzije što su, koristeći kadavere, dokazali Pringle i Edwards (11). Najčešći mehanizam ozljede je također prometna nesreća u kojoj je ozljeđenik u opuštеноj poziciji tijekom sudara s fleksiranim, abduciranim i vanjsko rotiranim nogama, kao i kod motociklističkih nesreća budući da su noge redovito hiperabducirane. Stupanj fleksije kuka određuje tip anteriorne luksacije, tj. hoće li doći do gornje pubične luksacije ili donje obturatorne luksacije. Od drugih etioloških razloga luksacije kuka i frakture glave femura, valja navesti i sportske ozljede. Frakture nastale zbog zamora kod pacijenata s osteopenijom, koje rijetko nastaju i kod zdravih pojedinaca kada započinju novi intenzivan program treninga, nazvane su subhondralnim impakcijama ili insuficijentnim frakturama, ali predstavljaju znatnu ozljedu glave femura kao što su pokazali Song i Visuri koji su objavili kombinirano 17 slučajeva insuficijentnih fraktura kod vojnih novaka (12).

3.2. Klasifikacija



Slika 4. Klasifikacija prijeloma glave femura po Pipkinu

Klasifikacija po Pipkinu:

Tip 1. – posteriorna luksacija s frakturom glave femura kaudalno od fovee.

Tip 2. – posteriorna luksacija s frakturom glave femura kranijalno od fovee.

Tip 3. – fraktura glave femura zajedno s frakturom vrata femura.

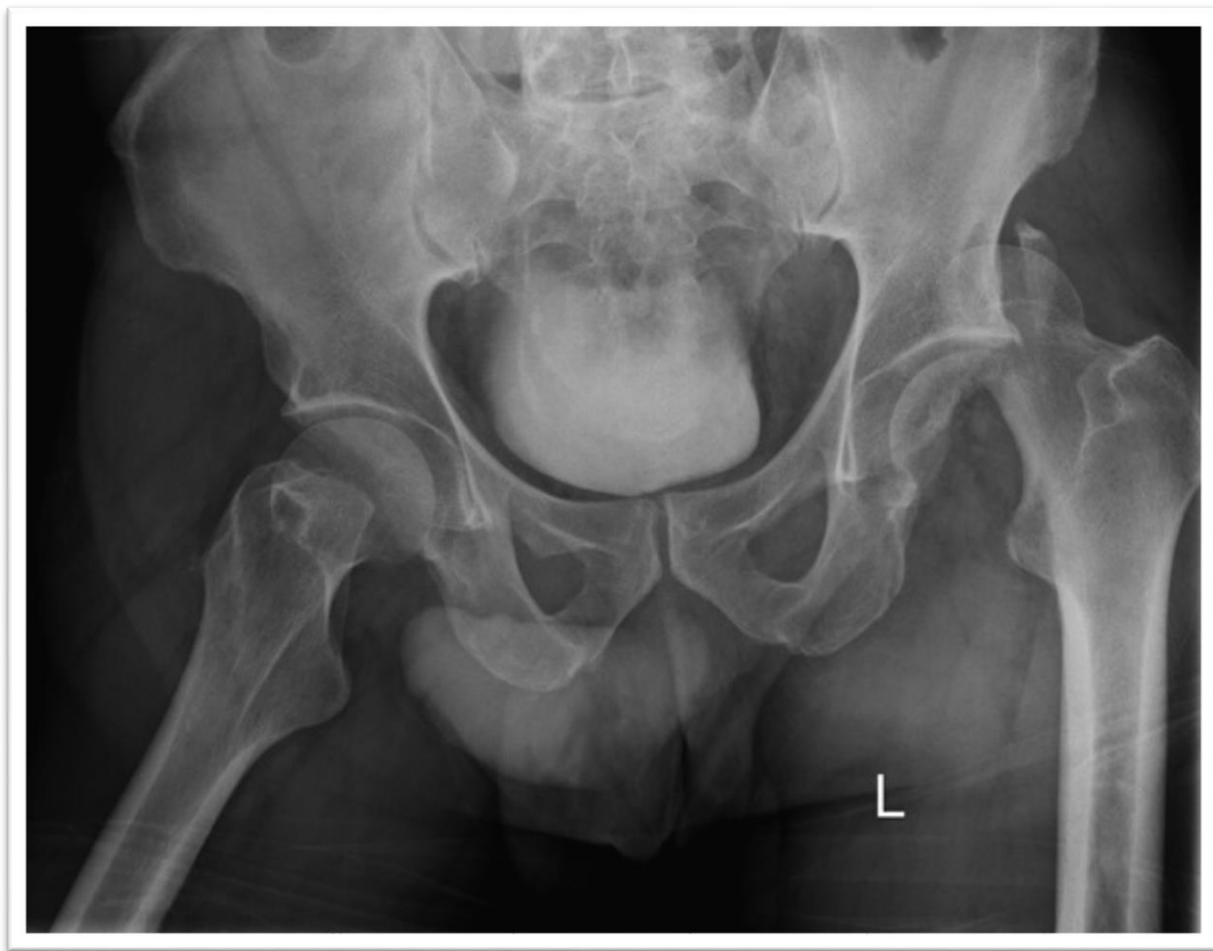Tip 4. – tip 1., 2. ili 3. uz frakturu acetabula.

3.3. Dijagnostika

U dijagnostici se služimo kliničkom i radiološkom evaluacijom.

Kod kliničke evaluacije važno je učiniti evaluaciju opće traume jer je većina fraktura glave femura rezultat visokoenergetskih trauma pa tako 95 % pacijenata ima ozljede koje zahtijevaju hitnije zbrinjavanje od frakture glave femura. Osim s luksacijama kuka, frakture glave femura povezane su i s acetabularnim frakturama, ozljedama ligamenata koljena, fraktura patele i fraktura dijafize femura. Isto tako, važno je procijeniti stanje neurovaskularnog sustava. Anteriorne luksacije prezentiraju nam se s nogom u fleksiji ili ekstenziji, abdukciji i vanjskoj rotaciji. Kod posteriornih je noga u adukciji i unutarnjoj rotaciji. Ozljeda *n. ischiadicus* vidljiva je u 8 – 20 % pacijenata pa je važno napraviti predrepozicijska i postrepozicijska neurološka testiranja.

U radiološkoj evaluaciji koristi se AP i Judet (45 % koso) RTG prikaz i CT. AP radiogram pokazuje luksaciju glave femura, a prema položaju uda i izgledu glave femura, možemo razlikovati prednju od stražnje luksacije. Kod posteriornih luksacija glava femura izgleda manje i smještena je superiorno, dok kod anteriornih luksacija glava femura izgleda veće i preklapa se na slici s medijalnim dijelom acetabula i *foramen obturatora*. Judet prikaz nam može pomoći kod identifikacije pozicije luksacije, ali i povezanosti s lomom stražnje i transverzalne stijenke zdjelice. CT je potrebno napraviti nakon repozicije svih luksacija kuka. Predrepozicijski CT radimo kad trebamo otkriti smetnju zbog koje ne možemo napraviti repoziciju i pri planiranju operacije u slučaju kominutivnih fraktura.



Slika 5. Prikaz frakture glave femura. Preuzeto s dopuštanjem autora: doc. dr. sc. Dinko Vidović.

3.4. Liječenje

Luksacije kuka i prijelome glave femura možemo liječiti konzervativno i operativno ovisno o indikacijama. Prvi zahvat kod svih luksacija kuka je zatvorena repozicija i smatra se hitnim postupkom (13). Više je tehnika zatvorene repozicije. U povijesnom kontekstu najpoznatija je gravitacijska tehnika po Stimsonu, dok se u današnje vrijeme uglavnom izvodi Allisov zahvat i njegova modifikacija koju je opisao Walker (14-16).

Pipkin tip 1.

- Ako je repozicija adekvatna, što znači da je manje od 1 mm odstupanja i kuk je stabilan, završavamo s konzervativnom terapijom.
- Ako repozicija nije adekvatna, treba napraviti otvorenu repoziciju i osteosintezu malim subartikularnim vijcima. Mali fragmenti mogu se ekscidirati ako njihov nedostatak neće prouzročiti smanjenu stabilnost.

Pipkin tip 2.

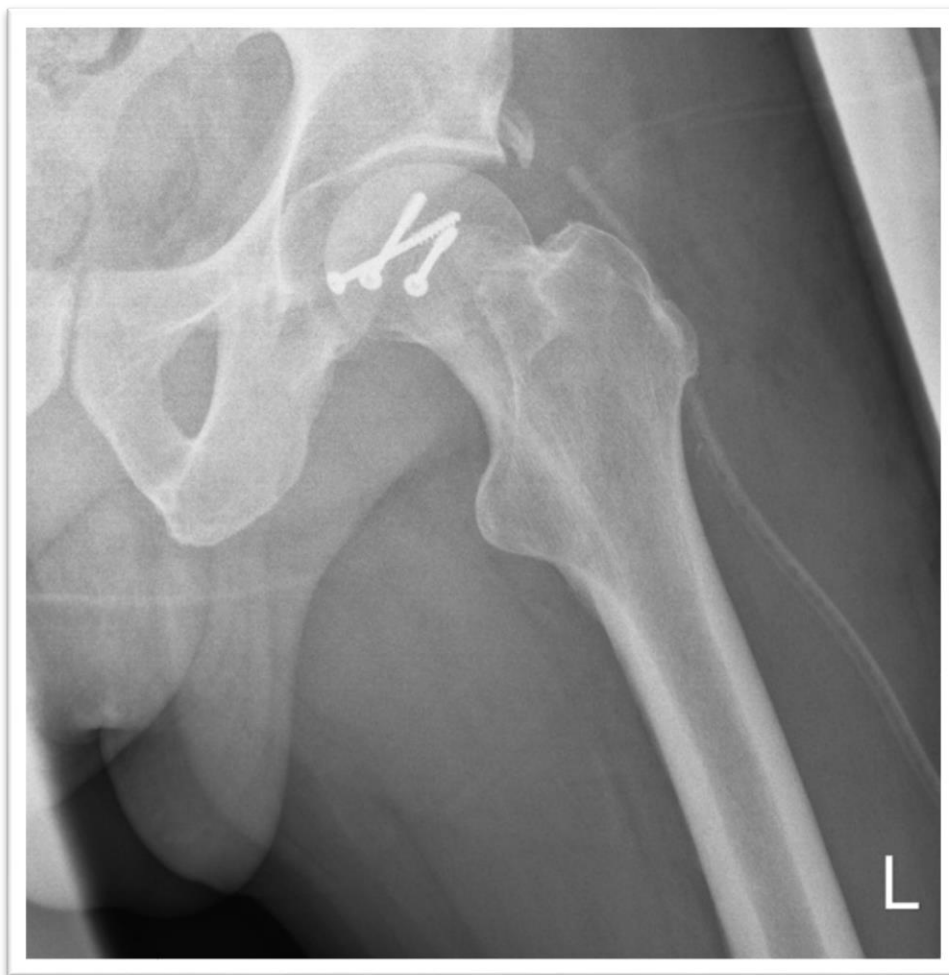
- Koriste se iste preporuke kao kod tipa 1., samo što isključivo anatomska repozicija vidljiva na CT-u može biti prihvaćena za konzervativnu terapiju.
- Otvorena repozicija i interna repozicija obično su tretman izbora.

Pipkin tip 3.

- Prognoza ovisi o stupnju pomaka frakture vrata femura i obično je loša.
- U mlađih se izvodi hitna otvorena repozicija i osteosinteza vrata, a potom i glave femura.
- U starijih ugrađujemo endoprotezu.

Pipkin tip 4.

- Fraktura se mora tretirati zajedno s udruženom frakturom acetabula.
- Fraktura acetabula diktira kirurški pristup, a za zbrinjavanje frakture glave femura moramo napraviti osteosintezu kako bi se omogućilo rano kretanje zgloba kuka.



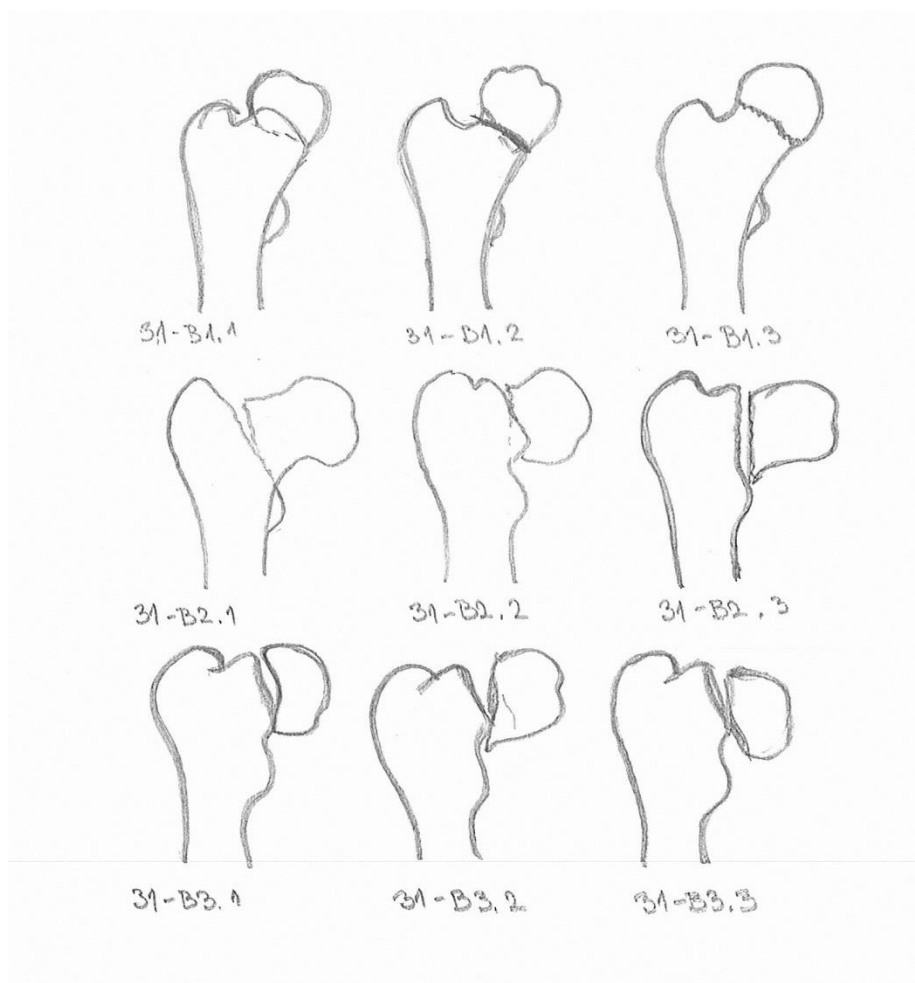
Slika 6. Osteosinteza frakture glave femura. Preuzeto s dopuštenjem autora: doc. dr. sc. Dinko Vidović.

4. PRIJELOMI VRATA BEDRENE KOSTI

4.1. Etiologija i epidemiologija

Prijelom vrata bedrene kosti najčešće se događa kod starijih pacijentica i rijetko ga nalazimo u pacijenata mlađih od 60 godina. Uobičajen način nastanka frakture je pad nakon kojeg se sila preko velikog trohantera prenosi na vrat femura što dovodi do puknuća. Alternativni mehanizam je vanjska rotacija noge s povećanjem tenzije u prednjem dijelu kapsule i iliofemoralnim ligamentima. Kako se vrat rotira, glava ostaje uklještena i dolazi do frakture. Fraktura rjeđe nastaje kao posljedica djelovanja velike sile. Takve su ozljede češće u mlađih pacijenata kod kojih je potrebna veća sila da bi došlo do frakture, a najčešći je uzrok prometna nesreća. Još je, iako vrlo rijetko, moguća i stres fraktura vrata bedrene kosti. Postoji varijacija među rasama, a najčešća je pojavnost u populaciji bijelaca Europe i Sjeverne Amerike (17). Incidencija raste eksponencijalno s dobi. Epidemiološke studije identificirale su brojne čimbenike rizika povezane s povećanom opasnošću od loma vrata femura. Među njima su nizak BMI (niži od 18,5), prekratko izlaganje suncu, nedostatna fizička rekreacija, pušenje, medicinska povijest osteoporoznih fraktura, lom vrata femura prisutan u obiteljskoj anamnezi i tretman kortikosteroidima (18). Studije predviđaju da će pojavnost tih fraktura rasti do 2050., nakon čega će ostati na istoj razini (19). Čimbenike rizika možemo podijeliti u one koji povećavaju rizik od pada u starijih i one koji uzrokuju promjenu u koštanoj građi. Glavni uzročnik je osteoporoza koju nalazimo u 84 % pacijenata s prijelomom vrata femura. Drugi metabolički poremećaji, kao osteomalacija i renalna osteodistrofija, također mogu biti uzročnicima, ali su mnogo rjeđi. Glavni uzroci padova u starijih su slabost mišića, poremećena ravnoteža, neurološke bolesti, slabljenje vida i lijekovi sa sedativnim ili kardiovaskularnim nuspojavama (20).

4.2. Klasifikacija



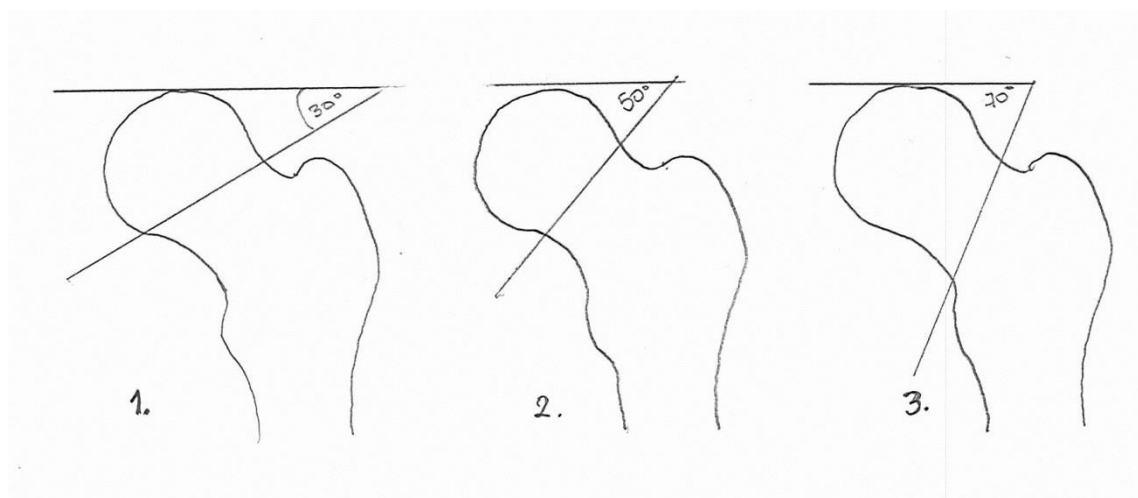
Slika 7. OTA/AO klasifikacija prijeloma vrata femura

B1 grupa su subkapitalni impaktirani prijelomi.

B2 grupa su transcervikalne frakture.

B3 grupa su subkapitalni dislocirani prijelomi.

OTA klasifikacija u kliničkoj praksi nije nam od velike važnosti i većinom se koristi u znanstveno-istraživačke svrhe.

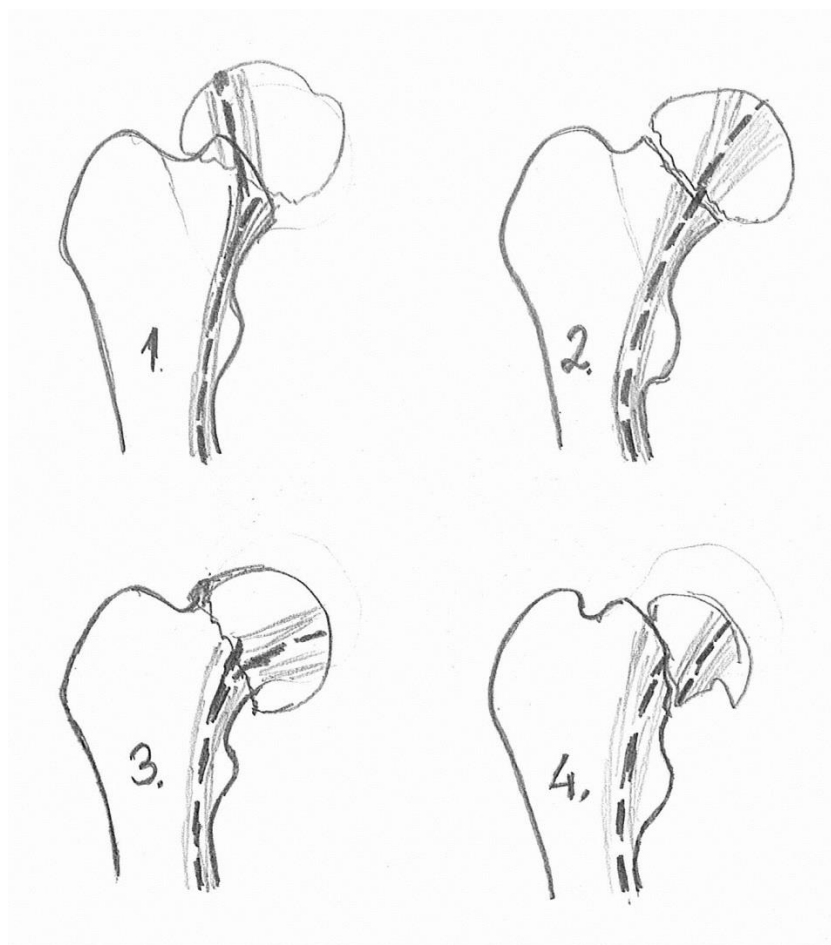


Slika 8. Klasifikacija po Pauwelsu

Kod tipa 1. po Pauwelsu fraktura zatvara kut od 30° , pukotina je okomita na vektor rezultantne sile koja djeluje okomito na glavu femura. Prijelom možemo, uvjetno rečeno, smatrati stabilnim zato što je fraktura izložena samo kompresivnoj sili koja djeluje impaktirajuće. Kod tipa 2. kut frakture iznosi 50° , pa je prijelom izložen translacijskim silama koje ga stoga čine nestabilnim, a tako i tip 3., kod kojeg kut iznosi 70° . Kod tipa 3. na frakturane ulomke ne djeluje samo sila smika, nego i sila distrakcije, pa je samim time to najnepovoljniji tip prijeloma.

U kliničkoj praksi nam je od velike važnosti i klasifikacija po Gardenu koji razlikuje četiri tipa prijeloma ovisno o pomaku u lamelarnoj građi spongioznih gredica u glavi u odnosu na dijafizu femura.

Garden 1. i Garden 2. tip prijeloma imaju nisku incidenciju avaskularne nekroze. Za razliku od ta dva tipa gdje nema promjene u položaju spongioznih gredica, prijelom tipa 3. i tipa 4. po Gardenu predisponiraju razvoj aseptičke nekroze, pseudoartroze ili sekundarni pomak ulomaka nakon osteosinteze.



Slika 9. Klasifikacija po Gardenu

Garden 1. – prijelom s impaktiranom glavom u valgusu.

Garden 2. – potpuni prijelom bez dislokacije.

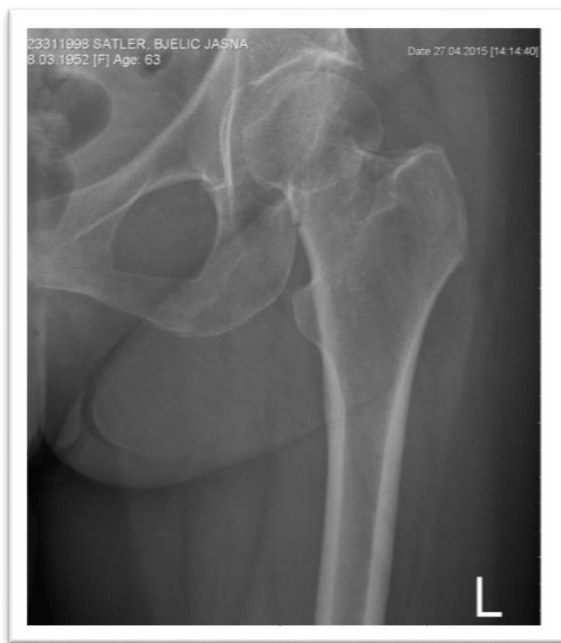Garden 3. – lamele stoje pod kutem od oko 90° prema dijafizi.

Garden 4. – glava rotirana distalno.

4.3. Dijagnostika

Kod kliničke evaluacije važno je da pacijenti s frakturom femura s pomakom ne djeluju kao ambulantni pacijenti, a prisutno je skraćenje noge i vanjska rotacija. Pacijenti s impakcijom ili stres frakturom mogu osjećati osjetljivost prednje strane kapsule, bol na aksijalnu kompresiju, nema deformiteta, a neki čak mogu podnijeti i svoju težinu. Važna je dobra anamneza, pogotovo kod starijih pacijenata kod kojih do frakture dolazi zbog slabljenja koštane strukture. Kod svih je pacijenata bitno provjeriti zapešća i ramena jer je u 10 % prisutna ozljeda gornjih ekstremiteta.

Od dijagnostičkih metoda najčešće nam je dostatan AP i lateralni RTG. Lateralni RTG je nekada teško snimiti zbog bolnosti. U 2 % slučajeva frakturu je nemoguće vidjeti na AP i lateralnim RTG snimkama. U prošlosti se koristila snimka uz pomoć tehnečija (21). Iako je inače pozitivna u slučajevima frakture, može dati lažno negativan rezultat u osteopeničnoj kosti ako je snimka učinjena 48 – 72 sata nakon frakture. CT snimka je točnija, ali izlaže pacijenta daljnjem zračenju.



Slika 10. AP prikaz frakture vrata femura. Preuzeto s dopuštenjem autora: doc. dr. sc. Dinko Vidović.

4.4. Liječenje

Cilj liječenja je smanjiti neugodu pacijentu, vratiti funkciju kuka i omogućiti što bržu mobilizaciju. Konzervativno liječenje za traumatske frakture indicirano je isključivo kod pacijenata s visokim rizikom od kirurškog zahvata. Što ranije omogućavanje pokretljivosti pacijenata nam je važno kako bismo izbjegli rizik od komplikacija poput loše pulmonalne toalete, atelektaze, venske staze i dekubitusa.

Stres frakture:

- S vlačne strane predstavljaju značajan rizik od pomaka, pa se preporuča *in situ* fiksacija s vijcima.
- S tlačne strane su minimalni rizik za pomak bez dodatne traume, pa se preporuča konzervativna terapija do nestanka simptoma.

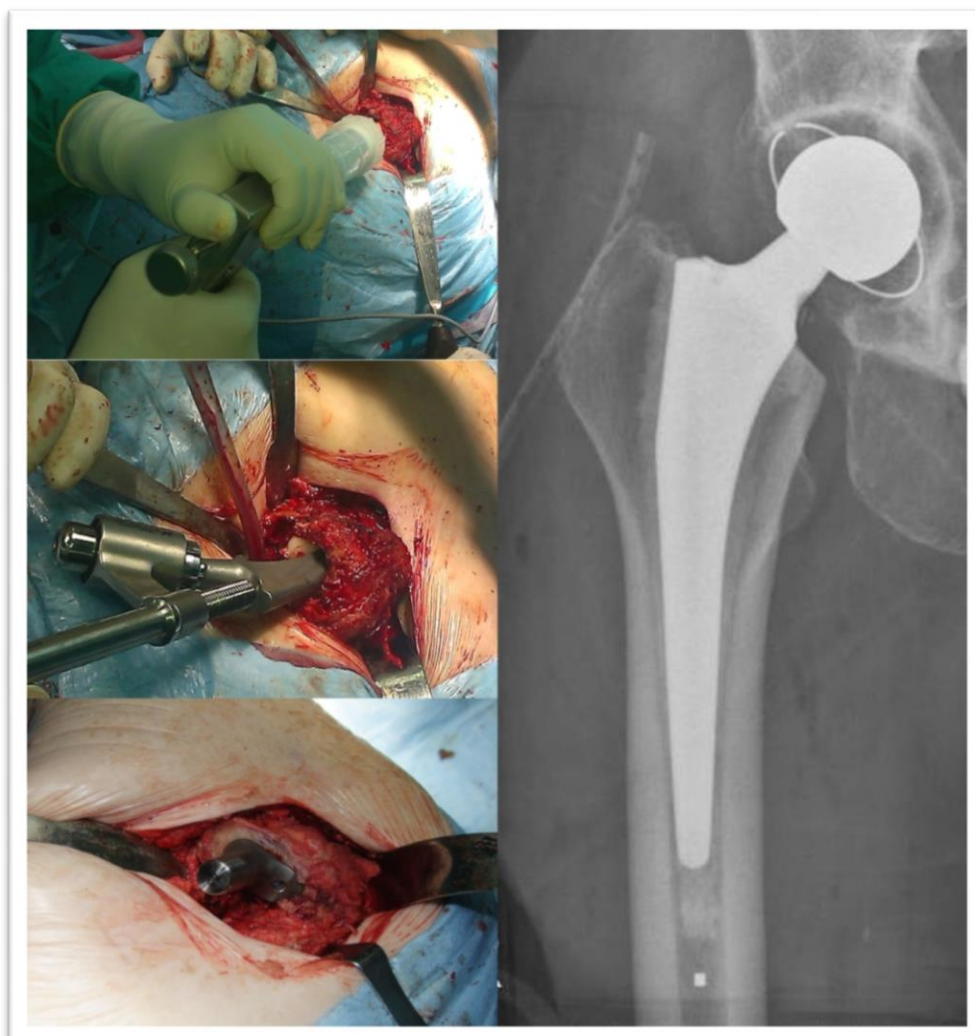
Frakture bez pomaka:

- U približno 8 – 33 % doći će do pomaka bez osteosinteze, što se značajno smanji na < 5 % s osteosintezom.
- Indicirana je osteosinteza s tri kanulirana vijka; iznimku predstavljaju patološke frakture, težak osteoartritis, Pagetova bolest i ostali metabolički poremećaji kod kojih se preporuča ugradnja proteze.

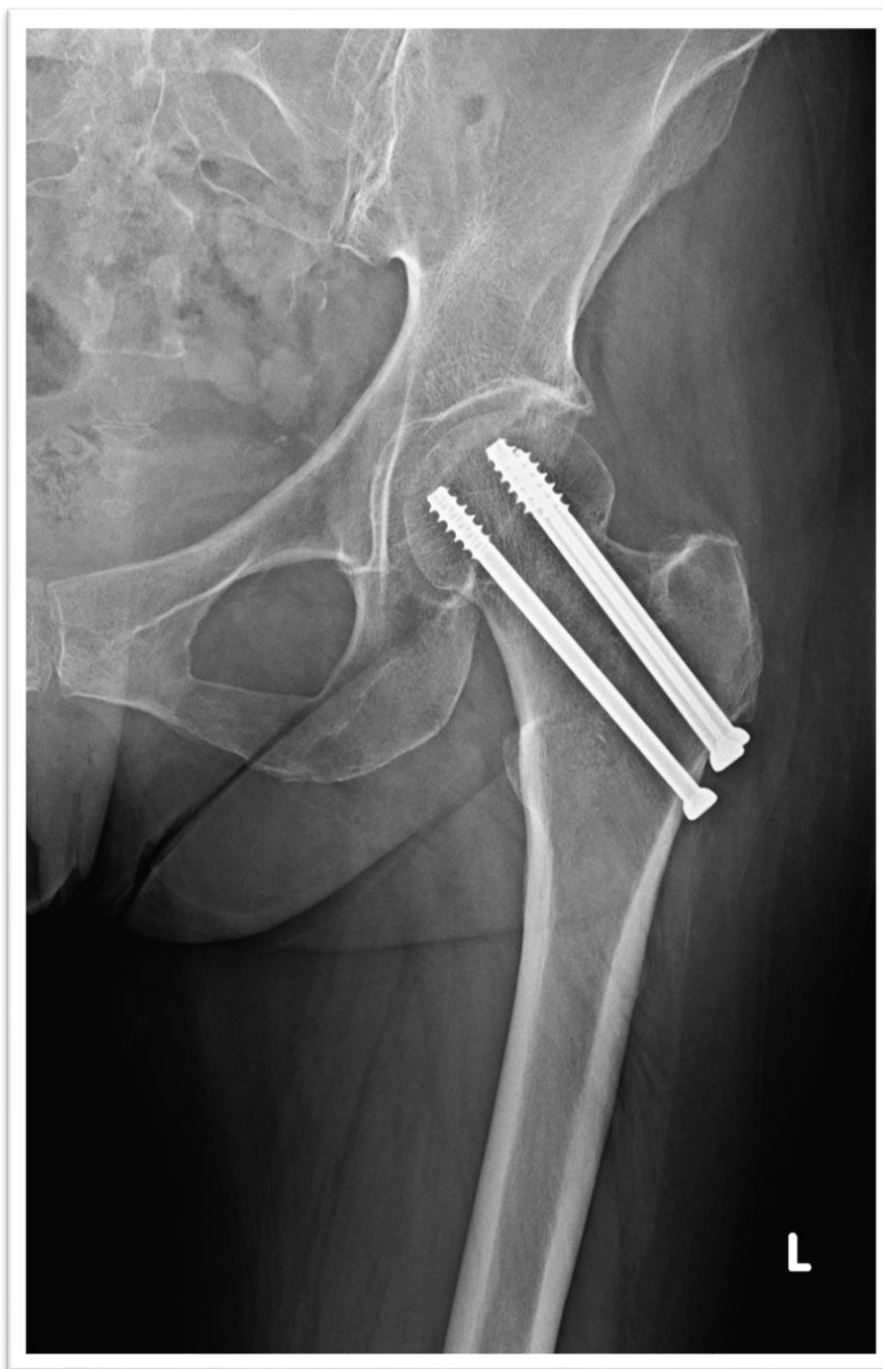Frakture s pomakom:

- Kod mladih pacijenata kod kojih je došlo do pucanja zbog nesreće s normalnom građom kosti izvodimo hitnu zatvorenu ili otvorenu repoziciju s osteosintezom i kapsulotomijom.
- Kod starijih pacijenata postoje određene kontroverze:
 - Kod visokofunkcijskih zahtjeva i dobre gustoće kosti možemo napraviti otvorenu/zatvorenu repoziciju i osteosintezu umjesto terapije endoprotezom.
 - Kod nižih funkcijskih zahtjeva i loše gustoće kosti te kronične bolesti ugrađuje se parcijalna ili totalna endoproteza.

- Kod niskih funkcijskih zahtjeva i loše kvalitete kosti radimo hemiartroplastiku koristeći jednodijelnu unipolarnu protezu.
- Kada je za pacijenta operativni zahvat prerizičan, pristupa se konzervativnom liječenju ili ugradnji proteze kod neizdržive boli.



Slika 11. Prikaz ugradnje endoproze. Preuzeto uz dopuštenje autora: doc. dr. sc. Dinko Vidović.



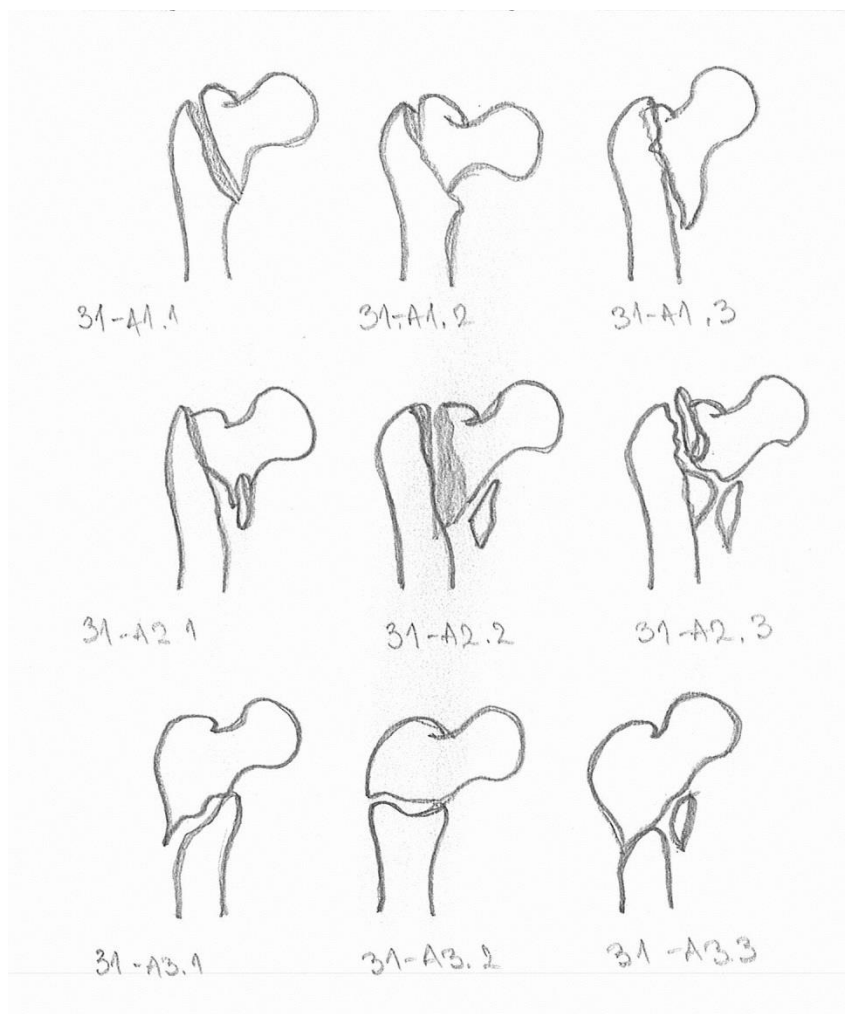
Slika 12. Osteosinteza pomoću tri kanulirana vijka. Preuzeto uz dopuštenje autora: doc. dr. sc. Dinko Vidović.

5. PERTROHANTERNI PRIJELOMI

5.1. Etiologija i epidemiologija

Petrohanterni prijelomi od velikog su globalnog interesa jer su najčešće operirani tip frakture, imaju najvišu postoperativnu smrtnost od svih tipova fraktura i postali su ozbiljan javnozdravstveni problem zbog visoke cijene hospitalizacije i rehabilitacije (23). Petrohanterni prijelomi događaju se u dijelu koji se proteže od ekstrakapsularnog bazalnog područja vrata do regije uz mali trohanter. Najčešći je uzrok pad iz stojećeg položaja, a čini 90 % uzroka u pacijenata starijih od 50 godina, s nešto većom prevalencijom kod žena. Kao i kod prijeloma vrata femura, uzrok može biti nagla rotacijska kretnja. Prosječna je dob incidencije 66 do 76 godina, a omjer ženskog spola u odnosu na muški spol iznosi od 2 : 1 do 8 : 1, vjerojatno zbog postmenopauzalnih metaboličkih promjena u kosti. Frakture kojima je uzročnik velika sila su rijetke, a nešto su češće u muškaraca mlađih od 40 godina. Petrohanterne frakture čine gotovo 50 % svih prijeloma proksimalnog femura. Neki od čimbenika koji pogoduju petrohanternim prijelomima u odnosu na prijelome vrata femura su starija dob, povećan broj komorbiditeta i povijest drugih osteoporoznih fraktura.

5.2. Klasifikacija



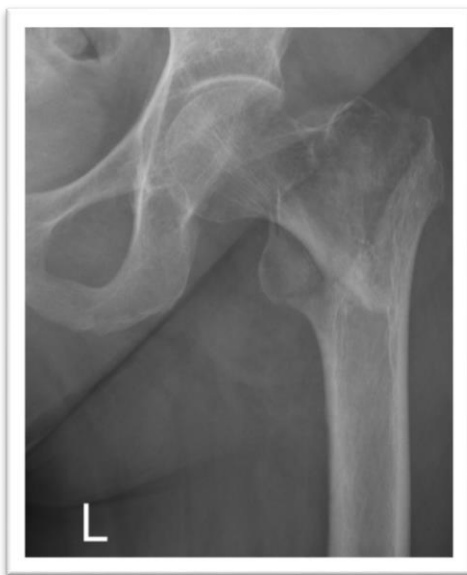Slika 13. OTA/AO klasifikacija pertrohanternih fraktura

Petrohanterne frakture su prema OTA klasifikaciji podijeljene u tri glavne grupe, a svaka je grupa dodatno podijeljena u tri podgrupe ovisno o kosini frakturne pukotine i stupnju kominucije. Grupu 1. čine jednostavne frakture s kosom frakturnom pukotinom koja se proteže od velikog trohantera do medijalnog kortikalisa, lateralni je netaknut. Grupa 2. su kominutivni prijelomi s posteromedijalnim fragmentom. Lateralni kortikalis velikog trohantera je netaknut. To su nestabilne frakture ovisno o veličini srednjeg ulomka. Grupu 3. čine frakture kod kojih se frakturna pukotina proteže preko medijalnog i lateralnog kortikalisa.

5.3. Dijagnostika

Pacijenti s frakturama bez pomaka mogu biti pokretni i imati minimalan osjećaj boli. Pacijenti s frakturama s pomakom nisu pokretni, imaju skraćen ozlijeđeni i vanjsko rotiran ekstremitet. Pokreti u kuku su bolni. Pridružene ozljede mogu uključivati frakture distalnog radijusa, proksimalnog humerusa, rebara i kralježnice. Mora se pažljivo uzeti anamneza jer je moguće da su pacijenti duže vrijeme proveli bez tekućine u iščekivanju pomoći. Od vrijednosti je i auskultacijski Lippmannov test za detekciju fraktura proksimalnog femura i zdjelice (24). Treba provjeriti i hemodinamsku stabilnost jer pertrohanterne frakture mogu biti povezane s obilnim krvarenjima u bedro.

Od dijagnostičkih postupaka koristi se AP i lateralni RTG. Trakcijske snimke su korisne kod kominutivnih fraktura i kod izbora implantata (25). Subtrohanterna ekstenzija zahtijeva punu dužinu femoralne AP i lateralne RTG slike kako bi se odabrala odgovarajuća veličina implantata. Pažnju treba osobito obratiti na veličinu medularnog kanala i zakrivljenost femura ako planiramo koristiti čavao kao terapiju. CT je rijetko potreban kod fraktura bez pomaka, ali je od koristi pri postavljanju dijagnoze kod loše vidljivih fraktura.



Slika 14. Prikaz pertrohanterne frakture. Preuzeto uz dopuštenje autora: doc. dr. sc. Dinko Vidović.

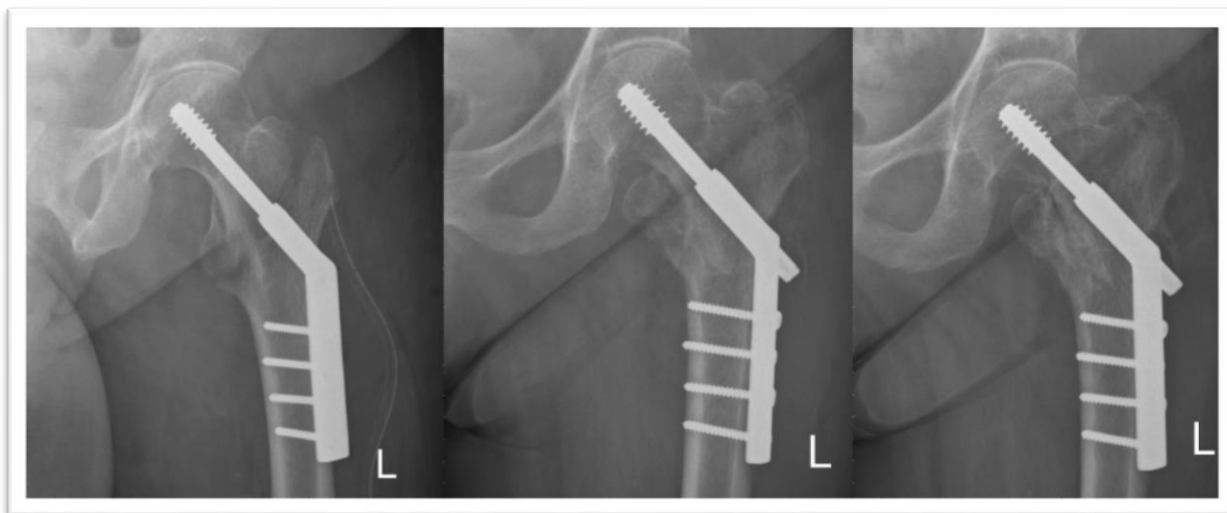
5.4. Liječenje

Konzervativno:

- Pristupamo mu samo kad su pacijenti u velikom riziku zbog operacije.
- Deformitet kuka je očekivan i prihvatljiv.
- Povezano je s većom smrtnošću od kirurškog liječenja.

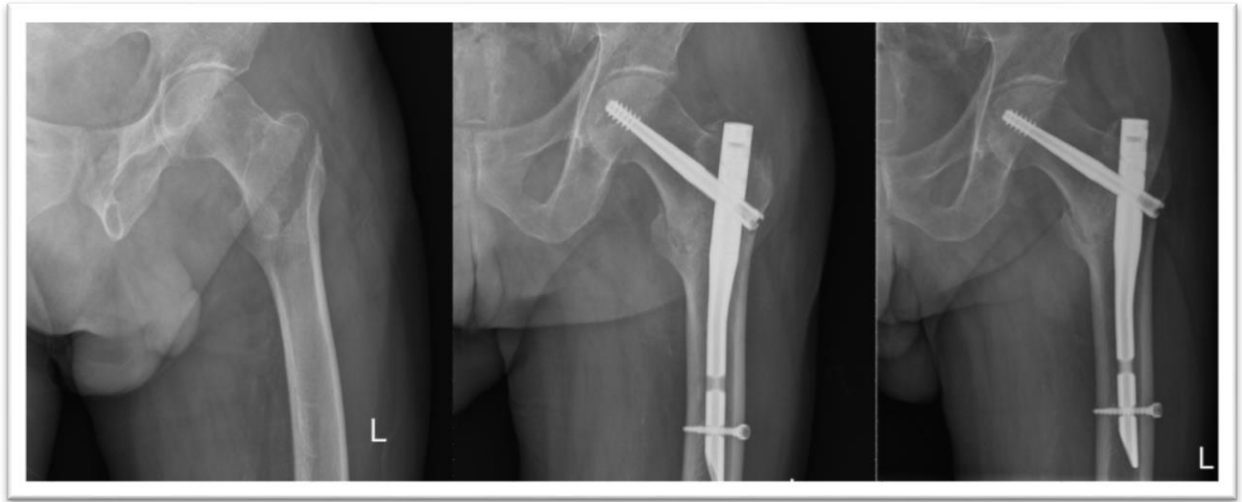
Kirurško:

- Cilj je stabilna osteosinteza kako bi se omogućila rana mobilnost i opterećenje. Stabilnost osteosinteze ovisi o kvaliteti kosti, geometriji frakture, repoziciji frakture i dizajnu implantata.
- Koristi se dinamički vijak za kuk (DHS) te proksimalni medularni čavao.
- Drugi dan nakon operacije započinje se s podizanjem bolesnika.
- Kod pacijenata kod kojih je došlo i do frakture vrata femura, pristupamo ugradnji endoproteze.



Slika 15. Prikaz terapije dinamičkim vijkom za kuk. Preuzeto uz dopuštenje autora: doc.dr.sc.

Dinko Vidović.



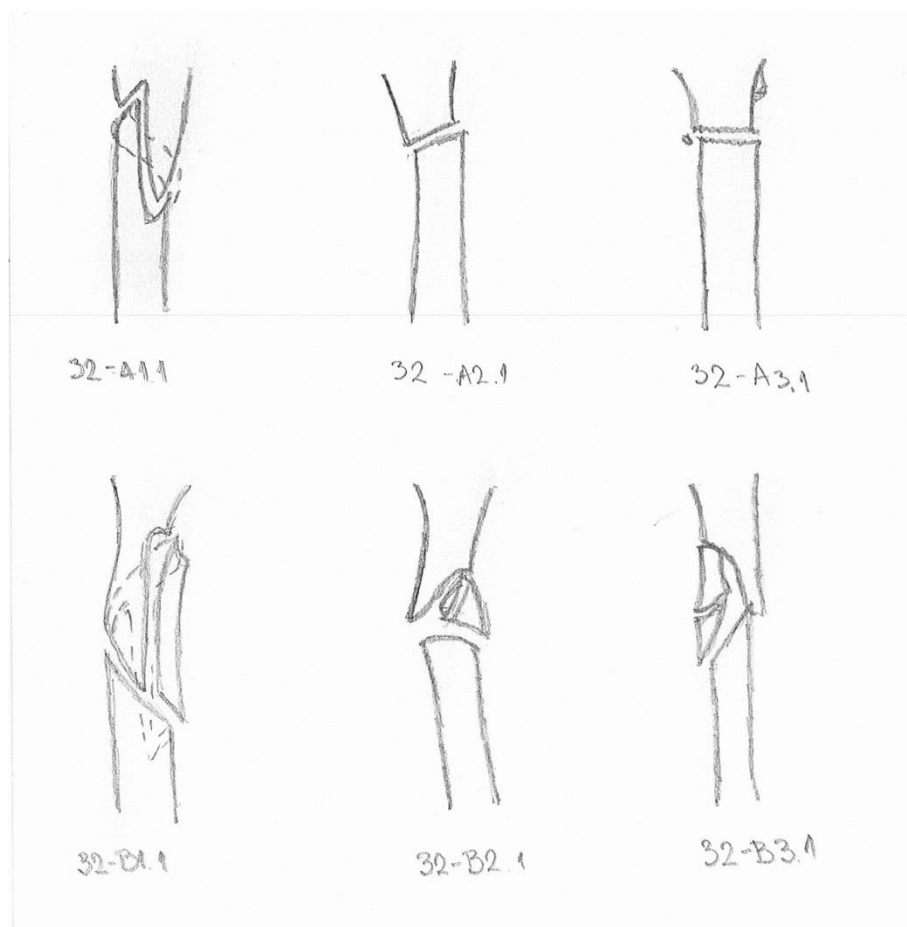
Slika 16. Radiogram pertrohanternog prijeloma i prikaz terapije proksimalnim medularnim čavlom. Preuzeto uz dopuštenje autora: doc. dr. sc. Dinko Vidović.

6. SUBTROHANTERNI PRIJELOMI

6.1. Etiologija i epidemiologija

Subtrohanterni prijelomi javljaju se u proksimalnom femuru od donjeg ruba *trochanter minora* do udaljenosti oko 5 cm distalno. Taj je tip prijeloma kod mladih pacijenata posljedica djelovanja jake vanjske sile, često u politraumi, a kod starijih pacijenata pada s visine stajanja (26, 27). Rjeđe se javljaju zbog intertrohanternih prijeloma. Patološke frakture nalazimo u 17 do 35 % slučajeva.

6.2. Klasifikacija



Slika 17. OTA/AO klasifikacija subtrohanternih prijeloma

A3.1 – jednostavni spiralni prijelom.

A2.1 – jednostavni kosi prijelom.

A3.1 – jednostavni transverzalni prijelom.

B1.1 – spiralni prijelom s trokutastim ulomkom.

B2.1 – kosi prijelom s trokutastim ulomkom.

B3.1 – kosi prijelom s fragmentiranim trokutastim ulomkom.

6.3. Dijagnostika

Pacijenti s prijelomima nastalima utjecajem velike vanjske sile trebaju proći kompletnu traumatsku evaluaciju. Tipično je hodanje onemogućeno, s raznim stupnjem deformiteta donjih ekstremiteta. Kretanje kuka je bolno, s osjetljivošću na palpaciju i oticanjem proksimalnog bedra. Moguće je obilno krvarenje i posljedični hipovolemijski šok. Potrebno je napraviti invazivni monitoring. Pažljiv neurovaskularni pregled je važan kako bismo isključili te ozljede. Pacijenti se trebaju pregledati na ipsilateralnoj strani u području gornjih udova i provjeriti je li došlo do ozljede glave ili gubitka svijesti.

Kod radiološke evaluacije radimo AP prikaz zdjelice i AP i lateralni prikaz zgloba kuka te femura. Potrebno je snimiti čitav femur, uključujući i koljeno. Kontralateralna slika može nam uvelike pomoći pri određivanju dužine femura kod nekih kominutivnih prijeloma. Ako postoji sumnja da se fraktura širi u područje *fosse piriformis* ili velikog trohantera, može se napraviti snimka CT-om.

6.4. Liječenje

Konzervativno:

- Koristi se isključivo za starije pacijente kod kojih je kirurška intervencija nemoguća.
- Povećan je morbiditet i mortalitet.
- Radi se transtibijalna trakcija.

Kirurško:

- endomedularni čavli
- dugi DHS.

7. RASPRAVA

Frakture proksimalnog femura najprije dijelimo u 4 velike skupine ovisno o njihovoj lokaciji: frakture glave femura, frakture vrata femura, pertrohanterne frakture i subtrohanterne frakture. U dijagnostici koristimo AP i lateralni RTG, CT te MR. MR nam daje najtočniji prikaz mekih struktura. Prema nalazu dobivenom radiološkom dijagnostikom, prijelome razvrstavamo prema broju i položaju fragmenata u različite klasifikacije, a na temelju toga se odlučujemo o liječenju i rehabilitaciji.

Cilj je liječenja postići jednaku funkciju pacijenta kao i prije frakture, no kako su pacijenti najčešće starije životne dobi, taj cilj često nije u potpunosti ostvariv. Ovisno o tome kakav je prijelom i koji su funkcijski zahtjevi pacijenta, postoji više opcija tretmana. Ekstrakapsularne prijelome liječimo osteosintezom, dok kod prijeloma vrata femura optimalna metoda nije utvrđena, a kao opcije u obzir dolaze parcijalna endoproteza ili totalna endoproteza.

Nakon operativnog zahvata kod pacijenata može zaostati određeni stupanj invaliditeta pa je tako Norrish u svojoj studiji pacijenata prosječne dobi 82 godine s bescementnom endoprotezom objavio da 15 % pacijenata ne koristi pomagala za hod, 29 % koristi štap, 40 % je pokretno uz pomoć hodalice, a 15 % je nepokretno (28).

8. ZAKLJUČAK

Uzevši u obzir sve veći trend starenja stanovništva, očekuje se povećanje broja pacijenata s prijelomom proksimalnog femura. O težini problema najbolje govori podatak da u Velikoj Britaniji takvi pacijenti zauzimaju 20 – 25 % ortopedsko-traumatoloških kreveta (29). Takav trend iziskuje daljnja ulaganja u bolnički sustav te u razvoj novih operacijskih tehnika i rehabilitacijskih protokola.

9. LITERATURA

1. Brownbill RA, Ilich JZ. Hip geometry and its role in fracture: what do we know so far? *Curr Osteoporos Rep.* 2003;1(1):25-31.
2. Ward FO. *Human Anatomy.* London: Renshaw. 1838.
3. Griffin JB. The calcar femorale redefined. *Clin Orthop.* 1982;164:211-4.
4. Harty M. The calcar femorale and the femoral neck. *J Bone Joint Surg Am.* 1957;39:625-30.
5. Cordasco P. Evolution of treatment of fracture of neck of femur. *Arch Surg.* 1938.;37:879-925.
6. Garden RS. Malreduction and avascular necrosis in subcapital fractures of the femur. *J Bone Joint Surg.* 1971;53B:183-96.
7. Claffey TJ. Avascular necrosis of the femoral head: an anatomical study. *J Bone Joint Surg.* 1960;42B:802-9.
8. Arnoldi CC, Linderholm H. Fracture of the femoral neck I. Vascular disturbances in different types of fractures assessed by measurement of intraosseous pressure. *Clin Ortho.* 1972;84:116-27.
9. Thompson VP, Epstein HC. Traumatic dislocation of the hip; a survey of two hundred and four cases covering a period of twenty-one years. *J Bone Joint Surg Am.* 1951;33A(3):746-78.
10. Letournel E, Judet R. *Fractures of the Acetabulum.* 2nd ed. New York: Springer-Verlag. 1993.
11. Pringle JH, Edwards AH. Traumatic dislocation of the hip joint. An experimental study on the cadaver. *Glasgow Med J.* 1943;21:25-40.
12. Yue JJ, Sontich JK, Miron SD, et al. Blood flow changes to the femoral head after acetabular fracture or dislocation in the acute injury and perioperative periods. *J Orthop Trauma.* 2001;15(3):170-6.
13. Brav EA. Traumatic dislocation of the hip: Army Experience and results over twelve year period. *J Bone Joint Surg Am.* 1962;44:1115-34.
14. Stimson LA. Five cases of dislocation of the hip. *NY Med J.* 1889;50:118-21.
15. Allis OH. *The Hip.* Philadelphia: Dornan. 1895.
16. Walker WA. Traumatic dislocations of the hip joint. *Am J Surg.* 1940;50:545-9.

17. Kannus P, Parkkari J, Sievänen H, et al. Epidemiology of hip fractures. *Bone*. 1996; 18(1 Suppl):57S-63S.
18. Johnell O, Gullberg B, Kanis JA, et al. Risk factors for hip fracture in European women: the MEDOS Study. *Mediterranean Osteoporosis Study*. *J Bone Miner Res*. 1995;10(11):1802-15.
19. Piirtola M, Vahlberg T, Isoaho R, et al. Incidence of fractures and changes over time among the aged in a Finnish municipality: a population-based 12-year follow-up. *Aging Clin Exp Res*. 2007;19(4):269-76.
20. Dargent-Molina P, Favier F, Grandjean H, et al. Fall related factors and hip fracture: the EPIDOS prospective study. *Lancet*. 1996;348:145-9.
21. Fairclough J, Colhoun E, Johnston D, et al. Bone scanning for suspected hip fractures. A prospective study in elderly patients. *J Bone Joint Surg*. 1987;69B:251-3.
22. Pandey R, McNally E, Ali A, et al. The role of MRI in the diagnosis of occult hip fractures. *Injury*. 1998;29(1):61-3.
23. Rockwood and Green's Fractures in Adults 7th ed, Lippincott Williams & Wilkins. 2010;48:1598.
24. Lippmann RK. The use of auscultatory percussion for the examination of fractures. *J Bone Joint Surg*. 1932;14:118.
25. Koval KJ, Oh CK, Egol KA. Does a traction-internal rotation radiograph help to better evaluate fractures of the proximal femur? *Bull NYU Hosp Jt Dis*. 2008;66(2):102-6.
26. Bedi A, Toanle T. Subtrochanteric femur fractures. *Orthop Clin N Am*. 2004;35(4): 473-83.
27. Fielding JW, Magliato HJ. Subtrochanteric fractures. *Surg Gynecol Obstet*. 1966;122: 555-69.
28. Norrish AR, Rao J, Parker MJ. Prosthesis survivorship and clinical outcome of the Austin Moore hemiarthroplasty: An 8-year mean follow-up of a consecutive series of 500 patients. *Injury*. 2006 Aug;37(8):734-9.
29. Tellisi N, Wahab K.A.H. Re-operations following Austin Moore hemiarthroplasty: a district hospital experience. *Injury*. 2001;32:465-7.

Ivan Tomurad rođen je 19. veljače 1992. u Zagrebu. Osnovnu školu pohađao je u Soblincu, a 2010. godine završio je opću gimnaziju u Sesvetama. Godine 2011. upisuje Stomatološki fakultet Sveučilišta u Zagrebu. Godine 2015. demonstrator je iz predmeta Fiksna protetika na Stomatološkom fakultetu. Pohađa Kongres estetske dentalne medicine u Zadru 2016. godine. Član je studentskih sekcija za oralnu kirurgiju. Godine 2017. aktivno sudjeluje kao predavač na 1. kongresu studenata dentalne medicine Stomatološkog fakulteta u Zagrebu.