

# Postupci analize i planiranja estetskog zahvata na gornjim prednjim zubima

---

Štambuk, Marija

Master's thesis / Diplomski rad

2018

Degree Grantor / Ustanova koja je dodijelila akademski / stručni stupanj: **University of Zagreb, School of Dental Medicine / Sveučilište u Zagrebu, Stomatološki fakultet**

Permanent link / Trajna poveznica: <https://um.nsk.hr/um:nbn:hr:127:820401>

Rights / Prava: [Attribution-NonCommercial 3.0 Unported](#) / [Imenovanje-Nekomercijalno 3.0](#)

Download date / Datum preuzimanja: **2025-01-01**



Repository / Repozitorij:

[University of Zagreb School of Dental Medicine Repository](#)





SVEUČILIŠTE U ZAGREBU  
STOMATOLOŠKI FAKULTET

Marija Štambuk

**POSTUPCI ANALIZE I PLANIRANJA  
ESTETSKIH ZAHVATA NA GORNJIM  
PREDNJIM ZUBIMA**

Diplomski rad

Zagreb, 2018.

Rad je ostvaren u: Stomatološki fakultet sveučilišta u Zagrebu, Zavod za mobilnu protetiku

Mentor rada: prof. dr. sc. Dubravka Knezović-Zlatarić, dr. med. dent., Zavod za mobilnu protetiku, Stomatološki fakultet Sveučilišta u Zagrebu

Lektor hrvatskog jezika: Barbara Kružić, prof. hrvatskog i engleskog jezika

Lektor engleskog jezika: Irena Smolčec, prof. engleskog i njemačkog jezika

Sastav Povjerenstva za obranu diplomskog rada

1. \_\_\_\_\_
2. \_\_\_\_\_
3. \_\_\_\_\_

Datum obrane rada: \_\_\_\_\_

Rad sadrži:

48 stranica

1 tablicu

20 slika

1 CD

Osim ako nije drukčije navedeno, sve ilustracije (tablice, slike i dr.) u radu su izvorni doprinos autora diplomskog rada. Autor je odgovoran za pribavljanje dopuštenja za korištenje ilustracija koje nisu njegov izvorni doprinos, kao i za sve eventualne posljedice koje mogu nastati zbog nedopuštenog preuzimanja ilustracija, odnosno propusta u navođenju njihovog podrijetla.

## **Zahvala**

Hvala obitelji, a posebno majci na ljubavi i podršci tijekom školovanja.

Zahvaljujem i svojoj mentorici prof. dr. sc. Dubravki Knezović-Zlatarić na nesebičnoj pomoći tijekom izrade ovog rada.

## **Postupci analize i planiranja estetskih zahvata na gornjim prednjim zubima**

### **Sažetak**

Za donošenje odluke o vrsti estetskog zahvata koji će se provoditi na gornjim prednjim zubima na raspolaganju je više metoda analize i planiranja. Prvi je korak postojeće stanje analizirati radiološkim i kliničkim pregledom te izradom studijskih modela. Zatečeno stanje zubi uspoređuje se s općeprihvaćenim estetskim parametrima koje treba uklopiti u fizionomiju lica kako bi se dobio željeni sklad. Zatim slijedi planiranje pripremnih i definitivnih postupaka za dobivanje željenog rezultata. Izrada navoštenog modela (*wax up*) i privremenog predloška (*mock up*) iznimno su značajni za odabir ispravnog plana terapije. Kao novitet u stomatologiji razvija se digitalno dizajniranje osmijeha. To je softverski program koji omogućava najprecizniju analizu postojećih odstupanja, dizajniranje osmijeha prema estetskim parametrima i uvelike poboljšava komunikaciju s pacijentom.

**Ključne riječi:** estetski parametri; analiza osmijeha; plan terapije

## **Analyzing methods and planning esthetic procedures on upper front teeth**

### **Summary**

Several methods and treatment modalities are available and can help us to make a right decision when choosing the type of esthetic treatment, depending on the specific case, on upper front teeth. The first step is to analyse existing condition using clinical examination, radiographic method and study models. The existing teeth condition is compared to the generally accepted esthetic parameters which should be fit in as a part of physiognomy of the face so the wanted harmony could be achieved. After that, planning of preparatory and definite treatments for getting wanted results are to be followed. Making of the wax up model and mock up is of huge significance in choosing the right treatment plan. A new concept of smile design developed in dentistry is digital smile design. It is a software program that ensures the most precise analysis of existing discrepancy, designed to enhance the smile according to esthetic parameters and it greatly improves effective communication between the practitioner and the patient.

**Keywords: esthetic parameters; smile analysis; treatment plan**

## SADRŽAJ

1. UVOD .....	1
2. ESTETIKA U DENTALNOJ MEDICINI.....	3
3. ESTETSKI PARAMETRI LICA.....	5
3.1. Vertikalni estetski parametri.....	7
3.2. Horizontalni estetski parametri.....	8
4. ESTETSKI PARAMETRI OSMIJEHA .....	9
4.1. Središnja linija .....	10
4.2. Incizalna duljina .....	11
4.3. Dužinska os zuba .....	11
4.4. Incizalni slobodni prostori .....	12
4.5. Oblik zuba.....	12
4.6. Proporcije zuba .....	14
4.7. Boja zubi.....	15
4.9. Gingivni zeniti .....	16
4.10. Interdentalne kontaktne plohe i točke.....	17
4.11. Gradacija i simetrija.....	18
5. PRIPREMA PACIJENTA .....	20
6. ANALIZA POSTOJEĆEG STANJA .....	22
6.1. Klinički pregled i rtg analiza .....	23
6.2. Studijski modeli.....	24
6.3. Navoštteni model ili <i>wax up</i> .....	25
6.4. Privremeni predložak ili <i>mock up</i> .....	26
7. PLANIRANJE TERAPIJE .....	29
7.1. Pripremni zahvati.....	30
7.1.1. Parodontološki postupci.....	30
7.1.2. Ortodontski postupci .....	31
7.1.3. Izbjeljivanje zubi.....	32
7.2. Definitivni zahvati .....	32
7.2.1. Restorativna terapija .....	32
7.2.2. Protetska rješenja .....	33
7.3. Digitalno dizajniranje osmijeha.....	35
8. RASPRAVA .....	38

9. ZAKLJUČAK.....	41
10. LITERATURA .....	43
11. ŽIVOTOPIS.....	47



## **Popis skraćenica**

CAD/CAM – *Computer Aided Design/Computer Aided Manufacturing*

GZ – gingivni zenit

mm – milimetar

PPT – *PowerPoint*

RED – *Recurring Esthetic Dental Proportion*

SZL – središnja zubna linija

## **1. UVOD**

Estetika je izrazito važan dio suvremene dentalne medicine te podrazumijeva skup različitih postupaka pri kojima se oblikuje lijep osmijeh. Stomatologija je doživjela svojevrsnu revoluciju razvijanjem novih materijala, poput kompozita i keramike, koji osim kvalitetnih mehaničkih posjeduju i izvrsna optička svojstva te zadovoljavaju najviše estetske kriterije (1). Prvi puta, svrha stomatologije nije isključivo liječenje uznapredovalih patoloških procesa i nadogradnja oštećenih zubnih tkiva.

Da bismo kreirali lijep osmijeh i dobili konačan rad koji u estetskom i funkcijskom pogledu u potpunosti zadovoljava želje pacijenta i terapeuta, iznimno je važna detaljna analiza tvrdih i okolnih mekih zubnih tkiva.

Nakon analize postojećeg stanja, potrebno je odrediti sve estetske parametre kod kojih postoje odstupanja. Na temelju odstupanja od estetskih parametara pristupa se planiranju svih budućih estetskih pripremnih i definitivnih stomatoloških zahvata (1).

Svrha je ovog rada prikazati postupke analize i planiranja estetskih zahvata na gornjim prednjim zubima prije donošenja konačne odluke o vrsti estetskog nadomjestka.

## **2. ESTETIKA U DENTALNOJ MEDICINI**

Estetika je znanost o umjetnosti i umjetničkom stvaralaštvu te lijepom, i kao takva u svemu nastoji pronaći obilježje lijepog. Estetika je neizostavan dio svakodnevnog života. Sve što nas okružuje, ono što je stvorila priroda ili čovjek, ocjenjuje se manje ili više lijepim (1).

Riječ estetika dolazi od grčke riječi *aisthanomai*, što znači osjećam, opažam i predstavlja individualni doživljaj lijepog. U filozofiji osnovne su karakteristike lijepog sklad, red i umjerenost (1, 2).

Danas se više nego ikada pozornost posvećuje lijepom. Lice je neprestano dostupno estetskom ocjenjivanju, a osmijeh uz oči čini njegov najupečatljiviji dio. Tako je estetika izrazito važan dio suvremene dentalne medicine te podrazumijeva skup različitih postupaka pri kojima se oblikuje lijep osmijeh (1).

Vrlo je važna i psihološka uloga estetske dentalne medicine. Naime, brojna su istraživanja pokazala kako lijep osmijeh utječe na porast samopouzdanja i kvalitete života pacijenata koji su izmijenili postojeći izgled zubi (3).

Estetska dentalna medicina obuhvaća cijeli niz različitih postupaka (parodontoloških, ortodontskih, restorativnih, protetskih ili implantoloških) u kojima se rabe stomatološki materijali, koji osim kvalitetnih mehaničkih i fizikalnih svojstava, posjeduju i najbolja optička svojstva kako bi u potpunosti oponašali zdrave zubne strukture (4). U postizanju lijepog osmijeha sudjeluju gotovo sve grane stomatologije, a estetski stomatološki zahvati mogu se podijeliti na pripremne i definitivne.

U pripremne, koji ponekad mogu biti i definitivni, ubrajaju se parodontološki, ortodontski postupci i izbjeljivanje zubi. Navedeni se postupci smatraju definitivnima ako nakon njihovog provođenja nisu potrebni daljnji zahvati, npr. ispravljanje položaja zubi ili gingivne asimetrije kada ne postoji niti jedno drugo estetsko odstupanje (1).

Definitivni su postupci direktna ili indirektna izrada konačnih nadomjestaka iz dvaju materijala – kompozitnog ili keramičkog na prirodnim zubima ili implantatima. Primjer su postupaka restorativne stomatologije izrada kompozitnih ispuna ili estetskih kompozitnih ljusaka. Protetska stomatologija obuhvaća izradu keramičkih ljuski ili potpuno keramičkih nadomjestaka, a u implanto – protetsku stomatologiju ubrajaju se estetske implantološke nadogradnje i potpuni keramički nadomjestci (1).

U oblikovanju estetskog osmijeha potrebno je pratiti smjernice u ispravljanju odstupanja od estetskih parametara te postizanju sklada mekih tkiva i tvrdih zubnih struktura.

### **3. ESTETSKI PARAMETRI LICA**

Suvremena znanost još uvijek nije pronašla idealnu i univerzalnu formulu kojom bi matematički opisala pojavu ljepote. Najbliže tumačenju lijepog međusoban je sklad i proporcije svih dijelova te da se dijelovi jedni prema drugima očituju u određenom omjeru.

Taj omjer naziva se zlatni omjer, zlatna proporcija, zlatni rez, božanska proporcija, Fidijina sredina (1). Radi se zapravo o međusobnom omjeru dviju veličina gdje se zbroj veličina prema većoj odnosi kao veća veličina prema manjoj. Zlatni omjer predstavlja iracionalnu matematičku konstantu koja iznosi 1.6180339887.

Znanstvena istraživanja pokazala su kako zlatni omjer postoji i među strukturama ljudskog tijela i vrlo se često koristi pri plastičnim kirurškim zahvatima u svrhu postizanja visoko estetskog izgleda (1).

U stomatologiji, zlatna je proporcija matematički način za izračunavanje pravilnog omjera širine gornjih prednjih zubi. Sažeto govoreći, prednji zub estetski je lijep ako njegova širina iznosi 62 % veličine njegovog mezijalnog susjednog zuba. Dakle, ako je širina bočnog sjekutića 1, središnji je sjekutić širi 1,6 puta, a očnjak 0,6 puta uži (5).

Pravilo zlatne proporcije teško je primijeniti u stomatologiji zbog raznolikosti u širini zubnih lukova i različitih proporcija usana i lica. Njezin je nedostatak ograničenje samo na širinu zuba, ne uzimajući u obzir dužinu i okolinu zuba. Najnoviji koncept „estetske dentalne proporcije“ govori da širina prednjeg zuba ne mora nužno iznositi 60 % prethodnika. Može se koristiti bilo koja proporcija, sve dok je ona stalna tijekom distalnog pomicanja (6).

Dakle, iako pojam „zlatna proporcija“ zaista upućuje na izgled nečega što smatramo lijepim, mišljenja su podijeljena o zaslugama spomenute proporcije za lijep osmijeh ili lice. Analize lijepih i prirodnih osmijeha u velikom su broju pokazale da se ne uklapaju u „zlatnu proporciju“ (7).

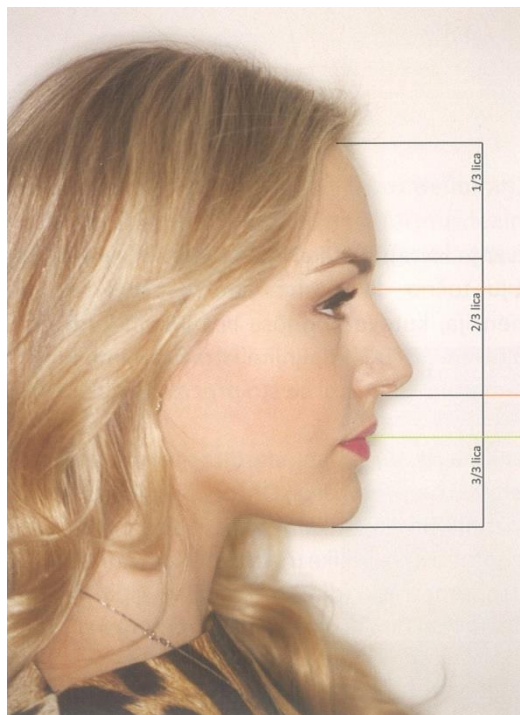
U znanstvenim se istraživanjima u svrhu standardizacije mjerenja i mogućnosti međusobnih usporedbi najčešće koriste estetski parametri lica (1).

Estetske parametre lica određujemo na temelju antropometrijskih točaka mekih tkiva lica koje se ubrajaju u vertikalne i horizontalne linije. Ovisno o smjeru promatranja, *en face* (frontalno) ili profilno, razlikujemo horizontalne i vertikalne estetske parametre lica. Važno je naglasiti kako njihove vrijednosti predstavljaju varijable i ovise o dobi, spolu i rasnoj pripadnosti (8).

### 3.1. Vertikalni estetski parametri

Najpoznatiji je vertikalni linearni parametar visina lica mjerena iz profila ispitanika. Obilježavaju ga četiri antropometrijske točke: *trichion*, *glabella*, *subnasale* i *menton*. Te točke dijele lice u tri dijela koja su rijetko podjednaka (1).

Visina je nosa također linearni estetski parametar koji određuju točke *nasion* i *subnasale*. U donjoj trećini lica nalazi se estetski parametar duljine usnice obilježen točkama *subnasale* i *stomion* (Slika 1.) (1).



Slika 1. Vertikalni estetski parametri lica. Preuzeto s dopuštenjem izdavača: (1).

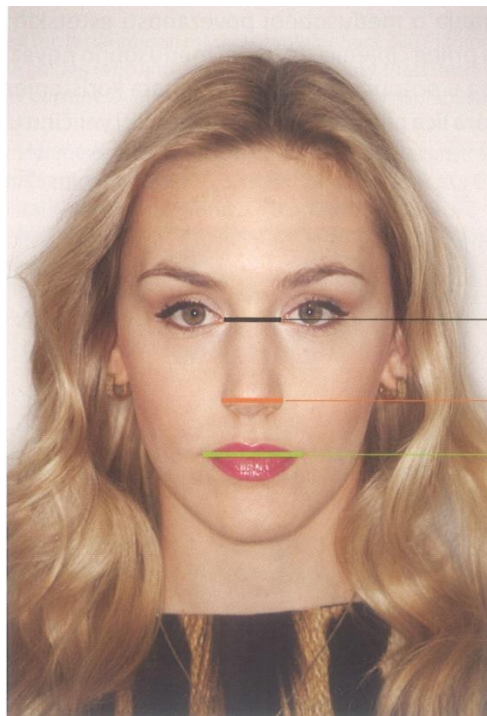


### 3.2. Horizontalni estetski parametri

Interkantalna širina predstavlja udaljenost između unutarnjih kutova očiju te je obilježena udaljenošću između lijeve i desne točke *endocanthion* (1).

Sljedeći je estetski parametar širina nosnica, interalarna širina, koju obilježavaju lijeva i desna točka *alare* (1).

U donjem dijelu lica estetski je parametar interkomisuralna širina, obilježena točkama *chelion*, čija se duljina mjeri u mirovanju i osmijehu (Slika 2.) (1).



Slika 2. Horizontalni estetski parametri lica. Preuzeto s dopuštenjem izdavača: (1).

#### **4. ESTETSKI PARAMETRI OSMIJEHA**

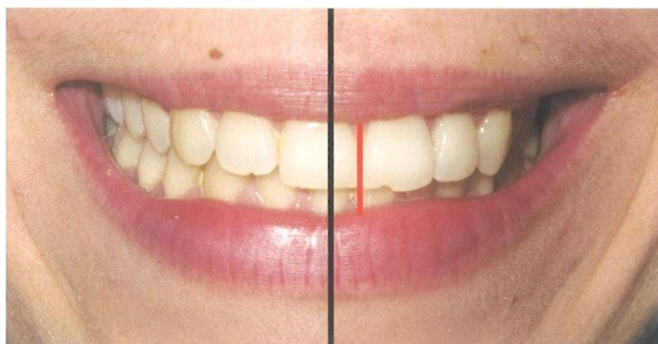Estetski parametri osmijeha u određenom su odnosu s estetskim parametrima lica i njihov međusobni odnos pridonosi ljepoti određene osobe (9). Odstupanja od estetskih parametara mogu biti na tvrdim ili mekim tkivima unutar usne šupljine. Pri analizi osmijeha u svrhu dijagnostike estetskog odstupanja važno je dobro poznavanje općeprihvaćenih estetskih parametara osmijeha.

#### 4.1. Središnja linija

Kao početna točka estetske analize uzima se središnja linija lica. To je zamišljena linija koja prolazi kroz *nasion*, točku *subnasale*, interincizalnu točku i *pogonion*. Uspoređuje se sa središnjim linijama gornjih i donjih zubi koje prolaze mezijalnim kontaktnim točkama središnjih inciziva. Prema rezultatima znanstvenih istraživanja središnja linija lica i gornjih zubi poklapa se u 70 % slučajeva. Međutim središnje linije gornjih i donjih zubi ne poklapaju se u 75 % slučajeva, pa se središnja linija donjih zubi ne uzima kao estetski parametar u određivanju položaja središnje linije gornjih zubi (Slika 3.) (1).

Kod sitnih odstupanja (do 2 mm) paralelnih sa središnjom linijom lica nema većeg narušavanja estetike osmijeha. Veći estetski nedostatak predstavljaju ona odstupanja koja su pod kutem u odnosu na središnju liniju lica, postojanje dijasteme ili preklapanje zubi (6).

Kod rješavanja odstupanja od središnje linije treba se orijentirati na bipupilarnu liniju i aksijalnu postavu zubi jer već time postizemo estetski izgled. Dijasteme je lako riješiti estetskim ljuskama ili je kod većih razmaka potrebno uključiti ortodonciju, a preklapanje se rješava restaurativnim putem brušenjem i dodavanjem incizalnog brida (6).



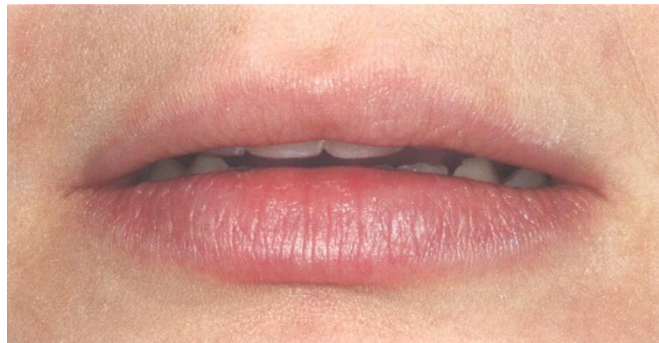Slika 3. Primjer nepoklapanja svih središnjih linija – lica, gornjih i donjih zubi. Preuzeto s dopuštenjem izdavača: (1).

## 4.2. Incizalna duljina

Sljedeći je bitan estetski parametar incizalna duljina, odnosno vidljivost inciziva pri različitim kretnjama gornje usnice. To je parametar promjenjivih vrijednosti ovisno o dobi, spolu te duljini, položaju i pokretljivosti gornje usnice (1).

U mladima je vidljivost veća (prosječno oko 3,5 mm), dok se u starijih zbog caklinske istrošenosti i oslabljenog tonusa mišića smanjuje na oko 0,3 mm (Slika 4.). Povećana ili smanjena vidljivost inciziva u mirovanju može biti povezana s anatomski kraćom ili duljom usnicom (1).

Incizalnu duljinu moguće je izdužiti i skratiti. Izdužujemo ju kliničkim produljenjem krune u gingivnom i incizalnom smjeru. Pritom treba voditi računa o fonaciji i rekonstrukciji incizalnog kuta, vertikalnom prijeklopu i horizontalnom pregrizu (6).



Slika 4. Normalna vidljivost gornjih inciziva u mirovanju u mlađe osobe. Preuzeto s dopuštenjem izdavača: (1).

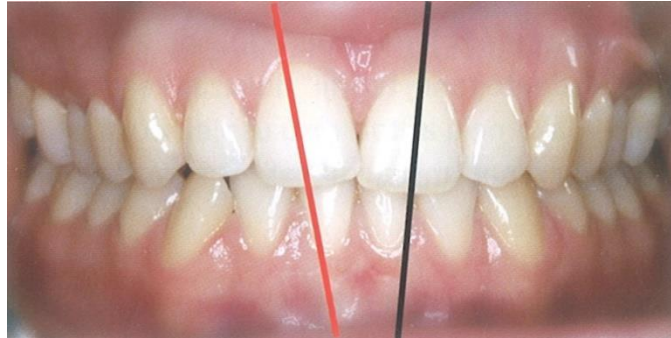
## 4.3. Dužinska os zuba

Položaj i nagib dužinskih osi gornjih prednjih zubi sljedeći je važan parametar lijepog osmijeha.

Dužinska os gornjih središnjih sjekutića je, gledajući s obzirom na zubnu središnju liniju, lagano zakošena distalno i svojim incizalnim bridovima dodiruje horizontalnu liniju. U vestibulo-oralnom smjeru, vestibularna stijenka položena je okomito ili lagano vestibularno. Lateralni sjekutići svojom uzdužnom osi još više naginju distalno i njihovi incizalni bridovi nalaze se oko 0,5 do 1 mm od okluzalne linije. U lijepom osmijehu asimetrični su i mogu imati različite aksijalne nagibe (6).

Kanini se nastoje još više distalno nagnuti ako gledamo s prednje strane zbog svog lingvalnog nagiba prema incizalnim bridovima. Promatrajući s bočne strane, kanini i premolari prate vertikalnu dužinsku os i dodiruju okluzalnu liniju (6).

Kada dužinska os samo jednog zuba odstupa od središnje zubne linije, estetika i sklad osmijeha bitno su narušeni (Slika 5.).



Slika 5. Odstupanje pravilnog nagiba dužinske osi gornjeg desnog središnjeg sjekutića.

Preuzeto s dopuštenjem izdavača: (1).

#### **4.4. Incizalni slobodni prostori**

Incizalni slobodni prostori tamna su područja između bridova gornjih prednjih zubi, koji postaju vidljivi tek nakon otvaranja usta. Najčešće su trokutastog oblika. Najmanji je prostor i najoštriji kut između središnjih sjekutića, a najveći i najvidljiviji prostor između lateralnih inciziva i kanina (1). Kut između očnjaka i pretkutnjaka doseže gotovo 90 stupnjeva (6).

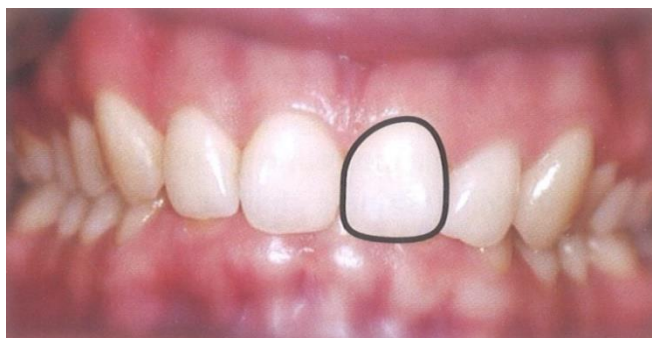#### **4.5. Oblik zuba**

Osnovni estetski parametar zuba je njegov oblik. Možemo nadomještati dio jednog zuba, više zubi ili sve zube u čeljusti. Kod nadomještanja svih zubi koriste se neke dodatne metode za određivanje oblika budućih zubi.

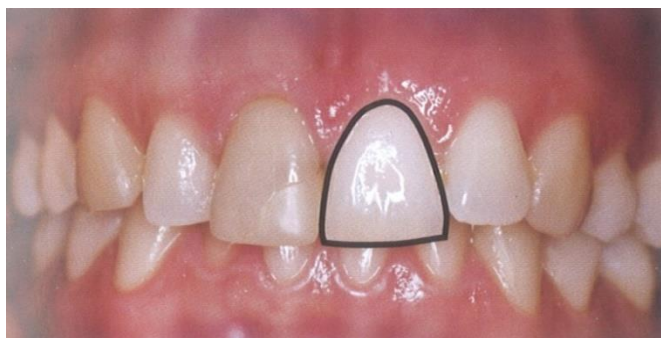
U „Dentinogenoj teoriji” Frusha i Fischera iz 1955. dokazuje se da je oblik zuba povezan sa spolom, osobnošću i starošću pacijenta.

Tako je ženstvenost obilježena zaobljenošću, glatkoćom i mekoćom forme, što se i ocrtava u obliku ženskih zubi koji su ovalniji i zaobljeniji. S druge strane, muški zub kvadratastim oblicima odražava snagu, čvrstoću i odvažnost (10).

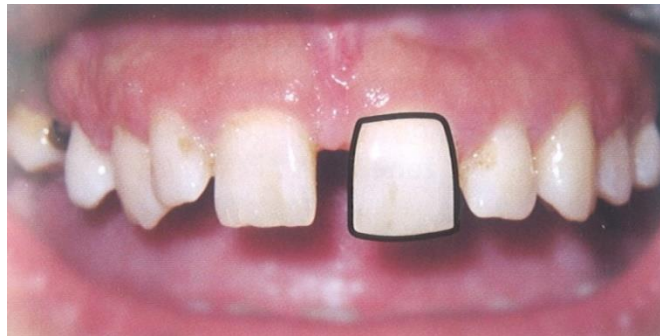Po Williamsovoj teoriji oblik zuba može se podijeliti na tri osnovna geometrijska oblika. To su trokutasti, obli i četvrtasti zubi, koji se najčešće javljaju u zubnim lukovima istog oblika (Slike 6. – 8.). Odstupanja od pravilnog oblika mogu se vidjeti u slučajevima makrodoncije i mikrodoncije te u slučajevima atipičnog oblika zuba, npr. koničnog lateralnog sjekutića (1).



Slika 6. Primjer oblih ženskih gornjih prednjih zubi. Preuzeto s dopuštenjem izdavača: (1).



Slika 7. Primjer trokutastih ženskih gornjih prednjih zubi. Preuzeto s dopuštenjem izdavača:  
(1).



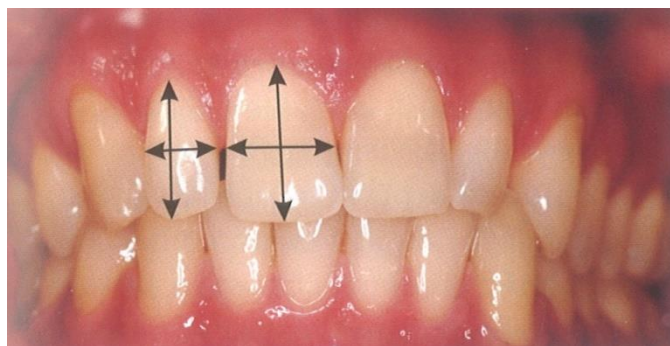
Slika 8. Primjer četvrtastih muških gornjih prednjih zubi. Preuzeto s dopuštenjem izdavača: (1).

#### 4.6. Proporcije zuba

Omjer širine i duljine zuba sljedeći je važan parametar. Važno je istovremeno prilagođavati i širinu i duljinu zubi. Mijenjanje samo jedne od tih vrijednosti može bitno poremetiti estetski sklad. Taj je parametar ovisan o spolu, rasnoj pripadnosti te skupini zubi (11).

Odstupanje od pravilnih proporcija klinički se očituje kao predugački ili preširoki zubi (Slika 9.).

Tablica Sterretta i suradnika jedna je od najčešće korištenih tablica s prikazom omjera širine i duljine gornjih prednjih zubi ovisno o spolu i vrsti zuba u bijeloj populaciji, Tablica 1.



Slika 9. Primjer odstupanja od pravilnog omjera širine i duljine gornjih prednjih zubi. Radi se o vrlo uskim zubima. Preuzeto s dopuštenjem izdavača: (1).

Tablica 1. Omjeri širine i dužine zuba. Preuzeto s dopuštenjem izdavača: (1).

OMJER ŠIRINE I DUŽINE ZUBA %	MUŠKARCI	ŽENE
Središnji inciziv	85	86
Lateralni inciziv	76	79
Kanin	77	81

#### 4.7. Boja zubi

Boja kao sljedeći estetski parametar vrlo je važan čimbenik za postizanje visoko estetskih rezultata. Svaki zdravi zub posjeduje određenu nijansu koja nije u svim dijelovima zuba podjednaka. Određene zubne strukture opaktne su, što znači da apsorbiraju svjetlost, a druge su translucetne, što znači da svjetlost propuštaju. Radi se o polikromatskom učinku koji treba uzeti u obzir pri određivanju početne i konačne boje u estetskoj rekonstrukciji osmijeha.

Osim što pojedinačni zub ne posjeduje jedinstvenu nijansu, svaka skupina zubi u čeljusti međusobno se razlikuje u nijansi (1). Najsvjetliji su zubi, počevši od medijalne zubne linije, gornji središnji sjekutići, a zatim bočni sjekutići. Očnjaci su najtamniji zubi fronte. Premolari su iste svjetline kao i bočni sjekutići (7).

Boja zubi može se određivati konvencionalno nekim od ključeva boja ili digitalno spektrofotometrom i kolorimetrom (1).

#### 4.8. Linija usnica

Osim estetskog izgleda tvrdih zubnih tkiva u kreiranju lijepog osmijeha izrazito je važan pravilan oblik mekih tkiva koja ih okružuju. Gornja i donja usnica oblikuju okvir unutar kojeg se nalaze svi ostali estetski parametri. Potrebna je analiza položaja usnica u mirovanju i u osmijehu (1).



Razlikujemo liniju gornje usnice o kojoj u osmijehu ovisi vidljivost gornjih zubi i gingive te liniju osmijeha donje usnice koja prati i blago dodiruje incizalne bridove gornjih prednjih zubi. Primjer odstupanja od navedenog je obrnuti osmijeh koji označava obrnuti položaj linije osmijeha (1).

Njihova rekonstrukcija nije domena rada stomatologa, ali je bitan čimbenik koji se uzima u obzir pri kreiranju estetskog osmijeha. Položaj tog parametra ovisi o duljini usnice, starosti pacijenta te stanju mišićnog tonusa. Isto tako, vidljivost zubi razlikuje se kod muškaraca i žena. Dok je kod žena pri osmijehu vidljiva sva zubna struktura te početni dio interdentalnih papila gornjih prednjih zubi, kod muškaraca je vidljivost gornjih prednjih zuba manja i usnica prekriva cervikalne dijelove zubi (6).

S obzirom na vidljivost gingive postoje tri različite linije usnice: visoka, srednja i niska.

Visoka linija usnice prisutna je kod pacijenata kod kojih je tijekom umjerenog smijanja vidljivo više od 4 – 5 mm gingive. U tom slučaju, zahvati su vrlo ograničeni i rade se u suradnji s ortodontom, parodontologom i oralnim kirurgom.

Srednja linija usnice smatra se najpoželjnijom i u potpunom osmijehu razina gornje usnice širi se apikalno do nivoa vidljivosti vrškova papile i manjeg dijela gingive.

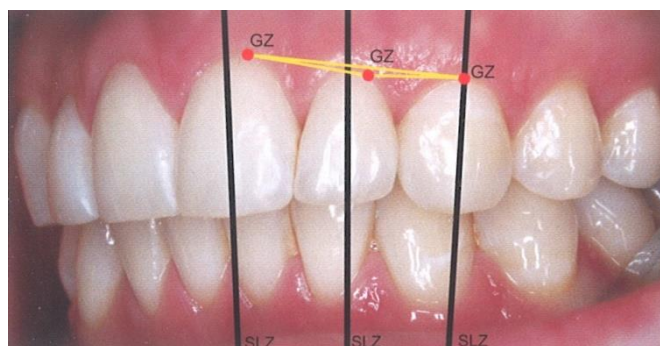Te naposljetku niska linija usnice koja prekriva gingivu i znatan dio gornjih zuba. S usnicom u mirnom stanju i tijekom govora, sjekutići su jedva vidljivi. Kako bi zubi postali vidljiviji, potrebno je produljiti krune, ako to omjer krune i korijena te okluzija zubi dopuštaju (6).

#### **4.9. Gingivni zeniti**

Sljedeći su estetski parametar mekih tkiva gingivni zeniti (GZ). To je gingiva koja rubi kliničku krunu zuba, a njen oblik i količinu određuje oblik korijena, položaj vrška alveolarne kosti te cementno-caklinsko spojište. Zdrava rubna gingiva oblikuje luk s najvišom točkom kliničke krune zuba koja se zove zenitna točka ili gingivni zenit. Važan su parametar pri zatvaranju dijastema ili ispravljanju mezijalno ili distalno nagnutih zuba. Svaka skupina zubi posjeduje specifičan mezio-distalni i apiko-koronalni smještaj gingivnog zenita. Najapikalnija točka gingivnog luka svakog pojedinog zdravog zuba na specifičan se način u mezio-distalnom smjeru odnosi prema središnjoj zubnoj liniji (SZL) te u apiko-koronalnom smjeru spojena s gingivnim zenitima ostalih zubi čini trokut s katetama okrenutima u incizalnom smjeru. Zenitne točke centralnih inciziva i kanina nalaze se na istoj horizontalnoj zamišljenoj liniji, dok se zenitne točke lateralnih inciziva nalaze 0,5 do 1 mm ispod (Slika 10.) (6).

U slučajevima kada su zenitne točke postavljene lateralno i vrlo visoko, dobivamo obrnuti trokut koji djeluje neestetski. Potrebno je provjeriti podudaranje desnog i lijevog trokuta zenita. Znanstvena istraživanja koja su provedena u Hrvatskoj dovela su do rezultata da gingivni zenit gornjeg središnjeg sjekutića u mezio-distalnom smjeru odstupa distalno od središnje linije. Za žene odstupanje iznosi 0,85 mm, a za muškarce 1,17 mm. Distalno odstupanje gornjeg lateralnog inciziva manje je i u žena iznosi prosječno 0,44 mm, a u muškaraca 0,66 mm, dok je na kaninima ono najmanje i iznosi u žena 0,29 mm, a u muškaraca 0,10 mm (1).

Takav položaj gingivnih zenita pridonosi skladu gingivne arhitekture, koji se u slučaju odstupanja može ispraviti pripremnim estetskim parodontološkim postupkom.



Slika 10. Pravilan prostorni položaj gingivnih zenita gornjih prednjih zubi. Preuzeto s dopuštenjem izdavača: (1).

Interdentalne papile izbočuju se koronalno prema kontaktnoj točki. Najincizalniji vršak papile postavljen je između gornjih središnjih inciziva, koji postupno poprima cervikalniji položaj u odnosu na molare (6).

Neestetski izgled stvara i *gummy smile*, osmijeh kod kojeg je vidljiv veliki dio gingive (6). Zdrava i skladna gingiva važan je čimbenik u postizanju zadovoljavajućeg konačnog rezultata pri kreiranju lijepog osmijeha.

#### 4.10. Interdentalne kontaktne plohe i točke

Interdentalne kontaktne plohe područja su po kojima se dva zuba dodiruju. Prema pravilu 50 : 40 : 30 označava se odnos između prednjih zubi.

Pedeset posto duljine gornjih središnjih sjekutića definira se kao idealna zona dodira. Također, 40 % duljine gornjih središnjih sjekutića predstavlja idealnu zonu dodira između bočnih i središnjih sjekutića. Između bočnih sjekutića i očnjaka, dodirna ploha iznosi 30 % duljine gornjih središnjih sjekutića (6).

Slobodan interdentalni prostor zauzima gingivna papila. Ako papila tijekom vremena, s obzirom na neadekvatnu koštanu potporu ne zauzima cijeli interdentalni prostor, kontaktna ploha može se produljiti apikalno (6).

Točke gdje završavaju interdentalne kontaktne plohe i gdje se incizalne i distalne stijenke zubi razdvajaju i usmjeravaju prema incizalnim bridovima nazivaju se interdentalne kontaktne točke. Kontaktne su točke važne za pravilan prijenos opterećenja sa zubi na parodont i koštanu strukturu kranijuma (6).

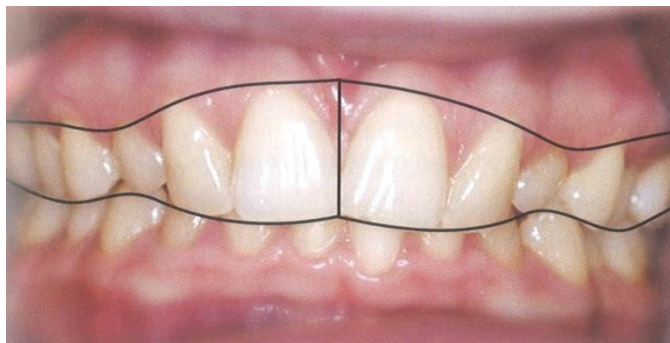
Tijekom života, zbog različitih promjena na zubu i pomicanja zubi dolazi do abrazije kontaktne točke, pa se dva susjedna zuba ne dodiruju točkasto nego površinski (6).

#### **4.11. Gradacija i simetrija**

Naposljetku, gradacija i simetrija dva su parametra koja se odnose na istovremeno promatranje svih zubi i mekih tkiva vidljivih u osmijehu. Gradacija označava obostranu progresiju u veličini i obliku zubi od središnjeg inciziva do zadnjeg vidljivog stražnjeg zuba. Zubi koji su bliži promatraču doimaju se većima i obrnuto, oni udaljeniji čine se manjima (1).

Simetrija označava skladan raspored elemenata jednih prema drugim. Može biti statička, ako se radi o dva jednaka odraza te dinamička, ako su odrazi vrlo slični s malim varijacijama. Dinamična je poželjnija, uzimajući u obzir asimetričnost ljudskog tijela. Lijeva i desna strana osmijeha vrlo su slične, ali ne i potpuno jednake (1). Ta pojava karakteristična je za ljudsko lice i tijelo općenito.

Simetrija zubi nije dovoljna za ljepotu osmijeha, već se ona mora uklopiti u simetriju lica. Za ugodan odnos zubi i usnica poželjan je paralelan odnos linije komisura i linija koja spaja vrhove gornjih očnjaka. Ako se one ne poklapaju, narušavaju kompoziciju osmijeha (Slika 11.) (6).



Slika 11. Primjer loše gradacije te dinamičke asimetrije. Preuzeto s dopuštanjem izdavača:

(1).

## **5. PRIPREMA PACIJENTA**

Pacijenti koji dolaze u stomatološku ordinaciju vrlo često već unaprijed znaju što bi promijenili u izgledu svog osmijeha. Često želje pacijenata prelaze okvire stomatološke struke pa treba biti izrazito oprezan u komunikaciji s pacijentom i jasno iznijeti domene struke. Kliničar uvijek mora djelovati prema medicinskim načelima. Oblikovanje osmijeha mnogo je više od jednostavnog popravka i obnove funkcije jednog zuba (12).

Potrebno je dobro procijeniti postojeće stanje u ustima, uzeti u obzir veliki broj estetskih parametara, uzeti u obzir čimbenike poput starosti pacijenata, stupanj oštećenja tvrdih zubnih tkiva i na temelju svega donijeti odluku o odgovarajućem estetskom zahvatu. Prije donošenja konačne odluke potrebno je provesti kvalitetnu pripremu koja uključuje: početni razgovor s pacijentom, analizu postojećeg stanja, dijagnostiku estetskih odstupanja, plan zahvata i njegovo iznošenje pacijentu, izradu navoštenog modela (*wax up*) i privremenog predloška (*mock up*) (1).

U početnom razgovoru s pacijentom potrebno je dobro saslušati sve njegove želje i zapažanja jer dobro razumijevanje pacijentovog nezadovoljstva omogućava donijeti ispravnu odluku o vrsti zahvata za postizanje željenog cilja. U prvom razgovoru potrebno je uzeti iscrpnu medicinsku i stomatološku anamnezu.

## **6. ANALIZA POSTOJEĆEG STANJA**

Analiza stanja tvrdih i mekih tkiva usne šupljine vrlo je bitan korak u donošenju odluka o vrsti estetskog zahvata. Sastoji se od kliničkog i radiološkog pregleda (1).

Međučeljusni odnos analizira se u ustima pacijenta te na studijskim modelima prenesenima u potpuno prilagodljivi artikulatork u kojem se, uz pomoć centričnog i ekscentričnog registrata, simuliraju individualne klizne kretnje (14).

Neizostavan dio je i fotografska analiza. Osmijeh je dinamička forma smještena unutar okvira koji okružuju usnice koje zube čine više ili manje vidljivima, kako u mirovanju tako i pri osmijehu. Fotografiranje u estetskoj stomatologiji uvijek započinje slikanjem donje trećine lica pri zatvorenim ustima, a potom postupnim širenjem usnica do punog osmijeha. Također je bitno slikati kretnje usnica iz više različitih kuteva za bolju analizu određenih estetskih odstupanja (1).

U novije vrijeme provodi se i video analiza pri kojoj se estetski parametri osmijeha promatraju i tijekom funkcije govora (6).

### **6.1. Klinički pregled i rtg analiza**

Najprije se provodi ekstraoralni, a potom intraoralni klinički pregled i sastoji se od četiri osnovne metode: inspekcije, palpacije, perkusije i auskultacije (14).

Tijekom intraoralnog pregleda, osim estetike tvrdih i mekih tkiva, potrebno je obratiti posebnu pozornost na oralnu higijenu, zdravlje zuba, zdravlje parodontnih tkiva, moguće postojanje bezubog prostora i okluziju. Prilikom analiziranja stanja zdravlja parodonta prvo se ispituje stanje gingive s obzirom na mogućnost upale i ujedno se analizira njena kontura. Na upalu gingive upućuje pojava krvarenja na dodir sondom. Stupanj oštećenja dubljih tkiva parodonta utvrđuje se na temelju dubine parodontnih džepova, nivoa i tipa resorpcije alveolarne kosti, indeksa pomičnosti zubi te odnosa dužine korijena koji se nalazi u kosti i ukupne dužine zubi (14).

Treba utvrditi postojanje pomičnosti zubi, postojanje karioznih lezija, stanje postojećih ispuna, prisutnost pigmentacija, atricija, abrazija i stanje postojećih fiksnih nadomjestaka. Na kraju kliničkog pregleda analizira se okluzija. Primarno se promatraju prijeklop i pregriz zubi, kretnje donje čeljusti i prijevremeni kontakti. Daljnjom analizom ispituje se odnos maksimalne interkuspidacije prema centralnoj relaciji (14).



Analiza rendgenskih snimaka zuba ima veliki značaj u donošenju točne dijagnoze. Prilikom analize treba obratiti posebnu pozornost na postojanje karijesa na aproksimalnim površinama zuba ili sekundarnog karijesa oko ispuna, odnosno ruba fiksnih nadomjestaka. Rendgenske snimke omogućavaju da se utvrde: periapikalne lezije, uspjeh endodontskog liječenja, patološka stanja u alveolarnoj kosti i okolnim koštanim tkivima, postojanje koštanih džepova, dužina korijenja i njihova konfiguracija, stanje parodontnog ligamenta i zaostalo korijenje (14).

## **6.2. Studijski modeli**

Studijski modeli čine dio dijagnostičkog postupka i olakšavaju donošenje odgovarajućeg plana terapije. To su anatomske modeli gornje i donje čeljusti. Dobivaju se uzimanjem otisaka metalnim konfekcijskim žlicama s ireverzibilnim hidrokoloidom i izlivanjem u mekoj ili tvrdoj sadri. Nakon stvrdnjavanja sadre modeli se obrađuju na trimer aparatu. Pomoću njih je moguć nesmetan pogled na gornji i donji zubni niz, a bez zaštitnih neuromuskularnih mehanizama koji su prisutni pregledom u ustima (13, 15).

Posebno korisni podatci dobivaju se kada se modeli postave u poluprilagodljivi ili potpuno prilagodljivi artikulator. Unošenje modela gornje čeljusti u artikulator pomoću obraznog luka omogućava simuliranje pokreta donje čeljusti i indirektnu analizu okluzije. Donji se model prema modelu gornje čeljusti postavlja u položaj centralne relacije na osnovu registracije tog položaja u ustima pacijenta (14).

Analizom studijskih modela prvenstveno je olakšana analiza okluzijskih odnosa gornje i donje čeljusti kako s bukalne tako i s lingvalne strane. Olakšana je procjena vertikalnog i horizontalnog prijeklopa. Omogućuju utvrđivanje stupnja nagnutosti ili rotacije pojedinih zuba. Naravno, pri toj procjeni mora se koristiti i rendgenska snimka. Studijski modeli omogućuju terapeutu da na logičan i jednostavan način pacijentu objasni plan terapije. Služe i kao referentni pokazatelj stanja i odnosa zuba i čeljusti prije terapije (14).

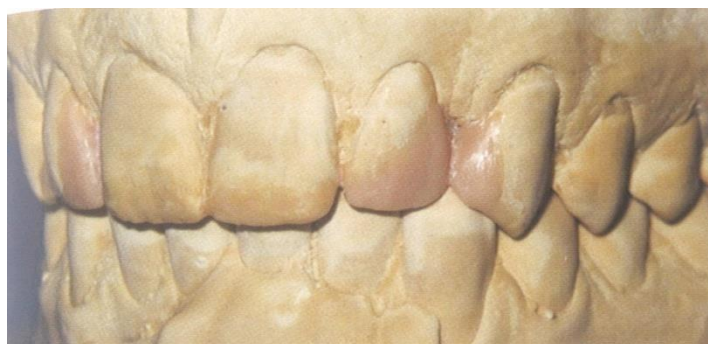### 6.3. Navoštene model ili *wax up*

Prije započinjanja zahvata ishod terapije moguće je trodimenzionalno prikazati izradom navoštenog modela (*wax up*). To je tehnički postupak kojim se na studijskom sadrenom modelu nanosi vosak i konstruira izgled budućih estetskih nadomjestaka (Slika 12.). Ovisno o obliku i položaju postojećih zubi, oni se mogu ili preoblikovati voskom ili se model na određenim područjima ubrušava (16).

Navoštenim modelom određuje najpovoljniji oblik i položaj nadomjestka i omogućava procjena raspoloživog prostora. Može pomoći u odabiru odgovarajuće preparacije ili ukazuje potrebu za kirurškim, parodontnim, endodontskim ili ortodontskim liječenjem. Isto tako, olakšava odabir vrste nadomjestka s obzirom na to da omogućuje procjenu raspoloživog prostora i pomaže pri analizi okluzijskih odnosa (16).

*Wax up* predstavlja komunikaciju između terapeuta, tehničara i pacijenta. Pacijenti često imaju prevelika očekivanja i zahtjeve koji nadmašuju mogućnosti terapeuta. Zato je važno pacijentu omogućiti vizualizaciju realnog rješenja i direktnu predodžbu o tome što je ostvarivo u konkretnom slučaju. Uključivanje pacijenta u proces donošenja odluka važno je jer dovodi do postizanja zadovoljstva terapijom (14).

Preko navoštenog modela može se uzeti otisak silikonom ili napraviti kalup od prešane folije. Dobiveni silikonski ključ ili kalup ispuni se autopolimerizirajućom smolom te se vraća u usta pacijenta. Takav klinički ekvivalent navoštenog modela naziva se *mockup* ili privremeni predložak (16).



Slika 12. Navoštene model. Preuzeto s dopuštenjem izdavača: (1).

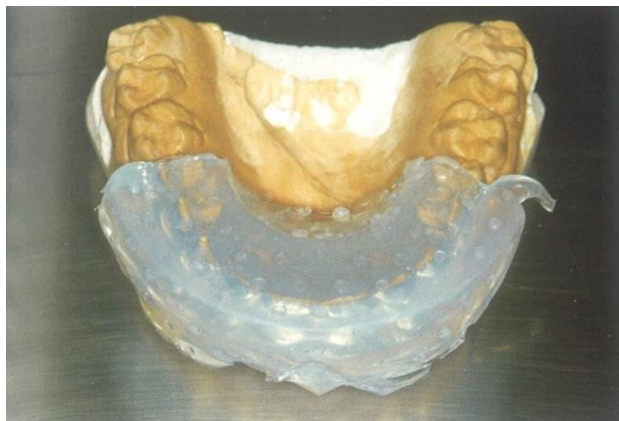#### **6.4. Privremeni predložak ili *mock up***

*Mock up* predstavlja prototip definitivnog protetskog rada i omogućuje pacijentu da procijeni ishod terapije i aktivno sudjeluje u donošenju odluka vezanih za oblik, veličinu i dužinu zubi te tako predstavlja odličnu komunikaciju s pacijentom. *Mock up* pomaže pri određivanju opsega brušenja kako bi se sačuvalo što više tvrdog zubnog tkiva. Nakon izrade privremenog predloška budući nadomjestak provjerava se funkcijski i estetski. Provjeravaju se duljina zubi, položaj u odnosu na usnicu i fonetika (16).

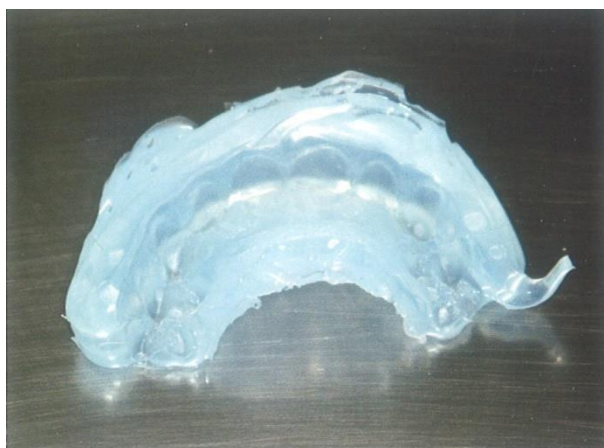
*Mock up* se može izrađivati na nebrušenim, kao i djelomično ili potpuno brušenim zubima. Ako su aditivne mjere dovoljne kako bi se postigao željeni učinak, kao primjerice kod zatvaranja dijastema ili nadoknade slomljenog dijela zuba, izrada privremenog predloška potpuno je reverzibilan postupak. Češće je, međutim, za postizanje željenog rezultata potrebno naizmjenično uklanjati tkivo i dodavati materijal. Količina tkiva koje se mora izbrusiti ovisi o stupnju promjene oblika ili položaja zuba koji se želi postići (16).

Funkcijski se *mock up* provjerava u maksimalnoj interkuspidaciji i kliznim kretnjama kako bi se izbjegle neželjene okluzijske interference (1).

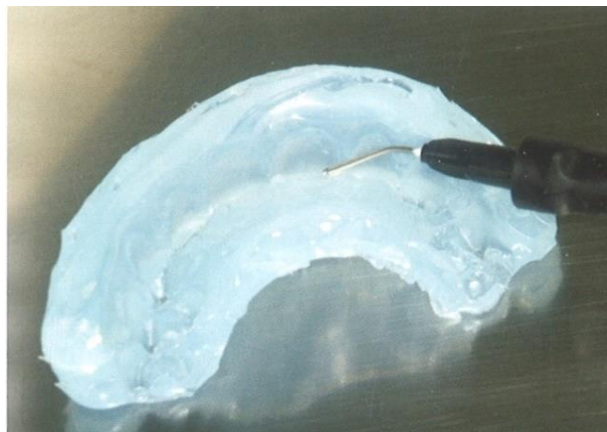
Izrada privremenog predloška odvija se u dvije faze. U prvoj fazi otiskuje se navoštenu sadreni model i oblikuje silikonski ključ. Ovisno o vrsti materijala iz kojeg se izrađuje privremeni predložak (kemijski polimerizirajući akrilat ili svjetlosno polimerizirajući kompozitni materijal), za silikonski ključ može se koristiti prozirni ili neprozirni silikonski materijali. Potom se ključ puni materijalom i postavlja u usta pacijenta. Budući da se nadomjestak odmah skida, nije potrebna priprema caklinske površine. Pri izradi kompozitnog privremenog predloška, svjetlosna se polimerizacija provodi preko prozirnog silikonskog ključa. Privremeni predložak može ostati u ustima i do nekoliko dana kako bi pacijent imao vremena razmisliti o budućem nadomjestku, isprobati ga u funkciji, procijeniti estetiku te zatražiti mišljenje od svojih bližnjih (Slike 13. – 16.) (14, 16).



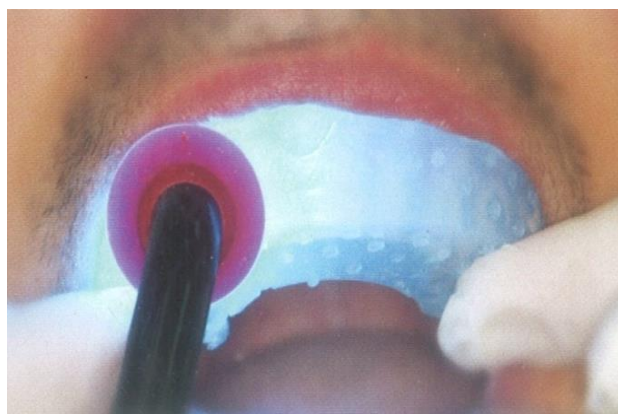
Slika 13. Oblikovanje prozirnog silikonskog ključa za izradu kompozitnog privremenog predloška. Preuzeto s dopuštenjem izdavača: (1).



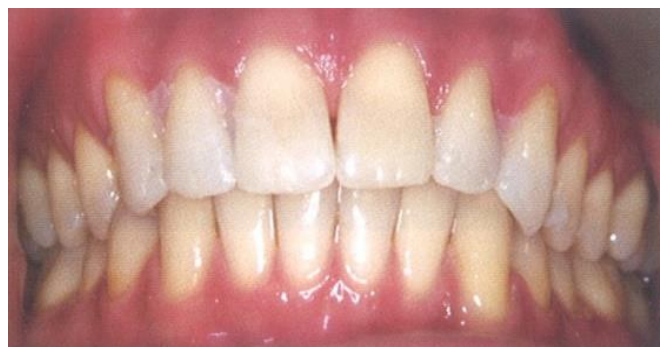Slika 14. Izgled prozirnog silikonskog ključa. Preuzeto s dopuštenjem izdavača: (1).



Slika 15. Punjenje prozirnog silikonskog ključa tekućim kompozitnim materijalom. Preuzeto s dopuštenjem izdavača: (1).



Slika 16. Svjetlosna polimerizacija privremenog predloška u ustima pacijenta. Preuzeto s dopuštenjem izdavača: (1).



Slika 17. Izgled privremenog predloška u ustima pacijenta. Preuzeto s dopuštenjem izdavača: (1).

## **7. PLANIRANJE TERAPIJE**

Na temelju dobivenih estetskih odstupanja pristupa se planiranju svih budućih pripremnih i definitivnih stomatoloških zahvata. Pripremni postupci mogu biti parodontološki, ortodontski i izbjeljivanje zubi. Budući da je osnovna svrha estetskog stomatološkog zahvata postići maksimalan učinak minimalno invazivnim postupcima, ako se radi isključivo o estetskom odstupanju mekih tkiva ili estetskoj anomaliji položaja zubi, parodontološki i ortodontski zahvati mogu istovremeno biti i završni (18).

Stupanj oštećenja zubi, estetsko odstupanje i dob pacijenta najvažniji su parametri za odlučivanje o vrsti estetskog zahvata. Zubi mogu biti intaktni, blago ili opsežno oštećeni, što uvjetuje vrstu nadomjestka. Kod mladih i mladih odraslih osoba preporučuje se provoditi minimalno invazivne estetske postupke poput izrade kompozitnih ispuna, kompozitnih ili keramičkih ljuski. Kod odraslih i starijih pacijenata, ako su oštećenja opsežna, estetska odstupanja rješavaju se izradom potpuno keramičkih krunica (1).

Vrlo važan aspekt estetske dentalne medicine predstavlja razlika u subjektivnoj (pacijentovoj) i objektivnoj (stomatološkoj) procjeni estetskog izgleda zubi i stupnja zadovoljstva. Ponekad zahtjevi pacijenata prelaze mogućnosti struke pa je veoma važno odmah u početku definirati mogućnosti terapije. To se postiže dobrom komunikacijom na razini pacijent – stomatolog – dentalni tehničar prije donošenje konačne odluke o vrsti zahvata (14).

## **7.1. Pripremni zahvati**

### **7.1.1. Parodontološki postupci**

Primjeri parodontoloških problema su: upalne parodontološke bolesti, mehaničko oštećenje parodonta izazvano odstojećim ispunima ili protetskim nadomjestcima, zatim prirodne gingivne anomalije i odstupanja u položaju gingivnih zenita, zakašnjelo pasivno izrastanje te gingivne recesije (1).

Postavljanje ruba nadomjestka unutar biološke širine vodi do upale, gubitka pričvrstka i kosti. Svi odstojeći nadomjestci bili oni restorativni ili protetski moraju se ukloniti, a pri izradi novih potrebno je obratiti pozornost na očuvanje biološke širine. Minimalan razmak između ruba nadomjestka i alveolarne kosti iznosi 3 mm i potrebno ga je poštovati (19).

Važnu ulogu u postizanju lijepog osmijeha ima sklad gingive. Ovisno o iznosu odstupanja, parodontološki zahvati provode se isključivo na mekim (gingivektomija i gingivoplastika) ili na mekim i koštanim tkivima (osteoplastika, ostektomija). Zahvati gingivektomije i gingivoplastike provode se kod manjih gingivalnih odstupanja te zadovoljavajućeg položaja koštanog alveolarnog vrška (udaljenost kosti od caklinsko-cementnog spojišta je približno 2 mm). Navedeni postupci mogu se provoditi kirurški, elektrokirurški i laserski (1, 20).

Pojačana vidljivost gingive u osmijehu poznata je kao *gummy smile*. Uzroci mogu biti muskularni (hiperaktivni mišići podizači gornje usnice), skeletni (pretjerani vertikalni rast gornje čeljusti) i dento-gingivni (poremećaj u normalnom izrastanju zubi) te kombinacija navedenih (20).

Što se tiče pojave zaostalog pasivnog izrastanja, jedino u slučaju kratke kliničke krune s visoko smještenim mukogingivnim spojištem i širokim pojasom pričvrstne gingive, a razmakom vrška alveolarne kosti i caklinsko-cementnog spojišta većim ili jednakim 2 mm moguće je provesti jednostavan zahvat gingivektomije. U svim ostalim slučajevima kliničku je krunu moguće produljiti isključivo zahvatom ostektomije uz apikalno odizanje režnja te kasnije oblikovanje gingive gingivektomijom (1, 20).

Gingivalne recesije nastaju kod pacijenata s tankim biotipom gingive i natprosječnom razinom oralne higijene. Mogu se liječiti prekrivanjem slobodnim vezivnim transplantatom s nepca, različitim tehnikama pomaknutih režnjeva sa slobodnih vezivnih transplantatima ili bez slobodnih vezivnih transplantata (npr. koronalni, lateralno pomaknuti, tehnika tobolca, tunelska tehnika) te kombinacijom pomaknutog režnja s Emdogainom, gelom s proteinima caklinskog matriksa svinjskog zametka (1).

### **7.1.2. Ortodontski postupci**

Najčešći pripremni ortodontski postupci koji olakšavaju daljnje restorativne ili protetske postupke jesu: niveliranje gingivnog ruba, stvaranje prostora kod nesrazmjera veličine zuba, hipodoncije ili gubitci zuba, ekstruzija frakturiranog zuba te korekcija položaja caklinsko – cementnog spojišta (1).



### **7.1.3. Izbjeljivanje zubi**

Postoje različiti uzroci obojenja zubi (unutrašnji i vanjski) te se prema tome odabire odgovarajući postupak izbjeljivanja. Izbjeljivanje zubi radi se s vodikovim peroksidom u čistom obliku ili se vodikov peroksid tijekom oksidacijske reakcije oslobađa iz nekog drugog spoja, npr. karbamid peroksida.

Izbjeljivati se mogu vitalni i nevitalni zubi. Vitalni zubi izbjeljuju se intenzivnim postupkom u ordinaciji ili udlagama kod kuće (1).

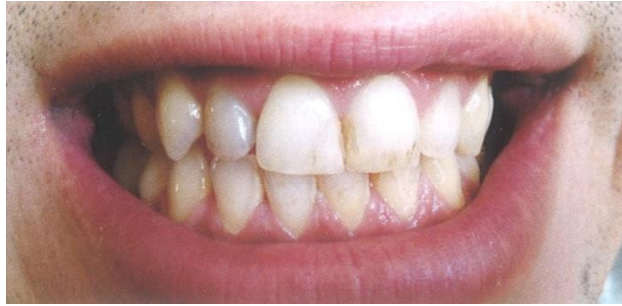## **7.2. Definitivni zahvati**

### **7.2.1. Restorativna terapija**

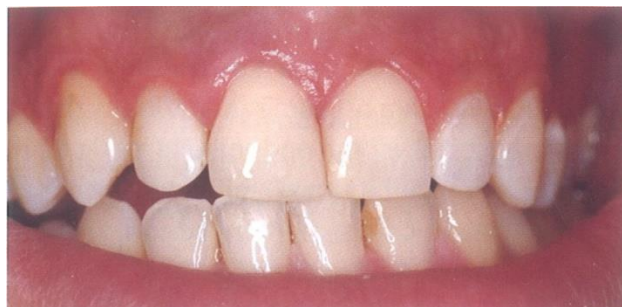Sveukupnim razvojem stomatoloških materijala kompoziti su se svojim mehaničkim, fizikalnim i optičkim svojstvima gotovo u potpunosti približili izgledu prirodnog zuba. Njihovo adhezivno vezivanje omogućava minimalno žrtvovanje zdravog zubnog tkiva. Restorativnim postupcima rješavaju se manja estetska odstupanja. To su anomalije položaja i diskoloracije pojedinačnog zuba, dijasteme manjeg opsega (do 2 mm) te manja oštećenja zubi (Slike 16., 17.). U manja oštećenja zubi ubrajaju se loš odstojeći ispun, lom postojećeg ispuna, jednostavni prijelom krune gornjeg prednjeg zuba bez ekspaniranja pulpe i nekarijesne lezije (cervikalne abrazije, abrakcije i caklinske erozije) (21).

U slučaju potrebe za nadoknadom jednog dijela vestibularne plohe zuba preporučuje se izrada polikromatskog kompozitnog ispuna, dok se u slučaju odstupanja koje zahtijeva preoblikovanje cijele vestibularne plohe preporučuje izrada estetske kompozitne ljuske. Važno je naglasiti kako kompozitni materijali u usporedbi s keramičkima imaju veći stupanj poroznosti, zbog kojeg je mogućnost nakupljanja tvari i površinskog obojenja veća, što znači da je njihova boja slabije postojana i kratkotrajnija (1).

Estetska kompozitna ljuska izrađuje se u slučajevima većih estetskih odstupanja ili oštećenja zubne strukture vidljivih na većoj ili cijeloj površini vestibularne plohe zuba. S obzirom na način izrade mogu biti direktne i indirektne. Direktne se izrađuju izravno u ustima pacijenta, dok su indirektne tvornički izrađene u različitim veličinama i individualno se prilagođavaju (22).



Slika 17. Odstojeći i diskolorirani ispuni na gornjim središnjim incizivima. Preuzeto s dopuštenjem izdavača: (1).



Slika 18. Poslije rekonstrukcije višeslojnim polikromatskim ispunima. Preuzeto s dopuštenjem izdavača: (1).

### **7.2.2. Protetska rješenja**

U protetska rješenja ubrajaju se estetske keramičke ljuske te potpuno keramičke krunice i mostovi. Indikacije za izradu protetskih nadomjestaka ovise o vrsti estetskog odstupanja, opsegu oštećenja pojedinačnog zuba ili skupine zubi, starosti pacijenta i njegovim financijskim mogućnostima. Anomalije položaja i oblika zubi, intenzivne diskoloracije, generalizirane dijasteme te veća oštećenja zubi (nevitalni zub, veći broj kompozitnih ispuna na jednom zubu) svakako bi trebalo riješiti protetski. Kada su ta odstupanja blaža, posebice kod mlađih pacijenata, izrađuju se keramičke ljuske (1).

Svi keramički materijali niskog su stupnja poroznosti (glinična keramika do 3 %, oksidna oko 2 %), pa je boja keramičkog materijala postojanija i dugotrajnija u odnosu na kompozite.

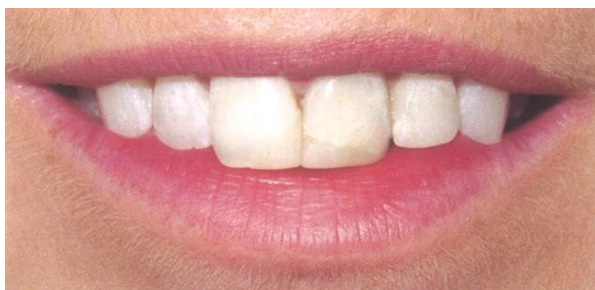Osim boljih optičkih, keramika posjeduje i bolja mehanička svojstva, što pridonosi dugotrajnosti keramičkih nadomjestaka (23).

Nedostatak keramike u odnosu na kompozite veća je tehnička zahtjevnost izvedbe rada i veća invazivnost tijekom postupka brušenja (23).

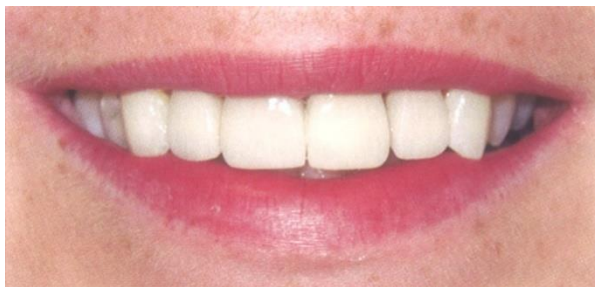Keramički materijali mogu se podijeliti na silikatne i oksidne. U silikatne se ubrajaju glinični (konvencionalni i ojačani) i aluminijski oksidni materijali, a u oksidne se ubrajaju aluminijski oksidni i cirkonijski dioksidni. U slučajevima kada je potrebno postići maksimalno translucetni izgled najčešće se koriste glinični keramički materijali ojačani litijevim oksidom, dok se u onima gdje je potrebno prekriti intenzivniju diskoloraciju koriste opaktniji glinični materijali ojačani leucitnim kristalima te aluminijski i cirkonijski oksidni materijali (1, 23).

Estetska keramička ljuska može prekrivati samo vestibularnu plohu ili kombinaciju vestibularne, incizalne, palatinalne te aproksimalnih ploha. Prilikom preparacije uklanja se samo površinski caklinski sloj, što pridonosi čvrstoći adhezijske veze. Debljina estetske keramičke ljuske iznosi prosječno 0,4 mm u cervikalnom dijelu, 0,6 mm u središnjem vestibularnom i do 1,5 mm u incizalnom dijelu. Završna linija posjeduje zaobljeni rub i završava supragingivno (Slika 19., 20.) (24).

Kod nevitalnih zubi i oštećenjima tvrdih zubnih tkiva u preko 50 % slučajeva izrađuju se keramičke krunice (1).



Slika 19. Stanje prije zahvata. Preuzeto s dopuštenjem izdavača: (1).



Slika 20. Stanje poslije izrade estetskih keramičkih ljusaka.

Preuzeto s dopuštenjem izdavača: (1).

### 7.3. Digitalno dizajniranje osmijeha

Digitalno dizajniranje osmijeha (eng. *digital smile design*) svojevrsna je revolucija u estetskoj stomatologiji koja omogućuje detaljniju analizu osmijeha i planiranje, poboljšava komunikaciju između stomatologa, tehničara i pacijenta te omogućuje bolje predviđanje konačnog rezultata (25).

Taj se koncept razvija za slučajeve zahtjevnijih tretmana i estetskih odstupanja kada klinički pregled nije dovoljan za odgovarajuću analizu. Pomoću softverskog programa i fotografija pacijenta terapeut planira cjelokupnu terapiju i omogućava pacijentu da sudjeluje i odlučuje o ishodu terapije (25).

Za dizajn osmijeha potrebno je poznavati pravila estetske stomatologije kao što su vidljivost zubi u mirovanju i smijanju, sredina lica, smještaj dentalne sredina te linija osmijeha. Gleda se profil pacijenta koji može biti konkavan, konveksan ili ravan. Također, vidljivost gingive pri osmijehu, odnosno postojanje tzv. *gummy smile*. Treba obratiti pozornost na veličinu, boju i razmjer zubi te vidljivost interdentalnih papila (27).

Potreban je set fotografija pacijenta i studijski modeli za određivanje stvarnih mjera. Osim fotografija potrebni su i video zapisi s ciljem što bolje analize odnosa zubi, gingive, usnica, osmijeha, ekspresije lica u pokretu i emocija kako bi se utvrdio „idealni osmijeh” (26). Olakšana komunikacija s tehničarem očituje se u mogućnosti točnog očitavanja parametara i instrukcija koje je stomatolog zadao, putem PowerPoint (PPT) ili KEYNOTE formata. Također, program može biti sinkroniziran s *Computer Aided Design/Computer Aided Manufacturing* (CAD/CAM) sustavom za izradu privremenog predloška (25).

Ucertavanje referentnih linija i krivulja stomatološkom timu olakšava dijagnostiku i planiranje terapije, ali isto tako i uviđanje odstupanja od zadanih estetskih parametara.

To je važno kako bi se prevenirale sve neželjene posljedice te kako bi se pacijentu što slikovitije približio njegov slučaj, odnosno mogućnosti koje su ostvarive. S obzirom na to da je koncept baziran na softverskom analiziranju fotografija pacijenta, jedna od prvih faza jest fotografiranje pacijenta (26).

Protokol slikanja uključuje 6 fotografija i 3 videa. Prve dvije fotografije su *en face* (jedna prilikom osmijeha, druga s retraktorima), druge dvije profilne (jedna u mirovanju i druga prilikom osmijeha), zatim fotografija *12 o'clock* i okluzalna fotografija. U novije vrijeme pristupa se snimanju pacijenta u radnjama poput govora i smijanja kako bismo dobili dinamičnu komponentu osmijeha (26).

Nakon uzetih fotografija i snimljenih videa slijede faze dizajniranja. Prethodno snimljene fotografije učitavaju se u računalni program za dizajniranje osmijeha. Softverski se iscertavaju određene linije koje će tvoriti okvir digitalnog dizajniranja osmijeha (25).

Prvi parametar koji se određuje je sredina lica, uzimajući glabelu i filtrum kao referentne točke. Važno je znati da se sredina lica ne poklapa uvijek s dentalnom sredinom, no to nije od velikog značaja ako je harmonija lica sačuvana (25).

U sljedećem parametru, analizi osmijeha, određuje se pozicija i oblik krivulje osmijeha te se gleda odnos dužine stražnjih zubi s donjom usnicom. Analiziraju se bukalni koridori koji određuju treba li zubni luk proširiti ili suziti (25).

Za određivanje interdentalne širine prije se koristilo pravilo zlatnog reza kao mjera idealnog odnosa širine središnjih, lateralnih sjekutića i očnjaka. Danas postoje novi standardi kao što je *Recurring Esthetic Dental Proportion* (RED). RED pravilo odnosi se na proporciju koja je stalna, ali nije nužno vezana uz 62 % kao kod zlatnog reza. Može se koristiti bilo koja proporcija, sve dok je ona stalna tijekom distalnog pomicanja. Proporcija središnjeg sjekutića dobiva se mjerenjem od brida prema vrhu i u mezo-distalnom smjeru. Izračunava se omjer koji otprilike manje ili više odstupa od idealnih 80 %. Kod velikog postotka zubi će izgledati zdepasto, npr. kod bruksizma, a kod malog postotka duguljasti npr. kod parodontne bolesti. Prihvatljiv raspon je između 70 i 90 % (5).

Treba paziti na dob pacijenta, veličinu prijeklopa i pregriza, dužinske osi zuba, analizirati rtg snimku za stanje kosti te ocijeniti biotip gingive i voditi računa o biološkoj širini. Svi ti parametri ne mogu biti uneseni u računalno i prilikom plana terapije i stomatolog ih mora uračunati (25).

Što se tiče konturiranja zubi i gingivnih zenita, u ranije postavljenim pravokutnicima koji određuju budući smještaj zuba mogu se ucrtati njihove konture. Važnu ulogu imaju prijašnji oblik i smještaj zuba, ali i pacijentove želje. Krivulja interdentalnih papila smještena je

između incizalne i gingivalne krivulje te bi trebala biti malo bliže gingivalnoj krivulji. Smatra se da bi doseg papila trebao zauzimati 40 % visine krune zuba (27).

Krivulja vermilionu u fotografiji *12 o'clock* odnosi se na krivulju vermilionu donje usne.

Uz dopunu okluzalnom fotografijom određuje se krivulja zlatnog luka koja pokazuje je li zubni luk preširok ili preuzak u odnosu na lice. Iz nje se očitavaju i interdentalni razmjeri koji su potrebni za izračun raspoloživog prostora (27).

Što se tiče boje zuba, pojedini softveri na tržištu postižu odličnu imitaciju prirodne boje i refleksije, dok drugi programi imaju vrlo skromne mogućnosti ili uopće nemaju mogućnost bojanja zubi. Program nije namijenjen za bojanje nego preoblikovanje zubi prema određenim proporcijama i pravilima estetike kako bi se dobio harmoničan i skladan osmijeh (25).

Nakon pacijentovog odobravanja, tehničar izrađuje *wax up* prema zadanim smjericama. On iz softvera dobiva informaciju o obliku, veličini i prostornom smještaju zuba te ima točne mjere poput produljenja krune ili pak dimenzije za izradu kirurških šablona za gingivoplastiku i osteoplastiku. U daljnjem dijelu terapije, koristeći *wax up* kao polazište, izrađuje se *mock up*, nakon kojeg slijedi brušenje (27, 28).

## **8. RASPRAVA**

Razvojem društva i utjecajem medija, estetski nedostaci sve češće dovode pacijenta u stomatološku ordinaciju. Budući da neestetski izgled zubi osim fizičkog izgleda narušava i samopouzdanje te kvalitetu života, danas se sve više pozornosti pridaje estetskoj dentalnoj medicini koja nam omogućuje poboljšanje općeg zdravlja pacijenta – tjelesnog, duševnog i socijalnog (29).

U estetskoj stomatologiji pri oblikovanju osmijeha velika se važnost posvećuje estetskim parametrima, a ne samo funkciji. Prije početka same terapije, detaljno se analiziraju sva odstupanja od estetskih parametara, koja se zatim usklađuju i uzimaju u obzir prilikom planiranja terapije (29).

Greške u analizi i planu terapije prije ili kasnije dovode do neuspjeha terapije. Stoga se analizira svaki pojedini estetski parametar osmijeha te ovisno o dobi, spolu, fizionomiji i okolnom tkivu uklapa u estetiku lica (1).

Nakon uzimanja anamneze potrebno je provesti klinički pregled i izraditi studijske modele. Studijski modeli omogućavaju analizu vertikalnog prijeklopa i horizontalog pregriza, određivanje stupnja nagnutosti ili rotacije pojedinih zuba te služe kao pokazatelj stanja prije terapije (14).

Adekvatan plan terapije često uključuje interdisciplinarni pristup kako bi se napravila sva potrebna priprema i kako bi završetak terapije zadovoljavao sve kriterije estetike. Izbjeljivanje zubi, parodontološki i ortodontski zahvati primjer su pripremnih zahvata koji, ovisno o situaciji, mogu biti i definitivni (4).

Definitivni zahvati poput restorativne terapije indicirani su kod manjih estetskih odstupanja i financijski su najprihvatljiviji. Prednost estetskih kompozitnih nadomjestaka, u odnosu na keramičke, očituju se u manjoj invazivnosti tijekom postupka brušenja.

Indikacije za izradu krunica su lomovi tvrdih zubnih tkiva kao posljedica sanacije opsežnih karijesnih defekata, prirođeni i stečeni defekti tvrdih zubnih tkiva, potamnjeni devitalizirani zubi, promjena boje ili cjelovitosti postojećih krunica, nagib krune u svim smjerovima od aksijalnog fiziološkog nagiba te izrastanje zubi u slobodni interokluzijski prostor (15).

Kod blažih odstupanja, vitalnih zubi i mlađih pacijenta indicirana je izrada estetskih keramičkih ljuski. Preparacija je za estetske keramičke ljuske manje invazivna od preparacija za krunice, ali ne zato i manje zahtjevna. Prilikom preparacije zuba doktor dentalne medicine mora biti vrlo pažljiv; brušenje zubnog tkiva mora biti minimalno (0,5 - 0,9 mm), ali istovremeno dovoljno da bi osiguralo dovoljnu debljinu keramičkog materijala ljuske (15).

Uspjeh terapije ovisi i o upravljanju crveno – bijelom estetikom. Zdrava i skladna gingiva jednako je važna u postizanju lijepog osmijeha kao i stanje zubi (30).



U kvalitetnoj komunikaciji između terapeuta i pacijenta, osim mogućnosti prikaza ishoda terapije, pacijenta se može uključiti i u postupak liječenja, čime se po završetku terapije izbjegava nezadovoljstvo konačnim radom. Napredak dentalne tehnologije donio je veliki doprinos svakodnevnoj praksi i pozitivno utjecao na prijenos informacija između terapeuta i dentalnog tehničara. Tehničar izrađuje *wax up* na temelju pisanih ili usmenih informacija stomatologa. Takav navoštenu model olakšava vizualizaciju budućeg rada. Još bolju vizualizaciju predstavlja *mock up*, koji se izrađuje izravno u ustima pacijenta. Digitalno dizajniranje osmijeha razvija se kao novi koncept prijenosa svih relevantnih podataka o pacijentu. Na temelju mjerenja i određivanja novog „ideala“, u skladu s pacijentovim strukturama lica, komunikacija s pacijentom je poboljšana je, a planiranje nadomjestka jednostavnije i brže (25).

## **9. ZAKLJUČAK**

Estetskim zahvatima u stomatologiji liječimo i oblikujemo osmijeh te utječemo na samopouzdanje pacijenta. Bitno je ostvariti ravnotežu između pacijentovih želja, općih estetskih parametara i uklapanja estetskog rada u simetriju njegova lica i osmijeha.

Osmijeh se oblikuje prema estetskim parametrima, koji su niz godina proučavani i predstavljaju idealan odnos kojemu se teži. Prije terapije bitno je porazgovarati s pacijentom, vidjeti kakva su njegova očekivanja i u skladu s tim predložiti plan terapije. Plan terapije obuhvaća više specijalnosti. Prije početka terapije potrebno je provesti pripremne postupke radi sanacije patoloških stanja i uspostave optimalnih uvjeta za daljnji rad. Sanacija obuhvaća sva tkiva usne šupljine. Terapeut je pacijentu dužan dati sve potrebne informacije o stanju njegove usne šupljine, dužan je objasniti tijek, trajanje terapije i cijenu rada.

Kod sanacije u estetskoj regiji poželjno je da su pacijenti aktivno uključeni u terapiju i da od samog početka sudjeluju u raznim odlukama. Tako mogu biti sigurni da će ishod biti u skladu s njihovim očekivanjima i vidjeti kako bi određene promjene utjecale na estetiku zubi i cjelokupnu harmoniju lica.

Osim tradicionalnih tehnika koje to omogućavaju, kao što su izrada studijskih modela, *wax up* i *mock up*, digitalno dizajniranje osmijeha brža je i preciznija metoda koja omogućuje jasnu vizualizaciju usmeno dogovorenih planiranih promjena bez ikakve intervencije u ustima. Digitalizacijom se postiže bliska suradnja s ostalim specijalistima dentalne medicine i dentalnim tehničarem, što rezultira boljim ishodom terapije.

## **10. LITERATURA**

**Popis literature:**

1. Knezović Zlatarić D, Aurer A, Meštrović S, Čelić R, Pandurić V. Osnove estetike u dentalnoj medicini. 1.izd. Zagreb: Hrvatska komora dentalne medicine; 2013. 206 p.
2. Goldstein RE. Study of need for esthetics in dentistry. J Prosthet Dent. 1969;21(6):589-98.
3. Guth É, Bacon W. Smile in self-representation and self-esteem. Orthod Fr. 2010;81(4):323-9.
4. Spear FM, Kokich VG, Mathews DP. Interdisciplinary management of anterior dental esthetics. J Am Dent Assoc. 2006;137(2):160-9.
5. Murthy Sreenivasan BV, Ramani N. Evaluation of natural smile: Golden proportion, RED or Golden percentage. J Conserv Dent. 2008;11(1):16-21.
6. Gürel G. Znanje i vještina u izradi estetskih keramičkih ljuski. 1. Izd. Zagreb: Media ogled; 2009. 526 p.
7. Ong E, Brown RE, Richmond S. Peer assessment of dental attractiveness. Am J Orthod Dentofacial Orthop. 2006;130(2):163-9.
8. Patnaik WG, Rajan SK, Sanju B. Anatomy of a beautiful smile and face. J Anat Soc India. 2003;52(1):74-80.
9. Moskowitz M, Nayyar A. Determinants of dental esthetics: A rational for smile analysis and treatment. Compend Contin Educ Dent. 1995;16(12):1164-86.
10. Frush JP, Fisher RD. How dentinogenic restorations interpret the sex factor. J Prosthet Dent. 1956;6(2):160-72.
11. Magne P, Belser UC. Anatomic crown width/length ratios of unworn and worn maxillary teeth in white subjects. J Prosthetic Dent. 2003;89(5):453-61.
12. Koczarski M. Smile makeover utilizing direct composite resin veneers. Dent Today. 2008;27(12):76:78-9.
13. Mehulić K, Mehadžić K. Pretprotetska priprema pacijenta u fiksnoj protetici. Sonda. 2014;15(28):25-8.
14. Apro A. Pretprotetska priprema pacijenta. [diplomski rad]. Zagreb: Stomatološki fakultet Sveučilišta u Zagrebu; 2016: 38 p.
15. Čatović A, Komar D, Čatić A i sur. Klinička fiksna protetika – krunice. 1.izd. Zagreb: Medicinska naklada; 2015. 200 p.
16. Radić T, Sablić V, Milardović Ortolan S, Mehulić K. Wax up i mock up u fiksnoprotetskoj terapiji. Sonda. 2012;13(24):57-9.

17. St-Pierre L, Blique M. Uloga „mock upa“ u planiranju estetske terapije. Dental Tribune Croatian Edition [Internet]. 2014 lipanj [cited 2018 Jun 25];2: [about6-7p.]. Available from: [https://www.dental-tribune.com/epaper/dt-croatia/dt-croatia-no-2-2014-0214-\[06-07\].pdf](https://www.dental-tribune.com/epaper/dt-croatia/dt-croatia-no-2-2014-0214-[06-07].pdf).
18. Simeone P, De Paoli C, De Paoli S, Leofreddi G, Sgro S. Interdisciplinary treatment planning for single-tooth restorations in the esthetic zone. J Esthet Restor Dent. 2007;19(2):79-88.
19. Rateitschak KH, Rateitschak – Plüss EM, Wolf HF. Parodontologija, stomatološki atlas: Paroprotetika 2. 1.izd. Zagreb: Naklada Slap; 2009.532 p.
20. Musić L, Ninčević A, Vražić D. Postupci produljenja kliničke krune. Sonda. 2013;14(25):73-7.
21. Vojić N. Uloga kompozitnih materijala u estetskom zbrinjavanju prednjih zubi. [diplomski rad]. Zagreb: Stomatološki fakultet Sveučilišta u Zagrebu; 2015: 40 p.
22. Pandurić V. Kompozitne fasete. Sonda. 2007;8(14-15):42-5.
23. Mehulić K. Potpuno keramički sustavi. Keramički materijali u stomatološkoj protetici.1.izd. Zagreb: Školska knjiga; 2010. 61 p.
24. Čatić A. Vestibularne keramičke ljuste. Sonda. 2007;8(14-15):46-7.
25. Geštakovski D, Pleše D, Carev T, Knezović Zlatarić D. Digital Smile Design. Sonda. 2016;17(32):68-71.
26. Coachman C, Van Dooren E, Gürel G, Landsberg CJ, Calamita MA, Bichacho N. Smile Design: From Digital Treatment Planning to Clinical Reality. [Internet]. 2010 August [cited 2018 Jun 26]; [about1-56p]. Available from: [http://digitalsmiledesign.com/static/media/Coachman Interdisciplinary Treat Planning Chapter.pdf](http://digitalsmiledesign.com/static/media/Coachman_Interdisciplinary_Treat_Planning_Chapter.pdf)
27. Štruman K. Digitalno planiranje i dijagnostika u fiksnoj protetici [diplomski rad]. Zagreb: Stomatološki fakultet Sveučilišta u Zagrebu; 2017. 34 p.
28. Linden A. Korištenje SOFTVERA za dizajniranje osmijeha i CAD/CAM tehnologije za izradu mock upa i trajnih nadomjestaka. Dental Tribune Croatian Edition [Internet]. 2017 ožujak [cited 2018 Jun 25];1: [about4-6p.]. Available from: [https://www.dental-tribune.com/epaper/dental-tribunes/dt-croatia/no-1-2017-dt-croatia-\[04-06\].pdf](https://www.dental-tribune.com/epaper/dental-tribunes/dt-croatia/no-1-2017-dt-croatia-[04-06].pdf).
29. Martinović J. Uloga boje, oblika i estetike zuba te odnos fizionomije lica i zubi u fiksnoj protetici. [diplomski rad]. Zagreb: Stomatološki fakultet Sveučilišta u Zagrebu; 2017: 30 p.

30. Prestin JP. Kako sivo-bijelu ne-estetiku promijeniti u crveno-bijelu estetiku. Dental Tribune Croatian Edition [Internet]. 2014 ožujak [cited 2018 Jun 25];1: [about 12-3p.]. Available from: [https://www.dental-tribune.com/epaper/dt-croatia/dt-croatia-no-2-2014-0214-\[12-13\].pdf](https://www.dental-tribune.com/epaper/dt-croatia/dt-croatia-no-2-2014-0214-[12-13].pdf)

## **11. ŽIVOTOPIS**



Marija Štambuk rođena je 4. studenog 1993. u Supetru na otoku Braču. Završava Osnovnu školu „Selca“ i Srednju školu „Bol“ smjer opća gimnazija s odličnim uspjehom. Godine 2012. upisuje integrirani preddiplomski i diplomski sveučilišni studij Dentalne medicine u Zagrebu. Tijekom studija sudjeluje na više kongresa i radnih tečajeva te radi kao dentalna asistentica u privatnoj ordinaciji.