

Erozija zuba

Laktić, Martina

Master's thesis / Diplomski rad

2018

Degree Grantor / Ustanova koja je dodijelila akademski / stručni stupanj: **University of Zagreb, School of Dental Medicine / Sveučilište u Zagrebu, Stomatološki fakultet**

Permanent link / Trajna poveznica: <https://um.nsk.hr/um:nbn:hr:127:761154>

Rights / Prava: [Attribution-NonCommercial 3.0 Unported / Imenovanje-Nekomercijalno 3.0](#)

Download date / Datum preuzimanja: **2025-01-25**



Repository / Repozitorij:

[University of Zagreb School of Dental Medicine Repository](#)





SVEUČILIŠTE U ZAGREBU
STOMATOLOŠKI FAKULTET

Martina Laktić

EROZIJA ZUBA

Diplomski rad

Zagreb, 2018.

Rad je ostvaren u Zavodu za dentalnu antropologiju Stomatološkog fakulteta Sveučilišta u Zagrebu.

Mentor rada: izv. prof. dr. sc. Jelena Dumančić, Zavod za dentalnu antropologiju

Lektor hrvatskog jezika: Anđelka Ilinović, prof. hrvatskog jezika i književnosti

Lektor engleskog jezika: Valentina Ćosić, prof. povijesti i engleskog jezika i književnosti

Sastav povjerenstva za obranu diplomskog rada:

1. _____

2. _____

3. _____

Datum obrane rada: _____

Rad sadrži: 38 stranica

1 tablicu

8 slika

CD

Osim ako nije drukčije navedeno, sve ilustracije (tablice, slike i dr.) u radu su izvorni doprinos autora diplomskog rada. Autor je odgovoran za pribavljanje dopuštenja za korištenje ilustracija koje nisu njegov izvorni doprinos, kao i za sve eventualne posljedice koje mogu nastati zbog nedopuštenog preuzimanja ilustracija odnosno propusta u navođenju njihovog podrijetla.

Zahvala

Zahvaljujem svojoj dragoj mentorici izv. prof. dr. sc. Jeleni Dumančić na stručnoj pomoći i savjetima tijekom studiranja te izrade ovog diplomskog rada.

Zahvaljujem mr. sc. Ivanu Bedeku, dr. med. dent. na ustupljenim slikama i pruženoj podršci.

Hvala svim nastavnicima ovog fakulteta na prenesenom znanju te svim prijateljima koji su bili dio mog životnog puta proteklih šest godina.

Ovaj rad posvećujem svojoj obitelji kao zahvalu za njihovu neizmjernu ljubav i vjeru u moj uspjeh te za potporu tijekom cjelokupnog školovanja.

Erozija zuba

Sažetak

Dentalna erozija podrazumijeva postupni, nepovratni gubitak tvrdih zubnih tkiva uzrokovan djelovanjem kiselina. Etiologija je višefaktorijska, a rizične čimbenike dijelimo na vanjske i unutarnje. Ekstrinzični uzroci u organizmu se unose iz okoline, a najčešće se povezuju s kiselim napitcima i hranom, lijekovima te proizvodima za oralnu higijenu. Intrinzični uzroci dentalne erozije predstavljaju kiseline želučanog podrijetla, a njihov povratak u usnu šupljinu uzrokovan je želučanim refluksom, povraćanjem u trudnoći ili u sklopu poremećaja prehrane.

Egzogeni čimbenici dovode do erozivnih promjena na labijalnim i incizalnim ploham gornjih sjekutića i očnjaka, dok su kod primarno endogenog izvora kiselina najprije zahvaćene palatinalne i okluzijske plohe svih zuba gornje čeljusti.

U početnom stadiju erozija može biti asimptomatska. Temeljitom anamnezom zdravstvenog stanja pojedinca, prehrambenih navika te profesionalnog okruženja moguće je prepoznati rizične faktore i djelovati na njih. Preventivnim i interceptivnim mjerama moguće je remineralizirati početne lezije i zaustaviti njihovu progresiju, dok se veća oštećenja zbrinjavaju restorativno ili protetski. Prikazan je slučaj pacijentice s dentalnom erozijom nakon izlječenja anoreksije i bulimije. Kompozitnim restauracijama zaustavljeno je daljnje trošenje zubnog tkiva i postignut je estetski učinak.

S obzirom na to da je erozija zuba u porastu u suvremenom društvu i zahvaća sve mlađu populaciju, doktor dentalne medicine ima važnu ulogu u njezinu prepoznavanju i prevenciji.

Ključne riječi: dentalna erozija; kiselina; GERB; kompoziti

Dental erosion

Summary

Dental erosion means progressive, irreversible loss of hard teeth substance caused by acid action. Etiology of dental erosion is multifactorial and risk factors include extrinsic and intrinsic factors. Extrinsic causes taken (in organism) from the environment are most commonly associated with acidic beverages and food, medicines and oral hygiene products. Intrinsic causes of dental erosion are gastric acid, its return to the oral cavity by gastric reflux, vomiting in pregnancy or as part of eating disorders.

Extrinsic factors lead to erosive changes on labial and incisal surfaces of incisors and canines, more often in upper jaw, while palatal and occlusal surfaces in all upper jaw teeth are the first to be affected in patients with primary endogenous source of acid.

In the initial stage an erosion can be asymptomatic. Through extensive anamnesis of the health condition of each individual, his dietary habits and professional environment it is possible to recognize the risk factors and how to influence them. With preventive and interceptive measures it is possible to remineralize initial lesions and to stop further progression. With progressive tooth wear the approach is restorative and prosthetic treatment. This thesis shows a case of a patient with dental erosion after recuperating from anorexia and bulimia. Treatment with composite restorations stopped further tooth wear and aesthetic effect was achieved.

Considering that dental erosion is increasing in the modern society and affects the younger population, the dentist has an important role in recognizing and preventing it.

Keywords: dental erosion; acid; GERD; composites

SADRŽAJ

1. UVOD	1
2. DENTALNA EROZIJA	4
2.1. Etiologija dentalne erozije	5
2.1.1. Ekstrinzični čimbenici	6
2.1.1.1. Kemijski čimbenici	6
2.1.1.2. Biološki čimbenici.....	7
2.1.1.3. Bihevioralni čimbenici	7
2.1.1.4. Profesionalni čimbenici i sport.....	8
2.1.1.5. Proizvodi za oralnu higijenu i lijekovi	8
2.1.2. Intrinzični čimbenici	9
2.1.2.1. Gastroezofagealna refluksna bolest (GERB)	9
2.1.2.2. Bulimija/anoreksija	10
2.1.2.3. Poremećaji i stanja uz koje se veže refluks ili povraćanje	11
2.2. Kemijski procesi dentalne erozije.....	12
2.3. Klinička slika dentalne erozije	14
2.4. Prevencija dentalne erozije	17
2.5. Terapija dentalne erozije	20
2.6. Prikaz slučaja dentalne erozije	22
3. RASPRAVA.....	26
4. ZAKLJUČAK	30
5. LITERATURA.....	33
6. ŽIVOTOPIS	37

Popis skraćenica

AmF – aminfluorid

$\text{Ca}_{10}(\text{PO}_4)_6(\text{OH})_2$ – kalcij-hidroksilapatit

CaF_2 – kalcijev fluorid

Cl^- – klorni ion

CO_3^- – karbonatni ion

F^- – fluoridni ion

GERB – gastroezofagealna refluksna bolest

GERD – engl. *gastro-oesophageal reflux disease*

H^+ – vodikov ion

NaF – natrijev fluorid

Nd:YAG – engl. *neodymium: yttrium-aluminum-garnet*

OH^- – hidroksilni ion

ppm – engl. *parts per million*

SIC – staklenoionomerni cement

SnF_2 – kositreni fluorid

Dentalna erozija podrazumijeva postupni, nepovratni gubitak tvrdih zubnih tkiva uzrokovan djelovanjem kiselina intrinzičnog ili ekstrinzičnog podrijetla, koje djeluju posredstvom vodikovih (H^+) iona ili kelatora. Ne dovodi se u izravnu povezanost s bakterijskim djelovanjem, karijesom ili traumatskim ozljedama zuba. Smatra se površinskim fenomenom koji može progredirati otapajući subpovršinske minerale u zubnoj strukturi (1).

Razvojem suvremenog društva sve češće susrećemo pacijente s različitim nekarijesnim oštećenjima zuba, a suvremeni način života ubrzava manifestaciju takvih pojava. Promjenom prehrambenih navika te sve češćom konzumacijom industrijski prerađene, mekše i kisele hrane te kiselih napitaka smanjuje se izraženost abrazije i atricije, a učestalost dentalne erozije sve je veća (2).

Dentalna erozija zahvaća sve mlađu populaciju. Denticija predškolske djece starosti od 2 do 5 godina zahvaćena je erozivnim promjenama u 6 – 50 % slučajeva. Djeca u dobi od 5 do 9 godina u 14 % slučajeva već imaju trajnu denticiju koja je zahvaćena erozijom. Mladi u dobi od 9 do 17 godina pokazuju znakove erozije u 11 – 100 % slučajeva, a ona se najčešće povezuje s konzumacijom erozivnih napitaka. U odrasloj populaciji u dobi od 18 do 88 godina raspon prevalencije dentalne erozije iznosi 4 – 82 % i nešto je češća u muškaraca (1).

Rizični čimbenici i kliničke slike trošenja zuba često se i isprepleću te je neiskusnom kliničaru teško razgraničiti pojedine vrste oštećenja.

Pored dentalne erozije, uz nekarijesni gubitak zubnih tkiva vežu se pojmovi abrazije, atricije i abfrakcije.

Abrazija se definira kao trošenje površine cakline, dentina i cementa zbog djelovanja fizičko-mehaničkih postupaka tijekom života. Uključuje demastikacijsku, umjetnu ili artificijelnu te ritualnu abraziju.

Demastikacijska abrazija manifestira se trošenjem zubi prilikom žvakanja abrazivne hrane. Umjetna ili artificijelna abrazija nastaje dugotrajnim djelovanjem nekog predmeta na zube kao kod pušača lule ili glazbenika te kod loših navika grickanja predmeta, mehaničkim djelovanjem zubnih četkica, zubnih pasta, zubne svile, kvačicama mobilnih protetskih nadomjestaka, ortodontskim napravama te keramičkim protetskim nadomjescima koji troše prirodne antagonističke zube. Ritualnu abraziju vidamo kod pojedinih kultura kao način ukrašavanja zuba (3 – 5).

Atricija predstavlja fiziološko ili parafunkcijsko trošenje (kod bruksizma) tvrdih zubnih tkiva prilikom kontakta antagonističkih zuba bez posredstva drugih medija. Zahvaća incizalne, okluzalne te aproksimalne plohe zuba, pri čemu se zubi sužavaju i pomiču mezijalno (4), a

kontaktne točke postaju kontaktne plohe (5). Nakon zahvaćanja incizalnog brida te okluzijskih ploha atricija napreduje na potpornim kvržicama zuba: troše se palatinalne kvržice gornjih kutnjaka, a zatim bukalne kvržice donjih kutnjaka (3, 5).

Abfrakcija je klinasta lezija u cervikalnom dijelu zuba koja je nastala zbog savijanja zuba uzrokovanog okluzalnim opterećenjem (neadekvatne restauracije, nefunkcionalni kontakti, ekstrahirani susjedni zub) i parafunkcijama. Gubitak zubne strukture pojavljuje se u regiji u kojoj se koncentrirano naprezanje, a udaljena je od mjesta na kojem djeluje sila. Razlikuju se aktivna lezija bez sjaja i s dentinskom preosjetljivošću te kronična lezija koja je tamnija, sklerotična, sjajna, bez dentinske preosjetljivosti (6).

Erodirana zubna površina podložnija je djelovanju atricije, abrazije i abfrakcije te je eroziju potrebno što ranije prepoznati kako bi se spriječio nepovratni gubitak tvrdih zubnih tkiva.

Svrha je ovoga rada opisati djelovanja koja dovode do erozije, načine prevencije i terapije te prikazati slučaj pacijentice s dentalnom erozijom nastalom u sklopu anoreksije i bulimije nervoze.

2. DENTALNA EROZIJA

2.1. Etiologija dentalne erozije

Istraživanje u hrvatskoj populaciji pokazalo je da dentalna erozija pogađa djecu, tj. pojavljuje se već u mliječnoj denticiji. U dobi od 4 do 5 godina prisutna je u 78,8 % ispitanika, pri čemu je u 51 % slučajeva zahvaćala samo caklinu, u 26,8 % i dentin, a u 1,0 % ispitanika i pulpu (7). Distribucija erozije pokazuje primarnu zahvaćenost okluzalnih površina, posebice mandibularnih prvih kutnjaka, a prati ih zahvaćenost labijalnih površina maksilarnih sjekutića i očnjaka. S obzirom na to da se pojavnost dentalne erozije u adolescenata i odraslih penje i do 82 – 100 % (1), za pravovremene mjere prevencije nužno je poznavanje etiologije te pojave. Prevencija erozivnih promjena temelji se na prepoznavanju i uklanjanju rizičnih čimbenika, koji su navedeni u Tablici 1.

Tablica 1. Čimbenici dentalne erozije.

Ekstrinzični uzroci dentalne erozije	
1. Kemijski čimbenici	<ul style="list-style-type: none">▪ pH i puferski kapacitet kisele tvari▪ kelirajuće sposobnosti kiseline▪ koncentracija kalcija, fosfata, fluorida
2. Biološki čimbenici	<ul style="list-style-type: none">▪ slina (puferski kapacitet, količina)▪ stečena zubna pelikula▪ struktura i anatomija zuba, međuodnos s mekim tkivima i jezikom
3. Bihevioralni čimbenici	<ul style="list-style-type: none">▪ pojačana oralna higijena▪ česta konzumacija kiselih napitaka i hrane▪ nezdrave navike: droga, alkohol▪ noćno hranjenje djece kiselim napitcima▪ neuobičajene navike hranjenja (zadržavanje kiselih napitaka u ustima prije gutanja i dr.)
4. Profesionalni čimbenici i sport	<ul style="list-style-type: none">▪ plivanje u bazenima (profesionalni plivači)▪ konzumacija erozivnih sportskih pića▪ rad u kemijskoj industriji▪ profesionalno kušanje vina (<i>sommelier</i>)

Tablica 1. Čimbenici dentalne erozije (nastavak).

5. Proizvodi za oralnu higijenu i lijekovi	<ul style="list-style-type: none"> ▪ vodice za ispiranje usta ▪ proizvodi za izbjeljivanje zuba ▪ kserostomija kao posljedica lijekova ▪ kiseli preparati umjetne sline ▪ tablete klorovodične kiseline ▪ acetilsalicilna kiselina ▪ vitamin C ▪ pripravci željeza
Intrinzični uzroci dentalne erozije	
1. Gastroezofagealna refluksna bolest (GERB)	
2. Bulimija/anoreksija	
3. Poremećaji i stanja uz koja se veže refluks ili povraćanje	<ul style="list-style-type: none"> ▪ trudnoća ▪ kronični alkoholizam ▪ pretilost ▪ postura tijela ▪ iscrpljujuće vježbanje i dr.

2.1.1. Ekstrinzični čimbenici

Vanjski čimbenici dentalne erozije uključuju jela i pića koja sadrže limunsku i ortofosforu kiselinu, voćne napitke, gazirana pića, lijekove i kiseline iz okoliša (2, 8). Moguća je interakcija unutarnjih i vanjskih čimbenika te njihov sinergistički učinak na otapanje tvrdih zubnih tkiva. Prilikom erozivnog djelovanja egzogenih i endogenih kiselina kratkotrajno se intermitentno snizuje pH-vrijednost na 2 – 3. Bilo koji čimbenik s pH-vrijednosti manjom od 4 u dodiru sa zubnom površinom može erodirati zube (9).

Ekstrinzičnim čimbenicima najčešće su zahvaćene labijalne plohe i grizni bridovi sjekutića, koji se nazubljuju i troše. Vestibularne i okluzalne plohe pretkutnjaka nešto su rjeđe zahvaćene, dok su kutnjaci uglavnom intaktni. Češće su zahvaćeni zubi u gornjoj čeljusti (10).

2.1.1.1. Kemijski čimbenici

Viši puferski kapacitet pića ili prehranbenih namirnica pojačat će proces otapanja zubne strukture jer je potrebno više iona iz kristalne rešetke zuba kako bi se inaktivirala kiselina i njezin daljnji učinak na demineralizaciju. Međutim, i pri niskoj pH-vrijednosti postoji

moгуćnost da razni čimbenici spriječe daljnji razvoj erozije. Dodavanjem soli kalcija i fosfata pićima ili konzumacijom proizvoda s prirodno visokim sadržajem tih iona (jogurt, mlijeko i dr.) te fluoridacijom pića i hrane moguće je prevenirati erozivne promjene.

2.1.1.2. Biološki čimbenici

Biološki čimbenici povezani su s razvojem zubne erozije, a u to ubrajamo ulogu sline, stečene zubne pelikule, same strukture zuba te protektivnog odnosa susjednih mekotkivnih struktura i jezika (1).

Slina je važan biološki čimbenik u prevenciji dentalne erozije. Ima ulogu u stvaranju zubne pelikule koja djeluje kao polupropusna membrana sprječavajući izravan kontakt kiseline s površinom zuba (2). Slina je hipotonična vodena otopina koju luče tri velike salivarne žlijezde – parotidna, submandibularna, sublingvalna – te brojne akcesorne žlijezde slinovnice (11).

Puferski kapaciteti u slini (bikarbonatni, proteinski, fosfatni) imaju zadaću neutralizirati kiseline te spriječiti ili zaustaviti demineralizaciju tvrdih zubnih tkiva (12). Istraživanja su pokazala da kisela hrana ima snažan utjecaj na pojačan protok sline, koji može biti znatno povećan u usporedbi s nestimuliranim protokom. Hipersalivacija se javlja i prije povraćanja kao odgovor iz centra za povraćanje u mozgu, što se često vidi kod pojedinaca koji pate od anoreksije i bulimije, ruminacije ili kroničnog alkoholizma. Pretpostavlja se da bi to moglo smanjiti eroziju uzrokovanu kiselinom želučanog podrijetla. S druge strane, bolesnici sa simptomima gastroezofagealnog refluksa ne bi trebali očekivati povećanje salivarnog učinka prije regurgitacije želučanog soka jer je to nehotični odgovor koji nije koordiniran autonomnim živčanim sustavom. Zbog toga može izostati pozitivno djelovanje salivarnog protoka na pojavu erozije (1).

2.1.1.3. Bihevioralni čimbenici

Dok karijesne procese uzrokuje nedostatna higijena i prehrana bogata ugljikohidratima, erozivne promjene povezujemo sa zdravim stilom života, konzumiranjem voća i povrća (2). Osim zdrave prehrane koja često uključuje kisele napitke i hranu, dentalnu eroziju uzrokuju i loše navike kao što su konzumiranje alkohola, narkotika (kokain, ekstazi) itd. Adolescenti predstavljaju rizičnu skupinu za nastanak dentalne erozije jer u toj dobi počinju konzumirati alkoholna pića. Kombiniraju alkoholna i bezalkoholna gazirana pića, čiji je erozivni potencijal

poznat. Najviši pH (veći od 4) imaju pivo te mineralna gazirana voda i pritom imaju manji erozivni učinak od pića s nižim pH, kao što su Coca-Cola, Cedevida te negazirane mineralne vode s okusom, s rasponom pH-vrijednosti od najniže 2,58 (Coca-Cola) do najviše 3,71 (Cedevida) (13).

Dobru oralnu higijenu povezujemo s parodontnim zdravljem te odsutnošću karijesa, ali učestalim četkanjem abrazivnim sredstvima gubitak tvrdog tkiva znatno je veći nego nakon same erozije. Na pojavu dentalne erozije utječe i duljina trajanja erozivnih čimbenika, a među najmlađom populacijom poseban rizik predstavlja noćno hranjenje kiselim napitcima. Promjenom životnih navika moguće je smanjiti klinički manifestne erozivne promjene na najmanju moguću mjeru.

2.1.1.4. Profesionalni čimbenici i sport

Moguće je djelovanje i okolišnih čimbenika na eroziju zuba jer kiseline mogu biti dio aerosola zagađenog zraka. Rizični faktor predstavlja rad u kemijskoj industriji te u tvornicama akumulatora koje u procesu proizvodnje koriste kiselinu. Pojavljuje se i dentalna erozija u sportaša koji često borave u kloriranoj bazenskoj vodi čija vrijednost pH zna dosežati 2 (14).

Česta konzumacija sportskih pića izlaže riziku dentalne erozije, ali i potencijalnom kariogenom učinku na zube zbog bakterijske fermentacije šećera (monosaharida i disaharida). Sva energetska pića imaju pH-vrijednost nižu od 5,5, u rasponu od 2,38 do 4,46. Sportska pića niske pH-vrijednosti, ali visoke koncentracije kalcija i fosfata mogu biti potencijalno manje erozivna (15). Profesionalni kušači vina također su izloženi riziku zbog visokog erozivnog potencijala vina te njihove pH-vrijednosti niže od 3,5 (16).

2.1.1.5. Proizvodi za oralnu higijenu i lijekovi

Zbog suvremenog načina života ljudi su svakodnevno izloženi stresnim situacijama, narušava im se imunitet i pojavljuju problemi sa želučanom kiselinom, stoga se ukazuje potreba za primjenom lijekova. Razne skupine lijekova imaju kao nuspojavu kserostomiju, poput anksiolitika, antiemetika, antihistaminika, antiparkinsonika, antihipertenziva i dr. Inhibitori protonske pumpe te antagonisti H₂ receptora smanjuju gastričnu sekreciju kod refluksnih bolesti, ali istovremeno izazivaju redukciju količine sline i tako smanjuju njezin zaštitni učinak na zube (17). Za ublažavanje simptoma opsežne kserostomije, pogotovo kod pacijenata koji su

podvrgnuti radioterapiji usne šupljine i regije glave i vrata ili kod pacijenata koji pate od Sjogrenova sindroma, preporučuju se fluoridirani preparati umjetne sline koji sadrže mucine, fosfat i kalcij (1). Osim smanjenja količine sline, određeni lijekovi mogu imati izravni erozivni učinak zbog načina primjene otapanjem u ustima ili u obliku otopine: acetilsalicilna kiselina, vitamin C, tablete željeza i dr. Erozivni potencijal pripisuje se i preparatima za oralnu higijenu, posebice preparatima za izbjeljivanje zuba, koji pojačano troše caklinu (1, 18).

2.1.2. Intrinzični čimbenici

Intrinzični čimbenik zubne erozije jest želučana kiselina kao produkt parijetalnih stanica želuca, a izaziva eroziju u sklopu nekoliko najčešćih poremećaja: gastroezofagealna refluksna bolest (GERB), anoreksija i bulimija. Također je moguće vraćanje želučanog sadržaja u trudnoći, kod kroničnog alkoholizma i zlouporabe droga te kod bolesti probavnog sustava. Istraživanja pokazuju da oko 40 % erozija mogu biti posljedice intrinzičnih čimbenika (9).

Budući da je aciditet želučanog sadržaja oko 1, dakle mnogo niži od kiselih pića i hrane, izaziva značajno jaču eroziju zuba (1).

Vraćanje želučanog sadržaja u usta može se javiti u obliku povraćanja, regurgitacije i ruminacije.

Povraćanje se odvija uz kontrakciju mišića ošita i trbuha, a u regurgitaciji dolazi do pasivnog vraćanja hrane u usta te ponekad i ponovnog žvakanja i gutanja sadržaja.

Regurgitacija je nevoljno vraćanje želučanog ili jednjačkog sadržaja u ždrijelo te implicira insuficijenciju gornjeg ezofagealnog sfinktera (1).

Regurgitacija bez fizičkog uzroka zove se ruminacija. Česta je u male djece, puno rjeđa u odraslih, a najčešće povezana s emocionalnim smetnjama i stresom. Mala količina želučanog sadržaja vraća se u usta obično 15 do 30 minuta nakon jela te ju osoba obično ponovno sažvače i guta (19).

2.1.2.1. Gastroezofagealna refluksna bolest (GERB)

GERB je nevoljni prolaz želučanog sadržaja nazad u jednjak, a često i u usta (regurgitacija) (20). Zahvaća 65 % zapadne civilizacije u jednom trenutku života, a obuhvaća epizode u kojima pH u jednjaku pada ispod vrijednosti 4 (1). Uzrok je GERB-a slabljenje funkcije mišićnog prstena dijafragme između torakalnog i abdominalnog prostora –

ezofagealnog hijatusa, čime se stvara područje smanjenog otpora na povišeni intraabdominalni tlak. Nastaje hernijacija dijela želuca ili abdominalnog dijela jednjaka te se onemogućava funkcija donjeg ezofagealnog sfinktera i pojavljuje se refluks (21). Primarna je zadaća donjeg ezofagealnog sfinktera sprječavanje dolaska želučanog sadržaja u jednjak, a gornjeg ezofagealnog sfinktera zaštita dišnog puta. Za razliku od donjeg ezofagealnog sfinktera, gornji ezofagealni sfinkter sastoji se od skeletnog mišića i ima veći tonusni tlak, stoga je učinkovitiji u sprječavanju regurgitacije. U bolesnika s regurgitacijom može doći do niskih tlakova baze gornjeg ezofagealnog sfinktera ili prolaznih neodgovarajućih relaksacija, na sličan način kao i kod donjeg ezofagealnog sfinktera (1).

Simptomi GERB-a vezani uz jednjak jesu osjećaj pečenja/žarenja duž jednjaka, bol u području želuca, vraćanje hrane u usta (žgaravica) i otežano gutanje. Ostali simptomi uključuju bol u području prsne kosti („bol u žličici“), astmu zbog regurgitacije u plućni sustav, kronični kašalj i grlobolju (podražaj larinksa), promjene glasa i osjećaj čvora („knedle“) u grlu. Oralne manifestacije uključuju dentalnu eroziju, suha i ljepljiva usta, hipersalivaciju kao odgovor žlijezda slinovnica na iritaciju kiselim sadržajem želuca, stomatopirozu, disgeuziju, halitozu, eritem uvule, mekog i tvrdog nepca te moguće erozije i ulkuse (2).

Ponekad pacijenti nemaju simptome refluksa i dentalna erozija može biti jedan od prvih znakova bolesti. Rana erozija vidljiva je kao gubitak cakline na palatinalnim ploham gornjih sjekutića, a kako napreduje, zahvaća palatinalne plohe gornjih pretkutnjaka i kutnjaka. Naposljetku generalizirana erozija zahvaća okluzalne plohe i vestibularne plohe svih zuba izazivajući jako trošenje zuba.

Terapija GERB-a može biti konzervativna, medikamentozna i kirurška. Potrebno je izbjegavati provocirajuću hranu i obroke prije spavanja, reducirati pušenje, alkohol, tjelesnu težinu i stresne situacije (1). Od lijekova primjenjuju se inhibitori protonske pumpe te antagonisti H₂ receptora.

2.1.2.2. Bulimija/anoreksija

U psihosomatske poremećaje ubrajamo poremećaje hranjenja kao što su anoreksija nervoza i bulimija nervoza (22). Ti poremećaji zahvaćaju većinom djevojke zapadnog društva, obrazovane i s visokim životnim očekivanjima. Dok se anoreksija javlja u ranoj adolescenciji i češća je u osoba s niskom tjelesnom težinom, bulimija obuhvaća osobe u kasnoj adolescenciji, normalne tjelesne težine, a kod njih je također češća zloupotreba droge i alkohola (1).

Nakon nekoliko godina kroničnog povraćanja incizalni bridovi i palatinalne plohe gornjih

sjekutića te palatinalne plohe maksilarnih kutnjaka i pretkutnjaka zahvaćeni su erozijom (23).

Perimoliza je naziv za eroziju uzrokovanu želučanom kiselinom kod osoba s kroničnim povraćanjem, a zahvaća palatinalne plohe zuba gornje čeljusti. Ako povraćanje traje godinama, zahvaćene su i bukalne te okluzalne plohe zuba u donjoj čeljusti (24).

U bulimičara kod povraćenog gastričnog sadržaja izmjeren je pH od 3,8, što vodi demineralizaciji cakline. Kiselina ima veći utjecaj na maksilarne zube nego na mandibularne, što se može povezati s protektivnom ulogom jezika te sline iz submandibularnih i sublingvalnih žlijezda slinovnica (22).

Bukalne plohe gornjih zuba zaštićene su sekrecijom parotidne žlijezde zbog položaja izvodnog kanala Stenoni (24).

2.1.2.3. Poremećaji i stanja uz koje se veže refluks ili povraćanje

Stanja koja se povezuju s reflukсом kiselog sadržaja, povraćanjem te posljedičnom erozijom zuba uključuju trudnoću kao fiziološko stanje organizma, ali i alkoholizam, zloupotrebu droga, endokrine i metaboličke poremećaje.

Pojedine životne i prehrambene navike mogu provocirati razvoj refluksa. Faktori koji pospješuju razvoj refluksa uključuju povećanje tjelesne težine te konzumiranje masne i začinjene hrane, luka, kiselih krastavaca, pepermint, kave, rajčice te čokolade. Konzumiranje alkohola smanjuje tonus donjeg ezofagealnog sfinktera, odgađa pražnjenje želučanog sadržaja te iritira sluznicu jednjaka. Saginjanje, horizontalni položaj tijela te naporno vježbanje također povećavaju pojavu refluksa. Iako neugodni, ti su simptomi prolazni i nemaju dugotrajan učinak. Povraćanje tijekom trudnoće može se pojaviti posebno tijekom prvog tromjesečja i može uzrokovati napredovanje dentalne erozije. Također postoji povećana incidencija refluksa tijekom trudnoće (1).

2.2. Kemijski procesi dentalne erozije

Za razliku od karijesa, dentalna erozija često se opisuje kao isključivo površinski fenomen, ali ona može uzrokovati otapanje minerala i u dubljim dijelovima cakline (7).

Caklina i dentin sastoje se od mineralne tvari, proteina, lipida i vode. Iako imaju gotovo identičnu mineralnu komponentu, strukturom su različiti te je posljedično različita adhezija materijala za restauraciju izgubljenih tvrdih zubnih tkiva (1). Caklina sadrži 95 – 96 % kristala hidroksilapatita, 1 – 2 % organske tvari i 3 % vode. Građena je od prizmi prosječnog promjera 5 mikrometara te ih je 20 000 – 30 000/mm² (25).

Zbog ravnog tijeka prizmi u cervikalnom dijelu krune zuba, za razliku od valovitog tijeka u srednjoj trećini krune, a i zbog postupnog stanjivanja cakline prema caklinsko-cementnom spojištu, dentin zubnog vrata najbrže se izloži djelovanju iritansa. Kod erozivnih promjena nailazimo na očuvan caklinski pojas uz gingivni rub, što pripisujemo aprizmatskoj caklini, koja je manje podložna djelovanju kiselina zbog svoje građe te demineralizira iregularno (14).

Kod prizmatske cakline erozija daje sliku pčelinjeg saća, započinje u intraprizmatskom prostoru i napreduje prema prizmatskim ovojnica (10).

Dentin je manje mineralizirano tkivo od cakline, a sadrži 67 % anorganske tvari, 21 % organske tvari i 12 % vode. Anorganski dio čini uglavnom hidroksilapatit, a organski dio kolagen tipa I (25). Dentin je manje podložan djelovanju kiseline zbog većeg postotka organske komponente koja djeluje kao pufer, a k tomu je omekšani dentin otporniji od cakline na mehaničko trošenje zbog guste kolagene mreže (10).

Brojni kristali hidroksilapatita u caklini i dentinu nemaju idealnu formulu $\text{Ca}_{10}(\text{PO}_4)_6(\text{OH})_2$. Neki kalcijevi ioni mogu se zamijeniti drugim metalnim ionima, primjerice magnezijevim, natrijevim ili kalcijevim. Hidroksilne (OH^-) ione mogu zamijeniti fluoridni (F^-) ioni te fluoroapatit pokazuje manju topljivost od hidroksilapatita. Međutim, hidroksilne ione većinom zamjenjuju karbonatni (CO_3) ioni. Caklina sadrži 3 % karbonatnih iona, a dentin 5 – 6 %, što ga čini izloženijim djelovanju kiselina, s obzirom na to da su kristali s takvom zamjenom iona topljivi više nego hidroksilapatit.

Kemijska erozija zuba potječe od H^+ iona slabih ili jakih kiselina ili od aniona koji se vežu s kalcijem, zvanih kelatori.

Limunska kiselina, kao jedan od vodećih uzroka erozije, oslobađa vodikove i citratne anione disocijacijom u vodi. Vodikov ion može direktno uzrokovati razaranje kristalne strukture vežući se za karbonatni ili fosfatni ion, čime je omogućen dublji prodor kiselini u kristalnu

rešetku. Citratni anion veže se s kalcijevim ionom i tako limunska kiselina dvostruko djeluje na kristalnu rešetku i razara zubnu površinu. Klorovodična kiselina, koja se dodaje bazenskoj vodi, disocira na H^+ i Cl^- ione, pri čemu nema dvojno djelovanje na otapanje tvrdih zubnih tkiva jer Cl^- ioni nemaju ulogu u demineralizaciji (1).

Pri pH-vrijednosti između 4,5 i 5,5 mogu se izmjenjivati procesi demineralizacije i remineralizacije. U novijim istraživanjima nije nađena jasna granica kritične pH-vrijednosti za nastanak erozije, kao što je pH-vrijednost od 4,5 kod karijesa. Određene namirnice poput jogurta i drugih mliječnih proizvoda ne djeluju erozivno unatoč niskoj pH-vrijednosti zbog toga što prirodno obiluju kalcijem i fosfatima (2) te se preporučuje njihova konzumacija.

Zaštitu od erozije predstavlja slina u kojoj cirkuliraju slobodni ioni iz kristalne rešetke i u povoljnim uvjetima moguća je remineralizacija. S erupcijom zuba salivarna pelikula počinje se formirati na površini zuba, a kontinuirano se stvara tijekom života. Sastoji se od specifičnih salivarnih proteina (staterini, prolinom bogati proteini, histatini, cistatini itd.) i fosfolipida koji se vežu za zubnu površinu (1). Tijekom erozivnih procesa ioni kiselina otapaju površinu kristala tek nakon prolaska barijere koju predstavljaju plak, pelikula i lipoproteinska ovojnica samih kristala (13).

2.3. Klinička slika dentalne erozije

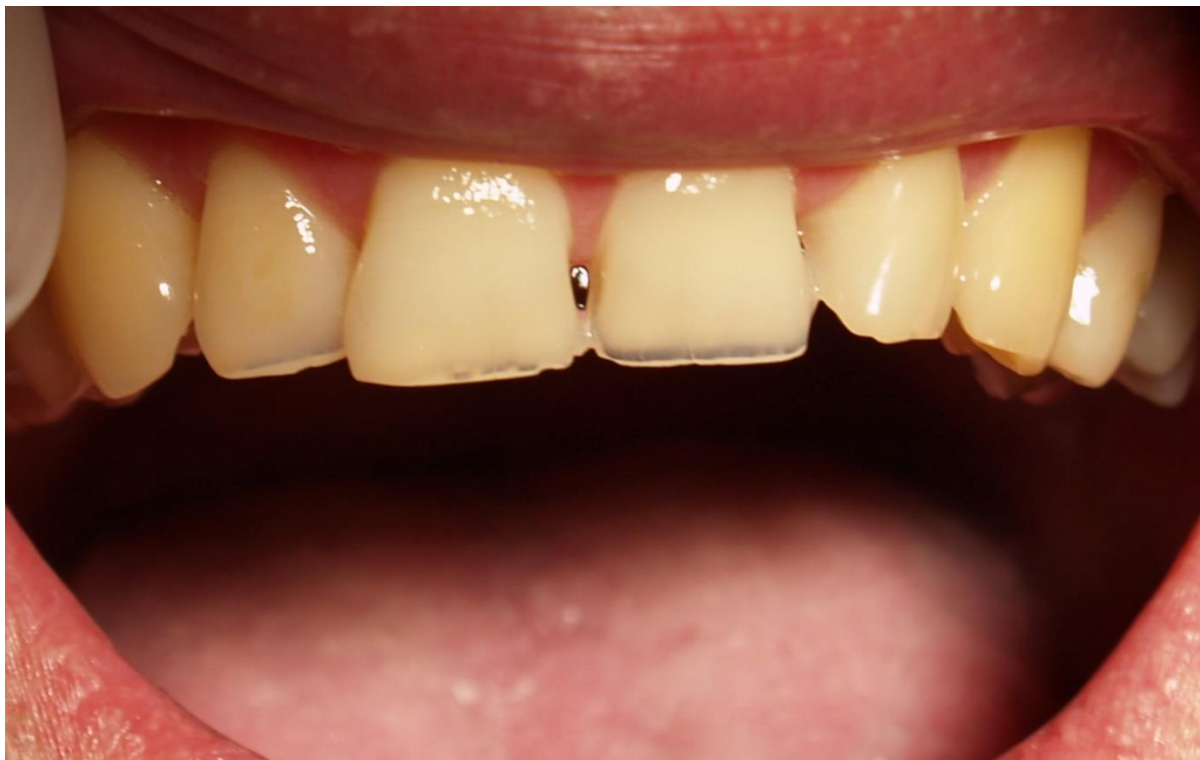S obzirom na progresivni gubitak tvrdih zubnih tkiva, Eccles i Jekins 1974. godine klasificirali su dentalnu eroziju prema gubitku tvrdih zubnih tkiva i zahvaćenosti zubnih ploha na tri klase. Klasa I obuhvaća površinsku leziju u caklini koja je glatka i bez sjaja. Klasa II obuhvaća lokaliziranu leziju sa zahvaćenosti manje od trećine krune, ali uključuje progresiju u dentin. Klasa III predstavlja generaliziranu leziju sa zahvaćenosti više od trećine krune, pri čemu potpodjela A govori o zahvaćenosti labijalne površine, B o zahvaćenosti oralne površine, C okluzalne ili incizalne, a D obuhvaća sve zubne površine, pa i aproksimalne (26). Eccles je smatrao da se promjene klase I mogu spriječiti preventivnim mjerama i promjenom životnih navika, klasa II tretira se kompozitnim ispunima, a lezije klase III zahtijevaju veće rekonstrukcije ili protetsku opskrbu (24).

Većina indeksa za kliničku dijagnostiku erozivnog trošenja zuba uglavnom su modifikacije i kombinacije onih koje su predložili Eccles te Smith i Knight. Danas je međunarodno prihvaćen i standardiziran indeks za osnovnu procjenu erozivnog trošenja (*Basic Erosive Wear Examination*) (2, 8). Zbrojem bodova iz svih šest sekstanata dobiva se brojana vrijednost kojoj se pridružuje određena razina rizika, a upućuje na smjernice u terapiji erozivnih lezija. Dodjeljuju se bodovi od 0 do 3, pri čemu 1 predstavlja inicijalni gubitak površinske strukture cakline, 2 predstavlja jasno izražen defekt i gubitak tvrdih zubnih tkiva na manje od 50 % površine, a 3 gubitak tvrdih zubnih tkiva na 50 % i više zubne površine. Ako nema erozivnog trošenja zuba, dodjeljuje se 0. Kod slučajeva s 2 ili 3 boda često je uključen i dentin (27).

Akutnu erozivnu leziju karakterizira preosjetljivost zbog proširivanja dentinskih tubulusa, visok stupanj glatkoće i gubitak sjaja cakline. Dentinska preosjetljivost kratka je i oštra bol ekspaniranog dentina na termalni, taktilni, osmotski ili kemijski podražaj, a provodi se velikim mijeliniziranim trigeminalnim vlaknima (A β i veća A δ -vlakna). Hidrodinamskim procesima nisu zahvaćena pulpna C i sporija A δ -vlakna, koja se aktiviraju u upalnim stanjima pulpe. Preosjetljivost je prisutna od rane adolescencije do starije dobi, ali najčešća je u dobi od 20 do 40 godina. Kod kroničnih lezija bolnost prolazi zbog sklerozacije dentinskih tubulusa, a gubitak zubnog tkiva jasno je omeđenih rubova te sjajne, staklaste površine (1, 8). Konveksne površine postaju manje izbočene, a konkavne se produbljuju (2).

Na prednjim zubima karakteristično je povećanje translucencije te nepravilno nazublivanje i

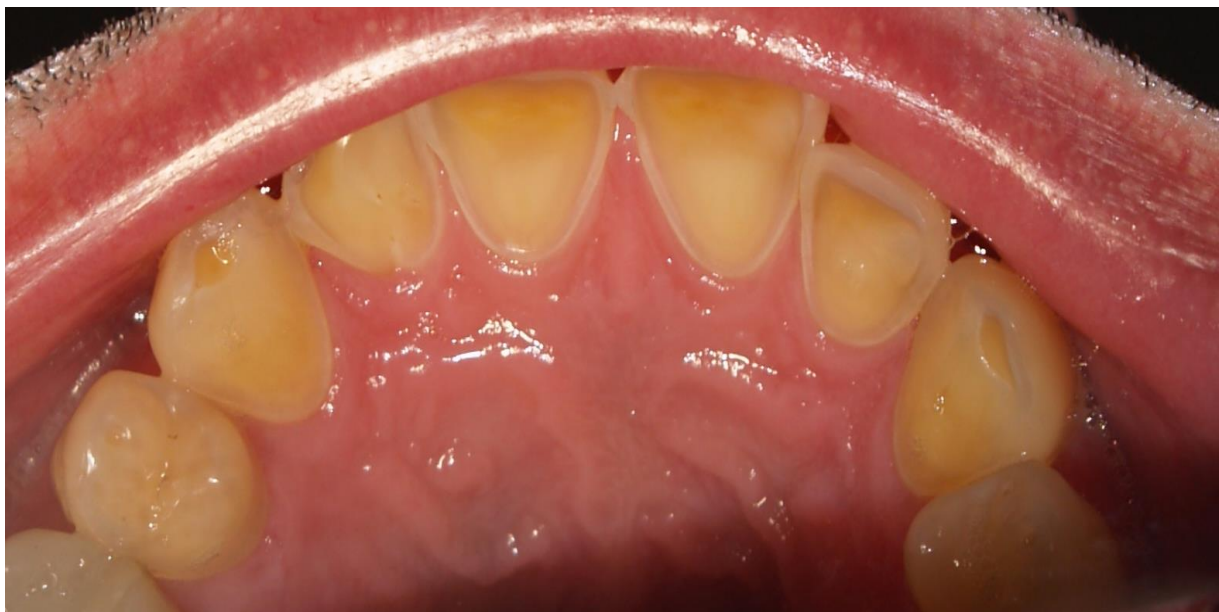trošenje incizalnih bridova (engl. *chipping*) (Slika 1.), a na stražnjim zubima dolazi do ulegnuća i snižavanja kvržica (engl. *cupping*) (2, 10).



Slika 1. Izgled erozije, s vidljivim trošenjem incizalnih bridova. Dob pacijenta: 40 godina.

Rizični čimbenici: mineralna voda, sok od iscijeđenog limuna. Preuzeto s dopuštenjem autora: mr. sc. Ivan Bedek, dr. med. dent.

Kod uznapredovalih slučajeva erodirane su čitave plohe uz karakteristično očuvan tanak rub cakline uz rub gingive (Slika 2.) (27). Slike 1. i 2. prikazuju erozijom zahvaćene zube u 40-godišnjeg pacijenta koji svakodnevno konzumira i do 3 litre mineralne vode te ju zadržava u usnoj šupljini prije gutanja. Osim ekscesivne konzumacije gazirane vode, svaki dan pije i svježe iscijeđeni limun.



Slika 2. Izgled erozije na palatinalnim ploham gornjih sjekutića i očnjaka, vidljivo caklinsko-dentinsko spojište. Preuzeto s dopuštenjem autora: mr. sc. Ivan Bedek, dr. med. dent.

Gingivni rub cakline ostaje očuvan zbog difuzijske barijere plaka na tom dijelu zuba koji kiseline onemogućava prodor u caklinu te zbog neutralizacijskog djelovanja sulkusne tekućine čiji je pH između 7,5 i 8 (1, 28). Kvržice se snižavaju i postojeći ispuni izgledaju izdignuto nad preostalom zubnom strukturom. Slijed procesa dovodi do snižavanja vertikalne dimenzije okluzije (2).

Egzogeni čimbenici dentalne erozije dovode do erozivnih promjena na labijalnim i incizalnim ploham sjekutića i očnjaka, češće u gornjoj čeljusti, dok su pretkutnjaci i kutnjaci rjeđe zahvaćeni. Kod pacijenata s primarno endogenim izvorom kiseline najprije su zahvaćene palatinalne i okluzijske plohe svih zuba gornje čeljusti. Na ploham zuba koje su u blizini izvodnih kanala velikih žlijezdi slinovnica (bukalne plohe gornjih stražnjih zuba te lingvalne površine donjih zuba) očituje se protektivna uloga sline (24).

2.4. Prevencija dentalne erozije

Preventivne mjere odnose se u prvom redu na edukaciju pacijenata i promjenu njihovih navika, a pritom je uloga doktora dentalne medicine osvještavanje pacijenata o rizičnim čimbenicima nastanka dentalne erozije.

Tijekom razgovora s pacijentima koji imaju povećan rizik za razvoj dentalne erozije potrebno je saznati dnevnu učestalost konzumacije erozivnih namirnica, njihovu konzumaciju između obroka, način uzimanja namirnica te preferiraju li tople napitke.

Većina pacijenata nije svjesna sveprisutnosti namirnica s erozivnim potencijalom, a to su većina voća (manjeg su rizika banane i breskve), rajčice, voćni čajevi, razni lijekovi, ocat te razni kiseli napitci, kiseli slatkiši bez šećera itd.

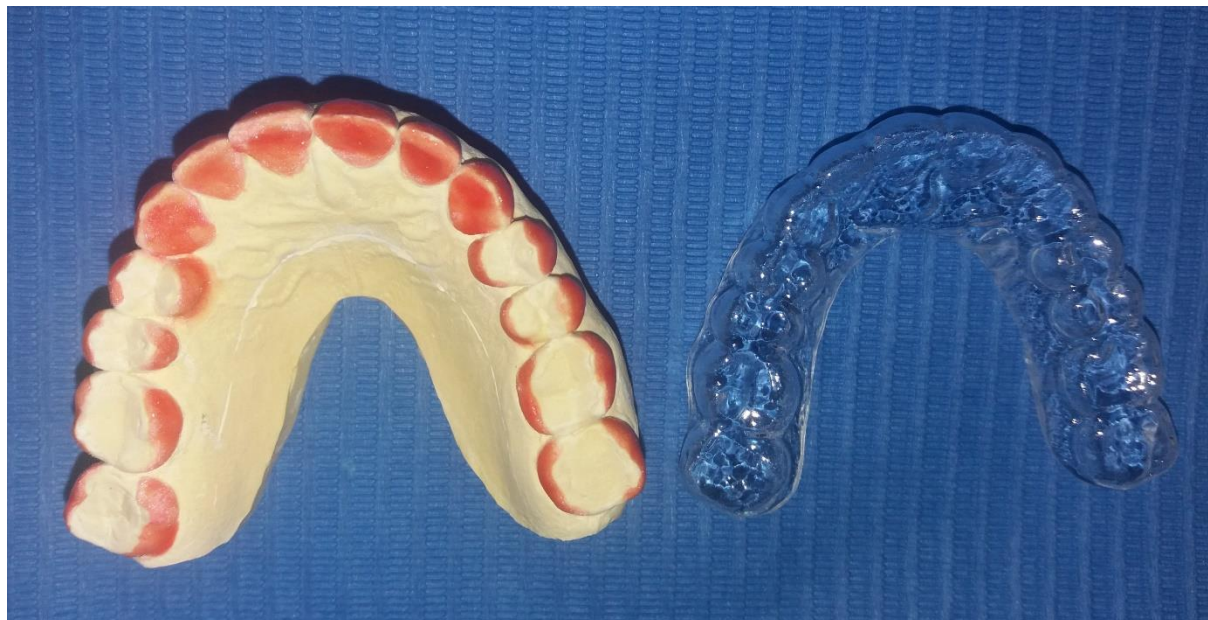
Konzumacija do jedne kisele namirnice dnevno smanjuje rizik od dentalne erozije, a ako ih se konzumira više, potrebno je savjetovati pacijenta da ih uzima s obrokom. Pojedinci koji uzimaju kisele napitke dvaput na dan između obroka imaju 11 puta veći rizik razvoja umjerene do jake dentalne erozije naspram pojedinaca koji ne konzumiraju svakodnevno pića s erozivnim potencijalom, a rizik od razvoja erozije zuba dvostruko je manji ako se napitci konzumiraju uz obrok. Mnogi pacijenti erozivne napitke predugo zadržavaju u usnoj šupljini umjesto da ih odmah progutaju. Umjesto mućkanja usne šupljine i polaganog pijenja uputno je koristiti slamku kako bi se smanjio kontakt erozivnog pića sa zubnom strukturom.

Prilikom konzultacije s pacijentima i razmatranja promjene prehrambenih navika potrebno je raspraviti i utjecaj temperature konzumacije kiselih namirnica. Uzimanje toplih napitaka pridonosi erozivnim promjenama na labijalnim površinama zubi, a u to se ubraja konzumacija vruće vode i čajeva s dodatkom limuna, vrućih voćnih kompota te lijekova koji se otapaju u toploj vodi. Teško je promijeniti pacijentove navike, ali s dobrim alternativama moguće je postići uspjeh. Ključ uspjeha predstavlja postavljanje jasnog cilja (poput smanjenja kiselih napitaka između obroka), planiranje kako doći do tog cilja (npr. zamjene jednog erozivnog napitka manje erozivnim), praćenje plana prehrane i dnevnog unosa kiselih namirnica (29).

Pacijenta također treba educirati o pravilnom provođenju oralne higijene te ga uputiti u korištenje manje abrazivnih sredstava za održavanje oralne higijene.

Ako se radi o ekstrinzičnim uzročnicima erozije, potrebno je uputiti pacijenta u promjenu prehrambenih navika, povećanu zaštitu na radnom mjestu ili pri sportskim aktivnostima u kloriranoj vodi, kada se savjetuje i nošenje nagriznih udloga s preparatom fluora (30).

Pri izradi nagriznih udlaga potrebno je navoštati gipsani model kako bi se osiguralo potrebno mjesto za remineralizacijsko sredstvo (Slika 3.).



Slika 3. Sadreni model gornjeg zubnog luka s dodanim slojem voska koji omogućuje izradu nagrizne udlage s retencijskim područjima za sredstva za remineralizaciju. Preuzeto s dopuštenjem autora: mr. sc. Ivan Bedek, dr. med. dent.

Kod pacijenata s visokim rizikom za pojavu dentalne erozije potrebno je ograničiti izloženost kiseloj hrani i piću samo na glavni obrok, a izbjegavati kiselu hranu i napitke kao zadnji dnevni obrok ili noćnu konzumaciju. Ako je moguće, dobro je završiti obrok neutralnom hranom, poput sira i mlijeka, a kisela pića uzimati na slamku (24).

Ako intrinzični uzročnici uzrokuju erozivne promjene, nužno je kontrolirati sistemska bolest (30).

Ne preporučuje se četkati zube neposredno nakon izlaganja kiselinu, bilo da ona potječe od kiselih obroka ili zbog povraćanja. Nakon povraćanja preporučuje se isprati usnu šupljinu vodicom za usta s fluoridima, sodom bikarbonom, mlijekom, jogurtom bez šećera ili, ako ništa navedeno nije dostupno, barem vodom. Žvakaćim gumama bez šećera potiče se salivacija i redukcija refluksa kiseline nakon obroka (1).

Poticanje remineralizacije erodiranih lezija moguće je primjenom preventivnih i interceptivnih postupaka.

Aplikacija fluoridnih gelova (5000 – 12500 ppmF) i lakova (10000 - 56300 ppmF) s visokom koncentracijom fluorida moguća je jedino u stomatološkoj ordinaciji. Oni dokazano povećavaju otpornost na abraziju i smanjuju napredovanje erozije (31).

Anorganski spojevi flouara za topikalnu fluoridaciju jesu natrijev fluorid (NaF) i kositreni fluorid (SnF₂), koji na površini cakline stvaraju sloj kalcijeva fluorida (CaF₂), koji pak ima zaštitnu ulogu i glede pojave karijesa (32).

Organski spoj fluora aminfluorid (AmF) osim stvaranja depozita kalcijeva fluorida povećava i salivaciju, čime osigurava regulaciju kiseline pomoću puferskog sustava sline.

Ostala sredstva za remineralizaciju zuba uključuju preparate na bazi amornog kalcijeva fosfata. Ti preparati stvaraju depo iona kalcija i fosfata svojom sposobnošću vezanja za površinu zuba, zubni plak i sluznicu usne šupljine, čime poboljšavaju remineralizaciju cakline (2, 32).

Preporučuje se i poticanje salivacije žvakaćim gumama bez šećera, a s umjetnim sladilima poput ksilitola, za koji se smatra da djeluje i antikariogeno (3).

Još neke od mogućnosti suzbijanja erozije koje se istražuju jesu dodavanje željeza ili kalcija kiselim preparatima, upotreba lasera i inhibitora matriks-metaloproteinaza.

Aternativno se kiselim otopinama bezalkoholnih pića mogu dodati metalni ioni poput željeza, koji im, čini se, smanjuju erozivnu snagu. Željezo može sudjelovati u remineralizaciji cakline, u nukleaciji apatita, zamjeni za kalcij u apatitu i inhibiciji demineralizacije. Potrebna su daljnja istraživanja koja će uzeti u obzir promjene okusa, stabilnost otopine te sistemski učinak takvih otopina na pacijente i moguću toksičnost (18). Laserska terapija potiče smanjenje karbonata i nastanak fluorapatita iz hidroksilapatita u kombinaciji s aplikacijom flouara. Dentin osvjetljen laserom Nd:YAG otporniji je na kisele napitke, gazirana obojena pića te voćne sokove (2).

2.5. Terapija dentalne erozije

Restorativni plan trebao bi se individualno prilagoditi gubitku tvrdog zubnog tkiva, pri čemu je pri gubitku vertikalne dimenzije do 0,5 mm dovoljno pečačenje adhezivima ili izrada direktne kompozitne restauracije. Aplikaciju adheziva trebalo bi periodično ponavljati.

Kod većeg gubitka vertikalne dimenzije (> 0,5 mm) preporučuje se direktna restauracija kompozitnim materijalom ili rehabilitacija keramičkom fasetom, inlejem, overlejom ili krunicom (33).

Stomatološkom intervencijom poboljšava se estetika erozijom zahvaćenih zubi, zaštićuje se preostala zubna struktura i sanira moguća dentinska preosjetljivost. Promjene međučeljusnih odnosa uzrokovane erozijom, atricijom ili abrazijom mogu se očitovati i razvojem temporomandibularnih poremećaja te je nužno pravovremeno nadoknaditi gubitak vertikalne dimenzije kako bi se spriječio razvoj kompenzatornih mehanizama žvačnog sustava i progresija tegoba (30).

Temelj su restaurativne stomatologije adhezivni sustavi i kompozitni materijali. Rabe se za brojne indikacije u dentalnoj medicini, a sastoje se od tri dijela: organske smolaste matrice, anorganskih čestica punila i međugraničnoga vežućeg sredstva. Čestice anorganskog punila odgovorne su za fizičko-mehanička svojstva materijala.

Za klinaste oblike kaviteta na caklinsko-cementnom spojištu te bubrežaste ili diskoidne oblike na cervikalnoj trećini labijalne plohe (2) preporučuje se restauracija tekućim i mikropunjenim kompozitnim materijalima. Zbog svoje fleksibilnosti i manje rigidnosti mogu se bolje prilagoditi cervikalnoj regiji kao sloj koji apsorbira stres (8, 34). Tekuće kompozitne smole mogu se koristiti i kao prvi sloj u srednje dubokim i dubokim kavitetima te za sve mikropreparacije (35).

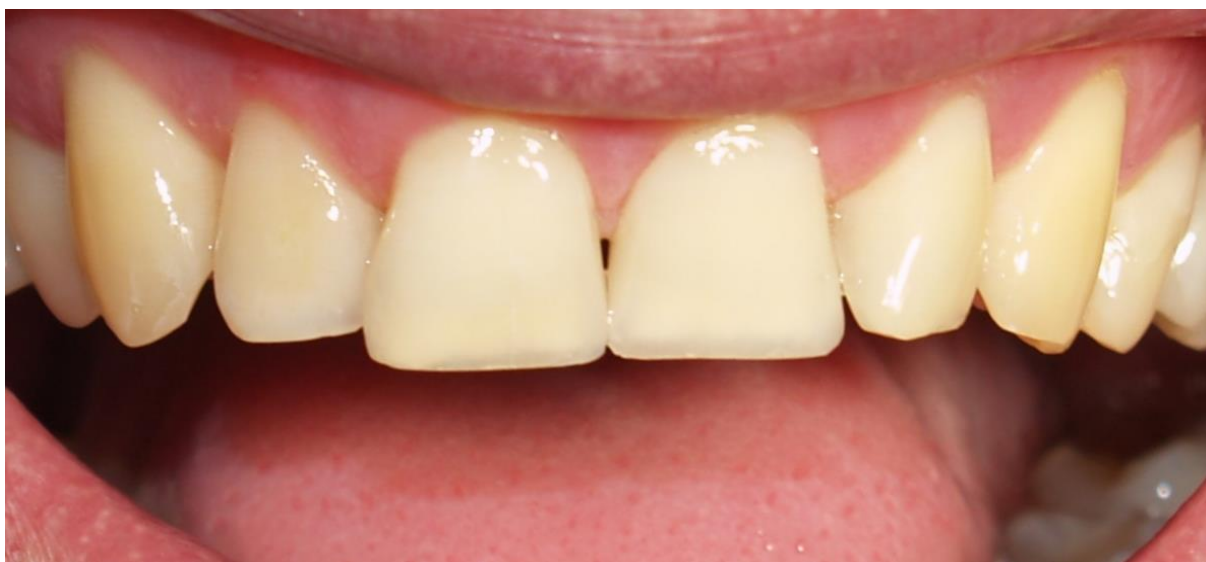Okluzalne erozivne lezije trebalo bi zaštititi minimalno invazivnim kompozitnim restauracijama. Konvencionalni staklenoionomerni cementi (SIC) ne preporučuju se kao trajne restauracije zbog dezintegracije u uvjetima niskog pH. Smolom modificirani staklenoionomerni cementi čvršće se vežu za dentin od konvencionalnog SIC-a, a preporučuje se obje vrste zaštititi premazom niskoviskoznog akrilatnog sredstva (31).

Hibridne kompozitne smole preporučuju se za restauracije I. i II. razreda na stražnjim zubima, izgradnju dentinske jezgre kod kaviteta IV. razreda te kompozitne inleje.

Alternativu hibridnim kompozitnim smolama pružaju mikrohibridne kompozitne smole. S obzirom na niži udio anorganskog punila i čestice manje veličine, osiguravaju dobru poliranost

kao i kompozitne smole s mikropunilom, a zadržavaju otpornost na trošenje kao hibridne kompozitne smole. Indicirane su za direktne restauracije na stražnjim zubima te labijalne fasete, kao i rekonstrukcije zubnog oblika i diskoloracija (34,35).

Direktnim metodama izrade restauracija (Slika 4.) daje se prednost nad indirektnima, pogotovo ako se radi o lokaliziranim labijalnim ili palatinalnim površinskim defektima.



Slika 4. Izgled erodiranih zuba nakon terapije kompozitnim ispunima. Preuzeto s dopuštenjem autora: mr. sc. Ivan Bedek, dr. med. dent.

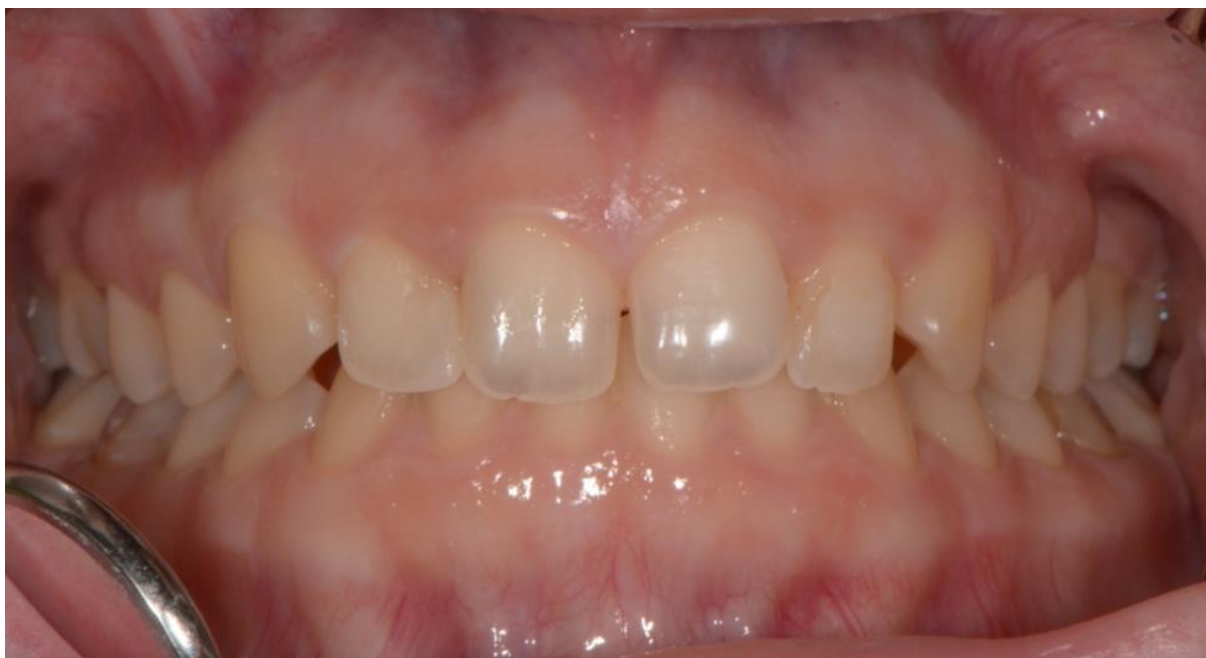Za postizanje idealne estetike koja ne degradira s vremenom preporučuje se izrada keramičkih ljuskica za nadoknadu istrošenih vestibularnih, palatinalnih i incizalnih površina.

Ako defekt (na stražnjim zubima) pokazuje ekstenziju na dvije ili više zubnih površina ili je gubitak vertikalne dimenzije veći od 2 mm, indicirana je opskrba keramičkim overlejima ili kronicama (33).

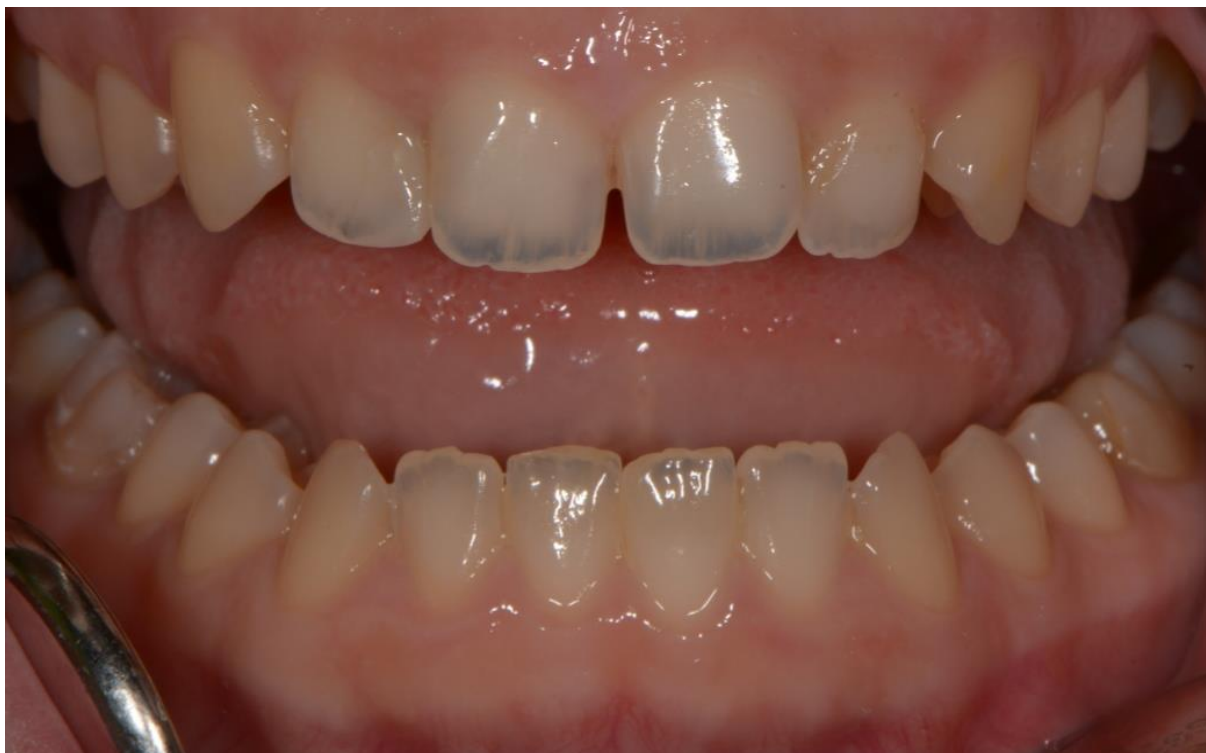Kako bi se osigurala dugoročna uspješnost restauracija, potrebno je upoznati pacijente s preventivnim mjerama i redovno ih naručivati na kontrolne preglede.

2.6. Prikaz slučaja dentalne erozije

Pacijentica dolazi u ambulantu Zavoda za obiteljsku stomatologiju Klinike za stomatologiju Kliničkog bolničkog centra Zagreb u dobi od 21 godine. U anamnezi navodi anoreksiju od 12. godine, koja se 5 godina kasnije, u 3. razredu srednje škole intenzivirala bulimijom. Nakon psihološke terapije primarna je bolest izliječena. Pacijentica kao razlog dolaska navodi estetske nedostatke: sivilo zubi te dijastemu medijanu. Navodi da su se gornji frontalni zubi istanjili uslijed povraćanja, što je primijetila u posljednje tri godine. Slike 5. i 6. prikazuju intraoralni status na prvom pregledu.



Slika 5. Intraoralni status pacijentice pri prvom pregledu, zubni lukovi u okluziji. Preuzeto s dopuštenjem autora: izv. prof. dr. sc. Jelena Dumančić.



Slika 6. Intraoralni status pri prvom pregledu. Vidljiva abnormalna prozirnost incizalnih bridova gornjih i donjih sjekutića. Preuzeto s dopuštenjem autora: izv. prof. dr. sc. Jelena Dumančić.

Tijekom prvog posjeta učinjeno je supragingivno odstranjivanje tvrdih i mekih zubnih naslaga ultrazvučnim nastavkom te profilaktička fluoridacija gelom, a pacijentica je poslana da učini ortopantomogram kako bi se dobio uvid u stanje cjelokupne denticije.

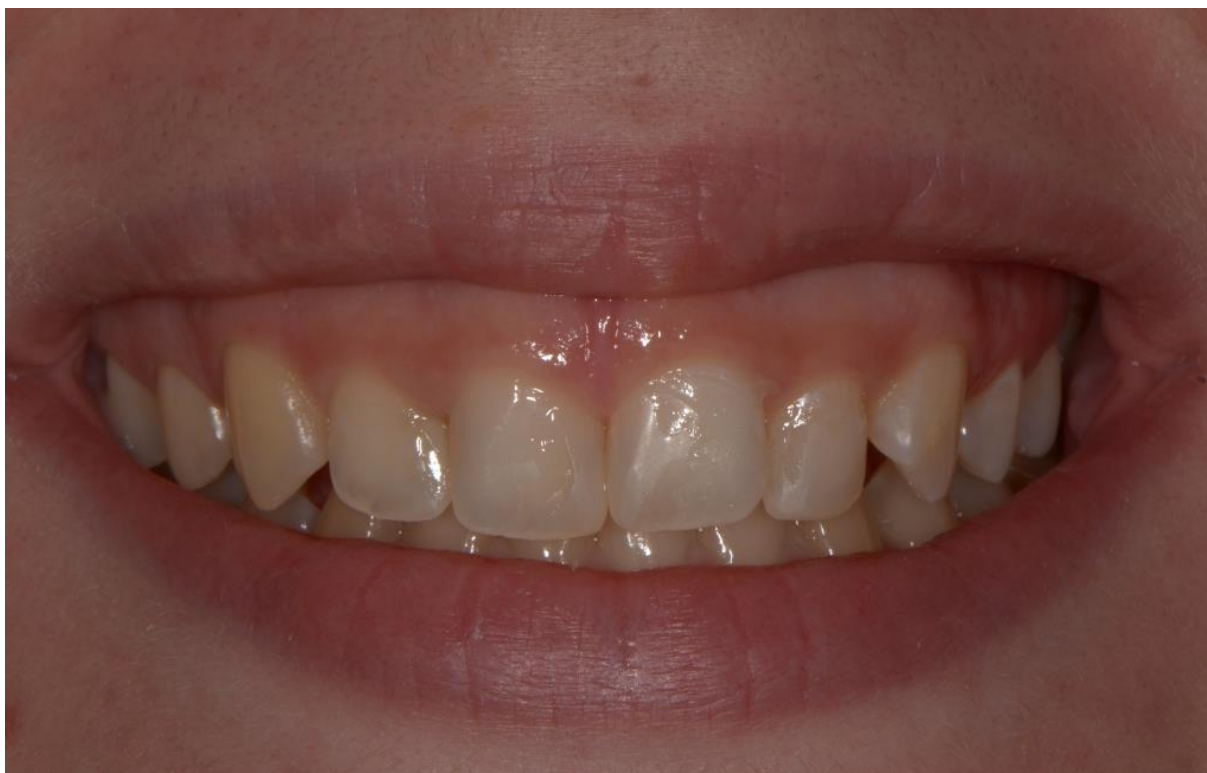Terapija je učinjena kompozitnim materijalima na zubima 12, 11, 21, 22 u tri posjeta. Provjeren je vitalitet gornje fronte te je ustanovljeno da su svi zubi vitalni. Sa zuba 12 i 22 stari kompozitni ispuni zamijenjeni su novima. Pri tome je palatinalno podebljan incizalni brid te je usklađen s okluzijom. Kompozitnim materijalom također su nadograđeni zubi 11 i 21 mezijalno i palato-incizalno, čime je zatvorena dijastema i nadomješteno tkivo izgubljeno erozijom (Slike 7. i 8.). Preparacija je uključivala samo izbrušavanje starih ispuna, jetkanje i primjenu adhezivnog sredstva. Zubi su jetkani 25 – 30 sekundi 32%-tnom ortofosfornom kiselinom Scotchbond Universal Etchant (3M ESPE) kako bi se odstranila glikoproteinska ovojnica – pelikula i zasićena površina cakline te kako bi se pripremili za adhezivno svezivanje s kompozitnim materijalom. Nakon ispiranja i sušenja zubi nanesen je adheziv.

Jetkanjem su stvorene pore u caklini te je korišten samojetkajući adheziv Scotchbond 3M kako bi se stvorili makrozupci i mikrozapci polimerizacijom smole unutar jetkanih pora na periferiji i u srži caklinske prizme (25).

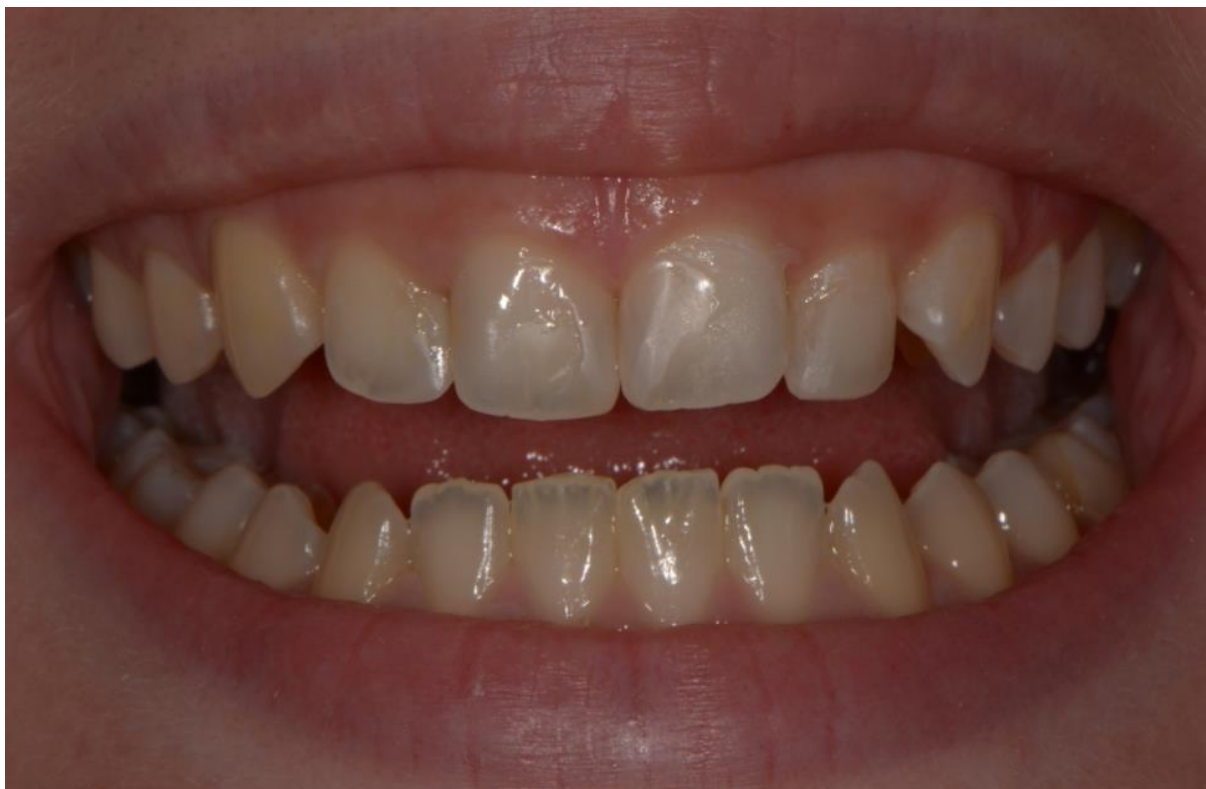Korišten je kompozitni materijal 3M ESPE Filtek te je svaki sloj polimeriziran 40 sekundi LED lampom intenziteta većeg od 500 mW/cm^2 . Zubi su ispolirani Sof-Lex diskovima, gumicom i četkicom s pastom za poliranje te je ponovljena topikalna fluoridacija.

Višak kompozitnog materijala omogućit će poliranje rubova nadograđenih dijelova zuba u idućim posjetima i održavanje estetskog učinka kompozitnih ispuna.

Učinjenim restauracijama zaustavljeno je daljnje trošenje zubnog tkiva na erodiranim plohama i postignut je estetski učinak na zadovoljstvo pacijentice.



Slika 7. Izgled zuba pacijentice nakon zatvaranja dijasteme medijane i palatinalne nadogradnje incizalnih bridova kojom se kompenzirala erozija zubnih tkiva. Preuzeto s dopuštenjem autora: izv. prof. dr. sc. Jelena Dumančić.



Slika 8. Izgled zuba pacijentice nakon terapije. Vidljiva je razlika u prozirnosti i boji opskrbljenih gornjih zuba naspram netretiranim donjim prednjim zubima. Preuzeto s dopuštenjem autora: izv. prof. dr. sc. Jelena Dumančić.

Za razliku od karijesa koji postupno progredira prema pulpi, dentalna erozija opisuje se kao površinski fenomen. Međutim, osim površinskog sloja, otapaju se svi slojevi cakline, a i dentin nepovratno nestaje. Erozivna oštećenja koja napreduju od ranog djetinjstva zahtijevaju dugotrajnu i skupu interdisciplinarnu stomatološku rehabilitaciju, najprije na mliječnim zubima, a kasnije i na trajnima (2).

Dentalna erozija predstavlja vrlo raširen stomatološki problem u modernom društvu, posebice u adolescentnoj populaciji. S obzirom na povećanu konzumaciju pića s niskom pH-vrijednosti te uživanje alkoholnih pića, 11 – 100 % ispitanika pokazuje neke znakove erozije (1). Među mladima posebno su popularna gazirana pića poput mineralne vode s okusima, Coca-Cole, Spritea i Red Bulla. Iako su sveprisutna, zanemaruje se njihov visoki erozivni potencijal i niski pH. U toj životnoj dobi veća je prevalencija i poremećaja prehrane zbog mršavosti kao ideala ljepote. Zdrava ishrana također nosi određeni erozivni potencijal zbog prirodnih kiselina u zdravim namirnicama.

U ovom radu prikazan je slučaj pacijentice koja je imala poremećaj prehrane u obliku anoreksije i bulimije u periodu adolescencije. U dobi od 21 godine, nakon izlječenja poremećaja prehrane, javila se zbog sivkaste boje prednjih zuba. Restorativnim zahvatom postignut je estetski efekt koji je zadovoljio pacijenticu, a također je zaustavljeno prekomjerno trošenje zuba u području erodiranih površina.

U stomatološkoj praksi važno je razlikovati vrste nekarijesnih oštećenja, s obzirom na to da isti pacijent istodobno može imati više različitih oštećenja.

Kod atricije nailazimo podudarne fasete na zubima koji međusobno okludiraju, a caklina i dentin jednakomjerno se troše pri mastikaciji ili parafunkciji. Nestaju vrhovi kvržica i incizalni rubovi, a moguće su i frakture kvržica ili restauracija.

Abrazija je uglavnom lokalizirana na cervikalnom području zuba, a lezije uzrokovane njome šire su, a ne duboke. Najčešće zahvaća očnjake i pretkutnjake.

Leziju kod abfrakcije karakteriziraju lezije u obliku slova V (klinasti defekt) na bukalnoj/labijalnoj strani zuba u razini caklinsko-cementnog spojišta. Lezije su uske i duboke, uske i plitke ili široke s oštrim rubovima. U pravilu zahvaća jedan zub koji nije u pravilnoj interkuspidaciji s ostalim zubima (8).

Smith i Knight kategorizirali su cervikalne lezije prema sljedećem indeksu (Tooth Wear Indeks): stupanj 0 ne bilježi promjenu, stupanj 1 bilježi minimalni gubitak zubnih kontura,

stupanj 2 govori o defektu dubine do 1 mm, stupanj 3 opisuje defekt dubine 1 – 2 mm, dok je kod stupnja 4 defekt dublji od 2 mm ili je eksponiran sekundarni dentin, pa čak i pulpa (36).

Erozija predstavlja progresivni gubitak tvrdog zubnog tkiva zbog kemijskih interakcija, a ne posredstvom bakterija. Nužno je djelovanje kiseline na tvrda zubna tkiva tijekom duljeg vremenskog perioda, barem nekoliko mjeseci. Erozivne promjene klinički se različito manifestiraju.

Za razliku od abfrakcijskih lezija, erozije uzrokovane hranom i pićem zdjelastog su oblika ili oblika slova U, a nailazimo na plitke i široke udubine s glatkim rubovima (24).

Na labijalnim plohama prednjih zubi plitke su, dobro ograničene te se povećava incizalna translucencija. Na okluzalnim plohama kutnjaka vidljivi su široki konkaviteti, a stari kompozitni i amalgamski ispuni izdižu se iznad ravnine zuba. Moguća je hipersenzitivnost, a čak i ekspozicija pulpe u mliječnim zubi (8). Iako su mliječni zubi podložniji djelovanju kiseline, dentin mliječne denticije otporniji je u odnosu na trajne zube zbog većeg udjela organskog materijala (30).

Moderne preventivne strategije obuhvaćaju edukaciju doktora dentalne medicine o ranoj detekciji i praćenju procesa dentalne erozije, a takvi stručnjaci mogu ponuditi adekvatnu njegu svojim pacijentima.

Doktor dentalne medicine upućuje pacijente na pravilnu prevenciju, ovisno o uzroku rizičnih čimbenika. Bezalkoholna pića (posebice gazirana pića omiljena adolescentnoj populaciji) mogu oštetiti caklinu i dentin zbog niske pH-vrijednosti, visokog titra kiselosti, ali i zbog šećera u svome sastavu, koji se razgrađuju na kiseline. I prirodni sokovi kao izvor zdrave prehrane također mogu štetno djelovati na zube ako se učestalo konzumiraju i ako se zubi peru neposredno poslije njihove konzumacije. Osim ekstrinzičnih izvora kiseline, ulogu imaju i endogene kiseline u sklopu gastrointestinalnih i psihosomatskih poremećaja. Ranjivu skupinu predstavljaju i trudnice s mučninama i povraćanjem u ranoj trudnoći, kojima uzrok može biti i povišena razina estrogena te vitaminski pripravci koji sadrže željezo (37). Erozivno djeluju i razni lijekovi, s obzirom na povećanu potrebu za njihovom konzumacijom u stresnom i ubrzanom životnom okruženju. Navodi se erozivni potencijal acetilsalicilne kiseline i vitamina C koji se otapaju u usnoj šupljini, a i mnogih skupina lijekova koji djeluju na redukciju lučenja sline.

Kiselinama su pojedinci izloženi i u profesionalnoj sredini. S obzirom na to da je poznat

erozivni potencijal crnih i bijelih vina na tvrda zubna tkiva, profesionalnim kušačima vina savjetuje se zaštititi zube nekoliko sati prije kušanja vina kako preparati ne bi utjecali na osjet okusa (29). Na tržištu su prisutni razni preparati za remineralizaciju, ali značajnu ulogu u sprječavanju dentalne erozije ima i hrana bogata kalcijem te puferski kapacitet i količina sline. Slina direktno djeluje na erozivni agens svojim puferskim sposobnostima, sudjeluje u stvaranju pelikule na zubnoj površini te povećava remineralizaciju ionima kalcija, fosfata i fluorida.

Postupni gubitak tvrdih zubnih tkiva kao posljedica fiziološkog trošenja zuba starenjem može biti zanemariv u odnosu na erozivno trošenje zuba, koje može započeti već u ranom djetinjstvu. Kada gubitak tvrdih zubnih tkiva dosegne određenu dimenziju, dolazi do potrebe za restorativnim postupcima, čak i za složenim oralnim rehabilitacijama.

Svakom pacijentu potrebno je dati individualne upute za sprječavanje erozivnih promjena s obzirom na njihovu etiologiju. Radi li se o pacijentu čija je dentalna erozija uzrokovana intrinzičnim čimbenicima, potrebno je pacijenta uputiti na gastroenterološku, a moguće i psihijatrijsku obradu. Liječnik gastroenterolog propisat će pripadajuću terapiju. Kod povraćanja potrebno je isprati usnu šupljinu (otopinom natrijeva bikarbonata – sode bikarbone, mlijekom, jogurtom bez šećera, vodom) kako bi se smanjio erozivni učinak želučane kiseline te odložiti pranje zuba.

Pojavljuje li se erozija zbog prekomjerne konzumacije erozivne hrane i pića, preporučuje se uputiti pacijenta na odgađanje pranja zuba neposredno prije i poslije jela, barem pola sata, jer četkanje neposredno prije jela ili pića može reducirati zaštitni efekt pelikule. Pacijente treba podučiti pravilnoj oralnoj higijeni te četkanju mekšom četkicom i pastom manje abrazivnosti i više pH-vrijednosti dvaput dnevno u trajanju od 2 minute. Također ih valja uputiti na pijenje slamkom kako bi se erozivna tvar što manje zadržavala u usnoj šupljini. Preporučuje se lokalna aplikacija fluoridnih gelova i lakova te stimulacija lučenja sline žvakaćim gumama i bombonima bez šećera, a s dodatkom kalcija. Erozivnom potencijalu kiselina suprotstavlja se i hrana bogata kalcijem (jogurt, sir, mlijeko). Bitno je napomenuti da zakiseljeni napitci nisu toliko štetni ako se konzumiraju umjereno i u manjoj količini te ako salivacija nije poremećena. Moguće je smanjiti konzumaciju kiselih namirnica na jednom dnevno uz glavni obrok, a redukcija konzumacije kiselih napitaka i hrane može pomoći i u olakšavanju simptoma dentinske preosjetljivosti. U konzultaciji s pacijentom isplaniraju se prikladne alternative erozivnim namirnicama kako bi se pridonijelo promjeni njihovih prehrambenih navika umjesto da im se samo kaže da izbjegavaju konzumaciju kiselih napitaka i hrane.

Prevencijom i eliminacijom čimbenika koji dovode do daljnje progresije erozivnih lezija moguće je smanjiti pojavnost erozije kao rastućeg javnozdravstvenog problema.

Dijagnoza dentalne erozije može se postaviti samo temeljitim kliničkim pregledom te je doktor dentalne medicine odgovoran za njezino čim ranije otkrivanje. Rano otkrivanje dentalne erozije i njezinih čimbenika omogućuje primjenu preventivnih mjera koje će zaustaviti njezino

napredovanje. Također, dentalna erozija može biti prvi simptom GERB-a i omogućiti prepoznavanje drugih poremećaja u prehrani poput bulimije i anoreksije. Kasno otkrivena dentalna erozija bit će vezana uz veliki gubitak tvrdih zubnih tkiva i skupe restorativne postupke.

1. Lussi A. Dental erosion: from diagnosis to therapy. Basel: Karger; 2006. 219 p.
2. Brkić H, Čuković-Bagić I, Plančak D, Rustemović N, Tarle Z. Dentalna erozija: etiologija, dijagnostika i terapija. Zagreb: Školska knjiga; 2011. 77 p.
3. Šutalo J i suradnici. Patologija i terapija tvrdih zubnih tkiva. Zagreb: Naklada Zadro; 1994. p.108-15.
4. Brkić H, Dumančić J, Vodanović M, ured. Biologija i morfologija ljudskih zuba. Jastrebarsko: Naklada Slap; 2016. p. 140-1.
5. Najžar-Fleger D, Norčić S, Buntak-Kobler D, Prpić-Mehičić G. Mehaničko i kemijsko trošenje zuba- pregled. Acta Stomatol Croat. 1998;32(4):611-5.
6. Grippo JO. Abfractions: A new classification of hard tissue lesions of teeth. J Esthet Dent. 1991;3:14-9.
7. Čuković-Bagić I, Dumančić J, Kujundžić-Tiljak M, Škrinjarić T, Salopek-Prpić H. Dentalna erozija i rizični čimbenici u predškolske djece. Paediatr Croat. 2010;54:177-81.
8. Gandara BK, Truelove EL. Diagnosis and Management of Dental Erosion. J Cont Dent Prac. 1999;1(1):1-17.
9. Sović J, Starčević I, Katunarić M. Erozivne promjene na tvrdim zubnim tkivima u osobe s poremećajem hranjenja - prikaz slučaja. Medix. 2013;19(104/105):268-72.
10. Sović J, Tadin A, Katunarić M. Nekarijesna oštećenja tvrdih zubnih tkiva. Sonda. 2012;13(23):66-70.
11. Buzalaf MAR, Hannas AR, Kato MT. Saliva and dental erosion. J Appl Oral Sci. 2012;20(5):493-502.
12. Janković B, Pandurić V, Ciglar I, Knežević A, Šutalo J. Uloga poliranja zuba u prevenciji karijesa. Acta Stomat Croat. 2000;34(4):417-20.
13. Bedek I. Erozivni potencijal najčešće konzumiranih pića u adolescentnoj dobi [magistarski rad]. Zagreb: Stomatološki fakultet Sveučilišta u Zagrebu; 2009. 87 p.
14. Simeon P. Nekarijesna lezija zubi u sportaša-plivača. Sonda. 2007;14-15:66-7.
15. Milosevic A. Sports drinks hazard to teeth. Br J Sports Med. 1997;31(1):28-30.
16. Mok TB, McIntyre J, Hunt D. Dental erosion: In vitro model of wine assessor's erosion. Aust Dent J. 2001;46(4):263-8.
17. Linčir I i sur. Farmakologija za stomatologe. 3. izd. Zagreb: Medicinska naklada; 2011. p. 253-6.
18. Kargul B, Bakkal M. Prevalencija, etiologija, rizični čimbenici, dijagnostika i preventivne mjere kod erozije zuba: pregled literature. Acta Stomatol Croat. 2009;43(3):165-87.

19. MSD medicinski priručnik za pacijente. Poremećena probava: regurgitacija [Internet]. Split: Placebo d.o.o.; 2014. [cited 2018 jul 7]. Available from: <http://www.msd-prirucnici.placebo.hr/msd-za-pacijente/probavne-bolesti/poremecena-probava/regurgitacija>
20. Baird DC, Harker DJ, Karmes AS. Diagnosis and Treatment of Gastroesophageal Reflux in Infants and Children. *Am Fam Physician*. 2015;92(8):705-14.
21. Bekavac-Bešlin M, Ledinsky M, Matejčić A, Mijić A, Negovetić L. Kirurgija za stomatologe. Zagreb: Školska knjiga; 2003. 194 p.
22. McCracken M, O'Neal SJ. Dental Erosion and Aspirin Headache Powders: A Clinical Report. *J Prosthodont*. 2000;9:95-8.
23. Ganss C. How valid are current diagnostic criteria for dental erosion? *Clin Oral Investig*. 2008;12(1):41-9.
24. Knežević A, Tarle Z, Šutalo J. Erozijske bolesti u pacijenata s anoreksijom i bulimijom nervozom. *Acta Stomatol Croat*. 1999;33(4):447-9.
25. Tarle Z, Knežević A. Podjela caklinsko dentinskih adhezijskih sustava. *Sonda*. 2004;6(11):31-4.
26. Eccles JD. Tooth surface loss from abrasion, attrition and erosion. *Dental Update*. 1983;9:373-81.
27. Bartlett D, Ganss C, Lussi A. Basic Erosive Wear Examination (BEWE): a new scoring system for scientific and clinical needs. *Clin Oral Invest*. 2008;12(1):65-8.
28. Lussi A, Jaeggi T, Zero D. The role of diet in aetiology of dental erosion. *Caries Res*. 2004;38:34-44.
29. O'Toole S, Mullan F. The role of the diet in tooth wear. *Br Dent J*. 2018;224(5):379-83.
30. Klobučar D. Rizični faktori i prevencija dentalne erozije. [poslijediplomski specijalistički rad]. Zagreb: Stomatološki fakultet Sveučilišta u Zagrebu; 2016. 73 p.
31. Kremenić A, Kovačević A, Pandurić V. Klinička slika i terapija cervikalnih lezija. *Sonda*. 2012;13(23):49-54.
32. Jurić H i sur. Dječja dentalna medicina. Zagreb: Naklada Slap; 2015. p. 188-91.
33. Lussi A, Hellwig E, Ganss C, Jaeggi T. Buonocore memorial lecture. Dental erosions. *Oper Dent*. 2009;34(3):251-62.
34. Mehulić K i sur. Dentalni materijali. Zagreb: Medicinska naklada; 2017. p. 110-17.
35. Matošević D. Pogreške pri izradi kompozitnih ispuna (2. dio). *Sonda*. 2012;6(11):79-82.
36. Shetty SM, Shetty RG, Mattigatti S, Managoli NA, Rairam SG, Patil AM. No Carious Cervical Lesions: Abfraction. *J Int Oral Health*. 2013;5(5):143-6.

37. MSD priručnik simptoma bolesti. Mučnina i povraćanje u ranoj trudnoći [Internet]. Split: Placebo d.o.o.; 2014 [cited 2018 jul 7]. Available from: <http://www.msd-prirucnici.placebo.hr/msd-simptomi/mucnina-i-povracanje-u-ranoj-trudnoci>

Martina Laktić rođena je 1993. godine u Zagrebu. Nakon završene X. gimnazije u Zagrebu upisala je Stomatološki fakultet Sveučilišta u Zagrebu. Tijekom studija bila je članica pjevačkog zbora "Zubor". Volonterski je radila na Projektu za promociju oralnog zdravlja slijepih i slabovidnih osoba, za što je nagrađena posebnom Rektorovom nagradom u akademskoj godini 2015./2016. Za najbolji uspjeh akademske godine 2015./2016. dobila je Dekanovu nagradu, a Rektorovu nagradu za individualni znanstveni i umjetnički rad 2016./2017. Tijekom studija pohađala je razne stomatološke kongrese i tečajeve te asistirala u privatnim stomatološkim ordinacijama.

Objavljeni radovi:

1. Laktić M, Kuftinec K, Čelebić A, Kovačić I, Alhajić MN, Kiršić SP. Psihometrijske značajke hrvatske verzije upitnika o utjecaju stomatološkog okruženja na stres studenata dentalne medicine. *Acta Stomatol Croat.* 2017;51(3):188-94.
2. Laktić M, Pavićin IS. Budućnost pedodontije – regenerativni endodontski postupci. *Sonda.* 2017;18(33):50-1.
3. Kuntić L, Laktić M, Škrinjarić T. Karijesprotektivne naslage – da ili ne?. *Sonda.* 2016;17(32):36-7.