

# Planiranje regenerativne terapije nadoknade gornjeg prvog molara kod značajno reduciranih tvrdih i mekih tkiva - prikaz slučaja

---

Havaić, Kristina

Professional thesis / Završni specijalistički

2021

Degree Grantor / Ustanova koja je dodijelila akademski / stručni stupanj: **University of Zagreb, School of Dental Medicine / Sveučilište u Zagrebu, Stomatološki fakultet**

Permanent link / Trajna poveznica: <https://um.nsk.hr/um:nbn:hr:127:974405>

Rights / Prava: [Attribution-NonCommercial 4.0 International](#)/[Imenovanje-Nekomercijalno 4.0 međunarodna](#)

Download date / Datum preuzimanja: **2025-01-08**



Repository / Repozitorij:

[University of Zagreb School of Dental Medicine Repository](#)





Sveučilište u Zagrebu

Stomatološki fakultet

Kristina Havaić

**PLANIRANJE REGENERATIVNE  
TERAPIJE NADOKNADE GORNJEG  
PRVOG MOLARA KOD ZNAČAJNO  
REDUCIRANIH TVRDIH I MEKIH  
TKIVA - PRIKAZ SLUČAJA**

POSLIJEDIPLOMSKI SPECIJALISTIČKI RAD

Zagreb, 2021.

Rad je ostvaren u: Stomatološki fakultet u Zagrebu, Zavod za parodontologiju

Naziv poslijediplomskog specijalističkog studija: Dentalna implantologija

Mentor rada: doc. dr. sc. Domagoj Vražić, dr. med. dent.

Zavod za parodontologiju Stomatološkog fakulteta Sveučilišta u Zagrebu

Lektor hrvatskog jezika: Nikol Balikić, prof. hrvatskog jezika i književnosti i filozofije

Lektor engleskog jezika: Mislav Nikolić, magistar engleskog jezika i književnosti

Sastav Povjerenstva za ocjenu poslijediplomskog specijalističkog rada:

1. \_\_\_\_\_
2. \_\_\_\_\_
3. \_\_\_\_\_

Sastav Povjerenstva za obranu poslijediplomskog specijalističkog rada:

1. \_\_\_\_\_
2. \_\_\_\_\_
3. \_\_\_\_\_
4. \_\_\_\_\_
5. \_\_\_\_\_

Datum obrane rada: \_\_\_\_\_

Rad sadrži: 38 stranica

14 slika

1 CD

Rad je vlastito autorsko djelo, koje je u potpunosti samostalno napisano uz naznaku izvora drugih autora i dokumenata korištenih u radu. Osim ako nije drugačije navedeno, sve ilustracije (tablice, slike i dr.) u radu izvorni su doprinos autora poslijediplomskog specijalističkog rada. Autor je odgovoran za pribavljanje dopuštenja za korištenje ilustracija koje nisu njegov izvorni doprinos, kao i za sve eventualne posljedice koje mogu nastati zbog nedopuštenog preuzimanja ilustracija odnosno propusta u navođenju njihovog podrijetla.

## **Sažetak**

### **PLANIRANJE REGENERATIVNE TERAPIJE NADOKNADE GORNJEG PRVOG MOLARA KOD ZNAČAJNO REDUCIRANIH TVRDIH I MEKIH TKIVA - PRIKAZ SLUČAJA**

Napredovanjem tehnologije i produljenjem životnog vijeka ljudi razvila se potreba za pružanjem adekvatne medicinske skrbi kako bi se unaprijedilo zdravlje i poboljšao životni standard. Napredak znanosti i uvođenje novih tehnika i materijala doveli su i do razvoja u dentalnoj medicini. Zato se za nadomještanje izgubljenih žvačnih jedinica sve više koriste dentalni implantati. Dentalna implantologija kao grana stomatologije objedinjuje više stomatoloških područja. Sve započinje kliničkim i radiološkim pregledom, nakon čega se pristupa planiranju i dogovoru s pacijentom. Sljedeći koraci objedinjuju znanja iz kirurgije, parodontologije i protetike. Za konačni funkcionalni i estetski izgled izuzetno je bitna dobra komunikacija i suradnja sa zubotehničkim laboratorijem. U održavanju implantoprotetskog rada izuzetno su važni dobra oralna higijena i redoviti kontrolni pregledi. Svrha ovog rada je na kliničkom slučaju prikazati sve postupke koji prethode postavi implantata u području prvog gornjeg molara, ugradnju implantata i njegovu opskrbu protetskom komponentom. S obzirom na defekt bukalne kosti i pneumatizaciju sinusa koja je nastala nakon vađenja zuba najprije se pristupilo augmentaciji rezidualnog alveolarnog grebena i podizanju sinusa. Zbog nedostatka keratinizirane sluznice već pri prvom operativnom zahvatu stavljen je ksenogeni kolageni matriks kao zamjena za slobodni vezni transplantat. Nakon osam mjeseci dobivena je zadovoljavajuća količina nove kosti i mekog tkiva. U drugom operativnom zahvatu ugrađen je implantat. Nakon dva mjeseca postavljen je konfekcijski vijak za oblikovanje periimplantatne sluznice. Nakon toga uzet je otisak i izrađen te predan konačan funkcijski i estetski zadovoljavajući implantoprotetski rad. Kirurškim i protetskim postupcima postignuta je optimalna harmonija tvrdih i mekih tkiva te je vraćena žvačna funkcija. Vođenom regeneracijom kosti i mekih tkiva, ugradnjom dentalnog implantata i odabirom odgovarajućih materijala nadomješten je izgubljeni zub na kraju terapije.

**Ključne riječi:** podizanje sinusa; augmentacija; ksenogeni materijali; dentalni implantat

## **Summary**

### **PLANNING THE UPPER FIRST MOLAR REGENERATIVE THERAPY IN SIGNIFICANTLY REDUCED HARD AND SOFT TISSUES – A CASE REPORT**

New technological developments and the increase of the human lifespan resulted in a greater need for more adequate medical care, which would better the overall health and improve the living standard. Scientific progress and the introduction of new techniques and materials have also led to new developments in dental medicine. Due to said developments, dental implants are used more and more to replace lost masticatory units. Dental implantology, as a branch of dentistry, encapsulates several fields of dentistry. The first steps are the clinical and radiological examinations, after which the next steps are planned and discussed with the patient. The next steps of the process involve expertise from the fields of surgery, periodontology and prosthodontics. Quality communication and cooperation with the dental laboratory is crucial for the final functional and aesthetic appearance of the teeth. Good oral hygiene and regular check-ups are vital for the maintenance of the implant prosthetics. The purpose of this paper is to portray, on a clinical case, all the procedures that precede the placement of the implants in the maxillary first molar area, the implant's installation and its provision with a prosthetic component. Due to the buccal bone defect and sinus pneumatization which appeared after the tooth's extraction, an augmentation of the residual alveolar ridge and a sinus lift were firstly performed. Due to the lack of a keratinized gingiva, the patient received a xenogenic collagen matrix during the first surgery, as it would serve as an alternative to connective tissue graft. After eight months, a satisfactory amount of new bone and soft tissue was achieved. An implant was installed during the second surgery. A prefabricated screw was installed two months later in order to shape the peri-implant tissue. After that, a cast was made and the final functionally and aesthetically satisfactory implant prosthetic work was submitted. The optimal harmony between hard and soft tissues was achieved and the masticatory function was restored through surgical and prosthetic procedures. By managing the bone and soft tissue regeneration, and through the installation of dental implants and the correct choice of materials, the lost tooth was successfully replaced.

**Keywords:** sinus lift; augmentation; xenogenic materials; dental implant

# Sadržaj

1. UVOD .....	1
1.1. Medicinska i stomatološka anamneza .....	4
1.2. Anatomija i histologija maksilarnog sinusa .....	4
1.2.1. Koštana omeđenja.....	4
1.2.2. Underwoodove septe.....	5
1.2.3. Hiatus semilunaris .....	5
1.2.4. Inervacija i krvožilna opskrba .....	5
1.2.5. Schneiderova membrana .....	6
1.3. CBCT u dentalnoj implantologiji .....	7
1.4. Podizanje sinusa .....	8
1.4.1. Kirurške tehnike.....	9
1.4.2. Komplikacije povezane sa podizanjem sinusa.....	11
1.4.3. Osifikacija u augmentiranoj kosti .....	12
1.5. Ksenogeni kolageni matriks.....	12
2. PRIKAZ SLUČAJA .....	14
2.1. Kirurški dio rehabilitacije.....	17
2.2. Protetski dio rehabilitacije.....	21
3. RASPRAVA .....	24
4. ZAKLJUČAK.....	28
5. LITERATURA .....	30
6. ŽIVOTOPIS.....	37

## **Popis skraćenica**

GBR (eng. *guided bone regeneration*) - vođena koštana regeneracija

CTG (eng. *connective tissue graft*) - vezivnotkivni transplantat

CBCT (eng. *Cone beam computed tomography*) – kompjuterska tomografija s konusnim zrakama

PSAA (eng. *posterior superior alveolar artery*)- stražnja gornja alveolarna arterija

SM (eng. *Schneiderian membrane*)- Schneiderova membrana

KKM (eng. *collagen matrix*)- ksenogeni kolageni matriks

GTR (eng. *guided tissue regeneration*)- vođena regeneracija mekog tkiva

## **1. UVOD**



Dentalna medicina bavi se vraćanjem zdravlja, ugodnosti, funkcije i estetike stomatognatog sustava. Djelomična ili potpuna bezubost negativno utječu na kvalitetu života (1). U dentalnoj medicini ozubljen čovjek je onaj koji ima puni zubni niz u gornjoj i donjoj čeljusti do prvog trajnog molara (2). Kod nedostatka jednog zuba ili nedostatka zuba u skraćenom zubnom nizu, a s ciljem što većeg očuvanja tvrdih zubnih tkiva, izgubljeni zubi mogu se nadomjestiti dentalnim implantatima. Implantati su najčešće titanski vijci koji se ugrađuju u kost i procesom oseointegracije stvaraju čvrstu vezu s okolnom kosti. Implantat je zamjena za korijen izgubljenog zuba. Prisutnost implantata čuva koštanu strukturu na mjestu nadomještenog zuba budući da se sile žvakanja prenose na okolnu kost i stimuliraju prirodni proces remodelacije i pregradnje kosti. Implantati izrađeni od titana su biološki tolerantni, ne izazivaju reakciju antigen-antitijelo te ostaju nepromijenjeni u koštanom tkivu. Kirurški zahvat postavljanja implantata provodi se pod lokalnom anestezijom i u potpunosti je bezbolan. S ciljem dobivanja optimalnih rezultata potrebno je slijediti točno određene dijagnostičke kriterije, kirurške i protetske postupke. Za postavu implantata u protetski povoljnu poziciju potrebna je dovoljna količina kosti, ali i mekih tkiva. U svakodnevnoj stomatološkoj praksi odgođenu implantaciju zamjenjuje imedijatna implantacija s ciljem što boljeg očuvanja postojećih prirodnih struktura. Međutim još uvijek postoje situacije u kojima dulje vrijeme nije adekvatno zbrinut bezubi prostor. Gotovo kao pravilo, nakon ekstrakcije zuba dolazi do gubitka od 2 do 4 mm bukalne kosti. Ukoliko se ne napravi neki oblik prezervacije alveole, dolazi do sekundarnog cijeljenja postekstrakcijske rane i gubitka koštanog volumena. U posteriornoj maksili osim gubitka bukalne kosti dolazi i do pneumatizacije sinusa, čime se dodatno smanjuje količina koštanog tkiva potrebnog za ugradnju dentalnog implantata. Danas postoje mnoge tehnike za rekonstrukciju tvrdih i mekih tkiva. Koja će se od tehnika koristiti ovisi o situaciji u ustima, educiranosti operatera, opremljenosti ordinacije, financijama i vremenu utrošenom na rehabilitaciju. Najčešća tehnika za rekonstrukciju izgubljenog koštanog tkiva je vođena regeneracija kosti (eng. *guided bone regeneration*, GBR). Za GBR često se koristi ksenogeni koštani materijal u kombinaciji s autolognom kosti zbog stvaranja centara osifikacije. Zbog specifične anatomske situacije u maksilarnom sinusu, samo stvaranje prostora koji neće kolabirati između koštanih zidova i membrane maksilarnog sinusa te njezinog regenerativnog potencijala doći će do stvaranja koštanog tkiva. Subepitelni vezivnotkivni transplantat (eng. *connective tissue graft*, CTG) je zlatni standard za podebljanje mekog tkiva i izgradnju harmonične mekotkivne arhitekture. Podebljanje mekog tkiva moguće je u određenim situacijama postići i drugim kirurškim tehnikama, specifičnim dizajnom i manipulacijom režnja. Ponekad ne postoji dovoljna količina CTG-a ili se ne želi otvarati dodatno operacijsko polje. U tim slučajevima alternativa CTG-u je

ksenogeni kolageni matriks (eng. *collagen matrix*, KKM). U prikazanom slučaju korištena je tehnika podizanja sinusa i augmentacija vestibularne stijenke ksenogenim koštanim materijalom za nadoknadu koštanog volumena i ksenogeni vezivni matriks za podebljanje mekog tkiva. Nakon cijeljenja koštane nadogradnje ugrađen je implantat koji se nakon oseointegracije protetski opskrbi krunicom.

Svrha ovog rada je na kliničkom slučaju prezentirati koncept istovremene nadogradnje kosti i mekog tkiva koristeći ksenogenu kost i ksenogeni vezivni matriks. Uz pomoć radioloških slika prikazan je proces planiranja i izvedbe kirurških zahvata koji prethode postavi implantata, samu ugradnju implantata, cijeljenje mekog periimplantatnog tkiva te konačni ishod implantoprotetskog rada u području prvog gornjeg molara.

## **1.1. Medicinska i stomatološka anamneza**

Prije operacije potrebno je uzeti detaljnu medicinsku i stomatološku anamnezu. Podizanje dna maksilarnog sinusa i protetska rehabilitacija bezubosti implantatima kontraindicirana je kod pacijenata koji su lošeg općeg stanja, imaju nekontroliranu sistemsku bolest (npr. dijabetes melitus, hipertenzija), sepsu, na terapiji su zračenjem maksilarne regije, prekomjerno konzumiraju cigarete i alkohol ili pate od neke psihičke bolesti. Lokalne kontraindikacije za operaciju su infekcija maksilarnog sinusa, kronični sinusitis, mukokela sinusa, odontogena upala, bolesti parodonta, upalne ili patološke lezije na sluznici usne šupljine i jaki alergijski rinitis (3). Kompjuterska tomografija s konusnim zrakama (eng. *Cone beam computed tomography*, CBCT) prije implantacije nije važna samo za određivanje širine i visine preostale alveolarne kosti nego i za procjenu stanja sinusa. Pacijenti s cistama, polipima i mukoznim zadebljanjem u maksilarnom sinusu imaju mali rizik za dobivanje kroničnog sinusitisa povezanog s dentalnim implantatima, ali ih je svejedno potrebno pratiti nakon ugradnje implantata (4). Preventivna endoskopija sinusa prije podizanja sinusa i postave implantata poželjna je kod pacijenata s kroničnim rinosinusitisom, gljivičnim sinusitisom ili velikim polipima i cistama u maksilarnom sinusu (4, 5).

## **1.2. Anatomija i histologija maksilarnog sinusa**

### **1.2.1. Koštana omeđenja**

Maksilarni sinus je parna paranazalna šupljina smještena u tijelu gornje čeljusti. Ima oblik piramide i prosječni volumen od 12 do 15 ml (6). Volumen koji zauzima ugrađeni implantat i okružujuća kost u prosječnim situacijama zauzimaju relativno mali volumen maksilarnog sinusa.

Krov maksilarnog sinusa čini dno orbite, a dno alveolarni greben gornje čeljusti. S medijalne strane nalazi se nosna šupljina, a lateralno zigomatični nastavak maksile. Sa stražnje strane ograničen je pterigopalatinalnom i infraorbitalnom udubinom. Prednji zid okrenut je prema facijalnoj površini gornje čeljusti i smješten iznad očnjaka (6). Prilikom planiranja zahvata u regiji maksilarnog sinusa potrebno je obratiti pozornost na debljinu kosti, okolne zube i meka tkiva (7).

Najdublje mjesto u maksilarnom sinusu obično je smješteno u molarnom području. Apikalni dijelovi korjenova molara i ponekad premolara mogu viriti u sinus i biti prekriveni samo tankim slojem kosti.

Maksilarni sinus kod odraslih značajno varira u veličini i s godinama se nastavlja širiti. Proširenje maksilarnog sinusa u alveolarni greben povezano je s vađenjem zuba iz premolarne i molarne regije (8). Bezubost u tom području stvara specifičnu situaciju, takvu da se u konačnici između usne i sinusne šupljine nalazi samo poput papira tanki koštani zid.

### **1.2.2. Underwoodove septe**

Underwoodove septe koštane su pregrade u maksilarnom sinusu. Njihova je pojavnost prema literaturi od 16 do 58 % (9). Pojava septa mogla bi biti posljedica specifične morfologije sinusne šupljine u molarnoj regiji gdje se pokušava podijeliti molarna regija od premolarne regije (6).

### **1.2.3. Hiatus semilunaris**

Drenaža maksilarnog sinusa događa se samo putem ušća. To je mali kanal ispod drugog nosnog hodnika koji povezuje maksilarni sinus i nosnu šupljinu (10). Prilikom sinus lifta potrebno je paziti da se ušće ne zatvori. Do njegovog zatvaranja može doći zbog:

- migracije augmentativnog materijala kroz perforaciju membrane
- prepunjenja maksilarnog sinusa u apikalnom smjeru
- postoperativne infekcije i upale (6).

Svi navedeni čimbenici mogu dovesti do postoperativnog sinusitisa. To ima negativan utjecaj na cijeljenje augmentata i posljedično onemogućuje oseointegraciju implantata.

### **1.2.4. Inervacija i krvožilna opskrba**

*Nervus maxillaris* i njegovi ogranci daju inervaciju za područje maksilarnog sinusa. Stražnji i srednji gornji alveolarni živac inerviraju stražnji zid sinusa. Prednji gornji alveolarni živac inervira prednju stijenku sinusa. *Nervus infraorbitalis* inervira gornji dio i dio medijalnog zida sinusa. *Nervus palatinus major* inervira ušće i donji zid sinusa (11). Inervacija maksilarnog

sinusa bitna je zbog povezanosti venoznog sistema sinusa s kavernoznim sinusom što može biti put za širenje infekcije direktno u mozak (11). Arterijska opskrba dolazi od ogranaka *arteriae maxillaris* (10, 11). Ogranci koji vaskulariziraju područje maksilarnog sinusa su arterija infraorbitalis, arterija palatina major i stražnja gornja alveolarna arterija (eng. *posterior superior alveolar artery*, PSAA) koja ima intra i ekstra osealni ogranak (8). Stražnja gornja alveolarna arterija i infraorbitalna arterija anastomoziraju i radiološki je anastomoza uočena u 50 % slučajeva (11). Prilikom preparacije lateralnog prozora pri sinus liftu može doći do intenzivnog krvarenja iz ogranka PSAA (6). Incidencija obilnog krvarenja je 2 % (12).

Venska odvodnja odvija se preko vene sfenopalatine, pterigoidnog *plexusa* i facijalne vene (10). Gubitak zuba u gornjoj čeljusti i starenje dovode do smanjene prokrvljenosti i atrofije alveolarnog grebena.

### **1.2.5. Schneiderova membrana**

Schneiderova membrana (eng. *Schneiderian membrane*, SM) je sluznica koja oblaže maksilarni sinus. Građena je od višeslojnog cilindričnog epitela s cilijama ispod kojeg je bazalna membrana i pripadajući periost (13). SM ima osteogenetski i reparatorni potencijal zbog postojanja mezenhimalnih progenitornih stanica koje luče tvari važne za mineralizaciju ekstracelularnog matriksa. Između epitelnih stanica nalaze se mukozne stanice koje proizvode tekućinu čineći membranu vlažnom. Dio je respiratornog sustava i ponaša se poput biološke membrane s imunološkim osobinama nosne mukoze, ali u smanjenom obujmu (14). Čišćenje cilijarnih stanica ograničeno je na sitne tvari poput prašine, ali ne i na granule umjetne kosti ili korijenskih fragmenata (14). Oštećenje cilijarnog epitela rezultira djelomičnim ili potpunim prestankom sekrecije i čišćenja. Prosječna debljina SM je 1 mm (15). Nakon operacije podizanja dna sinusa dolazi do upalne reakcije i značajnog tranzicijskog zadebljanja sinusne membrane. U istraživanju Makarya i suradnika izmjerena je 10 puta veća debljina SM od početne vrijednosti sedam dana nakon operacije (16). Ako je augmentirano područje veće dolazi i do većeg zadebljanja membrane. Debljina membrane vraća se na preoperativnu vrijednost šest mjeseci nakon kirurškog zahvata (16). Najčešća komplikacija prilikom podizanja sinusaje perforacija SM. Incidencija perforacija kreće se do 60 % (17, 18).

### 1.3. CBCT u dentalnoj implantologiji

Za osnovnu radiološku dijagnostiku u dentalnoj medicini služi ortopantomogram. Za opširniju i detaljniju dijagnostiku u implantologiji danas se sve više koristi CBCT (19). CBCT je glavni alat pri planiranju podizanja sinusa i praćenju cijeljenja grafta (20). To je tehnika izbora za pregled paranazalnih sinusa prije podizanja sinusa. Pokazao se vrlo učinkovit za evaluaciju prisutnih anatomskih varijacija i patologiju unutar sinusa. Rekonstruira trodimenzionalni prikaz slaganjem dvodimenzionalnih slika. Ima visoku rezoluciju i točnost s minimalnom distorzijom i uvećanjem. Najveća prednost je plastičnost prikaza i dobra vizualizacija svih tvrdih tkiva u 3D prikazu. Najveće ograničenje CBCT-a je nedostatak prikaza mekih tkiva (mišići, žlijezde slinovnice, mekotkivne tvorbe). Prilikom snimanja zbog metalnih nadomjestaka nastaju artefakti koji onemogućuju pravilnu evaluaciju. Promjena koštanih struktura ne mora biti klinički vidljiva, zato je radiološka analiza potrebna za uspješnu dijagnostiku i planiranje tretmana u dentalnoj implantologiji. Planiranje izravno utječe na dugoročnu prognozu implantata.

Postoji minimalno 10 parametara koje bi trebalo promotriti na CBCT-u prije operacije podizanja sinusa i postavljanja implantata (3):

- istražiti prohodnost ušća (klinički pregled može obaviti i otorinolaringolog)
- obratiti pozornost na prisutnost septa
- izmjeriti debljinu SM (manja od 0,79 mm i veća od 3 mm - povećani rizik od perforacije)
- izmjeriti kut između bukalnog i palatinalnog zida (poželjno da bude veći od 30°)
- utvrditi prisutnost i odnos zuba, implantata i eventualnih zaostalih korjenova prema sinusnoj šupljini, provjeriti postojanje polipa, antralnih pseudocista, mukokela i mukoznih retencijskih cista, akutnog i kroničnog sinusitisa sa sadržajem ili bez sadržaja
- izmjeriti debljinu bukalne kosti zbog preparacije prozora
- izmjeriti visinu i širinu preostalog alveolarnog grebena (za planiranje tehnike podizanja sinusa)
- izmjeriti širinu sinusa
- pogledati položaj i tok alveolarne antralne arterije u bukalnoj kosti sinusa
- procijeniti vidljivost kirurškog polja pri zahvatu (21).

#### 1.4. Podizanje sinusa

Podizanje sinusa kirurški je dio predprotetske pripreme za postavu implantata u stražnjem dijelu atrofirane, pneumatizirane gornje čeljusti. To je kirurški postupak podizanja dna maksilarnog sinusa s ciljem povećanja koštanog volumena (22). Postoji nekoliko kirurških tehnika za provođenje postupka, ali svima njima zajedničko je povećanje kvalitete i kvantitete kosti kako bi se mogao ugraditi implantat. Postoje dvije osnovne tehnike: tehnika lateralnog prozora i transkrestalna tehnika (23).

Tatum (1977.) te Boyne i James (1980.) predstavili su tehniku o rekonstrukciji i augmentaciji alveolarnog grebena gornje čeljusti podizanjem dna maksilarnog sinusa (24, 25). S vremenom se tehnika modificirala. Invazivna kirurgija maksilarnog sinusa ima velik postotak uspješnosti. Većina studija prikazuje postupak podizanja dna sinusa kao dobro dokumentirani postupak s predvidljivim ishodom i preživljenjem od 90 do 97 % (26). Međutim, uvijek postoji rizik od potencijalne upalne reakcije ako se invadira sinusna šupljina. Razlog tome je zatvoreni prostor s vrlo limitiranom sposobnošću drenaže. Ušće maksilarnog sinusa jedino je mjesto za drenažu i vrlo je malog promjera. S opreznom kirurškom tehnikom i bez perforacije membrane rezultati su ohrabrujući što potvrđuje literatura.

Rehabilitacija gornje čeljusti problematična je jer ima više spongiozne, a manje kortikalne kosti. Cijela struktura maksile s maksilarnim sinusom i nosnom šupljinom reducira količinu kosti za postavu implantata. Sve dok alveolarni greben ima dovoljan volumen u visini i širini, ima dobru predispoziciju da se u njega ugradi implantat. Ako je volumen kosti ispod maksilarnog sinusa i nosne šupljine premalen za ugradnju implantata, alternativa je ugradnja umjetnog koštanog materijala.

Augmentacijski materijali kojima se može ispuniti prostor ispod Schneiderove membrane mogu biti autogeni, alogeni, ksenogeni i aloplastični.

U autogene materijale koji se mogu koristiti pri sinus liftu spadaju autologna kost, PRF, PRGF te samljeveni dentin. Autologna kost uzima se s intraoralnih (tuber maksile, simfiza, ramus mandibule) ili ekstraoralnih (rebro, zdjelična kost, kalvarija) mjesta (27). PRF (trombocitima obogaćen fibrin) i PRGF (plazma bogata faktorima rasta) su biomaterijali dobiveni iz pacijentove krvi koji se mogu staviti u sinusni prostor samostalno ili u kombinaciji s nekim drugim augmentacijskim materijalom (28).

U alogene materijale spadaju koštani nadomjesci koji se presađuju s jedne jedinke na drugu jedinku iste vrste. Alogeni transplantati dolaze u obliku mineralizirane i demineralizirane suho smrznute kosti.

Ksenogeni koštani nadomjesci potječu od jedinke druge vrste. Najčešće se upotrebljavaju goveđe kosti obrađene specijaliziranim postupcima. Ksenogeni materijali služe kao osteokonduktivni skelet za kost koja urasta iz okoline. Prednost je što se razgrađuju vrlo sporo (14 godina) (29).

Aloplastični koštani materijali su anorganski, sintetski, biokompatibilni i bioaktivni materijali za koje se smatra da djeluju osteokonduktivno. Mogu biti izrađeni od kolagenih vlakana, polimera, staklene keramike, hidroksilapatita, trikalcijfosfata i drugih materijala.

S biološkog aspekta, ksenogeni aloplastični materijal atraktivan je zbog spore resorpcije i degradacije. Gubitak nadomjesnog materijala nakon tri godine kod sinus lifta kreće se od 10 do 13,9 % (30).

Pri lateralnom podizanju sinusa potrebno je koštani prozor zatvoriti membranom. Ona može biti resorptivna i neresorptivna. Tako se sprečava urastanje epitela i vezivnog tkiva u augmentat i osigurava nesmetano stvaranje koštanog tkiva i osifikacija.

#### **1.4.1. Kirurške tehnike**

Postoje dvije osnovne tehnike podizanja dna maksilarnog sinusa: tehnika transkrestalnog pristupa i tehnika lateralnog prozora. Izbor tehnike ovisi o količini rezidualnog alveolarnog grebena.

##### **1. Tehnika transkrestalnog pristupa (Summersova metoda, pristup kroz ležište implantata)**

Transkrestalni pristup koristimo ako je visina kosti preostalog alveolarnog grebena od 8 do 10 milimetara (31, 32). Tim pristupom podižemo dno sinusa kroz alveolarni greben, ostavljajući od 1 do 2 mm koštanog tkiva između preparacije i Schneiderove membrane. Za podizanje dna sinusa koristi se osteotom kojim se odlomi dio dna sinusa. Umetanjem augmentacijskog materijala mobilni segment se pomiče apikalno. Tako se stvara visina potrebna za postavljanje implantata.

##### **2. Tehnika lateralnog prozora (otvorena metoda vestibularnim pristupom, bočni pristup kroz trepanacijski otvor)**



Tehnika lateralnog prozora koristi se kada je visina preostale alveolarne kosti od 4 do 6 milimetara (31, 32). Ona uključuje otvaranje koštanog prozora na lateralnom koštanom zidu maksilarnog sinusa kako bi se pristupilo sinusnoj šupljini i nježno podigla sinusna membrana. Podizanjem membrane stvara se prostor za augmentativni materijal. Važno je očuvati integritet sinusne membrane zbog osifikacije augmentata i sprečavanja nastanka upale sinusa zbog slobodnih granula. Vestibularni prozor može se napraviti okruglim čeličnim i/ili dijamantnim svrdlom i piezoelektričnim nastavcima kako bi se nježno uklonila kost iznad Schneiderove membrane. Korištenje tih alata može dovesti do perforacije Schneiderove membrane pa je zato najvažniji nježan pristup. Što se tiče koštanog dijela prozora, on može biti samo gornjom stranom pričvršćen za bukalnu kost i biti podvučen u sinusnu šupljinu te tvoriti buduće dno maksilarnog sinusa, odnosno krov umetnutom augmentatu. U drugoj varijanti izbrusi se krug oko koštanog prostora, gdje središnji dio ostaje pričvršćen za Schneiderovu membranu i zajedno s njom podiže se dno. Treća varijanta je da se u potpunosti ukloni koštani prozor, prikaže membrana te zatim degažira. Sinusna membrana degažira se tupim instrumentima od dna sinusne šupljine. Ponekad je teško odignuti membranu, osobito ako je nedavno izvađen zub. Drugo kritično mjesto kod prve metode gornji je kut prozora gdje se koristi infrakcijska metoda. Infrakcija može imati hrapave rubove i vrlo lako dovesti do perforacije membrane. Ako je nastala mala perforacija, može se prekriti resorptivnom membranom. Ako se pokuša sašiti, postoji mogućnost još veće perforacije i u konačnici onemogućuje umetanje koštanog materijala. Poželjno je staviti resorptivnu membranu preko koštanog prozora.

S obzirom na vrijeme postave implantata u augmentirani sinus, postoji jednofazni i dvofazni postupak. Odabir postupka ovisi o početnoj količini kosti u području alveolarnog grebena i mogućnosti postizanja primarne stabilnosti.

U dvovremenom postupku koštani graft ostavlja se na cijeljenju minimalno četiri mjeseca. Kraće vrijeme cijeljenja može dovesti do neuspjeha jer se još nije stvorila mlada kost, a ako se ostavi predugo postoji mogućnost resorpcije koštanog grafta ili njegovog odvajanja od dna sinusa.

Uvjeti prije operacije nisu uvijek jasno definirani pa je odluka o imedijatnoj postavi implantata na samom kirurgu. Ponekad je potrebno donijeti odluku tijekom samog operativnog zahvata i odustati od imedijatne postave implantata.

Postoje brojni znanstveni članci o podizanju sinusa, o postupcima u kojima se radi dvovremena tehnika, jednovremeni postupak s imedijatnim i odgođenim opterećenjem i različitim augmentativnim materijalima s i bez prekrivanja koštanog prozora s membranom.

Ponekad je preostali koštani greben dovoljan za postavu kratkih implantata (do 6 mm). Dugoročna praćenja različitih rješenja koja uključuju implantate u stražnjoj maksili s vremenom će iznjedrili najpouzdaniju i najindiciraniju metodu za određenu situaciju.

#### **1.4.2. Komplikacije povezane sa podizanjem sinusa**

Svaki kirurški zahvat, pa tako i podizanje sinusa, ima svoje potencijalne komplikacije. S obzirom na anatomske situaciju i veliki prazni prostor s izrazito malim otvorom za drenažu, pojavljivanje infekcija predstavlja veliki problem. Komplikacije se mogu dogoditi tijekom operacije. Najčešća je perforacija sinusne membrane. Manje od 5 mm moguće je prekriti resorptivnom membranom, a kod većih potrebno je odustati od postupka (33). Prema nekim autorima, upalnu reakciju češće će uzrokovati pomične granule umjetne kosti nego cijeli koštani blok. Treba izbjegavati prepunjenje maksilarnog sinusa kako ne bi došlo do zatvaranja ušća koje služi za drenažu. Krvarenje iz arterija tijekom operacije također je komplikacija i treba ju zaustaviti. Dugotrajno krvarenje u sinusnu šupljinu nije poželjno jer krvni ugrušak može biti izvor infekcije. Postoperativne komplikacije mogu se pojaviti u vidu popuštanja šavova zbog prejake stegnutosti i oticanja. Znakovi infekcije najčešće se javljaju u prva dva tjedna nakon zahvata, ali mogu i kasnije (34).

Potrebno je izbjegavati radnje koje utječu na unutar sinusni tlak zraka kao što su pijenje na slamku, kihanje i šmrcaanje jer dovode do stvaranja negativnog intrasinusnog tlaka te mogu poremetiti cijeljenje koštanog grafta (35).

Prva dva tjedna nakon zahvata poželjno je ne opteretiti sluznicu privremenim nadomjeskom kako bi se osiguralo što bolje cijeljenje rane.

Pušenje negativno utječe na procese cijeljenja zbog negativnog djelovanja nikotina na kapilarni rast tijekom mikrovaskularizacije koštanog grafta.

Ako se postoperativno pojavi infekcija i upala u sinusu nakon operacije, potrebno je što prije reagirati kako bi se spriječila obliteracija sinusa i stvaranje supurativnog sadržaja.

### 1.4.3. Osifikacija u augmentiranoj kosti

Čini se da membrana i kost dna maksilarnog sinusa imaju bolji regenerativni potencijal od ostalih koštanih dijelova maksile i mandibule. Matične stanice koje su dio periosta dna maksilarnog sinusa i sinusne membrane vrlo su dobra receptivna mjesta za augmentirani materijal (36).

### 1.5. Ksenogeni kolageni matriks

Nakon ekstrakcije dolazi do gubitaka bukalne kosti od 2 do 4 mm zbog nedostatne krvne opskrbe (37). Za ispravljanje koštanih defekata i koštanu rekonstrukciju koristi se GBR. Cijeljenje kosti ne prati uvijek izgradnja harmoničnog, keratiniziranog mekog tkiva. Od izuzetne je važnosti sačuvati ili nadograditi periimplantatnu mukoza. Gargulio je 1961. godine predstavio pojam biološke širine. Lindhe i drugi autori potvrdili su postojanje biološke širine oko implantata (38). Kao što zub ima svoju biološku širinu odnosno suprakrestalni tkivni pričvrstak tako i implantat stvara i ima svojevrstni ekvivalent suprakrestalnom tkivnom pričvrstku. Suprakrestalni tkivni pričvrstak sastoji se od spojnog epitela i suprakrestalnog vezivnog pričvrstka (38, 39). Srednja vrijednost suprakrestalnog tkivnog pričvrstka uključujući sulkus je 3,8 mm oko implantata i 3,17 mm oko zuba (38, 40). Vrijednosti dubine sulkusa i spojnog epitela ne razlikuju se značajno kod zuba i implantata. Međutim, kod implantata se mjeri veća vrijednost suprakrestalnog vezivnog pričvrstka. Za dugoročnu stabilnost poželjna je visina periimplantatne sluznice od minimalno 4 mm kako bi se uspostavila biološki prihvatljiva visina suprakrestalnog tkivnog pričvrstka (41, 42). Uspjeh liječenja bezubosti s dentalnim implantatima nije određen samo dobrom oseintegracijom nego i stabilnošću mekih tkiva oko nadomjeska koji bi trebao imati prirodni izgled (40). Implantati s tankom periimplantatnom mukozom imaju veću vjerojatnost gubitka periimplantatne kosti. Mukoza oko implantata ima protektivno djelovanje na periimplantatnu kost. Meka tkiva štite od bakterija, osiguravaju otpornost na sile opterećenja i ograničavaju ulazak stranih tijela. Ponekad nema dovoljno periimplantatne mukoze i potrebni su augmentativni postupci da bi se postiglo zadovoljavajuće biološko brtvljenje i omogućilo periimplantatno zdravlje. Zato se često javlja potreba za vođenom regeneracijom mekog tkiva (eng. *guided tissue regeneration*, GTR) oko implantata. Postoje dvije osnovne metode koje se koriste za stvaranje zadovoljavajuće kvalitete periimplantatne mukoze. Prva uključuje povećanje keratinizirane mukoze s apikalno pomaknutim režnjem ili vestibuloplastikom (koja može biti nadopunjena korištenjem

slobodnog gingivnog transplantata, alogenog ili KKM). Druga metoda podebljavanja mekog tkiva uključuje vezivnotkivni transplantat ili mekotkivne zamjenske transplantate (alogene ili ksenogene). Ti postupci mogu biti upotrijebljeni u četiri različite faze kada se i može utjecati na periimplantatna tkiva:

1. prije ugradnje implantata
2. tijekom insercije implantata
3. prilikom otvaranja implantata odnosno zamjene pokrovnog vijka vijkom koji oblikuje periimplantatnu mukozu
4. nakon oseointegracije implantata u fazi opterećenja

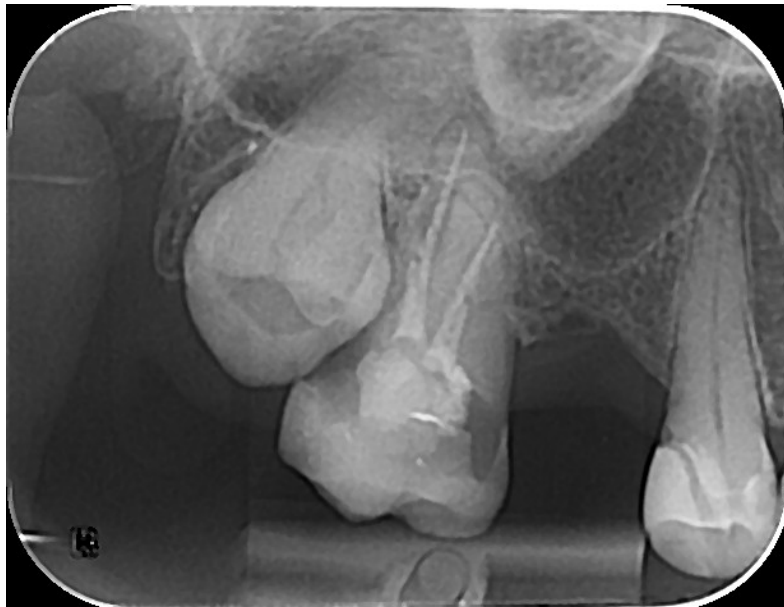
Što je faza kasnija, pristup je izazovniji zbog postojanja estetskih problema i bioloških komplikacija (recesije mekog tkiva, mukozitisa i perimplantitisa) (38). Nakon operativnog zahvata na mekom tkivu do epitelizacije dolazi za između 7 i 14 dana. Vrijeme potrebno za uspostavljanje nove biološke širine, maturacije mekog tkiva i uspostavljanje biološke barijere je od 6 do 8 tjedana (38). Za podebljanje mekog tkiva uobičajeno se koristi CTG s nepca. On je zlatni standard u povećanju volumena mekog tkiva zbog svoje stabilnosti i dugoročnosti rezultata (43). Otvaranje dodatnog operacijskog polja povećava morbiditet, postoji rizik oštećenja arterije palatine što su ozbiljni nedostaci te tehnike. Napredovanjem tehnologije u dentalnoj medicini razvijen je KKM kao alternativa za vezivnotkivni transplantat u mekotkivnoj augmentaciji. Kliničkom primjenom ustanovljeno je da je KKM pogodan za regeneraciju i nadomještanje periimplantatne keratinizirane mukoze s dovoljnom dugoročnom stabilnosti (43, 44).

## **2. PRIKAZ SLUČAJA**

Pacijentica H. K. u dobi od 53 godine dolazi u stomatološku ordinaciju u veljači 2019. godine s ciljem nadomještanja gornjeg desnog prvog molara.

Izuzetno je važno od pacijenta saznati njegovu medicinsku i stomatološku anamnezu. Tako se gradi povjerenje između doktora i pacijenta, smanjuje broj komplikacija i povećava uspješnost terapije. Bolesti krvožilnog sustava i dijabetes melitus najčešće su sistemske bolesti današnje populacije. Za implantološku terapiju danas postoji relativno malo kontraindikacija, ali bilo koja nekontrolirana bolest može dovesti do komplikacija i neuspjeha.

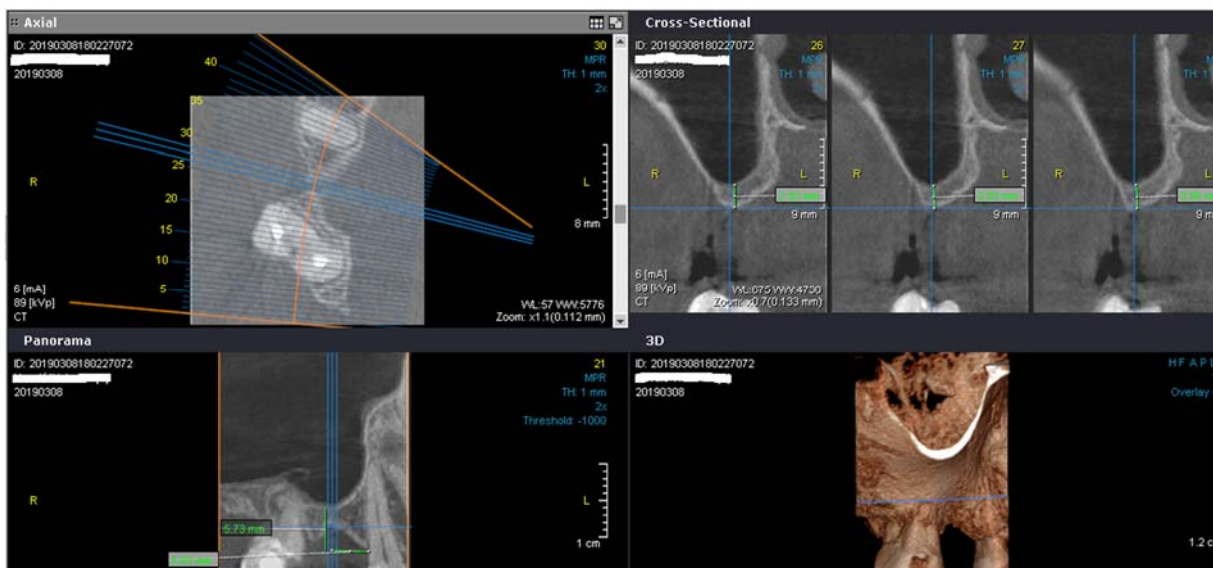
Iz opće medicinske anamneze doznajemo da je pacijentica dobrog općeg zdravlja, ne puši, ne pije nikakve lijekove, nema akutnih bolesti. Imala je operaciju sinusa prije 10 godina zbog kroničnog sinusitisa. Upravo ta informacija važna nam je zbog planirane operacije podizanja sinusa. Na prvom pregledu radiološkom dijagnostikom i kliničkim pregledom usne šupljine i zuba utvrđeno je da nema bolesti parodonta ni aktivnih upalnih procesa, osim na gornjem desnom drugom molaru (Slika 1.). On je endodontski liječen, ima karijesnu leziju u korijenskom dijelu distalno što potvrđuje dugoročno lošu prognozu tog zuba. Zbog dužeg perioda nedostatka gornjeg desnog prvog molara (više od 10 godina) došlo je do mezijalizacije gornje desne sedmice, pneumatizacije maksilarnog sinusa (Woolfovo pravilo), horizontalne i vertikalne resorpcije alveolarnog grebena na mjestu ekstrahiranog zuba i nedostatka keratinizirane sluznice.



Slika 1. Retroalveolarna slika početne situacije

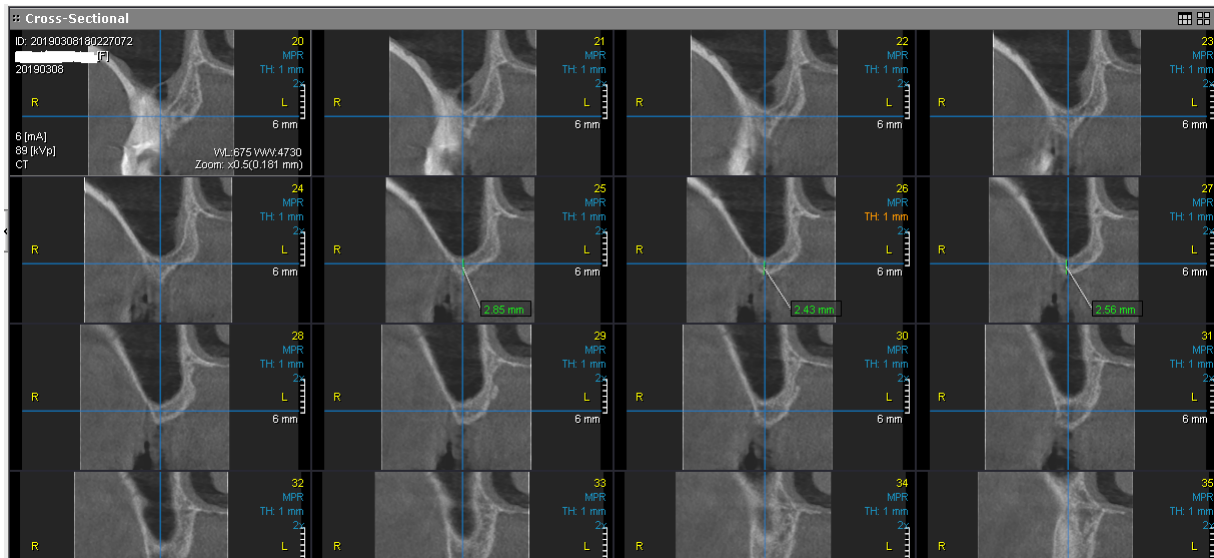
Promatrajući cjelokupnu situaciju, odlučeno je da će se nedostajući zub na mjestu prvog gornjeg molara nadomjestiti implantatom, a drugi gornji molar izvaditi s obzirom na lošu prognozu. Kako je u donjoj čeljusti posljednji antagonistički zub prvi donji molar, nije potrebno nadomještati gornju sedmicu koja se planira izvaditi.

Na CBCT-u izmjerena je visina preostalog alveolarnog grebena na najtanjem dijelu od 2,5 mm (Slika 2.). Promatrajući debljinu alveolarnog grebena u palatobukalnom smjeru također je uočen manjak koštanog tkiva. Za protetski vođenu postavu implantata potreban je određeni volumen kosti promatrajući ga u meziodistalnoj, orofacijalnoj i apikokoronarnoj dimenziji. U skladu s tim odlučeno je istovremeno ekstrahirati gornju sedmicu, učiniti podizanje sinusa i augmentirati konkavni dio bukalne stijenke preostalog alveolarnog grebena. Zbog izuzetno male visine i širine rezidualnog grebena dogovorena je dvofazna tehnika. To uključuje dva zahvata, prvi u kojemu se ugrađuje nadomjesni koštani materijal (podizanje sinusa i augmentacija) i drugi kada se radi osteotomija i ugrađuje implantat.



Slika 2. CBCT slika početne situacije

S obzirom na zatečenu situaciju (Slika 3.), nakon mjerenja na CBCT-u donesena je odluka da se radi podizanje sinusa tehnikom lateralnog prozora uz odgođenu implantaciju.



Slika 3. CBCT prikaz početne situacije operativnog područja (prikaz presjeka)

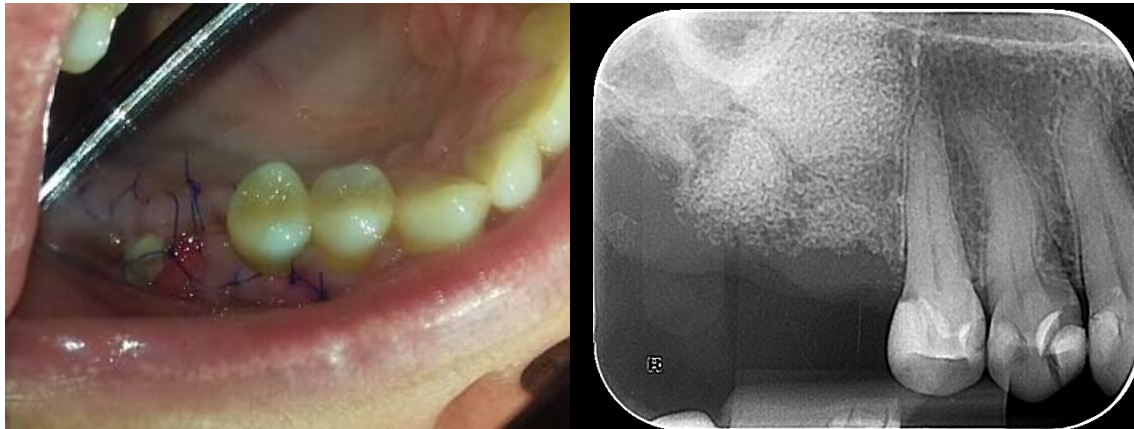## 2.1. Kirurški dio rehabilitacije

Dan prije kirurškog zahvata pacijentica je popila profilaktičku premedikaciju 2 g Klavocin bid tablete. Neposredno prije samog kirurškog zahvata pacijentica je mučkala 0,2 % klorheksidinsku otopinu u trajanju od jedne minute. Nakon toga aplicirana joj je lokalna anestezija u operativno područje. Najprije se pristupilo ekstrakciji gornjeg drugog molara. Nakon toga se napravi rez po sredini grebena i vertikalna incizija mezijalno u području petice. Odigne se puni mukoperiostalni režanj i počinje preparirati vestibularni prozor na vanjskoj stijenci maksilarnog sinusa 3 milimetra iznad rezidualnog grebena u području gornjeg prvog molara. Nakon što je isprepariran prozor dijamantnim okruglim svrdlom i prikazana Schneiderova membrana pristupa se njezinoj elevaciji. Podizanje Schneiderove membrane počinje od lateralnog zida maksilarnog antruma kroz dno prema medijalnom zidu maksilarnog sinusa sa sinus elevatorima. Prije ispunjavanja isprepariranog prostora koštanim nadomjesnim materijalom napravi se Valsalvin test.

Nakon odizanja membrane bez njezine rupture apliciran je ksenogeni koštani materijal (*Cerabone* (0,5 - 1mm), *Botiss biomaterials*) kao budući kostur za osifikaciju. *Cerabone* je biološki materijal goveđeg porijekla koji ima visoki stupanj osteokonduktivnosti i po strukturi je vrlo sličan ljudskoj kosti. Nakon što je sinus ispunjen do određene razine, postavljena je kolagena resorptivna membrana (Jason membrana (20x30), *Botiss biomaterials*) za vođenu regeneraciju kosti tako da se podvuče pod palatinalni dio režnja. Ekstrakcijska alveola i

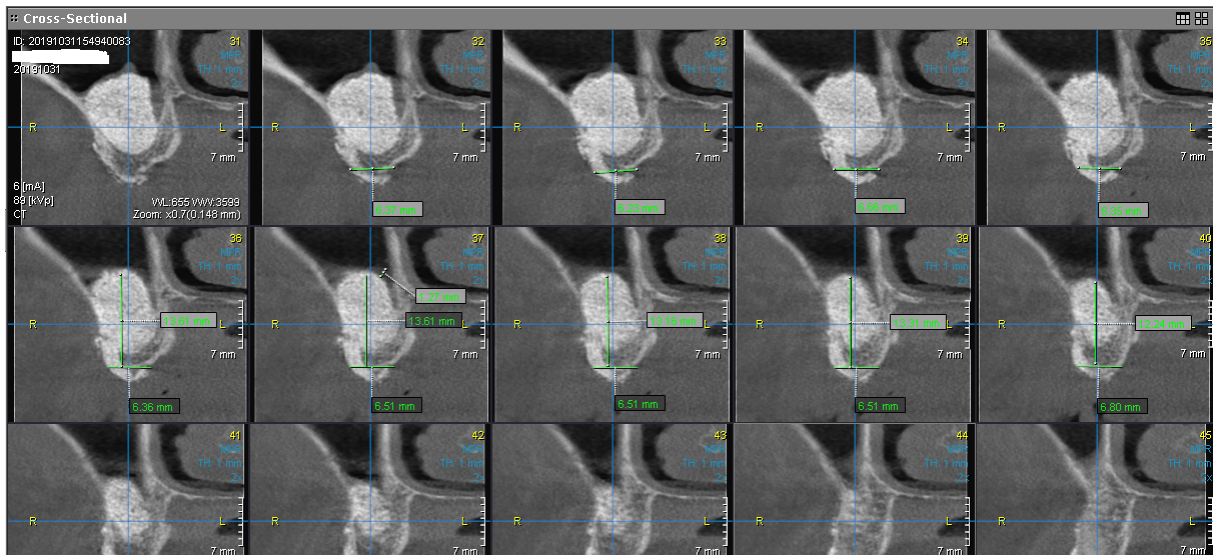


konkavitet kosti s bukalne strane alveolarnog grebena također se ispune sa ksenogenim koštanim materijalom. Resorptivna kolagena membrana nategne se preko ksenogenog koštanog materijala i vestibularne stijenke maksile. Na prijelazu između pomične i nepomične sluznice napravi se rez kako bi se omogućilo primarno zatvaranje režnja, a time i GBR. S obzirom na nedostatak keratinizirane sluznice, prije zatvaranja režnja odlučeno je staviti umreženi vezivni matriks (*Mucoderm, Botiss biomaterials*) između resorptivne kolagene membrane i mukoperiostanog režnja. Zatim se približe krajevi režnja i rana se zašije. Pacijentica je dobila poslijeoperativne upute. Ne puhati na nos, trošiti dekongestivne kapi dva tjedna, piti antibiotike sedam dana nakon operacije, Klavocin bid i Medazol. Po potrebi nešto protiv bolova. Vađenje šavova za dva tjedna (Slika 4.).



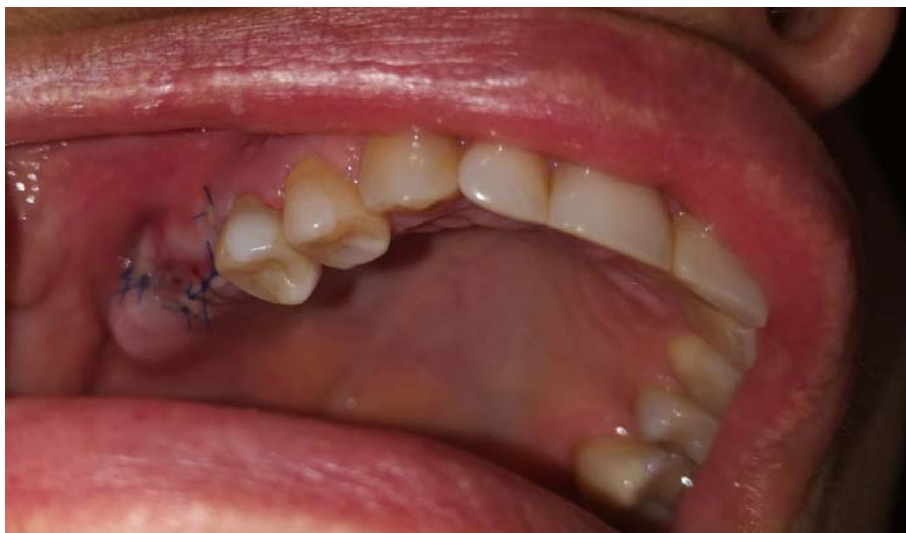Slika 4. Klinički i radiološki prikaz 2 tjedna nakon operacije

Čekalo se osam mjeseci za osifikaciju i GBR. Pacijentici je napravljen novi CBCT kako bi se evaluirala novostvorena količina kosti i odredio protetski vođen položaj implantata (Slika 5.).



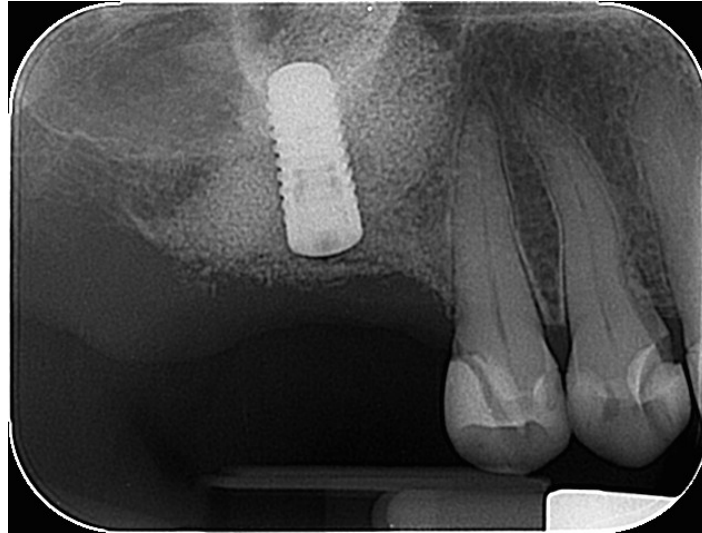
Slika 5. CBCT slika nakon 8 mjeseci od operacije

Na CBCT-u uočen je dovoljan volumen kosti i moglo se pristupiti preparaciji ležišta za implantat. S obzirom na dovoljnu količinu kosti u sve tri dimenzije, odabran je cilindrični implantat promjera 4,1 mm i duljine 10 mm u razini kosti (*Straumann BL SLActive*). *SLActive* implantati imaju dodatno modificiranu površinu za ubranu oseointegraciju. Time je skraćen period oseointegracije na minimalno četiri tjedna. Osteotomija je rađena prema uputama proizvođača svrdala (*Straumann*). Prilikom osteotomije uočena je dobra prokrvljenost isprepariranog ležišta za implantat što potvrđuje da se stvorio neki oblik nove kosti. Nakon ugradnje implantata stavljen je pokrovni vijak i režanj je ponovno zašiven (Slika 6.).



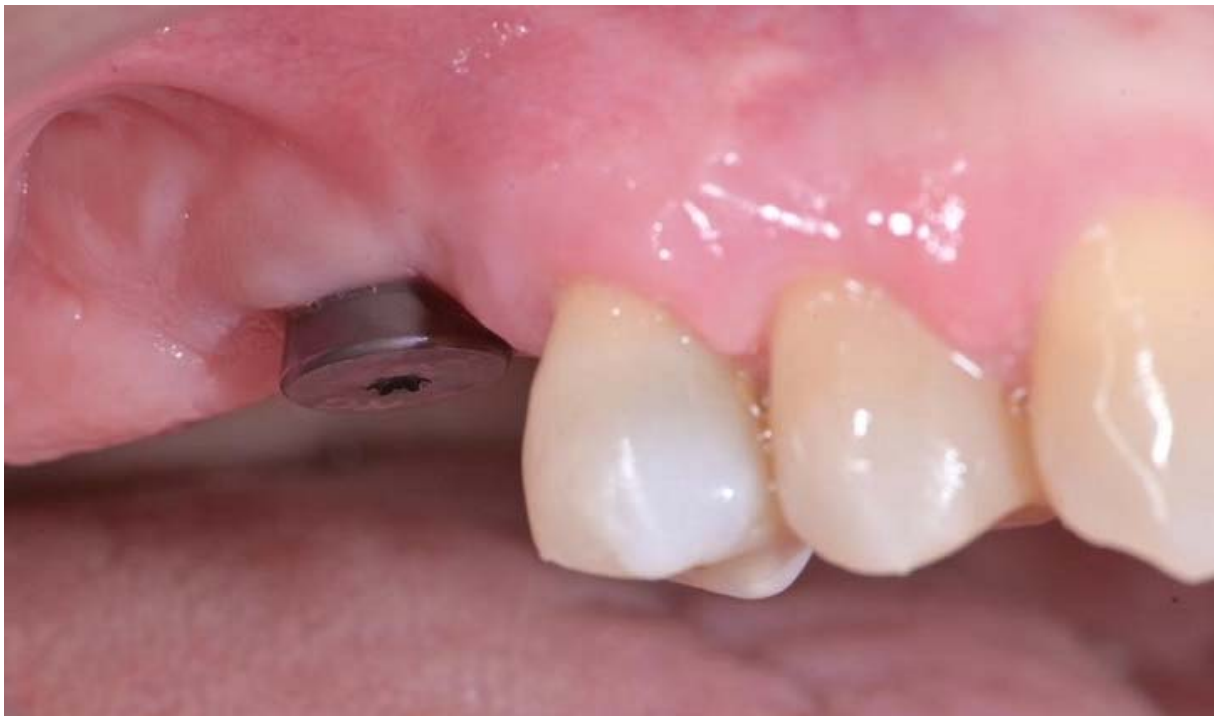Slika 6. Prikaz nakon ugradnje implantata

Dva mjeseca poslije ugradnje implantata pacijentica je napravila retroalveolarnu snimku za evaluaciju oseointegracije (Slika 7.).

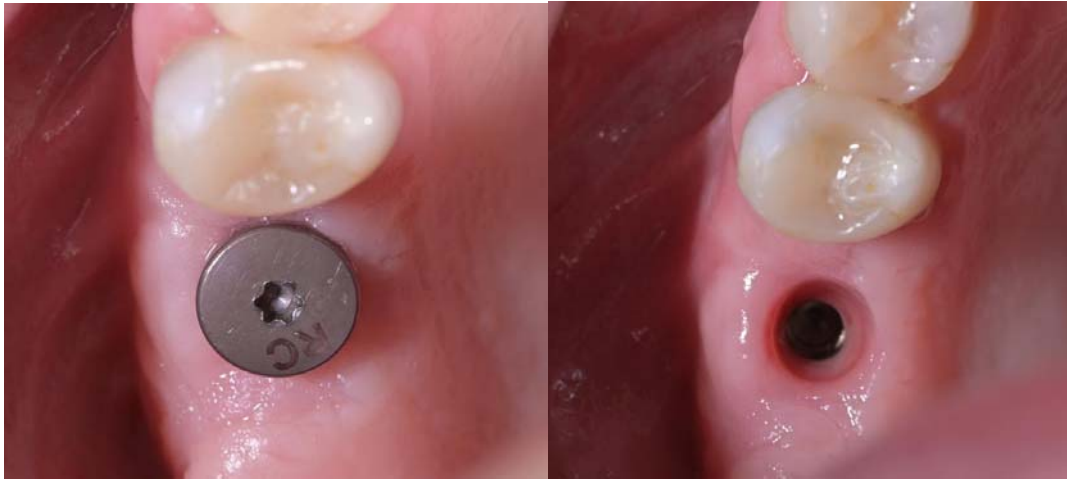

Slika 7. Slika oseointegriranog implantata nakon 2 mjeseca

S obzirom na to da nije bilo prosvjetljenja oko kosti i sluznica je bila zdrava pristupilo se postavljanju konfekcijskog vijka za oblikovanje gingive. U istoj posjeti uzet je alginatni otisak za izradu individualne žlice. Vijak za oblikovanje gingive nosila je šest tjedana (Slika 8. i 9.).



Slika 8. Izgled sluznice s vestibularne strane nakon 6 tjedana cijeljenja



Slika 9. Izgled periimplantatne sluznice s okluzalne strane nakon 6 tjedana cijeljenja

## 2.2. Protetski dio rehabilitacije

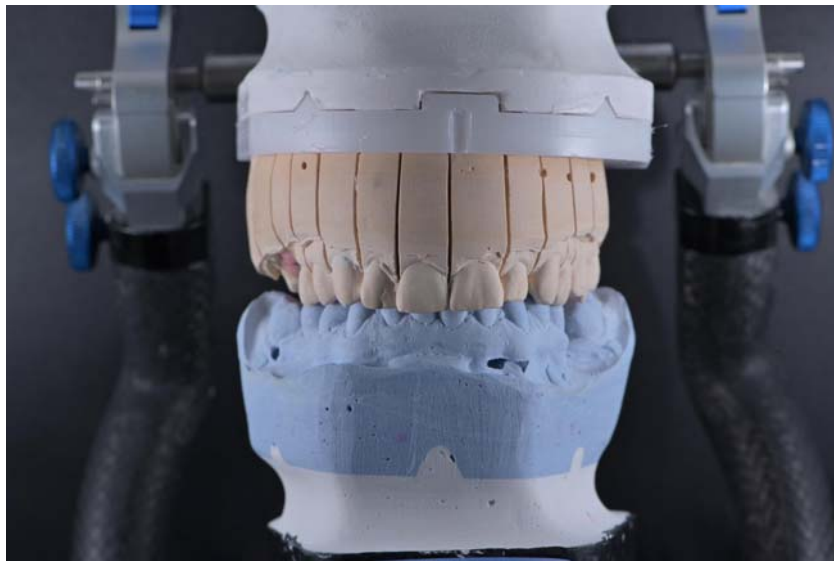Protetski dio rehabilitacije bezubog područja počinje već u fazi planiranja nadomještanja izgubljenog zuba. Kod planiranja i ugradnje implantata poželjno je protetski vođeno postavljanje implantata. Otvor za vijak trebao bi se nalaziti u središtu okluzalne plohe budućeg nadomjeska.

Uzimanje otisaka važan je korak jer se njime prenosi informacija o položaju implantata u kosti i stanju mekih tkiva na radni model. Zdrava, netraumatizirana i stabilna periimplantatna sluznica važna je za uspjeh otiska, ali i u konačnici samog nadomjeska. U ovome slučaju za otiskivanje se koristio polieter (Impregum 3M) u individualnoj žlici s transferom za zatvorenu žlicu. Otisak nasuprotne čeljusti uzet je u alginatu (Slika 10.).



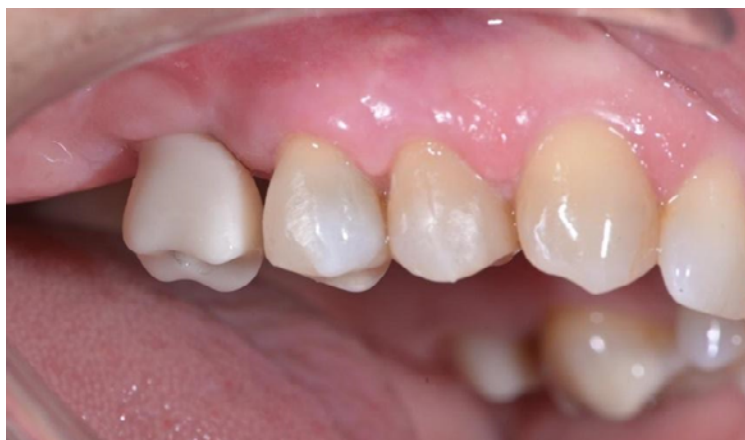Slika 10. Otisak s laboratorijskim implantatom

Osim otisaka, uzeta su dva laterotruzijska registrata i jedan protruzijski kako bi se namjestile vrijednosti Benetovog kuta i nagiba kondilne staze u artikulatoru. Tako tehničar može pouzdano modelirati okluzalnu plohu budućeg nadomjeska. Za prijenos međučeljusnih odnosa, korišten je obrazni luk i poluprilagodljivi artikulator kojim se prenosi prostorni odnos šarnirske osi i zuba gornje čeljusti (Slika 11.). S tim informacijama zubni tehničar postavlja modele obiju čeljusti u pravilan odnos. Tako se smanjuju pogreške u oblikovanju okluzalne plohe i izbjegava kasnije ubrušavanje.



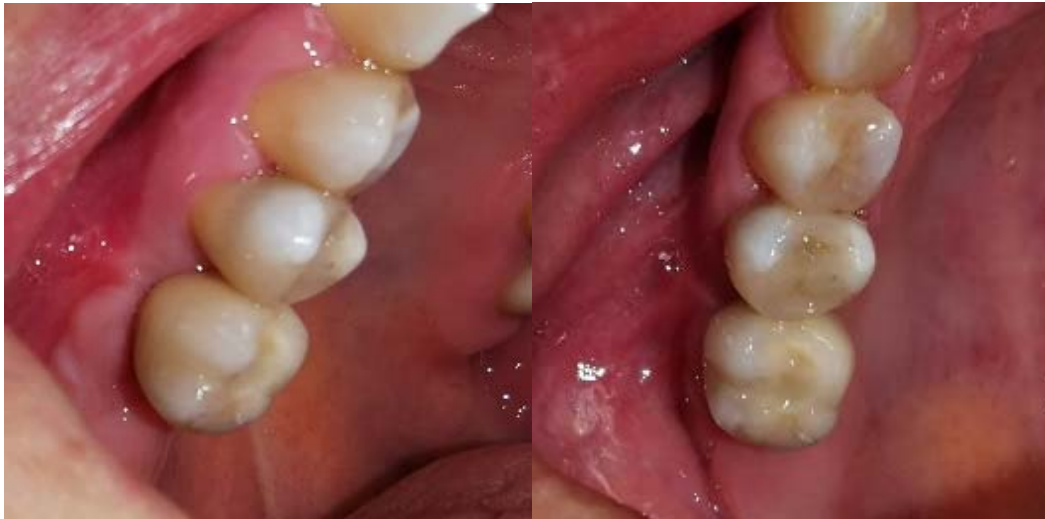Slika 11. Modeli u artikulatoru

Za suprastrukturu izabran je Ti-base s cirkonskom suprastrukturom na koju se peče keramika. Učinjena je proba cirkonske suprastrukture u ustima, izabrana boja nadomjeska i poslana natrag u laboratorij na dovršavanje (Slika 12.).



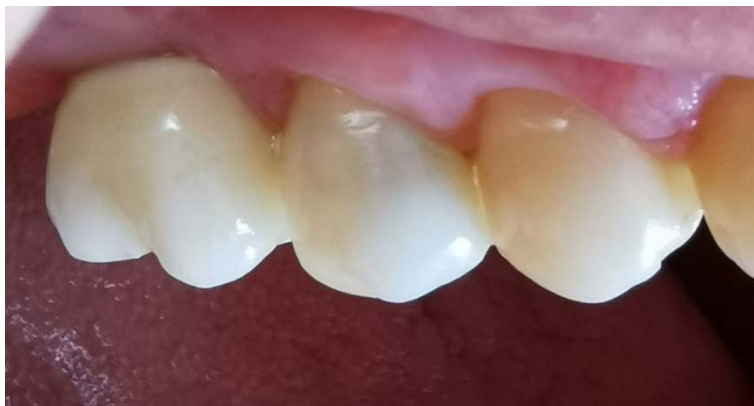Slika 12. Proba Ti-base-a s cirkonskom nadogradnjom

U završnoj posjeti na vijak je postavljena cirkonska keramička krunica koja pruža kvalitetno rješenje. Šupljina u krunici ispunjena je teflonskom trakom i kompozitom nakon zatezanja vijka moment ključem prema uputama proizvođača na 30 N/cm (Slika 13.). Nakon pričvršćivanja nadomjeska pacijentici su dane upute o oralnoj higijeni u području oko implantata.



Slika 13. Gotova krunica pričvršćena na implantatu

Na kontrolnom pregledu, godinu dana od postave krunice na implantatu (Slika 14.) vidi se prisutnost interdentalne papile i zdrava periimplantatna sluznica.



Slika 14. Intraoralni prikaz stanja nakon jedne godine

### **3. RASPRAVA**

Sinus lift kao dio kirurške pripreme za ugradnju implantata predstavlja standardni postupak ako u stražnjem dijelu maksile ne postoji dovoljna količina kosti. Većina studija predstavlja sinus lift kao predvidljiv postupak s dobrim ishodom i stopom uspješnosti od 90 do 97 % (45). Sinus lift s obzirom na vrijeme ugradnje implantata može biti jednovremeni ili dvovremeni postupak. Kada anatomska situacija dopušta, uvijek je poželjno napraviti jednovremeni postupak zbog manjeg broja kirurških zahvata i manjeg morbiditeta. U jednoj studiji zabilježeno je da je stopa preživljavanja implantata ugrađenih u augmentirani sinus 96 %, a u neaugmentirani 99,6 % u 48 do 60 mjeseci praćenja (45). Ova razlika vezana je za činjenicu da se već duži niz godina koristi koštani nadomjesni materijal za sinus lift te posljedično tome postoji duži period praćenja rezultata. Što se tiče gubitka implantata u augmentiranom sinusu, najčešćim uzrokom smatra se primarna nestabilnost implantata i stavljanje implantata u molarnoj regiji u ekstrakcijsku alveolu gdje nije postignuta primarna stabilnost (46).

Promatrajući predoperativnu i postoperativnu visinu kosti zabilježeni su slični rezultati kod sinus lifta s i bez augmentativnog materijala, s malo višim prosječnim dobitkom kosti u grupi u kojoj je korišten nadomjesni materijal. Garlini i suradnici u svom su istraživanju izmjerili prosječni gubitak kosti od 1,8 mm u regiji vrška implantata koji su smješteni u maksilarni sinus s augmentiranim materijalom u periodu praćenja od 11 godina (47). Bassi i suradnici napravili su studiju s istovremenim sinus liftom i ugradnjom implantata bez nadomjesnog materijala i uočili prosječni gubitak kosti od 1,57 mm u periodu praćenja od 3 do 51 mjeseca (48). Iz ovoga možemo zaključiti da u oba slučaja (s i bez augmentiranog materijala prilikom sinus lifta) nakon dužeg postoperativnog perioda dolazi do smanjenja visine kosti. Johansson i suradnici te Chen i suradnici zaključuju da dolazi do redukcije kosti zbog remodelacije jer se svaki nadomjesni materijal mora resorbirati i nadomjestiti pravom koštanom strukturom (45).

Najčešća komplikacija povezana s podizanjem dna sinusa je perforacija Schneiderove membrane. Ardekain i suradnici evaluirali su incidenciju perforacije membrane i zaključili da se ta komplikacija češće javlja kod alveolarnog grebena reducirane visine te da ne postoji statistička povezanost između perforacije membrane i stope uspješnosti oseointegracije implantata (49).

Za dugoročnu stabilnost kosti oko implantata važna je debljina i kvaliteta periimplantatne sluznice. Klinički je potvrđeno da prisutnost keratinizirane mukoze smanjuje nakupljanje plaka oko implantata i prevenira recesiju mekog tkiva (50). Za podebljanje mekog tkiva uobičajeno se koristi CTG koji predstavlja zlatni standard u povećanju volumena mekog tkiva zbog svoje stabilnosti i dugoročnosti rezultata (51). Napredovanjem tehnologije u dentalnoj medicini razvijen je KKM kao alternativa za vezivotkivni transplantat u mekotkivnoj augmentaciji.



Kliničkom primjenom ustanovljeno je da je KKM pogodan za regeneraciju i nadomještanje periimplantatne keratinizirane mukoze (52). KKM se ponaša kao trodimenzionalna skela koja dopušta urastanje i repopulaciju fibroblasta, krvnih žila i epitela iz okolnih tkiva te se s vremenom transformira u keratinizirano tkivo (50).

Schmitt i suradnici (2019.) u svojoj su studiji uspoređivali KKM i CTG, stavljajući naglasak na praćenje trodimenzionalnog bukalnog volumena i promjene u ranoj fazi cijeljenja. U obje grupe mekotkivni graftovi (KKM i CTG) pokazali su dovoljnu integraciju bez znakova upale. Rezultati mjerenja pokazali su značajno smanjenje volumena i debljine u ranoj fazi cijeljenja koja traje prva tri mjeseca nakon augmentacije. U periodu od 3 do 6 mjeseci nakon zahvata primijećene su samo minimalne promjene. U grupi kojoj je ugrađen CTG gubitak volumena u augmentiranoj regiji nakon šest mjeseci praćenja bio je 56,39 %, a u grupi gdje je augmentirano s KKS-om rezultati su pokazali 81,76 % gubitka volumena nakon šest mjeseci (53). Pretpostavlja se da je došlo do velikog gubitka volumena u grupi s KKM-om zbog brze degradacije matriksa i tkivne zamjene koja se događa u prva tri mjeseca nakon augmentacije mekog tkiva koja onda dovodi do lošijih rezultata KKM-a s obzirom na CTG (54). Nakon rane faze cijeljenja volumen tkiva i njegova debljina stabiliziraju se u obje grupe s minimalnim promjenama u periodu od 6 do 10 mjeseci. Prema pretkliničkim rezultatima i rezultatima ove studije može se zaključiti da neće doći do značajnih promjena u dimenzijama nakon šest mjeseci. To je potvrđeno histološki i imunohistološki kod korištenja KKM-a i CTG-a. Histološka analiza pokazala je da nema rezidualnog mekotkivnog grafta i da nema razlike između KKS-a i CTG-a u zreom vezivnom tkivu (53).

Papi i Pompa (2018.) napravili su kliničku studiju u kojoj je KKM korišten za povećanje širine keratinizirane mukoze oko ugrađenih implantata. Prilikom otvaranja implantata i postavljanja gingiva formera KKM je umetnut ispod bukalnog režnja pune debljine. Pritom nije došlo do poslijeoperativne izloženosti membrane tijekom postoperativne faze i širina keratinizirane sluznice bila je 7,86 +/- 3,22 mm nakon jednog mjeseca i 5,67 +/- 2,12 mm nakon godinu dana (55). Kirurški pristup bio je sličan studiji Schmitta i suradnika. Oni su stavili KKM u režanj parcijalne debljine. Papi i Pompa dobili su rezultate koji su pokazali nejednako cijeljenje u svim slučajevima. U istraživanju Schmitta i suradnika u nekoliko slučajeva zabilježeno je blago poslijeoperativno oticanje i crvenilo. Može se zaključiti da stavljanje mekotkivnog grafta utječe na biološki odgovor i rezultat cijeljenja. Pretpostavlja se da insercijom KKM-a u režanj djelomične debljine dolazi do promjena u mekom tkivu, a podležuća kost ostaje nepromijenjena. Tkivo pokazuje umjerenu infiltraciju upalnim stanicama tijekom prva dva mjeseca nakon ugradnje KKM-a, ali ne i nakon šest mjeseci (56).

Rezultati istraživanja Zafiropolousa i suradnika iz 2016. navode srednje povećanje debljine bukalnog mekog tkiva nakon augmentacije KKM-om od 1,06 mm nakon šest mjeseci (57). Stefanini i suradnici 2020. objavljuju rezultate u kojima su uočili srednje povećanje od 1,20 mm nakon godinu dana (58). Dobivene vrijednosti poklapaju se s istraživanjem koje su proveli i objavili Eeckhout i suradnici 2020. Objavili su rezultate trogodišnjeg praćenja bukalnog mekotkivnog profila nakon augmentacije KKM-om i dobivena srednja vrijednost bila je 1,17 mm (59).

Kombinacija koštane i mekotkivne augmentacije učinkovita je u minimaliziranju marginalnog gubitka kosti oko implantata i periimplantatne upale. Papi i suradnici (2020.) objavili su rezultate dvogodišnjeg praćenja pacijenata kojima je istovremeno ugrađen implantat i napravljena koštana i mekotkivna augmentacija. Izmjereno je značajno povećanje debljine mekog tkiva od 1,9 mm nakon dvije godine, bez varijacija u debljini između 12. i 24. mjeseca (60). De Bruyckere i suradnici uspoređivali su GBR i CTG za liječenje manjih koštanih defekata pri ugrađivanju implantata. Nakon godine dana na CBCT-u izmjerili su debljinu mekog tkiva oko implantata od 1,4 mm u obje grupe, bez statistički značajne razlike (61). D'Elia i suradnici izmjerili su debljinu periimplantatne sluznice od 2 mm nakon jedne godine praćenja u istraživanjima u kojima je bukalni defekt nadopunjen ili CTG-om ili GBR-om (62). U istraživanju Chappuis i suradnika kombinacija KKM i GBR-a pokazuju povećanje debljine mekog tkiva za 1,56 mm oko implantata nakon osam tjedana, bez značajnog smanjenja debljine između 4. i 8. tjedna (63).

U izboru materijala za implantatnu nadogradnju najbolje kliničke rezultate s visokom stopom preživljavanja daju cirkonske nadogradnje s titanskom bazom (64). U periodu praćenja od 5 do 7 godina cirkonske nadogradnje s titanskom bazom ne pokazuju razliku s obzirom na samo metalne (65, 66). Cirkon keramičke restauracije jednako su vrijedna alternativa metalkeramičkim nadomjescima za pojedinačne krunice sa sličnim biološkim komplikacijama, ali poboljšanom estetikom (67).

#### **4. ZAKLJUČAK**

Cilj svih stomatoloških zahvata je rekonstruirati izgubljeno tkivo na predvidljiv i dugotrajno stabilan način. Kombinacija koštane i mekotkivne augmentacije učinkovita je u minimaliziranju marginalnog gubitka kosti oko implantata čemu težimo zbog dugoročnosti rezultata. Sinus lift s istovremenom augmentacijom alveolarnog grebena i mekog tkiva visoko je predvidljiv postupak. U ovom kliničkom slučaju poštivani su protokoli u korištenju ksenogenih materijala (Cerabone, Jason membrana i Mucoderm) pri nadomještanju tvrdih i mekih tkiva. To je dovelo do stvaranja nove kosti dostatne za ugradnju dentalnog implantata i adekvatne količine periimplantatnog mekog tkiva. Naposljetku, implantat je opskrbljen krunicom. Time je nadomještena izgubljena žvačna jedinica na estetski i funkcijski prihvatljiv način.

## **5. LITERATURA**

1. Kimura A, Arakawa H, Noda K, Yamazaki S, Hara ES, Mino T et al. Response shift in oral health-related quality of life measurement in patients with partial edentulism. *J Oral Rehabil.* 2012;39(1):44-54.
2. Greenstein G, Greenstein B, Carpentieri J. The need to replace a missing second molar with a dental implant restoration: Analysis of a controversial issue. *Compend Contin Educ Dent.* 2018;39(10):686-93.
3. Stern A, Green J. Sinus lift procedures: an overview of current techniques. *Dent Clin North Am.* 2012;56(1):219-33.
4. Chen YW, Lee FY, Chang PH, Huang CC, Fu CH, Huang CC et al. A paradigm for evaluation and management of the maxillary sinus before dental implantation. *Laryngoscope.* 2018;128(6):1261-7.
5. Ritter A, Rozendorn N, Avishai G, Rosenfeld E, Koren I, Soudry E. Preoperative maxillary sinus imaging and the outcome of sinus floor augmentation and dental implants in asymptomatic patients. *Ann Otol Rhinol Laryngol.* 2020;129(3):209-15.
6. Fugazzotto P, Melnick PR, Al-Sabbagh M. Complications when augmenting the posterior maxilla. *Dent Clin North Am.* 2015;59(1):97-130.
7. Kim DH, Ko MJ, Lee JH, Jeong SN. A radiographic evaluation of graft height changes after maxillary sinus augmentation. *J Periodontal Implant Sci.* 2018;48(3):174-81.
8. Danesh-Sani SA, Movahed A, ElChaar ES, Chong Chan K, Amintavakoli N. Radiographic evaluation of maxillary sinus lateral wall and posterior superior alveolar artery anatomy: A cone-beam computed tomographic study. *Clin Implant Dent Relat Res.* 2017;19(1):151-60.
9. Katsuyama H, Jensen SS. *Sinus Floor Elevation Procedures.* Quintessence Publishing Co, Berlin 2011. 232p.
10. Miše I. *Oralna kirurgija.* Zagreb: Medicinska naklada; 1983. 443p.
11. Danesh-Sani SA, Loomer PM, Wallace SS. A comprehensive clinical review of maxillary sinus floor elevation: anatomy, techniques, biomaterials and complications. *Br J Oral Maxillofac Surg.* 2016;54(7):724-30.
12. Zijdeveld SA, van den Bergh JP, Schulten EA, ten Bruggenkate CM. Anatomical and surgical findings and complications in 100 consecutive maxillary sinus floor elevation procedures. *J Oral Maxillofac Surg.* 2008;66(7):1426-38.
13. Insua A, Monje A, Urban I, Kruger LG, Garaicoa-Pazmiño C, Sugai JV et al. The sinus membrane-maxillary lateral wall complex: Histologic description and clinical implications for maxillary sinus floor elevation. *Int J Periodontics Restorative Dent.* 2017;37(6):328-36.

14. Andersson L, Kahnberg, KE, Pogrel, MA. Oral and maxillofacial surgery. 6th ed. Chichester, West Sussex: Wiley-Blackwell; 2010. 1313p.
15. Aimetti M, Massei G, Morra M, Cardesi E, Romano F. Correlation between gingival phenotype and Schneiderian membrane thickness. *Int J Oral Maxillofac Implants.* 2008;23(6):1128-32.
16. Makary C, Rebaudi A, Menhall A, Naaman N. Changes in sinus membrane thickness after lateral sinus floor elevation: A radiographic study. *Int J Oral Maxillofac Implants.* 2016;31(2):331-7.
17. Ting M, Rice JG, Braid SM, Lee CYS, Suzuki JB. Maxillary sinus augmentation for dental implant rehabilitation of the edentulous ridge: A comprehensive overview of systematic reviews. *Implant Dent.* 2017;26(3):438-64.
18. Al-Dajani M. Incidence, risk factors, and complications of Schneiderian membrane perforation in sinus lift surgery: A meta-analysis. *Implant Dent.* 2016;25(3):409-15.
19. Rahpeyma A, Khajehahmadi S. Open sinus lift surgery and the importance of preoperative cone-beam computed tomography scan: A review. *J Int Oral Health.* 2015;7(9):127-33.
20. Harris D, Horner K, Gröndahl K, et al. E.A.O. guidelines for the use of diagnostic imaging in implant dentistry 2011. A consensus workshop organized by the European Association for Osseointegration at the Medical University of Warsaw. *Clin Oral Implants Res.* 2012;23(11):1243-53.
21. Tavelli L, Borgonovo AE, Re D, Maiorana C. Sinus presurgical evaluation: a literature review and a new classification proposal. *Minerva Stomatol.* 2017;66(3):115-31.
22. Barone A, Ricci M, Grassi RF, Nannmark U, Quaranta A, Covani U. A 6-month histological analysis on maxillary sinus augmentation with and without use of collagen membranes over the osteotomy window: randomized clinical trial. *Clin Oral Implants Res.* 2013;24(1):1-6.
23. Esposito M, Felice P, Worthington HV. Interventions for replacing missing teeth: augmentation procedures of the maxillary sinus. *Cochrane Database Syst Rev.* 2014;(5):CD008397.
24. Tatum H Jr: Maxillary and sinus implant reconstruction. *Dent Clin North Am.* 1989;30:207-29
25. Boyne PJ, James RA: Grafting of the maxillary sinus floor with autogenous marrow and bone. *J Oral Surg.* 1980;38:613-16.
26. Parra M, Olate S, Cantín M. Clinical and biological analysis in graftless maxillary sinus lift. *J Korean Assoc Oral Maxillofac Surg.* 2017;43(4):214-20.

27. Maddalone M, Mirabelli L, Venino PM, Karanxha L, Porcaro G, Del Fabbro M. Long-term stability of autologous bone graft of intraoral origin after lateral sinus floor elevation with simultaneous implant placement. *Clin Implant Dent Relat Res.* 2018;20(5):713-21.
28. Miron RJ, Zucchelli G, Pikos MA, et al. Use of platelet-rich fibrin in regenerative dentistry: a systematic review. *Clin Oral Investig.* 2017;21(6):1913-27.
29. Wolfart S. Implantoprotetika-koncept usmjeren na pacijenta. Zagreb: Media ogled; 2015. 752p.
30. Kim DH, Ko MJ, Lee JH, Jeong SN. A radiographic evaluation of graft height changes after maxillary sinus augmentation. *J Periodontal Implant Sci.* 2018;48(3):174-81.
31. Gabrić D, Katanec D. Elevacija dna maksilarnog sinusa. *Acta Stomatol Croat.* 2007; 41 (1): 57-65.
32. Ivanković Karaula M. Tehnike podizanja dna maksilarnog sinusa. [poslijediplomski specijalistički rad]. Zagreb: Stomatološki fakultet Sveučilišta u Zagrebu; 2017. 65p.
33. Moreno Vazquez JC, Gonzalez de Rivera AS, Gil HS, Mifsut RS. Complication rate in 200 consecutive sinus lift procedures: guidelines for prevention and treatment. *J Oral Maxillofac Surg.* 2014;72(5):892-901.
34. Al-Dajani M. Incidence, risk factors, and complications of Schneiderian membrane perforation in sinus lift surgery: A meta-analysis. *Implant Dent.* 2016;25(3):409-15.
35. Testori T, Weinstein T, Taschieri S, Wallace SS. Risk factors in lateral window sinus elevation surgery. *Periodontol 2000.* 2019;81(1):91-123.
36. Boyne PJ. Augmentation of the posterior maxilla by way of sinus grafting procedures: recent research and clinical observations. *Oral Maxillofac Surg Clin North Am.* 2004;16(1):19-31.
37. Puišys A, Žukauskas S, Kubilius R, Vindašiūtė E, Linkevičius T. Bone augmentation and simultaneous soft tissue thickening with collagen tissue matrix derivate membrane in an aesthetic area. A case report. *Stomatologija.* 2017;19(2):64-8.
38. Díaz-Sánchez M, Soto-Peñaloza D, Peñarrocha-Oltra D, Peñarrocha-Diago M. Influence of supracrestal tissue attachment thickness on radiographic bone level around dental implants: A systematic review and meta-analysis. *J Periodontal Res.* 2019;54(6):573-88.
39. Jepsen S, Caton JG et al. Periodontal manifestations of systemic diseases and developmental and acquired conditions: Consensus report of workgroup 3 of the 2017 world workshop on the classification of periodontal and peri-implant diseases and conditions. *J Clin Periodontol.* 2018;45(20):219–29.



40. Sculean A, Gruber R, Bosshardt DD. Soft tissue wound healing around teeth and dental implants. *J Clin Periodontol.* 2014;41(15): 6-22.
41. Frizzera F, Oliveira GJPL, Shibli JA, Moraes KC, Marcantonio EB, Marcantonio Junior E. Treatment of peri-implant soft tissue defects: a narrative review. *Braz Oral Res.* 2019;33(1):73.
42. Lin GH, Madi IM. Soft-tissue conditions around dental implants: A literature review. *Implant Dent.* 2019;28(2):138-43.
43. Cairo F, Barbato L, Tonelli P, Batalocco G, Pagavino G, Nieri M. Xenogeneic collagen matrix versus connective tissue graft for buccal soft tissue augmentation at implant site. A randomized, controlled clinical trial. *J Clin Periodontol.* 2017;44(7):769-76.
44. Schmitt CM, Moest T, Lutz R, Wehrhan F, Neukam FW, Schlegel KA. Long-term outcomes after vestibuloplasty with a porcine collagen matrix (Mucograft®) versus the free gingival graft: a comparative prospective clinical trial. *Clin Oral Implants Res.* 2016;27(11):125-33.
45. Silva LD, de Lima VN, Faverani LP, de Mendonça MR, Okamoto R, Pellizzer EP. Maxillary sinus lift surgery-with or without graft material? A systematic review. *Int J Oral Maxillofac Surg.* 2016;45(12):1570-76.
46. Sohn DS, Moon JW, Moon KN, Cho SC, Kang PS. New bone formation in the maxillary sinus using only absorbable gelatin sponge. *J Oral Maxillofac Surg.* 2010;68(6):1327-33.
47. Garlini G, Redemagni M, Donini M, Maiorana C. Maxillary sinus elevation with an alloplastic material and implants: 11 years of clinical and radiologic follow-up. *J Oral Maxillofac Surg.* 2010;68(5):1152-7.
48. Bassi AP, Pioto R, Faverani LP, Canestraro D, Fontão FG. Maxillary sinus lift without grafting, and simultaneous implant placement: a prospective clinical study with a 51-month follow-up. *Int J Oral Maxillofac Surg.* 2015;44(7):902-7.
49. Ardekian L, Oved-Peleg E, Mactei EE, Peled M. The clinical significance of sinus membrane perforation during augmentation of the maxillary sinus. *J Oral Maxillofac Surg.* 2006;64(2):277-82.
50. Nocini PF, Castellani R, Zanotti G, et al. Extensive keratinized tissue augmentation during implant rehabilitation after Le Fort I osteotomy: using a new porcine collagen membrane (Mucoderm). *J Craniofac Surg.* 2014;25(3):799-803.
51. Cairo F, Barbato L, Tonelli P, Batalocco G, Pagavino G, Nieri M. Xenogeneic collagen matrix versus connective tissue graft for buccal soft tissue augmentation at implant site. A randomized, controlled clinical trial. *J Clin Periodontol.* 2017;44(7):769-76.

52. Atieh MA, Alsabeeha N, Tawse-Smith A, Payne AG. Xenogeneic collagen matrix for periodontal plastic surgery procedures: a systematic review and meta-analysis. *J Periodontol Res.* 2016;51(4):438-52.
53. Schmitt CM, Brückbauer P, Schlegel KA, Buchbender M, Adler W, Matta RE. Volumetric soft tissue alterations in the early healing phase after peri-implant soft tissue contour augmentation with a porcine collagen matrix versus the autologous connective tissue graft: A controlled clinical trial. *J Clin Periodontol.* 2020;00:1-18.
54. Schmitt CM, Moest T, Lutz R, Wehrhan F, Neukam FW, Schlegel KA. Long-term outcomes after vestibuloplasty with a porcine collagen matrix (Mucograft®) versus the free gingival graft: a comparative prospective clinical trial. *Clin Oral Implants Res.* 2016;27(11):125-33.
55. Papi P, Pompa G. The Use of a Novel Porcine Derived Acellular Dermal Matrix (Mucoderm) in Peri-Implant Soft Tissue Augmentation: Preliminary Results of a Prospective Pilot Cohort Study. *Biomed Res Int.* 2018;00:1-9.
56. Thoma DS, Naenni N, Figuero E, Hämmerle CHF, Schwarz F, Jung RE, Sanz-Sánchez I. Effects of soft tissue augmentation procedures on peri-implant health or disease: A systematic review and meta-analysis. *Clin Oral Implants Res.* 2018;29(15):32-49.
57. Zafiroopoulos GG, Deli G, Hoffmann O, John G. Changes of the peri-implant soft tissue thickness after grafting with a collagen matrix. *J Indian Soc Periodontol.* 2016;20(4):441-5.
58. Stefanini M, Rendon A, Zucchelli G. Porcine-Derived Acellular Dermal Matrix for Buccal Soft Tissue Augmentation at Single Implant Sites: A 1-Year Follow-up Case Series. *Int J Periodontics Restorative Dent.* 2020;40(1):121-8.
59. Eekhout C, Bouckaert E, Verleyen D, De Bruyckere T, Cosyn J. A 3-Year Prospective Study on a Porcine-Derived Acellular Collagen Matrix to Re-Establish Convexity at the Buccal Aspect of Single Implants in the Molar Area: A Volumetric Analysis. *J Clin Med.* 2020;9(5):1568.
60. Papi P, Pranno N, Di Murro B, Pompa G. Early implant placement and peri-implant augmentation with a porcine-derived acellular dermal matrix and synthetic bone in the aesthetic area: a 2-year follow-up prospective cohort study. *Int J Oral Maxillofac Surg.* 2021;50(2):258-66.
61. De Bruyckere T, Eekhout C, Eghbali A, Younes F, Vandekerckhove P, Cleymaet R, Cosyn J. A randomized controlled study comparing guided bone regeneration with connective

- tissue graft to re-establish convexity at the buccal aspect of single implants: a one-year CBCT analysis. *J Clin Periodontol* 2018;45:1375–87.
62. D’Elia C, Baldini N, Cagidiaco EF, Nofri G, Goracci C, de Sanctis M. Peri-implant soft tissue stability after single implant restorations using either guided bone regeneration or a connective tissue graft: a randomized clinical trial. *Int J Periodontics Restorative Dent* 2017;37:413–21.
63. Chappuis V, Shahim K, Buser R, Koller E, Joda T, Reyes M, Buser D. Novel collagen matrix to increase tissue thickness simultaneous with guided bone regeneration and implant placement in esthetic implant sites: A Feasibility Study. *Int J Periodontics Restorative Dent*. 2018;38:575-82.
64. Kim JS, Raigrodski AJ, Flinn BD, Rubenstein JE, Chung KH, Mancl LA. In vitro assessment of three types of zirconia implant abutments under static load. *J Prosthet Dent*. 2013;109(4):255-63.
65. Fenner N, Hammerle CH, Sailer I, Jung RE. Long-term clinical, technical, and esthetic outcomes of all-ceramic vs. Titanium abutments on implant supporting single-tooth reconstructions after at least 5 years. *Clin Oral Implants Res* 2016;27(6):716–23.
66. Sailer I, Philipp A, Zembic A, et al. A systematic review of the performance of ceramic and metal implant abutment supporting fixed implant reconstructions. *Clin Oral Implants Res* 2009;20(4):4–31.
67. Sadowsky SJ. Has zirconia made a material difference in implant prosthodontics? A review. *Dent Mater*. 2020;36(1):1-8.

## **6. ŽIVOTOPIS**

Kristina Havaić rođena je 12. 2. 1990. u Koprivnici. Osnovnu školu pohađala je u Ludbregu, a srednjoškolsko obrazovanje završava u Gimnaziji „Fran Galović“ u Koprivnici. 2008. godine upisuje Stomatološki fakultet u Zagrebu. Tijekom studija radi kao demonstrator na Zavodu za endodonciju i restaurativnu stomatologiju. Dobiva Dekanovu nagradu 2014. godine. Tijekom studija asistirala je u privatnim zagrebačkim ordinacijama. Fakultet u Zagrebu završava 2014. godine. Pripravnički staž odrađuje u stomatološkoj ordinaciji Miljenko Vajagić, dr. med. dent. u Ludbregu. 2015. godine zapošljava ju Sanja Meštrović, dr. med. dent. u privatnoj stomatološkoj praksi u Zagrebu. Redovito pohađa tečajeve trajne edukacije. 2019. upisuje poslijediplomski specijalistički studij Dentalna implantologija na Stomatološkom fakultetu u Zagrebu.

# Preflight Results

---

## Document Overview

Title: Microsoft Word - kona čna i dopunjena verzija  
Author: Korisnik  
Creator: PScript5.dll Version 5.2.2  
Producer: Acrobat Distiller 11.0 (Windows)

## Preflight Information

Profile: Convert to PDF/A-1b  
Version: Qoppa jPDFPreflight v2020R2.01  
Date: Jul 9, 2021 3:57:09 AM

Legend: (X) - Can NOT be fixed by PDF/A-1b conversion.  
(!X) - Could be fixed by PDF/A-1b conversion. User chose to be warned in PDF/A settings.

### Page 6 Results

- (X) Font TimesNewRomanPS-ItalicMT is not embedded. Font TimesNewRomanPS-ItalicMT can not be embedded because: Could not find matching font to embed
- (X) Font TimesNewRomanPS-ItalicMT is not embedded. Font TimesNewRomanPS-ItalicMT can not be embedded because: Could not find matching font to embed
- (X) Font TimesNewRomanPS-ItalicMT is not embedded. Font TimesNewRomanPS-ItalicMT can not be embedded because: Could not find matching font to embed
- (X) Font TimesNewRomanPS-ItalicMT is not embedded. Font TimesNewRomanPS-ItalicMT can not be embedded because: Could not find matching font to embed
- (X) Font TimesNewRomanPS-ItalicMT is not embedded. Font TimesNewRomanPS-ItalicMT can not be embedded because: Could not find matching font to embed
- (X) Font TimesNewRomanPS-ItalicMT is not embedded. Font TimesNewRomanPS-ItalicMT can not be embedded because: Could not find matching font to embed
- (X) Font TimesNewRomanPS-ItalicMT is not embedded. Font TimesNewRomanPS-ItalicMT can not be embedded because: Could not find matching font to embed
- (X) Font TimesNewRomanPS-ItalicMT is not embedded. Font TimesNewRomanPS-ItalicMT can not be embedded because: Could not find matching font to embed

### Page 7 Results

- (X) Font Arial-BoldMT is not embedded. Font Arial-BoldMT can not be embedded because: Could not find matching font to embed

### Page 8 Results

- (X) Font TimesNewRomanPS-ItalicMT is not embedded. Font TimesNewRomanPS-ItalicMT can not be embedded because: Could not find matching font to embed
- (X) Font TimesNewRomanPS-ItalicMT is not embedded. Font TimesNewRomanPS-ItalicMT can not be embedded because: Could not find matching font to embed
- (X) Font TimesNewRomanPS-ItalicMT is not embedded. Font TimesNewRomanPS-ItalicMT can not be embedded because: Could not find matching font to embed

### Page 9 Results

- (X) Font TimesNewRomanPS-ItalicMT is not embedded. Font TimesNewRomanPS-ItalicMT can not be embedded because: Could not find matching font to embed

### Page 10 Results

- (X) Font TimesNewRomanPS-ItalicMT is not embedded. Font TimesNewRomanPS-ItalicMT can not be embedded because: Could not find matching font to embed
- (X) Font TimesNewRomanPS-ItalicMT is not embedded. Font TimesNewRomanPS-ItalicMT can not be embedded because: Could not find matching font to embed
- (X) Font TimesNewRomanPS-ItalicMT is not embedded. Font TimesNewRomanPS-ItalicMT can not be embedded because: Could not find matching font to embed

### Page 11 Results

- (X) Font ArialMT is not embedded. Font ArialMT can not be embedded because: Could not find matching font to embed
- (X) Font ArialMT is not embedded. Font ArialMT can not be embedded because: Could not find matching font to embed
- (X) Font ArialMT is not embedded. Font ArialMT can not be embedded because: Could not find matching font to embed
- (X) Font TimesNewRomanPS-ItalicMT is not embedded. Font TimesNewRomanPS-ItalicMT can not be embedded because: Could not find matching font to embed
- (X) Font TimesNewRomanPS-ItalicMT is not embedded. Font TimesNewRomanPS-ItalicMT can not be embedded because: Could not find matching font to embed









**Page 41 Results (contd.)**

(X) Font ArialMT is not embedded. Font ArialMT can not be embedded because: Could not find matching font to embed

**Page 42 Results**

(X) Font ArialMT is not embedded. Font ArialMT can not be embedded because: Could not find matching font to embed

(X) Font ArialMT is not embedded. Font ArialMT can not be embedded because: Could not find matching font to embed

(X) Font ArialMT is not embedded. Font ArialMT can not be embedded because: Could not find matching font to embed

(X) Font ArialMT is not embedded. Font ArialMT can not be embedded because: Could not find matching font to embed

(X) Font ArialMT is not embedded. Font ArialMT can not be embedded because: Could not find matching font to embed

(X) Font ArialMT is not embedded. Font ArialMT can not be embedded because: Could not find matching font to embed