

# Ugradnja dentalnih implantata-čimbenici uspjeha i rizika terapije

---

Rac, Mihaela

Master's thesis / Diplomski rad

2021

Degree Grantor / Ustanova koja je dodijelila akademski / stručni stupanj: **University of Zagreb, School of Dental Medicine / Sveučilište u Zagrebu, Stomatološki fakultet**

Permanent link / Trajna poveznica: <https://um.nsk.hr/um:nbn:hr:127:867452>

Rights / Prava: [Attribution-NonCommercial 4.0 International/Imenovanje-Nekomercijalno 4.0 međunarodna](#)

Download date / Datum preuzimanja: **2024-06-22**



Repository / Repozitorij:

[University of Zagreb School of Dental Medicine Repository](#)





Sveučilište u Zagrebu

Stomatološki fakultet

Mihaela Rac

# **UGRADNJA DENTALNIH IMPLANTATA – ČIMBENICI USPJEHA I RIZIKA TERAPIJE**

DIPLOMSKI RAD

Zagreb, 2021.

Rad je ostvaren na Stomatološkom fakultetu Sveučilišta u Zagrebu, Zavod za oralnu kirurgiju

Mentor rada: dr.sc. Marko Vuletić, Zavod za oralnu kirurgiju, Stomatološki fakultet Sveučilišta u Zagrebu

Lektor hrvatskog jezika: dr. sc. Josip Jagodar

Lektor engleskog jezika: Martina Skvorcov, mag. educ. philol. angl. et mag. educ. philol. germ.

Sastav Povjerenstva za obranu diplomskog rada:

1. \_\_\_\_\_
2. \_\_\_\_\_
3. \_\_\_\_\_

Datum obrane rada: \_\_\_\_\_

Rad sadrži: 57 stranica

5 tablica

11 slika

1 CD

Rad je vlastito autorsko djelo, koje je u potpunosti samostalno napisano uz naznaku izvora drugih autora i dokumenata korištenih u radu. Osim ako nije drukčije navedeno, sve ilustracije (tablice, slike i dr.) u radu su izvorni doprinos autora diplomskog rada. Autor je odgovoran za pribavljanje dopuštenja za korištenje ilustracija koje nisu njegov izvorni doprinos, kao i za sve eventualne posljedice koje mogu nastati zbog nedopuštenog preuzimanja ilustracija odnosno propusta u navođenju njihovog podrijetla.

## **Zahvala**

Zahvaljujem svom mentoru dr.sc. Marku Vuletiću na susretljivosti, pomoći i savjetima tijekom pisanja ovog rada.

Zahvaljujem i svojoj obitelji koja je uvijek bila tu za mene i koja mi je omogućila bezbrižno školovanje svih 18 godina. Hvala za svaku riječ utjehe i potpore, za slušanje mog kukanja i plakanja preko telefona kako ja to ne mogu na koje bi dobila odgovor: „Naravno da možeš!“. Vi ste bili i ostali moj vjetar u leđa!

Mojim curama, Ivani i Ivi, hvala za svaki trenutak tokom našeg studiranja koji će mi zauvijek ostati u sjećanju. Zbog svih suza i smijeha, svakog izlaska i neprospavane noći radi učenja, koje ste učinile lakše, ponovila bih ovo još jednom. Drago mi je da smo imale jedna drugu i što smo se međusobno gurale naprijed.

Posebno hvala i mom Karlu koji mi je jako puno pomogao sa svojim savjetima. Hvala ti što si bio moje rame za plakanje kad mi je bilo teško te moja razonoda kada mi je to bilo potrebno!

Mojoj grupi 6E hvala što su ovo putovanje učinili ljepšim i nezaboravnim. Bez vas ne bi bilo isto!

Ovaj rad posvećujem osobi koja se najviše radovala mom završetku i „bacanju kapice“, a koje više nažalost nema – voljenom djedu Dragi.

## **UGRADNJA DENTALNIH IMPLANTATA – ČIMBENICI USPJEHA I RIZIKA TERAPIJE**

### **Sažetak**

Povijest evolucije dentalnih implantata bogat je i fascinantan putopis kroz vrijeme. Od početka čovječanstva razne civilizacije koristile su se različitim načinima i materijalima kako bi nadoknadili gubitak zubi što je na kraju dovelo do izuma i upotrebe dentalnih implantata. Implantate, kakve danas poznajemo, slučajno je otkrio švedski ortopedski kirurg P.I. Brånemark 1952. godine. Zahvaljujući njegovu otkriću razvio se koncept oseointegracije koja predstavlja biološku osnovu uspjeha modernih implantata. Dentalni implantati imaju široku primjenu u dentalnoj medicini. Mogu se koristiti kod nedostatka jednog ili više zubi kao i kod potpune bezubosti. Za uspješnu implantoprotetsku terapiju važna je detaljna anamneza, klinički pregled i radiološka analiza kosti čeljusti. Za radiološku analizu danas se najčešće koristi CBCT koji nam omogućuje detaljan trodimenzionalni prikaz mjesta implantacije sa svim parametrima važnima za uspjeh terapije. Anamneza nam je ključni dio terapije, a sastoji se od medicinske i stomatološke anamneze. Njome upoznajemo pacijenta, doznajemo njegove sadašnje i prethodne bolesti te eventualno lijekove koje uzima. Sve te informacije imaju važnu ulogu u uspjehu ili neuspjehu terapije. Na ishod terapije utječu lokalni i sistemski čimbenici. U lokalne čimbenike spadaju pušenje, alkohol, oralna higijena što predstavlja pacijentove životne navike. Kvaliteta i kvantiteta kosti čeljusti, karakteristike dentalnih implantata te kirurška tehnika također spadaju u lokalne čimbenike. Razne sistemske bolesti, lijekovi i zračenje u području glave i vrata, imaju utjecaj na ishod terapije dentalnim implantatima.

**Ključne riječi :** dentalni implantati; oseointegracija; klinički pregled; zračenje

## **PLACEMENT OF DENTAL IMPLANTS - FACTORS OF SUCCESS AND RISK OF THERAPY**

### **Summary**

The history of the evolution of dental implants is a rich and fascinating history. Since the beginning of mankind, various civilizations have tried, in different ways and by using different materials, to solve the problem of tooth restoration. This has eventually led to the invention and usage of dental implants. Implants, as we know them today, were discovered by Swedish orthopedic surgeon P.I. Brånemark in 1952. Thanks to him, the concept of osseointegration was developed. This concept is the biological basis for the success of modern implants. Dental implants are widely used in dental medicine. They can be used in the absence of one or more teeth, as well as with complete edentulousness. Detailed anamnesis, clinical examination and radiological analysis of the jawbone are essential for a successful implant-prosthetic therapy. CBCT is nowadays most commonly used for radiological analysis, because it offers a detailed three-dimensional view of the implantation site with all the parameters important for a successful therapy. Anamnesis is a key component of the therapy, and consists of medical and dental anamnesis. It helps us get to know the patients, find out their current and past illnesses, as well as the medications they are taking. All of this information can contribute to the success or failure of therapy. The outcome of therapy is influenced by local and systemic factors. Local factors include smoking, alcohol, and oral hygiene, which represent patient's life habits. Other local factors include the quality and quantity of jawbone, characteristics of dental implants and surgical technique. Various systemic diseases, medications, and radiation in the head and neck area have an impact on the outcome of dental implant therapy.

**Keywords** : dental implants; osseointegration; physical examination; radiation

## SADRŽAJ

1. UVOD .....	1
2. UGRADNJA DENTALNIH IMPLANTATA.....	5
2.1. Indikacije za ugradnju dentalnih implantata.....	6
2.1.1. Bezuba donja čeljust.....	6
2.1.2. Bezuba gornja čeljust .....	6
2.1.3. Djelomična bezubost.....	7
2.1.4. Nedostatak jednog zuba .....	7
2.2. Kontraindikacije za ugradnju dentalnih implantata.....	8
2.2.1. Lokalne kontraindikacije.....	8
2.2.2. Općemedicinske kontraindikacije .....	8
2.2.3. Kontraindikacije uzrokovane psihičkim stanjima .....	9
2.3. Priprema pacijenta za implantoprotetsku terapiju .....	9
2.3.1. Anamneza i klinički pregled .....	9
2.3.2. 2D i 3D analiza kosti čeljusti .....	11
2.4. Operativni zahvat.....	12
2.4.1. Metoda odizanja mukoperiostalnog režnja .....	13
2.4.2. Flapless tehnika .....	14
2.4.3. Imedijatna ugradnja dentalnog implantata .....	15
2.4.4. Dvofazna tehnika.....	16
2.4.5. Jednofazna tehnika .....	17
2.4.6. Digitalno vođena implantologija.....	17
3. ČIMBENICI USPJEHA I RIZIKA TERAPIJE.....	20
3.1. Lokalni čimbenici .....	23
3.1.1. Alkohol i pušenje .....	23
3.1.2. Periimplantitis i oralna higijena .....	24

3.1.3.	Karakteristike dentalnih implantata .....	26
3.1.4.	Kvaliteta i kvantiteta kosti.....	28
3.2.	Sistemske čimbenice.....	30
3.2.1.	Dijabetes mellitus .....	30
3.2.2.	Radioterapija u području glave i vrata (osteoradionekroza) .....	31
3.2.3.	Osteoporoza i bisfosfonati (osteonekroza).....	33
3.2.4.	Bolesti srca i krvožilnog sustava.....	36
3.2.5.	Imunokompromitirani pacijenti.....	37
3.2.6.	Bolesti sluznice usne šupljine .....	38
3.2.7.	Poremećaji krvarenja.....	40
4.	RASPRAVA .....	41
5.	ZAKLJUČAK .....	46
6.	LITERATURA .....	48
7.	ŽIVOTOPIS .....	56



## **Popis skraćenica**

CBCT- *Cone beam computed tomography*

ASA- *American Society of Anaesthesiologists*

ITI- *International Team of Oral Implantology*

HIV- *human immunodeficiency virus*

A.L.A.R.- *As Low As Reasonably Achievable*

CT- *computed tomography*

S- *small*

M- *medium*

L- *large*

BOP- *bleeding on probing*

CIST- *cumulative interceptive supportive therapy*

HA- *hydroxyapatite*

Wnt- *Wingless-related integration site*

rhFGF-2- *recombinant Human Fibroblast Growth Factor-2*

rrIGF-1- *recombinant rat insulin-like growth factor 1*

PGLA- *poly(lactic-co-glycolic acid)*

BIC - *bone-to-implant contact*

ORN- *osteoradioneckroza*

HBO- *hyperbaric oxygen therapy*

MRONJ- *medication related osteonecrosis of the jaw*

IE- *infektivni endokarditis*

AHA- *American Heart Association*

HAART- *Highly Active Antiretroviral Treatment*

INR- *international normalized ratio*



Nadomještanje nedostajućeg zuba ili zubi ima dugu povijest. Prvi dokazi o dentalnim implantatima datiraju otprilike iz 600. godine poslije Krista te se pripisuju populaciji Maya. Nadomještajući tri donja sjekutića, Maye su kao implantate koristile komadiće školjke (1). U Europi tijekom 17. stoljeća, za zamjenu zubi, koristili su se razni materijali koji su bili i životinjskog podrijetla, a 18. stoljeću zubi su se transplantirali s jednog na drugog čovjeka (2). Godine 1938. dr. P.B. Adams patentirao je cilindrični endoosealni implantat koji je imao glatki gingivalni ovratnik te kapicu, danas poznatu kao gingivaformer. Dvije godine kasnije, 1940., dr. G. Dahl razvio je subperiostealni implantat koji se sastojao od ravnih nosača i vijaka. Rupe za vijke nalazile su se na mjestima gdje je kost imala najveću čvrstoću i debljinu. Transosealni implantat pojavio se 1975. godine, a izumio ga je dr. Small. Nazvan još i mandibularni osnovni implantat, transosealni implantat koristio se kod osoba s bezubom mandibulom atrofične prirode. Temelje današnjim implantatima postavio je doktor P.I. Brånemark koji se smatra ocem moderne implantologije. Godine 1952., istraživajući protok krvi u zečjim bedrenim kostima nakon ugrađivanja optičkih komora, koje su bile obavijene kućištem od titana, otkrio je da se između kosti i komora stvorila čvrsta veza. Ovim istraživanjem razvio se pojam oseintegracije koja predstavlja izravnu strukturnu i funkcionalnu vezu između žive kosti i površine implantata i temelj je današnje implantologije. Prvi pacijent kojemu je dr. P.I. Brånemark postavio titanske implantate, 1965. godine, imao je ozbiljne deformacije čeljusti i brade, kongenitalno nedostajuće zube i neusklađenu okluziju. Ti su se implantati integrirali u razdoblju od šest mjeseci i zadržali su se sljedećih 40 godina (3). Prva konferencija o konsenzusu dentalnih implantata održana je 1978. godine. Bio je to prekretnički događaj na kojem su prikupljeni i analizirani retrospektivni podaci o dentalnim implantatima. Zahvaljujući podacima predstavljenim na toj konferenciji, zajedno s radom dr. P.I. Brånemarka i njegovih suradnika, uspostavljeni su kriteriji i standardi za suvremenu implantologiju (2). Značajniji razvoj implantologije u Hrvatskoj vezan je uz projekt "Implantoprotetska rehabilitacija žvačnog sustava" kojeg je započeo profesor I. Krmpotić 1991. godine. Tim projektom provedena su eksperimentalna istraživanja jednog implantološkog sustava na psima pasmine beagle te istovremeno započela klinička primjena ispitanih i provjerenih implantoloških sustava. Do devedesetih godina 20. stoljeća, dentalna implantologija u Hrvatskoj razvijala se sporo, a temeljila se na pojedinačnim ugradnjama vijčanih i igličastih implantata. Profesor I. Miše obranio je 1975. godine disertaciju u kojoj je pisao o upotrebi vironskih kolčića s kuglastim završetkom koji su se ugrađivali retrogradno. Profesor V. Amšel je proveo istraživanje 1985. godine kojim je

prikazao da kod postojećeg polimetalizma u ustima treba upotrebljavati nemetalne implantate. Objavio je i rezultate primjene kapljičastih kvačica kao transdentalnih implantata koji su se ugrađivali ortogradno. Ti su se implantati ugrađivali kao triplanti i bili su kratkog vijeka (1).

Djelomični ili potpuni nedostatak zubi predstavlja estetski i funkcionalni problem. Razlozi gubitka zubi mogu biti razni: traume zuba, karijes, uznapredovali parodontitis, razvojne anomalije te genetski poremećaji. Posljednjih nekoliko desetljeća ubrzan je razvoj pa su dentalni implantati postali odlična zamjena za nedostajuće zube (4). Funkcionalna i strukturna jedinstvenost dentalnih implantata temeljena je na integraciji implantata s kosti poznata pod nazivom oseointegracija. Uspješna oseointegracija temeljena je na biokompatibilnosti titana te hrapavoj površini dentalnog implantata koja omogućuje urastanje vitalnih koštanih stanica u mikrostrukturu površine (5). Tri su glavne komponente dentalnog implantata: implantat ili vijak, protetska nadogradnja ili abutment te protetski nadomjestak. Implantat ili vijak dio je koji se kirurškim postupkom sidri u kost čeljusti do razine alveolarne kosti oponašajući tako korijen zuba. Kolika će biti dužina, a koliki promjer implantata, ovisi o gustoći, visini i širini koštanog tkiva (4, 6). Vijak može biti cilindričnog ili koničnog oblika, s ili bez navoja. Navoji povećavaju površinu te doprinose boljoj oseointegraciji. Danas se najčešće koristi konusni vijak s navojima (7). Nakon ugradnje implantata u kost čeljusti, potrebno je tri do šest mjeseci kako bi se u potpunosti integrirao s kosti. Tijekom tog procesa pacijent može imati privremeno rješenje. Abutment ili protetska nadogradnja predstavlja spojnicu između implantata s jedne strane i protetskog nadomjestka s druge strane, izrađen je od titana ili cirkona te ima ulogu nosača protetskog nadomjestka. Tri do šest mjeseci nakon postavljanja implantata, abutment se vijkom pričvršćuje na implantat. Protetski nadomjestak predstavlja rješenje za jedan ili više nedostajućih zubi. Ovisno o broju zubi koji nedostaju, rješenje može biti krunica, most ili proteza retinirana implantatima (4). Materijali koji se rabe za izradbu implantata pripadaju skupini aloplastičnih, tj. neživih materijala, koji se unose u biološku sredinu (7). Implantati mogu biti izrađeni od metala ili keramike. Danas se najčešće izrađuju od titana koji spada u skupinu metala te cirkonij-oksidge keramike zbog povoljnih bioloških, mehaničkih i fizikalnih svojstava (8). Dobre osobine titana su: visoka biokompatibilnost, otpornost na koroziju, niska toplinska vodljivost, tvrdoća, otpornost na deformacije, mala gustoća i mala specifična težina, neutralan okus, dobra rendgenska vidljivost i prihvatljiva cijena (9). Titan postoji kao čista kovina ili kao legura s drugim kovinama. Postupkom legiranja poboljšavaju se mehanička svojstva titana: tvrdoća, rastezljivost i elastičnost. Zato se

danas u implantologiji najčešće rabe legure titana s aluminijem i vanadijem (Ti-6Al-4V) (8). Loša svojstva titana njegova je boja koja daje neestetski izgled u slučajevima kada dođe do gubitka marginalne kosti i recesije mekih tkiva, što otkriva metalni dio implantata (10, 11). Jedno od važnih obilježja dentalnih implantata, koja je usko povezana s uspješnosti terapije, njihova je površina. Implantati hrapave površine bolje se oseointegriraju u kost od implantata glatke površine. Razlog tome je što hrapavost povećava reaktivnu površinu te pozitivno utječe na migraciju, adheziju, diferencijaciju i proliferaciju okolnih stanica. Metode kojima se postiže veća hrapavost dijele se u tri kategorije: mehaničke, kemijske i fizikalne (12, 13). Keramički su implantati, što se tiče biokompatibilnosti i oseointegracije, najprihvatljiviji. Loša strana keramičkih implantata njihova je mehanička inferiornost, tj. krhkosti. Iz tog razloga danas se za izradu implantata koristi cirkonij oksidna keramika. Cirkonij oksidna keramika prvi je bezmetalni sustav koja je sposobna izdržati jake žvačne sile, biokompatibilna je i estetski prihvatljiva (14).

S obzirom da su dentalni implantati sve popularniji u zbrinjavanju djelomične i totalne bezubosti, jako je važno tokom anamneze, kliničke i radiološke analize, saznati potencijalne čimbenike koji bi mogli utjecati na ishod terapije.

Svrha je ovog rada prikazati najznačajnije lokalne i sistemske čimbenike koji utječu na uspjeh ili neuspjeh terapije dentalnim implantatima te kako postupati u određenoj kliničkoj situaciji.

## **2. UGRADNJA DENTALNIH IMPLANTATA**

## **2.1. Indikacije za ugradnju dentalnih implantata**

Implantoprotetska terapija predstavlja suradnju oralnog kirurga i specijalista protetike. Specijalist protetike procjenjuje je li iz estetskih i funkcionalnih razloga terapiju bolje provesti konvencionalnim protetskim nadomjestkom ili pomoću implantata. Oralni kirurg procjenjuje mogućnost implantacije s obzirom na gustoću kosti, njezinu širinu i visinu te odnos prema okolnim anatomskim strukturama (mandibularnom kanalu, maksilarnom sinusu, dnu nosa) (15).

### **2.1.1. Bezuba donja čeljust**

Ekstrakcijom ili gubitkom zuba, te fizioloških promjena koje su posljedica starenja, dolazi do atrofije kosti. Atrofična donja čeljust predstavlja izazov i jedan je od glavnih problema u protetskoj rehabilitaciji. Mala površina mandibule u kombinaciji s ili bez atrofije kosti indikacije su za implantate. Parametri poput visine, širine, gustoće kosti i blizine mandibularnog kanala danas se vrlo precizno mogu odrediti pomoću CBCT-a koji će po segmentima mandibule prikazati najpogodnije mjesto za ležište implantata. Ugraditi se mogu dva do šest implantata ili više. Najjednostavnije i vrlo dobro rješenje su dva implantata na mjestu donjih očnjaka na koje, pomoću elemenata u obliku kugle ili lokatora, retinira donja pokrovna proteza. Danas se prednost daje lokatorima kao elementima pomoću kojih retiniraju protetski nadomjesci. Lokatori mogu biti ravni i angulirani. Angulirani lokatori koriste se kod implantata postavljenih pod kutem kada to zahtjeva situacija u usnoj šupljini. Za razliku od njih, kugle se koriste isključivo kod ravno postavljenih implantata. Još jedna prednost lokatora je veća površina i puno bolja retencija od kugli. Ako smo ugradili četiri implantata tada protetska nadogradnja retinira pomoću prečki ili četiri lokatora. Druga opcija je most pričvršćen na četiri implantata pomoću vijaka poznato pod nazivom *All-on-4*. Ista opcija moguća je i sa šest implantata poznato pod nazivom *All-on-6*. Ako ne postoji anatomska ili neka druga kontraindikacija kod pacijenata s bezubom mandibulom, najbolje su rješenje fiksno-protetski radovi retinirani na većem broju implantata. Kod većih atrofija čeljusti, što je češće prisutno u starijoj populaciji, bolje je implantirati manji broj implantata u tzv. sigurnu zonu. Sigurna zona nalazi se između izlazišta n. mentalisa (15, 16).

### **2.1.2. Bezuba gornja čeljust**

Alveolarni greben gornje čeljusti topografski je podijeljen na dvije implantološki značajne zone. Zona I nalazi se između desnog i lijevog drugog gornjeg pretkutnjaka, a obostrano distalno od zone I nalazi se zona II. Naravno, kao i u donjoj tako i u gornjoj čeljusti, prije



donošenja odluke o implantiranju, pomoću CBCT-a mora se procijeniti stanje kosti te odnos distalne regije zubi s dnom maksilarnog sinusa čime se odlučuje je li potrebno raditi sinus lift. U gornjoj čeljusti mogu se implantirati dva do šest ili više implantata ovisno o anatomiji, indikacijama i kontraindikacijama te financijskim mogućnostima pacijenta. Zbog retencije i stabilizacije fiksno protetskih nadomjestaka nošenih implantatima, u gornjoj čeljusti četiri implantata predstavljaju neki minimum. Rješenje može biti pokrovna proteza retinirana elementima u obliku kugle ili lokatorima te most pričvršćen pomoću vijaka odnosno *All-on-4* ili *All-on-6* (15, 16).

### **2.1.3. Djelomična bezubost**

Djelomična bezubost predstavlja nedostatak nekoliko zubi. Najčešće se radi o kutnjacima koji su vrlo važni nosači fiksno protetskih nadomjestaka zbog svog položaja u zubnom luku (najjače žvačne sile se razvijaju u području kutnjaka) i velike površine parodontnog ligamenta. Ovisno o broju, položaju i razmještanju nedostajućih zubi, fiksno protetski radovi mogu uključivati preostale zube i nadogradnje u implantatima ili nadogradnju učvrstimo samo na implantate. Kod djelomične bezubosti fiksna konstrukcija u obliku krunica ili mostova ugodnija je za pacijenta od djelomičnih proteza (15, 16).

### **2.1.4. Nedostatak jednog zuba**

Kod nedostatka jednog zuba postoji nekoliko mogućnosti liječenja: ortodontsko liječenje, fiksni mostovi i dentalni implantati. Postavljanje dentalnog implantata jednostavnije je i ugodnije rješenje za pacijenta od brušenja susjednih zubi za izradu mosta. S druge strane, terapija implantatom je dugotrajnija i skuplja od fiksnog mosta. Kod implantiranja postoje tri mogućnosti: imedijatna, odgođena i kasna implantacija u alveolu ekstrahiranog ili izbijenog zuba. Odgođena implantacija provodi se dva dana do osam tjedana nakon ekstrakcije ili avulzije zuba, a kasna nakon osam do dvanaest tjedana. One se provode kada širina i visina alveolarnog grebena te gustoća kosti nisu dostatne za ugradnju. U tom slučaju provodi se augmentacija grebena. Potom se prati stanje kosti nekoliko mjeseci i procjenjuje se kada se postupak ugradnje implantata može provesti. Kod imedijatne implantacije, koja se provodi unutar jednog dana, prije ugradnje implantata važno je CBCT snimkom procijeniti stanje kosti te eventualne prijelome alveolarnog grebena kao posljedicu traume. Nakon imedijatne implantacije, implantat se ne opterećuje odmah s konačnim fiksnim nadomjestkom. Opterećenje je djelomično, čime se osigurava dovoljno vremena za pravilnu oseointegraciju. Glavni razlog za imedijatnu implantaciju je resorpcija bukalne stijenke alveolarnog grebena

koja se javlja dva tjedna nakon gubitka zuba. Njome se taj stupanj resorpcije nastoji svesti na minimum (15, 17, 18).

## 2.2. Kontraindikacije za ugradnju dentalnih implantata

Kontraindikacije za ugradnju dentalnih implantata mogu se podijeliti na lokalne, općemedicinske i kontraindikacije uzrokovane psihičkim stanjima te unutar njih na apsolutne i relativne (19). U prisutnosti jedne ili više apsolutnih kontraindikacija trebali bi razmotriti druge mogućnosti liječenja, poput nekirurškog liječenja (20).

### 2.2.1. Lokalne kontraindikacije

Tablica 1. Prikaz apsolutnih i relativnih lokalnih kontraindikacija. Izrađeno prema izvoru (19,20).

APSOLUTNE KONTRAINIKACIJE	RELATIVNE KONTRAINDIKACIJE
Stanje nakon radioterapije u području glave i vrata	Nedovoljna visina, širina i gustoća kosti
Upala na mjestu predviđenom za implantaciju	Nepovoljna okluzija
	Patološke promjene u čeljusti i na sluznici
	Kserostomija
	Nezadovoljavajuća oralna higijena

### 2.2.2. Općemedicinske kontraindikacije

Tablica 2. Prikaz apsolutnih i relativnih lokalnih kontraindikacija. Izrađeno prema izvoru (19,20).

APSOLUTNE KONTRAINIKACIJE	RELATIVNE KONTRAINDIKACIJE
Sistemske i infektivne bolesti	Pušenje
Dob pacijenta	Nekontrolirane bolesti poput parodontitisa, dijabetesa melitusa, srca i krvožilnog sustava
Intravenozna terapija bisfosfonatima	Oralna terapija bisfosfonatima
Hematološke bolesti	Bruksizam

Bolesti srca i krvožilnog sustava	Lijekovi (imunosupresivi, kortikosteroidi, antikoagulantni i antiagregacijski)
Alergija na materijal implantata	Trudnoća

### **2.2.3. Kontraindikacije uzrokovane psihičkim stanjima**

- Neuroze i psihoze. Recidivirajuće bolesti koje su apsolutna kontraindikacija.
- Uživanje alkohola i droge. Apsolutna kontraindikacije zbog slabe suradnje, loše oralne higijene i slabije otpornosti organizma.
- Suradnja pacijenta i emocionalno nestabilni pacijenti. Ukoliko pacijent nije motiviran na suradnju te oni koji imaju nerealna očekivanja predstavljaju apsolutnu kontraindikaciju (19, 20).

### **2.3. Priprema pacijenta za implantoprotetsku terapiju**

Dentalni implantati zadnjih nekoliko desetljeća postali su popularna opcija za zamjenu nedostajućeg prirodnog zuba. Razlog tome je veliki uspjeh terapije i dugotrajna stabilnost dentalnog implantata te zadovoljavajuća estetika. Da bi terapija dentalnim implantatima bila što uspješnija, važno je provesti detaljnu anamnezu i klinički pregled, 2D i 3D analizu kosti čeljusti, saslušati i uvažiti pacijentove želje koliko je moguće te izraditi detaljni plan terapije. Prilikom prvog pregleda važnije je dobiti uvid s kakvim pacijentom bi trebali surađivati, nego kakav problem pacijent ima. Pacijenti često imaju nerealna očekivanja te je važno da pacijentu objasnimo sve moguće komplikacije. Tek nakon detaljno provedene anamneze, pregleda i radiološke analize pacijentu predstavljamo plan terapije s mogućim ishodom. Unatoč visokom uspjehu postoji i mogućnost neuspjeha kao i razvoj komplikacija tijekom i nakon terapije s kojima pacijent mora biti dobro upoznat iz medicinsko-pravnih razloga. Iz istih razloga prije početka svake terapije pacijent mora potpisati pristanak na terapiju te da je upoznat s čimbenicima uspjeha i rizika terapije (21).

#### **2.3.1. Anamneza i klinički pregled**

Anamneza je prvi važan korak u postavljanju ispravnog plana terapije i predstavlja upoznavanje s pacijentom i njegovim zdravstvenim stanjem. Ona nam omogućuje identificirati rizične pacijente za implantoprotetsku terapiju s obzirom na prethodne i sadašnje

bolesti, prethodne operacije pacijenta te lijekove koje pacijent uzima. Uspješnost terapije uvelike ovisi o dobroj procjeni rizika s obzirom na pacijentovu medicinsku prošlost i sadašnjost (22). Anamneza se najčešće uzima kombinacijom tiskanog obrasca i razgovora između doktora i pacijenta. Prednost tiskanog obrasca je što se lako i brzo ispunjava, a nedostatak mu je nemogućnost opširnijih odgovora na ciljana pitanja te mogućnost krivog razumijevanja postavljenog pitanja. Zato je važan razgovor između pacijenta i doktora kojim se dobiva šira slika zdravstvenog stanja pacijenta, ali i ostvaruje povjerenje pacijenta u doktora. Anamneza ima nekoliko dijelova. Biografski i demografski podaci čine prvi dio anamneze, a uzima ga administrativno osoblje. Drugi dio čini razlog dolaska pacijenta koji se bilježi bolesnikovim riječima. Nakon toga potrebno je uzeti stomatološku anamnezu. Kroz nju saznajemo o prijašnjim restaurativnim, parodontalnim, endodontskim i oralno-kirurškim zahvatima, zračenju u području glave i vrata, mogućim traumama zuba te o učestalosti posjeta stomatologu. Na kraju se detaljno ispituje medicinska anamneza (23). Sistemske bolesti mogu utjecati na terapiju dentalnim implantatima na dva načina. Prvi način je da povećavaju rizik mogućnosti zaraze nekom drugom bolesti (npr. imunokompromitirani pacijenti) ili usporavaju proces cijeljenja (npr. dijabetes). Prema klasifikaciji fizikalnog stanja pacijenta (ASA klasifikacija), pacijenti su podijeljeni u šest kategorija s obzirom na procjenu rizika i smrtnosti ovisno o medicinskom stanju. Za terapiju dentalnim implantatima značajne su prve dvije kategorije. U prvu kategoriju spadaju potpuno zdravi pacijenti, a u drugu pacijenti s blagom sistemskom bolesti koja ih ne ograničava u svakodnevnim aktivnostima. Na drugoj ITI konsenzusnoj konferenciji predstavljene su dvije grupe ljudi s obzirom na sistemske rizične bolesti. Prvu grupu čine bolesti koje predstavljaju veliki rizik za ugradnju dentalnih implantata. To su ozbiljne sistemske bolesti (reumatoidni artritis, osteomalacija, osteogenesis imperfecta), imunokompromotirani pacijenti (HIV, imunosupresivi), alkoholičari te pacijenti s psihičkim i mentalnim poremećajima. Drugu grupu čine bolesti koje predstavljaju značajan rizik za ugradnju dentalnih implantata. Tu spada pušenje, hemoragijska dijateza, nekontrolirani dijabetes i pacijenti koji su bili podvrgnuti radioterapiji glave i vrata (21). Nakon anamneze slijedi intraoralni i ekstraoralni klinički pregled pacijenta koji se provodi inspekcijom i palpacijom. Ekstraoralnim pregledom dobivamo informacije o stanju temporomandibularnog zgloba, prisutnosti ili odsutnosti kožnih lezija, povećanim limfnim čvorovima, prisutnosti asimetrije lica koja može biti posljedica tumora, cista, hematoma, apcesa, urođenih anomalija i itd. (24). Prilikom restauracije fronte ekstraoralnim pregledom evidentiramo estetske parametre poput linije osmijeha, linije usnice i gingive te središnju facijalnu i dentalnu liniju (21). Intraoralnim pregledom dobivamo informaciju o stanju tvrdih i

mekih tkiva. Boja i konzistencija oralne sluznice, prisutnost mekotkivnih i koštanih tvorbi mogu nam ukazivati na prisutnost bolesti sluznice i koštanog tkiva (24). Okluzija i artikulacija trebaju biti pregledane jer u slučaju prisutnosti dubokog zagrizu, preranih kontakata, supraerupacije zubi, prisutnosti *Angle klase II i III* treba postojeću situaciju sanirati i dovesti okluziju i artikulaciju u pravilan položaj prije početka terapije dentalnim implantatima. Vrlo je važno ispitati zdravlje parodonta preostalih zubi. Zdravlje parodonta igra važnu ulogu u dugotrajnosti dentalnog implantata. Pomoću parametara krvarenje pri sondiranju (BOP), dubina sondiranja, pomičnosti zuba, prisutnosti recesija, zahvaćenosti furkacija dobivamo uvid u stanje parodonta. Prisutnost karijesa, nekarijesnih lezija ( atricija, abrazija, abfrakcija), fraktura, endo-paro lezija također trebaju biti pregledane i evidentirane intraoralnim pregledom. Stanje oralne higijene, koju procjenjujemo intraoralnim pregledom, ima važnu ulogu u odlučivanju je li pacijent kandidat za ugradnju implantata ili ne. Pacijenti s lošom oralnom higijenom nisu kandidati za dentalne implantate jer će kod njih vrlo brzo doći do neuspjeha terapije. Stanje kosti može se ispitati intraoralnim pregledom, ali detaljniji uvid visine, širine, gustoće kosti te blizine okolnih anatomskih struktura dobivamo pomoću 2D i 3D prikaza (21, 22).

### **2.3.2. 2D i 3D analiza kosti čeljusti**

U dijagnostici i planiranju implantološke terapije značajnu ulogu ima radiologija. Da bi terapija bila što uspješnija, potrebno je što preciznije pozicionirati implantat u kost alveolarnog grebena. Radiološkim snimkama analiziramo kvantitetu (visina, širina) i kvalitetu (gustoća) kosti, blizinu mandibularnog kanala u donjoj čeljusti, a nosne šupljine i maksilarnog sinusa u gornjoj čeljusti te dijagnosticiramo eventualne patološke tvorbe (25). Mnogi čimbenici utječu na odabir tehnike snimanja kao što su cijena, dostupnost, doza zračenja (26). Stomatolog mora pronaći ravnotežu između ovih čimbenika te se voditi *A.L.A.R.* pravilom, koje podrazumijeva korištenje one minimalne doza zračenja s kojom je moguće postići kvalitetnu dijagnostičku informaciju (26, 27). Postoji analogna i digitalna tehnika snimanja. Analognim tehnikama snimanja dobivamo 2D prikaz 3D objekta, u ovom slučaju zuba. Tu spadaju intraoralna periapikalna i zagrizna snimka te ortopantomogram. Intraoralna periapikalna snimka zuba odlično prikazuje trabekularnost okolne kosti, nagib susjednih zubi, periapikalne i parodontne lezije. Njome možemo okvirno odrediti visinu kosti te je cijenom prihvatljiva. Nedostatak te snimke u implantologiji je to što njome ne možemo analizirati gustoću kosti. Prikaz je ograničen na jedan zub s okolnom kosti i susjednim zubima što nam nije adekvatno u slučaju većeg područja bezubosti. Za razliku od periapikalne snimke,

zagriznom snimkom u potpunosti prikazujemo gornji ili donji alveolarni greben. Na toj snimci možemo okvirno odrediti širinu kosti. Prikaz gornjeg alveolarnog grebena na snimci se superponira s nosnom šupljinom, maksilarnim sinusom te nazopalatinalnim kanalom što u donjoj čeljusti nije slučaj. 2D snimka, koja se najčešće koristi u implantologiji, je ortopantomogram. Prednosti ortopantomograma je što se na jednoj snimci prikazuju obje čeljusti u potpunosti, zajedno sa zubima te njihov odnos spram mandibularnog kanala dolje te maksilarnog sinusa gore. Doza zračenja je relativno niska. Nedostatci ove tehnike jesu ti što nam ne daje uvid u kvalitetu i širinu kosti te uvećanja i superponiranja struktura. Uvećanja variraju od 25–30%, osobito u vertikalnoj dimenziji. Za razliku od superponiranja struktura koje je najizraženije u prednjem dijelu, uvećanja su izraženija u stražnjem dijelu usne šupljine. To nam daje lažnu informaciju o visini kosti (25, 26, 28). Za sve parametre koji su nam važni u planiranju gdje i kako ćemo pozicionirati dentalni implantat, najbolje su se pokazale digitalne tehnike snimanja koje objekt, tj. zub, prikazuju u sve tri dimenzije (visina, širina, dubina). U planiranju implantološke terapije danas zlatni standard predstavlja CBCT. Na tržištu se prvi put pojavljuje 1982. godine, a s obzirom da je manji i jeftiniji od klasičnog CT-a, omogućena mu je primjena u stomatološkim ordinacijama. Uređaj se sastoji od izvora rendgenskih zraka i detektora. Za razliku od klasičnog CT-a, gdje skeniranje traje 3 minute i potrebno je nekoliko rotacija, kod CBCT-a potrebna je jedna rotacija koja traje 30 sekundi. CBCT ima 10 puta manju dozu zračenja od CT-a. Razlog tome je koničan snop pulsirajućih ionizirajućih zraka CBCT-a, dok je kod CT-a stalan snop zračenja. Nakon skeniranja i rekonstrukcije slike, na računaru se prikaže 3D slika zuba koja nam omogućuje točnu vizualizaciju struktura u stvarnom prostornom prikazu i u omjeru 1 : 1. Mogući je prikaz zuba u panoramskim, aksijalnim, transverzalnim, poprečnim, sagitalnim i kosim presjecima. Postoje tri polja snimanja s obzirom na veličinu snimanja: malo, srednje, veliko (S, M, L). Malo S polje (6x6 cm) prikazuje jedan kvadrant čeljusti. Srednje M polje (7,5x10 cm) prikazuje cijeli zubni luk s mandibularnim kanalom ako slikamo donju čeljust ili maksilarnim sinusom ako slikamo gornju čeljust. Veliko L polje (7,5x14,5 cm / 10x14,5 cm) prikazuje obje čeljusti (29, 30).

#### **2.4. Operativni zahvat**

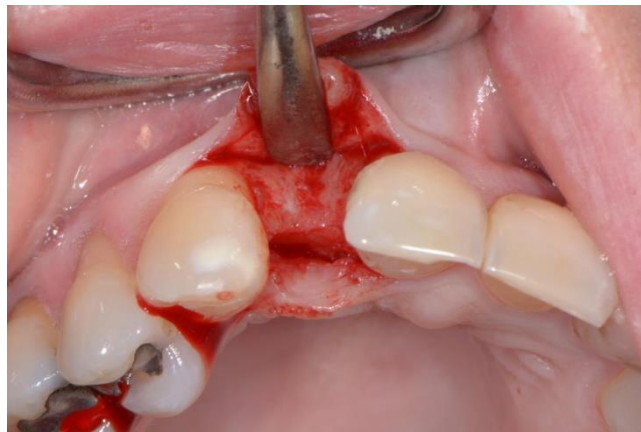
Nakon detaljne izrade terapijskog plana i potpisane izjave pacijenta da pristaje na zahvat te da je upoznat s mogućim komplikacijama, pristupa se samom kirurškom zahvatu. Kod pacijenata s izraženim strahom od zahvata daje se anksiolitik dva sata prije zahvata. To se najčešće postiže benzodiazepinima, a cilj je postići sedaciju i anterogradnu amneziju (31, 32).

Antibiotska profilaksa daje se kod pacijenata kojima zbog općeg zdravstvenog stanja prijete bakterijemija. To su bolesnici koji su preboljeli infektivni endokarditis, oni koji imaju umjetne srčane zalistke ili umjetni kuk, pacijenti koji imaju teške kongenitalne srčane mane te oni koji su na imunosupresivnoj terapiji zbog transplantacije. Prilikom davanja antibiotske profilakse i antibiotske premedikacije treba voditi računa da se daju antibiotici iz različitih skupina kako ne bi došlo do ukrižene reakcije (33). Budući da se kirurški zahvati moraju obavljati u što boljim aseptičnim uvjetima, antibioticima se smanjuje broj bakterija u usnoj šupljini te se time sprječava infekcija. Broj bakterija može se dodatno smanjiti ispiranjem usta otopinom klorheksidina kod kuće i u ordinaciji prije samog zahvata (31, 32). Za antibiotsku profilaksu najčešće se daju antibiotici iz penicilinske skupine, a ako je pacijent alergičan na njih, daje se najčešće klindamicin. Iz penicilinske skupine daje se amoksisilin u dozi od 2 g *per os* jedan sat prije zahvata, dok se klindamicin daje u dozi od 600 mg *per os* jedan sat prije zahvata (33). Da bi se implantat bezbolno postavio u određeno područje, potrebno je postići bezbolnost istog. To se najčešće postiže lokalnom anestezijom, infiltracijskom ili provodnom, ovisno o indikacijama. Provodna anestezija u mandibuli u principu se izbjegava kako bi se moglo procijeniti jesmo li blizu živca prilikom preparacije. Postavlja se pitanje što kada ugrađujemo šest ili više implantata u donju ili gornju čeljust? Obostrano davanje provodnih anestezija izbjegava se jer je tada kompromitirana funkcija govora i gutanja. S druge strane pitanje je može li se lokalnom anestezijom postići odgovarajuća bezbolnost? U tim situacijama sigurnije je raditi u općoj inhalacijskoj anesteziji (31, 32). Postoji više opcija ugradnje dentalnog implantata. Dok je doktor P.I. Brånemark kiruršku i protetsku fazu odvojeno izvodio (dvofazna tehnika), danas postoje mnoge druge mogućnosti poput imedijatne ugradnje i imedijatnog opterećenja implantata te digitalno vođene implantologije pomoću 3D printanih kirurških šablona. Ugradnja dentalnih implantata može se provesti metodom odizanja mukoperiostalnog režnja ili bez odizanja, takozvana *flapless tehnika* (34).

#### **2.4.1. Metoda odizanja mukoperiostalnog režnja**

Pri ugradnji dentalnih implantata mukoperiostalni režanj odiže se od kosti kako bi se omogućila bolja vizualizacija kirurškog polja te smanjila mogućnost koštane fenestracije ili perforacije. Bez obzira na dizajn režnja, odizanje režnja treba biti što poštenije za meko tkivo kako bi se omogućilo bolje cijeljenje istog (34). S obzirom na inciziju kroz sluznicu, incizija se može napraviti po sredini alveolarnog grebena s ili bez poštede papile (35). Kad imamo prisutne susjedne zube uvijek, kad god je moguće, bolje je izabrati metodu kojom se papile zaobilaze s obzirom da je papile teško rekonstruirati i često postoperativno dolazi do

njihove recesije (34). Vertikalnim incizijama režanj se produžuje prema apikalno kako bi se smanjila tenzija sluznice i omogućila veća retrakcija iste te veća vizualizacija operativnog područja (35). S obzirom na debljinu mukoperiostalnog reznja, postoji mogućnost odizanja reznja pune ili djelomične debljine. Kod odizanja reznja pune debljine, koja se u kirurgiji najčešće koristi, odiže se mukoza, submukoza i periost. Kod odizanja reznja djelomične debljine, koji se češće koristi u parodontologiji, odiže se mukoza s djelomičnom debljinom submukoze, a ostatak submukoze i periost ostaju na kosti. Ova metoda, u usporedbi s konvencionalnom metodom odizanja reznja pune debljine, osigurava bolju vaskularizaciju sluznice oko implantata što omogućuje bolje cijeljenje te smanjuje mogućnost periimplantitisa. Bez obzira na izabrani dizajn reznja, važno je prilikom repozicije i šivanja istog obaviti to bez tenzija kako se ne bi kompromitirala vaskularizacija kirurškog polja što će dovesti do neuspjeha terapije (34).



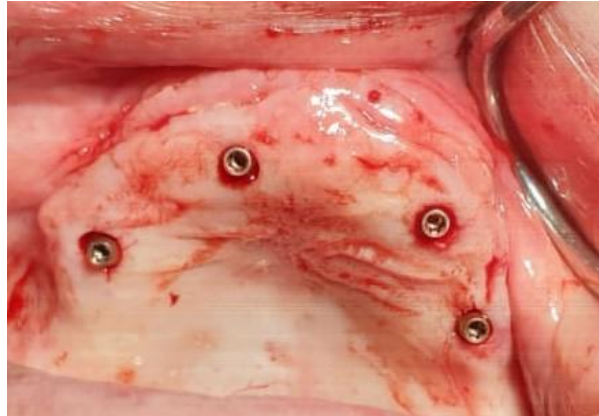Slika 1. Odizanje mukoperiostalnog reznja pune debljine. Preuzeto uz dopuštenje autora dr.sc. Marka Vuletića.

#### **2.4.2. Flapless tehnika**

Ova metoda predstavlja minimalno invazivni kirurški postupak. Dentalni implantati ugrađuju se na slijepo, odnosno nema incizija i odizanja mukoperiostalnog reznja, čime se minimalizira trauma mekih i tvrdih tkiva. Obzirom da se izvodi na slijepo, zahtjeva upotrebu kirurških šablona koje će omogućiti precizno postavljanje implantata u sve tri dimenzije prethodno određene na CBCT-u. Izvodi se kada su visina i širina (4,5 mm) alveolarnog grebena zadovoljavajuća te imamo dovoljno keratinizirane gingive (5 mm). Na mjestu implantiranja tkivo se ekscidira u promjeru istom kao i implantat pomoću *punch* svrdla kako bi se prikazala podležeća kost. Nakon ugradnje implantata, postavlja se *gingivaformer* kako bi se okolno meko tkivo oblikovalo (jednofazna tehnika) ili se odmah opterećuje (imedijatna tehnika).



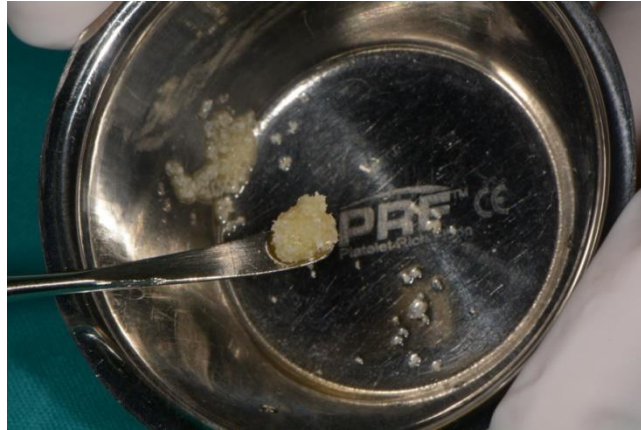Prednosti ove metode su kraće trajanje kirurškog postupka, minimalno krvarenje, manje postoperativne nelagode za pacijenta, mogućnosti trenutnog opterećenja ugrađenog implantata te manje vremena potrebnog za kompletnu implantoprotetsku restauraciju. Zbog smanjene preglednosti, postoji opasnost od fenestracije kortikalne kosti i oštećenja anatomskih struktura. Zbog navedenog danas se rijetko koristi (34, 36).



Slika 2. Prikaz ugradnje implantata *flapless* tehnikom. Preuzeto uz dopuštenje autora dr.sc. Marka Vuletića.

#### **2.4.3. Imedijatna ugradnja dentalnog implantata**

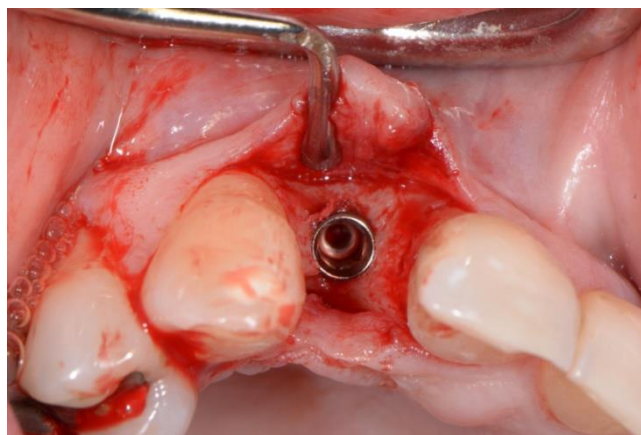
Indikacije za ovu metodu su: frakture zuba, radikularni karijes te destruirane krune zuba. Zbog razlike u veličini između alveole ekstrahiranog zuba i implantata, često se mora raditi augmentacija kosti. Augmentacija kosti provodi se najčešće transplantatima umjetne kosti koje imaju osteogeni potencijal te potiču stvaranje kosti. Prema literaturi, uspješnost ove tehnike je 94,5%. Prednost ove tehnike je imedijatno postavljanje implantata, nakon traume ili ekstrakcije zuba, i izlaganje pacijenta jednom kirurškom zahvatu, što smanjuje mogućnost recesije tvrdog i mekog tkiva te popratni gubitak visine i širine kostiju (34).



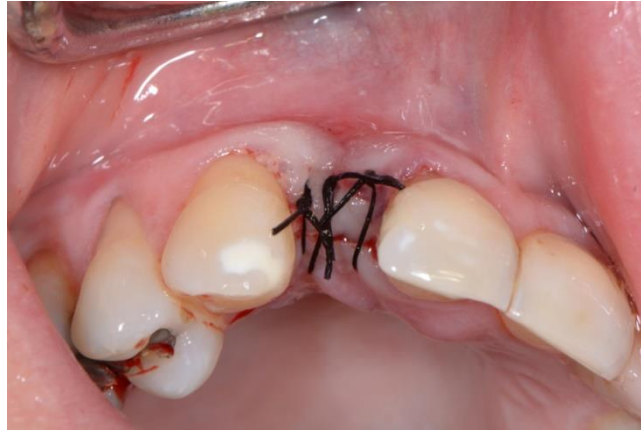Slika 3. Augmentat ksenogenog koštanog materijala. Preuzeto uz dopuštenje autora dr.sc. Marka Vuletića.

#### 2.4.4. Dvofazna tehnika

Ovu metodu razvio je doktor P.I. Brånemark zagovarajući period oseointegracije implantata bez stresa, tj opterećenja. Kod prvog kirurškog zahvata implantat se ugrađuje u kost te se na njega stavlja pokrovni vijak i prekiva se režnjem. Da bi se omogućila što bolja oseointegracija, implantat u mandibuli ostaje prekriven režnjem tri mjeseca, a u maksili četiri ako nema dodatnih augmentacijskih postupaka. Nakon toga slijedi drugi kirurški zahvat kojim se implantat eksponira odizanjem režnja, pokrovni vijak se uklanja te se implantat opterećuje s definitivnim protetskim nadomjestkom. Koristi se kada kvantiteta i kvaliteta kosti nije zadovoljavajuća da pruži primarnu stabilnost implantatu. Nedostatak ove tehnike je što zahtjeva dva kirurška zahvata što je za pacijente ponekad neugodno te vremenski duže traje (34).



Slika 4. Prikaz ugrađenog implantata u regiji 12. Preuzeto uz dopuštenje autora dr.sc. Marka Vuletića.



Slika 5. Zašivena implantirana regija *per primam*. Preuzeto uz dopuštenje autora dr.sc. Marka Vuletića.

#### **2.4.5. Jednofazna tehnika**

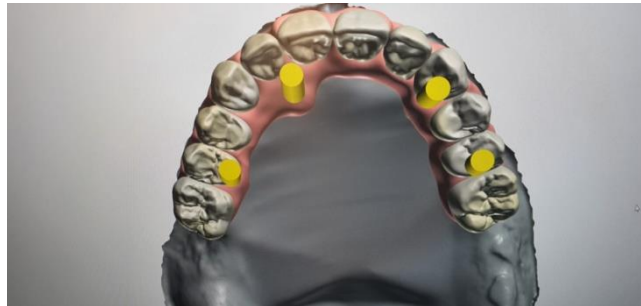Kod ove tehnike, nakon ugradnje implantata, *gingiva former* ostaje eksponiran u usnoj šupljini tijekom perioda cijeljenja, tj oseointegracije. Kada smo postigli zadovoljavajuću oseointegraciju, *gingiva former* se zamjenjuje trajnim protetskim nadomjestkom. Ova tehnika zahtjeva jedan kirurški zahvat (za razliku od dvofazne tehnike) te je pacijenti bolje prihvaćaju. Postoji nekoliko preduvjeta pomoću kojih se pažljivo odabiru pacijenti za jednofaznu tehniku:

1. Zadovoljavajuća visina, širina i gustoća kosti kako bi se osigurala primarna stabilizacija implantata
2. Zadovoljavajuća kvaliteta i kvantiteta keratinizirane gingive
3. Abutment se mora zategnuti na odgovarajuću vrijednost zakretnog momenta kako nalaže proizvođač implantata. Vrijednosti okretnog momenta mjere se u N/cm
4. Abutment ne smije smetati u okluziji (34).

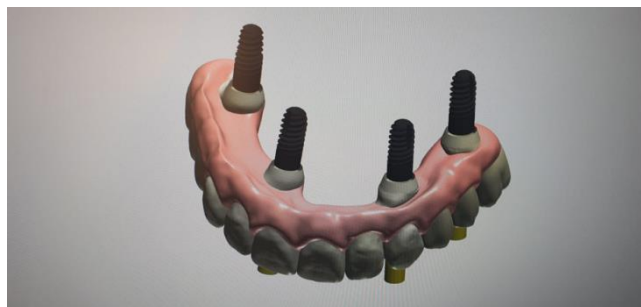#### **2.4.6. Digitalno vođena implantologija**

Razvoj digitalne tehnologije i želja da se predvidi ishod terapije dovodi do razvoja virtualne tehnike implantiranja. Nakon detaljno provedene anamneze i kliničkog pregleda te postavljanja indikacija za implantoprotetsku terapiju, slijede postupci protetskog planiranja unatrag (engl. *backward planning*). Tehnika započinje odabirom oblika i položaja željenog protetskog nadomjestka prema kojemu se određuje najbolji položaj implantata kako bi prijenos sila sa suprastrukture na implantat bio optimalan. Digitalno vođena implantologija

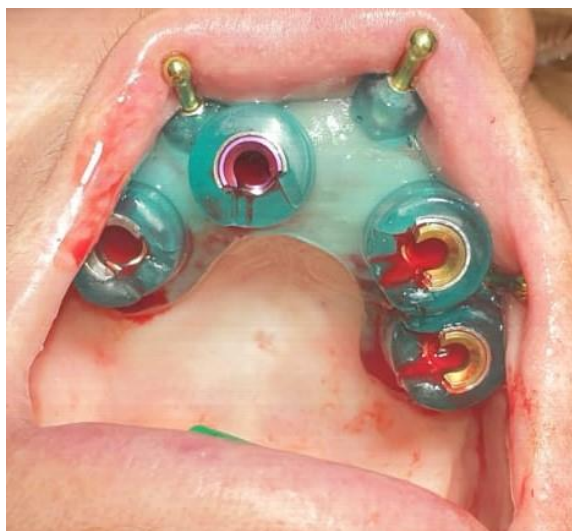objedinjuje posebne softvere za kirurško planiranje, 3D snimke dobivene CBCT-om te precizne kirurške šablone koje će virtualni plan prenijeti u stvarnost. Posebni softveri omogućuju vizualizaciju anatomskih struktura, virtualno protetsko planiranje i implantaciju. Kirurške šablone, koje su napravljene za svakog pacijenta individualno, omogućuju prijenos virtualnog plana u stvarnost. Pri implantiranju one nas navode gdje i kako postaviti implantat, čime je olakšan rad stomatologa te smanjena mogućnost pogrešaka i komplikacija (37, 38).



Slika 6. Prikaz virtualnog planiranja fiksno protetskog rada na 4 implantata. Preuzeto uz dopuštenje autora dr.sc. Marka Vuletića.



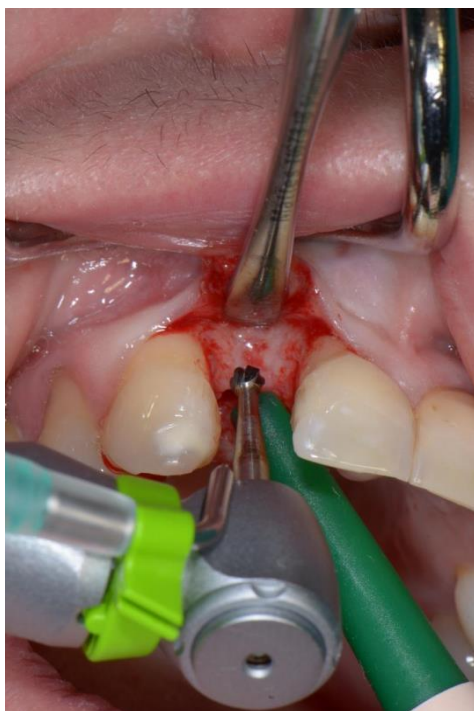Slika 7. Prikaz virtualnog položaja implantata prije same ugradnje. Preuzeto uz dopuštenje autora dr.sc. Marka Vuletića.



Slika 8. Kirurška šablona fiksirana u ustima s pinovima. Preuzeto uz dopuštenje autora dr.sc. Marka Vuletića.

### **3. ČIMBENICI USPJEHA I RIZIKA TERAPIJE**

Uspješna terapija dentalnim implantatima temelji se na oseintegraciji. Mnogi lokalni i sistemski čimbenici ometaju ovaj proces. Uspjeh terapije dentalnim implantatima podrazumijeva odsutnost mukozitisa, periimplantitisa sa ili bez supuracije, odsutnost stalnih subjektivnih tegoba poput boli, osjećaja stranog tijela i/ili disestezije, odsutnost kontinuirane radiolucencije oko implantata i odsutnost pokretljivosti implantata (39). Izraz rani uspjeh implantacije predlaže se za razdoblje od 1 do 3 godine, srednji uspjeh implantacije za razdoblje od 3 do 7 godina, a dugoročni uspjeh za više od 7 godina (40). Smjernice, koje su odobrene na prvoj Europskoj radionici o parodontologiji 1993. godine, smatrale su se mjerilom uspješnosti implantata te i dalje imaju široku primjenu u implantologiji. Te smjernice sadrže sljedeće kriterije: gubitak krestalne kosti  $< 1,5$  mm u prvoj godini nakon implantacije i 0,2 mm godišnje nakon toga, odsutnost kliničke pokretljivosti ili znakova infekcije te odsutnost boli. Iako je terapija dentalnim implantatima vrlo uspješna i predvidljiva, neki čimbenici rizika mogu smanjiti stopu uspješnosti što dovodi do većeg rizika od neuspjeha terapije. Čimbenike koji utječu na uspjeh ili neuspjeh terapije možemo podijeliti na biološke, mehaničke i jatrogene te na lokalne i sistemske. Za uspješnu implantološku terapiju važno je adekvatno planiranje i izvođenje samog postupka ugradnje implantata uz prethodno zadovoljenje lokalnih i sistemskih kriterija. Danas se najčešće koristi kirurška tehnika odizanja mukoperiostalnog režnja. Prilikom izvođenja zahvata koriste se sterilni instrumenti i komprese kako bi se osigurali aseptični uvjeti rada. Preoperativna upotreba antiseptika smanjuje mogućnost infekcije, a upotreba lokalnih anestetika osigurava bezbolnost operativnog područja. Na željenom mjestu učini se rez u punoj debljini te se odigne režanj da bi se prikazala podležeća kost. Rez ne bi trebao biti preekstenzivan, ali ni previše pošteđan jer nam to otežava preglednost prilikom rada. Na željenom mjestu u kosti kalibriranim svrdlima učini se preparacija do željene visine i širine. Svaki proizvođač ima svoj set svrdala koja se razlikuju dužinom i širinom te je prilikom preparacije važno pratiti upute proizvođača, odnosno ići od manjeg prema većem te od užeg prema širem svrdlu. Također, svaki proizvođač implantata preporuča i broj okretaja prilikom preparacije koji se kreće između 400 i 1200 okretaja. Kako ne bi došlo do pregrijavanja kosti, te u konačnici do neuspjeha implantacije, vrlo je važna stalna irigacija fiziološkom otopinom pomoću fiziodispenzera.



Slika 9. Početna preparacija ležišta implantata. Preuzeto uz dopuštenje autora dr.sc. Marka Vuletića.

Nakon postave implantata, mukoperiostalni režanj vraća se u početni položaj i šiva bez tenzije kako bi se omogućilo što brže i lakše cijeljenje *per primam*. Što se tiče neuspjeha implantata, najznačajniji je biološki čimbenik koji uzrokuje rani (ili primarni) i kasni (ili sekundarni) neuspjeh. Razlozi ranih neuspjeha pripisuju se prevelikoj kirurškoj traumi, usporenom zacjeljivanju, bakterijskoj kontaminaciji i preranom preopterećenju. Kasni neuspjesi implantacije povezani su s periimplantitisom i okluzalnim preopterećenjem. Na taj se način rani neuspjeh implantacije može opisati kao neuspjeh u postizanju oseintegracije, dok kasni predstavlja neuspjeh u održavanju oseintegracije. Mehanički neuspjesi uključuju lom implantata i suprastruktura, dok jatrogeni neuspjesi podrazumijevaju krivi položaj, odnosno angulaciju implantata pri čemu se narušava anatomija okolnih struktura. Implantiranje u mandibularni kanal ili maksilarni sinus predstavljaju jatrogeni neuspjeh (39, 41).

Tablica 3. Prikaz lokalnih i sistemskih čimbenika. Izrađeno prema izvoru (42, 43).

LOKALNI ČIMBENICI	SISTEMSKI ČIMBENICI
Kvaliteta i kvantiteta kosti	Dijabetes melitus
Dizajn dentalnih implantata	Radioterapija u području glave i vrata
Pušenje	Osteoporoza i bifosfonati (osteonekroza)



Oralna higijena	Bolesti srca i krvožilnog sustava
Periimplanitis	Imunokompromitirani pacijenti
Kirurška tehnika	Poremećaji zgrušavanja
Alkohol	Bolesti oralne sluznice

### 3.1. Lokalni čimbenici

#### 3.1.1. Alkohol i pušenje

Brojna istraživanja pokazala su da je konzumacija alkohola povezana s nizom negativnih učinaka na organizam, poput povećane osjetljivosti na mikroorganizme, oštećenja imunološkog sustava, oštećenja mozga i jetre. Konzumiranje alkohola utječe i na metabolizam kostiju jer alkohol inhibira proliferaciju osteoblasta. Budući da procesi formiranja i pregradnje kosti ovise o osteoblastičnoj aktivnosti, smanjeni broj osteoblastičnih stanica rezultira smanjenim volumenom kosti. S druge strane, resorpcija kostiju ubrzana je povećanom osteoklastičnom aktivnošću (44). Konzumacija alkohola povezana je s umjereno povećanom težinom paradontitisa. Alkohol djeluje toksično na jetru i može poremetiti proizvodnju protrombina i vitamina K, utječući na mehanizme koagulacije (45). Nema dokaza koji ukazuju na to da je alkoholizam kontraindikacija za ugradnju implantata. Uspjeh implantacije sličan je zdravoj populaciji s razumnom konzumacijom alkohola. Unatoč tome, tvrdi se da alkoholizam povećava rizik od komplikacija implantacije jer može uzrokovati mnoge sistemske poremećaje, poput bolesti jetre, poremećaja krvarenja i osteoporoze, a može i oslabiti imunološki odgovor (46). Pušenje ima negativne učinke na opće i oralno zdravlje pojedinca i negativno utječe na ishod gotovo svih terapijskih postupaka koji se izvode u usnoj šupljini, uključujući ugradnju implantata. Stopa neuspjeha implantata veća je kod pušača u usporedbi s nepušačima i izravno je proporcionalna upotrebi duhana. Kada se uzme u obzir broj cigareta dnevno i godine pušenja, utvrđena je znatno veća incidencija komplikacija u odnosu na količinu i trajanje pušenja. Neuspjeh i komplikacije smanjuju se nakon prestanka pušenja (47). Što se oralnog zdravlja tiče, ono povećava rizik od paradontalnih bolesti, oralnih prekanceroznih i kancerogenih lezija, karijesa korijena i periimplantitisa. Također, uzrokuje poremećaj okusa, bojenje zuba i restauracije, kao i odgođeno zacjeljivanje rana nakon ekstrakcija, paradontalnih i kirurških zahvata. Pušenje regulira ekspresiju proupalnih citokina kao što je interleukin-1, što pridonosi povećanom oštećenju tkiva i resorpciji alveolarne kosti. Točan mehanizam kojim pušenje kompromitira zacjeljivanje rana nije poznat. Pretpostavlja se da pušenje prvenstveno ima sistemski utjecaj mijenjajući odgovor

domaćina i/ili izravno oštećuje parodontalne stanice. Nikotin je moćan vazokonstriktor, koji uzrokuje smanjenje perfuziju mekih tkiva i smanjuju opskrbu kisikom, hranjivim tvarima i obrambenim stanicama. Fibroblasti parodontalnog ligamenta posebno su osjetljivi na nikotin. Inhibira njihovu proliferaciju te sposobnost da se vežu s izvanstaničnim proteinima ometajući tako zacjeljivanje rana i/ili pogoršavajući parodontalnu bolest. Nikotin može povećati sposobnost parodontopatogenih bakterija (npr. *Actinomyces*) da se adheriraju na oralni epitel ili biofilm (45, 47, 48). Iako je pušenje faktor rizika za neuspjeh implantata, ne smatra se apsolutnom kontraindikacijom. Kada se planira liječenje implantatima, prvo treba dobiti povijest pušenja koje treba sadržavati trajanje, intenzitet (prošli i sadašnji) i sadašnji status pušenja. Da bi se povećao uspjeh implantata kod pušača, preporučuju se različiti protokoli. Sugerira se da pacijent treba prestati pušiti najmanje tjedan dana prije operacije kako bi se poništilo negativno djelovanje nikotina. Pacijent bi trebao nastaviti izbjegavati duhan najmanje dva mjeseca nakon ugradnje implantata kako bi se omogućio normalan proces oseointegracije (47).

### **3.1.2. Periimplantitis i oralna higijena**

Periimplantitis izazvan plakom jedna je od najčešćih kasnih bioloških komplikacija u dentalnoj implantologiji (49). Kao što je parodontalno tkivo neophodno za stabilnost prirodnih zubi, tako je i zdravo tkivo oko oseointegriranog implantata važno za dugoročnu stabilnost istog. Naziv periimplantitis odnosi se na upalne promjene koje se događaju u tkivu koje okružuje implantat. U konceptu periimplantacijske bolesti opisana su dva entiteta: periimplanti mukozitis i periimplantitis (50). Periimplantni mukozitis odgovara osnovnom pojmu gingivitisa. Definiran je kao reverzibilna upalna reakcija u sluznici koja okružuje oseointegrirani implantat. Sluznica implantata je biološka barijera od 3–4 mm koja štiti zonu oseointegracije od mikroorganizama. Na vanjskoj je površini obložena slojevitim keratiniziranim oralnim epitelom koji kontinuirano prelazi u spojni epitel koji se za površinu implantata veže pomoću bazalne lamine i hemidesmosoma. Spojni epitel dugačak je 2 mm, a od alveolarne kosti odvojen je s 1-2 mm vezivnog tkiva bogatog kolagenom, s manje krvnih žila i fibroblasta od gingive oko prirodnog zuba. Periimplantitis odgovara parodontitisu odraslih. Definiran je kao upalna reakcija povezana s gubitkom potporne kosti oko implantata. Lezije periimplantitisa često su asimptomatske i obično se otkrivaju na rutinskim kontrolama BOP-om, koji je većinom pozitivan, osim kod nekih pušača jer nikotin djeluje kao vazokonstriktor. Ako se dijagnosticira i njime se učinkovito ne upravlja, periimplantitis može rezultirati potpunim gubitkom oseointegracije, a time i gubitkom implantata (51). Brojni

etiološki čimbenici igraju ulogu u prevalenciji i nastanku infekcije. Mikro i makro dizajn implantata, veza sa suprastruktrom, oralna higijena i prekomjerno okluzijsko opterećenje. Dizajn implantata u kombinaciji s različitim površinskim modifikacijama, može olakšati nakupljanje plaka, što rezultira stvaranjem bakterijskog biofilma. Stoga će se upute za oralnu higijenu i važnost kontrole plaka posebno naglasiti pacijentima prije i nakon ugradnje implantata. Mehaničko uklanjanje tih naslaga može imati ograničeni učinak i sigurno ne može rezultirati potpunim uklanjanjem svih mikroorganizama (49). Status oralne higijene mogao bi utjecati na prisutnost patogena više nego površinske karakteristike implantata. Niska učestalost periimplantitisa (1,9%) dugoročno je dokazana za implantate s oksidiranim površinama kada su pacijenti imali zadovoljavajuću higijenu i redovito dolazili na profesionalno čišćenje (50). Nadalje, parodontitis i pušenje smatraju se dvama najčešćim čimbenicima rizika povezanim s biološkim problemima. Pacijenti s parodontitisom u anamnezi imaju i do pet puta veći rizik od periimplantitisa. Suportivna terapija ključna je za dugoročni uspjeh implantata u pacijenata osjetljivih na parodontitis (50, 51). Čini se da je oralna mikroflora odlučujući čimbenik za uspjeh ili neuspjeh implantata. Čim je površina implantata izložena usnoj šupljini, mikroorganizami koloniziraju površinu implantata. Mikroorganizmi koji su najčešće povezani s neuspjehom implantata su Gram-negativni anaerobi, poput *Prevotella intermedia*, *Porphyromonas gingivalis*, *Aggregatibacter actinomycetemcomitans*, *Bacterioides forsythus*, *Treponema denticola*, *Prevotella nigrescens*. Ostali etiološki čimbenici uključeni u razvoj periimplantitisa su: dijabetes melitus, osteoporoza, dugotrajno liječenje kortikosteroidima, zračenje i kemoterapija (49). Dijagnostički parametri, ujedno i simptomi periimplantitisa, jesu sondiranje i prisustvo parodontnog džepa, BOP, supuracija, oticanje mekog tkiva, recesija gingive te klinički i radiološki gubitak kosti. Kumulativni interceptivni suportivni tretman (CIST) izvrstan je vodič za liječenje periimplantitisa (49, 51).

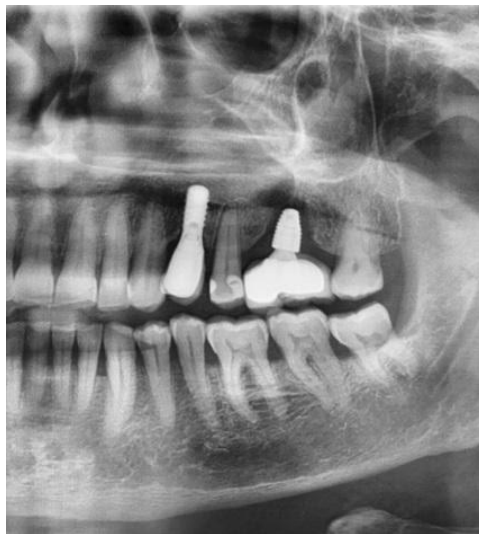Tablica 4. Tablica 4. Protokol za terapiju periimplantitisa. Izrađeno prema izvoru (52).

Mehaničko struganje i poliranje korijenova	A
Antiseptici (0.12% klorheksidin) 2x dnevno kroz 3–4 tjedna	B
Sistemska ili lokalna antibiotska profilaksa	C
Resektivna ili regenerativna kirurgija	D

Ukoliko je PPD  $< 3$  mm, a plak indeks  $< 1$  i BOP negativan ili plak indeks  $> 1$  i BOP pozitivan, provodi se postupak pod točkom A.

Ukoliko je PPD 4–5 mm provodi se postupak pod točkom B.

Ukoliko je PPD  $> 5$  mm potrebno je napraviti RTG sliku. Ako je BOP pozitivan i nema kratera (koštani gubitak oko implantata), provodi se postupak pod točkom A. Ako je BOP pozitivan i krater  $< 2$  mm provodi se postupak pod točkom C ili D, a ako je BOP pozitivan i krater  $> 2$  mm provodi se postupak pod točkom D (52).



Slika 10. RTG prikaz implantata s koštanim gubitkom u obliku kratera u području 26.

Preuzeto uz dopuštenje autora dr.sc. Marka Vuletića.

### **3.1.3. Karakteristike dentalnih implantata**

Tijekom planiranja terapije implantatima, prijenos žvačnih sila s implantata na kost presudan je čimbenik koji ovisi o makroskopskim i mikroskopskim značajkama implantata. Mnoga inženjerska ispitivanja pokazala su da biokompatibilnost, oblik i dizajn implantata te karakteristike površine utječu na oseointegraciju implantata (53). Pojam biokompatibilnost odnosi se na nadomjestak izrađen od jednog ili više materijala koji se postavlja u organizam s ciljem integracije bez izazivanja infekcije. S obzirom na biološki odgovor domaćina, postoje tri glavne vrste biokompatibilnosti implantata: biotolerantni, bioinertni i bioaktivni. Biotolerantni tijelo ne odbacuje, ali se oko implantata ne stvara kost nego ožiljkasto tkivo. Bioinertni potiče apoziciju kosti kao i bioaktivni kod kojeg se stvara kemijska veza između kosti i implantata. Zlato, srebro, aluminij, platina i porculan bili su među prvim industrijskim implantatima koji su se koristili za nadomještanje zuba. Ti se

materijali više ne koriste jer su izazivali upalnu reakciju stvaranjem ožiljkastog tkiva. Danas se implantati proizvode od metala i keramike. Implantati od titana i titanskih legura najčešće se koriste. Čisti titan stvara površinski oksidni sloj odmah (9–10 sekundi) nakon izlaganja zraku koji u jednoj sekundi može doseći debljinu između 2–10 nm. Ovaj stabilni površinski oksidni sloj titana biokompatibilan je i pruža visoku otpornost na koroziju. Modul elastičnosti titana i njegovih legura usporediv je s modulom kosti. Keramički materijali su ili bioaktivni ili bioinertni. Najpopularnija je hidroksiapatitna keramika (HA) raspršena plazmom. Tvrdi se da HA i drugi bioaktivni keramički premazi raspršeni plazmom poboljšavaju kohezivno kemijsko povezivanje s kostima u usporedbi s metalnim implantatima. Iako estetski najviše zadovoljavaju, krhkost i čvrstoća na savijanje glavni su problem keramičkih materijala. Stoga se preferiraju metalni implantati presvučeni keramikom ili cirkonij oksidna keramika. Izgled površine implantata igra važnu ulogu u oseointegraciji. Diferencijacija i adhezija osteoblasta poboljšana je na hrapavim površinama. Ovisno o dimenziji različitih karakteristika površine, hrapavost površine implantata dijeli se na makro, mikro i nano hrapavost. Makro hrapavost može se kretati od milimetara do mikrona, mikro hrapavost se kreće od 1–10 mikrona, a nano hrapavost 1–100 nm. Nano hrapavost se najčešće koristi jer dovodi do najbolje diferencijacije, migracije i adhezije stanica na površinu implantata (54). Metode kojima se postiže hrapavost titanskih implantata su mehanička obrada, jetkanje kiselinom, dvostruko jetkanje kiselinom, površina presvučena hidroksiapatitom, oksidacija, pjeskarenje te obrada fluoridom (53, 54). Još jedna važna stavka dizajna implantata su navoji. Navoji na površini implantata dizajnirani su tako da povećavaju početni kontakt i površinu te poboljšavaju prijenos žvačnih sila s implantata na kost. Dubina, debljina i kut navoja neki su od različitih geometrijskih uzoraka koji određuju funkcionalnu površinu navoja i utječu na raspodjelu biomehaničkog opterećenja implantata. Povećavaju potencijalnu apoziciju kosti i primarnu i sekundarnu stabilnost implantata. Primarna stabilnost definira se kao sposobnost implantata da podnese opterećenje u aksijalnom, bočnom i rotacijskom smjeru. Sekundarna stabilnost odnosi se na povećanje stabilnosti zbog regeneracije i preoblikovanja kosti na kontaktu s implantatom. Adekvatna primarna stabilnost preduvjet je sekundarne stabilnosti (55).



Slika 11. Prikaz titanskog implantata. Preuzeto uz dopuštenje autora dr.sc. Marka Vuletića.

#### **3.1.4. Kvaliteta i kvantiteta kosti**

Pokazalo se da su kvaliteta i količina kostiju dostupne na mjestu implantacije vrlo važni lokalni čimbenici pacijenta u određivanju uspjeha implantata. Stoga su dovoljna gustoća i volumen kostiju presudni čimbenici za osiguravanje uspjeha implantata (56). Resorpcija kosti, bilo patološka ili fiziološka, posljedica je gubitka zuba, traume, tumora ili drugih uzroka koji dovodi do atrofije alveolarne kosti. Terapija zračenjem i/ili lijekovi, npr. bisfosfonati te osteoporozu, mogu oslabiti mikrostrukturu koštanog tkiva, što dovodi do povećane krhkosti kostiju i posljedično povećanog rizika od prijeloma. Kada se gubitak zuba dogodi u stražnjem dijelu maksile, maksilarni sinusi se često pneumatiziraju, što ugrožava ili sprječava postavljanje implantata bez prethodnih augmentacijskih postupaka na alveolarnom grebenu. Augmentacija alveolarnog grebena rekonstruktivni je postupak koštanih defekata u oralnoj i maksilofacijalnoj regiji s ciljem osiguravanja dovoljne širine i visine alveolarne kosti za ugradnju implantata (57). Predložene su razne sheme kliničke klasifikacije, a većina se temelji na relativnom udjelu kompaktne kortikalne kosti u spužvastoj trabekularnoj kosti. Količina čeljusne kosti podijeljena je u pet skupina (od minimalne do ozbiljne, A–E). Teško je dobiti sidrište implantata u kosti koja nije jako gusta. Oblik kosti ili količina kosti odnosi se na stupanj gubitka kosti ili prisutne koštane resorpcije. Što je više kostiju prisutno na mjestu implantata, to je veća mogućnost uspjeha implantata (oblici A i B). Kada dođe do prekomjernog gubitka kosti (oblici D i E), augmentacija alveolarnog grebena može biti potrebna za uspješno postavljanje implantata. Dentalni implantati s vremenom će očuvati

volumen kosti pozitivnom stimulacijom kosti (56). Klasifikaciju kakvoće čeljusne kosti dali su 1985. godine Lekholm i Zarb (57). Kvaliteta kostiju podijeljena je u četiri skupine: skupine od 1 do 4 ili tip od I do IV. Kost tipa I smatra se najmanje vaskularnom i najhomogenijom, ali pruža odlično kortikalno sidrište. Tip II kombinacija je debele kortikalne kosti sa šupljinom srži. Najbolja je kost za osteointegraciju dentalnih implantata. Pruža dobro kortikalno sidrište za primarnu stabilnost i ima bolju vaskularnost od kosti tipa I. Tip III predstavlja tanku kortikalnu kost s gustom trabekularnom kosti dobre snage. Tip IV je vrlo tanka kortikalna kost s trabekularnom kosti male gustoće i slabe čvrstoće. Tipovi III i IV mekane su koštane teksture s najmanje uspjeha implantacije. Ove vrste kosti imaju puno trabekularne s malo ili nimalo kortikalne kosti. Koštane trabekule mogu biti i do deset puta slabije od kortikalne kosti. Ova se kost niske gustoće često nalazi u stražnjoj maksili, a nekoliko studija izvještava o višim stopama zatajenja implantata u ovoj regiji. U usporedbi s maksilom, klinička izvješća ukazuju na veću stopu preživljavanja implantata u mandibuli, posebno u prednjem dijelu mandibule, što je povezano s boljim volumenom i gustoćom kosti. Sheme kliničke klasifikacije uglavnom se temelje na strukturnim karakteristikama kosti, a ne na njihovim biološkim karakteristikama. U odnosu na kost tipa I, kost tipa III pokazala je znatno bolji proces remodelacije kosti. Kost tipa III ima znatno više osteoprogenitornih stanica i značajno veću ekspresiju *Wnt* ciljnih gena od kosti tipa I. Proteini vezani s *Wingless* vezom (*Wnt*) su glikoproteini koji sudjeluju u regulaciji stanične proliferacije, diferencijacije, adhezije i migracije u mnogim organima i tkivima pa tako i na površinu implantata. Mikrostrukturne, hidrofilne površine titana usmjeravaju nediferencirane mezenhimalne matične stanice da se podvrgnu osteoblastičnoj diferencijaciji. Terapija *Wnt* proteinima može biti održiva strategija za osiguravanje oseointegracije implantata, čak i ako su postavljeni na mjesta s niskim regenerativnim potencijalom. Neka istraživanja pokazala su da prilikom ugradnje implantata, koji nisu imali primarnu stabilnost, dodavanje egzogenog *Wnt3A* bilo je dovoljno za transformiranje vlaknastog, kapsuliranog implantata u oseointegrirani (56, 58). Predviđanje uspjeha implantata u osnovi je težak izazov. Vještina kirurga, zdravlje pacijenta, dizajn i izrada implantata, priprema mjesta implantacije i mehaničko opterećenje doprinose uspjehu ili neuspjehu zubnih implantata. Neki istražitelji anatomske položaj također smatraju ključnom varijablom (58). Postoje dva glavna razloga za procjenu koštanog tkiva u dentalnoj implantologiji. Prvi je da se procjeni je li koštano tkivo primjereno za implantaciju, a drugo to je prognostički pokazatelj za predviđanje uspjeha ili neuspjeha. Loša kvaliteta i kvantiteta kosti smatraju se velikim razlozima za neuspjeh, a neuspjeh je povezan s velikom resorpcijom i usporenim cijeljenjem rana (59). Najpouzdanija metoda za procjenu kvalitete i kvantitete

kosti je CBCT. CBCT daje detaljne informacije o tim važnim parametrima čeljusne kosti i položaju anatomskih struktura poput mandibularnog kanala ili dna maksilarnog sinusa prije operacije implantacije. Kompjuterizirana tomografija precizna je i brza metoda koja se može koristiti za procjenu digitalnih slika visoke razlučivosti koje detaljno prikazuju trabekularnu strukturu, što omogućava postizanje trodimenzionalne rekonstrukcije koštane strukture (56, 58).

### **3.2. Sistemski čimbenici**

#### **3.2.1. Dijabetes mellitus**

Dijabetes mellitus jedan je od glavnih zdravstvenih problema u svijetu i onaj čija se prevalencija dramatično povećava. Predstavlja kronični poremećaj metabolizma ugljikohidrata, masti i bjelančevina karakteriziran povišenom razinom glukoze u krvi, a smanjenom razinom glukoze u stanicama. Gušterača proizvodi inzulin, hormon koji regulira razinu glukoze u krvi omogućavajući ulazak glukoze u stanice gdje se pretvara u energiju za tijelo. Osim toga, višak glukoze pohranjuje se pomoću inzulina u mišiće i jetru. Dva su najčešća tipa dijabetesa: tip I, poznat i kao maloljetnički (juvenilni) dijabetes ili inzulin-ovisni dijabetes te tip II. Tip I rjeđi je i češće se javlja u djece i mlađih osoba. Nastaje zbog poremećaja imunološkog sustava koji stvara antitijela koja potom uništavaju beta stanice Langerhansovih otočića gušterače koje proizvode inzulin. Rezultat toga je manjak inzulina u tijelu te zbog toga terapija ovog tipa dijabetesa je nadoknada inzulina pomoću inzulinske olovke ili pumpe. Tip II je najčešći oblik dijabetesa (više od 90% ljudi s dijabetesom ima tip II) koji se češće javlja u starijoj životnoj dobi. Kod ovog tipa stvaranje inzulina je normalno, ali su stanice otporne na njegovo djelovanje. Inzulin se veže za stanične receptore, ali glukoza ne može ući u stanicu i to stanje je poznato kao inzulinska rezistencija. Uzrok inzulinske rezistencije najčešće je pretilost te primarna terapija ovog tipa dijabetesa je pravilna prehrana i tjelovježba (60). Razna istraživanja otkrila su da povišena razina glukoze u krvi, u manjoj ili većoj mjeri, utječe na sva tkiva u tijelu pa tako i na usnu šupljinu. Dijabetes pospješuje gubitak zuba, povećava učestalost parodontitisa, usporava zacjeljivanje rana i oslabljuje odgovor organizma na infekciju. Povišena razina glukoze u krvi ima negativan učinak na metabolizam kostiju, koji se obično opisuje do kao dijabetička osteopatija (61). Perzistentna hiperglikemija inhibira aktivnost osteoblasta, utječe na djelovanje paratireoidnog hormona koji je zadužen za regulaciju metabolizma kalcija i fosfora, smanjuje stvaranje kolagena, potiče apoptozu stanica te povećava aktivnost osteoklasta. Također, inducira štetan učinak na koštani matriks i smanjuje lučenje i rast izvanstaničnog matriksa. Posljedica svega toga je



smanjeno stvaranje kosti tijekom faze cijeljenja ili oseointegracije (62). Objavljeni podaci retrospektivnih i prospektivnih studija u razdoblju od 1994. do 2011. godine (63) ukazali su da je stopa uspješnosti dentalnih implantata u dijabetičara bila u rasponu od 85,5–100%. Većina studija smatrala je da je stopa uspjeha u dobro kontroliranih dijabetičara jednaka ili beznačajno niža nego kod zdravih ljudi. Pod pojmom kontrolirani dijabetes podrazumijeva se vrijednost GUK-a koja ne ide preko 11 mmol/L. Iznad te vrijednosti smatra se da dijabetes nije pod kontrolom. Hiperglikemija uzrokuje komplikacije koje proizlaze iz makroangiopatije i mikroangiopatije. Zato kod bolesnika koji dulje boluju od dijabetesa ili im dijabetes nije pod kontrolom, postoji opasnost od mikrovaskularne komplikacije koja posljedično dovodi do usporenog cijeljenja, a time i većeg rizika od ranog neuspjeha implantacije (61). Za uspješno i sigurno postavljanje implantata u dijabetičara vrlo je važna preoperativna i postoperativna kontrola razine glukoze u krvi da bi se postigla što bolja oseointegracija. Antibiotička profilaksa i upotreba 0.12% klorheksidina dodatno poboljšava uspješnost. Određeni čimbenici, kao što su karakteristike površine implantata (implantat obložen bioaktivnim materijalom) te veća duljina i širina implantata, poboljšavaju stopu uspješnosti implantacije kod dijabetičara. Nekoliko istraživanja pokazalo je da upotrebom *rhFGF2* (rekombinantni faktor rasta humanog fibroblasta-2) i *rrIGF-1* (rekombinantni faktor rasta sličan inzulinu štakora) inkapsulirani s poli glikoziliranom polilaktidnom membranom (PGLA) dovodi do boljeg kontakta između kosti i implantata (BIC) tako poboljšavajući oseointegraciju. Ti faktori rasta imaju protuupalno djelovanje te potiču djelovanje osteoblasta, a inhibiraju djelovanje osteoklasta (62). Zaključno, pacijenti s loše kontroliranim dijabetesom spadaju u rizičnu skupinu zbog slabije oseointegracije, usporenog cijeljenja rana i povišenog rizika od periimplantitisa što dovodi do neuspjeha terapije. Pacijenti s dobro kontroliranim dijabetesom, uz upotrebu antibiotičke profilakse i klorheksidina, ne predstavljaju kontraindikaciju za ugradnju implantata (42, 43, 61, 62).

### **3.2.2. Radioterapija u području glave i vrata (osteoradionevroza)**

Maligni tumor glave i vrata jedan je od najčešćih zloćudnih bolesti te nastavlja biti glavni problem današnjice jer je stopa preživljavanja tijekom 5 godina i dalje približno 50–60%. Liječenje uključuje kiruršku resekciju, radioterapiju, kemoterapiju ili kombiniranu terapiju koja ima utjecaj i na zdrave i na tumorske stanice. Zračenje može biti primarna terapija, pomoćna uz kiruršku resekciju, kombinirana s kemoterapijom te kao palijativni tretman uznapredovalih tumora. Zračenje utječe na proces remodelacije kosti oštećujući osteoklaste,

smanjuje proliferaciju koštane srži, kolagena te endotelnih i periostealnih stanica. Komplikacije povezane s radioterapijom dijele se na akutne i kronične učinke s obzirom na ukupnu dozu i trajanje radioterapije. Najčešći kratkoročni učinci uključuju mukozitis, gubitak okusa i mirisa, hiposalivaciju, sekundarne infekcije i supresiju koštane srži. Akutne nuspojave obično se uočavaju u roku od tjedan dana do dva nakon početka zračenja i traju dva do četiri tjedna nakon završetka liječenja. Kronični učinci radioterapije uključuju trajnu hiposalivaciju, radijacijski karijes, progresiju parodontalnih bolesti, fibrozu mekih tkiva i trizmus. Primarni kronični učinak radioterapije je endarteritis krvnih žila s posljedičnom smanjenom cirkulacijom i hipoksijom tkiva, što usporava proces cijeljenja i povećava mogućnost za razvoj osteoradionekroze (ORN). ORN predstavlja najtežu komplikaciju zračenja koja dovodi do ishemične nekroze kosti s nekrozom okolnog mekog tkiva i očituje se intraoralno ekspaniranom kosti dulje od tri mjeseca. Zbog smanjene cirkulacije, hipoksije tkiva te zbog oštećenja osteoblasta i osteoklasta, ne dolazi do prirodnog procesa cijeljenja što s vremenom postaje sve izraženije. Budući da ovaj rizik za ORN ostaje tijekom cijelog života, pažljivo planiranje liječenja treba prethoditi bilo kojem invazivnom kirurškom postupku, uključujući ugradnju dentalnih implantata. Postoji povezanost između doze zračenja, razvoja ORN i uspjeha implantacije. Mnoga istraživanja dokazala su da je stopa uspješnosti implantacije bila niža kada su implantati postavljeni u ozračeni dio kosti s više od 50 Gy. Dnevne frakcije od 2 Gy mogu se davati svaki dan tijekom dvadeset pet dana ili pet dana u tjednu tijekom razdoblja od pet do sedam tjedana. Zbog negativnih nuspojava radioterapije poželjna je ukupna doza manja od 50 Gy. Da bi se smanjila vjerojatnost pojave ORN, zagovara se liječenje hiperbaričnim kisikom (HBO) zajedno s ugradnjom implantata. HBO je uveden sedamdesetih godina prošlog stoljeća i zagovara se za prevenciju ORN-a kod pacijenata koji primaju zračenje (tkz. Marxov protokol). Iako ne postoje apsolutne indikacije za njegovu upotrebu, smatra se da HBO potiče zacjeljivanje rana u ozračenim tkivima poboljšavajući mikrovaskularnu perfuziju. Konkretno, HBO djeluje stimulirajući makrofage da luče citokine odgovorne za angiogenezu (vaskularni endotelni faktor rasta) i stvaranje kolagena (osnovni faktor rasta fibroblasta). Ako je moguće, preporuča se ugraditi implantate najkasnije dva tjedna prije početka radioterapije zbog bolje oseintegracije implantata, manje vjerojatnosti ORN-a izazvanog traumom, nema potrebe za dodatnom HBO terapijom i brže protetske rehabilitacije. Često to možda nije moguće zbog hitnosti liječenja karcinoma pa se u tim situacijama preporuča ugradnja implantata između šest i dvadeset četiri mjeseca od početka radioterapije. Razlog tome je pretpostavka da se kronične dugotrajne vaskularne promjene koje se povećavaju s vremenom još nisu dogodile, a akutni učinci zračenja jenjavaju tijekom

tog razdoblja. Ako se ugradnja treba obaviti tokom trajanja radioterapije, kod takvih se pacijenata preporuča dvofaznom tehnikom postaviti implantate subkrestalno. Nakon prve faze preporučljivo je pričekati četiri do šest mjeseci kako bi se osiguralo vrijeme za poboljšanu integraciju implantata s kosti. Zaključno: s obzirom na vremenski period ugradnja implantata kontraindicirana je tijekom radioterapije jer se rizik od ORN povećava s traumom u tom razdoblju. Svi invazivni kirurški postupci, uključujući implantaciju, trebali bi završiti najkasnije dva tjedna od početka zračenja kako bi se izbjegla nekroza kostiju. Ako je terapija implantatima moguća tek nakon zračenja, preporučuje se ugraditi implantate između šest i dvadeset četiri mjeseca nakon završetka terapije. U to se vrijeme još uvijek mogu dogoditi normalni procesi zacjeljivanja, a kasni učinci zračenja nisu u potpunosti razvijeni. Nakon ovog zlatnog razdoblja, treba uvesti preventivne mjere poput HBO liječenja kako bi se smanjio rizik od ORN. Upotreba lokalnog anestetika, s malo ili nimalo epinefrina, sprječava neželjenu vazokonstrikciju u kosti koja je već ugrožena zračenjem. Bilo kakve traume tijekom kirurških postupaka treba svesti na minimum uz upotrebu antibiotika kako bi se smanjio rizik od ORN-a. Što se tiče doziranja, mali je rizik od neuspjeha implantata kada je doza manja od 50 Gy. Ako su doze veće od 50 Gy, preporuča se preventivna upotreba HBO-a, a ukoliko doze zračenja prelaze 120 Gy, utoliko se ne preporuča ugradnja implantata. Nažalost, najučestaliji karcinom glave i vrata je planocelularni, koji je rezistentan na radioterapiju manju od 65 Gy tako da je to minimalna vrijednost koja se daje takvim pacijentima (64).

### **3.2.3. Osteoporozna i bisfosfonati (osteonekroza)**

Osteoporozna se definira kao generalizirana koštana bolest karakterizirana smanjenom koštanom masom i narušavanjem mikroarhitekture koštanog tkiva uzrokovano povećanjem medularnog prostora, što rezultira krhkošću koštanog tkiva s većim rizikom od prijeloma. Prema Svjetskoj zdravstvenoj organizaciji, osteoporozna se definira kao generalizirana bolest kostiju koju karakterizira smanjenje od 25% koštane mase, dok je osteopenija pojam koji karakterizira fiziološki pad mineralne gustoće kostiju za 10% do 25% od normalnog stanja kao preteča osteoporoze. Učestalost osteoporoze povećava se s godinama i češća je u žena, posebno u postmenopauzi. To se objašnjava nedostatkom estrogena nakon menopauze. Estrogen regulira pregradnju kostiju, a prestanak proizvodnje estrogena dovodi do neravnoteže u remodelaciji kostiju s resorpcijom koja premašuje stvaranje kostiju. Posljedično dolazi do krhkosti kostiju i povećanog rizika od prijeloma. Osim manjka estrogena, do razvoja osteoporoze dolazi i zbog nedostatka kalcija i vitamina D te genetskih

čimbenika (65, 66). Osteoporoza utječe na kosti čeljusti, a bisfosfonati su prva linija terapije. Bisfosfonati se koriste posljednjih 40 godina za liječenje koštanih i onkoloških bolesti kao što su rak dojke, pluća i prostate, multipli mijelom, hiperkalcemija, osteoporoza i Pagetova bolest (66). Prema kemijskoj strukturi, potentnost, bioraspoloživosti, doziranju i poluživotu razlikujemo dvije vrste bisfosfonata: bisfosfonati koji ne sadrže dušik i bisfosfonati koji sadrže dušik. S obzirom na način primjene, razlikujemo oralne i intravenske bisfosfonate. Način primjene utječe na akumulaciju lijeka u kosti. Oralni bisfosfonati slabo se apsorbiraju i predstavljaju < 1% bioraspoloživosti, dok su intravenski potpuno bioraspoloživi. Intravenski bisfosfonati su mnogo snažniji od oralnih jer sadrže molekulu dušika koja inhibira proliferaciju tumora i angiogenezu. Pacijenti koji uzimaju oralne bisfosfonate obično su zdrave žene na preventivnoj terapiji osteoporoze. S druge strane, kod pacijenata koji primaju intravenske bisfosfonate za liječenje metastatskog karcinoma, prisutna je imunodeficijencija, anemija i poremećaji krvarenja ili upotreba kortikosteroida. Oralni bisfosfonati uključuju alendronat, risedronat, etidronat, tiludronat. Pamidronat i zoledronat su samo intravenski, dok se ibandronat i klodronat daju na oba načina. Bisfosfonati su antiresorptivni lijekovi koji smanjuju osteoklastičnu aktivnost te djeluju na remodelaciju kosti. Imaju visok afinitet za mjesta gdje je velika aktivnost osteoklasta u koje se akumuliraju dovodeći do njihove apoptoze čime se prekida resorpcija kosti. Uz to, smanjuje se i broj osteoklasta. Također, bisfosfonati inhibiraju različite proteine uključene u rast tumora te imaju i antiangiogeni učinak. Cilj bisfosfonata je postići normalnu razinu pregradnje kostiju. Bisfosfonati ostaju u kosti godinama i imaju dugotrajan učinak. Iako BP uvelike povećavaju kvalitetu života pacijenata, postoji vjerojatnost da se dogodi osteonekroza čeljusti povezana s bisfosfonatima (MRONJ). MRONJ je definirana kao intraoralno područje ekspanirane kosti koje nije zacijelilo u roku od osam tjedana kod pacijenta koji je primao ili je bio izložen bisfosfonatima bez radioterapije glave i vrata u anamnezi. Ekspaniranje alveolarne kosti može se javiti spontano ili nakon bilo kojeg invazivnog kirurškog postupka poput ekstrakcije zuba, parodontne kirurgije, apikotomije ili ugradnje dentalnog implantata (67, 68).

Tablica 5. Stadij i plan liječenja MRONJ-a. Izrađeno prema izvoru (69).

	STADIJ I	STADIJ II	STADIJ III
Klinički / radiološki znakovi	Klinički dokazi izložene kosti dulje od osam tjedana. Ova faza	Izložena / nekrotična kost s znakovima infekcije, s ili bez	Izložena / nekrotična kost s znakovima infekcije, ekstraoralnom

eksponirane kosti ili infekcije / upale	je obično asimptomatska i ne vide se znakovi infekcije.	drenaže.	fistulom te mogućim patološkim prijelomima.
Plan terapije	Nije potrebno kirurško liječenje. Održavanje dobre oralne higijene uz korištenje antiseptika. Antibiotici po potrebi.	Kirurško uklanjanje nekrotične kosti uz upotrebu analgetika, antibiotika širokog spektra te održavanje dobre oralne higijene.	Održavanje dobre oralne higijene uz upotrebu antibiotika širokog spektra kako bi se pacijent pripremio za kiruršku resekciju nekrotične kosti.

Ugradnja dentalnih implantata ima veliku predvidljivost i stopu uspješnosti kada su kvantiteta i kvaliteta kosti zadovoljavajuće. S obzirom da su ti parametri kosti narušeni kod osteoporoze i upotrebe bisfosfonata, potrebna je precizna klinička i radiološka procjena kvalitete i kvantitete kosti, priprema mjesta implantacije i postizanje primarne stabilnosti za uspješnu ugradnju implantata. Pacijenti s osteoporozom nisu kontraindikacija za dentalne implantate te je uspješnost implantacije u bolesnika s osteoporozom usporediva sa zdravim bolesnicima. Ti pacijenti ne zahtijevaju poseban protokol, ali imaju posebna razmatranja prije ugradnje implantata, kao što su: pravilna oralna higijena, značajno oralno zdravlje prije liječenja, priprema mjesta implantata, kontrolni pregledi te antibiotska profilaksa. Osteonekroza čeljusti štetan je učinak terapije bisfosfonatima što rezultira neuspjehom implantata zbog ometanja procesa remodelacije kosti, odnosno oseointegracije. Češće se javlja kod pacijenata koji primaju intravenske bisfosfonate dok je rizik od osteonekroze kod oralnih bisfosfonata mali. S obzirom da se osteoporoza liječi oralnim bisfosfonatima, nije kontraindikacija za ugradnju dentalnih implantata. Prestanak uzimanja oralnih bisfosfonata nije indiciran tijekom postavljanja implantata. Ne razvijaju svi pacijenti pod terapijom intravenskim bisfosfonatima osteonekrozu. Prisutnost drugih sistemskih čimbenika, traume, kirurških postupaka, paradontalnih bolesti te uzimanje kortikosteroida povećavaju incidenciju MRONJ-a. Važno je prije početka terapije pacijentu objasniti njegovo sistemsko stanje te dobiti potpisani primjerak da je upoznat sa situacijom i mogućim komplikacijama te da pristaje na zahvat (66, 67).

### 3.2.4. Bolesti srca i krvožilnog sustava

Pet oblika kardiovaskularnih bolesti (hipertenzija, ateroskleroza, vaskularna stenoza, bolest koronarnih arterija i kongestivno zatajenje srca) mogu utjecati na proces cijeljenja zbog narušene cirkulacije i opskrbe tkiva kisikom. Zbog hipoksije tkiva narušena je aktivnost fibroblasta, sinteza kolagena, rast kapilara i djelovanje makrofaga što povećava mogućnost sekundarne infekcije. Kardiovaskularne bolesti ugrožavaju protok krvi koji može ograničiti dotok kisika ili hranjivih tvari u koštanom tkivu pa se pretpostavlja da ima veći rizik od neuspjeha oseintegracije. Unatoč tome što uzrokuju fiziološke promjene, čini se da kardiovaskularne bolesti ne utječu na uspjeh implantacije (70). Razna istraživanja između kontroliranih i nekontroliranih kardiovaskularnih bolesti, te zdravih ljudi, nisu pokazala značajnije razlike u uspjehu ili neuspjehu terapije. Ova je bolest registrirana kao relativna komplikacija zbog rizika od infektivnog endokarditisa (IE). Da bi se IE spriječio, prema smjernicama posljednjeg izdanja AHA, antibiotska profilaksa neophodna je prije implantacije (46). Profilaktički se daje 2 g amoksicilina oralno jedan sat prije operacije. Ako je pacijent alergičan na amoksicilin, daje se klindamicin u dozi od 600 mg jedan sat prije zahvata. Postoje dokazi koji sugeriraju da ovaj režim značajno smanjuje neuspjehe dentalne implantacije. Neka istraživanja ističu važnost popratnih krvarenja ili srčane ishemije koja se može razviti tijekom ugradnje dentalnih implantata, stoga preporučuje konzultacija doktora dentalne medicine s kardiologom prije operativnog zahvata. Iako kardiovaskularne bolesti predstavljaju relativnu kontraindikaciju za ugradnju dentalnih implantata, nedavno preboljeli infarkt miokarda ili moždani udar unazad šest mjeseci, postavljanje umjetnih srčanih zalistaka te transplantacija srca unazad šest do dvanaest mjeseci predstavljaju apsolutnu kontraindikaciju (33). Kod kardiovaskularnih bolesnika u stomatološkoj ordinaciji vrlo je važna redukcija stresa kako bi se smanjila mogućnost lučenja endogenih katekolamina i nastanak popratnih komplikacija. Zato neki autori predlažu sedaciju midazolamom i propofolom prije implantacije, kako bi se bolje stabilizirala hemodinamika i smanjio stres. Bez obzira što kontrolirane kardiovaskularne bolesti predstavljaju relativnu kontraindikaciju za ugradnju dentalnih implantata, vrlo je važno da stomatolog tijekom uzimanja anamneze sazna od pacijenta boluje li od bilo kojeg oblika kardiovaskularnih bolesti, je li bolest pod kontrolom te koje lijekove uzima. Također je preporučljivo konzultirati se s nadležnim kardiologom te profilaktički dati pacijentu antibiotik prije implantacije kako bi se smanjio rizik od bakterijemije i nastanka IE (61).

### 3.2.5. Imunokompromitirani pacijenti

Poremećaji imunodefijencije narušavaju sposobnost imunološkog sustava da brani tijelo od stranih ili abnormalnih stanica koje ga napadaju (poput bakterija, virusa, gljivica i stanica karcinoma). Kao rezultat, češće se razvijaju bakterijske, virusne ili gljivične infekcije koje su teže i traju duže nego obično te limfomi ili drugi karcinomi. Drugi je problem taj što i do 25% ljudi koji imaju poremećaj imunodefijencije ima i autoimuni poremećaj gdje imunološki sustav napada vlastita tkiva tijela (71). Organi imunološkog sustava koji stvaraju bijele krvne stanice, limfocite B i T, jesu slezena, koštana srž, tonzile i limfni čvorovi. B limfociti oslobađaju antitijela koja potom uništavaju mikroorganizme, a T limfociti uništavaju strane ili abnormalne stanice (72). Postoje dvije vrste poremećaja imunodefijencije. Primarna ili prirođena imunodefijencija prisutna je od rođenja i posljedica je genetskog nasljeđivanja. Ovisno koje stanice su zahvaćene, dijeli se na humoralnu ( B limfociti) te staničnu imunost ( T limfociti) i kombiniranu koja je najteža, ali na sreću i najrjeđa. Sekundarna ili stečena imunodefijencija uglavnom se razvija kasnije u životu te je posljedica upotrebe lijekova (imunosupresivi, kortikosteroidi), dijabetesa (bijele krvne stanice ne funkcioniraju dobro kada je razina šećera u krvi visoka), infekcije virusom humane imunodefijencije (HIV), karcinoma koštane srži (leukemija, limfomi), kemoterapije i radioterapije (71,72). Do danas su znanstveni dokazi o utjecaju primarnih i sekundarnih imunodefijencija na stope preživljavanja implantata još uvijek nejasni i vrlo heterogeni (73). HIV infekcija spada u stečene imunodefijencije kod koje virus napada i uništava CD4+ limfocite. Kada njihov broj padne ispod  $200/\text{mm}^3$  pacijent je podložniji oportunističkim infekcijama. Nakon uvođenja visokoaktivne antiretrovirusne terapije (HAART) 1996. godine, stope smrtnosti povezane s HIV-om drastično su se smanjile, a postignute su ogromne koristi u smislu smanjenog morbiditeta pacijenata i prijenosa infekcije. Na temelju raznih istraživanja, uspjeh implantacije u bolesnika zaraženih HIV-om dobra su i slična onoj viđenoj kod HIV-negativnih osoba. To se posebno očituje u prisutnosti HAART-a, kontroliranog broja CD4 + limfocita i primjene profilaktičke antibiotske terapije (73, 74). Kemoterapija je jedan od postupaka u liječenju karcinoma. Iako je nekoliko studija na životinjama pokazalo negativan učinak kemoterapeutika na pregradnju kosti i zacjeljivanje prijeloma, podaci na ljudima još uvijek su nedovoljni. Postoje dokazi da kemoterapija može prouzročiti negativne učinke na pacijente s već postojećim implantatima, poput mukozitisa i periimplantitisa. Zato je vrlo važna suradnja stomatologa i pacijenta. Ovi pacijenti moraju održavati dobru oralnu higijenu kako bi se spriječio periimplantitis te učestalo dolaziti na kontrole zbog prevencije i

ublažavanja simptoma mukozitisa, kserostomije i karijesa koji su posljedica kemoterapije. Budući da se kemoterapija uglavnom primjenjuje u ciklusima, s izmjeničnim razdobljima liječenja i oporavka, čini se uputnim pričekati završetak liječenja prije implantacije. Štoviše, poželjan je interdisciplinarni pristup u uskoj suradnji s odgovornim onkologom (73, 75). Tijekom posljednjeg desetljeća sve je više dokaza o ravnomjernom porastu učestalosti autoimunih bolesti. Autoimune bolesti koje se često javljaju u stomatološkoj ordinaciji jesu reumatoidni artritis, skleroderma, sistemski eritemski lupus, Sjögren sindrom te Chronova bolest. Od svih, samo je Chronova bolest povezana s ranim neuspjehom implantata. Crohnova bolest je kronična upalna bolest crijeva. Kompleksi antigena i antitijela dovode do autoimunih upalnih reakcija zbog čega su imunosupresivni i protuupalni lijekovi dio spektra terapije. Čini se da kompleksi antigena i antitijela dovode do autoimunih reakcija u području kontakta između kosti i implantata, utječući tako oseointegraciju. Nadalje, pothranjenost, koja se često javlja tijekom Crohnove bolesti, vjerojatno rezultira nedostatnim zarastanjem kostiju oko implantata (73). Malo je dokaza o utjecaju imunodeficijencija na uspjeh implantacije. Što se tiče analiziranih imunosupresivnih stanja, samo je Crohnova bolest pokazala značajan učinak na rani neuspjeh implantata i rezultirala povećanim, ali ne i značajnim gubitkom implantata. U preostalim imunokompromitiranim stanjima nije bilo značajnog utjecaja na uspjeh implantata. Na drugoj konsenzusnoj konferenciji međunarodnog tima za oralnu implantologiju (ITI), zaključeno je da osobe s depresijom imunološkog sustava spadaju u skupinu visoko rizičnih pacijenata za ugradnju implantata. U kliničkom donošenju odluka uvijek je poželjno sačekati oporavak imunološkog sustava prije ugradnje implantata (73, 74).

### **3.2.6. Bolesti sluznice usne šupljine**

Autoimune bolesti koje utječu na sluznicu usne šupljine očituju se na razne načine u obliku erozivnih, vezikulobuloznih i hiperkeratotičnih promjena. Najčešće autoimune bolesti koje se pojavljuju u usnoj šupljini jesu oralni lihen, pemfigus i pemfigoid. Ove su lezije, u aktivnoj fazi bolesti, bolne što otežava održavanje higijene u tih pacijenata. Osim toga, podložnije su sekundarnim infekcijama, a i kod ovih pacijenata često je prisutan Sjögren sindrom koji uzrokuje kserostomiju. Sve to dovodi do veće mogućnosti za razvoj karijesa, gingivitisa, paradontitisa i atrofije alveolarnog grebena. Poseban problem kod ovih pacijenata je nošenje mobilnih proteza. One iritiraju oštećenu sluznicu što dodatno uzrokuje bolove i otežava nošenje te pospješuju nastanak novih lezija. Stoga se postavlja pitanje mogu li ti pacijenti imati koristi od proteza nošenih implantatima, kako bi se izbjegao opsežni kontakt proteza i



usne sluznice. Uobičajeno, oralna sluznica djeluje kao barijera i štiti alveolarnu kost od bakterija iz usne šupljine. Međutim, autoimune bolesti s oralnim manifestacijama, kao i lijekovi koje ti pacijenti koriste, mogu utjecati na oralni epitel i kvalitetu kosti (76, 77).

Oralni lihen je kronična, upalna autoimuna bolest koja se na sluznici usne šupljine očituje papuloznim, retikularnim ili plakoznim hiperkeratotičnim lezijama te erozivnim ili atrofičnim lezijama. Većina kliničkih ispitivanja, koja se odnose na ugradnju implantata u pacijenata s oralnim lihenom, pokazuju obećavajuće rezultate. Objavljeno je nekoliko slučajeva o upotrebi implantata u bolesnika pogođenih oralnim lihenom, ali svi su izvijestili o pozitivnim rezultatima, sa 100%-tnom stopom uspjeha. Moguće je objašnjenje da je autoimuna bolest bila u remisiji te da je oralna higijena je bila izvrsna. Problem kod ovih pacijenata je veća stopa mukozitisa i periimplantitisa zbog same primarne bolesti. Pretpostavlja se da deskvamirani gingivitis, koji se često javlja kod autoimunih bolesti, pospješuje nastanak mukozitisa i periimplantitisa (61, 77).

Pemfigus je kronična, autoimuna vezikulobulozna bolest kod koje se stvaraju protutijela na dezmosome. Dezmosomi su proteini koji međusobno spajaju stanice stratuma spinosuma. Razaranjem dezmosoma, dolazi do akantolize te nastanka bula koje u ustima zbog mehaničke iritacije brzo puknu. Kao i kod oralnog lihenom, i ove su lezije bolne, podložnije infekciji te je prisutan Sjögrenov sindrom s kserostomijom. Podaci iz literature, koji se odnose na uspjeh implantacije u bolesnika koji pate od pemfigusa, su rijetki. Međutim, neka istraživanja ukazuju na to da, ako se implantacija izvrši nakon što se bolest stavi pod kontrolu te ako je higijena zadovoljavajuća i uspjeh implantacije je zadovoljavajući. Pemfigoid je kronična, autoimuna bolest koja je klinički vrlo slična pemfigusu. Razlika je u tome što se kod pemfigoida stvaraju protutijela na hemidezmosome bazalne membrane koji međudobno spajaju epidermis i dermis. Ovdje se stvaraju bule koje u ustima vrlo brzo puknu i ostavljaju erozije (77).

Kao što je gore spomenuto, oralne lezije uzrokovane oralnim autoimunim bolestima, narušavaju pravilnu oralnu higijenu. Kao rezultat toga veća je akumulacija plaka te incidencija karijesa, gingivitisa, paradontitisa, a kod pacijenata s implantatima i periimplantitisa. Kako bi se spriječili ozbiljni problemi periimplantitisa, odnosno gubitak implantata, važno je periimplantitis rano dijagnosticirati i liječi antisepticima, antibioticima i profesionalim čišćenjem plaka. Terapija ovih bolesti najčešće su lokalni ili sistemski kortikosteroidi. Problem kortikosteroida je taj što utječu na kvalitetu kosti uzrokujući osteoporozu i neuspjeh implantata. Upotreba implantata u bolesnika s autoimunim bolestima s oralnim manifestacijama još je uvijek u fazi istraživanja. Težina bolesti glavni je čimbenik

koji će stomatolog uzeti u obzir kako bi donio odluku o implantaciji. Kod blažih oblika bolesti i onih u remisiji, kada se kortikosteroidi uzimaju topikalno i u malim dozama, stope uspjeha implantata slične su onima kod zdravih ljudi (76, 77).

### **3.2.7. Poremećaji krvarenja**

Poremećaj krvarenja stanje je koje utječe na proces zgrušavanja krvi. Dovode do smanjene koagulacije krvi što može uzrokovati abnormalna krvarenja, kako izvana, tako i iznutra u tijelu. Da bi se krv zgrušala, tijelu trebaju bjelančevine u krvi zvane faktori zgrušavanja i krvne stanice zvane trombociti. Trombociti se obično skupljaju i stvaraju čep na mjestu oštećene ili ozlijeđene krvne žile. Faktori zgrušavanja tada se udružuju da bi stvorili fibrin ugrušak. To održava trombocite na mjestu i sprječava istjecanje krvi iz krvne žile. Međutim, kod osoba s poremećajima krvarenja faktori zgrušavanja ili trombociti ne djeluju onako kako bi trebali ili ih nedostaje. Većina poremećaja krvarenja je nasljedno (78). Najčešći nasljedni poremećaj krvarenja je von Willebrandova bolesta, dok su hemofilija A i B rjeđe (61). Poremećaji krvarenja mogu biti i posljedica nedostatka eritrocita i trombocita, vitamina K te uzimanja nekih lijekova. Lijekovi koji utječu na zgrušavanje krvi nazivaju se antikoagulantni lijekovi (78). Pacijenti koji uzimaju antikoagulanse (poput varfarina) ili antiagregacijske lijekove (poput aspirina), imaju veći rizik od krvarenja tijekom implantacije. Prekid oralne antikoagulantne terapije značajno povećava rizik od tromboembolijskih događaja. Kod tih pacijenata najvažniji nam je INR izmjeren dan prije ili na dan operacije. Ukoliko je INR < 3.5, zahvati poput ugradnje implantata mogu se normalno obavljati uz primjenu lokalne hemostaze. Za postizanje lokalne hemostaze koristi se Gelatamp, Surgicel, šivanje, zagriz u gazu te traneksamična kiselina. Poremećaji krvarenja mogu povećati rizik od krvarenja tijekom implantacije, ali nema dokaza koji sugeriraju da su kontraindikacija za ugradnju implantata. Za te pacijente predložene su slijedeće smjernice: nadoknada faktora zgrušavanja ukoliko je potrebno, pre i postoperativna upotreba antifibrinolitička sredstva (5% traneksamska vodica za usta- Cyklokapron) i do sedam dana nakon operacije, koristiti lokalnu anesteziju s vazokonstriktorom te odgovarajuću tehniku šivanja (61)



Dr. P.I. Brånemark, švedski liječnik i profesor, smatra se ocem moderne dentalne implantologije. Na početku svoje karijere proučavao je kako protok krvi utječe na zacjeljivanje kostiju. Godine 1952., on i njegov tim ugradili su optičke uređaje obložene titanom u potkoljenice kunića kako bi proučavali postupak zacjeljivanja. Kada je razdoblje istraživanja završilo i kada su htjeli ukloniti optičke uređaje, iznenadili su se da je titan stopljen s kosti i da se ne može ukloniti. Doktor P.I. Brånemark nazvao je taj proces oseointegracijom, a njegovo je istraživanje krenulo u potpuno novom smjeru jer je shvatio da, ako tijelo može tolerirati dugotrajnu prisutnost titana, metal bi se mogao koristiti kao sidrište za umjetne zube (3).

Za implantoprotetsku terapiju trebaju se postaviti jasne indikacije i kontraindikacije. Suradnja između specijalista protetike i oralnog kirurga je nužna da bi se odredilo hoće li se nedostatak jednog ili više zubi riješiti konvencionalnim protetskim nadomjestkom ili implantatom (15). Kod nedostatka jednog zuba, ugradnja implantata je dugotrajnije, jednostavnije i ugodnije rješenje jer se ne moraju brusiti susjedni zubi kao pri izradi mosta. Kod djelomične bezubosti most fiksiran na implantatima, ugodnije je rješenje za pacijenta od mobilnih djelomičnih proteza. Potpuna bezubost danas se najčešće rješava mostom pričvršćenim na četiri ili šest implantata poznato pod nazivom *All-on-4* odnosno *All-on-6*. Nadalje, vrlo često se ugrade dva implantata u području gornjih ili donjih očnjaka na koje, pomoću elemenata u obliku kugle ili lokatora, retinira pokrovna proteza (15, 16). Kontraindikacije se dijele na lokalne, općemedicinske te kontraindikacije povezane s psihičkim stanjima. Lokalne se odnose na područje implantacije. Upala, ciste, tumori, nedovoljna širina i visina kosti te loša oralna higijena predstavljaju neke od važnijih lokalnih kontraindikacija. Općemedicinske kontraindikacije najčešće se odnose na lijekove koje pacijent uzima te prijašnje i sadašnje bolesti koje bi mogle utjecati na ishod terapije (19, 20).

Za uspješnu terapiju ključna je medicinska i stomatološka anamneza koja nam pomaže identificirati rizične pacijente za implantoprotetsku terapiju s obzirom na pacijentovu medicinsku prošlost i sadašnjost (22). Nakon anamneze provodi se ekstraoralni i intraoralni pregled kojim se želi dobiti uvid u stanje usne šupljine. Radiologija ima značajnu ulogu u dijagnostici i planiranju implantoprotetske terapije (4, 24). Radiološkim snimkama analizira se gustoća, visina, širina kosti, blizina mandibularnog kanala u donjoj čeljusti, a nosne šupljine i maksilarnog sinusa u gornjoj (25). U planiranju implantoprotetske terapije zlatni standard predstavlja CBCT. CBCT omogućuje trodimenzionalni prikaz zuba i točnu

vizualizaciju anatomskih struktura u stvarnom prostornom prikazu i u omjeru 1 : 1. Ovisno o potrebi, moguća su snimanja S, M i L polja (29, 30).

Postoji više metoda ugradnje dentalnog implantata, ovisno o kliničkoj situaciji i preferenci stomatologa. Metodom odizanja mukoperiostalnog režnja, odiže se režanj pune debljine da bi se u potpunosti prikazala podležeća kost. Nasuprot toj metodi, *flapless* tehnika predstavlja minimalno invazivni kirurški postupak, kojim se implantati ugrađuju na slijepo, odnosno bez incizija i odizanja mukoperiostalnog režnja. Dvofaznom tehnikom implantat se pri prvom zahvatu ugrađuje, stavlja se na njega pokrovni vijak i prekriva režnjem kako bi se osiguralo vrijeme za oseointegraciju. Kod drugog zahvata odiže se režanj, uklanja se pokrovni vijak te se implantat opterećuje definitivnim protetskim nadomjestkom. Kod jednofazne tehnike imamo jedan kirurški zahvat, pri kojem se implantat ugrađuje u kost, stavlja se *gingivaformer* koji ostaje eksponiran u usnoj šupljini te se čeka da se postigne oseointegracija. Kada se ona postigne, *gingivaformer* se zamjenjuje trajnim protetskim nadomjestkom (34). Danas je vrlo popularna digitalno vođena implantologija. Ona se provodi postupkom protetskog planiranja unatrag (engl. *backward planning*) i preciznim kirurškim šablonama koje omogućuju da virtualni plan prenesemo u stvarnost. Kirurške šablone olakšavaju rad stomatologa jer navode gdje i kako postaviti implantat te smanjena mogućnost pogrešaka i komplikacija (37, 38).

Iako je terapija dentalnim implantatima vrlo uspješna i predvidljiva, čimbenike koji utječu na ishod terapije možemo podijeliti na biološke, mehaničke i jatrogene te na lokalne i sistemske. Neuspjeh implantoprotetske terapije možemo podijeliti na rani, koji predstavlja neuspjeh u postizanju oseointegracije i kasni, koji predstavlja neuspjeh u održavanju oseointegracije (39, 41).

Umjeren konzumacija alkohola ne predstavlja kontraindikaciju za ugradnju implantata, ali ima učinak na oseointegraciju. Alkohol djeluje negativno na aktivnost i broj osteoblasta usporavajući tako proces oseointegracije (44, 46). Pušači imaju veću stopu neuspjeha implantata nego nepušači i izravno je proporcionalan broju cigareta dnevno te godinama pušenja (47). Točan mehanizam kojim pušenje kompromitira oseointegraciju nije poznat, ali pretpostavlja se da nikotin igra važnu ulogu u tome. Nikotin djeluje vazokonstriksijski, čime smanjenje cirkulaciju u području mekih tkiva, opskrbu kisikom, hranjivim tvarima i obrambenim stanicama. Da bi ugradnja implantata bila uspješna kod pušača preporuča se prestati pušiti najmanje tjedan dana prije operacije te nastaviti izbjegavati duhan najmanje dva

mjeseca nakon ugradnje implantata (45, 47, 48). Periimplantitis predstavlja najčešću kasnu biološku komplikaciju ugradnje implantata te je u većini slučajeva posljedica loše oralne higijene. Predstavlja upalne promjene koje se događaju u tkivu koje okružuje implantat. Ako se pravilno i pravovremeno ne liječi, može rezultirati potpunim gubitkom oseointegracije, a time i gubitkom implantata. Upute o oralnoj higijeni i važnost kontrole plaka trebaju se posebno naglasiti pacijentima prije i nakon ugradnje implantata. Periimplantitis se uspješno liječi CIST protokolom (kumulativni interceptivni suportivni tretman) (49,51). Biokompatibilnost, oblik i dizajn implantata, te karakteristike površine, utječu na oseointegraciju implantata. Postoje tri glavne vrste biokompatibilnosti implantata: biotolerantni, bioinertni i bioaktivni. Bioinertni i bioaktivni potiču apoziciju kosti dok se kod bioaktivnog stvara i kemijska veza između kosti i implantata. Izgled površine implantata igra važnu ulogu u oseointegraciji jer hrapavost površine potiče diferencijaciju i adheziju osteoblasta na površinu implantata (53, 54). Još jedna karakteristika implantata kojima se poboljšava oseointegracija jesu navoji na površini implantata (55). Dovoljna gustoća i volumen kostiju u području implantacije osigurava uspjeha implantata (56). Količina čeljusne kosti podijeljena je u pet skupina (od minimalne do ozbiljne, A–E), a kvaliteta je podijeljena u četiri skupine: skupine 1–4 ili tip I–IV. Za uspjeh implantacije najbolja je kost kvalitete tipa II te količine A i B (56). Dijabetes predstavlja kroničnu bolest za koju je karakteristično povišena razina glukoze u krvi. Povišena razina glukoze u krvi inhibira aktivnost osteoblasta, potiče njihovu apoptozu te povećava aktivnost osteoklasta. Posljedica toga je oštećena mikrostruktura kosti koja se obično opisuje do kao dijabetička osteopatija (61, 62). Zračenje u području glave i vrata utječe na proces remodelacije kosti oštećujući osteoklaste, smanjuje proliferaciju koštane srži, kolagena te endotelnih i periostealnih stanica. Najteža komplikacija zračenja je osteoradionekroza, koja dovodi do nekroze tvrdog i mekog tkiva i očituje se intraoralno eksponiranom kosti dulje od tri mjeseca. Da bi se smanjila incidencija ORN-a, zagovara se upotreba tkz. Marxovog protokola (64). Osteoporoza se definira kao generalizirana bolest kostiju koju karakterizira smanjenje od 25% koštane mase. Prva linije terapije osteoporoze su bisfosfonati koji smanjuju aktivnost i broj osteoklasta utječući tako na resorpciju kosti (65, 66). Kod upotrebe bisfosfonata postoji opasnost od MRONJ-a koja predstavlja intraoralno područje eksponirane kosti koje nije zacijelilo u roku od osam tjedana kod pacijenta koji je primao ili prima bisfosfonate i koji nije bio podvrgnut radioterapiji glave i vrata (67, 68). Bolesti krvožilnost sustava mogu ugroziti proces oseointegracije zbog toga što je kod ovih bolesti smanjen protok krvi. Za uspješnu oseointegraciju važna je perfuzija tkiva zbog dotoka kisika ili hranjivih tvari u koštano tkivu, što je kod ovih bolesti smanjeno

(70). Imunokompromitirani pacijenti podložniji su oportunističkim infekcijama jer se njihov imunološki sustav ne može adekvatno braniti od mikroorganizama. Od imunokompromitiranih stanja samo je Crohnova bolest pokazala značajan učinak na rani neuspjeh implantata i rezultirala povećanim, ali ne i značajnim gubitkom implantata. Adekvatna funkcija imunološkog sustava preduvjet je za svaku kiruršku operaciju pa tako i ugradnju dentalnih implantata (72, 74). Autoimune bolesti s oralnim manifestacijama mogu utjecati na oralni epitel i kvalitetu kosti. Oralna sluznica djeluje kao barijera i štiti alveolarnu kost od bakterija iz usne šupljine. Kod ovih pacijenata ugradnja implantata ovisi o težini bolesti i procjeni stomatologa. Najčešće autoimune bolesti koje se pojavljuju u usnoj šupljini jesu oralni lihen, pemfigus i pemfigoid (77, 78). Nasljedni i stečeni poremećaji krvarenja predstavljaju opasnost od krvarenja prilikom ugradnje implantacije. Provjera INR-a, koji mora biti  $< 3.5$  te korištenje postupaka kojima se postiže lokalna hemostaza, osigurava se uspješnost dentalnog implantata (61, 78).





Dentalni implantati popularna su i dugotrajna rješenja za nadoknadu jednog ili više zubi. Za uspješnu terapiju potrebno je jasno odrediti indikacije i kontraindikacije za terapiju dentalnim implantatima, uzeti detaljnu medicinsku i stomatološku anamnezu, provesti detaljan ekstraoralni i intraoralni klinički pregled te radiološku analizu CBCT-om

Alkohol i pušenje ne predstavljaju apsolutnu kontraindikaciju za ugradnju implantata ukoliko se konzumiraju u primjerenim količinama.. Dijabetes ne predstavlja kontraindikaciju za ugradnju implantata ukoliko je vrijednost GUK-a ispod 11 mmol/L. Radioterapija u području glave i vrata predstavlja opasnost zbog razvoja osteoradionekroze te je ugradnja implantata kontraindicirana tijekom trajanja terapije jer se rizik od ORN povećava s traumom u tom razdoblju. Svi invazivni kirurški postupci, uključujući implantaciju, trebali bi završiti najkasnije 14 od početka zračenja. Pacijenti s osteoporozom koji uzimaju oralne bisfosfonate nisu kontraindikacija za ugradnju dentalnih implantata. Ukoliko se uzimaju intravenski postoji veća mogućnost od razvoja MRONJ-a iako ju ne razvijaju svi pacijenti. Kardiovaskularne bolesti predstavljaju relativnu kontraindikaciju za ugradnju dentalnih implantata. Preporučljivo je kod tih pacijenata stres reducirati na minimum te po potrebi dati antibiotsku profilaksu. Imunokompromitirani pacijenti su visoko rizični za implantaciju te je poželjno sačekati oporavak imunološkog sustava prije terapije implantatima. Upotreba implantata u bolesnika s autoimunim bolestima s oralnim manifestacijama još je uvijek u fazi istraživanja. Poremećaji krvarenja ne predstavljaju kontraindikaciju za ugradnju dentalnih implantata ukoliko je INR < 3.5 te se koriste postupci kojima se postiže lokalna hemostaza.



1. Knežević G. Povijesne napomene. In: Knežević G, editor. Osnove dentalne implantologije. Zagreb: Školska knjiga; 2002. p. 9-18.
2. Block MS. Dental Implants: The Last 100 Years. *J Stomatol Oral Maxillofac Surg.* 2018;76(1):11-26.
3. Abraham CM. A brief historical perspective on dental implants, their surface coatings and treatments. *Open Dent J.* 2014;16(8):50-5.
4. Zohrabian VM, Sonick M, Hwang D, Abrahams JJ. Dental Implants. *Seminars in Ultrasound, CT and MRI.* 2015;36(5):415-26.
5. Ramazanoglu M, Oshida Y. Osseointegration and Bioscience of Implant Surfaces - Current Concepts at Bone-Implant Interface. In: Turkyilmaz I, editor. *Implant dentistry: A rapidly evolving practice.* BoD–Books on Demand; 2011. p. 57-82.
6. Dentalni implantanti [Internet]. Zagreb: Hrvatsko parodontološko društvo; c2012; [cited 2021 Jun 15]. Available from: <http://www.croperio.com/117-dentalni-implantanti/>
7. Jerolimov V. Materijali dentalnih implantata. In: Knežević G, editor. Osnove dentalne implantologije. Zagreb: Školska knjiga; 2002. p. 19-22.
8. Duraccio D, Mussano F, Faga MG. Biomaterials for dental implants: current and future trends. *Journal of Materials Science.* 2015;50(14): 4779-812.
9. Živko Babić J, Jerolimov V. Metali u stomatološkoj protetici. Zagreb: Školska knjiga; 2005.
10. Čatović A, Jerolimov V, Živko-Babić J, Carek V, Dulčić N, Lazić B. Titan u stomatologiji. *Acta Stomatol Croat.* 1998;32(2):351-65.
11. Prithviraj DR, Deeksha S, Regish KM, Anoop N. A systematic review of zirconia as an implant material. *Indian J Dent Res.* 2012;23(5):643-9.
12. Guillamue, B. Dental implants: a review. *Morphologie,* 2016;100(331):189-98.
13. Anil S, Anand PS, Alghamdi H, Jansen JA. Dental Implant Surface Enhancement and Osseointegration. In: Turkyilmaz I, editor. *Implant dentistry: A rapidly evolving practice.* BoD–Books on Demand; 2011. p. 83-97.
14. Jakovac M, Kralj Z. Cirkonij oksidna keramika u fiksnoj protetici. *Sonda.* 2011;12(22):64-9.
15. Kobler P. Indikacije za primjenu dentalnih implantata. In: Knežević G, editor. Osnove dentalne implantologije. Zagreb: Školska knjiga; 2002. p. 26-33.
16. Lubina L, Romić M, Ileš D. Terapija potpune bezubosti implantatima. *Sonda.* 2009;10(18):47-51.

17. Paliska J, Božić D, Aurer A. Ishod imedijatno postavljenih implantata. *Sonda*. 2011;12(22):27-34.
18. Chan RW, Tseng TN. Single tooth replacement – expanded treatment options. *Aust Dent J*. 1994;39(3):141-47.
19. Kobler P. Kontraindikacije za primjenu dentalnih implantata. In: Knežević G, editor. *Osnove dentalne implantologije*. Zagreb: Školska knjiga; 2002. p. 34-5.
20. Patient's expectations, history and examination [Internet]. Basel: Institut Straumann AG; [cited 2021 Jun 20]. Available from: [https://www.straumann.com/content/dam/media-center/straumann/en/documents/smart/490.075\\_microsite-Public.pdf](https://www.straumann.com/content/dam/media-center/straumann/en/documents/smart/490.075_microsite-Public.pdf)
21. Diagnosis of an implant patient [Internet]. *periobasics.com*; [cited 2021 Jun 20]. Available from: <https://periobasics.com/diagnosis-of-an-implant-patient/>
22. Veltrini, VC, Capelozza, ALA, Damante, JH. Evaluation of health questionnaires used in dentistry. *Spec Care Dentist*. 2002;22(6):221–5.
23. Soldo M, Simeon P. Anamneza – restaurativna stomatologija i endodoncija. *Sonda*. 2008;9(16):26-7.
24. Burgess K. Extraoral and intraoral soft tissue examination [Internet]. Toronto. [cited 2021 Jun 20]. Available from: <https://iits.dentistry.utoronto.ca/extraoral-and-intraoral-soft-tissue-examination>
25. Diagnostic imaging in implantology [Internet]. *periobasics.com*; [cited 2021 Jun 20]. Available from: <https://periobasics.com/diagnostic-imaging-in-implantology/>
26. Nagarajan A, Perumalsamy R, Thyagarajan R, Namasivayam A. Diagnostic imaging for dental implant therapy. *J Clin Imaging Sci*. 2014 Oct 27;4(Suppl 2):4.
27. Kukuljan M, Žuža I. Radiologija u liječenju bola. *Klinički zavod za radiologiju, KBC Rijeka, Rijeka*. 2012;48(3):295-301.
28. Frederiksen NL. Diagnostic imaging in dental implantology. *Oral Surg Oral Med Oral Pathol Oral Radiol Endod*. 1995 Nov;80(5):540-54.
29. Medojević D, Granić M, Katanec D. CONE BEAM kompjutorizirana tomografija. *Sonda*. 2010;11(20):66-8.
30. Lauc T. 3D diagnostic in orofacial medicine. *Medical Sciences*. 2012;38:131-38.
31. Knežević G. Postupak ugradnje dentalnih implantata. In: Knežević G, editor. *Osnove dentalne implantologije*. Zagreb: Školska knjiga; 2002. p. 39-45.

32. Davarpanah M, Martinez H, Lazzara R, Tecucianu JF, Etienn D. Kirurški zahvat. In: Davarpanah M, Martinez H, Kebir M, Tecucianu JF. Priručnik dentalne implantologije. Zagreb: In. Tri; 2006. p. 69-89.
33. Salmerón-Escobar JI, del Amo-Fernández de Velasco A. Antibiotic prophylaxis in Oral and Maxillofacial Surgery. *Med Oral Patol Oral Cir Bucal*. 2006 May 1;11(3):292-6.
34. Labanca M, Quinones C, Silverstein L, Urbán I. Implant fundamentals part 2: Surgical Techniques for Implant Placement & Prosthetic Selection. Hu-Friedy Mfg. Co., LLC; 2019.
35. Hupp JR. Introduction to implant dentistry: a student guide. *J Stomatol Oral Maxillofac Surg*. 2017 Feb; 75:2.
36. Gabrić Pandurić D, Katanec D, Granić M, Komljenović-Blitva D, Basha M, Susić M. Densitometric analysis of dental implant placement between flapless technique and the two-stage technique--a pilot study. *Coll Antropol*. 2008 Jun;32(2):529-33.
37. Parashis A, Diamatopoulos P. Clinical Application of Computer-Guided Implant Surgery. Boca Raton etc.: CRC Press; 2013. p.176.
38. Henkel GL. A comparison of fixed prostheses generated from conventional vs digitally scanned dental impressions. *Compend Contin Educ Dent*. 2007;28(8):422-31.
39. Geckili O, Bilhan H, Geckili E, Cilingir A, Mumcu E, Bural C. Evaluation of possible prognostic factors for the success, survival, and failure of dental implants. *Implant dent*. 2014 Feb 1;23(1):44-50.
40. Misch CE, Perel ML, Wang HL, Sammartino G, Galindo-Moreno P, Trisi P, Steigmann M, Rebaudi A, Palti A, Pikos MA, Schwartz-Arad D. Implant success, survival, and failure: the International Congress of Oral Implantologists (ICOI) pisa consensus conference. *Implant dent*. 2008 Mar 1;17(1):5-15.
41. Sakka S, Baroudi K, Nassani MZ. Factors associated with early and late failure of dental implants. *J Investig Clin Dent*. 2012 Nov;3(4):258-61.
42. Naghshbandi J. The influence of local and systemic factors upon dental implant osseointegration: A critical review. *Saudi J Oral Sci*. 2020;7(2):65.
43. Bazli L, Arsad H, Modarresi Chahardehi A. et al. Factors influencing the failure of dental implants: a systematic review. *Journal of Composites and Compounds*. 2020;2(2):18-25.

44. Koo S, König B, Mizusaki CI, Allegrini S, Yoshimoto M, Carbonari MJ. Effects of Alcohol Consumption on Osseointegration of Titanium Implants in Rabbits. *Implant Dent.* 2004;13(3): 232–37.
45. Galindo-Moreno P, Fauri M, Ávila-Ortiz G, Fernández-Barbero JE, Cabrera-León A, Sánchez-Fernández E. Influence of alcohol and tobacco habits on peri-implant marginal bone loss: a prospective study. *Clin Oral Implants Res.* 2005;16(5):579–86.
46. Ayşe Sümeyye A, Volkan A. Dental Implants in the Medically Compromised Patient Population. In: *Clinical Trials in Vulnerable Populations.* IntechOpen; 2017.
47. Kasat V, Ladda R. Smoking and dental implants. *J Int Soc Prev Community Dent.* 2012 Jul;2(2):38-41.
48. Levin L, Schwartz-Arad D. The effect of cigarette smoking on dental implants and related surgery. *Implant Dent.* 2005 Dec;14(4):357-61.
49. Saulacic N, Schaller B. Prevalence of Peri-Implantitis in Implants with Turned and Rough Surfaces: a Systematic Review. *J Oral Maxillofac Res.* 2019 Mar 31;10(1):e1.
50. Prathapachandran J, Suresh N. Management of peri-implantitis. *Dent Res J (Isfahan).* 2012 Sep;9(5):516-21.
51. Algraffee H, Borumandi F, Cascarini L. Peri-implantitis. *Br J Oral Maxillofac Surg.* 2012;50(8):689–94.
52. Gomi L. Classification of cumulative interceptive therapy (CIST) [Internet]. 2011 Jun [cited 2021 Jun 30.] Available from: [https://www.researchgate.net/figure/Classification-of-cumulative-interceptive-therapy-CIST-CIST-A-and-CIST-B-show\\_fig4\\_51175915](https://www.researchgate.net/figure/Classification-of-cumulative-interceptive-therapy-CIST-CIST-A-and-CIST-B-show_fig4_51175915)
53. Shukla S, Chug A, Mahesh L. Implant design influencing implant success : a review. *International Journal of Dental Research & Development.* 2016;4(6):39-48. [cited 2021 Jun 30]. Available from: [https://www.academia.edu/28659292/IMPLANT\\_DESIGN\\_INFLUENCING\\_IMPLANT\\_SUCCESS\\_A\\_REVIEW](https://www.academia.edu/28659292/IMPLANT_DESIGN_INFLUENCING_IMPLANT_SUCCESS_A_REVIEW)
54. Barfeie A, Wilson J, Rees J. Implant surface characteristics and their effect on osseointegration. *Br Dent J.* 2015 March;218(5):E9–E9.
55. Steigenga JT, al-Shammari KF, Nociti FH, Misch CE, Wang HL. Dental implant design and its relationship to long-term implant success. *Implant Dent.* 2003;12(4):306-17.
56. Gulsahi A. Bone quality assessment for dental implants. Rijeka: InTech; 2011, p. 437-52.

57. Hohlweg-Majert B, Metzger MC, Kummer T, Schulze D. Morphometric analysis - Cone beam computed tomography to predict bone quality and quantity. *J Craniomaxillofac Surg.* 2011 Jul;39(5):330-4.
58. Li J, Yin X, Huang L, Mouraret S, Brunski JB, Cordova L, Salmon B, Helms JA. Relationships among Bone Quality, Implant Osseointegration, and Wnt Signaling. *J Dent Res.* 2017 Jul;96(7):822-31.
59. Chrcanovic BR, Albrektsson T, Wennerberg A. Bone Quality and Quantity and Dental Implant Failure: A Systematic Review and Meta-analysis. *Int J Prosthodont.* 2017 May/June;30(3):219-37.
60. Sapra A, Bhandari P, Wilhite (Hughes) A. *Diabetes Mellitus (Nursing).* StatPearls Publishing; 2021.
61. Donos N, Calciolari E. Dental implants in patients affected by systemic diseases. *Br Dent J.* 2014 Oct;217(8):425-30.
62. Dubey RK, Gupta DK, Singh AK. Dental implant survival in diabetic patients; review and recommendations. *Natl J Maxillofac Surg.* 2013 Jul;4(2):142-50.
63. Dubey RK, Gupta DK, Singh AK. Dental implant survival in diabetic patients; review and recommendations. *Natl J Maxillofac Surg* [Internet]. 2013 Jul-Dec [cited 2021 Jun 30.]; 2013 Jul-Dec; 4(2):142-50. Available from: <https://www.ncbi.nlm.nih.gov/pmc/articles/PMC3961886/table/T2/?report=objectonly>
64. Anderson L, Meraw S, Al-Hezaimi K, Wang HL. The influence of radiation therapy on dental implantology. *Implant Dent.* 2013 Feb;22(1):31-8.
65. Giro G, Chambrone L, Goldstein A, Rodrigues JA, Zenóbio E, Feres M, Figueiredo LC, Cassoni A, Shibli JA. Impact of osteoporosis in dental implants: A systematic review. *World J Orthop.* 2015 Mar 18;6(2):311-5.
66. de Medeiros FCFL, Kudo GAH, Leme BG, Saraiva PP, Verri FR, Honório HM, Pellizzer EP, Santiago Junior JF. Dental implants in patients with osteoporosis: a systematic review with meta-analysis. *Int J Oral Maxillofac Surg.* 2018 Apr;47(4):480-91.
67. Chadha M, Garg N, Sharma A. Implications of Bisphosphonate Therapy on Dental Implants: A Review. *Journal of Research and Advancement in Dentistry.* 2017;6(3):50-6.

68. de-Freitas NR, Lima LB, de-Moura MB, Veloso-Guedes CC, Simamoto-Júnior PC, de-Magalhães D. Bisphosphonate treatment and dental implants: A systematic review. *Med Oral Patol Oral Cir Bucal*. 2016 Sep 1;21(5):e644-51.
69. Gelazius R, Poskevicius L, Sakavicius D, Grimuta V, Juodzbaly G. Dental Implant Placement in Patients on Bisphosphonate Therapy: a Systematic Review. *J Oral Maxillofac Res [Internet]*. 2018 Sep 30 [cited 2021 Jun 30.]; 2018 Jul-Sep; 9(3): e2. Available from: <https://www.ncbi.nlm.nih.gov/pmc/articles/PMC6225599/table/T1/?report=objectonly>
70. Hwang D, Wang HL. Medical contraindications to implant therapy: Part II: Relative contraindications. *Implant Dent*. 2007 Mar;16(1):13-23.
71. McKendrick B. Immunodeficiency [Internet]. London : British Society for Immunology; c2017; [cited 2021 Jun 30]. Available from: [https://www.immunology.org/policy-and-public-affairs/briefings-and-position-statements/immunodeficiency?fbclid=IwAR16eD7lScqry2wY7k9i\\_pgRI0iHXug7nc5yXV5jnEXO496zIlyHQmuA4I0](https://www.immunology.org/policy-and-public-affairs/briefings-and-position-statements/immunodeficiency?fbclid=IwAR16eD7lScqry2wY7k9i_pgRI0iHXug7nc5yXV5jnEXO496zIlyHQmuA4I0)
72. Medina KL. Chapter 4 – Overview of the immune system. In: Pittock SJ, Vincent A, editors. *Handb Clin Neurol*. Vol.133. London: Elsevier;2016. p. 61-76.
73. Duttonhoefer F, Fuessinger MA, Beckmann Y, Schmelzeisen R, Groetz KA, Boeker M. Dental implants in immunocompromised patients: a systematic review and meta-analysis. *Int J Implant Dent*. 2019 Nov 28;5(1):43.
74. Ata-Ali J, Ata-Ali F, Di-Benedetto N, Bagán L, Bagán JV. Does HIV infection have an impact upon dental implant osseointegration? A systematic review. *Med Oral Patol Oral Cir Bucal*. 2015 May 1;20(3):e347-56.
75. Karr RA, Kramer DC, Toth BB. Dental implants and chemotherapy complications. *J Prosthet Dent*. 1992 May;67(5):683-7.
76. Strietzel FP, Schmidt-Westhausen AM, Neumann K, Reichart PA, Jackowski J. Implants in patients with oral manifestations of autoimmune or muco-cutaneous diseases - A systematic review. *Med Oral Patol Oral Cir Bucal*. 2019 Mar 1;24(2):e217-30.
77. Tounta TS. Dental implants in patients with oral autoimmune diseases. *Journal of Research and Practice on the Musculoskeletal System*. 2019 March;3(1):9-16.



78. Doherty TM, Kelley A. Bleeding Disorders. StatPearls Publishing; 2021.



Mihaela Rac rođena je 03.lipnja 1995. godine u Puli. Nakon završene osnovne škole upisuje Opću gimnaziju Pula, a 2015. godine započinje studij dentalne medicine na Stomatološkom fakultetu Sveučilišta u Zagrebu.

Tijekom treće akademske godine bila je demonstrator na vježbama iz kolegija Fiziologija i Morfologija zubi s dentalnom antropologijom, a tijekom četvrte akademske godine iz kolegija Pretklinička i laboratorijska mobilna protetika.