

Kineziterapijske vježbe za ispravljanje posturalnih problema djece predškolske dobi

Orlović, Magdalena

Undergraduate thesis / Završni rad

2023

Degree Grantor / Ustanova koja je dodijelila akademski / stručni stupanj: **University of Zagreb, Faculty of Teacher Education / Sveučilište u Zagrebu, Učiteljski fakultet**

Permanent link / Trajna poveznica: <https://um.nsk.hr/um:nbn:hr:147:186384>

Rights / Prava: [In copyright](#) / [Zaštićeno autorskim pravom](#).

Download date / Datum preuzimanja: **2024-09-27**

Repository / Repozitorij:

[University of Zagreb Faculty of Teacher Education - Digital repository](#)



SVEUČILIŠTE U ZAGREBU
UČITELJSKI STUDIJ
ODSJEK ZA ODGOJITELJSKI STUDIJ

MAGDALENA ORLOVIĆ
ZAVRŠNI RAD

**KINEZITERAPIJSKE VJEŽBE ZA ISPRAVLJANJE POSTURALNIH
PROBLEMA DJECE PREDŠKOLSKE DOBI**

Zagreb, rujan 2023.

SVEUČILIŠTE U ZAGREBU
UČITELJSKI FAKULTET
ODSJEK ZA ODGOJITELJSKI STUDIJ
(Zagreb)

PREDMET:
Kineziološka metodika
ZAVRŠNI RAD

Ime i prezime pristupnika: Magdalena Orlović

TEMA ZAVRŠNOG RADA: Kineziterapijske vježbe za ispravljanje
posturalnih problema djece predškolske dobi

MENTOR: doc. dr. sc. Marijana Hraski

Zagreb, rujan 2023.

Sažetak

U radu se definira pojam kineziterapije te ističe važnost primjene kineziterapijskog programa u svrhu prevencije i liječenja posturalnih problema kod djece predškolske dobi. Također, navodi se kako roditelji i odgojitelji mogu sami prepoznati i razlikovati pravilnu od nepravilne posture prema vanjskim obilježjima. Navedeni su i opisani najčešći posturalni problemi koje roditelji mogu prepoznati već od najranije dobi djeteta, a to su tortikolis, odnosno krivi vrat te anomalije ramenog obruča kao što su izbočena i ljevka prsa. Opisuju se česte i abnormalne zakrivljenosti kralježnice koje mogu biti prirođene ili nastaju kasnije tijekom života, primjerice, kifotično držanje koje prelazi u kifoza, skoliotično držanje koje prelazi u skolioza te lordotično držanje koje prelazi u lordoza ukoliko ih se ne prevenira. U ovom su radu navedeni uzroci i posljedice nepravilna držanja te primjeri kineziterapijskih vježbi koje roditelji i odgojitelji mogu primjenjivati u radu s djecom predškolske dobi u svrhu prevencije i liječenja posturalnih problema. Važno je prije samostalne primjene takvih vježbi zatražiti savjet od kineziterapeuta.

Ključne riječi: kineziterapija, kineziterapijske vježbe, posturalni problemi, djeca predškolske dobi, tortikolis, ljevka prsa, izbočena prsa, kifoza, skolioza, lordoza

Abstract

This research paper is giving insight into kinesitherapy and the importance of kinesitherapy programme with focusing on prevention and treatment of preschool children with postural problems. It is also presented how parents and kindergarten teachers can see and differentiate these problems themselves. Postural problems in preschool children are described together with the ways they can be identified from the earliest age such as a torticollis or crooked neck, as well as shoulder strap anomalies as protruding and funnel-shaped chest. Abnormal spine curvings are either congenital or can appear later in life. For example kyphotic posture that turns into kyphosis, scoliotic posture that turns into scoliosis, and lordotic posture that turns into lordosis if not prevented. Case study presented here is about consequences of such positions together with examples of kinesitherapy exercises that can be implemented by parents and educators who work with children. Prevention and further treatment of postural problems in the population of preschool children is needed, but before these exercises advice should be obtained by professional kinesitherapist.

Key words: kinesitherapy, kinesitherapy exercises, postural problems, children of preschool age, torticollis, funnel chest, protruding chest, kyphosis, scoliosis, lordosis

ZAHVALA

Zahvaljujem svojoj mentorici doc. dr. sc. Marijani Hraski na prihvaćanju mentorstva, uloženom trudu i pruženoj podršci tijekom pisanja završnog rada.

Zahvaljujem svojim roditeljima Vinku i Renati te bratu Filipu koji su mi bili neizmjerena podrška, kao i široj obitelji i prijateljima koji su me pratili na mojem akademskom putu.

Sadržaj

Uvod	1
1. Kineziterapija	2
1.1. <i>Cilj kineziterapije</i>	2
1.2. <i>Vrste kineziterapije – aktivna kineziterapija i pasivna kineziterapija</i>	3
2. Postura	4
2.1. <i>Pravilno držanje tijela</i>	4
2.2. <i>Nepravilno držanje tijela</i>	6
3. Anomalije vrata, ramenog obruča i kralježnice	7
3.1. <i>Krivi vrat</i>	7
3.1.1. <i>Kineziterapijske vježbe za ispravljanje krivoga vrata</i>	7
3.2. <i>Anomalije ramenog obruča</i>	8
3.2.1. <i>Ljevkasta prsa</i>	9
3.2.2. <i>Izbočena prsa</i>	12
3.3. <i>Kifoza – kifotično držanje</i>	14
3.3.1. <i>Kineziterapijske vježbe za ispravljanje kifotičnog držanja</i>	15
3.4. <i>Skolioza – skoliotično držanje</i>	20
3.4.1. <i>Kineziterapijske vježbe za ispravljanje skoliotičnog držanja</i>	21
3.5. <i>Lordoza – lordotično držanje</i>	26
3.5.1. <i>Kineziterapijske vježbe za ispravljanje lordotičnog držanja</i>	27
Zaključak	30
Literatura	31

Uvod

U današnje vrijeme kod djece predškolske dobi sve se više susrećemo s hipokinezijom, odnosno nedostatkom tjelesne aktivnosti. Djeca sve više vremena provode u statičnom sjedećem položaju koji je čest uzrok nepravilnome držanju jer se mišići u tako ukalupljenom položaju zamaraju, zdjelica se naginje prema naprijed i držanje poprima konture nepravilna oblika.

Posljedica biološkog razvoja čovjeka jest uspravan stav koji je vrlo važan čimbenik pri svakodnevnom kretanju, vježbanju i radu. Tijekom duljeg vremena nepravilno držanje tijela može dovesti do patoloških promjena, no neki se deformiteti ipak mogu i sami ispraviti tijekom rasta i sazrijevanja. Najčešće posljedice nepravilna držanja mogu biti: nepravilan razvoj mišića, devijacija kralježnice, poremećaj donjeg dijela leđa i loša cirkulacija. Te posljedice mogu se ispraviti određenim ciljanim vježbama i preusmjerenjem navika u držanju tijela. Također, i neka druga neuro-muskularna stanja, slaba koštana struktura i mišićni sustav, deformacije kostiju i zglobova, čak i loš vid i sluh mogu biti povezani s funkcionalnim i strukturalnim poremećajima držanja. Navedene bolesti i promjene mogu dovesti do zaostatka u rastu i razvoju djece.

Za osobe koje rade s djecom nužna je odgovarajuća edukacija kako bi mogle razlikovati nedostatke u držanju tijela koji bi mogli nepovoljno utjecati na zdravlje djece u budućnosti od onih koji su dio normalnoga razvoja. Poznato je da djeca u ranim razvojnim fazama nemaju dovoljno mišićne snage koja bi im omogućila primjereno poravnanje anatomskih dijelova tijela kao što je to moguće kod odraslih osoba.

U daljnjem tekstu navest će se uzroci i posljedice anomalija vrata, ramenog obruča i kralježnice te primjeri kineziterapijskih vježbi koje se mogu provoditi s djecom u svrhu prevencije i ispravljanja posturalnih problema.

1. Kineziterapija

Kineziterapija je dio kineziologije koji sadrži elemente primijenjene kineziologije u kojima kineziološki operatori služe terapijskoj svrsi. Naziv kineziterapija potječe od grčkih riječi *kinesis* – kretanje i *therapeia* – služenje, liječenje (Kosinac, Vlak, 2021). Stoga možemo reći da je kineziterapija terapijska disciplina liječenja oboljelih ili ozlijeđenih osoba primjenom sustavnih pokreta pojedinih dijelova tijela ili cijeloga tijela u svrhu očuvanja, ispravljanja i vraćanja zdravlja te ublažavanja i liječenja patoloških stanja u fizikalnoj medicini, rehabilitaciji i kliničkoj kineziologiji (Kosinac, 2005).

Kineziterapija se može primjenjivati samostalno ili nadopuniti drugim fizikalnim postupcima liječenja kao lijek za sve bolesti (Kosinac, Vlak, 2021), na način da se doziranim pokretima tijela ponajprije djeluje na dijelove tijela koji su najudaljeniji od oštećenog mjesta, a potom se primjenjuju ciljani podražaji kojima se pokušava postići terapijski učinak te time sanirati povreda ili oštećenje (Kosinac 2005).

1.1. Cilj kineziterapije

Osnovni cilj terapije pokretom jest osigurati što bolje funkcioniranje sustava za kretanje u cjelini na način da se kineziterapijom sačuva ili poboljša mišićna snaga, ravnoteža i savitljivost zglobova. Kineziterapijom se osim na sustav za kretanje djeluje i na kardiovaskularni sustav, respiracijski sustav, mišićno-koštani sustav te na ostale sustave u tijelu (Kosinac, Vlak, 2021).

Prema Kosinac, Vlak (2021), osnovni ciljevi kineziterapije su:

1. uspostava, održavanje ili povećanje raspona pokreta
2. održavanje i povećanje mišićne mase
3. povećanje izdržljivosti
4. razvoj ili poboljšanje koordinacije
5. povećanje brzine pokreta
6. poboljšanje sustava i brzine kretanja
7. prevencija i korekcija posturalnih poremećaja i lakših oblika deformacija
8. poboljšanje funkcije pojedinih organskih sustava
9. stjecanje kondicije

1.2. Vrste kineziterapije – aktivna kineziterapija i pasivna kineziterapija

Postoje dvije vrste kineziterapije, aktivna kineziterapija i pasivna kineziterapija. Aktivna kineziterapija podrazumijeva terapijske vježbe i funkcionalne aktivnosti koje osoba samostalno izvodi svojom voljom. Kod aktivnih kretanja gibanjima se može postupno dodati vanjsko opterećenje, a vježbe dijelimo na vježbe statičkog karaktera te na vježbe dinamičkog karaktera.

Pasivna kineziterapija podrazumijeva radnje koje se odvijaju bez aktivnog sudjelovanja bolesnika, primjerice, masaža, manipulacija i mobilizacija kralježnice. Takve vježbe može izvoditi sam bolesnik ili se mogu izvoditi uz pomoć druge osobe, no manje su učinkovite i trebalo bi ih izbjegavati. Najčešće se ipak primjenjuju kod male djece te kod osoba s kojima nije moguće uspostaviti aktivno vježbanje kao što je potpuno mlitava paraliza. Takvo vježbanje ima za cilj spriječiti ili smanjiti postojeće kontrakture (Kosinac, Vlák 2021).

2. Postura

Postura (lat. *positura* = položaj) označava držanje tijela, suodnos svih dijelova tijela u određenom vremenu i prostoru. Glavnu ulogu u tome suodnosu imaju glava, ramena, kralježnica, zdjelica, noge i stopala. Položaj svakog navedenog dijela tijela djeluje na sve ostale dijelove te na cjelokupnu posturu. Uvjet pravilne posture jest da svaki dio tijela mora biti u položaju u kojem je pod minimalnim stresom te se na taj način tijelu omogućuje najbolje funkcioniranje (Kosinac, 2018).

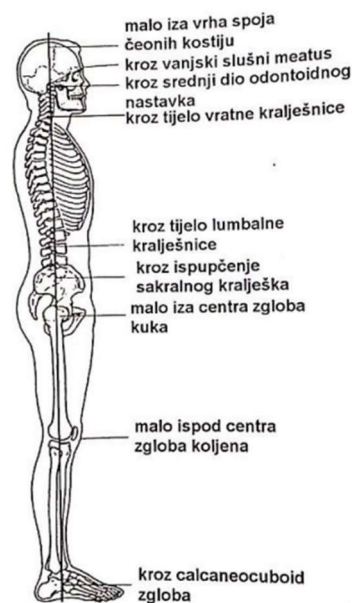Prema Bullock-Saxton (1988), funkcionalni opis pravilne posture odnosi se na stupanj mišićnog zamora koji je potreban za održavanje bolesnog položaja. Uspravan je stav takav da osoba može ostati u tom položaju neko vrijeme bez prisustva boli, napora ili zamora.

Prema Kosinac (2018), anatomske opise pravilne posture odnose se na stupanj zakrivljenosti različitih regija kralježnice. Te su regije određene rendgenskim pregledom, mjerenjem te limitiranim kutom dodijeljenim određenom području. Stoga govorimo o cervikalnom, torakalnom, lumbalnom i sakralnom kutu.

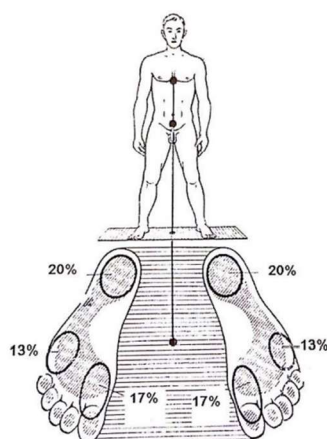
Postoji širok izbor položaja u odnosu na cjelokupnu kralježnicu koji se mogu smatrati pravilnom posturom i funkcionalnim opisom. No, postura koja se promatraču može činiti anatomske neispravna, može biti funkcionalno potpuno ispravna. Takvi su primjeri česti u djece i adolescenata tijekom perioda rasta jer se kralježnica kao i ostatak skeleta mijenja te se formira veličina, oblik i struktura koja podupire tijelo. Takvo formiranje kralježnice za posljedicu može imati nepravilne krivine na kralježnici, ali se one u odsustvu patoloških uvjeta mogu postupno stabilizirati.

2.1. Pravilno držanje tijela

Pravilno držanje tijela jest položaj koji tijelu omogućava najfunkcionalnije ponašanje po pitanju rada, zdravlja i izgleda te onaj koji omogućuje unutarnjim organima da zauzmu najpovoljnije položaje. Prepoznamo ga po uravnoteženim točkama na tijelu, osi i ravnini tijela, a procjenjuje se na tri poznata načina vertikalnom linijom, distribucijom tjelesne mase te elektromiografskom aktivnošću.



Slika 1. Vertikalna linija tijela (Kosinac, 2018)



Slika 2. Distribucija tjelesne mase (Kosinac, 2018)

Vizualno pravilnu posturu možemo prepoznati prema longitudinalnom luku na stopalima te stopalima koja su blago zakrenuta prema van u stojećem položaju; prsti su ravni u produžetku sa stopalom te se ne kvrče prema gore ili dolje, težina je ravnomjerno raspoređena, a kralježnica nije iskrivljena. U odraslih osoba abdomen je ravan, a prsa su uspravna i lagano strše prema naprijed, ruke i ramena su jednako udaljeni od tijela i jednaki u svim ravninama. Između lopatica nalazi se razmak od oko 10 centimetara, glava je u poziciji ravnoteže te su usta zatvorena (Kosnac, 2018).

2.2. Nepravilno držanje tijela

Nepravilno držanje tijela takvo je držanje u kojem kralježnica i prateće strukture nisu u biomehaničkoj ravnoteži, već dolazi do iskrivljenja kralježnice u frontalnoj ili sagitalnoj ravnini. Uzrok tome mogu biti umor ili bolest zbog čega dolazi do simetričnih ili nesimetričnih popuštanja mišićnih skupina koje održavaju kralježnicu uspravnom. U početnoj fazi iskrivljenja kralježnice nema promjena na koštanim strukturama pa se stoga odgovarajućim vježbama dosta uspješno može ispraviti mišićna slabost i vratiti normalne fiziološke krivine kralježnice.

Uzroka nepravilnog držanja ima mnogo, a neki od njih su: utjecaj okoline, patološka stanja, hendikepirani rast, urođeni defekti, prehrambeni problemi, smanjena mišićna snaga i drugo. No, uzrok nepravilnome držanju nije uvijek bolest, uzrokovati ga mogu i neuravnotežen razvoj mišića, rahitis, devijacija kralježnice, loša cirkulacija ili nepravilan morfološki razvoj.

Tijekom rasta i razvoja djeteta izdvajamo tri krizna razdoblja tijekom kojih može doći do abnormalnih promjena na kralježnici, a to su doba prve godine života u kojem dijete uči sjediti. Ako se požuruje ranije uspravljanje i sjedenje, može doći do neočekivane lumbalne zakrivljenosti zbog bržeg zamora potpornih struktura.

Drugo krizno razdoblje pojavljuje se oko 6.-7. godine života, a povezano je s polaskom djeteta u školu jer se mijenja biološki obrazac življenja i naglo dolazi do pada motoričkih aktivnosti.

Treće krizno razdoblje pojavljuje se ulaskom u pubertet kada dolazi do naglog rasta u visinu, rast kostiju brži je od mišićnih funkcija, dolazi do bržeg zamora, a time i do nepravilnosti kralježnice, donjih udova i stopala (Kosinac, 2018).

Vizualno nepravilnu posturu prepoznamo po spuštenim stopalima, odnosno niskom longitudinalnom luku, zbog čega je težina pretežno raspoređena na vanjski ili unutarnji rub stopala, što je popraćeno zadebljanom tvrdom kožom na rubovima te su prsti skvrčeni. Zdjelica je nagnuta prema naprijed, donji dio leđa je ravan, povećana je lordoza te kifoza u torakalnom dijelu kralježnice. Abdomen strši prema naprijed, prsa su šuplja, a rebra nisu simetrična. Ramena stoje prema naprijed te su asimetrična zbog čega je jedna ruka viša od druge. Skapule u abdukciji previše su rotirane ili iskrivljene. Glava je nagnuta prema naprijed, nakrivljena ili rotirana, a brada se drži previsoko te su usta više otvorena (Kosinac, 2018).

3. Anomalije vrata, ramenog obruča i kralježnice

3.1. Krivi vrat

Krivi vrat, odnosno *torticollis* (lat. *tortus*: savijen, *collum*: vrat) karakterizira nagib glave i vrata prema ramenu. To je uzrokovano ukočenošću lateralnih vratnih fleksora, kontralateralno istegnutim vratnim fleksorima te pritisnućem vratnih kralježaka na strani na koju je nagnuta glava (Kosinac, 2018). Tijekom rasta i razvoja zbog ovakvih deformacija dolazi do asimetrije glave i lica (Hrvatska enciklopedija, 2021).

Razlikujemo kongenitalni, odnosno prirođeni i stečeni tortikolis. Kod prirođenog tortikolisa razlikujemo mišićni krivi vrat, koštani krivi vrat i malpozicijski krivi vrat. Uzroci kongenitalnog tortikolisa mogu biti nasljedni, traumatski, pozicija fetusa u maternici ili razvojni poremećaji vratne kralježnice i mišića, dok su uzroci stečenog tortikolisa oftamološki, dezmozogeni (ožiljci na koži), mišićni, kompenzatorni, neurološki, posturalni, traumatski, reumatski i drugo.

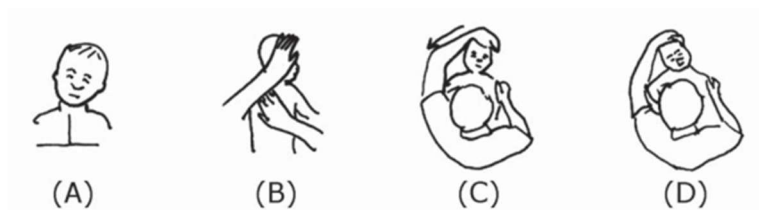
Rani je znak tortikolisa nagnutost glave na jednu stranu, dok je lice usmjereno ka drugoj strani, pokretljivost vrata je ograničena, rotacija glave prema bolesnoj strani je reducirana te se postupno pojavljuje hipertonus vratnog mišića, a može se pojaviti i uleknuće glave (Matijević, 2006).

3.1.1. Kineziterapijske vježbe za ispravljanje krivoga vrata

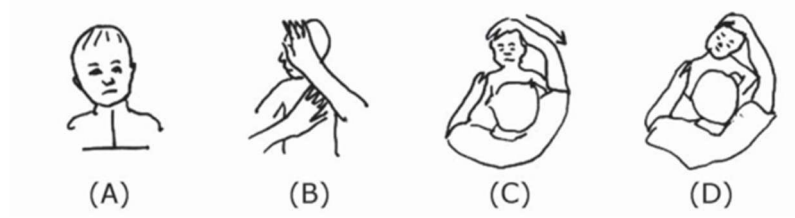
Rana dijagnoza i preventivno djelovanje važni su kod liječenja tortikolisa. Otkrije li se tortikolis do djetetove prve godine života, ispravlja ga se konzervativnim liječenjem, odnosno položaj glave ispravlja se podmetačem, pri čemu glavnu ulogu imaju roditelji, koje je iz tog razloga izuzetno važno educirati o načinu liječenja. U slučaju da konzervativno liječenje ne daje rezultate, liječenje se nastavlja operativnom terapijom kod koje se presijeca tetiva; takav način liječenja iznosi oko 20%, što ukazuje da je uspješnost kineziterapijskog liječenja tortikolisa oko 80% (Kosinac, 2018).

Kod liječenja tortikolisa primjenjuju se pasivne kineziterapijske vježbe koje se odnose na istezanje mišića sternokleidomastoideusa, laterofleksiju vratne kralježnice te rotaciju vratne kralježnice. Izvodi se rotacija vratne kralježnice u onu stranu na kojoj se tortikolis nalazi, a

pokret laterofleksije izvodi se u suprotnu stranu. Prije pasivnog izvođenja tih pokreta potrebno je izvesti trakciju. Aktivni pokret u male djece može se stimulirati raznim zvučnim i svjetlosnim signalima čime ćemo potaknuti aktivno izvođenje pokreta u određenom smjeru (Matijević, 2006).



Slika 3. Liječenje lijevog tortikolisa – nagib glave u desnu stranu



Slika 4. Liječenje desnog tortikolisa – nagib glave u lijevu stranu

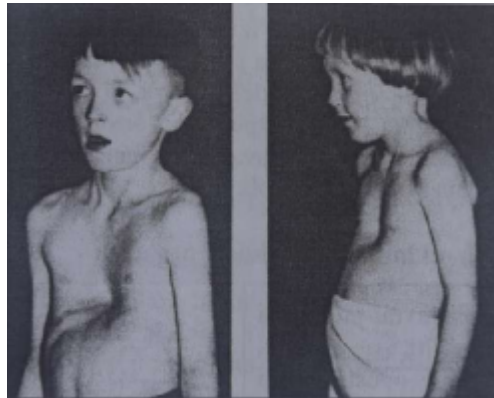
3.2. Anomalije ramenog obruča

Anomalije ramenog obruča vidljive su neposredno nakon rođenja, a mogu kulminirati tijekom perioda ubrzanog rasta u doba adolescencije te biti uzrok iskrivljenjima kralježnice (Kosinac, 2018). U djece predškolske i školske dobi često se javljaju deformacije prsnog koša, posebno u razdobljima ubrzanog rasta prsnog koša. Do anomalija dolazi zbog toga što prsni koš brže raste u dužinu od njegovih prednje-stražnjih i poprečnih dijametara. S obzirom na to da do četrnaeste godine grudni koš nije u potpunosti morfološki oblikovan, nepravilan položaj tijela ili prekomjerno opterećenje može mijenjati njegovu formu (Kosinac, 2005).

Simptomi anomalija prsnog koša najčešće se zamjećuju tek kada se dijete počne baviti sportskim aktivnostima i tjelesnim vježbanjem jer su tada češći zamor, smanjenje snage i izdržljivosti. Do toga dolazi zbog ograničenog respiratornog funkcioniranja, a time je ograničena i izmjena plinova (Kosinac, 2018).

3.2.1. Ljevkasta prsa

Ljevkasta prsa (lat. *pectus excavatum*) najčešći je deformitet prsnoga koša. Karakterizira ga pomicanje prsne kosti prema van, a ona može biti manje ili više rotirana zbog čega dolazi do simetričnog, odnosno asimetričnog deformiteta, te prsna kost može biti smanjena promjera. Takva deformacija prsnog koša može dovesti do pomaka srca unutar prsnog koša, a nerijetko se otkriva i šum srca kod auskultacije (slušanja šuma) (Šušnjar, Jukić, Pogorelić, Milunović, Todorčić i Čohadžić, 2023).



Slika 5. Ljevkasta prsa (Kosinac, 2005)

3.2.1.1. Kineziterapijske vježbe za ispravljanje ljevkastih prsa

Kod blagih oblika ljevkastih prsa gdje je prisutan kozmetički, a ne funkcionalni problem, moguće je primijeniti kineziterapijske vježbe za ispravljanje deformiteta, no potreban je sustavan višegodišnji tretman. Pozitivne rezultate takvih vježbi moguće je vidjeti na djeci školske dobi te na adolescentima, a najčešće se primjenjuju vježbe disanja s potenciranim izdisajem, primjerice, izdisanje pod vodom, puhanje balona ili sviranje puhačkih instrumenata, prsno i leđno plivanje te uspravno sjedenje. Sve to potiče jačanje prsnih mišića i opružaća leđa kao i jačanje mišića ramenog pojasa, čime se nastoji smanjiti udubljenje.

Prema Kosincu (2005) vježbe za otklanjanje ljevkastih prsa su: ¹



Vježba 1. Stav uspravni, predručiti i udahnuti, uručiti, zaručiti, pruručiti i izdahnuti, opustiti gornji dio tijela. Vježbu ponoviti 3 puta po 15 ponavljanja. S vremenom se kao vanjsko opterećenje mogu dodati utezi.



Vježba 2. U hodu odručiti ruke s dlanovima okrenutim gore. Udahnuti, a zatim izdisati lagano vraćajući ruke ispred tijela i potiskajući dlan o dlan. Vježbu ponoviti 3 puta po 15 ponavljanja.



Vježba 3. Početni položaj, sjedeći na stolici, ruke o bok. Udahnuti povlačeći laktove i ramena unazad, a zatim olabavljajući laktove polako izdisati brojeći. Vježbu ponoviti 3 puta po 12 ponavljanja.

¹ u radu su korištene fotografije djeteta za prikaz izvođenja vježbi. Fotografije su načinjene uz privolu roditelja djeteta te za korištenje samo u svrhu ovoga rada.



Vježba 4. Početni položaj, ruke iza potiljka. Naizmjenično okretati tijelo u jednu i drugu stranu. Pri rotaciji tijela izdahnuti, a pri vraćanju u početni položaj udahnuti. Vježbu ponoviti 3 puta po 12 ponavljanja.



Vježba 5. Početni položaj, ležeći na leđima sa savijenim nogama, ruke pored tijela. Udahnuti kroz nos, zatim izdisati polako brojeći do 10. Vježbu ponoviti 3 puta po 12 ponavljanja.



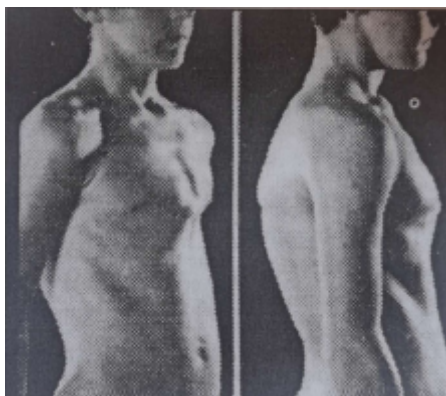
Vježba 6. Početni položaj, ležeći na leđima sa savijenim nogama, ruke savijene na podu. Pritiskivati ramena uz podlogu tako da se lopatice približavaju kralježnici i udahnuti. Olabavljajući ramena izdisati polako sve do potpunog izdaha. Vježbu ponoviti 2 puta po 10 ponavljanja.



Vježba 7. Početni položaj, ležeći na leđima sa savijenim nogama, ruke odručiti. Udahnuti. Pri kraju izdaha ruke s utezima podići u predručenje i lagano spuštati u priručenje te izdahnuti. Vježbu ponoviti 3 puta po 10 ponavljanja.

3.2.2. Izbočena prsa

Deformitet izbočenih prsa (lat. *pectus carinatum*) rjeđe se javlja od ljevkastih prsa, a pogađa 15% bolesnika s deformacijama prsa. Kod izbočenih prsa javlja se proturzija u donjem dijelu prsne kosti, a ona može biti jednostrana, obostrana ili mješovita. Njezina pojava zabilježena je nakon liječenja deformiteta ljevkastih prsa. Za razliku od ljevkastih prsa, deformitet izbočenih prsa ne primjećuje se pri rođenju, već u djetinjstvu u periodu naglog rasta te je većina pacijenata asimptomatska. Simptomi koji se mogu pojaviti ograničeni su na mjesto izbočine, a to je najčešće pretjerana osjetljivost (Goretsky, Kelly, Croitoru, Nuss, 2004).



Slika 6. *Izbočena prsa (Kosinac, 2005)*

3.2.2.1. Kineziterapijske vježbe za ispravljanje izbočenih prsa

Prema Kosincu (2005) vježbe za otklanjanje izbočenih prsa su:



Vježba 1. Početni položaj, sjedeći na stolici, ruke o bok, noge zakačene o švedske ljestve. Potisnuti laktove unazad, nagnuti se unazad, istegnuti prsa. Zadržati položaj 5 sekundi. Vježbu ponoviti 5 puta.



Vježba 2. Početni položaj, sjedeći na stolici, dlanovi ukršteni iza vrata, laktovi ispred tijela. Udahnuti uvlačeći trbuh, potiskivati laktove unazad, prsa prema naprijed. Izdržaj 5 sekundi. Vježbu ponoviti 5 puta.



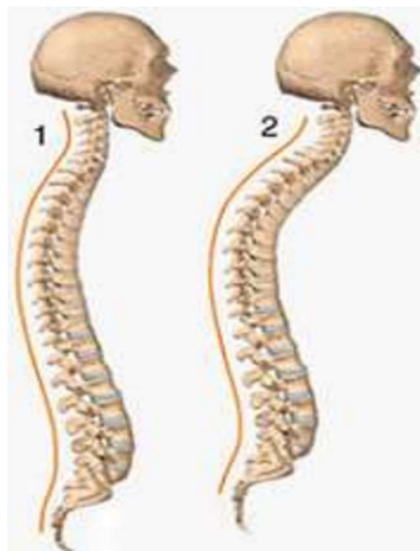
Vježba 3. Početni položaj, ležeći na leđima sa savijenom jednom nogom, druga opružena, ruke opružene na podu. Opruženom nogom prednožiti (45°), izdržaj 5 sekundi, prinožiti, opustiti se. Izmijeniti noge. Vježbu ponoviti 10 puta.

3.3. Kifoza – kifotično držanje

Pojam kifoza grčkog je podrijetla, a znači pognut ili sagnut. Normalna zdrava kralježnica u torakalnom dijelu pokazuje fiziološku zakrivljenost pod kutom od 20° do 35° po Cobbu (Kosinac, 2018), zakrivljenost veća od navedene označava kifožu, koju prepoznajemo po grbi na leđima uzrokovanom abnormalnom zakrivljenosti kralježnice prema naprijed (Pessler, HE MED).

Patološke kifoze dijelimo na kongenitalne – s njima se dijete rađa, a nastaju zbog nepravilnog razvoja tijela pršljena. Takve kifoze pojavljuju se nešto rjeđe u odnosu na stečene kifoze – one koje nastaju tijekom života zbog raznih uzroka kao što su traume i razvojne anomalije, degenerativne, upalne i zarazne bolesti te mišićne i neuromuskulatorne bolesti kao i Scheuermannova bolest. (Bettany-Saltikov i Paz-Lourido, 2012).

Važno je razlikovati kifotično držanje od kifoze. Kifotično držanje uzrokovano je nepravilnim držanjem tijela, a podrazumijeva povećanu zakrivljenost prsne fiziološke kifoze. Kifotično držanje bolesnik može sam ispraviti primjenom primjerenih kineziterapijskih vježbi, dok su kod kifoze prisutne strukturalne promjene i bolesnik ih ne može sam ispraviti. Uzrok takvome držanju istegnuti su i insuficijentni dugački leđni mišići, mišići prednje strane trupa su skraćeni, smanjena je vratna fiziološka lordoza, a lumbalna je naglašenija. Zbog toga dobivamo oblik posture u kojem je glava spuštена prema prsima, ramena su savijena prema naprijed, prsni koš je uvučen, a trbuh ispupčen (Kosinac, 2018).



Slika 7. Kifotično držanje tijela (Kovačević, 2013)

3.3.1. Kineziterapijske vježbe za ispravljanje kifotičnog držanja

Kifotično držanje otkriveno u ranoj dobi korigira se kineziterapijom, nošenjem steznika ili u rjeđim slučajevima nošenjem gipsa. Operacijsko liječenje potrebno je u slučajevima kada je riječ o angularnoj ili oštrokutnoj kifozi jer može dovesti do neuroloških ispada te prirođenim anomalijama kod kojih se kirurški zahvat izvodi često prije navršene prve godine života. Važno je na vrijeme krenuti s primjenom kineziterapijskih vježbi jer kifotično držanje prelazi u kifozu puno brže no što skoliootično držanje prelazi u skoliozu (Pećina i sur., 2008)

Kineziterapijske vježbe služe za jačanje trbušnih mišića i leđnih mišića koji učvršćuju kralježnicu te opuštaju mišiće ramena, vrata i leđa. Metode kineziterapije dijelimo na pasivne kao što su ležanje na prsima s blago povišenim jastukom, masažu mišića vrata, ramena i leđa te hidroterapiju. U aktivne metode kineziterapije ubrajamo vježbe mobilizacije cijele kralježnice i jačanje mišića duž kralježnice, vježbe trebaju biti simetrične, vježbe istezanja i relaksacije, vježbe za jačanje trbušnih mišića te vježbe puzanja po Klappu i vježbe disanja (Kosinac, 2018).

Preporučuje se bavljenje sportovima kao što su badminton, odbojka, jahanje i plivanje kao nadopuna kineziterapijskom tretmanu, sportovi trebaju poticati istezanje kralježnice i uspostavljanje ravnoteže. Sportove kao što su natjecateljsko hrvanje i džudo treba izbjegavati zbog nefizioloških pokreta, također, ne preporučuju se vježbe i pokreti s jednostranom prevlašću, kao ni vježbe kojima se razvija tonus prsnih i trbušnih mišića (Kosinac, 2005).

3.3.1.1. Vježbe u ležećem položaju

Prema Kovačević, 2013, tijekom izvođenja simetričnih vježbi u ležećem položaju na trbuhu trbušna muskulatura treba biti zategnuta, nadlaktice rotirane prema van, a lice ostaje u liniji s trupom.



Vježba 1. Početni položaj je ležeći na trbuhu s rukama na potiljku, trbušni i stražnjični mišići moraju biti napeti. Odizati glavu od podloge.



Vježba 2. Iz početnog položaja ruku okrenutih prema podlozi potrebno je odizati ramena i glavu uz primicanje lopatica uz kralježnicu.



Vježba 3. Iz početnog položaja odizati ispružene ruke dlanovima okrenutih prema podlozi. Glava ostaje u liniji s trupom, a lice okrenuto prema dolje.



Vježba 4. U početnom položaju ruke su odružene u ravnini ramena, dlanovi su okrenuti prema podlozi. Podizanjem ruku i ramenog obruča primicati lopatice uz kralježnicu. Glava je okrenuta licem prema dolje.



Vježba 5. U početnom položaju ruke su na podlozi, savijene u laktovima pod kutom od 90°. Laktovi su u visini ramenog obruča, a glava je okrenuta licem prema podlozi. Odizati glavu, prsni dio kralješnice i ruke do primicanja lopatica uz kralježnicu.



Vježba 6. U početnom položaju ruke su ispružene na podlozi ispred glave s isprepletenim prstima i dlanovima okrenutim prema van, lice je okrenuto prema podlozi. Podizati ruke, ramena i glavu.

3.3.1.2. Vježbe u sjedećem položaju s ispruženim koljenima



Vježba 1. U početnom položaju ruke su iza tijela s isprepletenim prstima. Ispružiti ruke povlačeći ih što više unazad i gore istovremeno okrećući dlanove unazad.



Vježba 2. U početnom položaju ruke su odružene, nadlaktica i podlaktica čine kut od 90° u vodoravnom položaju, a dlanovi su okrenuti prema podlozi. U tom položaju ruke povlačiti što više unazad.



Vježba 3. U početnom položaju ruke su odružene, nadlaktica i podlaktica čine kut od 90° u okomitom položaju. Povlačiti što više ruke unazad uz istežanje prsnog dijela kralježnice.

3.3.1.3. Vježbe u četveronožnom položaju

Prema Kovačević, 2013. u četveronožnom položaju oslonac koljenima mora biti ispred kukova kako bi se spriječilo neželjeno krivljenje kralježnice u slabinskom dijelu te kako bi se omogućilo održavanje ravnoteže prilikom izvođenja vježbi.



Vježba 1. Iz početnog položaja ruku oslonjenih na podlaktice potrebno je odizati prsni dio kralježnice do horizontale, ruke ispružiti iza trupa s dlanovima okrenutim prema podlozi. Glava zadržava položaj te je okrenuta prema podlozi.



Vježba 2. Iz početnog položaja ruku oslonjenih na podlaktice podizati prsni dio kralježnice do horizontale, ruke ispružiti u laktovima i povlačiti ih u stranu i gore.



Vježba 3. Iz početnog položaja ruku oslonjenih na podlaktice potrebno je podizati prsni dio kralježnice do horizontale zajedno s rukama koje treba ispružiti naprijed i gore.



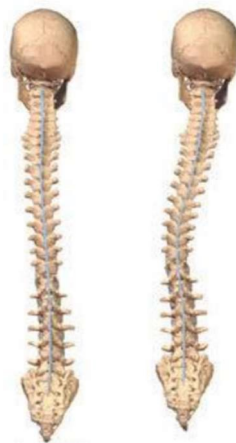Vježba 4. U klečaćem položaju staviti loptu ispod trupa, a ruke postaviti tako da nadlaktica i podlaktica čine pravi kut. Podići gornji dio trupa zajedno s rukama okrećući dlanove prema gore.

3.4. Skolioza – skoliotično držanje

Pojam skolioza potiče od grčke riječi *skoliosis*, a znači postrano iskrivljen. Skolioza je iskrivljenje kralježnice u frontalnoj ravnini s konveksitetom u lijevu ili desnu stranu. Vrlo se rijetko javlja kao prirođena, skolioza je uglavnom stečena uslijed raznih oboljenja, kao popratni simptom oboljenja, ali i kao osnovno oboljenje.

Prema izgledu koštanih struktura skolioze se dijele na funkcionalne ili nestrukturalne odnosno labave i na organske ili strukturalne odnosno fiksne. Uobičajen naziv za funkcionalnu skoliozu je skoliotično držanje (Kovačević, 2013). Kod takvih skolioza iskrivljenja kralježnice gube se u testu pretklona te ih je moguće korigirati, a dijele se na posturalne i kompenzatorne. Posturalne skolioze posljedica su promjena koje nastaju na bazi ligamentorno-mišićnog aparata uslijed ubrzana pubertetskog rasta i razvoja, stoga ih je moguće primijetiti nakon 10. ili 11. godine te vrlo rijetko prelaze u pravu skoliozu. Kompenzatorna skolioza posljedica je poremećenih statičko-dinamičkih odnosa. Najčešći su uzroci takvih skolioza skraćena noga, deformacija kuka, bolovi kod hernije diska te krivi vrat (*torticollis*). Takve skolioze nestaju uklanjanjem primarnih uzroka. Kod strukturalnih skolioza došlo je do promjene u strukturi i morfologiji kralježaka koje su dovele do deformacije kralježnice. Strukturalne skolioze dijele se na kongenitalne – prirođene anomalije kralježaka i okolnog skeleta te stečene – promjene u strukturi i izgledu kralježaka događaju se tijekom života (Kosinac, 2018).

Manje izražene skolioze ne zahtijevaju liječenje, no potrebno je redovito liječničko praćenje kako bi se na vrijeme uočilo eventualno pogoršanje. Kod težih slučajeva potrebno je pravovremeno započeti s liječenjem, primjerice, terapijom vježbom, nošenjem ortoze te kirurškom metodom liječenja (The Manual's Editorial Staff, He MED).



Slika 8. Skoliotično držanje tijela (Kovačević, 2013)

3.4.1. Kineziterapijske vježbe za ispravljanje skoliotičnog držanja

Vježbe se primjenjuju samo kod funkcionalnih skolioza – skoliotičnog držanja kao prevencija lošeg držanja i daljnje progresije deformacije te kao podloga za zdrav razvoj mišićno-koštanog sustava i osnova za stvaranje dobrih posturalnih navika.

Simetrične vježbe primjenjuju se kod skoliotičnog držanja bez fiksirane krivine, a njima se uspostavlja refleks pravilnog držanja. Cilj je takvih vježbi jačanje trbušnih i leđnih mišića, što vodi ka povećanju stabilnosti kralježnice.

Asimetrične vježbe primjenjuju se kod fiksiranih krivina, cilj je takvih vježbi mobilizacija kralježnice, istezanje skraćenih mišića i jačanje mišića istegnute strane.

Vježbe disanja potrebno je provoditi kod težih oblika skolioze kako bi se izbjegle respiratorne komplikacije zbog smanjene ventilacije pluća. Udisaje je pri izvođenju vježbi potrebno maksimalno usmjeriti prema prsnoj šupljini na konkavnoj strani kralježnice. Takav način disanja važan je jer kod ravnomjernog udisanja pri izvođenju vježbi može doći do povećanja asimetrije.

Kod težih slučajeva potrebno je primjenjivati vježbe ravnoteže koje se vrlo učinkovito izvode pred zrcalom. Najbolja aktivacija mišića pri vježbama ravnoteže postiže se u četveronožnom položaju uz selektivne pokrete ruku i nogu. Radi što boljeg učinka vježbe se mogu provoditi na nestabilnoj podlozi ili na lopti koja nema stabilnu podlogu jer se na taj način jače aktiviraju mišići stabilizatori.

Vježbe s loptom preporučuju se u radu s djecom jer tada vježba postaje igra, a takve vježbe osim što služe jačanju mišića, poboljšavaju i propriocepciju. Kod vježbi s loptom posebnu pozornost treba obratiti na veličinu lopte kako bi ona bila prilagođena antropometrijskim karakteristikama djeteta. Pri odabiru veličine lopte treba se voditi pravilom da su kukovi i koljena kod sjedenja na lopti pod kutom od 90° (Kovačević, 2013).

3.4.1.1. Kineziterapijske vježbe za jačanje leđnih ekstenzora, fleksora, ekstenzora i rotatora trupa




Vježba 1. Početni je položaj ležeći na trbuhu, obje su ruke ispod glave. Odizati rameni obruč i glavu od podloge, a ruke povlačiti unazad.



Vježba 2. Početni je položaj ležeći na leđima, noge savijene u koljenima, stopala zategnuta, ruke postavljene iza glave. Podignuti glavu i gornji dio trupa.



Vježba 3. Početni je položaj ležeći na trbuhu, stopala su zategnuta, ruke ispružene pokraj tijela, dlanovi i čelo na podlozi. Podignuti ramena i gornji dio trupa – zadržati 3 s i spustiti se u početni položaj.



Vježba 4. Početni je položaj ležeći na trbuhu, čelo je okrenuto prema podu, obje ruke ispružiti ulučeno naprijed da čine oblik slova „U“. Podignuti ruke od podloge, približiti lopatice – izdržaj 3 s. Spustiti se u početni položaj – opustiti se (izdahnuti).



Vježba 5. Početni je položaj ležeći na leđima s ispruženim nogama. Podizati desnu ruku, rame, i glavu te dodirnuti lijevu šaku koja je na podlozi lijeve strane tijela. Izdržaj 3 s i vratiti se u početni položaj.



Vježba 6. Početni je položaj ležeći na leđima, noge su savijene u koljenima, ruke su prekrižene na zatiljku. Podignuti glavu, rame i desnim laktom prema lijevom koljenu (suprotni lakat na podlozi). Izdržaj 3 s i vratiti se u početni položaj, opustiti se i izdahnuti.

3.4.1.2. Vježbe disanja



Vježba torakalnog disanja ekspiratornog tipa: početni je položaj ležeći na leđima, noge su lagano savijene, ruke su položene na ključne kosti. Udahnuti je zrak potrebno usmjeriti na podizanje prsnog koša, a potom rukama pritiskati prsni koš i forsirano izdahnuti.



Vježba torakalnog disanja inspiratornog tipa: početni je položaj ležeći na leđima, noge su lagano flektirane, dlanovi su položeni na rebra. Udahnuti je zrak potrebno usmjeriti na širenje rebara, a kod izdaha dlanovima praviti pritisak na rebra.



Vježba abdominalnog disanja: početni je položaj ležeći na leđima, noge su lagano flektirane, dlanovi su položeni na trbuh. Udahnuti je zrak potrebno usmjeriti na podizanje trbuha, a kod izdaha dlanovima pritiskati trbuh i na taj način forsirati izdah.



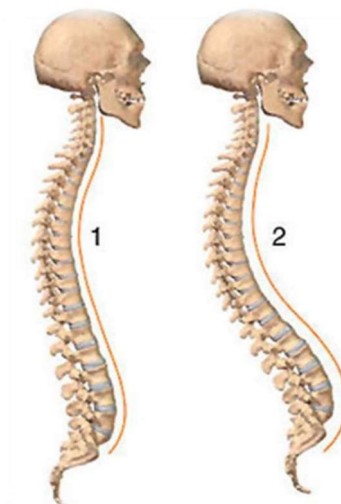
Vježba ritmičnog disanja: početni je položaj ležeći na leđima, noge su lagano flektirane. Potrebno je podići ruke iznad glave i udisati, a spuštajući ruke u početni položaj izdisati (Kosinac, 2018).

3.5. Lordoza – lordotično držanje

Pojam lordoza grčkog je podrijetla te dolazi od riječi *lordosis* što znači iskrivljen. Lordozom se naziva iskrivljenje kralježnice u sagitalnoj ravnini s konveksitetom prema naprijed. Po Cobbu normalna iskrivljenja slabinskog dijela kralježnice iznose 15° do 30°. Iskrivljenje kralježnice mjeri se u centimetrima viskom na način da se visak prisloni uz potiljak te se mjeri udaljenost udubljenja od vertikalne linije viska. Normalna udaljenost iznosi 0-4 cm u vratnom dijelu te 4-5 cm u lumbalnom dijelu. Vrijednosti veće od navedenih smatraju se patološkom lordozom, odnosno hiperlordozom.

Prema podrijetlu lordoze dijelimo na kongenitalne, odnosno prirođene i stečene, javljaju se tijekom života, a uzrok su im bolesti i traume. Prema vremenu nastanka prave lordoze dijelimo na primarne – uzrokovane kongenitalnim anomalijama i sekundarne – kompenzacijske koje se javljaju u ranoj dobi stajanja i hodanja, osobito kod hipotonične i pretile djece.

Kod lordoze se osim promjena na mišićnim strukturama pojavljuju i promjene na koštanim dijelovima, zbog čega dolazi do smanjenja pokretljivosti kralježnice, takve lordoze nazivaju se strukturalnima. Kod funkcionalnih lordoza govorimo o lordotičnom držanju do kojega dolazi zbog oslabljenih trbušnih mišića i oslabljenih mišića lumbalnog dijela kralježnice koji za posljedicu imaju narušavanje statičko-dinamičkih odnosa potpornih struktura (Kosinac, 2018, Kovačević 2013, Korektivne vježbe).



Slika 9. Lordotično držanje tijela (Kovačević, 2013)

3.5.1. Kineziterapijske vježbe za ispravljanje lordotičnog držanja

S kineziterapijskim tretmanom započinje se odmah po uspostavljanju dijagnoze. Vježbe koje se primjenjuju tijekom terapije ovise o životnoj dobi djeteta i stupnju lordoze, te posebnu pažnju treba usmjeriti na izbor vježbi, početni položaj, način primjene, vrstu opterećenja i trajanje vježbi. Stoga, počne li se tretman primjenjivati u početnom stadiju funkcionalnih skolioza, rezultati će biti dobri, dok će kod pojave strukturalnih promjena na kralježnici rezultati primjene kineziterapijskih vježbi biti relativno dobri ili djelomični (Korektivne vježbe).

Vježbe se mogu izvoditi u skupinama, parovima ili individualno, a mogu biti organizirane u dvorani, na otvorenom, u bazenu ili kod kuće. Za postizanje što boljih rezultata, tijekom izvođenja vježbi mogu se koristiti razna pomagala kao što su lopte, vreće s pijeskom i gumene trake. Također, preporučuje se leđno plivanje i terapija jahanjem, a trebalo bi izbjegavati sportove koji pojačavaju lordozu, poput ritmičke gimnastike.

Cilj kineziterapijskih vježbi jest jačanje abdominalnih mišića, korekcija položaja slabinskih kralježaka, vježbe fiziološkog držanja zdjelice i učenje disanja dijafragmomom, te reekvilibracija između abdominalnih i leđnih mišića (Kosinac, 2018 i Kovačević, 2013).

3.5.1.1. Primjeri kineziterapijskih vježbi za ispravljanje lordotičnog držanja



Vježba 1. Početni je položaj ležeći na leđima, noge su lagano savijene u koljenima, pete su na podu, a ruke lagano opružene pokraj tijela s dlanovima prema gore. Napeti trbušne mišiće, križa i pete tiskati na pod. Napetost zadržati do 10 sekundi, opustiti do 5 sekundi. Vježbu ponoviti 3 puta.



Vježba 2. Početni je položaj ležeći na leđima, noge su savijene u koljenima, stopala su na podu, ruke lagano opružene pokraj tijela. Napeti trbušne mišiće, križa tiskati prema podu. Desnu nogu saviti, obuhvatiti je ispod koljena i privući prema trbuhu, lijevu opruženu nogu podići 30 cm i napeti. Položaj zadržati nekoliko trenutaka, vratiti se u početni položaj i opustiti se. Vježbu ponoviti 3 puta.



Vježba 3. Početni je položaj ležeći na leđima, noge su savijene u koljenima, pete su na podu, ruke su ispružene pokraj tijela, dlanovi su prema podu. Napeti trbušne mišiće, križa tiskati na pod, glavu i gornji dio tijela podići, ruke podići i pokraj tijela ispružiti naprijed. Položaj zadržati nekoliko trenutaka, vratiti se u početni položaj i opustiti. Vježbu je potrebno ponoviti 3 puta.



Vježba 4. Početni je položaj ležeći na leđima, noge su savijene u koljenima, stopala su na podu, ruke su opružene pokraj tijela, dlanovi su na podu. Savijene noge u koljenima spustiti lijevo i desno do poda do granice bola, a potom ih vratiti u početni položaj. Vježbu ponoviti nekoliko puta.



Vježba 5. Početni je položaj ležeći na leđima, noge su savijene u koljenima, stopala su na podu, ruke su opružene uz tijelo. Istodobno privlačiti desnu nogu savijenu u koljenu i pritiskati dlanom suprotne ruke od sebe. Položaj zadržati 2 sekunde, opustiti se i izdahnuti. Vježbu treba ponoviti 6 do 8 puta.



Vježba 6. Početni je položaj stojeći, noge su postavljene u širini kukova, a ruke podupiru zdjelicu. Napeti trbušne i sjedne mišiće, ramena postaviti malo prema natrag, leđa istegnuta, laktovi su savijeni, dlanovi prema dolje, prsti podupiru zdjelice. Glavu i vrat lagano izbočiti van, šake tiskati k podu. Napetost treba zadržati i brojiti do 10, a potom opustiti. Vježbu ponoviti 3 puta.



Vježba 7. Početni je položaj stojeći, nasloniti se dužinom leđa i glavom na zid. Stopala su postavljena u širini kukova, a koljena su lagano savijena. Donji dio tijela i glavu tiskati na zid, trbuh napeti i uvući, dlanove tiskati o zid. Koljena su lagano savijena. Napetost treba zadržati nekoliko trenutaka, pa opustiti. Vježbu ponoviti nekoliko puta (Kosinac, 2018).

Zaključak

Posturalne probleme možemo primijetiti već od rane dječje dobi. Važno ih je znati prepoznati i ne zanemarivati jer mogu utjecati na kvalitetu života te uzrokovati nepravilno držanje. Nadalje, kifotično držanje, skoliotično držanje i lordotično držanje mogu prijeći u patološka stanja kao što su kifoza, skolioza i lordoza ako ih se ne prevenira primjenom ciljanih vježbi.

Kako bi se nepravilna postura prepoznala na vrijeme, važno je educirati roditelje i odgojitelje koji će znati razlikovati nedostatke u razvoju od normalnoga razvoja te koji će moći primijeniti pravilan kineziterapijski tretman u suradnji s kineziterapeutima u svrhu prevencije posturalnih problema.

Pozitivni učinci kineziterapije vidljivi su u poboljšanju fizičke snage, izdržljivosti i proprioceptije, ali povoljno utječu i na emocionalno i mentalno zdravlje, sposobnost planiranja i obavljanja svakodnevnih aktivnosti, bolje raspoloženje i mogućnost društvene reintegracije.

Kako je u radu ranije navedeno, kineziterapijski se tretman može uz aktivne i pasivne vježbe provoditi i putem sportova kao što su laka atletika, odbojka, veslanje, skijanje, tenis, košarka, nogomet, ritmička gimnastika, klizanje i mačevanje, no svaka sportska aktivnost treba se provoditi s osobitom pažnjom kako se ne bi nanijela šteta. Bavljenjem sportom od rane dobi djeca će naučiti pravilno brinuti o vlastitom zdravlju.

Literatura

1. Bettany-Saltikov, J., & Paz-Lourido, B. (2012). *Physical Therapy Perspectives in the 21st Century – Challenges and Possibilities*. Rijeka: InTech
2. Bullock-Saxton, J. (1988). *Normal and abnormal postures in the sagittal plane and their relationship to low back pain*. *Physiotherapy Practice*, 4(2), 94-104.
3. Goretsky, M. J., Kelly, R. E., Jr, Croitoru, D., & Nuss, D. (2004). Chest wall anomalies: pectus excavatum and pectus carinatum. *Adolescent medicine clinics*, 15(3), 455–471.
4. Hrvatska enciklopedija, mrežno izdanje. Leksikografski zavod Miroslav Krleža, 2021. Pristupljeno 2. 9. 2023. <http://www.enciklopedija.hr/Natuknica.aspx?ID=61888> .
5. Korektivne vježbe <http://www.despotos.edu.rs/upload/lordoza,skolioza.pdf> , (Posjećeno: 17.08.2023)
6. Kosinac, Z. (2005). *Kineziterapija sustava za kretanje*. Split: Udruga za šport i rekreaciju djece i mladeži grada Splita.
7. Kosinac, Z. (2018). *Posturalni problemi u djece i mladeži, Dijagnostika i liječenje*. Zagreb: Medicinska naklada.
8. Kosinac, Z. , & Vlasković, T. (2021). *Opća i specijalna kineziterapija*. Zagreb: Medicinska naklada.
9. Kovačević, A. (2013). *Fizioterapija deformacija lokomotornog sustava*. Zagreb: alka script d.o.o.
10. Matijević, V. (2006). Tortikolis. *Fizikalna i rehabilitacijska medicina*, 20 (3-4), 45-53. Retrieved from <https://hrcak.srce.hr/129243> (Posjećeno: 10.05.2023.)
11. Pećina, M. i sur. (2004). *Ortopedija*. Zagreb: Naklada ljevak d.o.o.
12. Pessler, F. *Kifoze* <https://www.hemed.hr/Default.aspx?sid=19077> (Posjećeno 12.05.2023.)
13. Šušnjar, T., Jukić, M., Pogorelić, Z., Milunović, K., Todorčić, J. & Čohadžić, T. (2023). Minimalno invazivna metoda liječenja ljevkastih prsa po Nussu. *Liječnički vjesnik*, 145 (Supp 1), 154-157. <https://doi.org/10.26800/LV-145-sup11-24> (Posjećeno: 11.05.2023.)
14. The Manual's Editorial Staff, Skolioza <https://www.hemed.hr/Default.aspx?sid=20034&search=skoliozu,skoliozom,skoliozi,skolioze,skolioza> (Posjećeno: 24.05.2023.)

Izjava o samostalnoj izradi rada

Ja, Magdalena Orlović, izjavljujem da sam ovaj završni rad na temu „Kineziterapijske vježbe za ispravljanje posturalnih problema djece predškolske dobi“ izradila samostalno uz potrebne konzultacije i savjete s mentorom te upotrebu navedene literature.

Potpis: _____

(Magdalena Orlović)