

# Komplikacije nakon operacijskog liječenja iščašenja kuka tehnikom priteznog sidra u pasa

---

**Kuhanec, Stela**

**Master's thesis / Diplomski rad**

**2024**

*Degree Grantor / Ustanova koja je dodijelila akademski / stručni stupanj:* **University of Zagreb, Faculty of Veterinary Medicine / Sveučilište u Zagrebu, Veterinarski fakultet**

*Permanent link / Trajna poveznica:* <https://um.nsk.hr/um:nbn:hr:178:827125>

*Rights / Prava:* [In copyright](#) / [Zaštićeno autorskim pravom.](#)

*Download date / Datum preuzimanja:* **2024-07-15**



*Repository / Repozitorij:*

[Repository of Faculty of Veterinary Medicine -  
Repository of PHD, master's thesis](#)



SVEUČILIŠTE U ZAGREBU  
VETERINARSKI FAKULTET

SVEUČILIŠNI INTEGRIRANI PRIJEDIPLOMSKI I DIPLOMSKI STUDIJ  
VETERINARSKA MEDICINA

Stela Kuhanec

Komplikacije nakon operacijskog liječenja iščašenja kuka tehnikom priteznog  
sidra u pasa

Zagreb, 2024.

Stela Kuhanec

Zavod za rendgenologiju, ultrazvučnu dijagnostiku i fizikalnu terapiju Veterinarskog fakulteta  
Sveučilišta u Zagrebu

Klinika za kirurgiju, ortopediju i oftalmologiju Veterinarskog fakulteta Sveučilišta u Zagrebu

Predstojnik: izv. prof. dr. sc. Zoran Vrbanac

Predstojnik: prof. dr. sc. Dražen Vnuk

Mentori: izv. prof. dr. sc. Zoran Vrbanac

dr. sc. biomed. Petar Kostešić

Članovi povjerenstva za obranu diplomskog rada:

1. izv. prof. dr. sc. Marko Pećin
2. doc. dr. sc. Andrija Musulin
2. izv. prof. dr. sc. Zoran Vrbanac
4. dr. sc. biomed. Petar Kostešić (zamjena)

Rad sadržava 53 stranice, 32 slike, 3 tablice, 22 literaturna navoda.

## ZAHVALA

*Htjela bih se zahvaliti svakoj osobi koja mi je na bilo koji način pružala podršku tijekom ovog, ne baš kratkog, ali svakako slatkog putovanja. Posebno, veliko hvala mojoj obitelji i dečku za bezuvjetnu potporu bez koje danas ne bih bila ono što jesam.*

## **POPIS KRATICA**

SVB – Sveučilišna veterinarska bolnica

RTG – rendgenogram

TPO – (*eng. triple pelvic osteotomy*) – trostruka osteotomija zdjelice

THR – (*eng. total hip replacement*) – potpuna zamjena kuka

## **POPIS TABLICA**

Tablica 1. Kategorizacija komplikacija nakon operacijskog liječenja tehnikom priteznog sidra

Tablica 2. Vrijeme proteklo od zahvata do pojave komplikacije te metoda njezinog liječenja

Tablica 3. Pojavnost predisponirajućih čimbenika i razvoja komplikacija

## SADRŽAJ

1. UVOD .....	1
2. PREGLED DOSADAŠNJIH SPOZNAJA .....	3
2.1. Anatomija .....	3
2.2. Vaskularizacija kuka.....	4
2.3. Podjela iščašenja .....	5
2.3.1. Kraniodorzalno iščašenje .....	5
2.3.2. Kaudodorzalno iščašenje .....	5
2.3.3. Ventralno iščašenje.....	6
2.4. Metode dijagnostike .....	7
2.4.1. Slikovna dijagnostika .....	8
2.5. Diferencijalna dijagnoza .....	9
2.6. Liječenje iščašenja kuka.....	9
2.6.1. Konzervativno liječenje .....	10
2.6.2. Operacijsko liječenje .....	12
2.6.2.1. Kapsulorafija ili šivanje zglobne kapsule .....	13
2.6.2.2. Tehnika sintetske kapsule .....	14
2.6.2.3. Transpozicija velikog trohantera .....	15
2.6.2.4. Postavljanje transartikularne igle .....	16
2.6.2.5. Stabilizacija petljom fascie latae.....	17
2.6.2.6. Transpozicija sakrotuberalnog ligamenta .....	18
2.6.2.7. Tehnika po Martiniju (ekstraartikularna stabilizacija resorptivnim materijalom) .....	18
2.6.2.8. Ekscizijska artroplastika glave i vrata bedrene kosti .....	19
2.6.2.9. Trostruka osteotomija zdjelice (TPO) .....	20
2.6.2.10. Totalna artroplastika kuka.....	22
2.6.2.11. Tehnika priteznog sidra (engl. <i>Toggle Pin</i> ) .....	23
2.7. Komplikacije nakon operacijskog liječenja iščašenja kuka .....	27
2.8. Komplikacije u liječenju tehnikom priteznog sidra .....	28
3. HIPOTEZA I CILJEVI .....	29
4. MATERIJAL I METODE.....	29
4.1. Ustroj studije .....	29
4.2. Predmet istraživanja .....	29
4.3. Metode.....	30
4.4. Statističke metode .....	30

5.	REZULTATI.....	31
5.1.	Ukupan broj životinja u istraživanju .....	31
5.2.	Dob i spol .....	31
5.3.	Tjelesna težina.....	33
5.4.	Pridružene ozljede .....	33
5.5.	Pristup zglobu i materijali korišteni u zahvatu .....	34
5.6.	Zatvorena repozicija .....	35
5.7.	Pojava komplikacija .....	35
6.	RASPRAVA.....	39
7.	ZAKLJUČCI .....	41
8.	SAŽETAK.....	42
9.	SUMMARY .....	43
10.	LITERATURA .....	44
11.	ŽIVOTOPIS.....	46

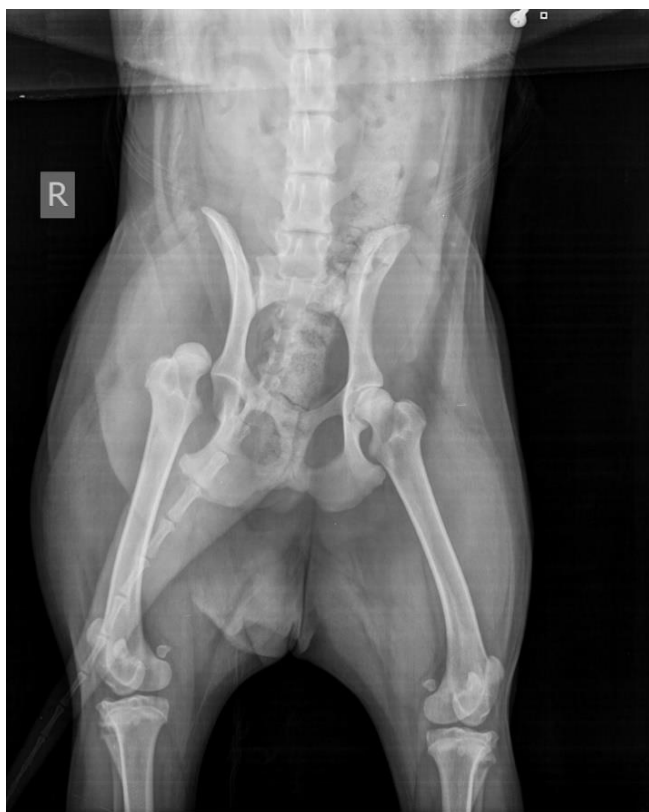

## 1. UVOD

Iščašenje ili luksacija je potpuni gubitak međusobnog dodira dvije zglobne površine, uz oštećenje zglobne kapsule i ligamenata. Razlikujemo ga od uganuća - sublaksacije, koje predstavlja nepotpuno ili djelomično razmicanje kod kojeg je normalna veza između zglobnih ploha izmijenjena, ali je održan kontakt između istih. Iščašenje kuka ili koksofemoralnog zgloba podrazumijeva pomak glave bedrene kosti u odnosu na acetabulum (FOSSUM i sur., 1997). Iščašenje glave bedrene kosti obuhvaća i do 90% svih iščašenja zglobova u pasa (DENNY i BUTTERWORTH, 2000) od kojih je i do 85% prouzročeno udarcem automobila (TOBIAS i JOHNSTON, 2012). Ostali uzroci još mogu biti pad s visine i nepoznata trauma te prisutnost displazije kukova kao predisponirajući čimbenik za traumu nepoznatog uzroka.

Smjer iščašenja određuje se pozicijom distalnog dijela kosti koja čini predmetni zglob. U pasa je najčešće kraniodorzalno iščašenje kuka koje se javlja u 75% slučajeva (Slika 1). Ono obično nastaje kada trauma na ud nadilazi fiziološke sile pa životinja pada lateralno s distalnim dijelom bedrene kosti u adukciji. Tada dolazi do rastezanja ligamenta glave bedrene kosti i acetabuluma i naposljetku se glava bedrene kosti potisne preko dorzalnog ruba acetabuluma što uzrokuje kidanje ligamenta glave bedrene kosti i zglobne kapsule (TOBIAS i JOHNSTON, 2012). Zglobna kapsula i ligament glave bedrene kosti glavni su stabilizatori kuka, stoga većina iščašenja uključuje promijenjeno stanje ovih struktura. Iščašenja mogu nastati i ako je ud u adukciji, a na njega djeluje izravna dorzalna sila ili izravna ventralna sila djeluje na zdjelicu. Kaudoventralno iščašenje rijetke je te je obično povezano s istodobnim lomom velikog trohantera kada se ud nađe u abdukciji i glava bedrene kosti se pomakne u *foramen obturatorium* (TOBIAS i JOHNSTON, 2012). Prilikom iščašenja dolazi i do ozljede okolnog tkiva, pa tako ligament glave bedrene kosti može rupturirati ili može doći do avulzije ligamenta iz *fovee capitis*. Fibrozna zglobna kapsula također je oštećena.

Iščašenje kuka je stanje koje zahtjeva hitnu intervenciju kako bi se spriječila dodatna trauma tkiva i degeneracija zglobne hrskavice.



Slika 1. Ventrodorzalni prikaz kraniodorzalnog iščašenja desnog kuka u psa  
(izvor: arhiva SVB)

## 2. PREGLED DOSADAŠNJIH SPOZNAJA

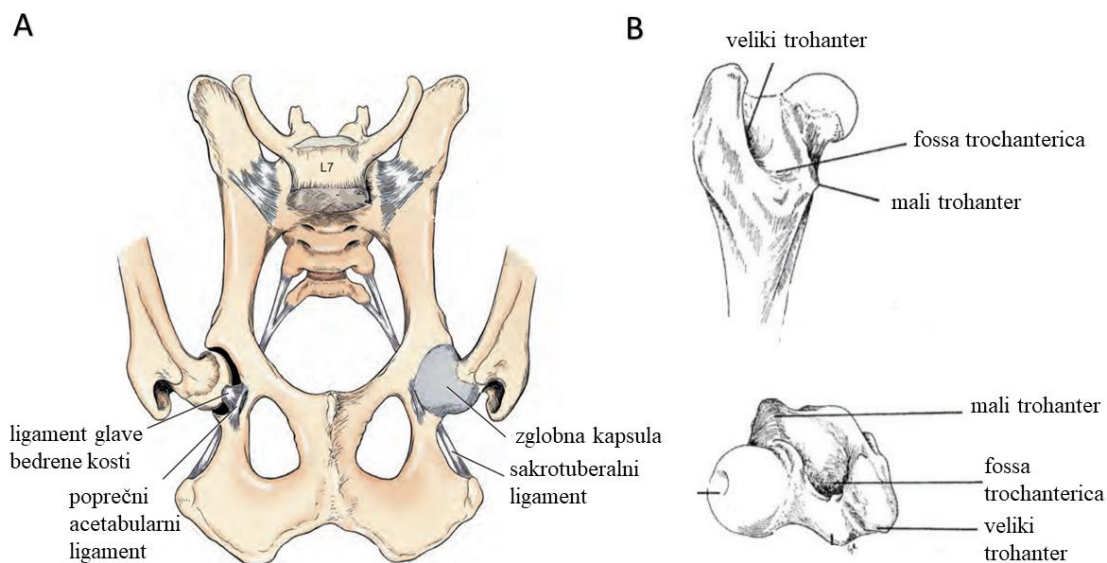
### 2.1. Anatomija

Kuk je zglob kojeg čini glava bedrene kosti uzglobljena s acetabulumom. Ekstenzija i fleksija primarna su kretanja zgloba, no s obzirom da je kuk sferni zglob, omogućen je širok opseg pokreta. (EVANS i LAHUNTA, 2013). Glava bedrene kosti ima udubinu (*fovea capitis*) koja ima funkciju prihvata ligamenta glave bedrene kosti (KÖNIG i LIEBICH, 2009).

Acetabulum je udubina konkavnog oblika koju čine sve tri kosti hemipelvisa. Građen je od centralne acetabularne jame (*lat. fossa acetabuli*) i polumjesečaste zglobne površine periferno (*lat. facies lunata*) (KÖNIG i LIEBICH, 2009). Acetabulum je dodatno produbljen rubom fibrozne hrskavice koja se naziva acetabularna usna (*lat. labrum acetabulare*) te se nalazi uz rub i proteže se preko acetabularnog usjeka (*engl. acetabular notch*) kao slobodan ligament – poprečni acetabularni ligament (*lat. lig. transversum. acetabuli*) (Slika 2).

Zglobna kapsula je prostrana, spaja se medijalno uz rub acetabuluma i lateralno na vrat bedrene kosti. Fibrozni sloj ima zadebljanja, no nema ligamente (EVANS i LAHUNTA, 2013). Čine ju dva sloja, vanjski (*stratum fibrosum*), građen od vezivnog tkiva i unutarnji (*stratum synoviale*), prožet krvnim žilama i živcima (KÖNIG i LIEBICH, 2009). Ligament glave bedrene kosti (*engl. lig. capitis femoris*) je kratka, plosnata struktura koja se proteže od *foveae capitis* na glavi bedrene kosti do acetabularne jame. Ligament je intraartikularan i ne nalazi se pod opterećenjem tjelesne težine, a pokriven je sinovijalnom membranom. Spoj ligamenta s acetabulumom je širok i stapa se s periostom acetabularne fosse i poprečnim acetabularnim ligamentom (EVANS i LAHUNTA, 2013).

Aktivnu stabilnost kuku daju i mišići. Među njima u fleksiji zgloba sudjeluju: *m. iliopsoas*, *m. rectus femoris*, *m. sartorius*, *m. tensor fasciae latae* i *m. articularis coxae*, a u ekstenziji sudjeluju *m. gluteus superficialis*, *m. gluteus medius*, *m. piriformis*, *m. quadratus femoris*, *m. biceps femoris*, *m. semitendinosus*, *m. semimembranosus* i *mm. adductores*. Abduktori kuka sudjeluju i u unutarnjoj rotaciji: *m. gluteus medius*, *m. gluteus profundus*, *m. piriformis*, i *m. tensor fasciae latae*, dok u vanjsku rotaciju omogućavaju *m. obturatorius internus*, *m. obturatorius externus*, *m. iliopsoas*, *m. quadratus femoris* i *mm. gemeli* (MANLEY, 1993).



Slika 2. Shematski prikaz ligamenata zdjelice i kuka (A) i dijelova glave i vrata bedrene kosti (B)

(izvor: TOBIAS i JOHNSTON, 2012 i SLATER, 1993)

## 2.2. Vaskularizacija kuka

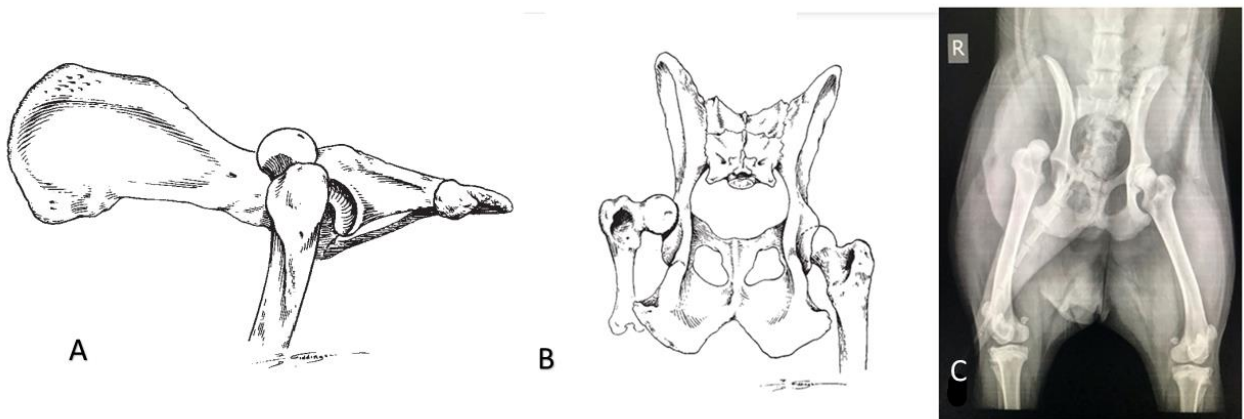
Vaskularna opskrba kuka mijenja se s dobi životinje. Inicijalno većina krvi dolazi od grana femoralne i duboke femoralne arterije. Lateralna cirkumfleksna arterija uzdiže se od femoralne arterije te pruža većinu vaskularizacije glavi bedrene kosti i dorzalnom aspektu vrata bedrene kosti s medijalnom cirkumfleksnom arterijom koja vaskularizira medijalni aspekt zglobne kapsule uz područje njezinog pričvršćivanja ventralno. Kaudalni dio glave bedrene kosti opskrbljuje se krvlju putem anastomoza medijalne i lateralne cirkumfleksne femoralne arterije. Mala grana kaudalne glutealne arterije opskrbljuje zglobnu kapsulu na dorzalnom aspektu glave bedrene kosti. Kod štenadi s otvorenim zonama rasta kosti glava bedrene kosti vaskularizirana je većinom ventralnom kroz inferiorne retinakulne žile koje se granaju od medijalne cirkumfleksne femoralne arterije. Kod odraslih pasa sa zatvorenim fizama rasta djelomičan dotok krvi do glave bedrene kosti vrši se putem ligamenta glave bedrene kosti te kroz žile koje penetriraju u epifizu iz femoralne arterije (NUNAMAKER i sur., 1987).

### 2.3. Podjela iščašenja

Iščašenje kuka u pasa opisuje se odnosom lokalizacije glave bedrene kosti u odnosu na acetabulum. Tako se razlikuje kraniodorzalno iščašenje, kaudodorzalno iščašenje i ventralno iščašenje.

#### 2.3.1. Kraniodorzalno iščašenje

Kraniodorzalni je najčešći smjer iščašenja kuka u pasa i pojavljuje se kod 78% životinja (Slika 3). Glava bedrene kosti leži dorzalno i kranijalno od acetabuluma, a zahvaćeni ud je skraćen u odnosu na suprotan prilikom pozicioniranja životinje ventralno i ekstenzije kukova kaudalno. Bedro je u adukciji i koljeno je rotirano prema van, a skočni zglob je rotiran prema unutra (Slika 6 A). Palpatorno, veliki trohanter povišen je u odnosu na svoju anatomska poziciju te je razmak između njega i *tubera ischii* povećan (BRINKER i sur., 1997).

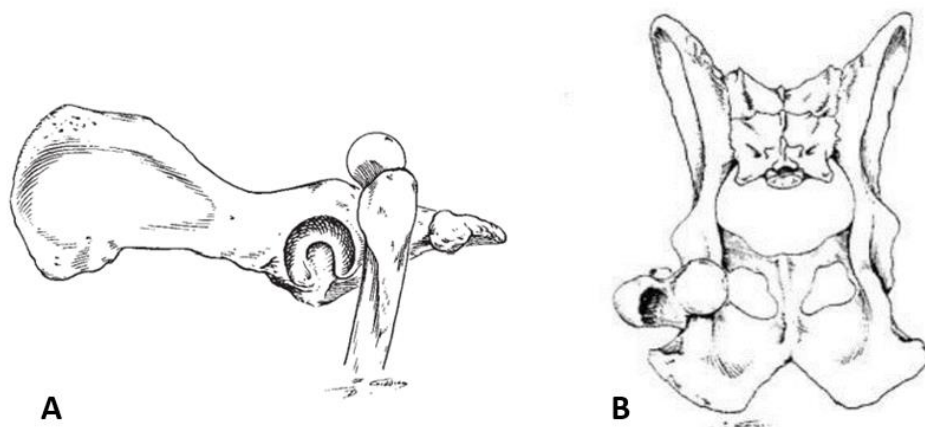


Slika 3. Lateralni (A) i ventrodorzalni (B) shematski te RTG (C) prikaz kraniodorzalnog iščašenja kuka u pasa

(izvor: BRINKER i sur., 1997 i arhiva SVB)

#### 2.3.2. Kaudodorzalno iščašenje

Do kaudodorzalnog iščašenja u pasa rijetko dolazi (Slika 4). Najčešće se radi o kraniodorzalnom iščašenju s velikom nestabilnošću što omogućuje glavi bedrene kosti da se pomakne kaudalno i dorzalno od acetabuluma gdje postoji rizik od ozljede sjednog živca (*n. ischiadicus*). Zahvaćeni ud nešto je duži od suprotnog prilikom ekstenzije kukova kaudalno, no kraći je prilikom pozicioniranja ventralno. Bedro je u abdukciji s unutarnjom rotacijom koljena i vanjskom rotacijom skočnog zgloba. Palpacijom kukova uočava se suženje prostora između velikog trohantera i *tubera ischii* (BRINKER i sur., 1997).

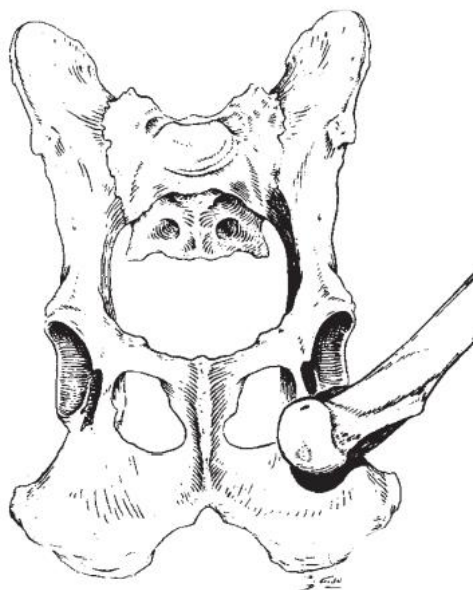


Slika 4. Lateralni (A) i ventrodorzalni (B) shematski prikaz kaudodorzalnog iščašenja kuka u pasa

(izvor: BRINKER i sur., 1997)

### 2.3.3. Ventralno iščašenje

Iščašenje kuka ventralno rijetko je i pojavljuje se u svega 1,5% do 3,2% pasa (BRINKER i sur., 1997). Često se dovodi u vezu s lomom acetabuluma. Glava bedrene kosti leži ventralno od acetabuluma, obično u *foramen obturatoru* ili kranijalno od njega, zakačena ispod iliopektinealne eminencije (Slika 5). U većini slučajeva radi se o kraniodorzalnim iščašenjima koja su manipulacijom dovedena ventralno prije dijagnostičkih postupaka. Mogu nastati i spontano uslijed traume te su često popraćena lomovima velikog trohantera. U kaudalnoj ekstenziji vidljivo je produljenje zahvaćenog uda (BRINKER i sur., 1997).

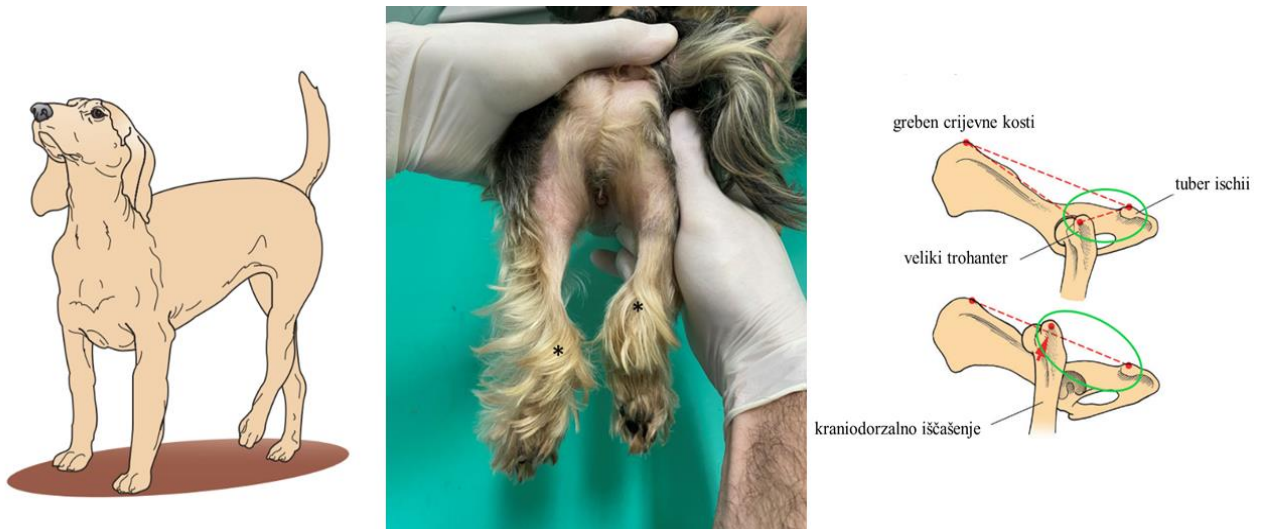


Slika 5. Ventrodorzalni shematski prikaz ventralne lukacije kuka u pasa

(izvor: BRINKER i sur., 1997)

#### **2.4. Metode dijagnostike**

U životinja s iščašenjem bedrene kosti anamneza često pokazuje povezanost s traumom te je potreban temeljiti klinički pregled kako bi se potvrdilo iščašenje kuka i kako bi se isključile eventualne ostale ozljede. Klinički se uz kraniodorzalno iščašenje glave bedrene kosti javljaju bol u području kuka, hromost te nemogućnost oslanjanja, vanjska rotacija i adukcija uda, palpatorna asimetrija kukova zbog dorzalne istisnine velikog trohantera, a zahvaćeni ud je skraćen prilikom ekstenzije kukova te su prisutne krepitacije (Slika 6 B). Prilikom ventralnog iščašenja kliničkim pregledom uočava se abdukcija, unutarnja rotacija te produljenje zahvaćenog uda (TOBIAS i JOHNSTON, 2012).



Slika 6. (A) Karakteristična pozicija uda pri kraniodorzalnom iščašenju. Primjećuje se adukcija i vanjska rotacija. (B) Prikaz skraćivanja desnog uda uslijed iščašenja desnog kuka. Zvezdice označuju razliku u visini lijevog i desnog skočnog zgloba psa. (C) Shematski prikaz promjene anatomskih odnosa pri iščašenju kuka

(izvor: FOSSUM i sur. 1997 i arhiva Petar Kostešić DMV)

Iščašenje palpatorno možemo identificirati postavljanjem palca u sjedni žlijeb, između velikog trohantera i sjedne kvrge i vanjskom rotacijom uda. Uslijed iščašenja palac se ne izbacuje iz žlijeba rotacijom glave bedrene kosti (TOBIAS i JOHNSTON, 2012).

Prilikom kraniodorzalnog iščašenja veliki trohanter nalazi se dorzalno od zamišljene linije koja spaja greben crijevne kosti i *tuber ischii* te je udaljenost od *tubera ischii* i velikog trohantera povećana. Obrnuto je kod ventralnog iščašenja (Slika 6 C) (FOSSUM i sur., 1997).

#### 2.4.1. Slikovna dijagnostika

Da bi se potvrdilo iščašenje kuka, odredio smjer te učinila procjena ostalih eventualnih ozljeda, potrebna je slikovna dijagnostika. Snimamo laterolateralnu i ventrodorzalnu projekciju zdjelice (TOBIAS i JOHNSTON, 2012). Prije donošenja odluke o tehnici liječenja iščašenja kuka rendgenogrami trebaju biti pomno proučeni na znakove avulzije *fovee capitis*, pridruženog zglobnog loma (FOSSUM i sur., 1997), loma glave i/ili vrata bedrene kosti ili degenerativne promjene uslijed displazije kukova ili *Legg-Calve-Perthesove* bolesti (BRINKER i sur., 1997).

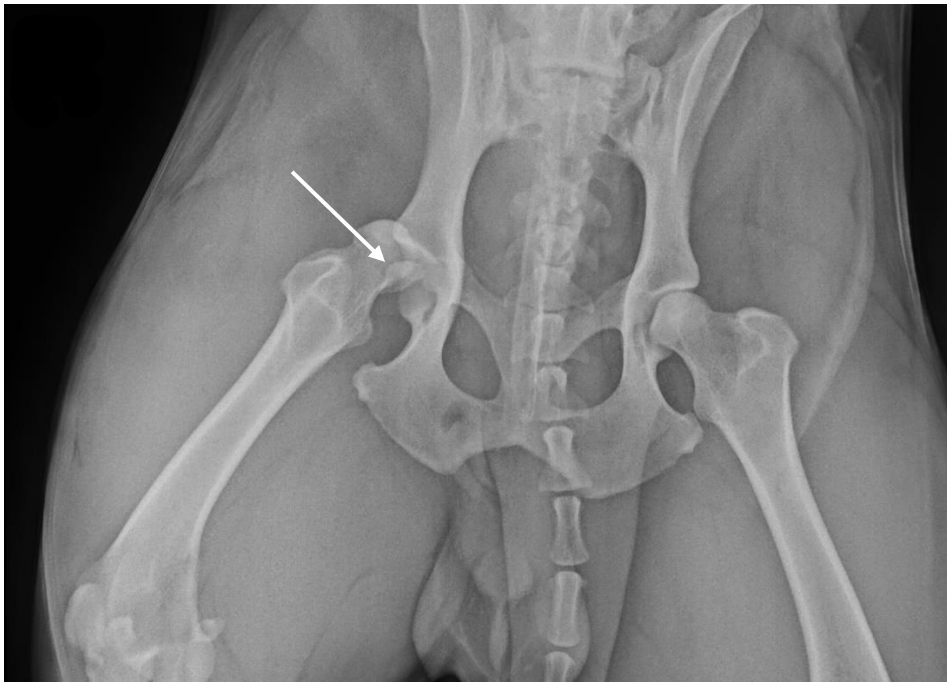


## 2.5. Diferencijalna dijagnoza

Diferencijalno dijagnostički u obzir dolaze: subluksacija glave bedrene kosti, iščašenje posljedično displaziji kukova, lom glave bedrene kosti, lom vrata bedrene kosti te lom acetabuluma (FOSSUM i sur., 1997).

## 2.6. Liječenje iščašenja kuka

Repozicija i stabilizacija iščašenog zgloba trebala bi biti obavljena ubrzo nakon ozljede, unutar 72 sata, kako bi se umanjilo oštećenje hrskavice te patološke promjene glave bedrene kosti i acetabuluma. Repozicija je znatno otežana 4-5 dana nakon iščašenja. U većini slučajeva prvo se pokuša sa zatvorenom tehnikom repozicije iako je ona rijetko uspješna. Zatvorenoj tehnici ne bi se smjelo pristupati ukoliko je prisutan lom acetabuluma ili glave bedrene kosti (Slika 7), a u displastičnih kukova, repozicija zatvorenom tehnikom većinom nije moguća (TOBIAS i JOHNSTON, 2012).



Slika 7. RTG prikaz iščašenja desnog kuka s lomom glave bedrene kosti. Strelica označava lomnu liniju.

(izvor: arhiva SVB)

### 2.6.1. Konzervativno liječenje

Zatvorena repozicija kuka u pasa uspješnija je ako se izvodi netom nakon iščašenja. Neuspješnost ove tehnike je u nastanku intraartikularnih lomova, kontraktura mišića, prisutnosti tkiva ili hematoma unutar zglobne šupljine, upalnom procesu ligamenta glave bedrene kosti i periartikularnoj fibrozi (TOBIAS i JOHNSTON, 2012). Ukoliko nema komplicirajućih čimbenika, jednostavna iščašenja unutar 4-5 dana moguće je reponirati konzervativno. Kako vrijeme prolazi, razni čimbenici smanjuju uspješnost tehnike. Kontraktura mišića prva je koja uvelike otežava repoziciju, posebno u velikih pasa. Meka tkiva kao što su zglobna kapsula, hematomi i hipertrofija ligamenta glave bedrene kosti unutar acetabuluma, također otežavaju repoziciju kuka. U kroničnim slučajevima fibrozno ožiljkasto tkivo može fiksirati istisnutu glavu bedrene kosti za glutealne mišiće ili za crijevnu kost (BRINKER i sur., 1997).

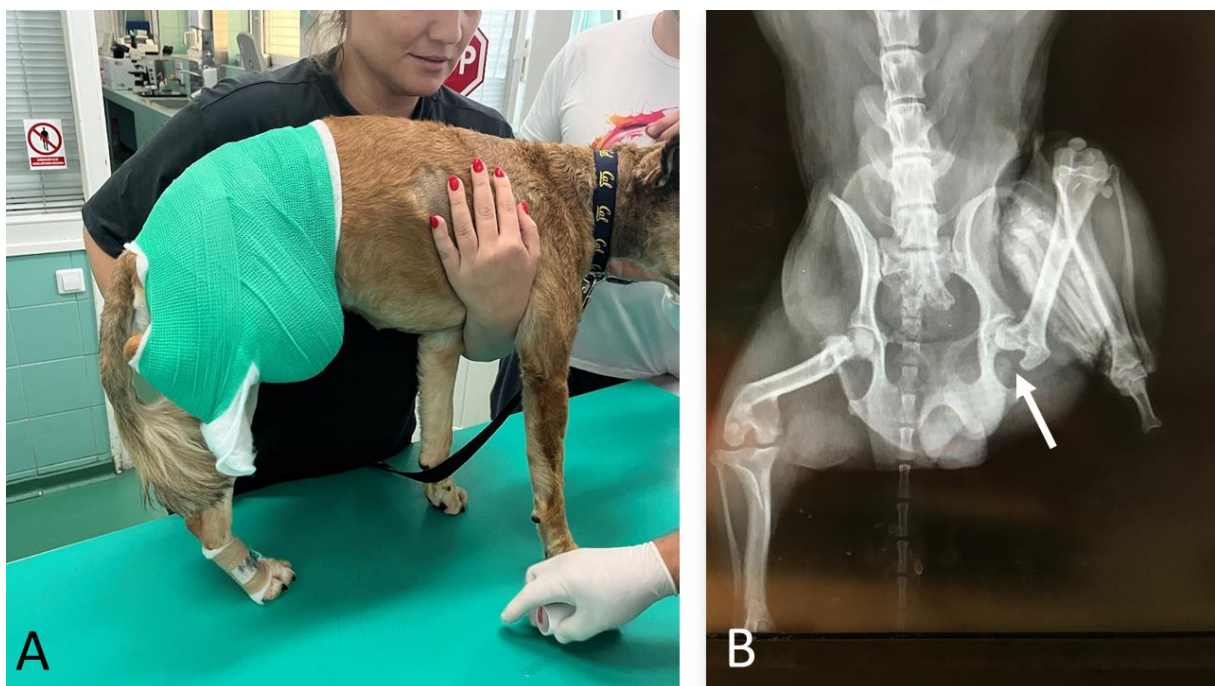Opća anestezija potrebna je da bi se eliminirala bol i osiguralo opuštanje mišića. Kod visokorizičnih pacijenata moguća je sedacija u kombinaciji s epiduralnom ili spinalnom anestezijom (TOBIAS i JOHNSTON, 2012). Pacijent se postavlja u bočni položaj s zahvaćenim udom prema gore te postavljenom okomito na kralježnicu. Jednom rukom se drži noga u tarzalnom zglobu, a drugom se stabilizira trup. Istodobno se noga povlači, tako da se glava bedrene kosti postavlja iznad medijalnog ruba acetabuluma (Slika 9) (FOSSUM i sur., 1997). Životinju se može dodatno stabilizirati užetom postavljenim ispod zahvaćenog uda u područje prepona te fiksiranim pomoću asistenta ili vezano za rub stola (BRINKER i sur., 1997). Lateralno se vrši pritisak i pozicionira se glava bedrene kosti lateralno od acetabuluma te se nakon toga gura proksimalno kako bi glava bedrene kosti sjela u acetabulum. Nakon repozicije, kako bi se ona osigurala, obično se stavlja Ehmerov povez koji nogu drži u fleksiji, abdukciji i unutarnjoj rotaciji. On osigurava da se životinja na ozljeđenu nogu ne oslanja težinom te onemogućuje rotaciju uda što sprječava ponovno iščašenje kuka (Slika 8 A) (FOSSUM i sur., 1997).

Literatura sugerira ostavljanje poveza u poziciji 10-14 dana, no povijanje Ehmerovim povezom povezano je s čestim komplikacijama (nekroza tkiva distalnih dijelova ekstremiteta, edem tkiva, skliznuće poveza i dekubitalne ozljede) te se sugerira svakodnevno previjanje i razgibavanje uda. S obzirom na ovo, kod nekooperativnih pacijenata, nemogućnosti svakodnevne kontrole ili ostalih nepovoljnih čimbenika, u većini je slučajeva izostavljanje postavljanja Ehmerovog poveza sigurniji pristup. (SCHLAG i sur., 2019). Stupanj ponovnih

iščašenja uz postavljanje Ehmerovog poveza varira od 15% do 71%, s time da je znatno viši ukoliko je povez postavljen 5 ili više dana nakon iščašenja (TOBIAS i JOHNSTON, 2012).

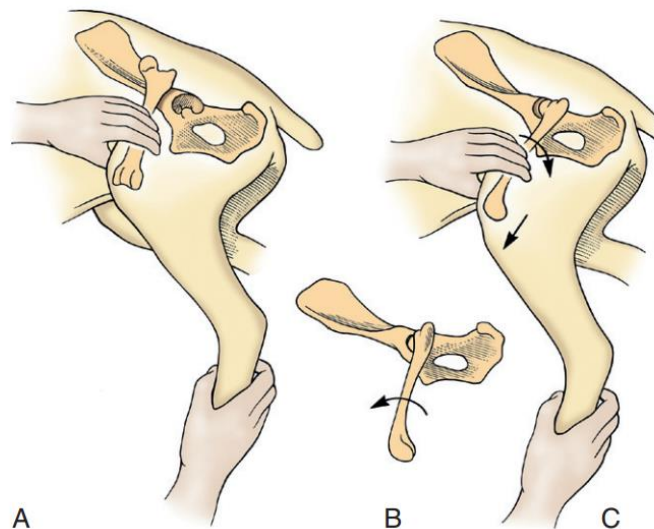
Kad uzmemo u obzir čestu neučinkovitost održavanja kuka u poziciji nakon konzervativne repozicije i veliki postotak komplikacija nakon postavljanja Ehmerovog poveza uz česte kontrole te gotovo intenzivnu njegu potrebnu za svakodnevno previjanje, kao praktičnija, a i učinkovitija metoda liječenja nameće se operacijsko liječenje iščašenja kuka.

Potvrda repozicije kuka dobiva se slikovnom dijagnostikom (Slika 8 B).



Slika 8. Prikaz Ehmerovog poveza na stražnjoj desnoj nozi psa (A). Ventrodorzalni RTG prikaz zdjelice psa nakon repozicije kuka i postavljanja Ehmerovog poveza. Primjećuje se unutarnja rotacija uda i jača pokrivenost glave bedrene kosti acetabulumom (B).

(izvor: arhiva Petar Kostešić DMV i arhiva SVB)



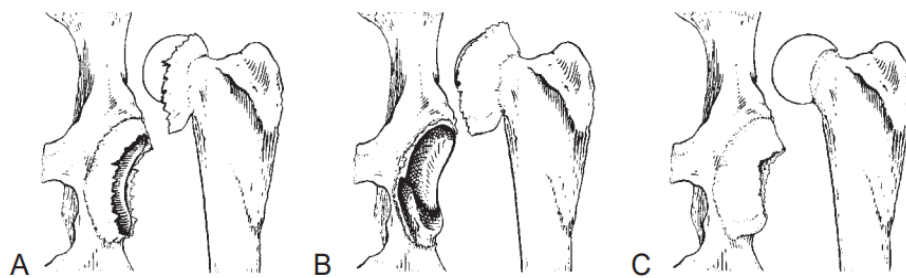
Slika 9. Shematski prikaz zatvorene tehnike repozicije kuka u pasa: (A) zahvatiti ud u blizini tarzalnog zgloba jednom rukom i stabilizirati ud drugom rukom, (B) primijeniti vanjsku rotaciju uda povlačeći ga kaudalno, (C) kada se glava bedrene kosti nalazi lateralno od acetabuluma, primijeniti unutarnju rotaciju uda da bi glava bedrene kosti sjela unutar acetabuluma

(izvor: FOSSUM i sur., 1997)

### 2.6.2. Operacijsko liječenje

Otvorena tehnika repozicije kuka potrebna je kod stanja u kojih kuk nakon zatvorene repozicije ostaje nestabilan, odnosno u kojih zatvorena repozicija nije moguća. Otvorena tehnika omogućava istraživanje cijelog zgloba, odstranjivanje hematoma i mekih tkiva zaostalih unutar acetabuluma te primjenu različitih metoda stabilizacije kuka. Uspješnost otvorene tehnike repozicije i stabilizacije je i do 85% (BRINKER i sur., 1997). Kraniolateralni pristup obično je dovoljan, međutim ponekad je potreban dorzalni pristup s osteotomijom velikog trohantera ili tenotomijom dubokog i srednjeg glutealnog mišića da bi se povećala vidljivost, posebno kod kroničnih iščašenja. Nakon izlaganja zgloba uklanja se tkivo unutar acetabuluma, hematoma i ostaci ligamenta te se procjenjuje oštećenje nastalo na glavi bedrene kosti, rubu acetabuluma i zglobnoj kapsuli. Procjenjuje se integritet zglobne kapsule kako bi se utvrdila mogućnost primarnog šivanja kapsule (kapsulorafije) u svrhu stabilizacije zgloba (Slika 10). Ako je zglobna kapsula jako oštećena, moraju se primijeniti ostale tehnike stabilizacije kuka. Koriste se različite tehnike stabilizacije kako bi se omogućilo adekvatno cijeljenje periartikularnog mekog tkiva i zglobne kapsule te stabilizacija zgloba. Mogu se koristiti samostalno ili u kombinacijama. Najčešće opisane tehnike su kapsulorafija, sintetska

kapsula, transpozicija velikog trohantera, postavljanje transartikularne igle, tehnika priteznog sidra, stabilizacija petljom *fasciae latae*, transpozicija sakrotuberalnog ligamenta, tehnika po Martiniju, ekscizijska artroplastika glave i vrata bedrene kosti, trostruka osteotomija zdjelice i potpuna artroplastika kuka (BRINKER i sur., 1997).

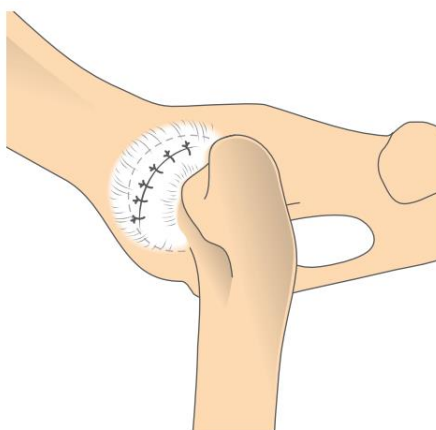


Slika 10. Vrste oštećenja zglobne kapsule: (A) kapsula je oštećena po sredini, (B) avulzija kapsule od dorzalnog ruba acetabuluma, (C) avulzija kapsule sa vrata bedrene kosti.

(izvor: BRINKER i sur., 1997)

#### 2.6.2.1. Kapsulorafija ili šivanje zglobne kapsule

Kapsulorafija je izvediva kod oštećenja kapsule tipa A - rupture po sredini, što nam omogućava pozicioniranje šavova i rekonstrukciju kapsule (Slika 11). Provodi se kraniolateralni ili dorzalni pristup zglobu te se zglobna kapsula šije kako bi se osigurala stabilnost kuka. Snažan, monofilamentni, neresorptivni ili resorptivni šivaći materijal se koristi da bi se postavio horizontalni madracni ili križni šav u zglobnoj kapsuli te se povezuje s bedrenom kosti u unutarnjoj rotaciji i abdukciji. Radi dodatne stabilizacije, uz to se može postaviti Ehmerov povež u trajanju od 10 do 14 dana. Uspješnost ove tehnike iznosi od 83% do 90%. Međutim, tehnika nije primjenjiva ukoliko je stupanj oštećenja kapsule previsok (TOBIAS i JOHNSTON, 2012).



Slika 11. Shematski prikaz kuka psa nakon stabilizacije tehnikom kapsulorafije.

(izvor: FOSSUM i sur., 1997)

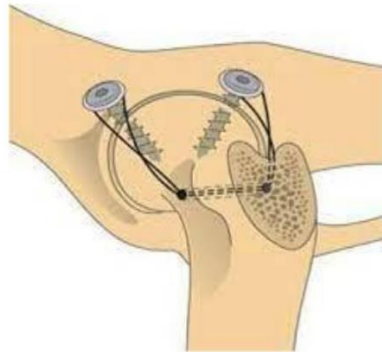
Opisana je tehnika tenodeze dubokog glutealnog mišića kao sredstvo povećanja uspješnosti šivanja zglobne kapsule gdje se, nakon šivanja kapsule, buši tunel prikladne veličine u crijevnoj kosti dorzalno od hvatišta *m. rectus femoris*. U tunel se, kroz mišićno-tetivni spoj dubokog glutealnog mišića, postavlja kortikalni vijak (promjera 2,7 mm za životinje lakše od 15 kg i 3,5 mm promjera za životinje teže od 15 kg) sa šiljastom podložnom pločicom (TOBIAS i JOHNSTON, 2012).

#### 2.6.2.2. Tehnika sintetske kapsule

Ova tehnika jednostavna je i učinkovita, a koristi se kod oštećenja zglobne kapsule tipa B ili C (BRINKER i sur., 1997). Izvodi se kranio-lateralnim ili dorzalnim pristupom zglobu. Ukoliko postoji oštećenje zglobne kapsule ili avulzija od acetabuluma, postavljaju se dva vijka u dorzalni rub acetabuluma koji služe kao sidra za pričvršćivanje šavova. Promatrajući zglob u smjeru od lateralnog prema medijalnom vijci se postavljaju na poziciju 10 i 1 sat za lijevi kuk te na poziciju 11 i 2 sata za desni kuk. Također se postavljaju od 0,5 cm do 1 cm od ruba acetabuluma te se usmjeravaju medijalno da bi se izbjeglo oštećenje zglobne kapsule. U pasa srednje do toy veličine koriste se vijci veličine 2,7 mm dok se u pasa velikih i gigantskih pasmina koriste oni veličine od 3,5 mm do 4,0 mm. Uz svaki se vijak, također, postavlja i podložna pločica u svrhu sprječavanja klizanja šivaćeg materijala oko glave vijka (Slika 12). Umjesto vijka i podložne ploče može se koristiti sidro. Točka sidrišta postavlja se bušenjem tunela u smjeru od kranijalnog prema kaudalnom kroz proksimalni dio vrata bedrene kosti.

Monofilamentni ili multifilamentni konac velikog promjera provlači se kroz tunel te se u obliku osmice spaja za glavu vijka u svrhu prevencije ponovnog iščašenja. Tipično korišteni šivaći materijal kod ove tehnike je monofilamentni najlon ili utkani monofilament. Nakon postavljanja, šav se priteže i čvora u poziciji u kojoj je zglob pod opterećenjem, u blagoj abdukciji i unutarnjoj rotaciji. Ukoliko i dalje postoji prekid zglobne kapsule, ona se rekonstruira u potpunosti.

Na ud je moguće staviti Ehmerov povež, no stabilnost je obično adekvatna i dozvoljava pacijentu oslanjanje na ud. Dokazano je da ova tehnika prevenira ponovno iščašenje u 66% do 100% slučajeva. Komplikacije koje se mogu očekivati su oštećenje hrskavice, ponovno iščašenje kroz mrežu šivaćeg materijala, pomak šavova s vijka i infekcija (TOBIAS i JOHNSTON, 2012).



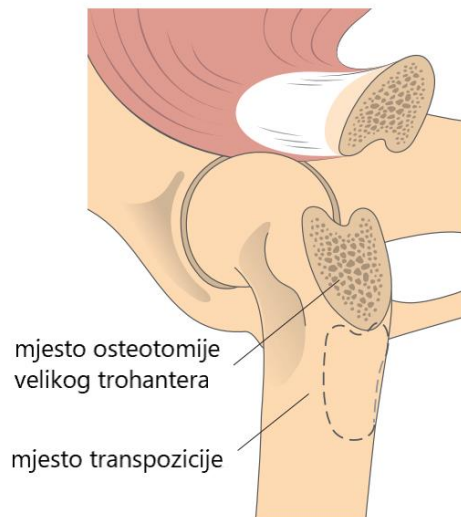
Slika 12. Stabilizacija kuka tehnikom sintetske kapsule

(izvor: FOSSUM i sur., 1997)

### 2.6.2.3. Transpozicija velikog trohantera

Osteotomija velikog trohantera je tehnika koja omogućava bolju izloženost zgloba za tehniku kapsulorafije, tehniku sintetske kapsule i tehniku priteznog sidra. Ponovno pričvršćivanje moguće je distalno i proksimalno od primarne lokacije, otprilike 1 do 2 cm, ovisno o veličini pacijenta (Slika 13). Tako se povećava medijalno povlačenje glutealnih mišića što rezultira adukcijom i unutarnjom rotacijom femura. Veliki trohanter ponovno se spaja i fiksira zatezanjem žicom ili vijkom. Transpozicija velikog trohantera samostalno prevenira ponovno iščašenje u 84% pacijenata (TOBIAS i JOHNSTON, 2012). Tehnika je moguća samo kod očuvane glutealne muskulature (FOSSUM i sur., 1997).





Slika 13. Shematski prikaz tehnike transpozicije velikog trohantera

(izvor: FOSSUM i sur., 1997)

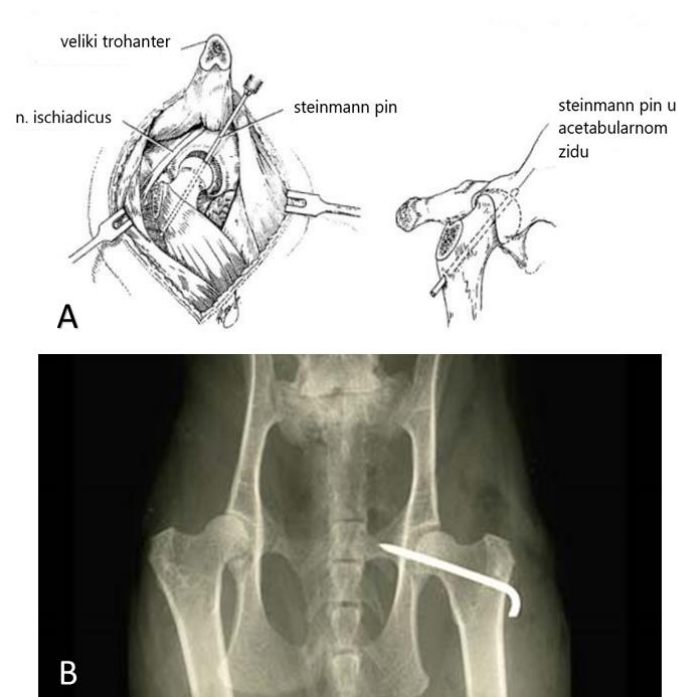
#### 2.6.2.4. Postavljanje transartikularne igle

To je tehnika koja se može koristiti nakon zatvorene ili otvorene repozicije kuka. Steinmannov pin ili Kirschnerova igla postavljaju se kroz glavu i vrat bedrene kosti te kroz acetabulum kako bi se osigurala stabilnost zgloba. Veličina igle odabire se prema veličini pacijenta. Kod zatvorene tehnike umetanja igle glava bedrene kosti se reponira te se igla postavlja normogradno, s početkom na lateralnoj strani bedrene kosti u visini trećeg trohantera. Iгла se usmjerava prema *fovei capitis* te se umeće kroz glavu i vrat bedrene kosti i u medijalni zid acetabuluma. Pri otvorenoj tehnici postavljanja igle, ona se umeće retrogradno, s početkom u *fovei capitis* te izlazom u visini trećeg trohantera. Ud se zatim zadržava u poziciji pod opterećenjem i u blagoj abdukciji dok se igla provlači kroz zid acetabuluma tako da strši vrhom u zdjelični kanal (Slika 14). U oba slučaja asistent provjerava ulazak igle kroz medijalni zid acetabuluma rektalnom pretragom. Lateralni se dio igle na kraju savija i krati da bi se prevenirala migracija istog medijalno, reducirala trauma okolnog tkiva te poradi lakšeg uklanjanja. Ehmerov povež može se postaviti u trajanju od 10 dana, no nije obavezno. Iгла se uklanja nakon 2-3 tjedna.

Ograničeno kretanje pacijenta obavezno je još 4 tjedna nakon uklanjanja igle. (TOBIAS i JOHNSTON, 2012). Ova se metoda posljednjih godina izvodi sve rjeđe i polako se napušta u kliničkoj upotrebi radi čestih komplikacija (GARNIER i sur. 2023). Uspješnost liječenja



iščašenja kuka postavljenjem transartikularne igle nešto je veća kod mačaka (SISSENER i sur., 2009).



Slika 14. Shematski (A) i RTG (B) prikaz izvođenja tehnike postavljanja transartikularne igle

(izvor: BRINKER i sur., 1997 i <https://www.vetlexicon.com/felis/musculoskeletal/articles/transarticular-pinning-hip/>)

#### 2.6.2.5. Stabilizacija petljom *fascie latae*

Ova tehnika slična je tehnici priteznog sidra, razlika je u korištenju fascie latae umjesto šivaćeg materijala. Kaudolateralnim pristupom pristupi se zglobu, buše se tuneli u *acetabularnoj fossi* te kroz glavu i vrat bedrene kosti. Traka širine 1 cm fascie latae prebaci se preko dorzalnog ruba acetabuluma i vrata bedrene kosti. Nakon repozicije glave bedrene kosti rubovi fascije šiju se u visini trećeg trohantera, a nakon stabilizacije izvodi se kapsulorafija zglobne kapsule (TOBIAS i JOHNSTON, 2012).

#### 2.6.2.6. Transpozicija sakrotuberalnog ligamenta

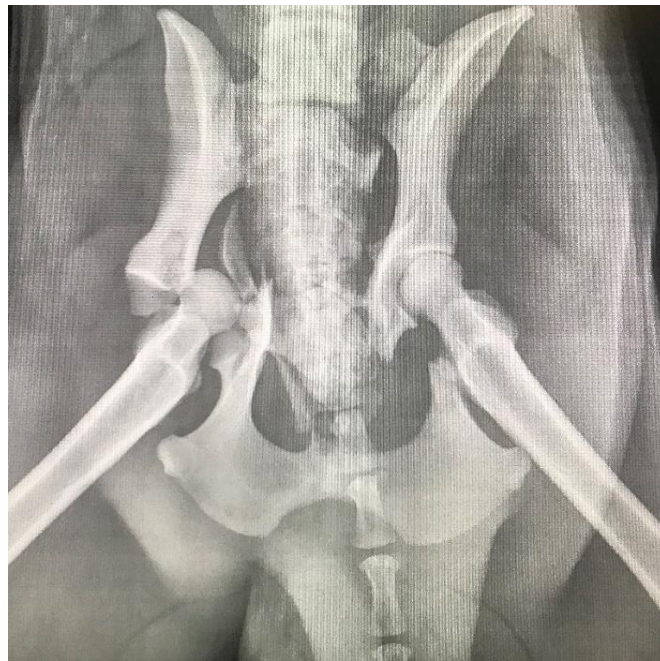
Nakon izvođenja kaudolateralnog pristupa, buše se tuneli kroz acetabulum te bedrenu kost. Pri hvatištu na sjednu kost sakrotuberalni ligament se reže osteotomom, uključujući i dio sjedne kosti dužine 1 cm i širine 0,7 cm te se ligament izolira. Pritom se pazi na očuvanost sjednog živca. Dio sjedne kosti se podreže kako bi se omogućio prolaz kroz tunele te se buše dvije manje rupe za prihvat konca. Konac se pričvrsti za serklažnu žicu i ligament se provodi od medijalnog prema lateralnom kroz acetabularni tunel te se pričvrsti ispod velikog trohantera koštanim vijkom (TOBIAS i JOHNSTON, 2012).

#### 2.6.2.7. Tehnika po Martiniju (ekstraartikularna stabilizacija resorptivnim materijalom)

Nakon kranio-lateralnog pristupa i repozicije kuka radi se kapsulorafija ukoliko je moguće. Buši se tunel u smjeru od lateralnog prema medijalnom u crijevnoj kosti, kranijalno od acetabuluma. Drugi tunel radi se od kaudalnog prema kranijalnom kroz bedrenu kost distalno od prihvata glutealnih mišića na bazi velikog trohantera (MARTINI i sur., 2001). Jedna ili više niti velikog monofilamentnog konca provuku se u smjeru od lateralnog prema medijalnom kroz crijevu kost. Zakrivljeni hemostat postavlja se ispod ventralnog ruba tijela crijevne kosti za prihvat konca te se on prinese na lateralnu stranu crijevne kosti. Potom se konac provlači u smjeru od kranijalnog prema kaudalnom kroz bedrenu kost te u kranijalnom smjeru ispod hvatišta glutealnih mišića korištenjem hemostata ili igle. Zglob se postavi u unutarnju rotaciju i abdukciju te se konac čvora. Postoji i alternativna tehnika kojom se izbjegava bušenje tunela u crijevnoj kosti i bedrenoj kosti kod koje se konac sidri kranijalno u tetivu mišića *psosas minor* i kaudalno za tetivu na hvatištu glutealnih mišića. Postavlja se povez za sprječavanje oslanjanja težine na ud u trajanju od 7 do 10 dana te se pacijentu ograniči kretanje u trajanju od 6 tjedana (TOBIAS i JOHNSTON, 2012).

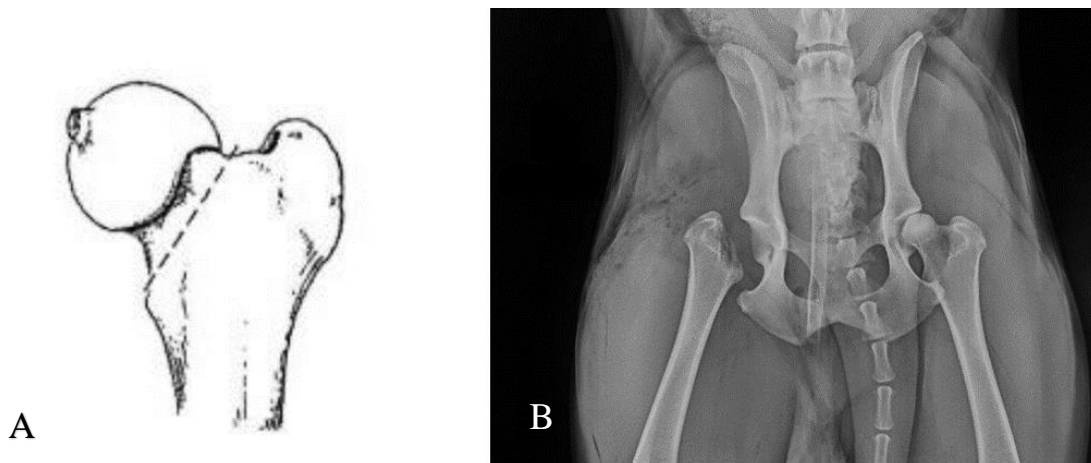
#### 2.6.2.8. Ekscizijska artroplastika glave i vrata bedrene kosti

Indikacije za kirurško uklanjanje glave i vrata bedrene kosti su rekurentno iščašenje zgloba, opsežni istovremeni lomovi acetabuluma (Slika 15) te glave i vrata bedrene kosti i osteoartritis zgloba (TOBIAS i JOHNSTON, 2012). Uz njih, ova tehnika indicirana je najčešće kod kroničnih iščašenja i onih iščašenja koja su praćena avulzijama (VASSEUR, 1990). Unatoč dobrim rezultatima i poboljšanju kvalitete života, ova se tehnika smatra posljednjim izborom. Pristup na zglob je kranio-lateralni nakon čega se pomiče dio *m. vastus lateralis* te se, unutar zglobne kapsule, Hohmannovim retraktorom odmiče glutealna muskulatura. Presijeca se ligament glave bedrene kosti i izvodi se osteotomija od velikog trohantera u medijalnom smjeru prema vratu bedrene kosti (Slika 16 A i B). Osigura se da ne postoje eventualne krepitacije radeći kružne pokrete udom te oponašanjem hodanja (BRINKER i sur., 1997).



Slika 15. RTG prikaz loma acetabuluma psa desno

(izvor: arhiva SVB)

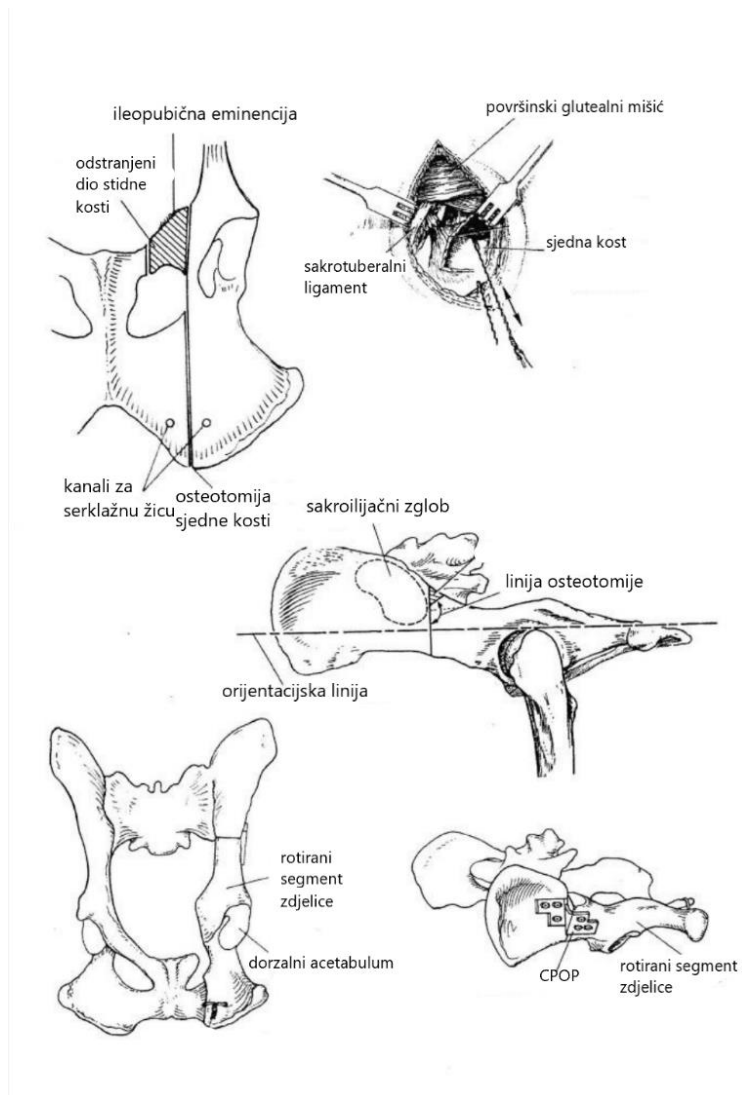


Slika 16. (A) Shematski prikaz linije osteotomije kod ekscizijske artroplastike glave i vrata bedrene kosti, (B) RTG prikaz desnog kuka nakon izvođenja ekscizijske artroplastike glave i vrata bedrene kosti

(izvor: BRINKER i sur., 1997 i arhiva SVB)

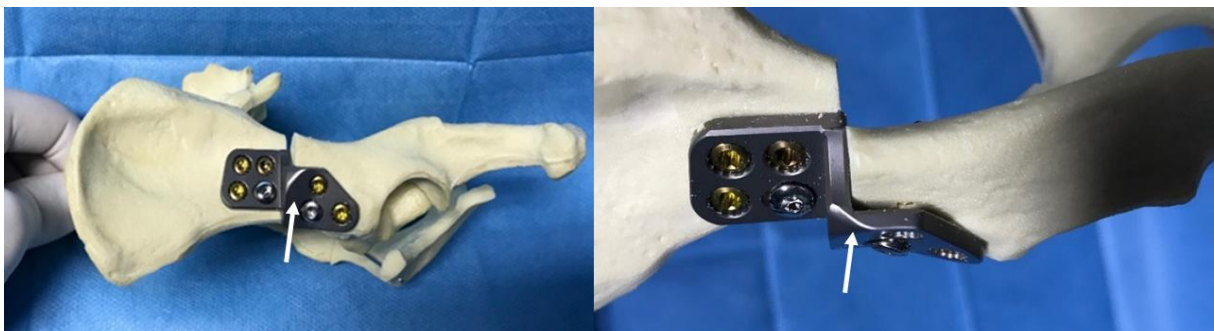
#### 2.6.2.9. Trostruka osteotomija zdjelice (TPO)

TPO je tehnika koja se najčešće koristi kod rekurentnih iščašenja kuka u životinja koje pate od određenog stupnja displazije kukova. Tehnika se može koristiti i u kombinaciji s drugim tehnikama, a kontraindicirana je u pasa s umjerenim do teškim stupnjem displazije kukova (BRINKER i sur., 1997). TPO omogućava bolju prekrivenost glave bedrene kosti rotacijom acetabuluma ventrolateralno što omogućava veću stabilnost zgloba (TOBIAS i JOHNSTON, 2012). Tri reza rade se na crijevnoj, stidnoj i sjednoj kosti (Slika 17) (SLOCUM i DEVINE, 1986). Na stidnoj kosti, pokraj *opturtornog foramena* radi se prvi rez stidne kosti dok se drugi radi na spoju stidne i crijevne kosti. Rez se mora nalaziti što bliže crijevnoj kosti kako bi koštani fragment u zdjeličnom kanalu bio što manji. Pristup stidnoj kosti je ventralan dok životinja leži na leđima. Nakon toga pas se postavlja u lateralni položaj u kojem se radi rez iznad sjedne kvrge kranijalno, lateralno od *opturatornog foramena*. Kaudalno od sakroilijačnog zgloba pristupa se crijevnoj kosti te se radi osteotomija okomito na liniju povučenu od sjedne kvrge do grebena crijevne kosti. Acetabularni segment koji se dobije ovim rezovima kliještima se pomiče i rotira kranijalno i lateralno te se naposljetku fiksira pločom (CPOP – Canine Pelvic Osteotomy Plate) i vijcima (Slika 18) (BRINKER i sur., 1997).



Slika 17. Shematski prikaz izvođenja tehnike TPO

(izvor: BRINKER i sur., 1997)

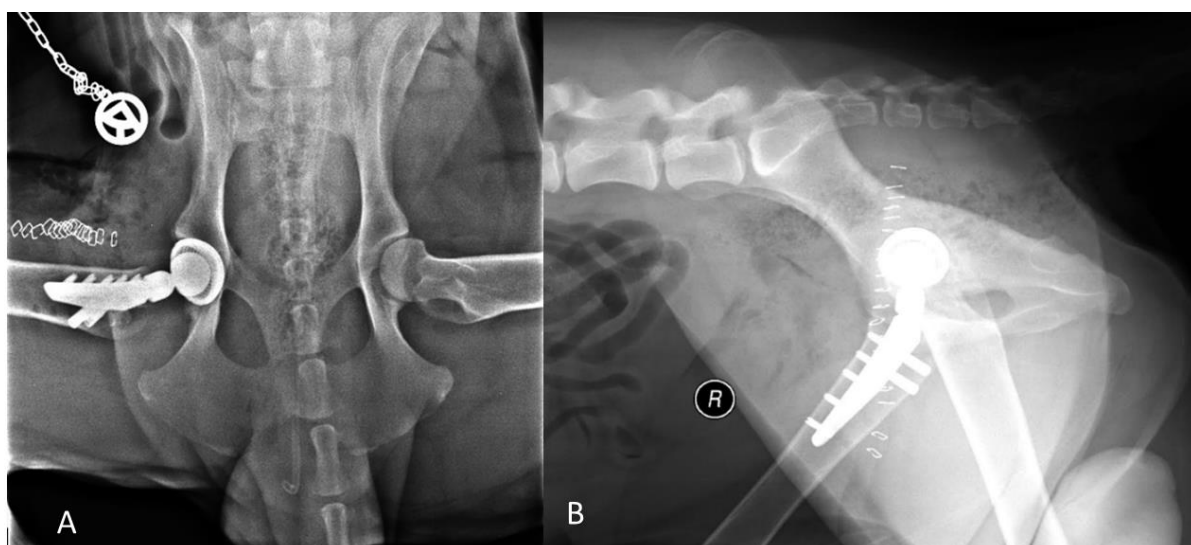


Slika 18. Prikaz zdjelice psa nakon trostruke osteotomije zdjelice. Strelice označuju CPOP sa vijcima.

(izvor: Petar Kostešić, DVM)

#### 2.6.2.10. Totalna artroplastika kuka

THR (*engl. Total Hip Replacement*) tehnika je koja se koristi u slučajevima teškog osteoartritisa, kroničnih recidivirajućih iščašenja te ozljeda glave bedrene kosti (TOBIAS i JOHNSTON, 2012) (Slika 19). Endoproteza može biti cementna i bescementna (GUTBROD i FESTL, 1995). Cement je poveznica između kosti i implantata, a najčešće se koristi polimetilmetakrilat kojim se proteza osigura na poziciji (FOSSUM i sur., 1997). Bescementna se endoproteza od cementne razlikuje prema površini. Cementne imaju glatku površinu dok su bescementne hrapave s porama što omogućava proraštanje kosti (RORABECK i sur., 1994). Glavni im je nedostatak veća pojavnost postoperativnih lomova. Glavna komplikacija cementnih endoproteza je aseptičko popuštanje (FOSSUM i sur., 1997). Cementne tehnike češće se koriste kod starijih životinja sa slabijom kvalitetom kostiju, a kod mladih aktivnijih životinja bescementna tehnika je zastupljenija (VEZZONI, 2008).



Slika 19. A Ventrodorzalna i B laterolateralna projekcija postoperativnog RTG-a zdjelice nakon postavljanja endoproteze desno

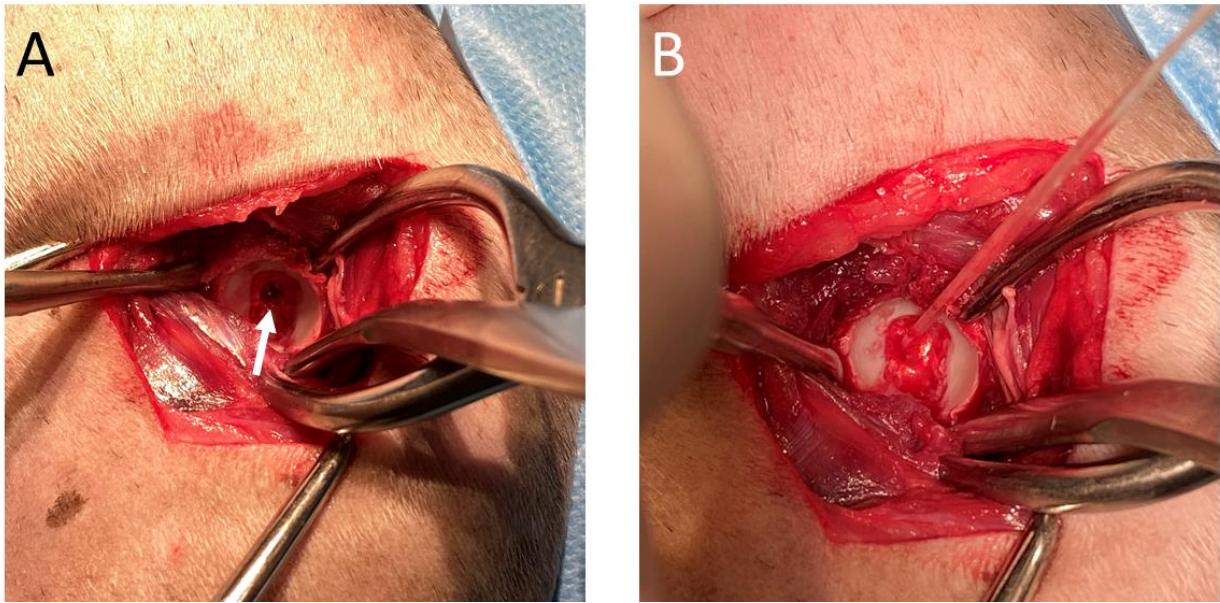
(izvor: arhiva SVB)

#### 2.6.2.11. Tehnika priteznog sidra (engl. *Toggle Pin*)

Stabilizacija kuka tehnikom priteznog sidra omogućava rani povrat korištenja uda nakon zahvata što može biti presudno prilikom ozljede suprotne stražnje ili prednje noge (TOBIAS i JOHNSTON, 2012). Ova tehnika se, također, pokazala uspješnom u slučajevima kroničnih iščašenja i opsežnih oštećenja zglobne hrskavice (BRINKER i sur., 1997). To je učinkovita tehnika koja pruža funkcionalnu zamjenu oblog ligamenta glave bedrene kosti i pomaže u pasivnoj stabilnosti (TROSTEL i FOX, 2020). Opisana je i zatvorena uz upotrebu fluoroskopije, međutim dolazi do oštećenja hrskavice u 20% slučajeva pa se ona ne preporuča (TOBIAS i JOHNSTON, 2012).

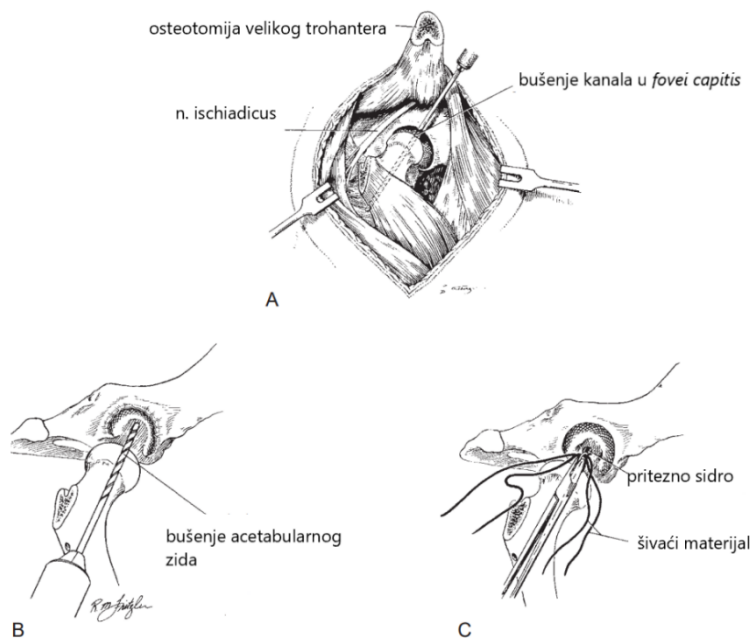
Otvorena tehnika izvodi se kranio-lateralnim ili dorzalnim pristupom na zglob. Tunel se buši kroz glavu i vrat bedrene kosti od trećeg trohantera do *fovee capitis* pomoću vodilice za bušilicu u obliku slova C. Drugi kanal buši se kroz centar *fosse acetabuli*, tako da penetrira medijalni acetabularni zid (TOBIAS i JOHNSTON, 2012) (Slika 20 A). Ovisno o veličini sidra koje se koristi, tunel može biti širine 2,8 mm ili 4,0 mm. Takav mali promjer kanala minimalizira devaskularizaciju glave bedrene kosti (BRINKER i sur., 1997). Nit ili dvije niti šivaćeg materijala provlače se kroz rupu u sredini sidra (*toggle pin*) (Slika 21). Koriste se razne vrste šivaćeg materijala, uključujući utkani poliester, monofilamentni najlon i ultra-jaki polietilen (*fiberwire*). Multifilamenti su popularni radi jake snage i čvrstoće šava jer se pouzdano čvoraju oko sidra dok se monofilamentni materijali više koriste kad se želi postići biološka inertnost šava. Niti se pričvršćuju za sidro pomoću petlje koja se provlači kroz centar sidra (Slika 20 B). *Toggle pin* se umeće u kanal u acetabulumu i pozicionira se uz medijalni acetabularni zid, povlačeći niti šava naizmjenično (TOBIAS i JOHNSTON, 2012).





Slika 20. Operacijski prikaz tehnike priteznog sidra na lijevom kuku. Učinjen je kranio-lateralni pristup na lijevi kuk. (A) prikaz izloženog acetabuluma nakon debridmana ostatka oblog ligamenta i hematoma te izbušenog kanala za provođenje priteznog sidra na dnu fovee capitis (strelica) (B) Kroz tunel u acetabulumu je provučeno pritežno sidro kojim se sintetska nit za supstituciju oblog ligamenta fiksira u acetabulum.

(izvor: arhiva Petar Kostešić DVM)




Slika 21. Shematski prikaz početnih koraka izvođenja tehnike priteznog sidra

(izvor: BRINKER i sur., 1997)

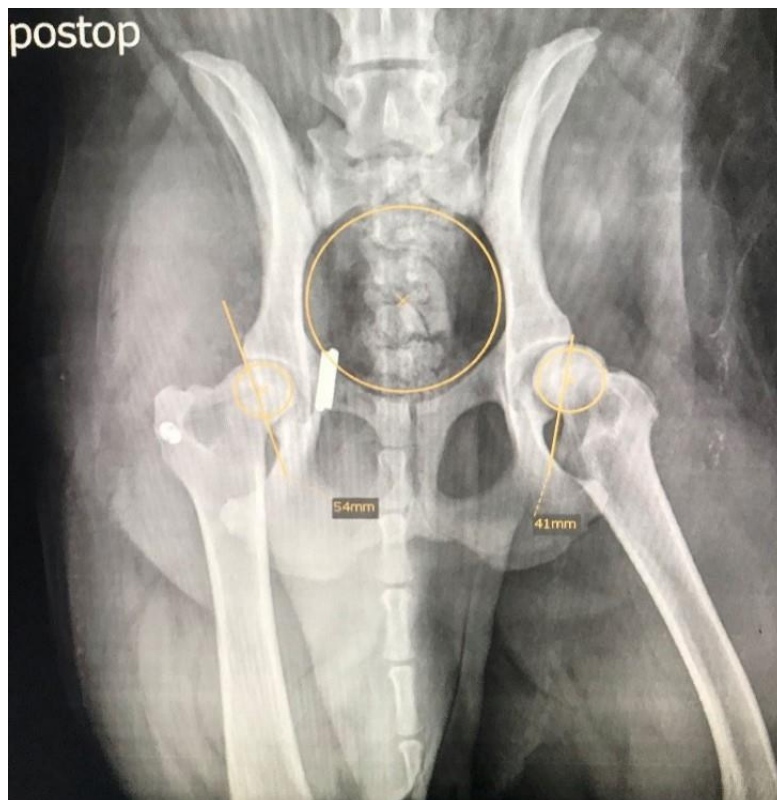


Slobodni krajevi šivaćeg materijala se provlače kroz kanal u bedrenoj kosti tako da izlaze na površinu u visini trećeg trohantera. Kuk se reponira te se provjeri stabilnost, a niti se zatim fiksiraju za lateralnu stranu bedrene kosti čvoranjem za propilenski ili metalni gumb ili sekundarni pin (Slika 22) Nakon repozicije, slikovnom dijagnostikom provjerava se stabilnost kuka (Slika 23) (TOBIAS i JOHNSTON, 2012).



Slika 22. Shematski prikaz završnih koraka tehnike priteznog sidra

(izvor: BRINKER i sur., 1997)

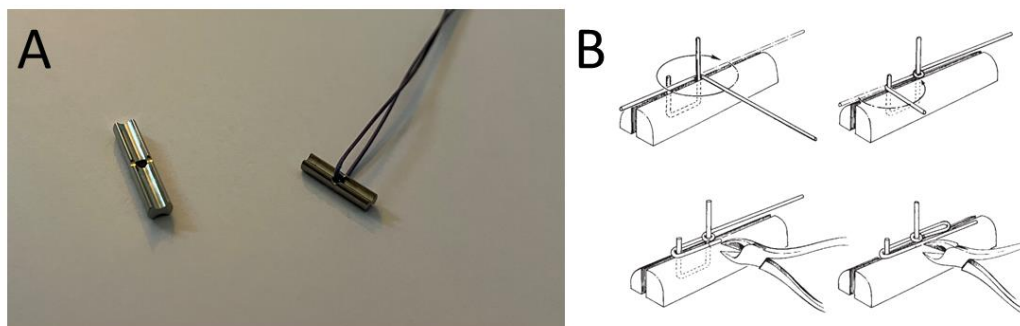


Slika 23. Ventrodorzalna projekcija kuka nakon stabilizacije tehnikom priteznog sidra

(izvor: arhiva SVB)

Alternativa ovoj tehnici fiksacije je bušenje još jednog kanala kroz lateralni femoralni korteks kroz koji se provlači jedan kraj konca te se oni čvoraju zajedno. Čvoranje se obavlja kada je kuk reponiran. Pritom se pazi da se dodatno ne optereti šav pretjeranim zatezanjem. Kada je adekvatno osiguran, on ne omogućava subluksciju glave bedrene kosti, ali omogućava potpun opseg pokreta u fleksiji i ekstenziji zgloba. Iako se ova tehnika često koristi samostalno, moguća je i kombinacija s drugim tehnikama za bolji ishod zahvata. Kombinacija s kapsulorafijom koristi se ukoliko postoji oštećenje po sredini zglobne kapsule dok se tehnika sintetske kapsule koristi ukoliko je prisutna avulzija kapsule sa ruba acetabuluma ili vrata bedrene kosti.

Pri korištenju dorzalnog pristupa na kuk potrebno je napraviti i transpoziciju velikog trohantera koji se potom vraća na svoju anatomsku poziciju ili izvodimo distalnu transpoziciju (TOBIAS i JOHNSTON, 2012). Sidro koje se koristi pri ovoj tehnici, osim komercijalnog, može biti i ručno izrađeno obično od Steinmannovog pina ili Kirschnerove žice (Slika 24).



Slika 24. Pritezna sidra komercijalne izrade različitih veličina. Kroz desno sidro provučena je multifilamentna nit. Takvo provlačenje niti potrebno je prije implantacije priteznog sidra kroz acetabularni tunel. (B) Shematski prikaz procesa ručne izrade sidra

(izvor: arhiva Petar Kostešić DVM i BRINKER I SUR., 1997)

## 2.7. Komplikacije nakon operacijskog liječenja iščašenja kuka

Komplikacije se mogu kategorizirati kao manje, teže i katastrofalne (Tablica 1), s time da su manje one za koje nije potrebna dodatna kirurška intervencija. Od manjih komplikacija obično se javljaju dehiscencija, infekcija, serom, hematom, privremena blaga neuropatija sjednog živca i femoralni medularni infarkt. U teže komplikacije ubrajamo duboku infekciju koja zahtjeva uklanjanje implantanta, ponovno iščašenje kuka i infekciju kirurške rane s posljedičnom opsežnom dehiscencijom. Infekcije kirurške rane javljaju se unatoč sterilnoj tehnici i perioperativnoj upotrebi antibiotika. Oštećenje sjednog živca, koji prolazi kaudalno uz kuk, može se javiti i uzrokovati blage do teške neuropatije što može dovesti čak i do gubitka funkcije uda. Također, progresija artritisa može uzrokovati šepanje. U katastrofalne komplikacije ubrajaju se lom bedrene kosti, iščašenje patele, teška neuropatija sjednog živca i septično ili aseptično popuštanje sintetskog ligamenta (DEMKO i sur, 2006).

Tablica 1. Kategorizacija komplikacija nakon operacijskog liječenja tehnikom priteznog sidra

<b>MANJE KOMPLIKACIJE</b>	<b>TEŽE KOMPLIKACIJE</b>	<b>KATASTROFALNE KOMPLIKACIJE</b>
<ul style="list-style-type: none"> <li>• Dehiscencija</li> <li>• Serom</li> <li>• Hematom</li> <li>• Blaga neuropatija sjednog živca</li> <li>• Femoralni medularni infarkt</li> </ul>	<ul style="list-style-type: none"> <li>• Duboka infekcija kirurške rane</li> <li>• Reluksacija kuka</li> <li>• Duboka infekcija kirurške rane s dehiscencijom</li> <li>• Jači osteoartritis</li> <li>• Teža neuropatija</li> </ul>	<ul style="list-style-type: none"> <li>• Lom bedrene kosti</li> <li>• Iščašenje patele</li> <li>• Teška neuropatija sjednog živca</li> <li>• Septično ili aseptično popuštanje sintetskog ligamenta</li> </ul>

## 2.8. Komplikacije u liječenju tehnikom priteznog sidra

Istraživanje iz 2006. godine (DEMKO i sur.) je pokazalo razvoj komplikacija nakon liječenja iščašenja kuka tehnikom priteznog sidra u 26% slučajeva, s time da su se one pojavile unutar tjedan dana od zahvata u 63% od ukupnog broja. U ukupno 5% pasa došlo je do pojave seroma dok je kod po jedne životinje iz istraživanja došlo do pojave povišene tjelesne temperature, infekcije, oštećenja sjednog živca i dehiscencije šavova.

Najčešća komplikacija koja se pojavila je ponovno iščašenje kuka i to u čak 50% slučajeva. Od svih pasa s ponovnim iščašenjem kuka, 13% ih je imalo rendgenološki potvrđenu displaziju kukova. Kod ostalih pasa s ponovnim iščašenjem, utvrđene su komplikacije loma ili opuštanje šava u 28% slučajeva, neuspješnost postavljanja samog sidra u, također, 28%, a uzrok nije bilo moguće odrediti u 44% slučajeva. Kod popuštanja priteznog sidra, u 100% slučajeva sidro je bilo izrađeno od Kirschnerove igle te je u 50% njih došlo do savijanja sidra dok je kod preostalih 50% slučajeva došlo do pucanja sidra.

U životinja kod kojih je došlo do pojave komplikacija, 71% njih je bilo podvrgnuto zahvatu nakon više od 7 dana od ozljede, dok je u pasa bez prijavljenih komplikacija bilo njih 34% koji su kirurški liječeni nakon više od 7 dana od iščašenja. Od životinja s ponovnim iščašenjem kuka, 43% ih je nakon zahvata imalo postavljen Ehmerov povež.

Psi kod kojih je zabilježeno trajanje zahvata kraće od 2 sata pokazali su značajno višu vjerojatnost oslanjanja težine na liječeni ud unutar 24 sata od zahvata. Također, psi koji nisu oslanjali težinu na zahvaćeni ud 24 sata nakon zahvata bili su podvrgnuti trajanju zahvata 3 sata ili više ili su uz to imali višestruke patologije koje su bile kirurški liječene tijekom istog zahvata (DEMKO i sur., 2006).

Dokazano je i da psi kod kojih je uzrok iščašenja traumatski, imaju znatno manje šanse za razvoj komplikacija, naročito ponovnog iščašenja, nego psi kod kojih je došlo do ozljede atraumatski ili pod djelovanjem slabe sile (MATHEWS i BARNHART, 2020).

### **3. HIPOTEZA I CILJEVI**

Cilj ovog istraživanja je retrospektivno obraditi kartice pacijenata, odnosno pasa koji su bili podvrgnuti kirurškom liječenju iščašenja kuka tehnikom priteznog sidra na Klinici za kirurgiju, ortopediju i oftalmologiju Veterinarskog fakulteta Sveučilišta u Zagrebu te utvrditi učestalost pojave komplikacija nakon navedenog zahvata.

Osim učestalosti, cilj je utvrditi i okolnosti pojave komplikacija nakon tehnike priteznog sidra uzimajući u obzir podatke o životinji, zahvatu i okolnostima pojave primarne ozljede te naposljetku i komplikacije.

Pretpostavka istraživanja je da kod zdravih životinja, bez prisutnosti drugih patologija na operiranom ili kontralateralnom udu, te uz pravilnu postoperativnu njegu neće doći do pojave komplikacija nakon zahvata dok će se pod djelovanjem navedenih čimbenika pojavnost pojave komplikacija povećati.

### **4. MATERIJAL I METODE**

#### **4.1. Ustroj studije**

Provedeno istraživanje ustrojeno je kao retrospektivna studija.

#### **4.2. Predmet istraživanja**

U istraživanje je uključeno ukupno 17 pasa koji su bili podvrgnuti operacijskom liječenju iščašenja kuka tehnikom priteznog sidra na Klinici za kirurgiju, ortopediju i oftalmologiju Veterinarskog fakulteta Sveučilišta u Zagrebu od 1. rujna 2017. do 1. lipnja 2023. godine.

### **4.3. Metode**

Analizirani podaci prikupljeni su iz kartica pacijenata VEF protokola arhive Veterinarskog fakulteta. Promatrani su: dob, spol, tjelesna masa, klinički znakovi, odnosno promjene utvrđene kliničkim pregledom kao i priroda nastanka patologije i uz to pridružene ozljede kao i prisutnost degenerativnih bolesti zglobova kao što je displazija kukova.

Promjene su potvrđene slikovnom dijagnostikom, RTG-om. Promatrano je i trajanje zahvata, vrsta sidra koje je korišteno te povezanost predmetne tehnike s drugim tehnikama kao što su kapsulorafija ili transpozicija velikog trohantera.

U analizu je bilo uključeno 17 pasa koji su zaprimljeni i pregledani na Klinici za kirurgiju, ortopediju i oftalmologiju, napravljen je ortopedski pregled te slikovna dijagnostika ozljeda, RTG na Zavodu za rendgenologiju, ultrazvučnu dijagnostiku i fizikalnu terapiju. Nakon toga psi su stacionirani na Klinici za kirurgiju gdje su bili podvrgnuti operacijskom liječenju.

Operacijsko liječenje provedeno je u općoj inhalacijskoj anesteziji, sa pacijentom u lijevom ili desnom bočnom položaju, tako da je iščašeni kuk okrenut prema gore. Korišteni su kranio-lateralni ili dorzalni pristup kuku, prema potrebi uz djelomičnu tenotomiju dubokog glutealnog mišića i transpoziciju velikog trohantera. Nakon tupe preparacije mišića zglob je izložen, učinjen je debridman acetabuluma te repozicija kuka.

Kod svih životinja uključenih u istraživanje korištena su komercijalno izrađena pritezna sidra.

Odlukom operatera, niti jedan pas nije imao postavljen Ehmerov povež nakon operacije.

### **4.4. Statističke metode**

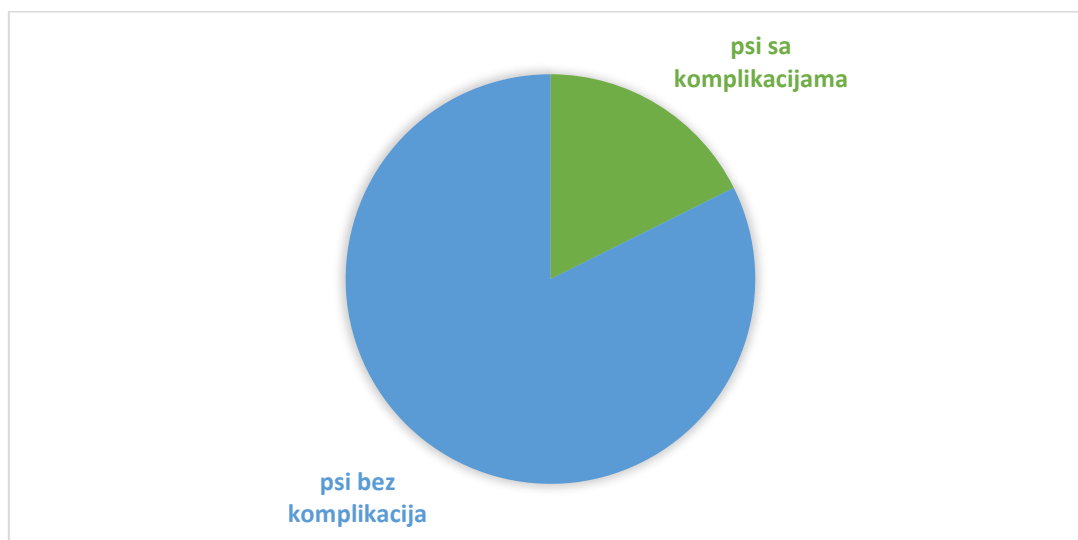Za obradu podataka i dizajniranje grafičkih prikaza korišten je Excel 2020. Statistička obrada podataka učinjena je u programu Rstudio koji je korišten za izračunavanje korelacije.

Statistička značajnost koeficijenta korelacije utvrđena je na temelju p vrijednosti provedbom Fisherovog egzaktnog testa.

## 5. REZULTATI

### 5.1. Ukupan broj životinja u istraživanju

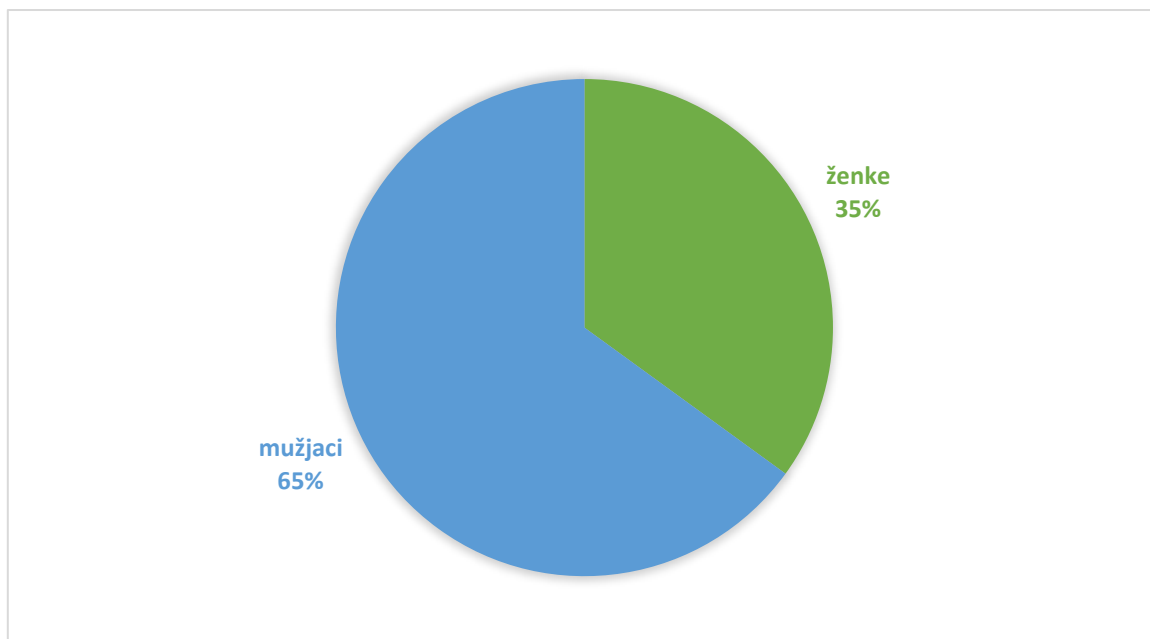
U analizu podataka ukupno je bilo uključeno 17 pasa koji su bili podvrgnuti operacijskom liječenju iščašenja kuka tehnikom priteznog sidra na Klinici za kirurgiju, ortopediju i oftalmologiju te su podaci bili prikupljeni iz arhive klinike. Od ukupno 17 pasa, komplikacije su zabilježene kod 3 (17%) životinje (Slika 25) koje su dalje kategorizirane i statistički obrađene.



Slika 25. Grafički prikaz pojavnosti komplikacija

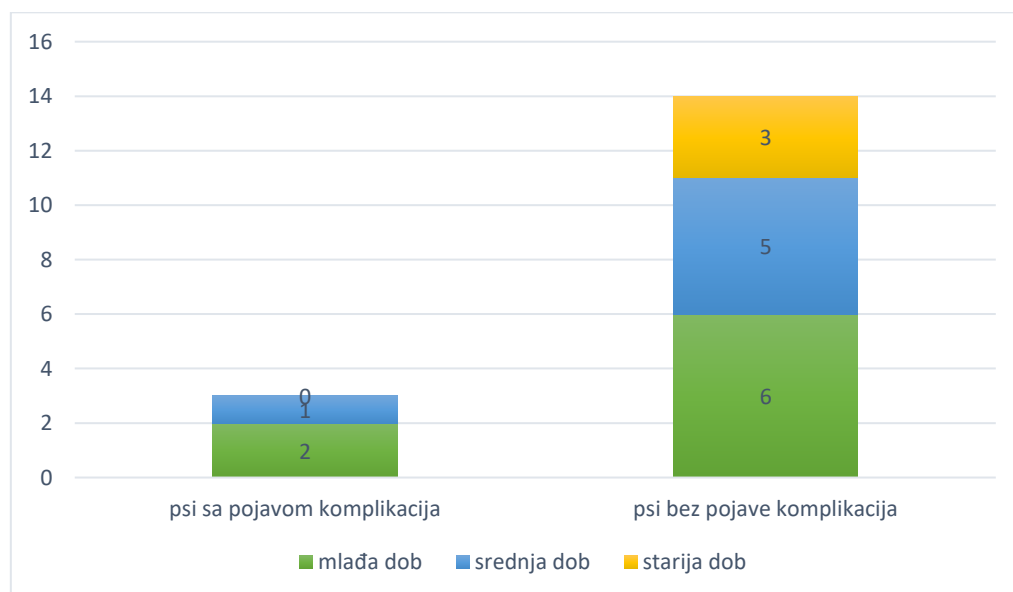
### 5.2. Dob i spol

Od 17 pasa zaprimljenih i operiranih na Klinici za kirurgiju te uključenih u istraživanje, 65% (11/17) je bilo mužjaka dok je 35% (6/17) bilo ženki (Slika 26). Muški spol bio je 1,85 puta češći.



Slika 26. Grafički prikaz zastupljenosti spolova pasa uključenih u istraživanje

Samo jedan pas od svih uključenih u istraživanje (0,05%) bio je štene, starosti 8 mjeseci. 7/17 pasa iz istraživanja (41%) bilo je mlađe životne dobi, odnosno starosti do 2 godine. 6/17 (35%) pasa pripadalo je srednjoj životnoj dobi, od 2 do 9 godina starosti, od kojih su mlađi odrasli psi (do 4 godine) bili 3/6 (50%). Ostatak pasa 3/17 (18%) u trenutku nastanka patologije bili su starije životne dobi (iznad 9 godina) (Slika 27).

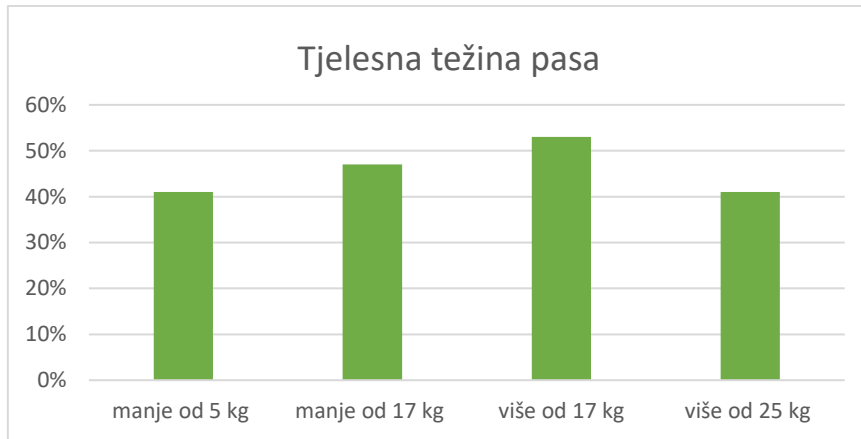


Slika 27. Grafički prikaz zastupljenosti pojave komplikacija po životnoj dobi pacijenta



### 5.3. Tjelesna težina

Prosječna tjelesna težina pasa podvrgnutih operacijskom liječenju iščašenja kuka u ovom istraživanju je 17 kg. 47% (8/17) pasa težilo je manje od 17 kg dok je 53% (9/17) njih imalo veću tjelesnu težinu od prosječnih 17 kg. 24% (4/17) pasa težilo je manje ili jednako 5 kg dok je 41% (7/17) pasa težilo više od 25 kg (Slika 28).



Slika 28. Grafički prikaz tjelesnih težina pasa

### 5.4. Pridružene ozljede

Pas broj 1, zbog tupe traume uzrokovane udarcem automobila, uz iščašenje glave desne bedrene kosti, imao je i spiralni lom lijeve tibije i fibule.

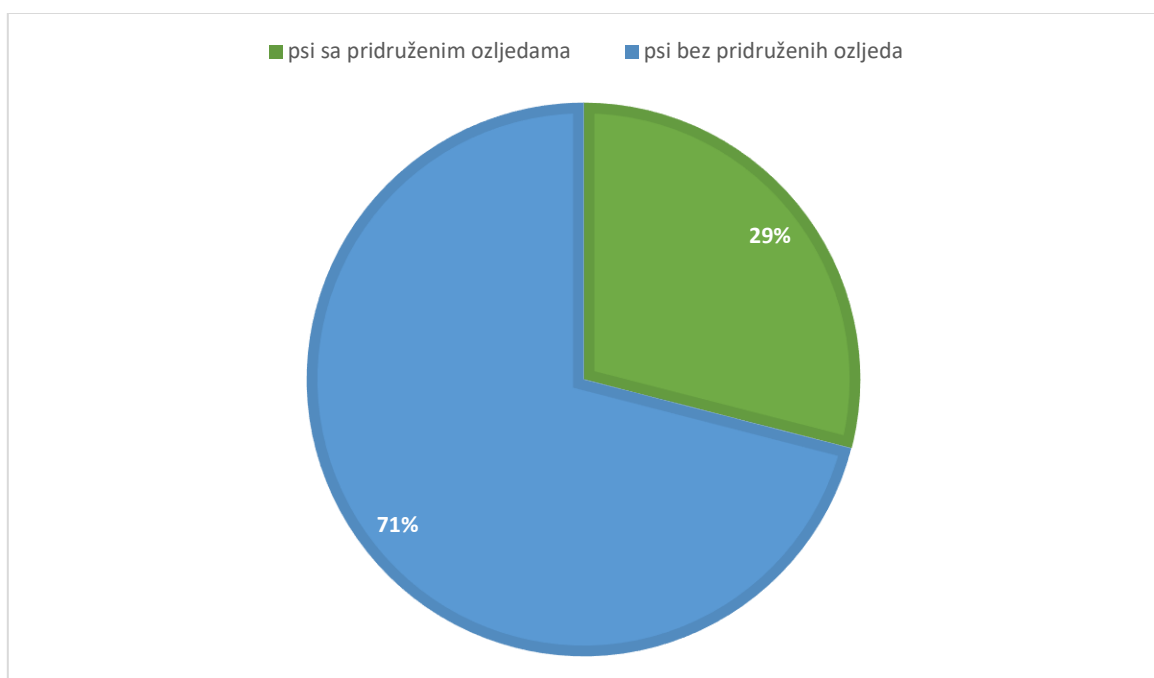
Pas pod rednim brojem 3, osim iščašenja glave bedrene kosti desno, imao je avulziju *tubera ischii* desno.

Psu pod rednim brojem 4, dvije godine prije zahvata na glavi desne bedrene kosti, dijagnosticirana je displazija kukova te je prethodno učinjena ekscizijska artroplastika glave lijeve bedrene kosti.

Psu broj 10, uz iščašenje desnog kuka, ortopedskim i neurološkim pregledom utvrđena je odsutna propriocepcija na stražnjim nogama te potpuno odsutan refleks povlačenja na stražnjoj desnoj nozi, obostrano prisutna hiperefleksija patele te sporija reakcija na refleks duboke boli na stražnjoj desnoj nozi. Uz to rendgenološki mu je utvrđena sakralizacija te spondiloza torakalnih i lumbalnih kralježaka.

Pod rednim brojem 15 je pas sa iščašenjem glave bedrene kosti lijevo koji je bio podvrgnut operacijskom liječenju iščašenja patele 3 mjeseca ranije. Unatoč zahvatu prisutno je iščašenje patele IV. stupnja s atrofiranom muskulaturom obje stražnje noge.

Dakle, 29% (5/17) pasa imalo je pridružene ozljede (Slika 29). Od njih, 60% (3/5) imalo je ozljede koje su nastale pod djelovanjem iste traume koja je izazvala iščašenje kuka. 20% (1/5) pasa imalo je prethodno dijagnosticirano displaziju kukova kao predisponirajući čimbenik za pojavu iščašenja. Također, 20% (1/5) životinja imalo je prethodno nastalo iščašenje patele koje nije bilo povezano s traumom.



Slika 29. Grafički prikaz zastupljenosti pridruženih ozljeda

### 5.5. Pristup zglobu i materijali korišteni u zahvatu

Kod 41% (7/17) životinja korišten je kranio-lateralni pristup zglobu dok za ostalih 59% pasa nisu dostupne informacije o pristupu. Materijali korišteni u zahvatu su komercijalno izrađena pritezna sidra proizvođača *Arthrex*.

## 5.6. Zatvorena repozicija

Zatvorena tehnika repozicije kuka bila je prethodno neuspješno obavljena u 41% (7/17) slučajeva od kojih je 29% (2/7) pasa istovremeno imalo displaziju kukova. U većini slučajeva zatvorene repozicije, 86% (6/7), neuspješnost ove tehnike bila je vidljiva odmah te je operacijsko liječenje bilo obavljeno unutar 3 dana dok je kod 14% (1/7) pasa tek 11 dana po konzervativnom liječenju uz postavljanje Ehmerovog poveza ustanovljeno ponovno iščašenje kuka.

## 5.7. Pojava komplikacija

U ovom radu, koristili smo prihvaćenu kliničku klasifikaciju komplikacija u veterinarskoj ortopediji i komplikacije klasificirali kao manje, teže i katastrofalne.

Komplikacije nakon operacijskog liječenja iščašenja kuka u 17 pasa uključenih u ovo istraživanje pojavile su se u 18% (3/17) slučajeva.

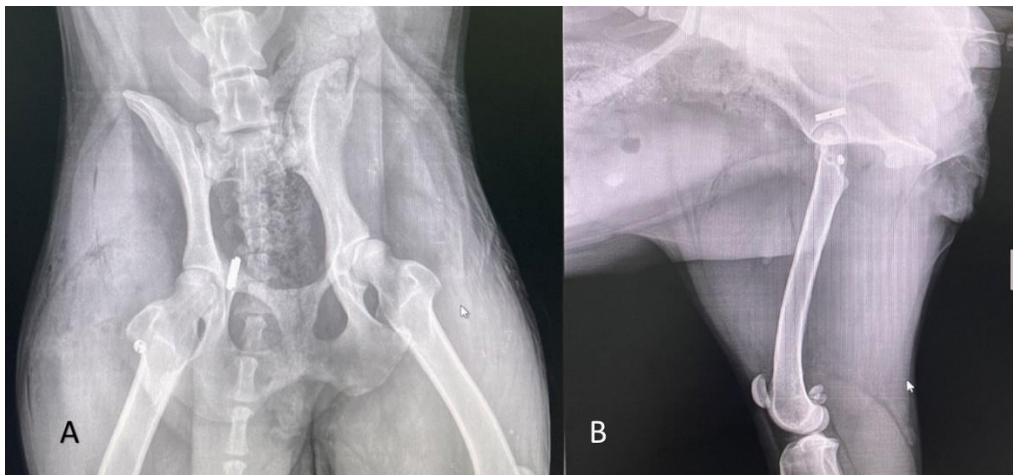
Pas pod rednim brojem 1, starosti godinu dana, nakon udarca automobila, uz iščašenje glave desne bedrene kosti imao je i spiralni lom lijeve tibije i lom fibule. Dva dana nakon incijalne ozljede pas je bio operacijski liječen tehnikom priteznog sidra (Slika 30). Jedanaest dana nakon zahvata, prema navodima vlasnika, pas je skočio na vrata te se ponovo pojavila hromost stražnjeg desnog ekstremiteta (Slika 31). Uz hromost, došlo je do dehiscencije rane na desnom bedru. Učinjena je eksplantacija priteznog sidra te osteotomija glave i vrata bedrene kosti.

Pod rednim brojem 5, pas starosti 4 godine, pretrpio je tupu traumu uzrokovanu naletom automobila što je prouzročilo iščašenje glave desne bedrene kosti. Kontrolni RTG 11 dana nakon operacijskog liječenja tehnikom priteznog sidra pokazao je ponovno iščašenje glave bedrene kosti desno. Nakon toga nema dodatnih informacija o pacijentu.

Pas broj 13, nakon spontanog iščašenja glave desne bedrene kosti bio je podvrgnut operacijskom liječenju tehnikom priteznog sidra te je mjesec dana nakon operacije došlo do ponovnog iščašenja kuka nakon čega je učinjena osteotomija glave i vrata bedrene kosti.

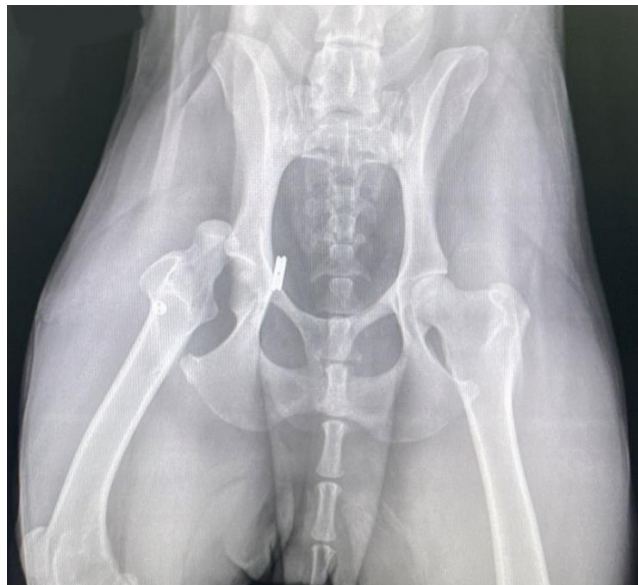Tablica 2. Vrijeme proteklo od zahvata do pojave komplikacije te metoda njezinog liječenja

<b>pacijent</b>	<b>komplikacija</b>	<b>vrijeme komplikacije</b>	<b>metoda liječenja komplikacije</b>
1	reluksacija kuka i dehiscentija rane	11 dana post op	eksplantacija priteznog sidra te osteotomija glave i vrata bedrene kosti
5	reluksacija kuka	11 dana post op	-/-
13	reluksacija kuka	30 dana post op	eksplantacija priteznog sidra te osteotomija glave i vrata bedrene kosti



Slika 30. RTG kuka psa pod rednim brojem 1 nakon stabilizacije tehnikom priteznog sidra (A) ventrodorzalna projekcija (B) profilna projekcija

(izvor: arhiva SVB)



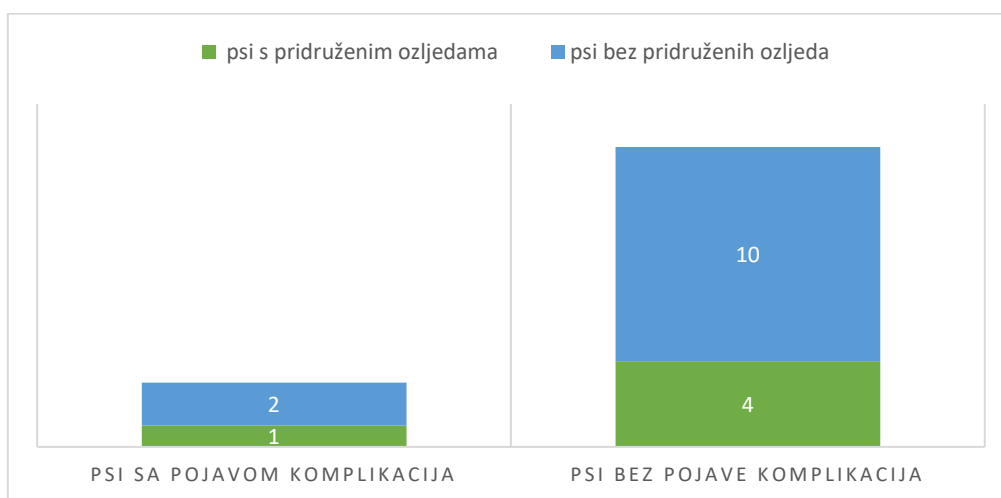
Slika 31. RTG desnog kuka psa pod rednim brojem 1 nakon ponovnog iščašenja, ventrodorzalna projekcija.

(izvor: arhiva SVB)

### Povezanost postojanja predisponirajućih čimbenika sa pojavom komplikacija

Od svih psa kod kojih je došlo do pojave komplikacija nakon kirurškog liječenja, u 33% (1/3)

su ujedno postojale i pridružene ozljede uz iščašenje kuka. Oni psi kod kojih nije došlo do postoperativnih komplikacija, njih 29 % (4/14) imalo je prisutne i druge ozljede osim iščašenja kuka dok je kod njih 71% (10/14) iščašenje kuka bila jedina ozljeda (Slika 32).



Slika 32. Grafički prikaz povezanosti pojave komplikacija s postojanjem pridruženih ozljeda ili bolesti zglobova

Uz postojanje pridruženih ozljeda, jedan od predisponirajućih čimbenika za nastanak komplikacija nakon kirurškog liječenja je i pokušaj konzervativnog liječenja iščašenja kuka odnosno pokušaj zatvorene repozicije kuka. U našem istraživanju, od svih pasa kod kojih je kirurškom liječenju iščašenja prethodila neuspješna zatvorena repozicija, kod 17% (1/7) njih došlo je do pojave komplikacija. Diplazija kukova još je jedan od predisponirajućih čimbenika, ona je u ovom istraživanju bila prisutna u 0,06% (1/17) od ukupnog broja životinja odnosno u 20% (1/5) od ukupnog broja pasa sa prisutnim predisponirajućim čimbenicima, no kod životinje sa displazijom kukova nije došlo do pojave komplikacija.

Tablica 3. Pojavnost predisponirajućih čimbenika i razvoja komplikacija

	<b>psi sa pojavom komplikacija</b>	<b>psi bez pojave komplikacija</b>
<b>zatvorena tehnika repozicije</b>	1	6
<b>prisutnost pridruženih ozljeda</b>	1	4
<b>prisutnost displazije kukova</b>	0	1

Proveden je Fisherov egzaktni test , kojim smo provjerili možemo li zaključiti da postoji korelacija između pojave komplikacija i postojanja pridruženih ozljeda, odnosno između pojave komplikacija i zatvorene repozicije.

Provedbom testa dobivene su vrlo male vrijednosti pripadnih statistika ( $\approx 0$ ), dok su u sva četiri slučaja dobivene p-vrijednosti testova jednake 1, što znači da ni u jednom slučaju ne možemo zaključiti da postoji ikakva korelacija između pojave komplikacija i postojanja pridruženih ozljeda, odnosno izvođenja zatvorene metode repozicije kuka.

## 6. RASPRAVA

Iščašenje kuka u pasa sve je češća pojava u ortopediji kućnih ljubimaca i to prvenstveno kao posljedica traume ili patološkog stanja kao što je displazija kukova. Istraživanja su pokazala da je zastupljenost takve ozljede veća u pasa mlade i srednje životne dobi (TROSTEL i FOX, 2020). U našem istraživanju pojavnost iščašenja kuka u pasa mlade životne dobi iznosila je 41% dok je onih srednje životne dobi bilo 35%, što je podudarno s podacima iz literature.

Iako se tjelesna težina ne dovodi izravno u korelaciju s pojavom iščašenja kuka u pasa, prekomjerna tjelesna težina može dovesti do razvojnih poremećaja kostiju i zglobova te posljedično uzrokovati displaziju kukova kao predisponirajućeg čimbenika za samo iščašenje ili direktno do iščašenja kuka povezanog s prekomjernim opterećenjem zglobova (TROSTEL i FOX, 2020.). U ovom istraživanju psi su bili odgovarajuće tjelesne težine te su psi malih, srednjih i velikih pasmina bili gotovo podjednako zastupljeni.

Postojanje ozljeda pridruženih iščašenju kuka može utjecati na kvalitetu oporavka nakon zahvata pa tako i na pojavu postoperativnih komplikacija. Ozljede se mogu javiti na kontralateralnom ili na ipsilateralnom udu u vidu koštanih lomova ili iščašenja, može doći do obostranih iščašenja kuka te se u obzir uzima i postojanje displazije kukova koja je dovela do iščašenja. U ovom istraživanju pet je životinja imalo pridružene ozljede. Kod 60% njih te ozljede su nastale u isto vrijeme kao i iščašenje kuka, odnosno nastale su pod djelovanjem iste tupe traume. 40% pasa imalo je prethodno postojeće bolesti koje su mogle utjecati na pojavu iščašenja.

U liječenju iščašenja kuka ključna je brza intervencija. U ovom istraživanju u 41% slučajeva zatvorena tehnika repozicije kuka bila je neuspješna. Međutim, psi kod kojih je došlo do pojave postoperativnih komplikacija nisu bili podvrgnuti pokušaju konzervativnog liječenja, već je operacijsko liječenje bilo prvi korak što predstavlja iznimku u odnosu na dosadašnja istraživanja.

Svi pacijenti s komplikacijama liječenja ( $3/17 = 18\%$ ) doživjeli su ponovno iščašenje kuka, što je sukladno prijašnjim podacima iz literature (MATHEWS i BARNHART, 2020.).

U ovom istraživanju statistička obrada podataka pokazala je da ne postoji korelacija između nastanka komplikacija nakon kirurškog liječenja iščašenja kuka i postojanja pridruženih ozljeda kao ni izvođenja zatvorene metode repozicije kuka što se razlikuje od dosadašnjih istraživanja (DEMKO i sur, 2006). S obzirom na vrlo mali uzorak životinja u ovom istraživanju rezultate ne možemo okarakterizirati statistički značajnima.

Ograničenje ovog rada predstavlja mali broj komplikacija koji umanjuje statističku značajnost, radi čega dio izvedenih zaključaka treba prihvatiti suzdržano.



## 7. ZAKLJUČCI

- Iščašenje kuka u pasa češće se pojavljuje kod životinja mlade i mlađe srednje životne dobi.
- Ne postoji pasminska predispozicija za iščašenje kuka u pasa, no odgovarajuća tjelesna težina, odnosno izbjegavanje pretilosti smanjuje incidenciju pojave ozljede.
- Pridružene ozljede nastale pod utjecajem iste sile koja je prouzrokovala iščašenje kuka te postojanje prethodno nastalih razvojnih poremećaja kosti i zglobova mogu znatno utjecati na pojavu komplikacija nakon kirurškog liječenja iščašenja kuka.
- Zbog izravnog djelovanja na zahvaćeni ud, odnosno zglob dolazi do nemogućnosti adekvatnog oporavka zahvaćenog zgloba ili do preopterećenosti uslijed hromosti nastale zbog pridruženih ozljeda. U ovom istraživanju nije dokazana korelacija između navedenih parametara što se ne podudara s dosadašnjim istraživanjima, no zbog malog uzorka nije statistički značajno.
- Vjerojatno zbog prirode ozljede i anamneze traume, komplikacije kirurškog liječenja iščašenja kuka kod pasa koje smo susreli u našem istraživanju bile su teže prirode, te su zahtijevale reviziju operacijskog zahvata. Ovakav rezultat naglašava potrebu za tehnički dobro izvedenim zahvatom, kao i predanom postoperativnom njegom i mirovanjem pacijenta, a uz to i jasnu komunikaciju s vlasnikom, jer su revizije vezane za dodatne financijske troškove, a produžuju i period oporavka pacijenta.
- Brza intervencija u liječenju iščašenja kuka dokazala se kao iznimno važna. No, u ovom istraživanju, slučajevi kod kojih je došlo do neuspješne zatvorene repozicije kuka pa potom kirurškog liječenja, nisu bili slučajevi kod kojih je došlo do pojave komplikacija, što odstupa od dosadašnjih istraživanja. Međutim, nije statistički značajno zbog malog uzorka.

## 8. SAŽETAK

Iščašenje kuka u pasa je u većini slučajeva posljedica tupe traume kao što je udarac automobila. Iščašenje može imati tri pozicije, kraniodorzalnu (najčešću), kaudodorzalnu i ventralnu. Uz iščašenje dolazi i do drugih ozljeda: ruptуре ligamenta glave bedrene kosti, avulzije ligamenta iz fovee capitis te oštećenje zglobne kapsule. Dijagnoza se postavlja na temelju ortopedskog pregleda, a dodatno se potvrđuje slikovnom dijagnostikom (RTG).

Liječenje i stabilizacija iščašenja kuka mogu biti konzervativni i operacijski. Operacijsko liječenje iščašenja kuka može se obaviti nizom različitih tehnika ovisno o izgledu, smjeru i starosti ozljede, pridruženim ozljedama ili stanju pacijenta. Tehnika priteznog sidra omogućava rani povrat funkcije te je dobar izbor u slučajevima kroničnih iščašenja ili oštećenja zglobne hrskavice.

Komplikacije koje se mogu javiti nakon operacijskog liječenja iščašenja kuka u pasa dijele se na lake, teške i katastrofalne. Najčešća komplikacija je ponovno iščašenje kuka. Također, sam uzrok ozljede ima utjecaj na pojavu komplikacija. Traumatska iščašenja imaju manje šanse za razvoj komplikacija u odnosu na iščašenja displastičnih kukova. Pojavnost komplikacija nakon operacijskog liječenja iščašenja kuka u ovom je istraživanju bila kod 17% pasa. Mušjaci su bili 1,85 puta zastupljeniji. U dosadašnjim istraživanjima iščašenje kuka češće se javljalo kod mlađih pasa i pasa srednje životne dobi. Naši podatci to podupiru, s obzirom da je 41% životinja bilo mlade životne dobi, a 35% pasa pripadalo je srednjoj životnoj dobi. Pridružene ozljede uzrokovane istom traumom ili predisponirajuću razvojnu anomaliju imalo je 29% pasa u ovom istraživanju. Komplikacije su se pojavile u 18%, a najčešća komplikacija bila je ponovno iščašenje, a kod 33% kompliciranih slučajeva došlo je i do dehiscencije.

Ključne riječi: iščašenje kuka, operacijsko liječenje, komplikacije, tehnika priteznog sidra

## 9. SUMMARY

Hip luxation in canines occurs primarily from sustaining blunt force trauma, commonly caused by motor vehicle accidents. The luxation can occur in more than one direction, craniodorsal (most commonly), caudodorsal and ventral. Dislocation is often accompanied by other injuries, including the rupture of the ligament of the head of the femur, avulsion of the ligament from the fovea capitis, and damage to the joint capsule. Diagnosis is made based on orthopedic examination, and it is further confirmed by imaging diagnostics (X-rays).

Treatment and stabilization of hip dislocation can be either conservative or surgical. Surgical treatment of hip dislocation can be performed using various techniques, depending on the injury's nature, the direction of the luxation, the time elapsed since the injury, and the patient's age and other systemic conditions. The toggle pin technique allows for an early return of function and is a good choice in cases of chronic dislocations or damage to the joint cartilage.

Complications that may arise after surgical treatment of hip dislocation in dogs are categorized as mild, severe, and catastrophic. The most common complication is the hip relaxation. Traumatic dislocations have a lower chance of developing complications compared to dislocations of dysplastic hips. The incidence of complications after surgical treatment of hip dislocation in this study was 17%. Males were represented 1,85 times more than the females. In previous studies, hip dislocation occurred more frequently in younger dogs and dogs of middle age. Our data support this, as 41% of animals were of a young age, and 35% of dogs belonged to middle age. Associated injuries caused by the same trauma or predisposing developmental anomaly were present in 29% of dogs in this study. Complications occurred in 18%, and the most common complication was recurrent dislocation, with dehiscence occurring in 33% of complicated cases.

Key words: hip luxation, surgical management, complications, toggle pin technique

## 10. LITERATURA

1. BRINKER, W. O., D. L. PIERMATTEI, G. L. FLO (1997): The Hip Joint, In: Handbook of Small animal Orthopedics and fracture repair. W. B. Saunders, Philadelphia, str. 461-475
2. COOK, J.L., R. EVANS, M.G. CONZEMIUS i sur. (2010): Proposed definitions and criteria for reporting time frame, outcome, and complications for clinical orthopedic studies in veterinary medicine. *Vet. Surg.* 39, 905-908.
3. DEMKO, J.L., B.K. SIDAWAY (2006): Toggle rod stabilization for treatment of hip joint luxation in dogs: 62 cases (2000-2005). *J. Am. Vet. Med. Assoc.* 6, 984-989.
4. DENNY, H. R., S. J. BUTTERWORTH (2000): A guide to canine and feline orthopaedic surgery, 4 th ed., Oxford, PA Blackwell Science, str. 445-467.
5. EVANS, H.E., A. LAHUNTA (2013): Miller's Anatomy of the Dog, 4th edition, Saunders/Elsevier, St.Louis, Missouri, str. 175-177.
6. FOSSUM, T. W., C. S. HEDLUND, D. A. HULSE, A. L. JOHNSON, H. B. SEIM III (1997): Fundamentals of Orthopedic Surgery and Fracture Management, U: Small animal surgery. PA Mosby Inc., St. Louis, Missouri, str. 949-956.
7. GARNIER, P., Q. CABON, C. COLLARD, P. GUILLAUMOT, T. DEMBOR (2023): Outcome and complications following modified prosthetic capsule technique for treatment of craniodorsal hip luxation in dogs. *Can. Vet. J.* 8, 758-764.
8. GUTBROD, F., D. FESTL (1995): Practische Anwendund und klinische Ergebnisse der Hüftgelenk – Totalendoprothese für Hunde Modell Aesculap. *Kleintierpraxis* 40, 793-804.
9. KÖNIG, H. E., H. G. LIEBICH (2008): Anatomija domaćih sisavaca. Naklada Slap. Zagreb, str. 22, 225-237
10. MANLEY, P. A. (1993): The hip joint. U: Textbook of small animal surgery 2nd edition (Slatter, D.), W. B. Saunders company, Philadelphia, Pennsylvania, str. 1786-1805.
11. MARTINI, F. M., B. SIMONAZZI, M. DEL BUE (2001): Extra-articular absorbable suture stabilization of coxofemoral luxation in dogs. *Vet. Surg.* 30, 468-475.
12. MATHEWS, M.E., M.D., BARNHART (2020): Risk factors for reluxation after toggle rod stabilization for treatment of coxofemoral luxation in 128 dogs. *Vet. Surg.* 50, 142-149.

13. NUNAMAKER, D.M., C.D. NEWTON (1987): Fractures and dislocations of the hip joint, J.B. Lippincott, Philadelphia, Pennsylvania, str. 365-372.
14. RORABECK, C. H., R. B. BOURNE, A. LAUPACI (1994): A doubleblind study of 250 cases comparing cemented with cementless total hip arthroplasty: Cost-effectiveness and its impact on health-related quality of life. Clin. Orthop. Relat. Res. 298, 156-164.
15. SCHLAG A.N., G.M. HAYES, A.Q. TAYLOR, S.C. KERWIN, D.R. DUGAT, M.A. VITT, D.T. STRATTON, D.J. DUFFY (2019): Analysis of outcomes following treatment of craniodorsal hip luxation with closed reduction and Ehmer sling application in dogs. J. Am. Vet. Med. Assoc. str. 1436-1440.
16. SLOCUM, B., T. DEVINE (1986): Pelvic osteotomy technique for axial rotation of the acetabular segment in dogs. J. Am. Vet. Hosp. Assoc. Vol. 22, str. 331- 338.
17. SISSENER, T.R., R.G. WHITELOCK, S.J. LANGLEY-HOBBS (2009): Long-term results of transarticular pinning for surgical stabilisation of coxofemoral luxation in 20 cats J. Small Anim. Pract. 3, 112-117.
18. TOBIAS, M. K., S. A. JOHNSTON (2012): Coxofemoral Luxation. In: Veterinary Surgery Small Animall. St. Louis, Elsevier-Saunders, str. 956-964.
19. TROSTEL, C.T., D.B. FOX (2020): Coxofemoral Joint Luxation in Dogs Treated with Toggle Rod Stabilization: A Multi-Institutional Restrospective Review with Client Survey, J. Am. Anim. Hosp. Assoc. 2, 83-91.
20. VASSEUR, P. B. (1990): Femoral head and neck ostectomy. In: Bojrab, M. J.: Current techniques in small animal surgery, Lea & Febinger, Philadelphia, str. 674-682
21. VEZZONI, A. (2008): Juvenile THR Proceedings of the 14th Eur. Soc. Vet. Orthop. Traumatol. München, Germany, str. 199-201.

## 11. ŽIVOTOPIS

Rođena sam 5.6.1998. u Čakovcu gdje sam i odrasla. Prvi razred osnovne škole pohađala sam u osnovnoj školi Hodošan dok sam ostalih 7 razreda pohađala u Drugoj osnovnoj školi u Čakovcu. 2012. godine upisala sam Gimnaziju Josipa Slavenskog u Čakovcu koju sam i završila 2016. godine. Iste sam godine upisala Veterinarski fakultet Sveučilišta u Zagrebu. Tokom studiranja volontirala sam kroz ljeto 2019. godine u Veterinarskoj ambulanti "Mr.Kvakan" u Čakovcu od srpnja do rujna, a volontiranje sam nastavila na Klinici za kirurgiju, ortopediju i oftalmologiju Veterinarskog fakulteta od ožujka 2020. godine do kolovoza 2022. godine. Također sam tokom studija bila demonstrator na Klinici za kirurgiju, ortopediju i oftalmologiju na kolegiju Kirurgija, ortopedija i oftalmologija I. 2021. godine.