

# Ultrazvučna dijagnostika bolesti želučanocrijevnog sustava pasa i mačaka

---

Pavičić, Katarina

Master's thesis / Diplomski rad

2021

Degree Grantor / Ustanova koja je dodijelila akademski / stručni stupanj: **University of Zagreb, Faculty of Veterinary Medicine / Sveučilište u Zagrebu, Veterinarski fakultet**

Permanent link / Trajna poveznica: <https://um.nsk.hr/um:nbn:hr:178:148742>

Rights / Prava: [In copyright](#) / [Zaštićeno autorskim pravom.](#)

Download date / Datum preuzimanja: **2024-08-02**



Repository / Repozitorij:

[Repository of Faculty of Veterinary Medicine -  
Repository of PHD, master's thesis](#)



SVEUČILIŠTE U ZAGREBU  
VETERINARSKI FAKULTET

**Katarina Pavičić**

**ULTRAZVUČNA DIJAGNOSTIKA BOLESTI  
ŽELUČANOCRIJEVNOG SUSTAVA PASA I MAČAKA**

Diplomski rad

Zagreb, 2021.

Sveučilište u Zagrebu

Veterinarski fakultet

Zavod za rendgenologiju, ultrazvučnu dijagnostiku i fizikalnu terapiju

Predstojnik Zavoda: prof. dr. sc. Damir Stanin

Mentor: doc. dr. sc. Hrvoje Capak

Članovi povjerenstva:

1. prof. dr. sc. Damir Stanin
2. doc. dr. sc. Jelena Gotić
3. doc. dr. sc. Hrvoje Capak
4. doc. dr. sc. Martina Crnogaj (zamjena)

## **ZAHVALA**

*Zahvaljujem mentoru doc. dr. sc. Hrvoju Capaku na uloženom trudu i vremenu, stručnim savjetima i materijalima za izradu ovog rada.*

*Zahvaljujem prijateljima koji su mi uljepšali studentske dane i uvijek bili uz mene.*

*Posebno hvala dr. Alfredu Perezu na podršci i motivaciji.*

*Najviše hvala mojoj obitelji i mom ujaku koji su mi sve omogućili.*

## POPIS PRILOGA

### Tablice:

Tablica 1.: Referentne vrijednosti normalne debljine stijenke različitih segmenata crijeva u pasa i mačaka (PENNINCK, 2008.).

### Slike:

Slika 1. Ultrazvučni nalaz zdravog želuca kod psa prikazan u sagitalnoj ravnini. Vidljivi su slojevi stijenke želuca (označeni strelicom). Želudac je gotovo prazan a artefakti zraka tvore sjenu.

Slika 2. Strano tijelo u želucu psa (lopta) okruženo želučanom tekućinom. Lopta je probušena te ehogena tekućina izlazi van. Vidljiva je i slobodna peritonealna tekućina.

Slika 3. Ultrazvučna slika intususcepcije crijeva u longitudinalnom prikazu.

Slika 4. Ultrazvučna slika stranog tijela u duodenumu, transvezalni prikaz. Vidljiva je dilatacija duodenuma i hiperehogeno strano tijelo sa snažnom akustičnom sjenom.

Slika 5. Limfom kod mačke. Longitudinalni prikaz sekcije tankog crijeva sa izraženim zadebljanjem i gubitkom slojeva stijenke.

Slika 6. Peritonealni izljev. Anehogena peritonealna tekućina između desnog bubrega i jetre je eksudat kao posljedica rupture ulkusa na duodenumu.

# SADRŽAJ

1. UVOD .....	1
2. ANATOMIJA PROBAVNOG SUSTAVA .....	2
3. TEHNIKE ULTRAZVUČNOG PREGLEDA ABDOMENA .....	4
3.1. Pozicioniranje pacijenta i odabir opreme .....	4
3.2. Priprema pacijenta .....	4
3.3. Tijek pretrage probavnog sustava .....	5
4. FIZIOLOŠKI ULTRAZVUČNI NALAZ ŽELUČANOCRIJEVNOG SUSTAVA .....	8
4.1. Želudac .....	8
4.2. Tanko i debelo crijevo .....	8
4.3. Gušterača .....	9
5. PROMJENE NA ŽELUCU .....	10
5.1. Dilatacija želuca .....	10
5.2. Opstrukcija pilorusa .....	10
5.3. Strana tijela u želucu .....	10
5.4. Zadebljanje stijenke želuca .....	11
6. PROMJENE NA TANKOM CRIJEVU .....	13
6.1. Naborani uzorak crijeva .....	13
6.2. Dilatacija lumena crijeva .....	13
6.3. Opstrukcija tankog crijeva .....	13
6.4. Strana tijela .....	14
6.5. Intususcepcija .....	17
6.6. Zadebljanje stijenke crijeva .....	17
7. PROMJENE NA GUŠTERAČI .....	20
7.1. Nodularna hiperplazija .....	20
7.2. Akutni pankreatitis .....	20
7.3. Kronični pankreatitis .....	21
7.4. Ciste na gušterači .....	21
7.5. Apsces gušterače .....	21
7.6. Neoplazije gušterače .....	22
8. PROMJENE NA SLIJEPOM I DEBELOM CRIJEVU .....	23
8.1. Intususcepcija .....	23
8.2. Zadebljanje stijenke debelog crijeva .....	23

9. PERITONEALNA ŠUPLJINA .....	24
9.1. Peritonealni izljevi.....	24
9.2. Intraperitonealna limfadenopatija.....	25
9.3. Mase (slobodne tvorbe) .....	26
9.4. Mezenterij.....	26
9.5. Pneumoperitoneum.....	26
9.6. Tromboza abdominalne aorte i kaudalne šuplje vene .....	27
10. RASPRAVA.....	28
11. ZAKLJUČAK .....	30
12. LITERATURA .....	31
13. SAŽETAK.....	34
14. SUMMARY .....	35
15. ŽIVOTOPIS .....	36

## 1. UVOD

U svakodnevnoj maloj praksi jedan od najčešćih razloga zbog kojih vlasnici dovode svoje ljubimce veterinaru su proljev ili povraćanje. U većini slučajeva su ti simptomi vezani uz primarnu patologiju probavnog sustava. U dijagnostici, osim kliničkog pregleda i laboratorijskih pretraga, ultrazvučna i rendgenska pretraga su ovdje od velike koristi. Iako učestalost i etiologija promjena variraju ovisno o vrsti životinje, veličini, dobnoj kategoriji, pasmini, gojnom stanju klinički i anamnestički može se formirati lista diferencijalnih dijagnoza. U isključivanju ili potvrdi mnogih stanja na probavnom (želučanocrijevnom) traktu veliko značenje ima ultrazvučna pretraga. Pomoću ultrazvuka primjerice, sigurno možemo dokazati prisutnost ileusa koji se definira kao zastoj u pasaži crijevnog sadržaja a može biti funkcionalni i mehanički.

Jedna od značajnih prednosti u komparaciji sa drugim slikovnim dijagnostičkim metodama je neinvazivnost ultrazvuka, a samim time i mogućnost čestog ponavljanja pretrage. U mnogim stanjima gdje je potrebno procijeniti funkcionalno stanje probavne cijevi i dobiti detaljniji uvid u sliku anatomskih detalja ultrazvučni prikaz je metoda bez konkurencije. Jedna od mana koja se učestalo naglašava je iskustvo dijagnostičara, koje se dovodi u izravnu vezu sa stupnjem otkrivanja ultrazvučno vidljivih promjena. Eventualna manjkavost može biti i dostupnost aparature, koja se u modernoj veterinarskoj praksi uspješno nadilazi, raširenom primjenom ultrazvuka i izvan dijagnostike probavnim stanja.

Sama specifičnost ultrazvučnog nalaza ne može se generalizirano odrediti, jer direktno ovisi o svakom pojedinom stanju i lokalizaciji unutar probavnog sustava. U tom smislu i nakon ultrazvučnog oslikavanja pojedine promjene vrlo često slijede daljnje pretrage, u smislu aspiracija, biopsija ili daljnjih slikovno dijagnostičkih pregleda.

Cilj ovog preglednog rada je prikazati mogućnosti i ograničenja poznata u korištenju ultrazvučne dijagnostike probavnog sustava kod promjena gastrointestinalnog sustava i funkcionalno pridruženih organa i struktura.



## 2. ANATOMIJA PROBAVNOG SUSTAVA

Probavni sustav pasa i mačaka (domaćih mesoždera) sastoji se od probavne cijevi koja se pruža od usta do anusa te pridruženih žlijezda. Može se podijeliti na pet većih anatomskih cjelina: jednjak, želudac, crijevo (tanko crijevo), stražnje crijevo (debelo crijevo) i završno crijevo (analni kanal i anus). Ždrijelna šupljina povezuje usnu šupljinu s jednjakom, a nosnu šupljinu s grkljanom.

Jednjak je sluznično-mišićna cijev između ždrijela i želuca. Dijeli se na cervikalni, torakalni i abdominalni dio. Stijenka jednjaka sastavljena je od sluznice, submukoze, mišićnice te adventicije u vratnom dijelu, odnosno seroze u prsnom i trbušnom dijelu.

Želudac je u mačaka i pasa građom i oblikom jednostavan. Oblika je slova C. Dijeli se na kardijačni dio (*pars cardiaca*, ulaz u želudac), želučano dno ili fundus (*pars fundica*), želučani trup (*corpus ventriculi*) i pilorični dio (*pars pylorica*, izlaz iz želuca). Na kardiji se jednjak povezuje sa želucem. Oblik i položaj želuca ovise o njegovoj punjenosti, no načelno kardija leži lijevo, a pilorus desno do medijane ravnine. Trup želuca je srednji dio želuca koji se pruža od fundusa do pilorusa. Na želucu se razlikuje veliki zavoj želuca (*curvatura ventriculi major*), odnosno konveksni ventralni rub, te mali zavoj želuca (*curvatura ventriculi minor*), odnosno konkavni dorzalni rub (KÖNIG i sur., 2009.).

Stijenka želuca sastoji se od četiri sloja. Sluznica je kutana blizu mjesta spoja jednjaka i želuca, a žlijezdana u preostalom dijelu želuca. U žlijezdanoj sluznici nalaze se kardijačne, fundusne i pilorične žlijezde. Submukozu čini jaki, ali tanki sloj rahlog vezivnog tkiva. U njoj se nalaze krvne žile, živci, masno i limfatično tkivo te kolagena i elastična vlakna. Mišićnica se sastoji od tri sloja glatkih mišićnih stanica. Seroza prekriva želudac izvana i prelazi u mezogastrij.

Tanko crijevo čine dvanaesnik (*duodenum*), prazno crijevo (*jejunum*) i vito crijevo (*ileum*).

Duodenum se nadovezuje na pilorus i pruža do jejunuma. Može se podijeliti na prednji dio (*pars cranialis duodeni*), prednji zavoj (*flexura duodeni cranialis*), silazni dio (*pars descendens duodeni*), stražnji zavoj (*flexura duodeni caudalis*) ili poprečni dio (*pars transversa*). Mezoduodenum je kranijalni dio mezenterija, odnosno duplikatura visceralnog lista trbušne maramice kojom je duodenum vezan za dorzalnu trbušnu stijenku. Duodenum završava na kranijalnom rubu duodelokoličnog nabora (*plica duodenocolica*).

Nakon dudenuma slijedi jejunum koji je najduži dio tankog crijeva. To je najpokretniji i najslobodniji dio čitavog probavnog kanala zbog dugog mezojejunuma na kojem visi s trbušnog zida.

Ileum je kratki završni dio tankog crijeva. Početak ileuma označava ileocekalni nabor (plica ileocecalis) koji se prihvaća na antimezenterijalnoj površini crijeva. Ileum je tvrdi nego jejunum zbog jače mišićnice, a ona je odgovorna za jednosmjerni put sadržaja u slijepo crijevo. Sluznica ileuma bogatija je limfnim tkivom, a ono dolazi u obliku Peyerovih ploča (KÖNIG i sur., 2009.).

Debelo crijevo čine slijepo crijevo (*cecum*), kolon (*colon*) i ravno crijevo (*rectum*).

Slijepo crijevo na jednom kraju završava slijepo, a na drugom se nastavlja u kolon. Ono leži u desnoj polovici trbušne šupljine. Za razliku od drugih domaćih sisavaca, slijepo crijevo mesojeda nema direktnu komunikaciju s ileumom koji se spaja s kolonom u neprekinutu cijev na istoj strani.

Anatomska podjela kolona preuzeta je iz humane anatomske nomenklature. Tako je kolon podijeljen na uzlazni kolon (*colon ascendens*), poprečni kolon (*colon transversum*) i silazni kolon (*colon descendens*). Uzlazni kolon ide kranijalno po desnoj strani, poprečni kolon ide s desna na lijevo ispred mezenterijalnog korijena, a dugi silazni kolon ide lijevo od mezenterijalnog korijena u kaudalnom smjeru do zdjelične šupljine, gdje se nastavlja u rektum. U mezokolonu se nalaze krvne i limfne žile, živci i limfni čvorovi.

Kolon prelazi u ravno crijevo (*rectum*) na ulazu u zdjelicu u visini *a. mesenterica*. Na svome kraju se ampulasto proširuje (*ampulla recti*) i otvara prema van analnim otvorom (*anus*) (KÖNIG i sur., 2009.).

## **3. TEHNIKE ULTRAZVUČNOG PREGLEDA ABDOMENA**

### **3.1. Pozicioniranje pacijenta i odabir opreme**

Za dešnjake je idealno da pacijent leži njima s desne strane, glavom usmjerenom od snimatelja kako bi mogli manevrirati sondu desnom rukom. Ultrazvučni aparat treba biti ispred snimatelja, malo na lijevo, kako bi lijevom slobodnom rukom mogao upravljati komandama na aparatu. Pacijente obično smještamo u dorzalni ležeći položaj a po potrebi možemo izvoditi pretragu dok pacijent leži na lijevom ili desnom boku ili dok stoji (MATTOON i sur., 2014.). Položaj pacijenta na lijevom boku pomaže nam u vizualizaciji pilorusa i duodenuma dok položaj na desnom boku olakšava pregled fundusa. Promjena položaja pacijenta može promijeniti distribuciju crijevnih plinova i olakšati nam pretragu (PENNINCK, 2008.).

### **3.2. Priprema pacijenta**

Obično je potrebno obrijati ventralni dio trbuha od luka rebara do ingvinalne regije te lateralno duž stijenke trbuha. Ako je moguće temeljito navlažiti dlaku, ponekad se brijanje može izbjeći. Potrebno je rukom ili sondom nanijeti gel na površinu kože područja koje pregledavamo.

Većina veterinara inzistira na pregledu natašte te stoga savjetuju klijentima da psima i mačkama uskrate hranu 6-12 sati prije pregleda kako bi se optimizirala vizualizacija prilikom pretrage.

Na uzorku od 150 pasa provedeno je istraživanje o važnosti posta prije ultrazvučne pretrage probavnog sustava. Podijeljeni su u dvije skupine. Prvoj skupini pasa je rađena ultrazvučna pretraga nakon posta a drugoj skupini je hrana bila dostupna u bilo koje vrijeme prije pretrage. Utvrđeno je kako plin unutar crijeva može narušiti vizualizaciju prilikom pretrage, međutim nakupljanje plina u probavnoj cijevi nije izravno povezano sa postom ili uzimanjem hrane prije pretrage (GARCIA i FROES, 2014.).

Ako je cilj pretrage prvenstveno pregled urinarnog trakta ne smijemo dozvoliti pacijentu da urinira prije pretrage jer evaluacija debljine stijenke mokraćnog mjehura zahtijeva njegovu punjenost.

Za slučaj neophodne sedacije pacijenta, valja izbjegavati morfij i njegove derivate jer izaziva aerofagiju i punjenost crijeva zrakom te ksilazin jer izaziva atoniju i nakupljanje zraka (MATTOON i sur., 2014.).

### 3.3. Tijek pretrage probavnog sustava

Prilikom izvedbe ultrazvučnog pregleda, treba pratiti standardni protokol orijentacije. Sagitalna i dorzalna ravnine abdomena trebaju biti orijentirane tako da je kranijalni dio pacijenta (ili organa) vidljiv na lijevoj strani monitora a što se postiže usmjeravanjem oznake na sondi prema prsnoj šupljini imajući na umu da je oznaka na sondi na lijevom rubu slike na monitoru. Za skeniranje u transverzalnoj ravnini, usmjeravamo oznaku na sondi prema sebi, odnosno, prema desnoj strani pacijenta pa će desna strana tijela biti lijevo na monitoru.

Po mogućnosti biramo sondu najviše frekvencije koja adekvatno penetrira dubinu jetre pojedinog pacijenta. Kod većih pasa je obično potrebna sonda od 5 MHz dok kod manjih i srednjih pasa te mačaka koristimo sondu frekvencije 7 MHz. Za organe i strukture koji su smješteni dublje u trbušnoj šupljini koristimo niže frekvencije a za površinske strukture biramo sonde viših frekvencija. Konveksna sonda frekvencije 8 do 10 MHz može dati jasnu sliku do dubine 8 cm pa se kompletan pregled na manjim psima i mačkama može obaviti ovom sondom. Većinom pretragu počinjemo sa jetrom a zatim prelazimo na slezenu, želudac, dvanaesnik, gušteraču, bubrege, nadbubrežne žlijezde, mokraćni mjehur, prostatu i medijalne ilijske limfne čvorove a zatim prelazimo preko ostatka crijeva i abdominalnih limfnih čvorova.

Nakon temeljitog pregleda jetre i slezene, prelazimo na želudac. Treba imati na umu kako je želudac kod pasa položen centralno a duga os želuca je okomita na os kralježnice dok je kod mačaka duga os gotovo paralelna sa kralježnicom a želudac je smješten lijevo od medijalne ravnine. Ako sondu postavimo u razini ksifoidnog izdanka i usmjerimo sagitalno, vidjet ćemo želudac odmah kaudalno do jetre. Ako pregledavamo želudac psa u sagitalnoj ravnini, vidjet ćemo poprečni presjek želuca dok ćemo kod mačke sagitalno vidjeti podužni presjek. Od središta pomičemo sondu prema lijevo prateći luk rebara do fundusa želuca. Vraćajući sondu prema središnjoj liniji promatramo tijelo želuca a desno od središnje linije nalazimo pilorus kojeg prepoznamo po užem lumenu i debljoj stijenci. Prijelaz iz pilorusa u duodenum je naglašen kao prijelaz iz jakog mišića pilorusa u naboranu stijenku tipičnu za crijeva. Potrebno

je manipulirati sondom kako bismo održali poprečni pregled lumena prelazeći iz želuca u duodenum. Kod pasa je kut prijelaza dosta izražen dok je kod mačaka suptilniji. Duodenum je obično najlateralniji dio crijeva u desnoj strani abdomena i za milimetar je deblji od stijenke jejunuma a obično se može pratiti do kaudalne fleksure. Kod pasmina dubokog prsnog koša vizualizacija je često otežana zbog rebara a kod brahiocefaličnih pasa je učestalija pojava aerofagije i zraka u crijevima (MATTOON i sur., 2014.). Ponekad je potreban pristup preko desnog interkostalnog prostora kako bi se dobila kompletna slika desne strane jetre, piloričnoduodenalnog prijelaza, proksimalnog duodenuma i arterije hepaticae a za identifikaciju portosistemske anastomoze je ovaj pristup osobito koristan (BRINKMAN-FERGUSON i BILLER, 2009.). Nakon što smo pregledali želudac u poprečnom presjeku, rotiramo sondu za 90 stupnjeva u smjeru kazaljke na satu iz sagitalne u transverzalnu ravninu. Potrebno je pratiti peristaltiku želuca koja fiziološki iznosi 5-6 kontrakcija u minuti, debljinu stijenke koja bi trebala iznositi približno 5 mm, kontinuitet slojeva stijenke te želučani sadržaj.

Za gušteraču biramo sondu frekvencije 5-7.5 MHz ili više jer nam više frekvencije omogućuju bolju vizualizaciju (NYLAND, 2002.). Gušteraču nalazimo neposredno kaudalno od želuca i medijalno od duodenuma. U sagitalnoj ravnini želudac i kolon se vide kao dvije zakrivljene ehogene strukture ispunjene zrakom a poprečni presjek lijevog reznja gušterače ćemo vidjeti između ove dvije strukture. Lijevi režanj možemo vidjeti u dužini između osi želuca i poprečnog kolona rotirajući sondu za 90 stupnjeva u smjeru suprotnom kazaljci na satu. Gušterača se obično vidi kao slabo ograničeni hipoehogeni organ, lobularne trokutaste građe. Kod mačaka ćemo lakše vidjeti lijevi režanj gušterače, a kod pasa desni. Desni režanj je smješten u mezenteriju silaznog duodenuma a lociranjem duodenuma možemo lako locirati i desni režanj gušterače, tako što usmjerimo sondu medijalno. Nakon što smo podužno pregledali gušteraču, rotiramo sondu za 90 stupnjeva u smjeru suprotnom kazaljci na satu u transverzalnu ravninu i u ovom vidnom polju ćemo pronaći poprečni presjek silaznog duodenuma na lijevo, poprečnu sliku desnog bubrega na desno te desni režanj gušterače između ove dvije strukture. Gušterača se u većini slučajeva teško uočava na ultrazvuku zbog jednake akustičke impendencije kao okolno masno tkivo i mezenterij. U sredini svakog reznja uzdužno je smješten izvodni kanal gušterače kojeg kod mačaka uočavamo kao tubularnu anehogenu strukturu, dok njegova vidljivost kod pasa može ukazivati na patološko proširenje. Ukoliko ne možemo vizualizirati gušteraču ultrazvukom, možemo isključiti mogućnost tumorskih masa ali ne i pankreatitis. Isto tako, njena dobra vidljivost na ultrazvuku ne ukazuje nužno na patološke promjene.

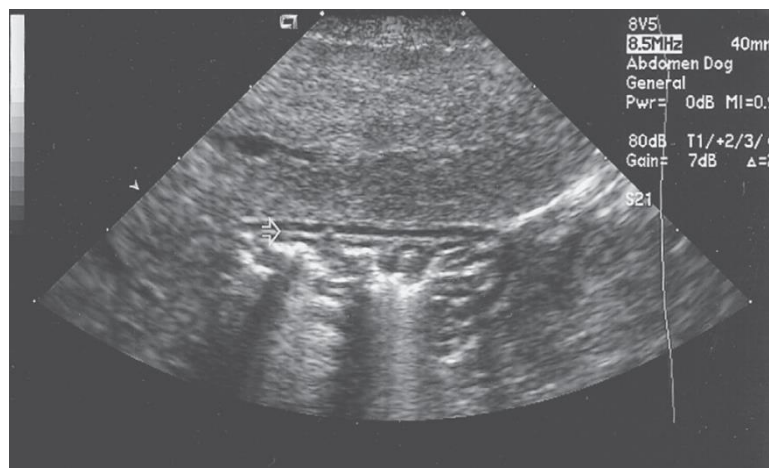
Nakon gušterače pregledavamo bubrege i nadbubrežne žlijezde, a zatim prelazimo na tanko i debelo crijevo. Dijelove tankog crijeva vizualiziramo u sagitalnoj i transverzalnoj ravnini te u raznim kosim ravninama a pri pregledu treba obratiti pažnju na jedinstvenost promjera crijeva, debljinu stijenke (3-5 mm), sadržaj u lumenu i peristaltiku. Stijenka debelog crijeva je tanja od stijenke tankog crijeva te ima manje izraženu slojevitost. Debelo crijevo se može u potpunosti vizualizirati. Uzlazni kolon se nalazi uz desni bubreg i desni režanj gušterače. Poprečni kolon je smješten neposredno kaudalno od želuca i lijevog reznja gušterače a silazni kolon se pruža duž lijeve strane abdomena. Debelo crijevo u sagitalnoj ravnini se vidi kao linearna a u trasverzalnoj ravnini kao zakrivljena anehogena struktura sa snažnim artefaktima odjeka. Važno je poznavati izgled kolona na ultrazvuku jer ponekad njegov položaj iznad mokraćnog mjehura može izgledati kao cisteinski mokraćni kamenci.

Nakon pretrage crijeva, vršimo pregled mokraćno spolnog sustava te abdominalnih limfnih čvorova i krvnih žila (MATTOON i sur., 2014.).

## 4. FIZIOLOŠKI ULTRAZVUČNI NALAZ ŽELUČANOCRIJEVNOG SUSTAVA

### 4.1. Želudac

Veličina želuca varira ovisno o punjenosti njegovim sadržajem. U prosjeku se odvija 5 - 6 peristaltičkih kontrakcija u minuti. Debljina stijenke želuca kod pasa iznosi 3 do 5 mm. Nabori stijenke (*rugae*) su često vidljivi (Slika 1.), posebice ako je želudac prazan a kod mačaka prominiraju u lumen te imaju izraženu ehogenost zbog prisutnosti masti u submukozi. Debljina ovih nabora u mačaka iznosi do 4.4 mm (MATTOON i NYLAND, 2014.).



Slika 1. Ultrazvučni nalaz zdravog želuca kod psa prikazan u sagitalnoj ravnini.

Vidljivi su slojevi stijenke želuca označeni strelicom. Želudac je gotovo prazan a artefakti zraka tvore sjenu.

### 4.2. Tanko i debelo crijevo

Pri opisivanju crijeva treba obratiti pažnju na promjer, debljinu stijenke, slojevitost stijenke, sadržaj u lumenu crijeva te peristaltiku. U tankom crijevu se u prosjeku odvijaju 1-3 kontrakcije u minuti. Debljina stijenke duodenuma iznosi do 5 mm i ujedno je najdeblja stijenka probavnog trakta kod pasa. Duodenala papila se katkada može razlučiti sondom visoke rezolucije. Debljina tankog crijeva i kod pasa i mačaka iznosi 2 do 3 mm s tim da je kod mačaka ileum nešto deblje stijenke od ostatka probavnog trakta.

Stijenka crijeva ima pet slojeva sa izmjeničnim hiperehogenim i hipoehogenim zonama od lumena prema van. Možemo razlikovati mukoznu površinu, mukožu, submukožu, mišićnicu i serozu. Mukoza i mišićnica su hipoehogeni slojevi dok su ostali slojevi hiperehogeni. Za

jasnu vizualizaciju slojeva najbolje je koristiti sondu visoke rezolucije (7.5-10 MHz). (MATTOON i NYLAND, 2014.)

Tablica 1.: Referentne vrijednosti očekivane debljine stijenke različitih segmenata crijeva u pasa i mačaka

Debljina stijenke	Psi	Mačke
Želudac	2-5 mm	1.7-3.6 mm
Duodenum	3-6 mm	2.0-2.5 mm
Jejunum	2-5 mm	2.0-2.5 mm
Ileum	2-4 mm	2.5-3.2 mm
Kolon	2-3 mm	1.4-2.5 mm

### 4.3. Gušterača

Gušterača je izoehogeni do blago hipoehogeni organ a lokalizira se najlakše pomoću orijentacije okolnih struktura i organa. Smještena je dorzomedijalno od silaznog duodenuma, ventralno od portalne vene i kaudalno od želuca. Kod pasa se tijelo gušterače, koje razdvaja lijevi i desni režanj, nalazi odmah ventralno uz portalnu venu. Desni režanj se locira tako što prvo diferenciramo desni bubreg, zatim ventralno lociramo duodenum pa ćemo uočiti desni režanj gušterače. Lijevi režanj je smješten neposredno kaudalno uz kranijalni zavoje duodenuma i veliku kurvaturu želuca. Širina gušterače značajno varira kod pasa te iznosi od 4 do 10 mm, i više. Izvodni kanal gušterače je manji od 1 mm ali se može uočiti sondama visoke frekvencije ili prikazati Dopplerom. Kod mačaka je nešto teže izdenticirati desni režanj gušterače. Za razliku od pasa kod kojih rijetko vidimo ulaz velikog izvoda gušterače u duodenum, kod mačaka je lako uočiti zajedničko mjesto u koje se ulijeva pankreasni i žučni izvodni kanal.



## 5. PROMJENE NA ŽELUCU

### 5.1. Dilatacija želuca

Kod dilatacije nalazimo proširen i povećan želudac ispunjen tekućinom ili zrakom. Dilatacija tekućinom može biti uzrokovana nedavnim obrokom, atonijom želuca ili opstrukcijom pilorusa. Želudac ispunjen zrakom može biti posljedica aerofagije, dilatacije želuca ili uvrtanja želuca (volvulus) kod kojeg je potrebna hitna intervencija. Želudac dilatiran tekućinom prepoznajemo po povećanom želucu ispunjenu tekućinom koja je po prirodi anehogena ali ovisno o smjesi tekućina može biti i blago hiperehogena. Stijenka želuca se može činiti tanjom nego je to normalno te su želučani nabori smanjeni zbog distenzije stijenke želuca. Kod dilatacije zrakom nalazimo hiperehogeno područje u lumenu želuca sa artefaktima (akustičnom sjenom odjeka plina).

### 5.2. Opstrukcija pilorusa

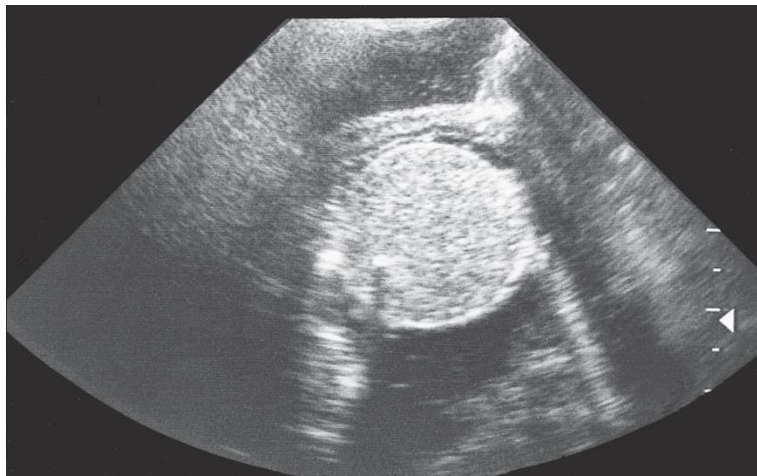
Stenoza pilorusa, strana tijela, upalne bolesti i neoplazije mogu zaustaviti uredan izlazak sadržaja iz želuca. U tim slučajevima je kronično povraćanje uobičajen simptom te nalazimo želudac ispunjen tekućinom i sadržajem osim u slučajevima djelomične opstrukcije ili ako je životinja nedavno povratila. Kongenitalna hipertrofična stenoza pilorusa (HPS) je češća kod pasa nego kod mačaka i dijagnosticira se kontrastnom rendgenskom pretragom dok se na ultrazvuku može uočiti patološko zadebljanje stijenke pilorusa koje je definirano debljinom većom od 6-7 mm te debljinom mukoze iznad 4 mm.

Kronična pilorusna hipertrofija zahvaća srednjovječne do starije pse malih pasmina pasa a utvrđena je dvostruko češće kod mužjaka nego ženki. Stijenka pilorusa u tom slučaju može varirati od 9 do 15,3 mm debljine. Opstrukcija pilorusa može nastati i kao posljedica upalnih bolesti ili neoplazija.

### 5.3. Strana tijela u želucu

Strana tijela će biti vidljiva ultrazvučno ukoliko su hiperehogenih svojstava ili daju intenzivnu sjenu a mogu se razlučiti i obrisima tekućine oko samog stranog objekta ukoliko je prisutna opstrukcija pilorusa. Mogu se naći loptice (Slika 2.), kamenje, dijelovi odjeće, plastične igračke, klupko dlake, koštice voća, klipovi kukuruza i sl. Tvrde i guste loptice te kamenja i koštice će

davati hiperehogene obrise sa jasnom akustičnom sjenom. Ako je loptica mekšeg sastava, zvuk može penetrirati pa će cijela loptica biti vidljiva a ukoliko prilikom ingestije dođe do oštećenja loptice ili je ona ispunjena tekućinom, tada ćemo vidjeti anehogeni centar unutar hiperehogenog rupa loptice. Metalni predmeti daju hiperehogene obrise sa sjenom. Odjeća i vrpce se često vide kao ehogene linearne strukture koje se protežu u duodenum i tanko crijevo. Klupko dlake je češći nalaz kod mačaka i vidi se kao masa heterogene ehogenosti a sjena ovisi o gustoći klupka. Većina stranih tijela se može potvrditi rendgenskim snimanjem a ukoliko je potrebno može se aplicirati i kontrast.



Slika 2. Strano tijelo u želucu psa (lopta) okruženo želučanom tekućinom.

Lopta je probušena te ehogena tekućina izlazi van. Vidljiva je slobodna peritonealna tekućina.

#### 5.4. Zadebljanje stijenke želuca

Zadebljanje stijenke je najčešće posljedica upalnih bolesti i neoplazija. Kod nemalighnih bolesti zadebljanje je blago do umjereno te difuzno raspoređeno a svi slojevi stijenke su očuvani dok kod neoplazija nalazimo fokalna, jače izražena zadebljanja a slojevi stijenke su oštećeni. Za razlikovanje ovih dviju abnormalnosti potrebno je napraviti i druge pretrage a gotovo uvijek i ultrazvukom vođenu aspiraciju ili biopsiju.

**Difuzno zadebljanje stijenke** sa očuvanim slojevima je uglavnom posljedica nemalighnih bolesti, u prvom redu gastritisa. Kod nekih težih slučajeva ali kod kroničnih bolesti moguće je jače zadebljanje sa gubitkom dijelova stijenke. Ako je prisutan želučani čir, u njegovoj blizini bit će zadebljala stijenka a čir ćemo prepoznati po narušenom kontinuitetu sluznice te hiperehogenim mjehurićima i ugrušcima krvi.

Uremična gastropatija nastala zbog kronične bolesti bubrega također uzrokuje difuzno zadebljanje stijenke želuca.

Zollinger-Ellison sindrom je uzrokovan tumorom gušterače koji producira gastrin te uzrokuje hipersekreciju želučane kiseline i peptičke ulceracije. Ovaj sindrom treba uzeti u obzir kod nalaza etiološki nejasnih čireva u želucu i dvanaesniku.

Neke neoplastične bolesti kao što je limfom (*lymphoma*) mogu uzrokovati zadebljanje stijenke želuca sa difuznom ili fokalnom lokalizacijom a integritet slojeva stijenke može biti narušen. Mastocitom može uzrokovati ulceracije na želucu i dvanaesniku (opisano primarno kod mačaka).

**Lokalno zadebljanje stijenke** obično ukazuje na neoplaziju. U većini slučajeva je zadebljanje značajnije nego kod nemalignih bolesti a prisutna je i destrukcija stijenke. Česti su želučani čirevi povezani sa tumorom. Motilitet stijenke želuca u zahvaćenom dijelu može biti odsutna a moguća je i perforacija stijenke. Tumori se mogu vidjeti kao hipoehogeni, hiperehogeni ili mase mješane ehogenosti a tip tumora se obično ne može odrediti samo ultrazvučno. Karcinom je najčešća želučana neoplazija kod pasa obično locirana u području male kurvature želuca i pilorusu ali često zahvaćaju i tijelo želuca. Karakteristika ovog tumora je pseudoslojeviti uzorak koji se sastoji od slabije i jače ehogenih slojeva a proteže se od unutrašnjeg do vanjskog sloja stijenke. Leiomyosarkom te želučani limfom također uzrokuju fokalne lezije. Benigni tumori su rijetki a javljaju se kao adenomi i leiomiomi.

## **6. PROMJENE NA TANKOM CRIJEVU**

### **6.1. Naborani uzorak crijeva**

Abnormalno naborano tanko crijevo je opisano na duodenumu i jejunumu pasa i mačaka a definirano je kao valovito ili nabrano (plicirano) crijevo koje se najbolje vizualizira prateći hiperehogenu liniju na kontaktu mukoze i lumena crijeva. Ponekad je stijenka crijeva zadebljana i nabrana. Ovaj uzorak je prvotno opisan kod pacijenata sa pankreatitisom, limfangiektazijom i crijevnim limfomom. Druge moguće etiologije uključuju jači stupanj enteritisa, peritonitisa, neoplazije i ishemiju stijenke crijeva.

### **6.2. Dilatacija lumena crijeva**

Dilatacija tankog crijeva može biti posljedica funkcionalnih poremećaja ili opstrukcije. Funkcionalni poremećaji podrazumijevaju paralizu mišićnice crijeva što uzrokuje zastoj u prolasku sadržaja te uzrokuju lokalnu ili generaliziranu dilataciju crijeva sa smanjenom ili potpuno odsutnom peristaltikom.

Pankreatitis je primjer stanja koje uzrokuje lokalnu dilataciju dok generalizirana nastaje zbog težih gastritisa (salmoneloza, parvoviroza), generaliziranog peritonitisa, postoperativno, zbog lijekova, boli ili neravnoteže elektrolita. Mehanička opstrukcija crijeva također može uzrokovati dilataciju a intenzitet dilatacije ovisi o lokaciji, trajanju te stupnju opstrukcije (djelomična ili potpuna opstrukcija). Mehanička opstrukcija je karakterizirana dilatiranim nepravilnim zavojima crijeva ispunjenima tekućinom. Preporučljivo je uvijek potvrditi sumnju na opstrukciju rendgenskom snimkom, ponekad uz korištenje kontrasta.

### **6.3. Opstrukcija tankog crijeva**

Zastoj u pasaži crijevnog sadržaja je definiran kao ileus. Može biti mehanički i funkcionalni te parcijalni ili potpuni ileus. Djelomična ili potpuna opstrukcija tankog crijeva može biti uzrokovana stranim tijelom, strikturom, granulomom, apscesom, intususcepcijom ili tumorom a rjeđe nastaje zbog strangulacije crijeva prilikom abdominalne hernije ili rotacije mezenterijalnog korijena. Proksimalno od mjesta opstrukcije nastaje dilatacija crijeva i pojačana peristaltika jer crijevo pokušava distalnije pogurati sadržaj. Međutim, u kroničnom slučaju opstrukcije zbog iscrpljenosti crijeva moguća je usporena peristaltika. Ako je vidljiva

lokalna dilatacija crijeva a proksimalno i distalno od dilatacije nema promjena, uzrok je najvjerojatnije lokalizirani, funkcionalni poremećaj ali u tom slučaju ne treba isključiti mogućnost parcijalne opstrukcije. Kod mehaničke opstrukcije zavoji crijeva su nepravilno dilatirani dok su kod generaliziranih funkcionalnih poremećaja jednolično dilatirani (MATTOON i sur., 2014.).

#### 6.4. Strana tijela

Strana tijela u crijevima se teže dijagnosticiraju, osim u slučaju kada uzrokuju parcijalnu ili potpunu opstrukciju crijeva. Lumen crijeva je obično dilatiran proksimalno od mjesta opstrukcije. Strano tijelo se može djelomično uočiti zbog obrisa tekućine u lumenu crijeva. Zaobljenu hiperehogenu liniju uočavamo kod stranih tijela kao što su loptice, kosti ili koštice voća. Kod mačaka je trihobezoar, donosno strano tijelo sastavljeno od nakupine dlake česta pojava. U području stranog tijela može se uočiti zadebljanje stijenke, hemoragije ili perforacija crijeva. Linearna strana tijela uzrokuju nabiranje crijeva a unutar naboranih zavoja crijeva nakuplja se tekućina (MATTOON i sur., 2014.).

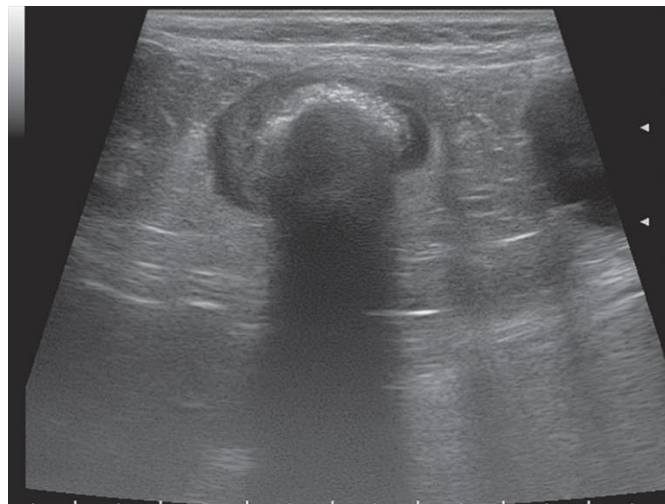Strana tijela prema obliku dijelimo na nelinearna i linearna. Opstrukcija nelinearnim stranim tijelima može biti potpuna ili djelomična. Većina opstruktivnih nelinearnih stranih tijela ugrožava opskrbu krvlju u stijenci crijeva luminalnim proširenjem crijeva, što uzrokuje edem stijenke i progresivnu nekrozu. Ovi faktori pogoduju razvoju ileusa i bujanju patogenih intraluminalnih bakterija koje nakon povećanja propustljivosti mukoze prelaze u sistemsku cirkulaciju i uzrokuju endotoksični šok (HAYES, 2009.).

Linearna strana tijela uzrokuju jednstevn tip intestinalne opstrukcije i mogu uzrokovati ozbiljne i opširne ozljede u probavnom traktu. Ovakva strana tijela češće se nalaze u mačaka, nego u pasa (PAPAZOGLU i RALLIS, 2003.). Psi uglavnom jedu neselektivno i češće tijekom jela unesu nelinearna strana tijela (kamenje, plastiku, kosti), dok su mačke opreznije tijekom jela i češće ingestiraju linearna strana tijela tijekom igre (AIELLO i MOSES, 2016.). U linearna strana tijela ubrajaju se niti vune, zubni konac, vlakna tepiha, različite vrpce i slično. Jedan od najčešćih stranih tijela kod mačaka je šivaći konac, koji dolazi sam ili sa iglom (PRATT i sur., 2014.). Anatomske i fiziološke prepreke pogoduju rezistenciji prolaska šivaćih igala kroz orofarinks. Kako bi uspješno prošla kroz probavni trakt, igla prvo mora biti progutana tako da prijeđe preko baze jezika i pritom se ne zabode u tvrdo ili meko nepce. Zatim prolazi kroz

orofarinks koji se nalazi dorzalno od cervikalnog dijela jednjaka. Uz to, igla mora savladati i refleks povraćanja prije nego li dospije u jednjak, budući da horizontalna vlakna krikofarinksa nisu pod utjecajem volje. Ove prepreke usporavaju ili onemogućuju progresiju igle do gornjih dijelova probavnog trakta (BEBCHUK, 2002.). Linearna strana tijela u početku uzrokuju samo djelomičnu opstrukciju probavnog sustava, a životinja pokazuje samo intermitetne kliničke znakove. No, kroničan problem s vremenom će uzrokovati oštećenja velikih segmenata tankog crijeva koje zatim postaje nefunkcionalno, i tada se stanje klinički prezentira kao potpuna opstrukcija. Ponekad se može razviti i sekundarna intususcepcija (PAPAZOGLU i RALLIS, 2003.). Kod oštrih linearnih stranih tijela kao što je šivaća igla postoji veliki rizik od komplikacija tijekom migracija koje mogu dovesti do visokog morbiditeta, a potencijalno i smrti (PRATT i sur., 2014.). Posljedice mogu proći neopaženo kao subkliničko stanje ili imati akutni tijek.

Ultrazvučna pretraga neinvazivna je i precizna metoda u dijagnostici linearnih i nelinearnih stranih tijela, a pruža uvid u funkciju gastrointestinalnog trakta i lokalizaciju bolesti (GONZALES i sur., 2007.). Za razliku od pasa, želudac je u abdomenu mačaka smješten više koso, a pilorus se nalazi bliže medijalnoj ravnini. Stoga se sonda pri pregledu mačke mora nagnuti više koso kako bi se dobio pravilan poprečni prikaz želuca. Želudac se lako prepoznaje po naborima sluznice i lokaciji kaudalno od jetre. Pregled mora biti sistematičan. Najprije se želudac pregleda po poprečnoj osi. Sonda se pomiče od fundusa s lijeve strane abdomena do pilorusa na desnoj strani abdomena. Fundus je najlateralniji dio želuca, a tijelo želuca nalazi se više medijalno. Lako se opažaju velika i mala kurvatura želuca. Antrum i pilorus vizualiziraju se pomicanjem sonde desno od medijane ravnine. Sonda se rotira u smjeru kazaljke na satu i pomiče kranijalno duž poprečne linije antruma i pilorusa. Sfinkter pilorusa prepoznaje se po njegovoj debeloj, mišićastoj stijenci i uskom lumenu. Naginjanjem sternuma na desno može se pomaknuti želučana tekućina kako bi se dobio bolji prikaz pilorusa. Pri prijelazu iz pilorusa u tanko crijevo primjećuje se slojevitost stijenke duodenuma. Sonda se rotira u smjeru suprotnom od kazaljke na satu kako bi se održao poprečni prikaz kroz proksimalni silazni dio duodenuma. Duodenum je u mačaka također smješten bliže medijalnoj ravnini nego kod pasa. Duodenum se prati sondom kaudalno uz desnu stijenku trbušne šupljine, ventralno ili ventrolateralno do desnog bubrega. Desni režanj gušterače nalazit će se medijalno ili dorzomedijalno od silaznog dodenuma. Ostatak tankog crijeva pregledava se polaganim i sistematičnim presjecima kroz abdomen u poprečnim i sagitalnim ravninama. Dobro je tijekom pregleda koristiti različit pritisak sondom kako bi se bolje vizualizirali probavni organi i mezenterij. Kolon se lako

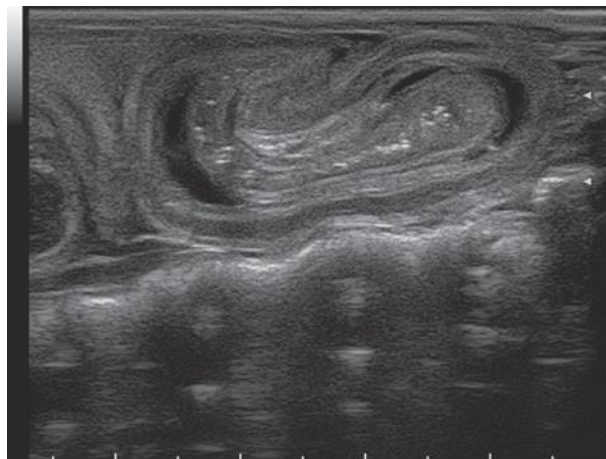
prepoznaje po prisutnosti sjena i artefakata intraluminalnog fekalnog sadržaja i plina. Karakteristična polumjesečasta sjena plina u kolonu nalazi se dorzalno od mokraćnog mjehura u poprečnom prikazu. Sonda se pomiče kranijalno prateći silazni kolon do visine poprečnog kolona u lijevom dijelu abdomena. Zatim se rotira 90 stupnjeva u smjeru poprečnog kolona u medijanoj ravnini. Još jednim rotiranjem od 90 stupnjeva stiže se do silaznog kolona i nastavlja kaudalno do rektuma. Iskusni kliničar moći će razlikovati dijelove kolona i bez prelaska sondom dužinom cijelog kolona (MATTOON i NYLAND, 2014.). Nalaz jake dilatacije jednog ili više dijelova jejunuma i želuca, uz prazne i kontrahirane dijelove crijeva, mogu ukazati na potpunu ili djelomičnu opstrukciju (GASCHEN, 2005.). Nalaz abnormalnog ehogenog materijala u lumenu ukazuje na strano tijelo, međutim, njegov izgled promjenjiv je s obzirom na njegove fizičke osobine. Linearna strana tijela su strukture smještene ekscentrično u lumenu zadebljalog, nabranog crijeva (GONZALES i sur., 2007.). Strana tijela koja su nepravilno oblikovana teško je detektirati ultrazvukom, osim kad uzrokuju potpunu opstrukciju s većom nakupinom tekućine ili ingesta proksimalno od mjesta opstrukcije. U mačaka je moguća i prisutnost trihobezoara, koji se pojavljuje kao nepravilna, široko granična područja s jednakomjernom, jačom i čistom akustičnom sjenom (ŠEHIĆ i sur., 2006.).



Slika 4. Ultrazvučna slika stranog tijela u duodenumu, transvezalni prikaz. Vidljiva je dilatacija duodenuma i hiperehogeno strano tijelo sa snažnom akustičnom sjenom.

## 6.5. Intususcepcija

Intususcepcija je invaginacija jednog segmenta crijeva (*intussusceptum*) u distalniji segment (*intussusciens*). Najčešća je kod mladih životinja sekundarno bakterijskim, virusnim ili parazitarnim enteritisima. Također nastaje zbog stranih tijela, mezenterijalnih cisti ili crijevnih neoplazija. Prema mjestu nastanka, najčešće su ileokolična i cekokolična ali zabilježene su i gastroduodenalna, pilorogastrična i kolokolična intususcepcija. Ponekad linearna strana tijela mogu oponašati nalaz intususcepcije ako su crijeva vrlo naborana. Kako bismo izbjegli zabune, potrebno je snimiti sumnjivi segment crijeva iz više ravnina kako bismo potvrdili prisutnost koncentričnih prstenova sa jasno vidljivom „dvostrukom“ stijenkom razdvojenom mezenterijalnom masti.



Slika 3. Ultrazvučna slika intususcepcije crijeva u longitudinalnom prikazu.

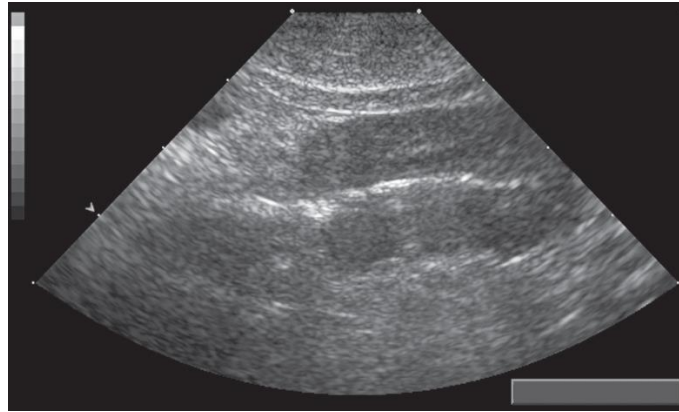
Color Doppler ultrazvukom možemo predvidjeti mogućnost smanjivanja intususcepcije. Ako se utvrdi da je prisutan krvotok u mezenteriju čitavom dužinom intususcepcije, ishod operacije je pozitivan u 75% slučajeva.

## 6.6. Zadebljanje stijenke crijeva

Kao i u želucu, zadebljanje stijenke u crijevima je čest nalaz kod upalnih bolesti i neoplazija. Poremećaji kao što su hipoproteinemija, kongestivno zatajenje srca ili poremećaji krvotoka mogu uzrokovati zadebljanje stijenke crijeva posljedično difuznim edemima. Nemaligne bolesti uzrokuju blago difuzno zadebljanje stijenke sa očuvanom strukturom stijenke dok



neoplazije uzrokuju veća lokalna zadebljanja stijenke sa narušenom strukturom slojeva sa iznimkom limfoma koji se može očitovati na oba načina. Za potvrdu dijagnoze potrebno je napraviti FNA ili biopsiju crijeva, limfnih čvorova ili sumnjive lezije.



Slika 5. Limfom kod mačke. Longitudinalni prikaz sekcije tankog crijeva sa izraženim zadebljanjem i gubitkom slojeva stijenke.

**Difuzno zadebljanje stijenke** je zabilježeno kod više tipova generaliziranog enteritisa i kod limfosarkoma a zadebljanja obično ne prelaze 1-2 mm više od normalne debljine stijenke. Ukoliko je nalaz pri pregledu fiziološki, ne treba isključiti mogućnost upale crijeva. Nerijetko je samo dio crijeva zahvaćen upalom pa kod duodenitisa uzrokovanog pankreatitisom nalazimo zadebljanja samo u duodenumu. U većini slučajeva enteritisa slojevi stijenke crijeva su očuvani iako možemo zabilježiti promjene ehogenosti stijenke pa tako u slučajevima enteropatija sa gubitkom proteina nalazimo hiperehogene pruge po slojevima stijenke dok kod inflamatornih bolesti crijeva nalazimo hiperehogene točkaste promjene zabilježene u pacijenata sa parvovirozom. Zabilježeno je i zadebljanje pojedinačnih slojeva stijenke kao što je slučaj sa zadebljanjem mišićnice u mačaka radi posljedica kroničnog enteritisa, stranog tijela ili limfoma. Zadebljana hipoehogena stijenka se uočava kod pacijenata sa limfosarkomom.

**Lokalno zadebljanje stijenke** sa gubitkom slojeva je čest slučaj kod neoplazija. Najčešći tumori na crijevu kod pasa su leiomiosarkom, limfosarkom i adenokarcinom a limfosarkom i adenokarcinom kod mačaka. Limfom se može manifestirati difuznim promjenama sa oštećenjem stijenke ili kao lokalizirana tumorska lezija različitog stupnja hipoehogenosti, često su prisutni ulkusi te regionalna limfadenopatija. Adenokarcinomi uzrokuju kružna zadebljanja stijenke crijeva sa gubitkom slojeva stijenke te parcijalnu ili potpunu opstrukciju. Karcinomi

crijeva su obično solitarne mase hipoehogene do miješane ehogenosti. Leiomiomi su češći u želucu starijih pasa dok su oni u crijevima sitniji ( $< 3$  cm) te imaju glatke rubove. Leiomiosarkomi su generalno veliki tumori sa mješanim hipoehogenim i hiperehogenim zonama. Mastocitom također može biti lokaliziran u tankom crijevu ali njegova sonografska svojstva nisu tipična ni temeljito opisana. Netumorske tvorevine u tankom crijevu su piogranulomi sekundarno nastali kao posljedica stranog tijela, hematomi, mačja eozinofilna sklerozirajuća fibroplazija, histoplazmoza i kronični granulomatozni enteritis.

## 7. PROMJENE NA GUŠTERAČI

### 7.1. Nodularna hiperplazija

Nodularna hiperplazija je česta promjena kod starijih pasa te nije izravno povezana sa upalom, nekrozom ili fibrozom. Zasad nema objavljenih radova o ultrazvučnom izgledu ovih promjena kod pasa a dvojbeno je mogu li se ove promjene razlikovati od neoplazije samo pomoću ultrazvuka. U istraživanju na 5 mačaka pronađeni su multipli hipoehogeni čvorići promjera do 1 cm i proširenje gušterače do 2 cm. Nodularna hiperplazija se javlja u obliku većeg broja manjih čvorića, dok je neoplazija obična jedna veća tvorevina. Za potvrdu konačne dijagnoze potrebno je napraviti histološki i citološki pregled.

### 7.2. Akutni pankreatitis

Pankreatitis ne uzrokuje uvijek promjene dostatne za postavljanje dijagnoze na temelju ultrazvuka, posebice kod mačaka pa i kod fiziološkog izgleda gušterače ne treba isključiti mogućnost pankreatitisa. Bolesti gušterače se najčešće prepoznaju po povećanoj gušterači ili hipoehogenoj masi u njenoj regiji. Često je prisutna povećana ehogenost okolnog mezenterija i omentuma te promjenjive količine slobodne tekućine u trbušnoj šupljini. Pritisak sondom na desni kranijalni kvadrant može uzrokovati bol životinji. Multifokalna hipoehogena područja nalik cistama, hiperehogena područja i miješana ehogenost su tipični nalazi kod pankreatitisa pasa. Ponekad i lokalizirana slobodna abdominalna tekućina, zadebljanje stijenke duodenuma i želuca te dislokacija želuca i duodenuma. Uz akutni pankreatitis česta je i pojava funkcionalnog ileusa i spazma te akumulacija tekućine u duodenumu (MATTON i sur., 2014.). Zabilježena je i pojava spontanin intramuralnih hematoma kao posljedica akutnog pankreatitisa (HENG i sur., 2010.). Moguća je i dilatacija izvodnog kanala gušterače, opstrukcija žučnog kanala te povećanje žučnog mjehura i razine bilirubina u serumu. Za razliku od pasa, kod mačaka su simptomi pankreatitisa znatno suptilniji a uključuju anoreksiju, letargiju i dehidraciju a gušterača na ultrazvuku može izgledati nepromijenjeno. Ultrazvuk nije dovoljna metoda za postavljanje konačne dijagnoze pankreatitisa jer neke bolesti poput gastroenteritisa, septičnog peritonitisa i difuzne neoplastične infiltracije mogu imati sličan ultrazvučni nalaz (MATTON i sur., 2014.).

### 7.3. Kronični pankreatitis

Kronični pankreatitis je teško dijagnosticirati pomoću ultrazvuka. Kod samo 56% pacijenata su pronađene promjene na gušterači a većina ih ima blage probavne simptome i bol u abdomenu (WATSON i sur., 2010.). Tipičan nalaz kroničnog pankreatitisa uključuje blago povećanje gušterače i naglašenu ehogenost. Također, okolni mezenterij i omentum nemaju toliko izraženu ehogenost kao u slučaju akutnog pankreatitisa.

### 7.4. Ciste na gušterači

Na gušterači razlikujemo prave ciste te pseudociste. Prave ciste su slabo opisane kod malih životinja, a iz humane medicine poznato je kako te ciste ne komuniciraju sa izvodnim kanalom gušterače, obložene su jednim slojem kubičnog epitela te ne sadrže eksudat. Pseudociste nastaju zbog lučenja gušteračinih sekreta u nekrotična područja tkiva koje se inkapsulira te nastaju ciste ispunjene sekretom, eksudatom, krvlju ili plazmom te se na ultrazvuku vide kao akustično pojačanje. Ukoliko cista rupturira i sadržaj ciste se izlije u abdominalnu šupljinu, ishod može biti fatalan. U većini slučajeva se ciste povlače spontano uz konzervativno liječenje.

### 7.5. Apsces gušterače

Apscesi na gušterači obično nastaju kao komplikacija pankreatitisa, a konačnu dijagnozu treba postaviti uz pomoć aspiracije tankom iglom i mikrobiološke pretrage kako bi se ustanovila prisutnost bakterijske kulture (MATTON i sur., 2014.). U jednom istraživanju potvrđeni su klinički, ultrazvučni i kirurški nalazi apscesa na gušterači kod šest pasa od kojih je kod pet pasa kojima je rendgenski primjećena povećana gustoća mekog tkiva u desnom kranijalnom abdomenu. Četiri psa su pregledana ultrazvukom i kod svih je ustanovljena hipoehogena masa u proksimalnoj duodenalnoj regiji ispunjena mukopurulentnim sadržajem koji je mikrobiološki testiran i dokazano sterilan vjerojatno radi ranije aplikacije antibiotika (SALISBURY i sur., 2004.).

## 7.6. Neoplazije gušterače

Neoplazije se javljaju kao hipoehogena masa u pankreasnoj regiji a njena pojava je rijetka. Egzokrini tumori su češći, a zahvaćaju starije pse i mačke, starosti 10-12 godina. Ovi tumori obično metastaziraju prije uspostavljanja kliničkih znakova pa dosegnu uznapredovali stadiji prije uspostave dijagnoze. Endokrini tumori, odnosno tumori otočića gušterače su rjeđi nego egzokrini a zahvaćaju srednjovječne velike pasmine kao što su irski seter, zlatni retriver, njemački ovčar, njemački boxer i labrador. U 60% slučajeva prisutne su metastaze na regionalne limfne čvorove i jetru. Razina šećera u krvi pomaže nam pri razlikovanju inzulinoma i pankreatitisa jer inzulinom uvijek prati niska razina šećera u krvi za razliku od pankreatitisa, koji uzrokuje hiperglikemiju.

## 8. PROMJENE NA SLIJEPOM I DEBELOM CRIJEVU

Mnoge bolesti slijepog i debelog crijeva nalikuju onima tankoga crijeva ali se teže prepoznaju ultrazvučno zbog prisutnosti zraka i fecesa u lumenu dok su završni kolon i rektum skriveni ispod kostiju zdjelice. Zbog toga je često indicirana kontrastna radiografija ili endoskopija radi bolje vizualizacije ovog područja. Ultrazvukom se najbolje prepoznaje intususcepcija i zadebljanje stijenke crijeva. Strano tijelo će biti vidljivo ako je kolon ispunjen tekućinom ili ako je prisutno zadebljanje stijenke na području stranog tijela.

### 8.1. Intususcepcija

Intususcepcija slijepog i debelog crijeva ima sličan nalaz kao i ona opisana u tankom crijevu. Na poprečnom prikazu vidljive su koncentrične kružnice a na uzdužnom prikazu vidimo višeslojnost stijenke. Tipovi intususcepcije koji uključuju kolon su ileokolična, cekokolična i kolokolična intususcepcija. Ileokolična intususcepcija zahvaća uzlazni i poprečni kolon ali može se proširiti i distalno na silazni kolon. Cekokolična intususcepcija je kraća i lokalizirana na području slijepog crijeva i proksimalnog dijela uzlaznog kolona. Kolokolična intususcepcija uključuje samo kolon. Unatoč ograničenjima zbog zraka i fecesa, intususcepcija se relativno lako ultrazvučno dijagnosticira.

### 8.2. Zadebljanje stijenke debelog crijeva

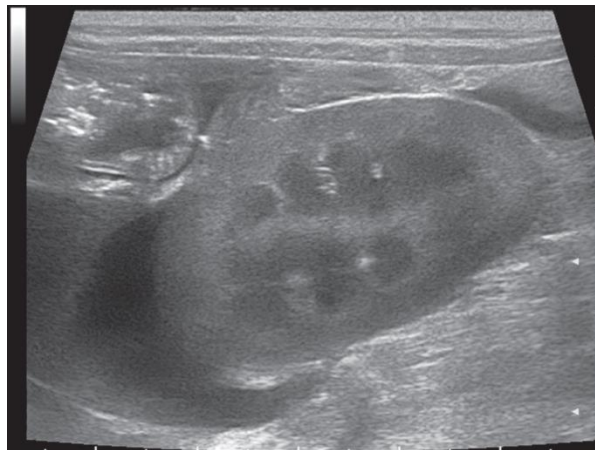
**Difuzno zadebljanje stijenke** je najčešće posljedica upale. Slojevi stijenke su najčešće očuvani ali promjenjeni. Za vizualizaciju stijenke debelog crijeva najbolje je koristiti endoskopski ultrazvuk visoke frekvencije.

**Lokalno zadebljanje stijenke** je najčešće posljedica neoplazija a najčešći tumori debelog i slijepog crijeva su karcinom i limfom a nešto rjeđi su leiomiosarkom i leiomiom. Opisana je i maligna histiocitoza kod pasa, mastocitom na ileokoličnom spoju kod mačaka te hemangiosarkom također kod mačaka. Neupalne bolesti koje uzrokuju lokalno zadebljanje stijenke u kolonu i slijepom crijevu su histiocitoza, granulomatoza, gljivični kolitis, eozinofilna fibroplazija u mačaka, itd.

## 9. PERITONEALNA ŠUPLJINA

### 9.1. Peritonealni izljevi

Slobodna peritonealna tekućina se na ultrazvuku vidi kao anehogena struktura koja razdvaja različite anatomske strukture u peritonealnoj šupljini a može se detektirati i količina od 0,1 ml po kilogramu tjelesne mase. Dorzalni i sternalni položaj sa povišenom glavom i vratom su najbolji položaji za detektiranje male količine peritonealne tekućine a najbolje se uočava u području mokraćnog mjehura. Male količine tekućine se mogu naći između reznjeva jetre, između dijafragme i jetre, želuca i jetre te između trbušne stijenke i slezene. Blago do veliko nakupljanje tekućine je lako prepoznati po izgledu intraperitonealnih organa koji su razdvojeni velikim anehogenim zonama a koji se uz prisutnost tekućine vide bolje nego u normalnim uvjetima kada su okruženi mezenterijalnom masti. Iako su serozne površine lakše za vizualizirati, potrebno je prodrijeti dublje ultrazvukom kako bismo pregledali organe jer slobodna tekućina proširuje trbušnu šupljinu. Crijeva se mogu činiti kao da lebde u tekućini. Gušterača, jajnici, maternica i limfni čvorovi koji se inače teže identificiraju, u slučaju prisutne slobodne tekućine postaju jasnije vidljivi. Organi trbušne šupljine imaju izraženiju ehogenost kada su okruženi slobodnom tekućinom jer ultrazvučne zrake ne oslabljuju pri prolasku kroz tekućinu.



Slika 6. Peritonealni izljev. Anehogena peritonealna tekućina između desnog bubrega i jetre je eksudat kao posljedica rupture ulkusa na duodenumu.

Iako se ascites obično manifestira kao generalizirano nakupljanje tekućine u abdominalnoj šupljini, u nekim slučajevima ćemo vidjeti lokalizirano nakupljanje tekućine kao što je u slučaju

pankreatitisa kada se tekućina nakuplja u desnom kranijalnom kvadrantu trbušne šupljine ili u slučajevima kolecistitisa i akutne nefroze. Ultrazvuk nam može ukazati na fizikalne osobine tekućine ali nije pouzdana metoda u postavljanju konačne dijagnoze i diferenciranju tipa izljeva. Transudat ili modificirani transudat se obično vizualiziraju kao isključivo anehogena tekućina. Intraperitonealna krvarenja se vide kao ehogena tekućina sa mnoštvom sitnih ehogenih sjena koja daju crvena krvna zrnca a nerijetko imaju i uzburkano kretanje. Transudat nastao zbog kroničnih upala ili neoplazija mogu davati prikaz multilokalne ehogenosti zbog stanica i fibrina. Obavezna je abdominocenteza i ispitivanje tekućine kako bi se odredio tip efuzije jer ponekad transudat može biti ehogen a eksudat anehogen. Retroperitonealna slobodna tekućina je karakterizirana kao polumjesečasta nakupina anehogene tekućine oko bubrega a nalazimo je u slučaju traume bubrega ili uretera, apscesa ili krvarenja.

Prilikom nalaza slobodne peritonealne tekućine treba posvetiti pažnju pronalaženju uzroka efuzije. Hemoragijski izljevi su često posljedica tumora slezene i jetre. Transudat može biti posljedica povišenog srednjeg venskog tlaka te zatajenja desne strane srca a u tom slučaju ćemo vidjeti i povećanu kaudalnu šuplju venu te proširene jetrene vene (MATTOON i sur., 2014.).

## 9.2. Intraperitonealna limfadenopatija

Limfadenopatija se očituje povećanjem limfnih čvorova koji su obično homogeni, hipoehogeni i glatkih rubova sa tankom hiperehogenom kapsulom. Budući da limfni čvorovi mogu biti hipoehogeni do gotovo anehogeni, treba ih razlikovati od cističnih struktura ispunjenima tekućinom. Ponekad limfni čvorovi mogu postati cistični. Kako postaju veći, limfni čvorovi mogu postati deformirani, nepravilnih rubova i razviti heteroehogenu ehostrukturu. Ponekad mogu poprimiti oblik „mete“ sa hiperehogenim centrom okruženim hipoehogenim rubovima.

Heterogenost limfnih čvorova je svojstvo izravno povezano sa malignosti što je potvrđeno istraživanjem u kojem su 91% heterogenih limfnih čvorova kod pasa te 63% heterogenih limfnih čvorova kod mačaka potvrđeno kao maligno promijenjeno. Povećanje abdominalnih limfnih čvorova je često povezano sa limfosarkomom i drugim neoplazijama a također može nastati kao posljedica upalnih i zaraznih bolesti probavnog trakta



Pregled lumbalnih, medijalnih ilijačnih, hipogastričnih i sakralnih limfnih čvorova je bitno za pristup bolestima postate, mokraćnog mjehura, rektalnog i analnog područja. Medijalni ilijačni čvorovi se lako uočavaju na ultrazvuku zbog njihove komunikacije sa završnom aortom i vanjskim ilijačnim arterijama. Fiziološki su ti limfni čvorovi valjkastog oblika, izoehogeni ili hipehogeni a treba biti na oprezu pri procjeni jer njihova dimenzija varira sa tjelesnom masom. Sondu treba usmjeriti i kaudalno i pregledati hipogastrične i sakralne čvorove. Nalaz povećanih čvorova u sakralnom području jasan je indikator neoplazije, međutim i teže upalne bolesti mogu izazvati limfadenopatiju.

### **9.3. Mase (slobodne tvorbe)**

Mase u abdominalnoj šupljini koje nisu vezane za pojedine organe uključuju apscese, granulome, hematome, lipome i mezoteliome. Apscesi imaju varijabilan ultrazvučni izgled a obično su nepravilnih rubova, ispunjeni tekućinom i ehogenim debrisom. Lipomi su mase dobro izraženih rubova i varijabilne ehogenosti. Izgled hematoma ovisi o trajanju procesa a obično su hipoehogeni. Dopplerom se može ustanoviti kako su to avaskularne tvorevine i stoga ih se može razlikovati od drugih masa. Hematomi u trbušnoj šupljini su obično posljedica jake traume ali mogu nastati i nakon cistocenteze, zbog poremećaja koagulacija ili zbog nepoznatih uzroka. Lipomi su homogene ehogene mase obično hipoehogene teksture, ali mogu biti i mješovite ehogenosti. Konačnu dijagnozu treba postaviti uz pomoć aspiracije tankom iglom.

### **9.4. Mezenterij**

Fiziološki su mezenterij i omentum ehogeni, grube građe ali nemaju prepoznatljivu ehostrukturu. Mezenterij sadrži mast i javlja se kao „pozadinska“ ehogenost pri pregledu. U slučaju peritonitisa, inflamirani mezenterij postaje hiperehogen na ultrazvuku.

### **9.5. Pneumoperitoneum**

Slobodni zrak u peritonealnoj šupljini otežava ultrazvučni pregled jer zrak reflektira ultrazvučne valove, stvara artefakte i umanjuje kvalitetu slike. Kvaliteta se može popraviti pritiskom sonde na trbušnu stijenku ili pregledom pacijenta u drugačijoj poziciji. Slobodni zrak u trbušnoj šupljini zahtijeva hitnu kiruršku intervenciju jer često ukazuje na rupturu organa probavnog sustava ili rjeđe, abdominalnog apscesa. Treba biti na oprezu pri razlikovanju slobodnog intraperitonealnog zraka i zraka unutar crijeva. Slobodni zrak će se nalaziti uz

trbušnu stijenku, uz parijetalni peritoneum te uzrokuje intenzivnu refleksiju i artefakte jednako kao i plin unutar crijeva, međutim, treba obratiti pažnju na stijenku crijeva koja obavlja ovaj plin i leži između reflektiranog zraka i trbušne stijenke.

## **9.6. Tromboza abdominalne aorte i kaudalne šuplje vene**

Tromboza trbušnog dijela aorte i kaudalne šuplje vene nije rijetka pojava, može se dijagnosticirati ultrazvučnim pregledom u B-modu. Trombi su obično hipoehogeni do anehogeni u fazi nastanka i teže ih je prepoznati pa je indicirana upotreba Dopplerovog ultrazvuka.

## 10. RASPRAVA

Proljev i povraćanje su najčešći simptomi zbog kojih vlasnici dovode svoje ljubimce veterinaru. Osim kliničkog pregleda i laboratorijskih pretraga, ultrazvučna i rendgenska pretraga su ovdje od velike koristi. Pomoću ultrazvuka možemo dokazati prisutnost ileusa koji se definira kao zastoj u pasaži crijevnog sadržaja a može biti funkcionalni i mehanički. Proksimalno od mjesta mehaničke opstrukcije tako možemo uočiti proširenje crijeva koje će biti uočljivije kod potpune opstrukcije dok je kod parcijalne opstrukcije manje zastupljeno. Simptomi poput povraćanja i proljeva obično su kroničnog tijeka kod parcijalne opstrukcije a akutnog kod potpune opstrukcije. Parcijalne opstrukcije je teže dijagnosticirati pomoću rendgena pa je ultrazvuk tu od velike koristi. Potpune opstrukcije su jasnije kako na rendgenskoj snimci tako i na ultrazvuku pa u tom slučaju nalazimo velike količine zraka u dilatiranom crijevu proksimalno od mjesta opstrukcije dok je distalni dio crijeva prazan i kontrahiran jer je peristaltika distalnog dijela očuvana. Ponekad, zbog rekurentnog povraćanja, cijeli probavni sustav se može činiti prazan. Zbog toga različiti segmenti tankog crijeva na presjeku imaju različite promjere budući su neki dilatirani a neki kontrahirani. Prema lokaciji opstrukcija može biti intraluminalna (strana tijela) i ekstraluminalna (adhezije, hernijacije, intuscepcije) ili intramuralna (neoplastične infiltracije stijenke ili granulomi). Funkcionalni ileus je generalizirana i uniformna dilatacija crijeva koja nastaje zbog poremećaja peristaltičke aktivnosti pa se naziva i adinamički ili paralitički ileus. Mogući uzroci funkcionalnog ileusa su administracija sedativa, peritonitis, abdominalna trauma, disbalans elektrolita i enteritis (GASCHEN, 2005.). Disautonomija je poremećaj autonomnog živčanog sustava koji također može dovesti do generalizirane dilatacije gastrointestinalnog sustava u pasa i mačaka (DETWEILER i sur., 2001.). Ako su rendgenske snimke nejasne ili ne objašnjavaju kliničku sliku pacijenta te i dalje sumnjamo na opstrukciju, ultrazvučni pregled je metoda izbora. Smanjena peristaltika crijeva u kombinaciji sa generaliziranom dilatacijom tankog crijeva ukazuje na funkcionalni ileus. Za promatranje pokretljivosti crijeva koristan je dopplerov ultrazvuk a fiziološki nalaz je 5 - 6 kontrakcija u minuti dok će kod ileusa biti 1-3 kontrakcije u minuti (AN i sur. 2001.). Uzrok opstrukcije crijeva i povraćanja mogu biti i infiltracije stijenke crijeva neoplazijama a najčešće su adenokarcinom, limfom i tumori glatkog mišićja. Na ultrazvuku je vidljivo zadebljanje stijenke crijeva i gubitak slojeva stijenke (PENNICK i sur., 2003.). Limfom je najčešći tumor crijeva kod mačaka ali često se javlja i kod pasa a dovodi do zadebljanja stijenke crijeva a slojevi se teško razaznaju te stijenka na ultrazvuku izgleda u

cijelosti hipoehogeno do anehogeno. Često je uz limfom prisutna regionalna limfadenopatija (GASCHEN, 2005.).

Želučani uzroci kroničnog povraćanja uključuju difuznu upalnu infiltraciju, neoplazije, strana tijela, polipe, čireve, hipertrofiju pilorusa i odgođeno pražnjenje želuca. Zadebljanje stijenke želuca se definira kao promjer stijenke veći od 5 mm kod pasa i 3 mm kod mačaka. Kronična opstrukcija pilorusa se javlja zbog suženja lumena ili zbog mehaničke opstrukcije izlaza. Dijagnosticiraju se kontrastnim rendgenom ili ultrazvukom. Želučani čirevi vode do prekida mukoze i mogu se dokazati ultrazvukom, kontrastnim sredstvom ili endoskopijom. Na ultrazvuku često benigni čirevi izgledaju slično kao neoplazme ali ako je stijenka želuca zadebljana i prisutan je gubitak slojeva, možemo posumnjati na tumor (PENNICK i sur., 2003.). Karcinom je najčešći želučani tumor kod pasa a obično je lociran u antralnom djelu malog zavoja želuca. Limfom želuca je čest i kod pasa i mačaka i uzrokuje generalizirano hipoehogeno zadebljanje stijenke želuca sa gubitkom slojeva i regionalnom limfadenopatijom. Zadebljanje stijenke uzrokovano gastritisom obično ne oštećuje slojeve stijenke. Za razlikovanje upalnih od tumorskih infiltracija stijenke, izvodimo FNA (aspiracija tankom iglom) uz pomoć ultrazvuka. Danas se u veterinarskoj medicini uvodi i upotreba endoskopskog ultrazvuka koji nam omogućuju i vizualni i ultrazvučni prikaz želučane stijenke (GASCHEN, 2005.).

Kronični proljev bez povraćanja je čest kod pasa i mačaka kao posljedica generalizirane bolesti tankog crijeva sa infiltracijama, a dosadašnja istraživanja pokazuju da ultrazvuk ima prednost nad rendgenom i kontrastnim snimkama kod diferencijacije ovih infiltrata. Ultrazvukom možemo saznati lokalizaciju procesa, debljinu stijenke želuca, pokretljivost crijeva i zahvaćenost regionalnih limfnih čvorova (DELANEY i sur., 2003.). Mnoge bolesti dovode do difuzne infiltracije stijenke tankog crijeva a najčešće su idiopatska upalna bolest crijeva (IBD), bakterijske infekcije, alergije na hranu, preraštanje bakterijske mikroflore, enteropatije sa gubitkom proteina i neoplazije. Zadebljanje stijenke crijeva nije uvijek prisutno a ponekad je teško razlučiti uzrokuje li ove promjene upala ili tumor. Primjerice, kod mačaka se zadebljanje mišićnog sloja crijeva može naći i kod upalnih i kod tumorskih promjena a limfni čvorovi mogu biti povećani u oba slučaja. Uglavnom se smatra se kako neoplazije uzrokuju veća oštećenja stijenke crijeva od upalnih bolesti (GROOTERS i sur., 1994).

## 11. ZAKLJUČAK

Budući su strana tijela u probavnom sustavu česta pojava u veterinarskoj medicini, postavlja se pitanje koja je dijagnostička metoda najbolja za dijagnostiku i vizualizaciju stranih tijela. Prema istraživanju iz 2004. ultrazvuk je metoda izbora ispred rendgenskih snimaka. Iako se tradicionalno za dijagnostiku stranih tijela koristi radiografija, dok je ultrazvuk dodatna metoda za potvrdu sumnje (HOFFMAN, 2003.). Manja strana tijela mogu proći kroz probavni sustav bez posljedica, linearna strana tijela obično uzrokuju parcijalnu opstrukciju dok potpunu opstrukciju uzrokuju velika okrugla tijela (PAPAZOGLU i sur., 2003.). Distenzija crijeva nije patognomoničan znak opstrukcije crijeva te se može uočiti i kod intramuralnih tumora te kod ektramuralnog pritiska na crijeva (GRAHAM i sur., 1998.). Kada su radiološke snimke nejasne može se raditi i snimanja uz aplikaciju kontrastnog sredstva, ali postoje ograničenja u njihovoj upotrebi. Zahtijevaju više vremena i mogu odgoditi odluku otvaranja pacijenta te se barij ponekad ne zadržava u probavnom sustavu zbog povraćanja. Također, ako postoji sumnja na perforaciju crijeva ili će kirurški zahvat uslijediti uskoro, primjena kontrastnog sredstva je kontraindicirana (RIEDEL, 2002.). Iako ultrazvuk danas prednjači u dijagnostici stranih tijela, njegov najveći nedostatak je nemogućnost vizualizacije stranog tijela kod prisutnosti veće količine intraluminalnih plinova. Jedno od velikih ograničenja gastrointestinalne ultrasonografije je smanjena vidljivost zbog prisutnosti intraluminalnog plina (TYRELL i BECK, 2006.). On stvara različite artefakte poput reverberacije, zvijezde repatice, sjene ili čak artifičnih zadebljanja stijenke. Problem slike plina može se riješiti mehanički, potiskivanjem plina iz segmenta crijeva glavom ultrazvučne sonde (ŠEHIĆ i sur., 2006.). Još neki čimbenici koji utječu na kvalitetu slike uključuju pretilost i neodgovarajuće držanje životinje tijekom pregleda (GARCIA i FROES, 2014.). Kada nije prisutan plin, kombinacija ultrazvučnih nalaza može ukazati na perforaciju crijeva, a to su mezenterijalno masno tkivo, peritonealni izljev, tekućinom ispunjeni želudac i crijeva, zadebljanje stijenke crijeva, smanjen motilitet i gubitak slojevitosti stijenke. Mukoza, submukoza, mišićnica i seroza inače se ultrazvukom jasno vide kao pojedinačni slojevi (GONZALES i sur., 2007.). U svakom slučaju, u modernoj veterinarskoj medicini naglašava se prednost upotrebe i superiornost u stupnju otkrivanja promjena ultrazvučne dijagnostike nad nekim široko raširenim radiološkim metodama.

## 12. LITERATURA

1. AIELLO, S. E., M. A. MOSES (2016): The Merck Veterinary Manual (<https://www.merckvetmanual.com/digestive-system/disease-of-the-stomach-and-intestines-in-small-animals/gastrointestinal-obstruction-in-small-animals>), pristupano: 24.08.2021.
2. AN, Y. J., H. LEE, D. CHANG, Y. LEE, J. K. SUNG, M. CHOI (2001): Application of pulsed Doppler ultrasound for the evaluation of small intestinal motility in dogs. *J. Vet. Sci.* 2, 71-74.
3. BEBCHUK, T. (2002): Feline gastrointestinal foreign bodies. *Vet. Clin. North. Am. Small Anim. Pract.* 32, 861-880.
4. BRINKMAN – FERGUSON, E. L., D. S. BILLER (2009): Ultrasound of the right lateral intercostal space. *Vet. Clin. North. Am. Small Anim. Pract.* 39, 761–781.
5. DELANEY, F., R. T. O'BRIEN, K. WALLER (2003): Ultrasound evaluation of small bowel thickness compared to weight in normal dogs. *Vet. Radiol. Ultrasound*, 44, 557-580.
6. DETWEILER, D. A., D. S. BILLER, J. J. HOSKINSON, K. R. HARKIN (2001): Radiographic findings of canine dysautonomia in twenty-four dogs. *Vet. Radiol. Ultrasound*, 42, 108-112.
7. GARCIA, D. A. A., T. R. FROES (2014): Importance of fasting in preparing dogs for abdominal ultrasound examination of specific organs. *J. Small Anim. Pract.* 55, 630-634.
8. GASCHEN, L. (2005): The role of imaging in dogs and cats with vomiting and chronic diarrhoea. *Proceedings of the Voorjaarsdagen Veterinary European Conference, April 2005.*, The Netherlands, str. 197-203.
9. GONZALES L. M., D. S. BILLER, L. J. ARMBRUST (2007): Diagnostic imaging for linear foreign bodies in cats. *Vet. Med.* 102, 518-519.
10. GRAHAM, J. P., P. F. LORD, J. M. HARRISON (1998): Quantitative estimation of intestinal dilatation as a predictor of obstruction in the dog. *J. Small Animal. Pract.* 39, 521-524.
11. GROOTERS, A. M., D. S. BILLER, H. WARD, T. MIYABAYASHI, C. G. COUTO (1994): Ultrasonographic appearance of feline alimentary lymphoma. *Vet. Radiol. Ultrasound.* 35, 468-472.

12. HAYES, G. (2009): Gastrointestinal foreign bodies in dogs and cats: a retrospective study of 208 cases. *J. Small Anim. Pract.* 50, 576-583.
13. HELDWEIN, W., T. H. SOMMERLATTE, J. HASFORD, G. LITTING, S. MULLER-LISSER (1987): Evaluation of the usefulness of Dimethicone and/or Sennaextract in improving the visualization of abdominal organs. *J. Clin. Ultrasound* 15, 455-458.
14. HENG, H. G., A. HUANG, D. K. BAIRD, I. MITSUI, N. K. PARNELL (2010): Imaging diagnosis - spontaneous intramural canine duodenal hematoma. *Vet. Radiol. Ultrasound*, 51, 178-181.
15. HOFFMAN, K. L. (2003): Sonographic signs of gastroduodenal linear foreign body in 3 dogs. *Vet. Radiol. Ultrasound*. 44, 446-469.
16. KÖNIG, H. E., J. STAUTET, H. G. LIEBICH (2009): Probavni sustav (apparatus digestorius). U: Anatomija domaćih sisavaca, udžbenik i atlas u boji za student i praktičare. Treće prerađeno i prošireno njemačko izdanje. Prvo hrvatsko izdanje (Zobundžija, M., K. Babić, V. Gjurčević Kantura, Ur.). Naknada Slap, Hrvatska, str. 335-352.
17. MATTOON, J., T. G. NYLAND (2014): *Small Animal Diagnostic Ultrasound*, 3rd edition, Elsevier, USA, str. 468-475.
18. OHLERTH, S. (2011): Principles of the ultrasound examination. U: *BSAVA Manual of Canine and Feline Ultrasonography*. 1st Edition, Eds. F. Barr and L Gaschen. British Small Animal Veterinary Association, Gloucester, England, str. 21-23.
19. PAPAZOGLU L. G., M. N. PATSIKAS, T. RALLIS (2003): Intestinal foreign bodies in dogs and cats. *Compend. Contin. Educ. Pract. Vet.* 25, 830-843.
20. PENNINCK, D., S. L. MITCHELL (2003): Ultrasonographic detection of ingested and perforating wooden foreign bodies in four dogs. *J. Am. Vet. Med. Assoc.* 223, 206-209.
21. PINTO, P. N. V., R. CHOJNIK, M. P. COHEN (2011): Comparison of three types of preparations for abdominal sonography. *J. Clin. Ultrasound* 39, 203-208.
22. POTOČNJAK, D., D. STANIN, N. TURK (2010): Bolesti probavnog sustava pasa i mačaka. Medicinska naklada, Zagreb, str. 158-172.
23. RIEDSEL, E. A. (2002): The small bowel. In: Thrall, D. E. (ed.): *Textbook of Veterinary Diagnostic Radiology*, 4th ed. Philadelphia, W. B. Saunders, str. 639-657.
24. PRATT, C. L., E. L. REINEKE, K. J. DROBATZ (2014): Sewing needle foreign body ingestion in dogs and cats: 65 cases (2000-2012). *J. Am. Vet. Med. Assoc.* 245, 302-308.

25. SALISBURY, S. K., G. S. LANTZ, R. W. NELSON, E. A. KAZACOS (1988): Pancreatic abscess in dogs: six cases (1978-1986). *J. Am. Vet. Med. Assoc.* 193, 1104–1108.
26. STROMBECK, D. R., W. G. GUIFORD (1996): Intestinal obstruction, pseudo-obstruction and foreign bodies. In: Guilford, W. G., Centre, S. A., Strombeck, D. R. (Eds.): *Strombecks small animal gastroenterology*, 3<sup>rd</sup> ed. Philadelphia, W.B. Saunders, str. 487-502.
27. ŠEHIĆ, M., D. STANIN, V. BUTKOVIĆ (2006): Ultrasonografija abdomena i toraksa psa i mačke. Veterinarski fakultet, Zagreb, str. 191-204.
28. TIDWELL, A. S., D. G. PENNINCK (1992): Ultrasonography of gastrointestinal foreign bodies. *Vet. Radiol. Ultrasound* 33, 160-169.
29. TYRELL, D., C. BECK (2006): Survey of the use of radiography vs. ultrasonography in the investigation of gastrointestinal foreign bodies. *Vet. Radiol. Ultrasound* 33, 160-169.
30. WATSON, P. J., J. ARCHER, A. J. ROULOIS, T. J. SCASE, M. E. HERRTAGE (2010): Observational study of 14 cases of chronic pancreatitis in dogs. *Vet. Rec.* 167, 968–976.



## 13. SAŽETAK

*Katarina Pavičić:*

### **Ultrazvučna dijagnostika bolesti želučanocrijevnog sustava pasa i mačaka**

U svakodnevnom radu u maloj praksi vrlo često se susrećemo sa simptomima vezanim uz primarnu patologiju probavnog sustava pasa i mačaka. Sami probavni simptomi često su nedovoljno specifični. Iz tog razloga, u dijagnostici, osim kliničkog pregleda i laboratorijskih pretraga, ultrazvučna i rendgenska pretraga ovdje su od velike koristi. Jedna od značajnih prednosti u komparaciji sa drugim slikovnim dijagnostičkim metodama je neinvazivnost ultrazvuka, a samim time i mogućnost čestog ponavljanja pretrage. U mnogim stanjima gdje je potrebno procijeniti funkcionalno stanje probavne cijevi i dobiti detaljniji uvid u sliku anatomskih detalja ultrazvučni prikaz je prva metoda izbora. Neovisno o nekim poteškoćama pri izvođenju dijagnostičkog ultrazvuka kod većine pacijenata možemo vizualizirati dilatacije, strana tijela, opstrukcije, difuznu i lokaliziranu promjenu slojevitosti, funkcionalne poremećaje, intususcepcije, inflamatorne ili neoplastične promjene. Ultrazvučna slika sličnih stanja vrlo često se razlikuje ovisno o lokalizaciji unutar želučanocrijevnog sustava. U svakom slučaju, u modernoj veterinarskoj medicini naglašava se prednost upotrebe i superiornost u stupnju otkrivanja promjena ultrazvučne dijagnostike nad nekim široko raširenim radiološkim metodama.

Ključne riječi: ultrazvuk, probavni sustav, pas, mačka, dijagnostika.

## 14. SUMMARY

*Katarina Pavičić:*

### **Ultrasonography of gastrointestinal tract in dogs and cats**

In everyday work in small practice we very often encounter symptoms related to the primary pathology of the digestive system of dogs and cats. Digestive symptoms themselves are often nonspecific. For this reason, during the diagnostics, in addition to clinical examination and laboratory tests, ultrasound and X-ray examination are of great use here. One of the significant advantages in comparison with other diagnostic imaging methods is the non-invasiveness of ultrasound, and thus the possibility of frequent repetition of the examination. In many conditions where it is necessary to assess the functional state of the digestive tract and get a more detailed insight into the picture of anatomical details, ultrasound is the first method of choice. Regardless of some difficulties in performing diagnostic ultrasound in most patients we can visualize dilatations, foreign bodies, obstructions, diffuse and localized structural changes, functional disturbances, intussusception, inflammatory or neoplastic changes. Ultrasound findings of similar conditions very often differs depending on the localization within the gastrointestinal system. In any case, modern veterinary medicine emphasizes the advantage of use and superiority in the degree of detection of changes in ultrasound diagnostics over some widespread radiological methods.

Key words: ultrasonography, gastrointestinal tract, dog, cat, diagnostic.

## 15. ŽIVOTOPIS

Rođena sam 23. rujna 1995. godine u Ljubuškom gdje sam pohađala osnovnu školu te zatim i Opću Gimnaziju Sestara milosrdnica u Ljubuškom, gdje sam maturirala 2014. godine. Iste godine upisala sam Veterinarski fakultet Sveučilišta u Zagrebu.

Tijekom studija sudjelovala sam na tri Erasmus stručne prakse u Španjolskoj (Hospital Veterinario Eme, Sevilla; Hospital Veterinario Taco, Tenerife; Clinica Veterinaria Vitalcan, Sevilla), u ukupnom trajanju od šest mjeseci. Terensko-stručnu praksu sam odradila u Veterinarskoj stanici grada Zagreba, Ambulanta u Heinzellovoj ulici.